224468

UNIVERSAL LIBRARY
OU_224468
UNIVERSAL LIBRARY

احشائیات

فہرست مضامین

مضمون	صفحہ
اعضائے تنفس	۱
حنجرہ	۲
قصبۃ الریہ اور شعبتین	۲۳
اغشیۂ صدر	۳۱
واسط	۳۹
پھیپھڑے	۴۲
آلات ہضم	۵۶
کہفۂ دہن	۵۷
ریقی غدد	۶۲
دانت (اسنان)	۷۱
زبان یا لسان	۸۹
زبان کے عضلات	۹۳
حلقوم	۱۰۰
خنکی لوزتین	۱۰۱
تالو اور حلقوم کے عضلات	۱۰۴

میکانیۂ بلع ۱۰۸
بلعوم ۱۰۹
بلعوم کے عضلات ۱۱۲
مری ۱۱۹
شکم ۱۲۴
باریطیون ۱۲۹
معدہ ۱۴۷
چھوٹی آنت (معاء دقیق) ۱۵۸
بڑی آنت ۱۷۰
زائدہ دودیہ یا ضمیمہ ۱۷۴
لبلبہ (بنقراس) ۲۰۰
جگر (کبد) ۲۰۶
جگر کے ابرازی یا اخراجی آلات ۲۱۷
بولی تناسلی آلات ۲۲۳
اعضاء بول ۲۲۳
گردے ۲۲۴
حالبین ۲۳۵
مثانۂ بول ۲۴۰
مردانۂ مجری البول ۲۵۰
نسوانی مجری البول ۲۵۴
مردانہ تناسلی اعضاء ۲۵۶
خصیتین ۲۵۶
قنات ناقل ۲۶۶
حویصلات منویہ اور قناتہائے قاذف ۲۶۸
حبل المنی اور اس کی پوششیں ۲۷۰

صفن ۲۷۳
قضیب ۲۷۵
غدۂ قدامیہ ۲۸۱
بصلی مجری البول غدد ۲۸۷
نسوانی اعضاء تناسل ۲۸۸
مبیضین ۲۸۹
رحمی انبوبات ۲۹۶
رحم ۲۹۸
مہبل ۳۱۰
بیرونی نسوانی تناسل اعضاء ۳۱۲
پستان ۳۱۶
غیر قناتی غدد ۳۲۱
غدہ درقیہ ۳۲۲
جارالدرقی غدد ۳۲۷
تیموسیہ ۳۲۹
جارالعقود ۳۳۲
اورطی اجسام ۳۳۲
فوق الکلیہ غدد ۳۳۲
سباتی قنابل ۳۳۶
عصعصی قنبلہ ۳۳۷
طحال ۳۳۷
سطحی تشریح اور سطحی نشانات ۳۴۴
سر اور گردن کی سطحی تشریح ۳۴۴
سر اور گردن کے مخصوص خطوں کے سطحی نشانات ۳۵۱

جمجمہ	۳۵۱
دماغ	۳۵۳
چہرہ	۳۵۶
ناک	۳۵۹
دہن	۳۵۹
آنکھ	۳۶۲
کان	۳۶۴
گردن	۳۶۵
پشت کی سطحی تشریح	۳۶۸
پشت کی سطحی ترسیمات	۳۶۹
صدر کی سطحی تشریح	۳۷۲
صدر کی سطحی ترسیمات	۳۷۴
شکم کی سطحی تشریح	۳۸۰
شکم کی سطحی ترسیمات	۳۸۴
عجان کی سطحی تشریح	۳۹۱
عجان کی سطحی ترسیمات	۳۹۲
جارحۂ بالا کی سطحی تشریح	۳۹۶
جارحۂ بالا کی سطحی ترسیمات	۴۱۰
جارحۂ زیرین کی سطحی تشریح	۴۱۵
جارحۂ زیرین کی سطحی ترسیمات	۴۲۵

بسم اللہ الرحمٰن الرحیم

SPLANCHNOLOGY

1075

احشائیات

اِس عنوان کے تحت تنفسی، انہضامی اور بولی تناسلی احشاء، اور غیر قناتی غدد بیان کئے گئے ہیں۔

اعضائے تنفّس

(THE RESPIRATORY ORGANS)

اعضائے تنفس ناک، فیرنکس (pharynx = بلعو)، لیرنکس (larynx = حنجرہ)، ٹریکیا (trachea = قصبۃ الریہ) برانکائی (bornchi = شعبتین)، لنگز (lungs = پھیپھڑے، شش)، اور پلیوری (pleuræ = اغشیۃ الصدر) پر مشتمل ہیں۔ ناک کا بیان صفحات 1002 تا 1010 پر اور فیرنکس (بلعوم) کا صفحات 1141 تا 1146 پر درج ہے۔

لیرنکس (larynx = حنجرہ)

لیرنکس یعنے آلۂ صوت زبان کی جڑ اور ٹریکیا (قصبۃ الریہ) کے درمیان گردن کے بالائی اور اگلے جزو (part) میں واقع ہے، جہاں وہ بڑے عروق کے درمیان آگے کو اُبھرتا، اور سامنے کے طرف سے جلد، رداؤں (fasciæ) اور پائیڈ بون (عظم لامی) کی ڈیپریسر مسلز (عضلات خافضہ) سے ڈھکا ہوا ہوتا ہے (تصویر 1043)۔ اوپر وہ فیرنکس (بلعوم) کے لیرنجیل پارٹ یعنے حنجری حصہ کے اندر کھلتا ہے، جس کی وہ اگلی دیوار بناتا ہے۔ نیچے وہ ٹریکیا (قصبہ) کے ساتھ مسلسل ہے۔ بالغ مرد میں وہ تیسرے، چوتھے، پانچویں اور چھٹے سروائیکل ورٹیبری (عنقی فقرات) کے مقابل واقع ہے لیکن عورتوں میں نیز عالم طفلی میں وہ نسبتہً کسی قدر زیادہ اونچا ہوتا ہے۔ سیمنگٹن (Symington) بیان کرتے ہیں کہ شیر خوار بچوں میں، جن کی عمر چھ اور بارہ ماہ کے درمیان ہو، اپی گلاٹس (بگتی) کی نوک، یا لیرنکس (حنجرہ) کا بلند ترین جزو، محور (epistropheus) کے دندانہ (dens) اور جسم کے مابین لیفی غضروف سے قدرے اوپر واقع ہے۔ بالغ میں لیرنکس کی اوسط ناپ حسب ذیل ہوتی ہیں:-

	مردوں میں	عورتوں میں
طول	۴۴ ملی میٹر	۳۶ ملی میٹر
عرضی قطر	۴۳ "	۴۱ "
پیش پسین قطر	۳۶ "	۲۶ "
محیط (دور)	۱۳۶ "	۱۱۲ "

سن بلوغ تک تو مرد کا لیرنکس (حنجرہ) عورت کے لیرنکس (حنجرہ) سے جسامت میں چنداں اختلاف نہیں رکھتا۔ عورت میں بلوغت کے وقت اُس میں محض خفیف سی زیادتی ہو جاتی ہے، لیکن مرد میں بہت زیادہ ہوتی ہے تمام کرتیاں بڑی ہو جاتی ہیں اور تھائیرائیڈ کارٹلیج (غضروف درقی) گردن کے

FIG. 1043.—A section across the anterior part of the neck at the level of the vocal folds.

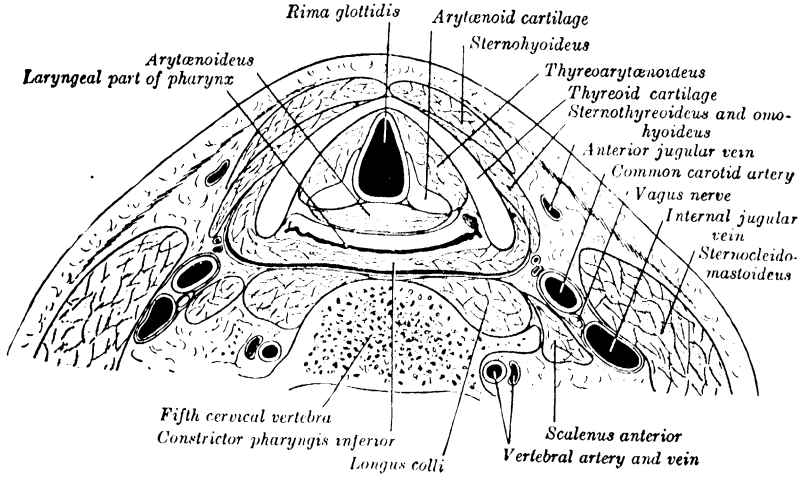

FIG. 1044.—A section across the anterior part of the neck at the level of the lower part of the lamina of the cricoid cartilage

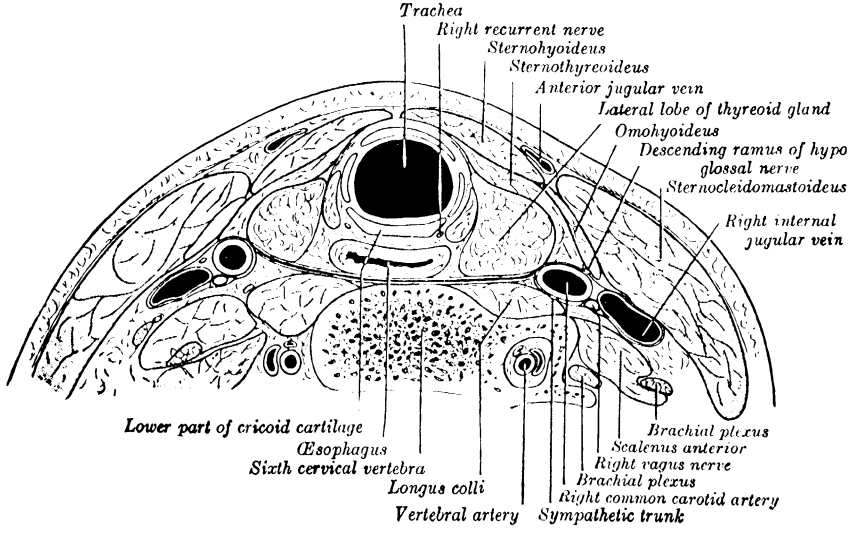

FIG. 1045.—The cartilages of the larynx. Posterior aspect.

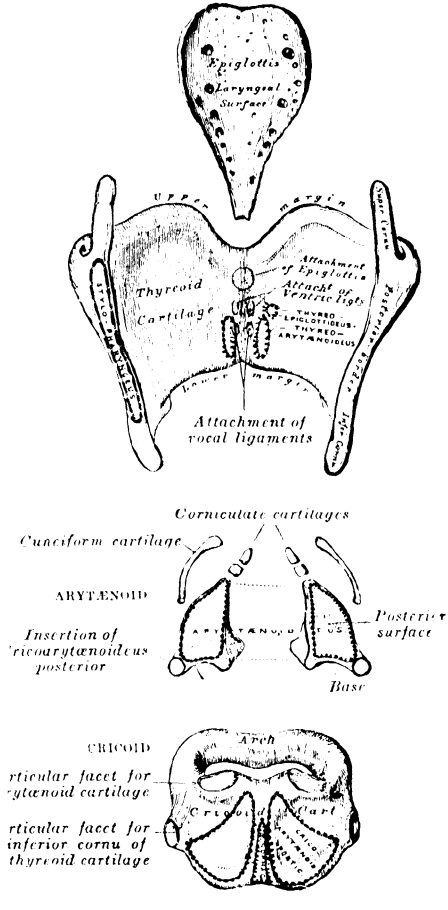

خطِ وسطی میں اُبھر آتا ہے، اور رائما گلاٹیڈس (rima glottidis) یعنی فتحۂ مزمار کا طول تقریباً دُوگنا ہو جاتا ہے۔

لیرنکس (حنجرہ) کا بالائی حصہ شکل میں منشور آسا (prismoid) پیچھے اور جوانب پر چپٹا، اور سامنے ایک انتصابی حید (ridge) بناتا ہے (تصویر 1043)۔ اُس کا زیریں حصہ تنگ اور اُستوانہ نما ہوتا ہے (تصویر 1044)۔ وہ کُریّوں سے بنا ہوا ہے، جو رباطات اور غشاؤں سے مرتبط اور کثیر التعداد عضلات کے ذریعہ سے حرکت پذیر ہیں۔ وہ غشائے مخاطی سے استر کیا ہوا ہے، جو اوپر اور پیچھے فیرنکس (بلعوم) کی غشائے مخاطی کے ساتھ اور نیچے ٹریکیا (قصبۃ الریہ) کی غشائے مخاطی کے ساتھ مسلسل ہے۔

لیرنکس (حنجرہ) کی کُریّاں (تصویر 1045) تعداد میں نو ہیں، جن میں سے تین تنہا اور تین جوڑوں میں ہوتی ہیں، جیسا کہ درج ذیل ہے:-

ایک تھائریائڈ (thyreoid) دو آیریٹی نائڈ (arytænoid)

ایک کریکائڈ (cricoid) دو کارنی کیولیٹ (corniculate)

ایک ایپی گلاٹس (epiglottis) دو کیونی فارم (cuneiform)

تھائریائڈ کارٹلیج (غضروف درقی) (تصاویر 1043, 1045, 1046, 1047) لیرنکس (حنجرہ) کی سب سے بڑی کُرّی ہے۔ وہ دو وَرقوں (laminæ) پر مشتمل ہے، جن کے اگلے کنارے گردن کے خطِ وسطی میں ایک زاویہ کی شکل میں مخلوط ہوتے ہیں اور ایک تحت الجلد اُبھار بنا دیتے ہیں، جسکو لیرنجیئل پرامنینس یا پومم اڈیمائی (laryngeal promineence or pomum Adami) (جوزۃ الحنجرہ یا تفاحت آدم) کہتے ہیں۔ یہ اُبھار بالائی حصہ میں بہت واضح اور عورت کی نسبت مرد میں زیادہ بڑا ہوتا ہے۔ اِس سے عین اوپر ورقے ایک V کی شکل کے کٹاؤ کے ذریعہ سے جُدا ہوتے ہیں، جس کو سوپیریئر تھائریائڈ ناچھ (superior thyreoid notch) کہتے ہیں۔

وَرقات (laminæ) شکل میں مربع ہیں اور اُن کے پچھلے زاویے لمبے ہو کر زائدے بنا دیتے ہیں جنکو سوپیریئر اور انفیریئر کارنوا (superior and

1076

inferior cornua) کہتے ہیں۔

1077 ہر ورقہ کی بیرونی سطح پر ایک ترچھا خط سوپیریئر تھائریائڈ ٹیوبرکل سے، جو سوپیریئر کارنو کی جڑ سے قدرے سامنے کو واقع ہے، نکلکر نیچے اور سامنے انفیریئر تھائریائڈ ٹیوبرکل کو جاتا ہے جو ورقہ کے زیرین کنارے پر ہوتا ہے۔ اس خط سے اسٹرنو تھائریائڈیئس (sternothyreoideus)، تھائریوہائیڈیئس (thyreohyoideus) اور کانسٹرکٹر فیرنجس انفیریئر (constrictor pharyngis inferior) عضلات چسپاں ہیں۔ اندرونی سطح چکنی ہے۔ اوپر اور نیچے وہ کس قدر مقعر ہے اور غشائے مخاطی سے ڈھکی ہوئی، سامنے اس زاویہ میں، جو ورقات کے اتصال سے بنتا ہے، تھائریوایپی گلاٹک (thyreoepiglotic) وینٹریکیولر (ventricular) اور ووکل لگامینٹس (vocal ligaments)، اور تھائریو آیری ٹینائڈیائی (thyreoarytænoidei)، تھائریوایپی گلاٹسی (thyreoepiglottici) اور ووکیلیز (vocales) عضلات چسپاں ہیں۔

ہر ورقہ کا بالائی زاویہ پیچھے مقعر اور سامنے محدب ہوتا ہے۔ وہ تھائریائڈ ممبرین (غشائے ورقی) کے متناظر نصف کو چسپیدگی بخشتا ہے۔ زیرین کنارا پیچھے مقعر اور سامنے تقریباً سیدھا ہے اور یہ دونوں اجزاء انفیریئر تھائریائڈ ٹیوبرکل کے ذریعہ سے جدا ہوتے ہیں۔ اس کا ایک چھوٹا حصہ جو خط وسطی میں اور اس کے قریب ہے، مڈل کریکو تھائریائڈ لگامینٹ (middle crico-thyreoid ligament) کے ذریعہ سے کریکائڈ کارٹیلیج سے جڑا ہوا ہوتا ہے۔

اگلا کنارا مقابل ورقہ کے اگلے کنارے کے ساتھ مربوط و مخلوط ہو کر اس کے ساتھ ملکر ایک زاویہ بنا دیتا ہے جو مردوں میں تقریباً ۹۰ درجہ کا اور عورت میں تقریباً ۱۲۰ درجہ کا ہوتا ہے۔ پچھلے کنارے سے، جو موٹا اور گول ہے، اسٹائلو فیرنجیئس (stylopharyngeus) اور فیرنگوپیلاٹائنس (pharyngopalatinus) عضلات کی انتہائیں (insertions) چسپیدگی حاصل کرتی ہیں۔ وہ سوپیریئر اور انفیریئر کارنو آپس میں ختم ہوتا ہے۔ سوپیریئر کارنو، جو لمبا اور تنگ ہے، اوپر، پیچھے اور وسطانیاً رخ رکھتا اور ایک مخروطی سرے میں ختم ہوتا

ہے جو لیٹرل اپوتھائر یائڈ لگامینٹ کو چسپیدگی بخشتا ہے۔ انفیریئر کارنو جو چھوٹا اور موٹا ہے، سامنے اور وسطانیاً خفیف سے نشیب یا میلان کے ساتھ نیچے کی طرف رُخ رکھتا ہے۔ اُس کے زیرین سرے کی وسطانی سطح پر ایک چھوٹا بیضوی فیسٹ (facet) یعنے رُویک چکنا پہلو کریکائڈ کارٹیلیج کی جانب کے ساتھ اتصالِ مفصلی (articulation) کے لئے ہوتا ہے۔

شیرخواری کے زمانہ میں تھائر یائڈ کارٹیلیج کے ورقات ایک تنگ، مُعیّن نما (lozenge-shaped) خم پذیر دھجی کے ذریعہ سے، جس کو انٹراتھائر یائڈ کارٹیلیج (intrathyreoid cartilage) کہتے ہیں، باہم جُڑے ہوئے ہوتے ہیں۔

کریکائڈ کارٹیلیج (تصاویر 1045 to 1048) تھائر یائڈ کارٹیلیج کے نسبت چھوٹا لیکن دبیز تر اور قوی تر ہوتا ہے۔ وہ ایک مُہر خاتم (signet ring) کی شکل کا ہوتا اور لیرنکس (حنجرہ) کی دیوار کے زیرین اور پچھلے اجزاء بناتا ہے۔ وہ ایک پچھلے مربع ورقہ، اور ایک اگلی تنگ محراب پر مشتمل ہوتا ہے۔

کریکائڈ کارٹیلیج کا ورقہ (lamina) عمیق اور چوڑا ہے اور انتصابیاً ۲ سینٹی میٹر سے ۳ سینٹی میٹر تک ناپ رکھتا ہے۔ اُس کی پچھلی سطح کے وسط پر ایک انتصابی حید ہے جس کے بالائی حصّے سے ایسافیگس (مری) کے طولی ریشوں کی دو پچھیاں (fasciculi) ایک وتر کے ذریعہ سے چسپاں ہوتی ہیں (صفحہ 1148) اور حید کے ہر جانب ایک غیر عمیق نشیب کریکوآیری ٹینائڈیئس پوسٹیریئر کے مبداء کیلئے ہوتا ہے۔ محراب (arch) سامنے سے تنگ ہے اور انتصابیاً ۵ ملی میٹر سے ۷ ملی میٹر تک ناپ رکھتی ہے، لیکن وہ پیچھے جوں جوں ورقہ سے قریب ہوتی جاتی ہے چوڑی ہوتی جاتی ہے۔ وہ سامنے اور جوانب میں کریکوتھائر یائڈ یائی کو اور پیچھے کانسٹرکٹر فیرنجس انفیریئر عضلہ کے ایک جزو کو چسپیدگی بخشتی ہے۔ ہر جانب پر، محراب کے ساتھ ورقہ کے مقامِ اتصال پر، ایک نمایاں مدوّر چکنا پہلو بارویک (facet) ہے جو جانباً اور پیچھے رُخ رکھتا ہے اور تھائر یائڈ کارٹیلیج کے انفیریئر کارنو کے ساتھ اتصالِ مفصلی کے لئے ہوتا ہے۔ کریکائڈ کارٹیلیج

1078

کا زیریں کنارا افقی ہے اور ٹریکیا (قصبہ) کے بلند ترین حلقہ سے کریکوٹریکیئل لگامینٹ (cricotracheal ligament) کے ذریعہ پیوستہ ہوتا ہے۔ بالائی کنارا ورقہ کی بڑی گہرائی کی وجہ سے ترچھے طور پر اوپر اور پیچھے کی طرف دوڑتا ہے۔ سامنے وہ مڈل کریکوتھائرائڈ لگامینٹ کو، اور جانباً کونس ایلاسٹکس (conus elasticus) اور کریکوایری ٹینائڈیائی لیٹرالیز (cricoarytænoidei laterales) عضلات چسپیدگی بخشتا ہے۔ اور پیچھے وسط میں وہ ایک غیر عمیق کٹاؤ پیش کرتا ہے، اور اس کے ہر ایک جانب ایک چکنی بیضوی محدب سطح ہوتی ہے، جو اوپر کے طرف اور جانباً رُخ رکھتی ہے اور ایک ایری ٹینائڈ کارٹلیج کے ساتھ اتصالِ مفصلی کے لئے ہوتی ہے۔ کریکائڈ کارٹلیج کی اندرونی سطح غشائے مخاطی سے استر کی ہوئی ہوتی ہے۔

ایری ٹینائڈ کارٹلیجیز (arytænoid cartilages) یعنی سبوچیہ کرتیاں (تصاویر 1047, 1048)، (ایک دائیں اور ایک بائیں)، کریکائڈ کارٹلیج کے ورقہ کے بالائی کنارے پر، لیرنکس کی پشت پر واقع ہیں۔ ہر کرتی شکل میں ہرمی ہوتی ہے اور تین سطحیں، ایک قاعدہ اور ایک راس رکھتی ہے۔

پچھلی سطح جو مثلثی چکنی اور مقعر ہے، آریٹینائڈیئس ٹرانسورسس یعنی عضلہ سبوچیہ مستعرضہ سے ڈھکی ہوئی ہوتی ہے مقدم جانبی سطح (anterolateral surface) کسی قدر محدب اور ناہموار ہوتی ہے۔ اس پر کرتی کے راس کے قریب ایک ارتفاع (colliculus) ہے جس سے ایک عرف (crista arcuata) (محرابی عرف) پہلے تو پیچھے کی طرف اور پھر نیچے اور آگے کو زائدۂ صوتیہ (vocal process) کے طرف خم کھاتا ہے۔ اس عرف کا جزو زیریں دو نشیبوں یا نقروں (foveæ) کے درمیان حائل ہوتا ہے جنمیں سے ایک اوپر والا شکل میں مثلثی اور دوسرا نیچے والا مستطیل ہوتا ہے۔ اوپر والے سے وینٹریکیولر لگامینٹ (ventricular ligament) اور نیچے والے سے وُوکیلس (vocalis) اور کریکوایری ٹینائڈیئس لیٹرلیس (cricoarytænoideus lateralis) عضلات چسپاں ہیں۔

وسطانی سطح تنگ چکنی اور چپٹی ہے۔ وہ غشائے مخاطی سے ڈھکی ہوئی ہے، اور اُس کی زیرین کو رائما گلاٹیڈس (rima glottidis) (فتحۃ المزمار) میں غضروفی جزو کی جانبی حد بناتی ہے۔ قاعدہ مقعر ہے اور اُس پر ایک چکنی سطح کریکائڈ کارٹیلیج کے ورقہ کے بالائی کنارے کے ساتھ اتصالِ مفصلی کے لئے ہوتی ہے۔ اُس کا جانبی زاویہ یا زائدۂ عضلیہ (muscular process) جو گول اور اُبھرا ہوا ہے، پیچھے کی طرف اور جانباً نکلا ہوا ہوتا ہے اور پیچھے کریکو ایری ٹینائڈیس پوسٹیریئر عضلہ کو اور سامنے کریکو آیری ٹینائڈیس لیٹرالس عضلہ کی منتہاؤں کو چسپیدگی بخشتا ہے۔ اُس کا اگلا زاویہ یا زائدۂ صوتیہ (وُوکل پروسیس) نوکدار ہے۔ وہ اُفقاً آگے کو اُبھرتا ہے اور وُوکل لگامینٹ (رباط صوتی) کو چسپیدگی بخشتا ہے۔ راس پیچھے اور وسطانیاً خم کھاتا اور کارنیکیولیٹ کارٹیلیج (corniculate cartilage) کے ساتھ اتصالِ مفصلی بناتا ہے۔

کارنیکیولیٹ کارٹیلیجز (قرنینی کرّیاں) یا (cartilages of Santorini (تصویر 1047) زرد لچکدار کرّی کی دو چھوٹی مخروطی گرہیں ہیں، جو آیری ٹینائڈ کارٹیلیجز کی چوٹیوں کے ساتھ اتصالِ مفصلی بناتے ہیں اور انھیں پیچھے اور وسطانیاً لمبا کر دینے کا کام انجام دیتے ہیں۔ وہ غشائے مخاطی کے آیری ایپی گلاٹک فولڈز (aryepiglottic folds) کے پچھلے اجزاء میں واقع ہیں اور کبھی آیری ٹینائڈ کارٹیلیجز کے ساتھ مخلوط و مدغم ہو جاتے ہیں۔

کیونی فارم کارٹیلیجز (cuneiform cartilages : cartilages of Wrisberg) (تصاویر 1045, 1048, 1049) زرد لچکدار کرّی کے دو چھوٹے لمبوترے ٹکڑے ہیں۔ ہر آیری ایپی گلاٹک فولڈ میں ایک ایک ٹکڑا واقع ہے، جہاں یہ دونوں غشائے مخاطی کی سطح کے اوپر، کارنیکیولیٹ کارٹیلیجز کے عین سامنے سفیدی مائل ارتفاعات پیدا کر دیتے ہیں۔

ایپی گلاٹس (epiglottis) (مزمار) کا غضروف (تصاویر 1045, 1047, 1048) زرد لیشکرّی کا ایک پتا پتے جیسا ورقچہ ہے، جو زبان اور ہایائڈ بون (عظم لامی) کے پیچھے اور لیرنکس (حنجرہ) کے مدخل کے سامنے ترچھے رُخ میں اوپر نکلا ہوا

ہوتا ہے۔ اُس کی آزاد انتہا، جو چوڑی اور گول ہوتی ہے، اوپر کے طرف رُخ رکھتی ہے جسپیدہ جزو یا تنہ لمبا اور تنگ ہے اور ایک لچکدار رباط کے ذریعہ سے جس کو تھائریوایپی گلاٹک لگامینٹ کہتے ہیں، اُس زاویہ سے جُڑا ہوا ہوتا ہے جو، سوپیریر تھائریائڈ ناچھ سے قدرے فاصلہ پر نیچے، تھائریائڈ کارٹیلج کے ہر دو ورقات سے بنتا ہے۔ ایپی گلاٹس (مزمار) کے جوانب غشائے مخاطی کے ایری ایپی گلاٹک فولڈز کے ذریعہ ایری ٹینائڈ کارٹیلیجز (غضاریف سبوچیہ) سے چسپیدہ ہوتے ہیں (صفحہ 1082)۔

ایپی گلاٹس (مزمار) کی اگلی سطح کا بالائی جزو آزاد ہے اور اُس غشائے مخاطی سے ڈھکا ہوا ہوتا ہے جو زبان کے بلعومی جزو پر منعکس ہو کر ایک وسطی اور دو جانبی گلاسوایپی گلاٹک فولڈز (glosso-epiglottic folds) بنا دیتی ہے۔ جانبی گلاسوایپی گلاٹک فولڈز دیوار بلعوم سے بھی چسپاں ہوتے ہیں اور اِسی وجہ سے اکثر اُن کو فیرنگوایپی گلاٹک فولڈز (pharyngo-epiglottic folds) کے نام سے موسوم کیا جاتا ہے۔ وسطی گلاسوایپی گلاٹک فولڈ کے ہر ایک جانب پر کا نشیب ویلی کیولا (vallecula = بُلینچہ) کے نام سے موسوم ہے (تصویر 1050)۔ اگلی سطح کا جزو زیرین ہایائڈ بون (عظم لامی) اور ہایوتھائریائڈ ممبرین (hyothyreoid membrane) (لامی ورقی غشاء) کے پیچھے قیام رکھتا ہے اور ایک لچکدار رباط، ہایوایپی گلاٹک لگامینٹ (hyoepiglottic ligament) (لامی مزماری رباط) کے ذریعہ سے ہایائڈ بون (عظم لامی) کے بالائی کنارے سے پیوستہ ہوتا ہے۔ وہ ہایوتھائریائڈ ممبرین (لامی ورقی غشاء) سے شحمی بافت کے تودہ کے ذریعہ سے جُدا ہوتا ہے۔ 1079

ایپی گلاٹس (مزمار) کی پچھلی سطح چکنی، ایک جانب سے دوسری جانب کے طرف مقعر، اوپر سے نیچے کے طرف مقعر محدب اور غشائے مخاطی سے ڈھکی ہوئی ہوتی ہے۔ اُس کا جزو زیرین ایک ارتفاع کی صورت میں پیچھے کے طرف نکلا ہوا ہوتا ہے، جس کو ٹیوبرکل (tubercle) یعنی درنہ یا کشن (cushion) یعنی مسند کہتے ہیں۔ جب غشائے مخاطی کو خارج کر دیا جائے تو یہ گرّی معقد چھوٹے

Fig. 1046.—The ligaments of the larynx. Anterolateral aspect.

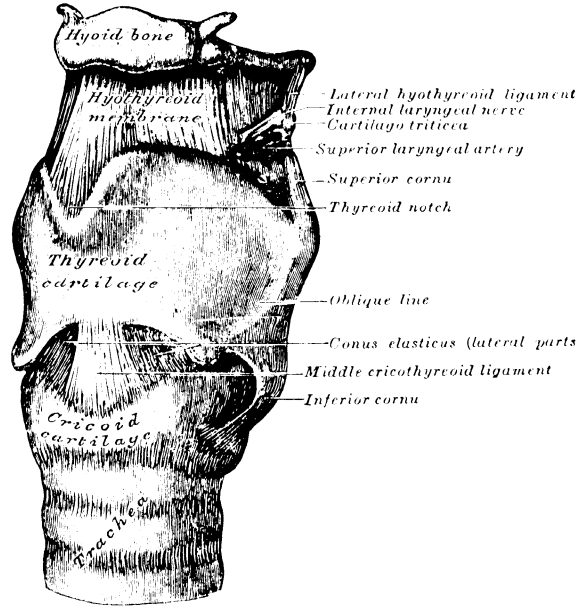

Fig. 1047.—The ligaments of the larynx. Posterior aspect.

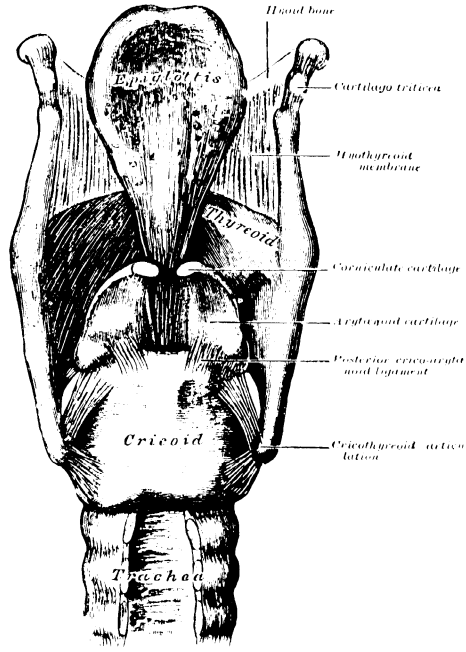

گڑھوں کے باعث مُسنّن یا دندانہ دار نظر آتی ہے، جن میں مخاطی غدد واقع ہیں۔

ساخت۔ کارنیکیولیٹ اور کیونیفارم کارٹیلیجز اور آیری ٹینائڈز کے راس زرد ریشکری پر مشتمل ہوتے ہیں، جو تکلیس (calcification) کا رجحان بہت کم ظاہر کرتی ہے۔ تھائریائڈ اور کریکائڈ کارٹیلیجز، اور آیری ٹینائڈز کا بیشتر جزو شفاف کُرّی (hyaline cartilage) پر مشتمل ہوتا ہے، اور جوں جوں عمر بڑھتی ہے، یہ کم و بیش متعظّم (ossified) ہو جاتے ہیں تعظم (ossification) تھائریائڈ کارٹیلیج میں تقریباً پچیسویں[۲۵] سال میں شروع ہوتا ہے اور کریکائڈ اور آیری ٹینائڈز میں کسی قدر بعد۔ پینتیسویں سال کے قریب ممکن ہے کہ یہ کُرّیاں کُلّی طور پر بدل کر ہڈی بنجاتی ہیں۔

مفاصل (joints)۔ تھائریائڈ کارٹیلیج کے انفیریئر کارنوآ اور کریکائڈ کارٹیلیج کے جوانب کے درمیان کے مفاصل ڈائے آرتھرائڈیل (diarthroidial) یعنے متحرک مفاصل ہیں اور ہر مفصل ایک آرٹیکیولر کیپسول (کیسۂ مفصلی) سے ملفوف ہوتا ہے، جو پیچھے کی طرف سے ایک لیفی بند سے قوت حاصل کرتا ہے۔ اِن مفاصل کے مقام پر دَوری (rotatory) اور اِنزلاقی (gliding) یعنے پھسلنے کی حرکات واقع ہوتی ہیں۔ حرکت دَوریہ وہ ہے جس میں کریکائڈ کارٹیلیج تھائریائڈ کارٹیلیج کے انفیریئر کارنوآ پر ایک ایسے محور کے گرد گھومتا ہے جو دونوں مفاصل کے اندر سے عرضاً گزرتا ہے۔ حرکت اِنزلاقیہ یعنے پھسلنے کی حرکت کریکائڈ کارٹیلیج کے ایک محدود سرکنے پر مشتمل ہے جو تھائریائڈ کارٹیلیج پر مختلف سمتوں میں ہوتا ہے۔

کریکائڈ کارٹیلیج کے ورقہ کے بالائی کنارے پر کے اور آیری ٹینائڈ کارٹیلیجز کے قاعدہ پر کے رویکوں (facets) یعنے چکنے پہلوؤں کے درمیان ڈائے آرتھرائڈیل جائنٹس (متحرک مفاصل) کی ایک جوڑ موجود ہے۔ ہر مفصل ایک آرٹیکیولر کیپسول (کیسۂ مفصلی) سے محصور ہوتا ہے، اور کریکائڈ کارٹیلیج کو ایک مضبوط پوسٹریئر کریکو آیری ٹینائڈ لگامینٹ (posterior crico-arytænoid ligament) آیری ٹینائڈ کارٹیلیج کے قاعدہ کے پچھلے جزو سے جوڑتا ہے۔ یہ مفاصل دو قسموں کی حرکت کی اجازت دیتے ہیں: ایک حرکت تو آیری ٹینائڈ کا ایک انتصابی محور پر دَور یا گردش (rotation) ہے جس سے وُکل پروسیس (زائدہ صوتیہ) جانباً یا وسطانیاً

1080

ہٹ جاتا اور رائما گلاٹیڈس (فتحۃ المزمار) بڑا یا چھوٹا ہو جاتا ہے۔ دوسری ایک انزلاقی یعنے پھسلنی حرکت ہے جو آیری ٹینائڈ کارٹیلیجز کو ایک دوسرے سے قریب آنے یا دُور چلے جانے دیتی ہے۔ مفصلی سطحوں کے رُخ اور نشیب کے باعث جانبی انزلاق (gliding) یعنے پھسلنا آگے اور پیچھے کے طرف کی حرکت کے ساتھ ہوتا ہے۔ انزلاق (پھسلنے) اور دَوران گھومنے کی دو حرکتیں متلازم یا مؤتلف ہوتی ہیں، یعنے وسطانی انزلاق وسطانیاً دَوران کے ساتھ پیوستہ، اور جانبی انزلاق جانباً دَوران (جانبی گردش) کے ساتھ پیوستہ ہے۔ پوسٹیریئر کریکو آیری ٹینائڈ رباطات آیری ٹینائڈ کارٹیلیجز کی کریکائڈ کارٹیلیج پر آگے کے جانب کی حرکتوں کو محدود رکھتے ہیں۔

ہر آیری ٹینائڈ کارٹیلیج کے راس اور اُس کے متناظر کارنیکیولیٹ کارٹیلیج کے درمیان ایک اتحاد غضروفی (synchondrosis) اور کبھی ایک سلیس الحرکت مفصل (diarthrosis) موجود ہوتا ہے، اور ایک Y کی شکل کا رباط (ligamentum corniculo-pharyngeum) کارنیکیولیٹ کارٹیلیجز کے راسوں کو کریکائڈ کارٹیلیج کے ورقہ کے بالائی کنارے سے جوڑتا ہے۔

رباطات و اغشیہ - لیرنکس (حنجرہ) کے رباطات (تصاویر 1046, 1047) یہ ہیں (الف) بیرونی (extrinsic)، یعنے وہ جو تھائریائڈ کارٹیلیج (غضروف درقی) اور ہیی گلاٹس (لکیّ) کو ہایائڈ بون (عظم لامی) سے اور کریکائڈ (cricoid) غضروف کو ٹریکیا (قصبۃ الریہ) سے جوڑتے ہیں، اور (ب) اندرونی (intrinsic)، یعنے وہ جو لیرنکس (حنجرہ) کی کُریوں کو ایک دوسرے کے ساتھ جوڑتے ہیں۔

بیرونی رباطات - تھائریائڈ کارٹیلیج (غضروف درقی)، تھائریائڈ ممبرین (غشائے درقیہ) ایک درمیانی اور دو جانبی تھائریائڈ لگامینٹس (درقی رباطات) کے ذریعہ ہایائڈ بون (عظم لامی) سے جڑا ہوا ہوتا ہے۔

ہایو تھائریائڈ ممبرین (hyothyroid membranne) (لامی درقی غشاء) ایک چوڑی چپٹی، یعنے لچکدار تہ ہے جو نیچے تھائریائڈ کارٹیلیج (غضروف درقی) کے بالائی کنارے اور اس کے سوپیریئر کارنو آ (بالائی قرن) کے محاذ سے، اور اوپر ہایائڈ بون (عظم لامی) کے جسم کی پچھلی سطح کے بالائی حاشیے اور گریٹر کارنو آ (قرنِ کبیر) سے چپاں

ہوتی ہے اور اس طرح ہایائڈ بون (عظم لامی) کے جسم کی پچھلی سطح کے پیچھے سے گذرتی اور اس سے ایک برسا میوکوزا (bursa mucosa) (مخاطی دُرجک) کے ذریعہ سے جُدا ہوتی ہے جسکی وجہ سے دوران بلع (deglutition) میں لیرنکس (حنجرہ) کی اوپر کے طرف کی حرکت میں سہولت پیدا ہو جاتی ہے۔ اس جھلی کا درمیانی نسبتہً موٹا جزو میڈل ہایوتھائرایڈ لگامینٹ (وسطی لامی درقی رباط) کے نام سے موسوم ہے۔ جانب کے نسبتہً پتلے حصوں میں کا ہر ایک حصہ سوپیریئر لیرنجیئل ویسلز (بالائی حنجری عروق) اور سوپیریئر لیرنجیئل نرو (بالائی حنجری عصب) کی اندرونی شاخ سے چھدا ہوا ہوتا ہے۔ اُس کی بیرونی سطح تھائرئیو ہایائڈیئس (thyreohyoideus)، اسٹرنو ہایائڈیئس (sternohyoideus) اور اوموہایائڈیئس (omohyoideus) عضلات سے اور ہایائڈ بون (عظم لامی) کے جسم سے مجاورت رکھتی ہے۔

لیٹرل ہایوتھائرایڈ لگامینٹس (lateral hyothyreoid ligaments) (جانبی لامی درقی رباطات) گول لچکدار احبال ہیں جو ہایوتھائرایڈ ممبرین (لامی درقی غشا) کے پچھلے کنارے بناتے ہیں اور تھائرایڈ کارٹلیج (غضروف درقی) کے سوپیریئر کارنوا (بالائی قرن) کی نوکوں کو ہایائڈ بون (عظم لامی) کے گریٹر کارنوآ (قرن کبیر) کے پچھلے سروں سے جوڑتے ہیں۔ اکثر ایک چھوٹی غضروفی گرہ (cartilago triticea) (غضروف گندمی) ہر لگامینٹ (رباط) میں پایا جاتا ہے۔

ایپی گلاٹس (مزمار) ہایائڈ بون (عظم لامی) سے بذریعہ ہایوایپی گلاٹک لگامینٹ (لامی بکّی رباط) کے، اور تھائرایڈ کارٹلیج سے بذریعہ تھائرئیو ایپی گلاٹک لگامینٹ (درقی بکّی رباط) کے چسپیدہ ہوتا ہے (صفحہ 1078)۔

کریکو ٹریکیئل لگامینٹ (cricotracheal ligament) کریکائڈ کارٹلیج کے زیرین کنارے کو ٹریکیا (قصبہ) کے پہلے حلقہ کے ساتھ جوڑتا ہے۔ وہ نیچے اُس لیفی جھلی کے ساتھ مسلسل ہے جو ٹریکیا (قصبہ) کے حلقوں کو محصور کرتی ہے۔

اندرونی رباطات۔ لیرنکس (حنجرہ) کی غشائے مخاطی کے نیچے لیفی بافت کی ایک چوڑی چادر ہوتی ہے جس میں بہت سے لچکدار ریشے مشمول ہیں۔ اس چادر کو ایلاسٹک ممبرین آف دی لیرنکس (elastic membrane of the larynx) (حنجرہ کی لچکدار جھلی) کہتے ہیں۔ ہر جانب پر وینٹریکیولر اور وُوکل لگامینٹس کے درمیان

کا فاصلہ اُس کی ذیلی تقسیم کرتا ہے۔ اوپر والا حصہ آیری ٹینائڈ کارٹیلج (غضروف سبوچیہ) اور کارٹیلج آف دی اپی گلاٹس (غضروف حمکبی) کے درمیان پھیلتا اور اکثر نہایت خفیف طور پر ممتاز الحدود ہوتا ہے۔ نیچے والا جزو ایک خوب نمایاں جھلی ہے، جو اپنے مقابل کے رفیق (جھلی) کے اشتراک سے کونس ایلاسٹکس (conus elasticus) بناتی ہے، جو تھائریائڈ، کریکائڈ، اور آیری ٹینائڈ کریوں کو ایک دوسرے سے جوڑتا ہے۔ اِن انفرادی کریوں کے درمیان کے مفاصل بھی رباطات رکھتے ہیں جو پہلے بیان ہو چکے ہیں۔

1081

کونس ایلاسٹکس (crico-thyreoid membrane) (تصویر 1048) خاصکر زرد لچکدار ریشوں سے بنا ہوا ہوتا ہے۔ وہ ایک اگلے اور دو جانبی اجزاء پر مشتمل ہے۔ اگلا جزو یا پڑل کریکو تھائریائڈ لگامینٹ دبیز اور مضبوط ہے، جو اوپر تنگ اور نیچے چوڑا ہوتا ہے۔ وہ تھائریائڈ اور کریکائڈ کارٹیلیجز کے متماس حاشیوں کے اگلے حصوں کو جوڑتا ہے۔ کریکو تھائریائڈیس عضلہ اُس پر ہر جانب سے متراکب ہوتا ہے، لیکن اِن عضلات کے درمیان وہ تحت الجلد ہوتا ہے۔ اُس کے بالائی جُزیر سے ایک چھوٹی شریانی محراب عبور کرتی ہے جو دونوں کریکو تھائریائڈ آرٹریز کے اتصال سے بنتی ہے۔ اِس شریانی محراب کی شاخیں لگامینٹ کو چھیدتی ہیں۔ کونس ایلاسٹکس کے جانبی اجزاء نسبتہً پتلے ہوتے ہیں۔ وہ لیرنکس (حنجرہ) کی مخاطی جھلی سے استر کئے ہوئے اور کریکو آیری ٹینائڈ یائی لیٹرالیز (cricoarytænoidei laterales) اور تھائریو آیری ٹینائڈ یائی عضلات سے ڈھکے ہوئے ہوتے ہیں۔ وہ کریکائڈ کارٹیلج کے بالائی کنارے کی اندرونی کور سے اوپر کے طرف اور وسطانیاً پھیلکر اوپر آزاد اور قدرے دبیز کوروں میں ختم ہو جاتے ہیں، جو وُوکل لگامینٹس (رباطات صوتیہ) بناتی ہیں۔ یہ رباطات آیری ٹینائڈ کارٹیلیجز (غضاریف سبوچیہ) کے وُوکل پروسیسیز (زوائد صوتیہ) سے تھائریائڈ کارٹیلج (غضروف درقی) کے زاویہ تک اِس کارٹیلج کے بالائی اور زیرین کناروں کے درمیان تقریباً بیچوں بیچ تک پھیلتے ہیں۔

FIG. 1048.—A dissection to show the right half of the conus elasticus. The right lamina of the thyreoid cartilage and the subjacent muscles have been removed.

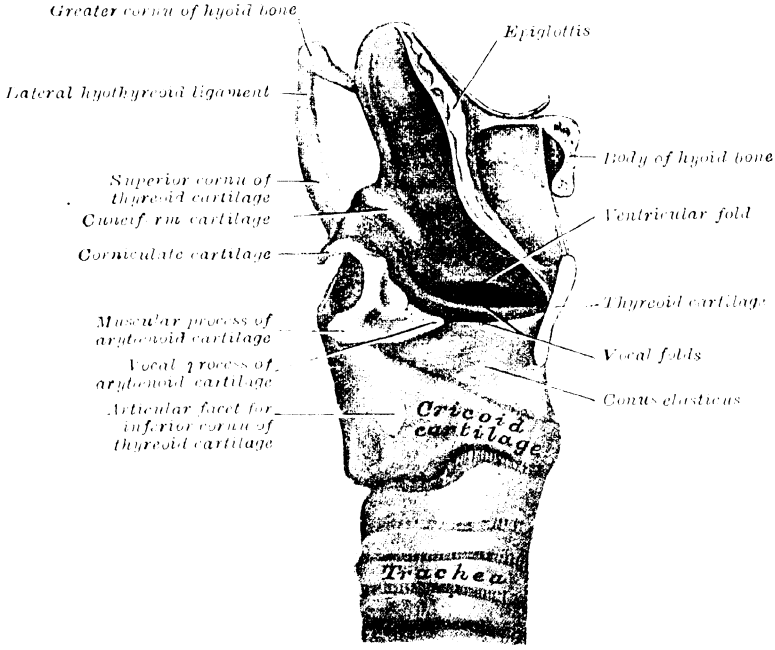

FIG. 1049.—A sagittal section through the larynx.

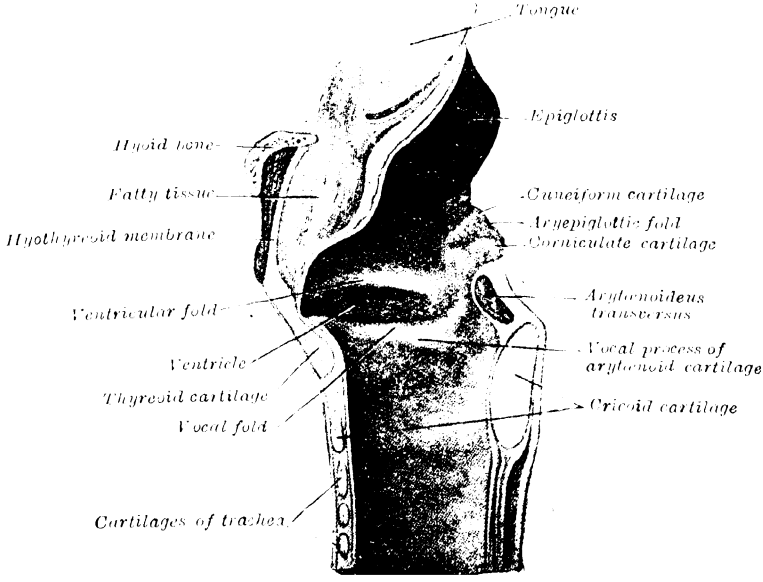

کیوم لیرنجس (cavum laryngis) (کہفہ حنجری) (تصاویر 1049, 1050)۔
حنجرہ کا کہفہ حنجری مدخل سے (جس کے ذریعہ سے وہ فیرنکس یعنے بلعوم کے ساتھ رابطہ رکھتا ہے) کریکائڈ کارٹیلج کے زیرین کنارے کے لیول تک (جہاں وہ ٹریکیلے یعنے قصبہ کے کہفہ سے مسلسل ہو جاتا ہے) وسعت رکھتا ہے۔ وہ غشائے مخاطی کے شکنوں یا دُہراؤں کی ایک بالائی اور ایک زیرین جوڑ کے ذریعہ سے، جو کہفہ کے جوانب سے اُس کے اندرون میں نکلی ہوئی ہوتی ہیں تین اجزاء میں منقسم ہے۔
بالائی دُہراؤ وینٹریکیولر فولڈز (ventricular folds = بطینی دُہراؤ) false vocal cords = کاذب احبال الصوت) کے نام سے موسوم ہیں اور اُن کے درمیان کے انشقاق کو رائما ویسٹیبیولائی (rima vestibuli = فتحۂ دہلیزی) کہتے ہیں
1082 نیچے کے دہراؤ پیدائش آواز سے متعلق ہیں، چنانچہ اُنکو ووکل فولڈز (vocal folds صوتی دہراؤ) یا ٹرو ووکل کارڈز (true vocal cords حقیقی احبال الصوت) کے نام سے موسوم کیا گیا ہے اور اُن کے درمیان کے انشقاق کو رائما گلاٹیڈس (فتحۃ المزمار) کہتے ہیں۔

حنجرہ کا مدخل (aditus laryngis = مدخل الحنجرہ) (تصویر 1050) وہ روزن ہے جس کی راہ سے حنجری کہفہ بلعوم کے اندر کھلتا ہے۔ وہ نیچے اور پیچھے کے طرف نشیب رکھتا ہے اور شکل میں مثلثی ہے اور اُس کا قاعدہ سامنے کے طرف ہے۔ سامنے کے طرف سے وہ ایپی گلاٹس (مکبّی) کی بالائی کور سے پیچھے اُس غشائے مخاطی سے ایری ٹینائڈ کارٹیلیجز (غضاریف سبوچیہ) کے درمیان پھیلتی ہے، اور ہر جانب پر غشائے مخاطی کے ایک دُہراؤ سے محدود ہے جو غضروفی اور عضلی ریشوں کو محصور کرتا اور ایپی گلاٹس (مکبّی) کی جانب اور ایری ٹینائڈ کارٹیلیج (غضروف سبوچیہ) کے راس کے درمیان پھیلا ہوا ہوتا ہے۔ یہ ایری ایپی گلاٹک فولڈ (aryepiglottic fold) (سبوچی مکبّی دہراؤ) ہے اور اُس کے آزاد حاشیہ کے پچھلے جزو پر دو بیضوی ارتفاعات ہیں، ایک اگلا جو کیوٹینیفارم کارٹیلج سے اور ایک پچھلا جو کارنیکیولیٹ کارٹیلج سے پیدا ہو گیا ہے۔ یہ ارتفاعات ایک غیر عمیق انتصابی فجوہ (furrow) سے جُدا ہوتے ہیں، جو نیچے لیرنکس (حنجرہ) کے

بطن کے اندر کے فتحہ کے ساتھ مسلسل ہے۔

ویسٹیبیول آفی لیرنکس (vestibule of the larynx = دہلیز حنجرہ) (تصاویر 1049, 1050) وہ جزو ہے جو حنجری مدخل اور وینٹریکیولر فولڈز (بطینی دُہراؤں) کے لیول کے درمیان ہے۔ وہ اوپر چوڑا اور نیچے تنگ ہے۔ اُس کی اگلی دیوار ایپی گلاٹس (بکتی) کے پچھلی سطح پر مشتمل ہے، جس کا زیریں حصہ بطور درنہ یا سند کے پیچھے کے طرف نکلا ہوا ہوتا ہے (صفحہ 1079) اُس کی جانبی دیواریں جو سامنے عمیق اور پیچھے غیر عمیق ہیں، ایری ایپی گلاٹک فولڈز (سبوجی بکتی دُہراؤں) کی وسطانی سطحوں سے بنتی ہیں۔ اُس کی پچھلی دیوار اُس غشائے مخاطی پر مشتمل ہے جو ایری ٹینائڈ کارٹیلیجز (غضاریف سبوچیہ) کو، وینٹریکیولر فولڈز (بطینی دُہراؤں) کے لیول سے اوپر جوڑتی ہے۔

حنجری کہفہ کا درمیانی جزو سب سے زیادہ چھوٹا ہے۔ وہ رائما ویسٹیبیولی (فتحۂ دہلیزی) کے لیول سے رائما گلاٹیڈس (فتحۂ مزمار) کے لیول تک پہنچتا ہے۔ ہر جانب پر وہ وینٹریکیولر (بطینی) اور وُوکل (صوتی) فولڈز کے درمیان کی ایک جھری کی راہ سے ایک گوشہ کے اندر کھلتا ہے جو وینٹریکل آفی لیرنکس (ventricle of the larynx) یعنے بطن حنجرہ کے نام سے موسوم ہے۔

وینٹریکیولر فولڈز (یا false vocal cords = کاذب احبالِ صوت) (تصاویر 1048, 1049, 1051) غشائے مخاطی کے دو موٹے دُہراؤ ہیں، جن میں سے ہر ایک لیفی بافت کے ایک تنگ بند کو محصور کرتا ہے جسکو وینٹریکیولر لگامینٹ (ventricular ligament) (بطینی رباط) کہتے ہیں، جو سامنے تھائرائڈ کارٹیلیج (غضروف درقی) کے زاویہ سے ایپی گلاٹک کارٹیلیج (غضروف بکتی) کی چسپید کی کے عین نیچے، پیوستہ ہے اور پیچھے، وُوکل پروسیس (زائدۂ صوتیہ) سے تھوڑے فاصلہ اوپر کو، ایری ٹینائڈ کارٹیلیج کی پیش پسیں سطح سے۔ 1088

وُوکل فولڈز (true vocal cords = حقیقی احبالِ صوت) (تصاویر 1048, 1049, 1051) آواز کی پیدائش سے تعلق رکھتے اور وُوکل لگامینٹس کو محصور کرتے ہیں۔ ہر وُوکل لگامینٹ (رباط صوتی) زرد لچکدار بافت کے ایک بند پر

FIG. 1050.—The tongue and the entrance to the larynx. Posterior aspect.

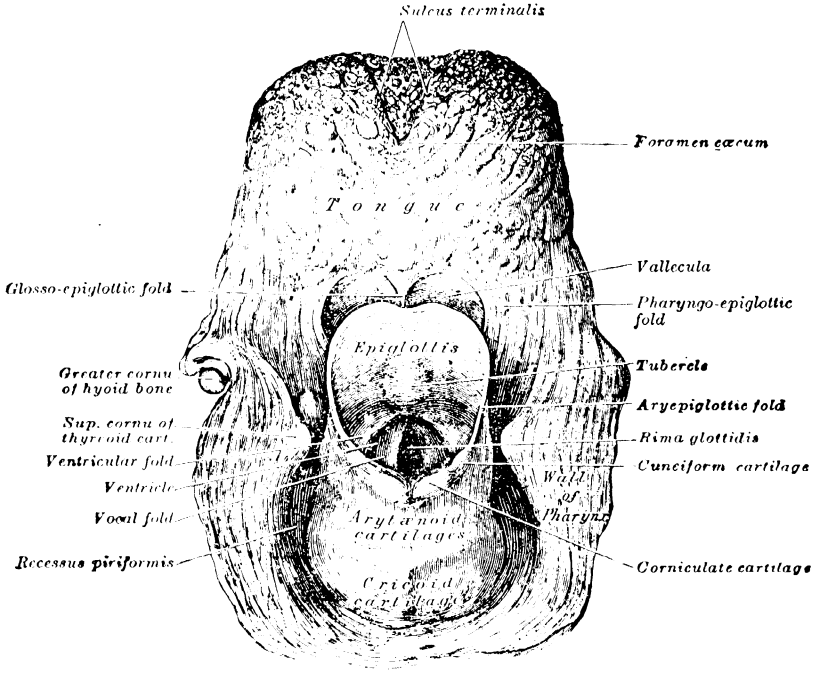

FIG. 1051.—A coronal section through the larynx and the upper part of the trachea.

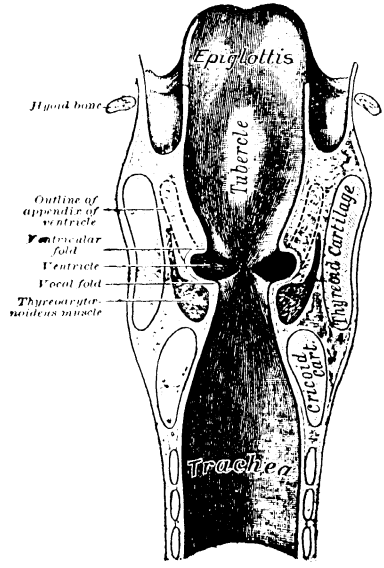

مشتمل ہے، جو سامنے وینٹریکیولر لگامینٹ کے نیچے تھائرائڈ کارٹیلج کے زاویہ سے، اور پیچھے آیری ٹینائڈ کارٹیلج کے ووکل پروسیس (زائدۂ صوتیہ) سے چسپاں ہوتا ہے۔ نیچے وہ کوئنس ایلاسٹکس کے جانبی جزو کے ساتھ مسلسل ہے۔ وسطاً وہ غشائے مخاطی سے ڈھکا ہوا ہے جو پتلی اور اس سے خوب چپکی ہوئی ہوتی ہے عضلۂ ووکیلس (vocalis) ووکل لگامینٹ سے جانباً اور متوازیاً واقع ہوتا ہے۔

رائما گلاٹڈس (rima glottidis فتحۃ المزمار) (القادیر 1050, 1052) ایک انشقاق یا درز ہے، جو سامنے ووکل فولڈز کے درمیان اور پیچھے آیری ٹینائڈ کارٹیلیجز کے قاعدوں اور ووکل پروسیسیز کے درمیان واقع ہے۔ پیچھے وہ غشائے مخاطی سے محدود ہے جو ووکل فولڈز کے لیول پر آیری ٹینائڈ کارٹیلیجز کے درمیان چلی جاتی ہے۔ ووکل فولڈز کے درمیان کا حصہ انٹرممبرینس پارٹ (intermembranous part) یعنی بین الغشائی جزو (glottis vocalis) کے نام سے موسوم ہے اور پورے روزن کے طول کا تقریباً تین چوتھائی ناپ رکھتا ہے۔ آیری ٹینائڈ کارٹیلیجز (غضاریف سبوچیہ) کے درمیان کے حصے کو انٹرکارٹیلیجینس پارٹ (intercartilaginous part) یعنی بین الغضروفی جزو (glottis respiratoria تنفسی مزمار) کہتے ہیں۔ رائما گلاٹڈس کا اوسط طول مرد میں تقریباً ۲۳ ملی میٹر اور عورت میں ۱۷ ملی میٹر ہوتا ہے۔ اس کی چوڑائی اور شکل ووکل فولڈز اور آیری ٹینائڈ کارٹیلیجز کی ان حرکات کے ساتھ بدلتی رہتی ہے، جو دوران تنفس و تصویت (phonation) میں واقع ہوتی ہیں۔ حالتِ سکون مثلاً آسودہ تنفس میں بین الغشائی جزو مثلثی ہوتا ہے، اس کا راس سامنے کو اور قاعدہ پیچھے کو ہوتا ہے آخرالذکر ایک خط سے ظاہر ہوتا ہے جو ۸ ملی میٹر لمبا ہے اور ووکل پروسیسیز کے اگلے سروں کو جوڑتا ہے۔ لیکن آیری ٹینائڈ کارٹیلیجز (غضاریف سبوچیہ) کی وسطانی سطحیں ایک دوسرے سے متوازی ہوتی ہیں اور اسی واسطے بین الغضروفی جزو مستطیل ہوتا ہے۔ ووکل فولڈز کی انتہائی تقریب (adduction) کے دوران میں، مثلاً ایک اونچا سُر (high note) نکالنے میں، رائما گلاٹڈس کا بین الغشائی

1084

جزو وُوکل فولڈز کی قُربت کے باعث گھٹ کر ایک لکیر جیسی جھری کی طرح رہجاتا ہے، لیکن بین الغضروفی جزو مثلثی ہوتا ہے اور اُس کا راس ایری ٹینائڈ کارٹیلیجز (غضاریف سبوچیہ) کی وُوکل پروسیسیز (صوتی زائدوں) کے اگلے سروں سے متناظر ہوتا ہے جو ان غضاریف کی وسطانی گردش (medial rotation) کے باعث قریب آجاتے ہیں۔ اِس کے بالعکس وُوکل فولڈز (صوتی زائدوں) کی انتہائی تبعید (abduction) مثلاً جبری شہیق یا دم درکشی (forced inspiration) میں، ایری ٹینائڈ کارٹیلیجز (غضاریف سبوچیہ) باہر کی طرف گھوم جاتے ہیں۔ اور اُن کے وُوکل پروسیسیز (صوتی زائدے) ایک دوسرے سے دُور فاصلہ پر کھینچ جاتے ہیں، جس کا نتیجہ یہ ہوتا ہے کہ بین الغضروفی جزو شکل میں مثلثی ہوتا ہے لیکن اُس کا راس پیچھے کے جانب رُخ رکھتا ہے۔ اِس حالت میں راسماً گلاٹڈس (فتحۂ مزمار) کسی قدر مُعیّن جیسی شکل (lozenge shaped) کا ہوتا ہے، کیونکہ بین الغشائی جزو کے اضلاع (جوانب) سامنے سے پیچھے کو متابعد (diverging) اور بین الغضروفی جزو کے اضلاع پیچھے سے سامنے کو متابعد ہوتے ہیں۔ روزن کا عریض ترین حصہ وُوکل فولڈز (صوتی دہراؤں) وُوکل پروسیسز (صوتی زائدوں) کے ساتھ کی چسپیدگی سے متناظر ہوتا ہے۔

وینٹریکل آف دی لیرنکس (ventricle of the larynx = بطین حنجرہ) (تصاویر 1049, 1050) ہر جانب پر ایک تکلہ نما گوشہ ہے جو وینٹریکیولر اور وُوکل فولڈز (بطینی اور صوتی دہراؤ) کے درمیان ہوتا ہے اور جو تھوڑے فاصلہ تک وینٹریکیولر فولڈ سے باہر صعود کرتا ہے۔ وہ غشائے مخاطی سے استرکیا ہوا ہوتا ہے، جس سے جانباً متناظر تھائرئیو ایری ٹینائیڈیئس عضلہ ہوتا ہے۔ وینٹریکل (بطین) کے اگلے جزو سے ایک تنگ فتحہ اوپر کے جانب وینٹریکل کے زائدہ کے اندر پہنچاتا ہے۔

وینٹریکل کا اپینڈکس (appendix of the ventricle = زائدہ بطین) (laryngeal saccule = حنجری تاچک) (تصویر 1051) ایک جیب ہے جو وینٹریکل کے اگلے حصہ سے وینٹریکیولر فولڈ اور تھائرئیائڈ کارٹیلیج کی اندرونی سطح کے درمیان اوپر جاتی ہے اور کبھی کبھی کارٹیلیج کے بالائی کنارے تک اوپر پھیل جاتی ہے۔ وہ شکل

Fig. 1052.—A laryngoscopic view of the interior of the larynx.

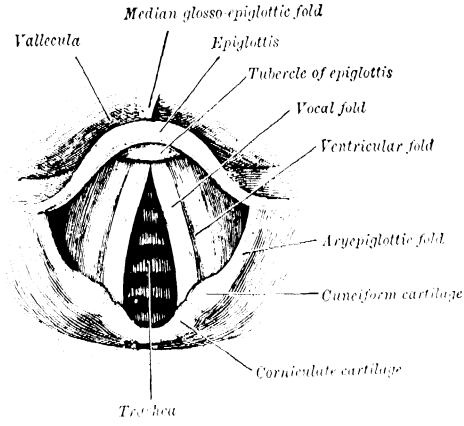

Fig. 1053.—A side view of the larynx, showing the muscular attachments.

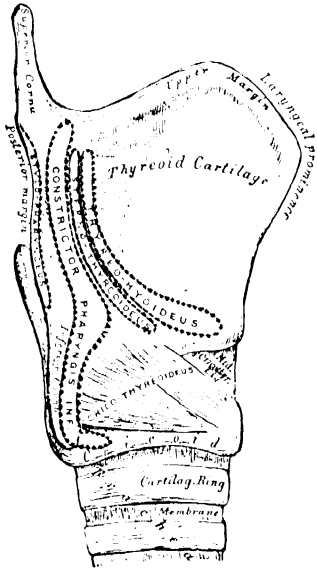

میں مخروطی اور پیچھے کو قدرے خم کھائی ہوئی ہوتی ہے۔ اُس کی غشائے مخاطی کی سطح پر ساٹھ یا ستر مخاطی غدد کے فتحے ہوتے ہیں، اور یہ غدد تحت المخاطی فضائی بافت میں جاگزیں ہوتے ہیں۔ اپیینڈکس (زائدہ) ایک لیفی کیسہ میں محصور ہے، جو نیچے دینٹریکیولر لگامینٹ کے ساتھ مسلسل ہوتا ہے۔ اُس کی وسطانی سطح چند نازک عضلی کچھیوں سے ڈھکی ہوئی ہوتی ہے، جو ایری ٹینائڈ کارٹیلج کے راس سے نکلکر غشائے مخاطی کے ایری ایپی گلاٹک فولڈ میں غائب ہو جاتی ہیں۔ جانباً وہ تھائرائڈ کارٹیلج سے تھائریو ایپی گلاٹکس عضلہ کے ذریعہ سے جدا ہوتا ہے۔ یہ عضلات تاچہ کو دبا کر اُس کے غدد کے افراز کو ووکل فولڈ پر نچوڑ لیتے ہیں، جس سے اُس کی سطحیں چکنی ہو جاتی ہیں۔

کہفۂ حنجرہ کا جزوِ زیرین ووکل فولڈز کے بیول سے کریکائڈ کارٹیلج کے زیرین کنارے تک پھیلتا ہے۔ اُس کا بالائی حصہ شکل میں اہلیلجی ہوتا ہے۔ لیکن اُس کا زیرین جزو چوڑا ہو کر ایک مدوّر شکل اختیار کر لیتا ہے اور ٹریکیا (قصبہ) کے کہفہ کے ساتھ مسلسل ہوتا ہے۔ وہ غشائے مخاطی سے استر کیا ہوا ہوتا ہے اور اُس کی دیواریں اوپر کونس ایلاسٹکس اور نیچے کریکائڈ کارٹیلج کی اندرونی سطح پر مشتمل ہیں۔

1085

عضلات۔ لیرنکس (حنجرہ) کے عضلات بیرونی (extrinsic) اور درونی (intrinsic) ہوتے ہیں۔ بیرونی عضلات حنجرہ اور قرب وجوار کی ساختوں کے درمیان سے گذرتے ہیں اور حصۂ عضلیات (myology) میں بیان کئے گئے ہیں۔ اندرونی عضلات یہ ہیں:-

کریکو تھائرائڈیئس	آیری ٹینائڈیئس آبلیکس
پارس ابلیکا	آیری ایپی گلاٹکس
پارس ریکٹا	تھائریو آیری ٹینائڈیئس
کریکو آیری ٹینائڈیئس پوسٹیریئر	وُوکیلس
کریکو آیری ٹینائڈیئس لیٹرالس	تھائریو ایپی گلاٹکس
آیری ٹینائڈیئس ٹرانسورسس	ویسٹریکیولیرس۔

باستثنائے آیری ٹینائڈیئس ٹرانسورسس یہ عضلات مزدوج یعنی

جوڑوں میں ہوتے ہیں۔

کریکو تھائر یائڈیئس (cricothyreoideus)، (تصویر 1053)، جو شکل میں مثلثی ہے، کریکائڈ کارٹیلیج کی بیرونی سطح کے محاذ اور جانبی حصے سے نکلتا ہے۔ اُس کے ریشے متباعد ہو کر دو گروہوں میں مرتب ہوتے ہیں۔ زیرین ریشے جزو مورب (pars obliqua) بناتے ہیں اور پیچھے اور جانب کو مائل ہو کر تھائر یائڈ کارٹیلیج کے انفیریئر کارنو کے اگلے کنارے کو جاتے ہیں، لیکن اگلے ریشے جزو مستقیم (pars recta) بناتے ہیں اور اوپر اور پیچھے کے طرف اس کارٹیلیج کے ورقہ کے زیرین کنارے کے پچھلے جزو کو جاتے ہیں۔

دونوں عضلات کے وسطانی کنارے ایک مثلثی فاصلہ سے جُدا ہوتے ہیں، جس میں مڈل کریکو تھائر یائڈ لگامینٹ کا تحت الجلد جزو جاگزیں ہوتا ہے۔

کریکو ایری ٹینائڈیئس پوسٹیریئر (cricoarytœnoideus posterior)، (تصویر 1054) کاریکائڈ کارٹیلیج کے ورقہ کی پچھلی سطح کے متناظر نصف پر کے چوڑے نشیب کے زیرین اور وسطی جزو سے نکلتا ہے۔ اُس کے ریشے، جو اوپر اور جانبا رُخ رکھتے ہیں، متقارب ہو کر ایری ٹینائڈ کارٹیلیج کے زائدۂ عضلیہ کی پُشت میں منتہی ہوتے ہیں۔ بلند ترین ریشے تقریباً اُفقی ہوتے ہیں، درمیانی ترچھے اور زیرین ترین تقریباً انتصابی۔

کریکو ایری ٹینائڈیئس لیٹرالس (cricoarytœnoideus lateralis) (تصویر 1055)، پہلے بیان کئے ہوئے عضلہ کے نسبت چھوٹا ہے۔ وہ کریکائڈ کارٹیلیج کے محراب کے بالائی کنارے سے نکلتا ہے اور اوپر اور پیچھے کے طرف ترچھے طور پر جا کر ایری ٹینائڈ کارٹیلیج کے زائدۂ عضلیہ کے محاذ میں منتہی ہو جاتا ہے۔

ایری ٹینائڈیئس ٹرانسورسس (arytœnoideus transversus) (تصویر 1054) ایک منفرد عضلہ ہے، جو ایری ٹینائڈ کارٹیلیجز کے درمیانی فاصلہ کو پاٹ دیتا اور اِن کرتوں کی پچھلی مقعر سطحوں کو بھر دیتا ہے۔ وہ ایک جانب کے ایری ٹینائڈ کارٹیلیج کے زائدہ عضلیہ کی پُشت اور جانبی کنارے سے نکلتا اور مقابل

Fig. 1054.—The muscles of the larynx. Posterior aspect.

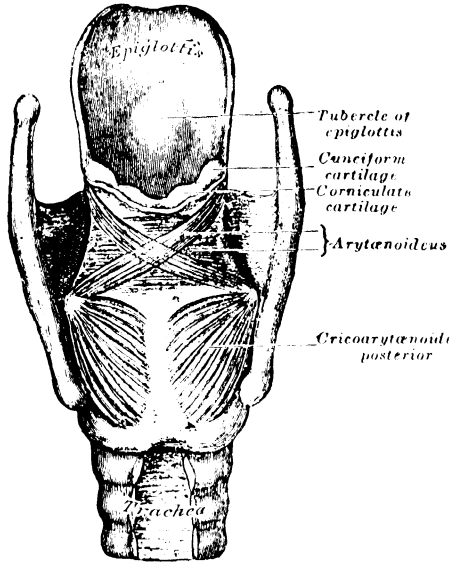

Fig. 1055. The muscles of the larynx. Lateral aspect. The right lamina of the thyreoid cartilage has been removed.

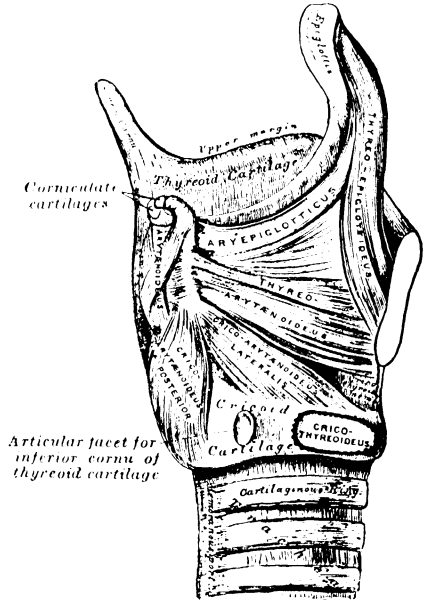

Fig. 1056.—The muscles of the larynx. Superior aspect. (Enlarged.)

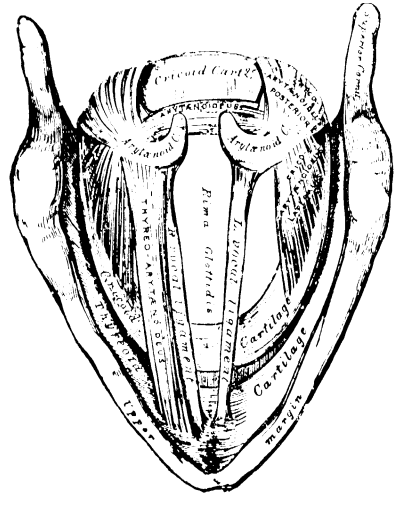

جانب کی کرسی کے متناظر اجزاء میں منتہی ہوتا ہے۔

اَیری ٹینائڈیئس اَبلیکس (arytœnoideus obliquus) (تصویر 1054) جو اَیری ٹینائڈیئس سے اوپری ہے، دو لچھیوں پر مشتمل ہوتا ہے جو ایک دوسرے پر سے حرف (X) کی شاخوں کی طرح عبور کرتی ہیں۔ ہر لچھی اَیری ٹینائڈ کارٹیلج کے زائدۂ عضلیہ کی پشت سے مقابل کرسی کے راس تک جاتی ہے۔ چند ریشے اَیری ٹینائڈ کارٹیلج کے راس کے جانبی حاشیے کے گرد مسلسل ہوتے اور اَیری ایپی گلاٹک فولڈ کے اندر بڑھ جاتے ہیں۔ وہ اَیری ایپی گلاٹکس (aryepiglotticus) عضلہ بناتے ہیں۔

تھائریو اَیری ٹینائڈیئس (thyreoarytœnoideus) (تصاویر 1055 1066) ایک چوڑا پتلا عضلہ ہے، جو ووکل فولڈ، کونس ایلاسٹکس، وینٹریکل اور وینٹریکیولر اَپینڈکس سے جانباً واقع ہے۔ وہ سامنے تھائریائڈ کارٹیلج کے زاویہ کے زیرین نصف سے اور مڈل کریکو تھائریائڈ لگامینٹ سے نکلتا ہے۔ اُس کے ریشے پیچھے اور جانباً جاکر اَیری ٹینائڈ کارٹیلج کی پیش پسیں سطح میں منتہی ہوتے ہیں۔ اِس عضلہ کے نسبتاً زیرین اور عمیق ریشے ایک بند بناتے ہیں جو ایک اکلیلی تراش (coronal section) میں ایک مثلثی بنڈل کے طور پر نظر آتا ہے اور وُوکل پروسس کی جانبی سطح اور اَیری ٹینائڈ کارٹیلج کی پیش پسیں سطح پر انفیریئر فوویا سے چسپاں ہے۔ یہ بنڈل وُوکیلس (vocalis) عضلہ کے نام سے موسوم ہے اور وُوکل لگامینٹ کے ساتھ متوازی اور اُس سے عین جانبی ہے۔ وُوکیلس سامنے کے نسبت پیچھے زیادہ دبیز ہے کیونکہ اس کے بعض ریشے وُوکل لگامینٹ میں منتہی ہوتے ہیں اور اِس واسطے تھائریائڈ کارٹیلج تک پہنچنے میں ناکام رہتے ہیں۔ تھائریو اَیری ٹینائڈیئس کے کثیر التعداد ریشے اَیری ایپی گلاٹک فولڈ کے اندر بڑھ آتے ہیں، جہاں اُن میں کے کچھ تو غائب ہو جاتے ہیں لیکن دوسرے ایپی گلاٹس کے حاشیہ تک مسلسل ہو کر تھائریو ایپی گلاٹکس (thyreoepiglotticus) بنا دیتے ہیں۔ چند ریشے وینٹریکل کی دیوار کے طول میں، اَیری ٹینائڈ کارٹیلج کے جانبی حاشیے سے ایپی گلاٹس کے جانب تک پھیلتے اور وینٹریکیولیرس

1086

(ventricularis) عضلہ بنا دیتے ہیں۔

افعال۔ لیرنکس کے عضلات بہ سہولت دو گروہوں میں منقسم کئے جا سکتے ہیں، (۱) وہ جو گلاٹس کو کھولتے اور بند کرتے ہیں، یعنے کریکو ایری ٹینائڈ یائے پوسٹیریا ریس ایٹ لیٹرالیز اور ایری ٹینائڈ یائی۔ (۲) وہ جو ووکل لگامینٹس کے تناؤ (tension) کی تنظیم کرتے ہیں، یعنے کریکو تھائریائڈ یائی، تھائریو ایری ٹینائڈ یائی اور ووکیلیز۔

کریکو ایری ٹینائڈ یائی پوسٹیریا ریس ایری ٹینائڈ کارٹیلیجز (غضاریف سبوحیہ) کو باہر کے طرف ایک انتصابی محور کے گرد (جو کریکو ایری ٹینائڈ مفاصل میں ہو کر گذرتا ہے) گھما کر (جس کا نتیجہ یہ ہوتا ہے کہ ووکل پروسیسز اور چسپیدہ ووکل فولڈ جدا ہو جاتے ہیں) گلاٹس کو کھولدیتا ہے۔ 1087

کریکو ایری ٹینائڈ یائی لیٹرالیز ایری ٹینائڈ کارٹیلیجز کو اندر کے طرف ایسا گھما کر کہ جس سے ووکل پروسیسز قریب آجاتے ہیں، گلاٹس کو بند کر دیتا ہے۔

ایری ٹینائڈ یئس ٹرانسورسس ایری ٹینائڈ کارٹیلیجز کو قریب لاتا ہے اور اس طرح گلاٹس کے فتحہ کو بند کر دیتا ہے، خاصکر اس کے پچھلے حصے میں۔

ایری ٹینائڈ یائی آبلیکی اور ایری ایپی گلاٹسائی ایری ایپی گلاٹک فولڈز کو باہم ملا کر اور ایری ٹینائڈ کارٹیلیجز کو ایپی گلاٹس کے درنہ یا مسند سے قریب لا کر، بطور مدخل حنجرہ کے عضلۂ عاصرہ (sphincter) کے عمل کرتے ہیں۔

کریکو تھائریائڈ یائی کریکائڈ کارٹیلیج کی محراب کو اوپر کھینچکر اور اسکے درقہ کے بالائی کنارے کو پیچھے جھکا کر ووکل لگامینٹس میں تناؤ اور طوالت پیدا کر دیتے ہیں، اسطرح پر ووکل پروسیسز اور تھائریائڈ کے زاویہ کے درمیان کا فاصلہ بڑھ جاتا ہے، جس کا نتیجہ یہ ہوتا ہے کہ ووکل لگامینٹس لمبے ہو جاتے ہیں۔

تھائریو ایری ٹینائڈ یائی ایری ٹینائڈ کارٹیلیجز کو سامنے تھائریائڈ کے طرف کھینچتے ہیں اور اس طرح ووکل لگامینٹس کو چھوٹا اور ڈھیلا کر دیتے ہیں۔ ساتھ ہی وہ ایری ٹینائڈ کارٹیلیجز کو اندر کی طرف گھمانے اور ووکل فولڈز کو قریب لاتے ہیں۔ عمیق تر ریشے جو ووکیلس بناتے ہیں، ووکل لگامینٹس کا ارخا (relaxation) (ڈھیل) پیدا کر دیتے ہیں۔

لیرنکس کا مدخل جس طریقہ سے دوران بلع (deglutition) میں بند ہوتا ہے، اُس کا تذکرہ صفحہ 1341 پر کیا گیا ہے۔

غشائے مخاطی۔ لیرنکس (حنجرہ) کی غشائے مخاطی اوپر دہن اور بلعوم کی اور نیچے ٹریکیا (قصبۃ الریہ) کی غشائے مخاطی کے ساتھ مسلسل ہے۔ وہ ایپی گلاٹس (بکّی) کی اگلی سطح سے اور ویلیکولے (valleculæ) میں نیچے واقع ہونے والی ساختوں سے ڈھیلی ڈھیلی چسپاں ہوتی ہے۔ وہ آیری ایپی گلاٹک فولڈز کو ڈھانکتی ہے، جو حنجرہ کے مدخل کی سرحد بناتے ہیں۔ ان فولڈز میں فضائی بافت کی مقدار کثیر ہوتی ہے۔ وہ حنجرہ کے کہف میں استر کرتی ہے، اپنے دہراؤ (reduplication) سے وینٹریکیولر فولڈز کے خاص اجزاء بناتی ہے اور وینٹریکل سے وینٹریکیولر اپینڈکس میں مسلسل ہو جاتی ہے۔ وہ ایپی گلاٹس (بکّی) کی پچھلی سطح سے اور کیونیفارم اور آیری ٹینائڈ کارٹیلیجز کی حنجری سطحوں سے مضبوطی کے ساتھ چسپاں ہوتی ہے۔ ووکل لگامینٹس کو ڈھانکنے والے اجزا پتلے ہیں اور اُن سے خوب چپکے ہوئے ہوتے ہیں۔ ایپی گلاٹس (بکّی) کی اگلی سطح پر، اور اُس کی پچھلی سطح کے بالائی نصف پر، ایری ایپی گلاٹک فولڈز کے بالائی جزو پر اور ووکل فولڈز پر غشائے مخاطی کا سرحلمہ طبقاتی فلسمانی طرز کا ہوتا ہے۔ طبقاتی فلسمانی سرحلمہ کی چکتیاں گلاٹس کے اوپر بھی پائی جاتی ہیں۔ بقیہ حنجری غشائے مخاطی اُسطوانی ہدبی سرحلمہ سے ڈھکی ہوئی ہوتی ہے۔

غدد۔ حنجرہ کی غشائے مخاطی کثیر التعداد مخاطی غدد سے آراستہ ہوتی ہے۔ وہ گلاٹس کے اوپر نہایت افراط سے ہوتے ہیں، جہاں وہ چھوٹے گڑھوں میں جاگزیں ہوتے ہیں۔ بہت سے ایری ایپی گلاٹک فولڈز کے حاشیوں میں آیری ٹینائڈ کارٹیلیجز کے سامنے موجود ہوتے ہیں، جہاں وہ آیری ٹینائڈ گلینڈز (arytœnoid glands) (غدد سبوچیہ) کے نام سے یاد کئے جاتے ہیں۔ وہ وینٹریکیولر اپینڈیسز میں بڑے اور متعدد ہوتے ہیں۔ ووکل فولڈز کی آزاد کوریں غدد سے معرا ہیں۔

عقود ذائقہ (taste-buds) ویسے ہی جیسے کہ زبان میں ہوتے ہیں، ایپی گلاٹس (بکّی) کی پچھلی سطح پر، ایری ایپی گلاٹک فولڈز میں اور نسبتاً کم باقاعدگی کے ساتھ حنجرہ کے بعض دوسرے حصوں میں منتشر ہوتے ہیں۔

عروق و اعصاب۔ حنجرہ کی خاص شرائین سوپیریئر اور انفیریئر تھائریائڈ آرٹریز کی خجری شاخیں ہیں۔ سوپیریئر لیرنجیئل آرٹری کے ساتھ جانے والی وریدیں سوپیریئر تھائریائڈ وعین میں شامل ہو جاتی ہیں، جو انٹرنل جوگولر وعین میں کھلتی ہے۔ انفیریئر لیرنجیئل آرٹری کے ساتھ جانے والی وریدیں انفیریئر تھائریائڈ وعین میں شامل ہو جاتی ہیں جو اِنامینٹ وعین کے اندر کھلتی ہے۔ عروق لمفائیہ دو گروہوں میں منقسم کئے جا سکتے ہیں، ایک بالائی گروہ جو وُوکل فولڈز سے اوپر اور ایک زیرین گروہ جو وُوکل فولڈز سے نیچے ہوتا ہے۔ بالائی عروق سوپیریئر لیرنجیئل آرٹری کے ساتھ جاتے، ہایو تھائریائڈ ممبرین کو چھیدتے، اور اُن عمیق عنقی لمفائی غدد میں ختم ہو جاتے ہیں، جو کامن کراٹیڈ آرٹری کے دو شاخہ کے قریب قیام رکھتے ہیں۔ زیرین عروق لمفائیہ میں سے بعض عروق مڈل کریکو تھائریائڈ لگامینٹ کو چھیدتے اور ایک لمفائی غدہ کے اندر کھلتے ہیں جو اُس لگامینٹ کے سامنے یا ٹریکیا کے بالائی جزو کے سامنے قیام رکھتا ہے۔ لیکن دوسرے عروق کریکائڈ کارٹیلیج سے نیچے باہر نکلکر ڈیپ سرواکیل لمف گلینڈز کو اور انفیریئر تھائیریائڈ آرٹری کے طول کے برابر برابر قیام رکھنے والے غدد لمفائیہ کو چلے جاتے ہیں۔ اعصاب سوپیریئر لیرنجیئل نرو کی اندرونی اور بیرونی شاخوں سے، ریکرنٹ نرو سے اور سمپیتھیٹک سے ماخوذ ہوتے ہیں۔ انٹرنل لیرنجیئل نرو تقریباً تمام حسی ہے، لیکن کہا جاتا ہے کہ اُس کے ذریعہ سے کچھ حرکی رشتک (motor filaments) ایری ٹینائڈ ٹیئس عضلہ کو پہنچتے ہیں۔ وہ ہایو تھائریائڈ ممبرین کے عقبی تحتانی جزو سے آر پار ہو کر سوپیریئر لیرنجیئل آرٹری سے اوپر کو لیرنکس میں داخل ہو کر شاخوں میں تقسیم ہوتی ہے جو ایپی گلاٹس (بکتی) کی دونوں سطحوں کو، ایری ایپی گلاٹک فولڈ کو، اور حنجرہ کے اندرون کو نیچے وُوکل فولڈز کے لیول تک رسد پہنچاتی ہیں۔ ایکسٹرنل لیرنجیئل شاخ کریکو تھائریائڈ ٹیئس کو اُس کی جانبی سطح میں داخل ہو کر رسد پہنچاتی ہے۔ ریکرنٹ نرو انفیریئر تھائریائڈ آرٹری کی لیرنجیئل شاخ کے ساتھ جاتی اور کریکو تھائریائڈ مفصل کے عین پیچھے، کانسٹرکٹر فیرنجس انفیریئر کے زیرین کنارے کے نیچے اوپر کو چلی جاتی ہے۔ وہ حنجرہ کے تمام درونی عضلات (intrinsic muscles) باستثنا ئے کریکو تھائیریائڈ ٹیئس

FIG. 1058.—A transverse section through the anterior part of the neck at the level of the body of the first thoracic vertebra.

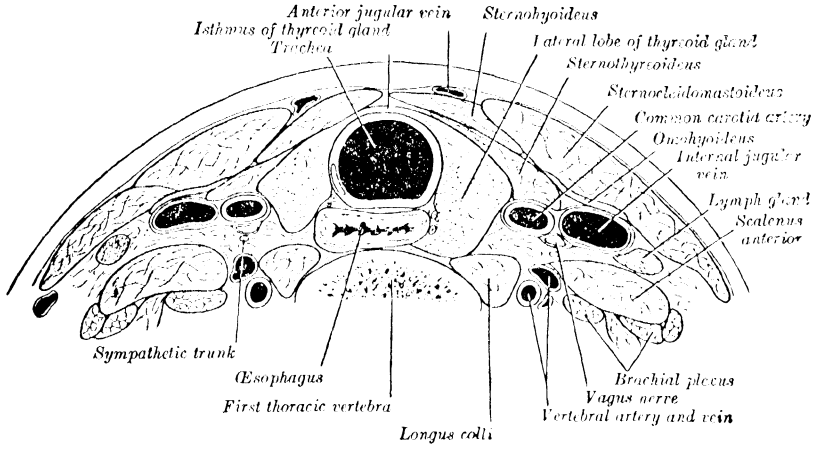

FIG. 1059.—A transverse section through the mediastinum at the level of the body of the third thoracic vertebra.

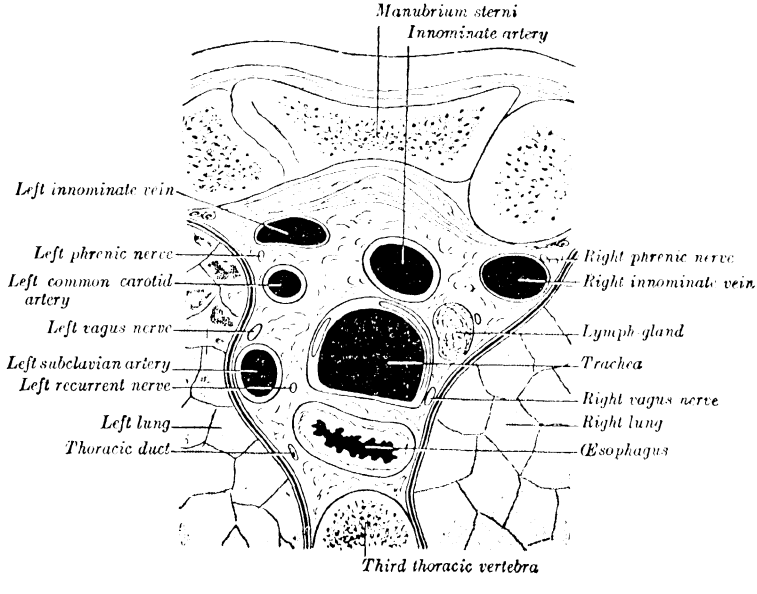

FIG. 1057.—The cartilages of the larynx, trachea, and bronchi. Anterior aspect.

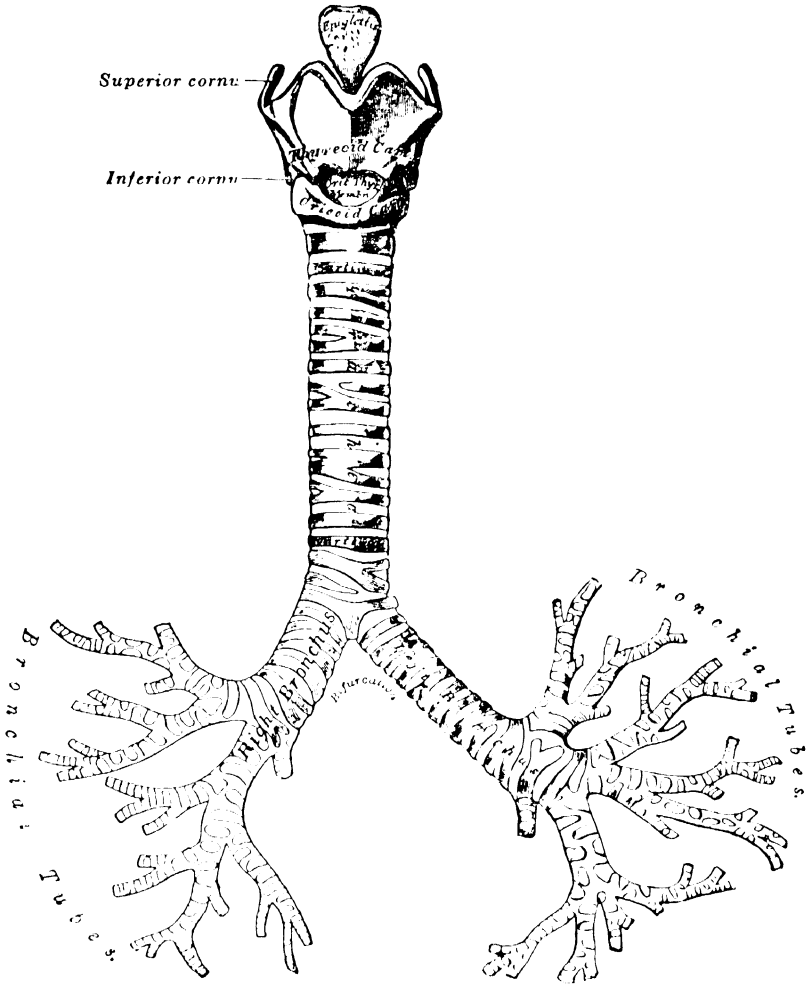

کے اور ایری ٹینائڈ بیس کے ایک جزو کے (صفحات 937, 938) رسد پہنچاتی اور ڈوکل فولڈز کے لیول سے نیچے حنجری غشائے مخاطی میں حسّی شاخیں پھیلاتی ہے۔

قصبۃ الریہ اور شعبتین (تصویر 1057)

1088 (THE TRACHEA AND BRONCHI)

قصبہ (trachea) یا ہوا کی نالی (wind pipe) ایک غضروفی اور غشائی نلی ہے، جس کا طول تقریباً ۱۰ یا ۱۱ سینٹی میٹر ہوتا ہے۔ یہ نالی حنجرہ (larynx) کے حصۂ زیرین سے مسلسل ہو کر پیچھے کے طرف آتی اور چھٹے عنقی فقرہ کے مستوی سے لیکر پانچویں صدری فقرہ کے بالائی کنارے کے مستوی تک پہنچتی ہے، جہاں وہ شعبتین (bronchi) میں منقسم ہو جاتی ہے جنمیں سے ہر شعبہ ایک پھیپھڑے کے لئے ہوتا ہے۔ قصبہ بالکل استوانی نہیں بلکہ پیچھے کے طرف سے چپٹا ہوتا ہے۔ اُس کا قطر ایک جانب سے دوسرے جانب تک، مرد میں تقریباً ۲ سینٹی میٹر اور عورت میں ۱½ سینٹی میٹر ہوتا ہے۔ بچے میں قصبۃ الریہ مرد کے نسبت زیادہ چھوٹا، زیادہ گہرائی میں واقع اور زیادہ متحرک ہوتا ہے۔

قصبہ کے تعلقات (مجاورات) قصبہ کے عنقی حصّہ کے سامنے (تصویر 1058) جلد، سطحی اور عمیق ردائیں، وریدی وِداجی (جوگیولر) محراب جو اینٹیریر جوگیولر وریدوں کو باہم جوڑتی ہے، اور اِسٹرنو ہایائیڈی (sternohyoidei) اور اِسٹرنو تھائیریائیڈی (sternothyreoidei) عضلات واقع ہیں۔ قصبہ کے دوسرے تیسرے اور چوتھے حلقوں پر سے خاکنائے غدۂ درقیہ (isthmus of the thyreoid gland) عبور کرتی ہے، اور اس خاکنائے سے بالکل ہی اوپر دونوں بالائی درقی شرائین (superior thyreoid arteries) کے درمیان ایک تقسّم ہوتا ہے۔ خاکنائے کے نیچے پیش قصبی ردا (pretracheal fascia) انفیریر تھائیریائڈ وریدیں (inferior thyreoid veins) خاکنائے کے باقیات اور 1089
آرٹیریا تھایری آئیڈیا ایما (arteria thyreoidea ima) (جبکہ یہ شریان موجود ہو) ہوتے ہیں۔ بچے میں اِنامینٹ (innominate) شریان قصبہ کے سامنے

سے، مینیوبریم اسٹرنائے (manubrium sterni) کے مستوی پر یا اُس سے قدرے اوپر، عبور کرتی ہے۔ قصبہ کی پشت پر مری (œsophagus) ہے، جو اُس کے اور عمود الفقرات کے درمیان حائل ہے۔ ری کرنٹ نروز (recurrent nerves) (بازگرد اعصاب) ہر جانب اُن میزابوں میں اوپر چڑھتے ہیں، جو قصبہ کے جانبین اور مری کے درمیان میں ہیں۔ قصبہ کے اطراف میں لختہائے غدۂ درقیہ (thyreoid gland) ہیں، جو پانچویں یا چھٹے قصبی حلقوں کے مستوی تک نیچے پہنچتے ہیں، اور کامن کراٹیڈ (common carotid) اور انفیریئر تھائریائیڈ (inferior thyreoid) شرائین۔ 1090

قصبہ کا صدری حصہ (تصاویر 1059, 1060) سوپیریئر میڈیاسٹائنم (superior mediastinum = فوقانی واسط) کے اندر سے ہو کر نیچے اُترتا ہے اُس کے بالائی حصے کے سامنے منوبریم اسٹرنائے، اسٹرنوتھائریائیڈی عضلات، غدۂ تموسیہ (thymus) کے باقیات، اور انفیریئر تھائیریائیڈی وریدیں ہوتی ہیں، اور اس کے زیرین حصے کے سامنے بائیں اِنناسینٹ ورید محراب اورطی (aortic arch) اِنناسینٹ اور بائیں کراٹیڈ کامن شرائین، اعصاب کے قلبی ضفیرے کا عمیق حصہ، اور کچھ لمفائی غدد ہیں۔ چونکہ اِنناسینٹ اور بائیں کراٹیڈ شرائین کا گردن میں اوپر جاتے ہوئے انفراج ہو جاتا ہے، اول الذکر شریان قصبہ کے دائیں طرف اور آخر الذکر شریان بائیں طرف آجاتی ہے۔ پیچھے مری ہے، جو قصبہ اور عمود الفقرات کے درمیان حائل ہے۔ دائیں جانب دایاں پھیپھڑا اور غشائے صدر (pleura) "دایاں ویگس (عصب تائیہ) اور ازایگاس ورید (azygos vein) ہیں۔ بائیں جانب محراب اُورطی، بائیں کامن کراٹیڈ اور بائیں سبکلے ویین (subclavian) شرائین ہیں۔ بائیں ری کرنٹ نرو (recurrent nerve) اُس کے اوپر کے طرف کے ممر میں پہلے تو قصبہ اور محراب اورطی کے درمیان واقع ہوتی ہے اور پھر قصبہ اور مری کے درمیانی میزاب میں۔

دایاں شعبہ (right bronchus) جو بائیں شعبہ کے نسبت چھوٹا اور

FIG. 1060.—A transverse section through the mediastinum at the level of the upper part of the body of the fourth thoracic vertebra.

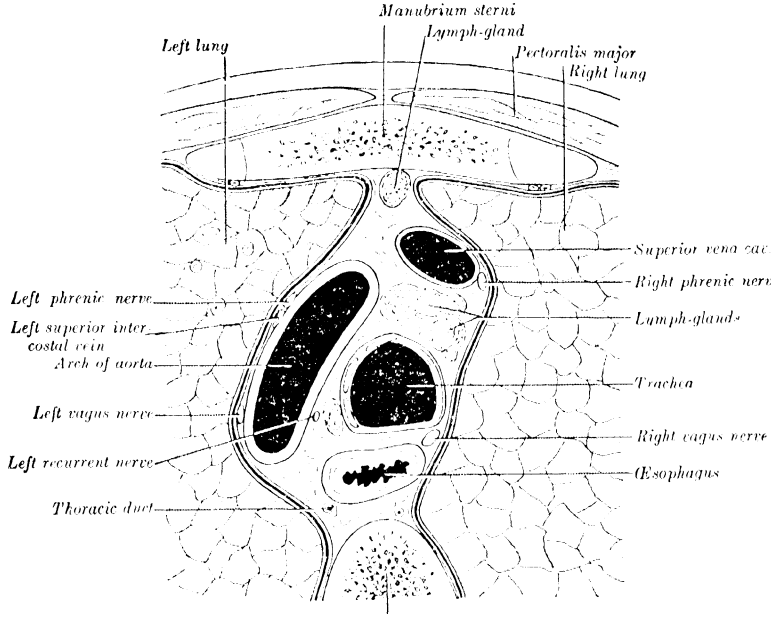

FIG. 1061.—A transverse section through a part of the wall of the trachea.

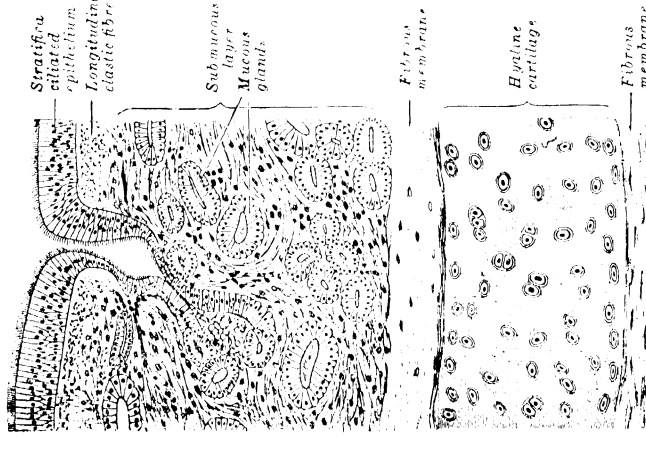

زیادہ انتصابی ہوتا ہے، تقریباً ۲½ سینٹی میٹر لمبا ہے اور تقریباً پانچویں صدری فقرہ کے مقابل دائیں شُش میں داخل ہوتا ہے۔ ازائیگاس ورید اُس پر پیچھے سے محراب بناتی ہے، اور دائیں پلمونری آرٹری (pulmonary artery) (شریانِ ریوی) پہلے اُس کے نیچے اور پھر اُس کے سامنے رہتی ہے۔ وہ دائیں شُش کے بالائی لختہ کو ایک شاخ پہنچاتی ہے، جسکو ایپ آرٹیریئل شاخ (eparterial branch) کا نام اِس وجہ سے دیا گیا ہے کہ وہ دائیں پلمونری آرٹری کے اوپر سے شروع ہوتی ہے۔ اب شعبہ اس شریان سے نیچے نیچے گذر جاتا ہے اور ہیپ آرٹیریئل برانچ (hyparterial branch) یعنے زیر شریانی شاخ کے نام سے یاد کیا جاتا ہے۔ یہ اُن دو شاخوں میں منقسم ہوتی ہے، جو شُش کے زیرین اور درمیانی لختوں کے لئے ہوتی ہیں

بایاں شعبہ (left bronchus)، جو دائیں کے نسبت زیادہ تنگ اور طول میں تقریباً ۵ سینٹی میٹر ہوتا ہے، چھٹے صدری فقرہ کے مقابل بائیں شُش کی جڑ میں داخل ہوتا ہے۔ وہ محراب اُورطی کے نیچے سے گذرتا اور مری، تھوراسِک ڈکٹ (قناتِ صدری) اور نازل اُورطی کے سامنے سے عبور کرتا ہے۔ بائیں پلمونری آرٹری پہلے اُس سے اوپر اور پھر اُس کے سامنے واقع ہوتی ہے۔ بائیں شعبہ میں ایپ آرٹیریئل برانچ یعنے بر شریانی شاخ نہیں ہوتی۔ اِسی بنا پر بعض ماہرین تشریح کا قیاس ہے کہ بائیں شُش میں بالائی لختہ ہوتا ہی نہیں اور جس لختہ کو نام نہاد طور پر بائیں شُش کا بالائی لختہ سمجھتے ہیں وہ دراصل دائیں شُش کے درمیانی لختہ سے متناظر ہوتا ہے۔

1091

شعبتین کے اِس کے آگے کے ذیلی تفرعات پر شُش کی ساخت کے بیان کے ساتھ بحث کی جائیگی۔

ساخت (تصویر 1061) قصبہ اور خارج الشش شعبات زجاجی کرّی کے نامکمل حلقوں کے ایک قالب سے بنتے ہیں، جو ریشہ دار بافت اور غیر مخطط عضلی بافت سے جڑے ہوئے ہوتے ہیں۔ ان میں غشائے مخاطی کا استر ہوتا ہے۔

قصبہ کی کُرّیاں تعداد میں ۱۶ سے ۲۰ تک ہوتی ہیں۔ ہر کرّی ایک نامکمل حلقہ

ہوتی ہے، جو قصبہ کے محیط کے تقریباً مقدم دو تہائی حصہ پر حاوی ہوتا ہے۔ پیچھے، جہاں حلقے ناتمام یا غیر موجود ہیں، نلی چپٹی ہوتی ہے اور اُس کی تکمیل ریشہ دار بافت اور غیر مخطط عضلی ریشوں سے ہوتی ہے۔ کُرّیاں ایک دوسری کے اوپر عرضاً قیام رکھتی ہیں، اور اُنکو تنگ فاصلے جُدا کرتے ہیں۔ اُن کا عمق تقریباً ۴ ملی میٹر اور دبازت ۱ ملی میٹر ہوتی ہے۔ اُن کی خارجی سطحیں انتصابی سمت میں چپٹی لیکن اندرونی سطحیں محدب ہوتی ہیں۔ اکثر دو یا زیادہ کُرّیاں جُزئی یا کُلّی طور پر ملحق اور کبھی کبھی اپنے سِروں پر دو شاخہ میں منقسم ہو جاتی ہیں۔ وہ نہایت لچکدار ہوتی ہیں، لیکن ممکن ہے کہ زیادہ عمر ہونے پر متکلس ہو جائیں۔ شعبتین میں کُرّیاں قصبہ کی کُرّیوں کے نسبت زیادہ چھوٹی اور زیادہ تنگ ہوتی ہیں، لیکن اُن کی شکل اور ترتیب مماثل ہوتی ہے۔

پہلی اور آخری قصبی کُرّیاں دوسری کُرّیوں سے مختلف ہوتی ہیں (تصویر 1057)۔ پہلی کُرّی بقیہ کے نسبت زیادہ چوڑی اور اکثر ایک سرے پر منقسم ہوتی ہے۔ وہ کریکوٹریکیئل لگامینٹ (cricotracheal ligament) کے ذریعہ کریکوئڈ کارٹلیج (cricoid cartilage) کے زیرین کنارے سے جُڑی ہوئی، اور گاہے اُسکے یا اُس سے نیچے کی کُرّی کے ساتھ مخلوط ہوتی ہے۔ آخری کُرّی وسط میں موٹی اور چوڑی ہوتی ہے، اور یہ اس وجہ سے ہے کہ اُس کا نیچے کا کنارا ایک خطّاف یا ہُک کی شکل کے مُثلثی زائدہ میں لمبا ہو جاتا ہے، جو دونوں شعبوں کے درمیان نیچے اور پیچھے کی طرف خم کھا جاتا ہے۔ وہ ہر جانب ایک نامکمل حلقہ بنا لیتا ہے، جو شعبہ کے آغاز کو گھیر لیتا ہے۔ آخری کُرّی سے اوپر والی کُرّی اُسکے مرکز کے پاس دوسری کُرّیوں کے نسبت کسی قدر زیادہ چوڑی ہوتی ہے۔

ریشہ دار جھلّی۔ کُرّیاں ایک ریشہ دار جھلّی میں ملفوف ہیں، جس کی دو تہیں ہوتی ہیں۔ ایک تہ جو زیادہ موٹی ہوتی ہے، حلقوں کی بیرونی سطحات کے اوپر چلی جاتی ہے، اور دوسری اندرونی سطحات پر۔ کُرّیوں کے بالائی اور زیرین حاشیوں پر یہ دونوں تہیں مخلوط ہو کر ایک مضبوط جھلّی بنا دیتی ہیں، جو حلقوں کو ایک دوسرے کے ساتھ ملحق کر دیتی ہے۔ پیچھے کی طرف جہاں کُرّیاں نامکمل ہیں، یہ جھلّی ایک منفرد تہ بناتی ہے۔

عضلی بافت۔ ریشہ دار جھلی کے اندر نلی کے نچلے حصہ میں واقع ہوتی ہے۔ اور وہ غیر مخطط عضلہ کی دو تہوں پر مشتمل ہے، جن میں سے ایک تہ طولی اور دوسری عرضی ہوتی ہے۔ طولی ریشے جو باہر کے طرف ہیں، چند منتشر بنڈلوں میں ہوتے ہیں۔ عرضی ریشے (عضلۂ قصبیہ trachealis muscle) اندر کے طرف ہیں اور ایک پتلی تہ بناتے ہیں، جو نہ صرف کرّیوں کے سروں کے درمیان پھیلتے، بلکہ کرّیوں کے درمیانی فاصلوں پر سے بھی عبور کرتے ہیں۔

غشائے مخاطی۔ غشائے مخاطی اوپر حنجرہ کی اور نیچے شعبتین کی غشائے مخاطی کے ساتھ مسلسل ہوتی ہے۔ وہ فضائی (areolar) اور لمف آسا بافت سے بنتی ہے، اور ایک نمایاں قاعدی غشاء پیش کرتی ہے، جو ایک طبقاتی (stratified) سرحلہ کو سہارا دیتی ہے، جسکی سطح کے خلیے تو استوانی اور ہدبی ہوتے ہیں، لیکن عمیق تر تہوں کے خلیے بیضوی اور گول ہوتے ہیں۔ قاعدی غشاء کے نیچے طولی لچکدار ریشوں کی ایک تہ ہوتی ہے، اور ساتھ ہی تھوڑی فضائی بافت جو اُن کے درمیان ہے۔ زیر مخاطی تہ (submucous layer) اتصالی بافت کے ایک ڈھیلے جال سے بنی ہوئی ہے، جس میں بڑے بڑے عروق دمویہ، اعصاب، اور مخاطی غدد ہوتے ہیں۔ آخر الذکر کی قنواتیں اپنے اوپر کی تہوں کو چھید کر قصبہ کے اندر وا ہوتی ہیں (تصویر 1061)۔ 1092

عروق و اعصاب۔ قصبہ کو خون کی رسد بیشتر انفیریئر تھائیریائیڈ شریانوں سے ہوتی ہے۔ اعصاب، ویگائی (vagi) اور ری کرنٹ نروز (recurrent nerves) سے اور عصب مشارکی کے تنوں سے ماخوذ ہوتے ہیں۔ یہ عضلۂ قصبیہ (trachealis) میں اور سرحلی خلیوں کے درمیان پھیلتے ہیں۔

تشریح اطلاقی (applied anatomy) :- اجسام غریبہ اکثر ہوائی گذرگاہوں کے اندر داخل ہو جاتے ہیں۔ وہ بڑی اور نرم اشیاء کی صورت میں ہو سکتے ہیں، جیسے کہ گوشت کے ٹکڑے، جو حنجرہ کے مدخل میں یا فتحۃ المزمار (rima glottidis) میں پھنس کر سریع اختناق (suffocation) یعنی حبس دم پیدا کر سکتے ہیں تاوقتیکہ انھیں جلد ہی نہ نکال لیا جائے یا تاوقتیکہ مقام تسدد سے نیچے ہوائی راستوں میں جلد ہی ایک سوراخ نہ بنا دیا جائے جس سے کہ مریض سانس لے سکے۔ نسبتہً چھوٹے اجسام، جو اکثر سخت نوعیت کے ہوتے ہیں، جیسے کہ شاہ دانہ یا بیر کی گٹھلی، ہڈی کے چھوٹے چھوٹے ٹکڑے، بٹن وغیرہ،

فتحۃ المزمار (رائما گلاٹیڈیس) کی راہ سے گذر کر قصبہ یا شعبتین کے اندر پہنچ سکتے یا بطین الحنجرہ (ventricle of the larynx) کے اندر پھنس سکتے ہیں۔ ایسی حالت میں جو خطرات پیدا ہو سکتے ہیں اُن کا انحصار میکانی تسدد پر اتنا نہیں ہوتا جتنا کہ مزمار (glottis) کے اُس معکوس تشنج پر جو جسم غریب کی خراش سے پیدا ہو جاتا ہے۔ جب جسم غریب بطین الحنجرہ میں پھنس جاتا ہے تو اُس سے آواز بند ہو جانے یا اصوات (voice sounds) میں تغیر واقع ہو جانے کے علاوہ شاید ہی اور کچھ علامتیں پیدا ہو سکتی ہیں۔ لیکن جب اُس کا مقام قصبہ کے اندر ہو تو زفیری مساعی (expiratory efforts) کے دوران میں وہ ہمیشہ وُوکل فولڈز (vocal folds) پر لگتا رہتا ہے، اور اِس طرح تشنج مزمار کے باعث بُہر (dyspnoea) کے دورے پیدا کر دیتا ہے۔ جب وہ شعبہ کے اندر پھنس جاتا ہے تو عموماً وہاں جم جاتا ہے اور نالی کے درون کو مسدود کر کے ماؤف جانب پر تنفسی خریر (respiratory murmur) کو غائب کر دیتا ہے۔ ممکن ہے کہ بالآخر اُس کے باعث قیحی التہاب شعبہ (purulent bronchitis) اور پھیپھڑے کی گنگرین (gangrene) پیدا ہو جائے۔

ہوائی راستوں کے بالائی حصہ کی غشائے مخاطی کے نیچے تحت المخاطی بافت کی ایک بڑی مقدار ہوتی ہے، جس کا التہابی امراض میں انصباب (effusion) کے باعث بہت متورم ہو جانا ممکن ہے، جس سے وہ حالت پیدا ہو جاتی ہے جس کو "اوذیما ئے مزمار" (oedema of the glottis) کہتے ہیں۔ چونکہ غشائے مخاطی وُوکل فولڈز سے قریبی طور پر چپکی ہوئی ہوتی ہے اور کوئی تحت المخاطی ساخت درمیان میں حائل نہیں ہوتی، لہذا یہ انصباب اُن کے مستوی سے نیچے نہیں پھیلتا ہے۔ اوذیما ئے مزمار کی صورتوں میں جن میں مریض کو حبس دم سے بچانے کے لئے ہوائی راستوں کا کھول دینا ضروری ہے، حنجرہ شگافی کا عملیہ (laryngotomy) کافی ہے۔

ہوائی راستے تین مختلف مقاموں پر کھولے جا سکتے ہیں:۔ ایک انتصابی شگاف کے ذریعہ سے غضروف درقی (تھائیرائیڈ کارٹلیج) کے مرکز میں ہو کر (درقیہ شگافی = thyreotomy) درمیانی کریکو تھائیرا لگامینٹ کے اندر ہو کر (حنجرہ شگافی = لیرنگاٹومی)۔ یا قصبہ کے کسی حصہ میں (قصبہ شگافی = tracheotomy)۔

درقیہ شگافی (thyreotomy) عموماً دُوکل فولڈز میں سے بالیہ گیاں یا رسولیاں خارج کرنے کے لئے، یا بطین الحنجرہ میں سے اجسام غریبہ نکالنے کے لئے عمل میں لائی جاتی ہے۔ ایک وسطانی شگاف عظم لامی (hyoid bone) کے جسم کے بالائی کنارے سے لیکر کری کائڈ کارٹیلیج کے زیرین کنارے تک لگایا جاتا ہے، اور اسے اسٹرنو ہائیڈی عضلات کے حاشیوں کے درمیان تحت الجلد بافتوں اور روائے عمیق (deep fascia) کے اندر لیجاتے ہیں۔ پھر درمیانی کریکو تھائیر یائڈ لگامینٹ میں ایک شگاف لگاکر ایک مضبوط باریک نوک کی قینچی کا ایک پھل غضروف درقی کے زیرین کنارے کے نیچے داخل کرکے اس ساخت کو نیچے سے اوپر کی طرف کاٹ دیا جاتا ہے۔ نہایت احتیاط کے ساتھ ٹھیک وسطانی خط میں کاٹنا چاہیئے تاکہ دُوکل فولڈز زخمی نہوں۔ اب اگر اس غضروف کے نصفین (halves) کو ایک دوسرے سے دُور ہٹایا جائے تو اندرون حنجرہ کا منظر بخوبی دکھلائی دیگا۔

حنجرہ شگافی (laryngotomy) ایک سادہ عملیہ ہے اور اسے اُن حالات میں کرنا چاہیئے جہاں کسی ناگہانی حادثہ کے موقع پر تنفس کی کسی ناگہانی رکاوٹ کو دُور کرنے کے لئے ہوائی راستوں کو کھولنے کی ضرورت پیش آجائے۔ درمیانی کریکو تھائیر یائڈ لگامینٹ نہایت اوپری ہے، کیونکہ وہ صرف جلد، اوپری رداء اور خط وسطانی میں عمیق رداء سے ڈھکا ہوا ہوتا ہے۔ نیز وہ دونوں جانبوں پر اسٹرنو ہائیڈیئس اور اسٹرنو تھائیر ائیڈیئس عضلات سے ڈھکا ہوا ہے، جو اپنے بالائی حصہ میں ایک دوسرے سے منفرج ہوکر اپنے درمیان تھوڑا فاصلہ خالی چھوڑ دیتے ہیں۔ ان عضلات پر اینٹیریئر جوگیولر وریدیں (anterior jugular veins) کریکو تھائیر یائیڈ شریان درمیانی تھیر یائیڈ لگامینٹ پر سے عبور کرتی ہے اور ممکن ہے کہ یہ ورید زخمی ہوجائے مگر یہ شاذ ہی تکلیف کا باعث ہوتی ہے۔ یہ عملیہ اس طرح کیا جاتا ہے:۔ سر کو پیچھے کرکے ایک مددگار اُسے تھامے رکھتا ہے۔ گردن کے مقدم حصہ پر ایک اُنگلی گذار کر کریکو تھائیر یائیڈ نشیب کو ٹٹولا جاتا ہے۔ پھر اس جگہ جلد میں سے ایک انتصابی شگاف خط وسطانی میں دیا جاتا اور اُسے رداء کے اندر سے نیچے لیجاتے ہیں حتیٰ کہ درمیانی کریکو تھائیر یائیڈ لگامینٹ منکشف ہوجائے۔ پھر لگامینٹ کے اندر ہوکر ایک صلیبی شگاف

کریکائیڈ کارٹیلج کے بالائی کنارے کے قریب لگایا جاتا ہے (تاکہ اگر ممکن ہو تو کریکوتھائیرائڈ شریان کو بچا لیا جائے) اور پھر ایک اُنبوبہ حنجرہ شگافی (laryngotomy tube) اندر داخل کر دیا جاتا ہے۔ اِس عملیہ کو زیادہ سریع طریقہ پر کرنے کے لئے یہ سفارش کی گئی ہے کہ بجائے طولی شگاف کے ایک عرضی شگاف اوپری ساختوں کے اندر ہو کر دیا جائے اور اِس طرح ہوائی راستوں کو فی الفور کھول لیا جائے۔ لیکن دیکھا جائے گا کہ اِس طریقہ پر عمل کرنے سے اینٹیریر جوگیولر وریدوں کے زخمی ہو جانے کا خطرہ رہتا ہے۔

قصبہ شگافی (tracheotomy) خاکنائے غدۂ درقیہ کے اوپر یا نیچے کی جا سکتی ہے، یا اِس ساخت کو قطع کر کے قصبہ کو اُس کے پیچھے سے کھولا جا سکتا ہے۔ پیشتر بیان کئے ہوئے تعلقات (مجاورات) پر سے واضح ہو جانا چاہئے کہ خاکنائے سے نیچے کے نسبت اُس کے اوپر سے قصبہ کو کھولنا (قصبہ شگافی) زیادہ آسان ہے۔

قصبہ شگافی خاکنائے سے اوپر اِسطرح کی جاتی ہے:۔ مریض کو اگر ممکن ہو تو پیٹھ کے بل ایک میز پر اچھی روشنی میں لٹا دینا چاہئے۔ شانوں کے نیچے ایک تکیہ رکھ دیا جائے اور سر کو پیچھے جھکا کر ایک مددگار تھامے رکھے۔ جراح اپنے مریض کے دائیں جانب کھڑا ہو کر ۴ سینٹی میٹر سے ۵ سینٹی میٹر طول کا ایک شگاف کریکائیڈ کارٹیلج کی چوٹی پر سے شروع کر کے گردن کے خط وسطانی میں دیتا ہے۔ اوپری ساختوں کو قطع کرنے کے بعد اسٹرنوہائیڈی عضلات کے درمیان کا فاصلہ تلاش کر کے، رداء کو کاٹ کر، عضلات کو ایک دوسرے سے دُور کھینچ لینا چاہئے۔ اب کریکائیڈ کارٹیلج کے زیرین کنارے کو ٹٹولنا چاہئے اور قصبہ کے بالائی کنارے کو اُس نقطہ سے نیچے کے طرف خط وسطانی میں منکشف کر دینا چاہئے۔ اِس امر کی سفارش کی گئی ہے کہ قصبہ کے سامنے کی ردائی تہہ کو کریکائیڈ کارٹیلج کے زیرین کنارے کے مستوی پر عرضاً کاٹ دینا چاہئے اور اُسے چمٹے سے پکڑ کر چاقو کے دستہ سے نیچے کے طرف دبا دینا چاہئے۔ اِس طریقہ سے خاکنائے غدۂ درقیہ نیچے دب کر زخمی ہونے کے تمام خطرہ سے محفوظ ہو جاتا ہے اور قصبہ صفائی کے ساتھ منکشف ہو جاتا ہے۔ اب ایک نوک دار ہُک سے قصبہ کو چھید کر آگے کھینچ لیا جاتا ہے تاکہ وہ ہلنے نہ پائے اور پھر اُس میں ایک چاقو داخل کر کے اوپر کے طرف شگاف دیکر، بالائی دو یا تین حلقے کاٹ کر،

1093

اُسے کھول دیا جاتا ہے۔ اگر قصبہ کو خاکنائے فدۂ درقیہ کے نیچے سے کھولنا مقصود ہے تو شگاف کو کریکائڈ کارٹیلج سے قدرے نیچے سے شروع کر کے عظم القص (sternum) تک لیجانا چاہیئے۔ اِس مقام میں قصبہ زیادہ عمیق واقع ہے۔

مرض خبیث (سرطان = malignant disease) کے لئے حنجرہ کا کچھ حصہ یا پورا حنجرہ خارج کیا جا سکتا ہے۔ نرم حصوں کے اندر ایک وسطانی شگاف دیکر اُسے اِس ترکیب سے خارج کیا جا سکتا ہے کہ کُریوں کو عضلات اور سامنے کی دوسری ساختوں سے جُدا کر لیا جائے، اور نیچے حنجرہ کو قصبہ سے علٰحدہ کر لیا جائے اور پھر نیچے سے اوپر کے طرف تشریح کر کے اُسے زیادہ عمیق ساختوں سے الگ کر لیا جائے۔

اغشیۂ صدر

(THE PLEURAE)

ہر پھیپھڑے پر ایک نازک غشائے مصلی یعنے پلیوُرا کا غلاف چڑھا ہوا ہوتا ہے، جو ایک بند منغمد تاچہ (closed invaginated sac) کی صورت میں مرتب ہے۔ اِس مصلی جھلی کا ایک حصہ پھیپھڑے کی سطح کو ڈھانکتا اور اُس کے لختوں کے درمیان کے میزابوں میں نیچے چلا جاتا ہے۔ اِس کو رِیوی پلیورا (pulmonary pleura) کہتے ہیں۔ بقیہ جھلی دیوار سینہ کے متناظر نصف کی اندرونی سطح پر استر کرتی، ڈایافرام کے ایک بڑے حصہ کو ڈھانکتی، اور صدر کے وسطانی حصہ میں جو ساختیں واقع ہیں اُن پر منعکس ہوتی ہے۔ اِس حصہ کو جداری پلیوُرا (parietal pleura) کہتے ہیں۔ رِیوی اور جداری پلیوری پھیپھڑے کی جڑ کے گرداگرد اور نیچے ایک دوسرے کے ساتھ مسلسل ہیں صحت کی حالت میں وہ ایک دوسرے سے حقیقی طور پر متماس ہوتے ہیں، لیکن اُن کے درمیان کی امکانی فضا (potential space) کو کہفۂ پلیوُرا (pleural cavity) کہتے ہیں۔ جب پھیپھڑا ہبوط ہو جائے، یا جب ریوی اور جداری پلیوری کے درمیان ہوا یا سیّال جمع ہو جائے، تو کہفۂ پلیورا ظاہر ہو جاتا ہے۔ دائیں اور بائیں پلیوُری تاچے ایک

دوسرے سے علیحدہ ہیں اور صرف عظم القص کے دوسرے اور تیسرے ٹکڑوں کے پیچھے کچھ فاصلہ تک ایک دوسرے کو چھوتے ہیں۔ دونوں تاچوں کے درمیان کے فاصلہ کو بین پلیوری فضا (interpleural space) کہتے ہیں۔ دایاں پلیوری تاچہ بائیں کے نسبت چھوٹا اور زیادہ چوڑا ہوتا ہے، اور گردنیں زیادہ اونچائی تک پہنچتا ہے۔

ریوی پلیورا (pulmonary pleura) پھیپھڑے کے ساتھ ایسا جڑا ہوا ہے کہ جدا نہیں ہو سکتا۔ وہ پھیپھڑے کی سطحات کو ڈھانکتا ہے۔ ان میں وہ سطحیں بھی شامل ہیں جو پھیپھڑوں کے لختوں کے درمیان کے میزا بونکی سرحدیں بناتی ہیں لیکن وہ اُس رقبہ پر غائب ہوتا ہے جہاں پھیپھڑے کی جڑ داخل ہوتی ہے، اور اُس خط کے طول میں بھی جو اِس سے نیچے کے طرف پھیلتا اور رباطِ ریوی (pulmonary ligament) کی چسپیدگی کا نشان بناتا ہے۔

جداری پلیورا (parietal pleura) — جداری پلیورا کے مختلف حصوں کو امتیازی نام دئے گئے ہیں۔ پسلیوں کی اندرونی سطح اور بین الاضلاع عضلات (intercostales) پر استر کرنیوالا حصہ ضلعی پلیورا (costal pleura) ہے۔ ڈایافرام کی صدری سطح کو ڈھانکنے والا حصہ ڈایافرامی یا حجابی پلیورا (diaphragmatic pleura) ہے۔ اُس حصہ کو جو گردن میں اوپر چڑھ کر پھیپھڑے کی چوٹی پر پہنچتا ہے قبہ پلیورا (cupula of the pleura) کہتے ہیں۔ اور وہ جو وسطِ صدر میں ساخوں پر چسپاں ہے، واسطی پلیورا (mediastinal pleura) ہے۔

ضلعی پلیورا (تصاویر — 1062, 1064)۔ پسلیوں اور بین الاضلاع عضلات کا استر بناتا ہے اور اُن سے بآسانی جدا ہو جاتا ہے۔ سامنے وہ عظم القص کے پیچھے سے شروع ہوتا ہے، جہاں وہ واسطی پلیورا کے ساتھ مسلسل ہے۔ واسطی پلیورا کا ضلعی پلیورا کے ساتھ خطِ اتصال تقدمی ترقوی مفصل (sternoclavicular joint) کے پیچھے سے لیکر نیچے اور وسطی جانب خطِ وسطانی میں ایک نقطہ تک پہنچتا ہے جو قصی زاویہ کے پیچھے ہوتا ہے۔ اِس نقطہ سے دایاں اور بایاں پلیورا دونوں ایک دوسرے کو چھوتے ہوئے چوتھی ضلعی کریوں کے مستوی تک

FIG. 1062.—The relations of the pleuræ and lungs to the chest wall. Anterior aspect.

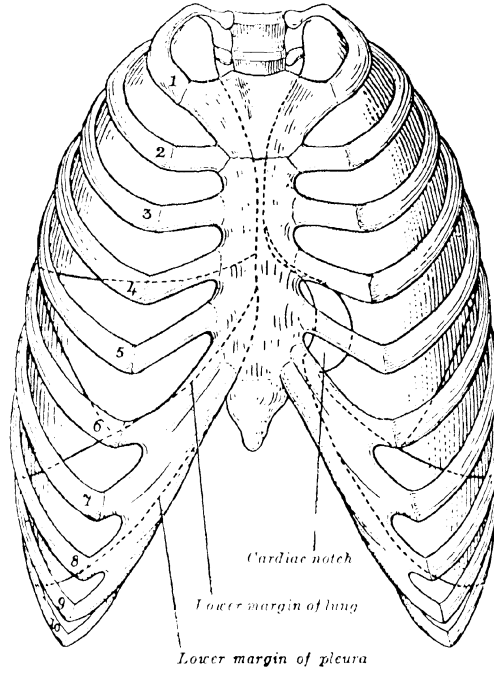

Pleuræ in blue; lungs in purple.

نیچے جاتے ہیں، اور اِس مستوی سے نیچے یہ خط دونوں طرف مختلف ہو جاتا ہے۔ دائیں جانب وہ زائدۂ خنجری (xiphoid process) کی پچھلی سطح تک نیچے چلا جاتا ہے۔ بائیں طرف وہ جانباً منفرج ہو کر عظم القص کے جانبی حاشیہ کے قریب یا اُس سے کچھ فاصلہ تک نیچے چھٹی ضلعی کُرّی کے مستوی تک چلا جاتا ہے۔ ضلعی پلیوُرا ہر جانب طرفی سمت میں چلا جاتا ہے اور ضلعی کُریوں، پسلیوں اور بین الاضلاع عضلات کی اندرونی سطحات پر استر کرتا ہے، اور پشت صدر پر عصبِ مشارکی کے تنہ اور اُس کی شاخوں پر سے اور فقرات کے اجسام (bodies) پر سے گذرتا ہے، جہاں وہ واسطی پلیوُرا کے ساتھ پھر مسلسل ہو جاتا ہے۔ اوپر ضلعی پلیوُرا پہلی پسلی کے اندرونی حاشیہ کے پاس قبۂ پلیوُرا کے ساتھ مسلسل ہے۔ نیچے وہ ایک خط کے برابر جو دونوں جانبوں پر قدرے مختلف ہوتا ہے، ڈایافرامی پلیوُرا کے ساتھ مسلسل ہے۔ دائیں جانب یہ خط زائدۂ خنجری کے پیچھے شروع ہو کر نیچے اور پیچھے کے طرف ساتویں ضلعی کُرّی کے پیچھے جاتا ہے اور دسویں پسلی کے مستوی پر وسطی بغلی خط تک پہنچ جاتا ہے یہاں سے یہ خط قدرے اوپر چڑھتا اور بارھویں پسلی کو عبور کر کے بارھویں صدری فقرہ کے شوکی زائدے کے مستوی تک پہنچ جاتا ہے۔ بائیں جانب یہ خط پہلے تو چھٹی ضلعی کرّی کے صعودی حصہ کا تعاقب کرتا ہے لیکن اپنے بقیہ ممر میں دائیں جانب کے ممر کے نسبت قدرے نیچے ہوتا ہے۔

1094

ڈایافرامی یا جبانی پلیوُرا پتلا ہوتا ہے اور اپنی متناظر جانب کے ڈایافرام کی بالائی سطح کو ڈھانکتا ہے۔ اُس کے محیط کا بیرونی حصہ وہ خط ہے جو اوپر بیان ہو چکا ہے، جسکے برابر برابر وہ ضلعی پلیوُرا کے ساتھ مسلسل ہوتا ہے۔ وسطی جانب میں وہ واسطی پلیوُرا کے ساتھ اُس خط میں مسلسل ہے جس میں گرد قلبہ یا تاموُر (pericardium) ڈایافرام سے چسپاں ہوتا ہے۔

قبۂ پلیوُرا یعنی پلیوُرا کا عنقی حصہ، ضلعی پلیوُرا کا وہ مسلسل ہے جو راسِ شُش پر ہوتا ہے (تصویر 1064) وہ پہلی پسلی کے اندرونی کنارے سے وسطاً اور اوپر کی طرف راسِ شُش تک پھیلتا ہے، اور اُس کی چوٹی پہلی پسلی کی گردن کی زیرین کور کے

برابر تک اونچی پہنچتی ہے۔ پھر وہ قصبہ کے پہلو کے ساتھ ساتھ نیچے آتا اور واسطی پلیورا کے ساتھ مسلسل ہو جاتا ہے۔ قبۂ پلیورا ردا ء کے ایک گنبد نما پھیلاؤ (ردائے سبسن = Sibson's fascia) سے مضبوطی حاصل کرتا ہے، جو سامنے کے طرف پہلی پسلی کے اندرونی کنارے سے اور پیچھے ساتویں عنقی فقرہ کے عرضی زائدے کے اگلے کنارے سے چسپاں ہوتا ہے۔ وہ چند پھیلنے والے عضلی ریشوں سے جو اسکیلینائی عضلات (scaleni) سے ماخوذ ہوتے ہیں، ڈھکا ہوا ہوتا اور مضبوطی حاصل کرتا ہے۔ سب کلیوئین شریان (subclavian artery) جو اوپر اور جانبی سمت میں رُخ کرتی ہے، قبہ کی چوٹی سے ذرا نیچے کے ایک فجوہ (furrow) میں قیام رکھتی ہے (تصویر 1063)— 1095

واسطی پلیورا۔ بین پلیوری فضا میں گرد قلبہ (تاموس)، قلب اور اس کے اندر آنے والے یا باہر جانے والے بڑے عروق، قصبہ، مری، اور دوسری ساختیں جو صفحات 1097 تا 1099) میں درج ہیں، واقع ہیں۔ یہ ساختیں اور پلیورا کے وہ حصے جو ان سے متماس ہیں، پھیپھڑوں کے درمیان ایک فاصل یا واسط (mediastinum) بنا دیتے ہیں۔ پلیوری غشاؤں کے وہ حصے جو اس طرح کام میں آتے ہیں، واسطی پلیورا (mediastinal pleura) بناتے ہیں جو اسیواسطے ایک دائیں اور ایک بائیں حصہ پر پر مشتمل ہوتا ہے (تصاویر 1068, 1069) پھیپھڑے کی جڑ سے اوپر ہر حصہ عظم القص اور عمود الفقرات کے درمیان ایک مسلسل چادر کی طرح ہوتا ہے۔ دائیں جانب کی ردا ء اِنا مینٹ ورید، سوپیریئر وینا کیوا کے بالائی حصے آزائیگاس ورید کے منتہائی حصے، دائیں فرینک عصب اور دائیں ویگس عصب قصبہ اور مری کے ساتھ متماس ہے۔ بائیں جانب کی ردا ء محراب اورطی بائیں فرینک اور بائیں ویگس اعصاب، بائیں اِنا مینٹ اور بائیں سوپیریئر انٹرکاسٹل وریدوں، بائیں کامن کراٹیڈ اور سب کلیوئین شرائین، تھوریسک ڈکٹ (قنات صدری) اور مری کے ساتھ مجاورت رکھتی ہے۔ پھیپھڑے کی جڑ کے پاس واسطی پلیورا مصلی جھلی کی ایک نلی کی صورت میں، پھیپھڑے کی جڑ کی ساختوں کو ملفوف کرتا ہوا اور ریوی پلیورا کے ساتھ مسلسل ہوتا ہوا، جانباً منتقل ہو جاتا ہے۔ ریوی جڑ کے نیچے 1096

FIG. 1063.—Structures in relation with the apex of the right pleural sac. Seen from below.

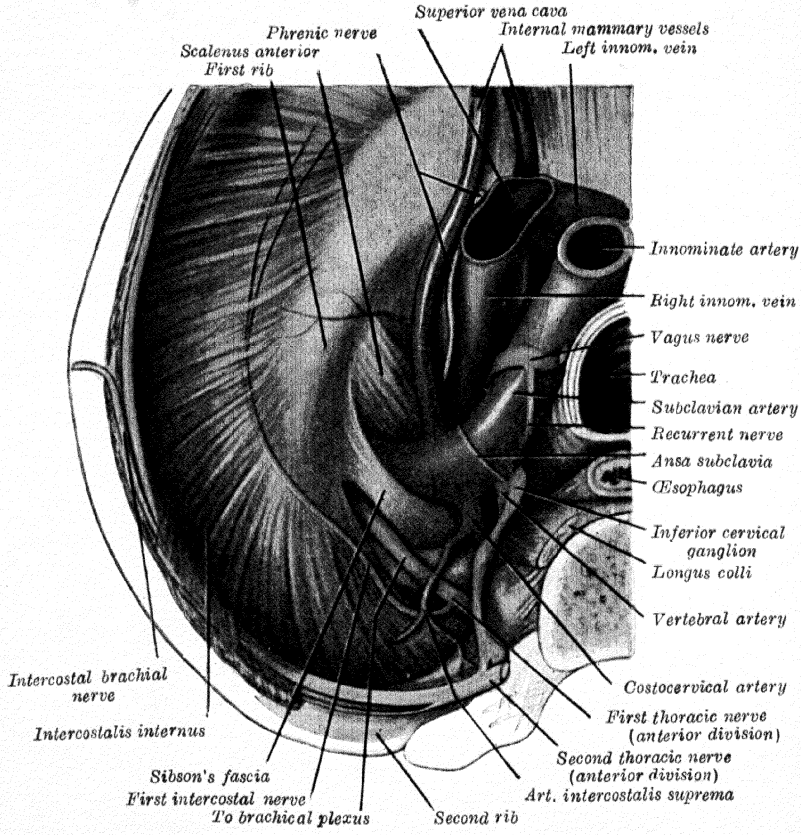

FIG. 1064.—The relations of the pleuræ and lungs to the chest wall. Lateral aspect.

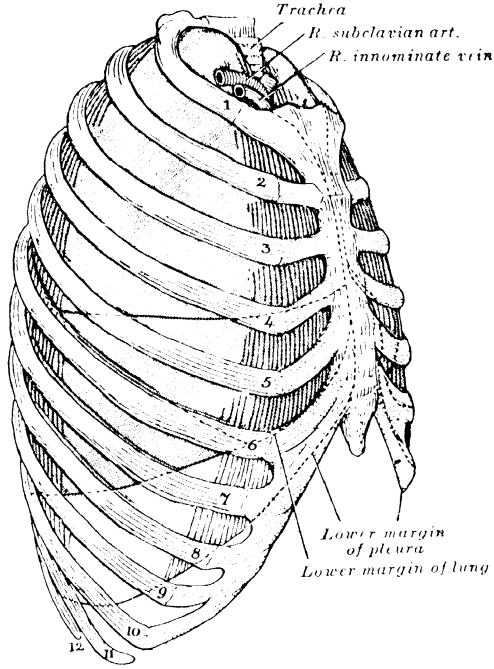

Pleuræ in blue; lungs in purple.

FIG. 1065. A transverse section through the thorax. (Diagrammatic).

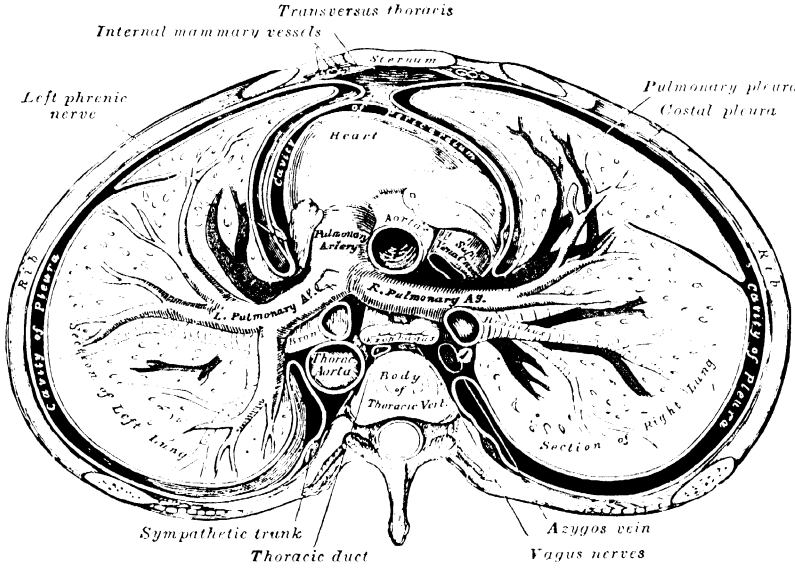

واسطی پلیوُرا ایک دو ورقی (bilaminar) تہ کی صورت میں گرد قلبہ کے پہلو سے پھیپھڑے کی واسطی سطح تک پھیلتا ہے، جہاں وہ ریوی پلیوُرا کے ساتھ مسلسل ہو جاتا ہے۔ یہ دو ورقی تہہ رباط ریوی (pulmonary ligament) کہلاتی ہے (تصویر 1070) اور پھیپھڑے کے زیرین حصہ کو اُس کی وضع پر قایم رکھنے کا کام انجام دیتی ہے۔ اوپر یہ اُس نلی کے ساتھ مسلسل ہے جو ریوی جڑ کو گھیرتی ہے نیچے یہ ایک منحنی الشکل یعنی درانتی نما (falciform) کنارے میں ختم ہوتی ہے۔

پلیوُرا کی زیرین سرحد، پھیپھڑے سے متناظر کنارے کے نسبت، نہایت نیچے مستوی پر ہوتی ہے (تصاویر 1063, 1064)، لیکن ڈایافرام کی چسپیدگی تک نہیں پہنچتی۔ چنانچہ دیوار سینہ سے ڈایافرام پر پلیوُرا کے منعکس ہونے کے خط سے نیچے ڈایافرام ضلعی کریوں اور اندرونی بین الاضلاع عضلات (intercostales interni) سے براہ راست متماس ہوتا ہے۔ مزید برآں معمولی شہیق (inspiration) میں پھیپھڑے کا پتلا زیرین حاشیہ پلیوری انعکاس کے خط کے برابر نیچے نہیں اوترتا جس کا نتیجہ یہ ہوتا ہے کہ یہاں ضلعی پلیوُرا اور ڈایافرامی پلیوُرا متماس ہوتے ہیں یعنی ایک دوسرے کو چھوتے ہیں، اور ان کے درمیان کی تنگ جھری کو حجابی ضلعی جوف (phrenicoeostal sinus) کہتے ہیں۔ عظم القص اور ضلعی کریوں کے پیچھے بھی ایک مماثل حالت موجود ہوتی ہے، اور یہاں پھیپھڑے کا پتلا حاشیہ انعکاس پلیوُرا کے خط تک نہیں پہنچتا۔ یہاں دونوں تہوں کا درمیانی جھری نما کہفہ ایک جوف بناتا ہے، جسے ضلعی واسطی جوف (costomediastinal sinus) کہتے ہیں۔

ساخت: پلیوُرا کی آزاد سطح چکنی ہے اور مصلی سیال سے تر رہتی ہے۔ دوسری مصلی جھلیوں کی طرح وہ بھی چپٹے نوات دار خلیوں سے ڈھکی ہوئی ہوتی ہے، جو اپنی کوروں پر سیمنٹ یا سریشی مادہ سے جڑے ہوئے ہوتے ہیں۔ یہ خلیات اتصالی بافت کے ترمیم شدہ جسیمات ہیں اور ایک قاعدی غشاء پر قیام رکھتے ہیں۔ اس قاعدی غشاء کے نیچے زرد لچکدار اور سفید ریشوں کے جال ہوتے ہیں جو زمینی جرم میں مفروش ہوتے ہیں اور اس جرم میں اتصالی بافت کے خلیات بھی ہوتے ہیں۔ ریوی پلیوُرا میں

غیر مخطّط عضلہ کی خاصی مقدار ہوتی ہے۔ پلیوُرا کے جرم میں عروق دمویہ، عروق لمفائیہ، اور اعصاب پھیلے ہوئے ہوتے ہیں، اور لمفائی عروق اُن دہنوں (stomata) یا فتحوں (openings) کے ذریعہ سے، جو چپٹے خلیوں کے درمیان ہوتے ہیں، کہفۂ پلیوُرا کے ساتھ ربط رکھتی ہیں۔

عروق و اعصاب:۔ پلیوُرا کے شرائین انٹرکاسٹل (intercostal) (شرائین بین الاضلاع)، اِنٹرنل میمری (internal mammary) (اندرونی پستانی)، مسکیلو فرینک (musculophrenic) (عضلی حجابی)، تھائمک (thymic) (تیموسی)، پیری کارڈیاک (pericardiac) (گرد قلبی)، اور برانکیئل (bronchial) (شعبی) عروق سے ماخوذ ہوتی ہیں۔ وریدیں شرائین سے متناظر ہوتی ہیں۔ عروق لمفائیہ (lymphatics) صفحہ 795 پر بیان کی گئی ہیں۔ اعصاب، فرینک نرو (phrenic nerve) یعنی عصب حجابی اور سمپتھیٹک یعنی مشارکی کے تنہ سے ماخوذ ہیں۔ کولی کر (Kölliker) بیان کرتا ہے کہ اعصاب، ریوی پلیوُرا کے اندر برانکیئل آرٹریز (bronchial arteries) یعنی شعبی شرائین کے انشعابات کے ساتھ ساتھ جاتے ہیں۔

اطلاقی تشریح:۔ پلیوُرا کا التہاب حاد یا ذات الجنب (pleurisy) یا تو خشک ہوسکتا ہے یا تر، اور اگر تر ہے تو مصلی ہوسکتا ہے یا قیحی (purulent) خشک ذات الجنب (dry pleurisy) نمونیہ یعنی ذات الریہ میں عام ہے اور اکثر تدرّن (tuberculosis) میں ایک ابتدائی مظہر ہوتا ہے، یہ بہت درد، اور ملتہب اور کھردرے جداری اور ریوی پلیوُراؤں کے اِدھر سے اُدھر رگڑ لنے کے باعث احتکاک کی اصوات friction sounds) بھی پیدا کر دیتا ہے۔ اگر التہاب کہفۂ پلیوُرا کے اندر مصل کا انصباب (effusion) کرتا ہے تو تر ذات الجنب (wet pleurisy) پیدا ہو جاتی ہے ایسی حالت میں سیّال انصباب پلیوُرا کی دونوں تہوں کو جُدا کر دیتا ہے، جس کا نتیجہ یہ ہوتا ہے کہ اب احتکاک کی اصوات یعنی رگڑ کی آوازیں نہیں پیدا ہوتیں۔ تنفس کرتا ہوا پھیپھڑا اُس کی لچکدار بافت کی بازکشی کے باعث سمٹ جاتا ہے۔ اِس سے اور بعد میں جب مصل کی مقدار تقریباً ½ لیٹر سے متجاوز ہو جاتی ہے تو قلب اور غیر متاثر شدہ پھیپھڑا دونوں کے تندرست جانب کی سمت ہٹ جانے سے، سیّال کے لئے جگہ مل جاتی ہے۔ یہ ہٹنا اِس قدر

1097

وسیع ہوسکتا ہے کہ ایک بائیں جانب کے انصباب میں راس قلب دائیں پستانی حلمہ کے نیچے ہٹ کر آسکتا ہے۔ ایسے ہر پلیوری انصباب کو بذریعہ بزل (tapping) (بزل الصدر paracentesis thoracis) خارج کر دینا چاہیئے، جو اتنا زیادہ ہو کہ تنفس میں خطرناک دقت پیدا کر دے، یا جو دو تین ہفتوں تک بغیر جذب ہوئے باقی رہ گیا ہو۔ آلۂ بازل (trocar) کو دیوار صدر کے اندر بغل کے وسطی خط میں چھٹی یا ساتویں بین ضلعی فضاء میں یا زاویۂ کتف (angle of the scapula) کے بالکل باہر ہی آٹھویں یا نویں فضاء میں چبھو کر سیال میں پہنچایا جاتا ہے۔ پھر امتصاص (aspiration) کا عمل کر کے سیال کو بحد امکان کھینچ لیا جاتا ہے۔ لیکن اگر مریض ہبوط (collapse) کے آثار ظاہر کرے، یا اگر کھانسی کے دورے واقع ہوں جس سے پھیلتے ہوئے پھیپھڑے میں بزل کی تیز نوک لگ کر زخم پہنچنے کا خطرہ ہو تو اس عمل کو روک لینا چاہیئے پلیورا کے اندر غیر التہابی یا مجہول انصباب (passive effusion) [جس کو استسقاء الصدر (hydrothorax) کہتے ہیں] اکثر گردہ یا قلب کے مزمن مرض کے آخری درجات میں دیکھا جاتا ہے اور اس کا علاج بھی متذکرۂ بالا اصول پر ہونا چاہیئے۔

صدیدی پلیوری انصباب یا تقیح الصدر (empyema) اکثر ایسے امراض کے بعد واقع ہوتا ہے، جیسے کہ ذات الریہ (pneumonia) میزس[1] (measles) (حصبہ)۔ اس حالت میں انصبابی کہف کی مسیلیت (drainage of the cavity) کی ضرورت ہوتی ہے، جس کے لئے عموماً پسلی کا ایک ٹکڑا قطع کر کے نکالدینا پڑتا ہے (excision)۔ ایک شگاف بغل کے درمیانی یا مؤخر خط میں نیچے ساتویں یا آٹھویں پسلی تک دیکر گرد عظمہ کو شگاف دیکر پسلی کے جسم سے ہٹا دیا جاتا ہے اور اسی کے ساتھ ضلعی میزاب (costal groove) میں کی ساختیں بھی لے لی جاتی ہیں۔ ہڈی کاٹنے کے چمٹوں (forceps) (کلّاب یا کلابیب) سے پسلی کے تقریباً ۴ یا ۵ سینٹی میٹر جدا کر کے خارج کر دئے جاتے ہیں اور اس کے نیچے کے پلیورا میں شگاف دیا جاتا ہے۔ پیپ کو خالی

---

[1] میزس کو دکن میں گوبری اور ہندوستان کے بعض مقامات میں کھسرہ یا خسرہ کہتے ہیں، اسی کا فارسی نام سرخک ہے۔

کر کے کہفہ کے اندر سیلی انبوبہ (drainage tube) داخل کر دیا جاتا ہے۔ پلیورا کو مغسلہ (irrigator) سے ہرگز نہیں دھونا چاہئے کیونکہ ایسا کرنے کے بعد فوری موت واقع ہو گئی ہے۔ اس امر میں نہایت احتیاط کرنی چاہئے کہ انبوبہ کہفہ کے اندر پھسل کر نہ چلا جائے۔ یہ حادثہ شاذ نہیں بلکہ کبھی کبھی پیش آ جاتا ہے۔

استہواء الصدر (pneumothorax) یا کہفۂ پلیورا کے اندر گیس کی موجودگی تدرنِ شش میں ایک عام آخری واقعہ ہے۔ نسبتہً کمی کے ساتھ یہ ضربہ یا چوٹ کے باعث ہوتا ہے۔ مثلاً جب سینہ کچل جائے۔ اور اس سے پھیپھڑا پھٹ جائے، یا ٹوٹی ہوئی پسلی کے تیز ابھرے ہوئے سرے سے ریوی بافت پھٹ جائے۔ ایسی صورتوں میں ہوا پھیپھڑے سے کہفۂ پلیورا کے اندر آ جاتی ہے پھیپھڑے کی لچکدار بافت فی الفور سکڑ جاتی ہے اور بالآخر پھیپھڑا اٹھ کر ایک سیاہ مدور تودہ رہ جاتا ہے، جس کی جسامت ایک مشت کے برابر ہوتی ہے، اور وہ عمود الفقرات کے قریب اور مقابل واقع ہوتا ہے نیوموتھوریکس (استہواء الصدر) کے علامات اکثر نہایت شدید ہوتے ہیں:۔ زراق (cyanosis)، شدید بُہر (dyspnoea)، ماؤف جانب پر شدید درد، اور فشل قلب (cardiac failure)۔ ان کی شدت اس واقعہ کے باعث بڑھ جاتی ہے کہ مہبوط (collapsed) پھیپھڑے کے عروق دمویہ دوسرے پھیپھڑے کے عروق کے نسبت دوران خون میں کم مزاحمت پیش کرتے ہیں۔ لہذا تندرست پھیپھڑے کو دفعتہً اپنے ذمہ نہ صرف تہویۂ خون (aeration of the blood) کا کام لینا پڑتا ہے (جسے معمولاً دونوں پھیپھڑے انجام دیتے ہیں) بلکہ اسے ایسا اس وقت کرنا پڑتا ہے جبکہ مہبوط پھیپھڑا اس کے (یعنی تندرست پھیپھڑے کے) اندر کے دوران خون کا جزءاً قصر دور (short-circuit) کر دیتا ہے۔ اگر مریض چند روز زندہ رہتا ہے تو نیوموتھوریکس (استہواء الصدر) کے ساتھ اکثر تقیح الصدر کی پیچیدگی واقع ہو کر وہ حالت پیدا ہو جاتی ہے۔ جسے قیحی استہواء الصدر (pyopneumothorax) کہتے ہیں۔ گذشتہ چند سالوں میں ریوی تدرن کے منتخب مریضوں کے علاج کا ایک عمدہ طریقہ استعمال کیا گیا ہے، جس میں ماؤف جانب پر

FIG. 1066.—A transverse section through the mediastinum at the level of the upper part of the body of the sixth thoracic vertebra.

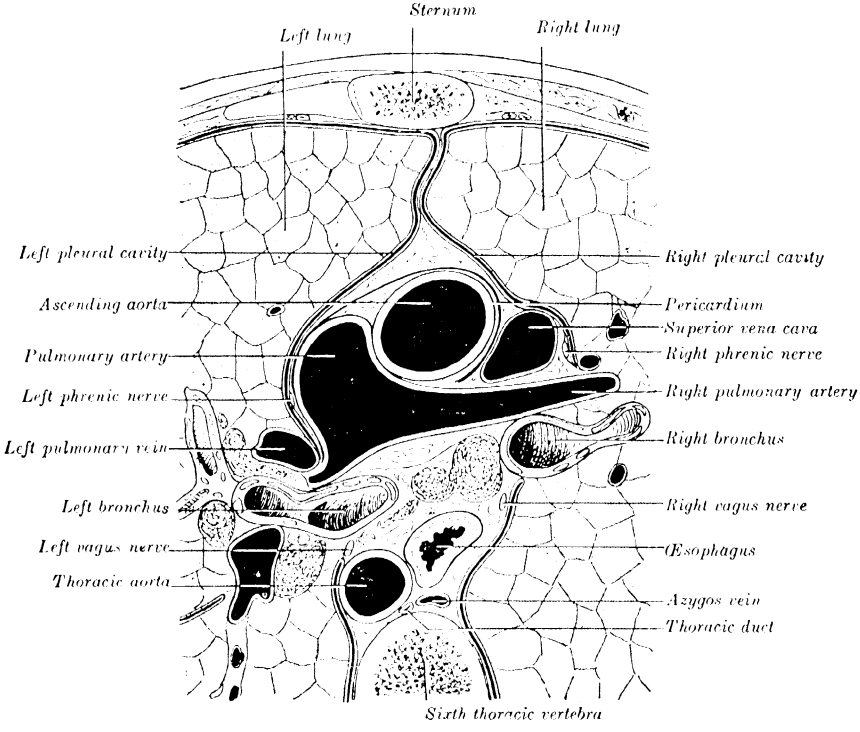

ایک مصنوعی نیومو تھورکس (استہوا ء الصدر) پیدا کر کے اُسے قایم رکھا جاتا ہے، اور اس طرح ماؤف پھیپھڑے کو مہبوط کر دیا جاتا ہے۔

گُردے کے اعمال جراحیہ میں یہ امر یاد رکھنا ضروری ہے کہ کہفۂ پلیورا عموماً آخری پسلی کے وسطی حصہ کے مستوی سے نیچے تک پھیلتا ہے اور اِس واسطے اِن اعمال میں اُس کا کھل جانا ممکن ہے، خاصکر اُس وقت جبکہ جگہ کو کشادہ کرنے کے لئے آخری پسلی کو نکال دیا جائے۔

واسط

(THE MEDIASTINUM)

واسط یا پھیپھڑوں کے درمیان کا فاصل (تصویر 1095) سامنے عظم القص سے شروع ہو کر پیچھے عمود الفقرات تک (تصاویر 1065, 1066) اور اوپر صدری مدخل سے نیچے ڈایافرام تک پھیلتا ہے۔ وضاحتِ بیان کے خیال سے اُسے دو حصوں میں تقسیم کیا جاتا ہے، یعنے ایک بالائی حصہ، جسے بالائی واسط کہتے ہیں، اور ایک زیرین حصہ جس کی ذیلی تقسیم حسب ذیل کی گئی ہے۔ (الف) اگلا واسط، جو تاءِ مور یا گرد قلبہ کے سامنے ہوتا ہے۔ (ب) درمیانی واسط جس میں گرد قلبہ اور اُس کے مافیہا مشمول ہیں، اور (ج) پچھلا واسط جو گرد قلبہ یا تاءِ مور کے پیچھے ہوتا ہے۔

بالائی واسط (superior mediastinum) (تصاویر 1059, 1060) سامنے مینیوبریم اسٹرنائی اور پیچھے بالائی چار صدری فقرات کے درمیان واقع ہے۔ نیچے اُس کی سرحد ایک قدرے ترچھے مستوی سے بنتی ہے جو سامنے مینیوبریم اور جسم عظم القص اور پیچھے چوتھے صدری فقرہ کے جسم کے زیرین حصہ کے درمیان گذرتا ہے، اوپر وہ صدری مدخل سے اور جانباً دونوں پلیوراؤں سے محدود ہے۔ اُس کے مافیہا یہ ہیں:- اِسٹرنوہایائڈی اور اِسٹرنوتھائرائڈی عضلات کے مبداء اور لانگی کالائی (longi colli) کے زیرین سرے، محراب اورطی،

انتامینٹ، بائیں کامن کراٹیڈ اور بائیں سب کلے وئین شرائین، اِنتامینٹ وریدیں اور سوپیریئر وینا کیوا کا بالائی نصف۔ بائیں سوپیریئر انٹر کاسٹل وریدیں ویگس (عصب تائیہ) کارڈیاک (قلبی)، فرینک (حجابی) اور بائیں ریکرنٹ (بازگرد) اعصاب، قصبہ، مری، اور قناۃ صدری (thoracic duct) تیموسیہ کے باقیات اور کچھ لمفائی غدد۔ 1099

اگلا واسط (anterior mediastinum) سامنے عظم القص اور پیچھے گرد قلبہ کے درمیان واقع ہے (تصویر 1065) وہ صرف چوتھی ضلعی کریوں کے مستوی کے نیچے موجود ہے، جہاں بایاں پلیورا بین قصی خط سے منفرج ہوتا ہے اُس کے مافیہا یہ ہیں:۔ کچھ ڈھیلی فضائی بافت، چند عروق لمفائیہ جو جگر کی محدب سطح سے اوپر آتے ہیں، دو یا تین غدد لمفائیہ اور انٹرنل میمری شریان کی چند چھوٹی چھوٹی واسطی شاخیں۔

درمیانی واسط (middle mediastinum) (تصاویر 1066, 1069) فاصل کا سب سے زیادہ چوڑا حصہ ہے اُس کے مافیہا یہ ہیں:۔ قلب گرد قلبہ میں ملفوف، اُورطی صاعد، سوپیریئر وینا کیوا کا زیرین نصف، ازائیگاس ورید (ورید بے قرین) کا منتہائی حصہ، قصبہ کا دو شاخہ (bifurcation) شعبتین، پلمونری (ریوی) شریان اپنی دائیں اور بائیں شاخوں میں منقسم ہوتی ہوئی، دائیں اور بائیں پلمونری وریدیں، فرینک (حجابی) اعصاب، اور کچھ قصبی شعبی غدد لمفائیہ۔

پچھلے واسط (posterior mediastinum) (تصاویر 1065, 1069) کی سرحد سامنے کے طرف اوپر گرد قلبہ سے اور نیچے ڈایافرام کی پچھلی سطح سے بنتی ہے۔ پیچھے وہ چوتھے صدری فقرے سے لیکر بارھویں صدری فقرے تک عمود الفقرات سے اور ہر جانب پر واسطی پلیورا سے محدود ہے۔ اُس کے مافیہا یہ ہیں:۔ اورطی نازل کا صدری حصہ، ازائیگاس، ہیمی ازائیگاس اور ایکسری (معاون) ہیمی ازائیگاس وریدیں، عصب تائیہ اور اسپلانکنک (splanchnic) یعنے حشائی اعصاب، مری، قناۃ صدری (thoracic duct) اور کچھ غدد لمفائیہ۔

FIG. 1067.—A transverse section through the mediastinum at the level of the lower part of the body of the sixth thoracic vertebra.

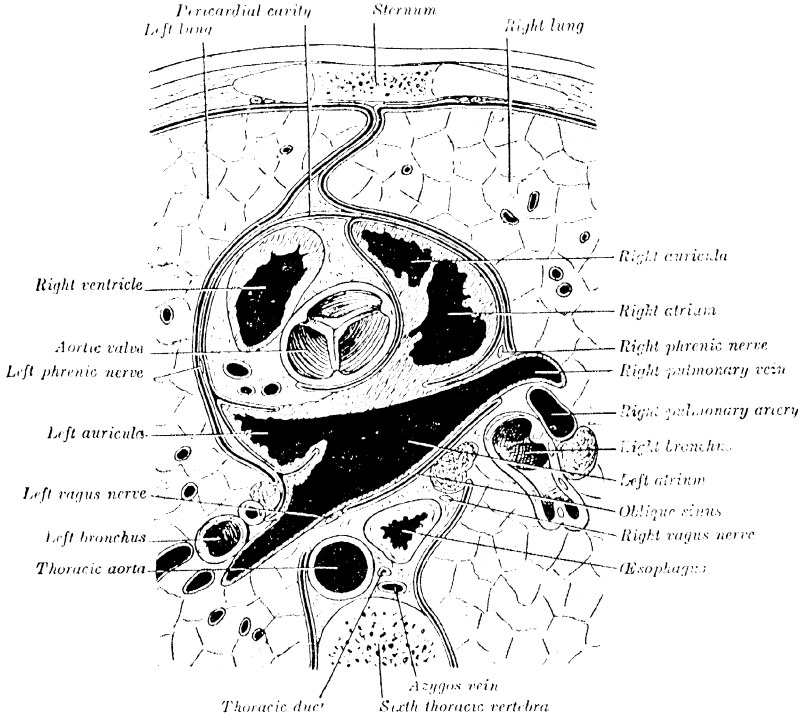

FIG. 1069.—The mediastinum, from the left side.

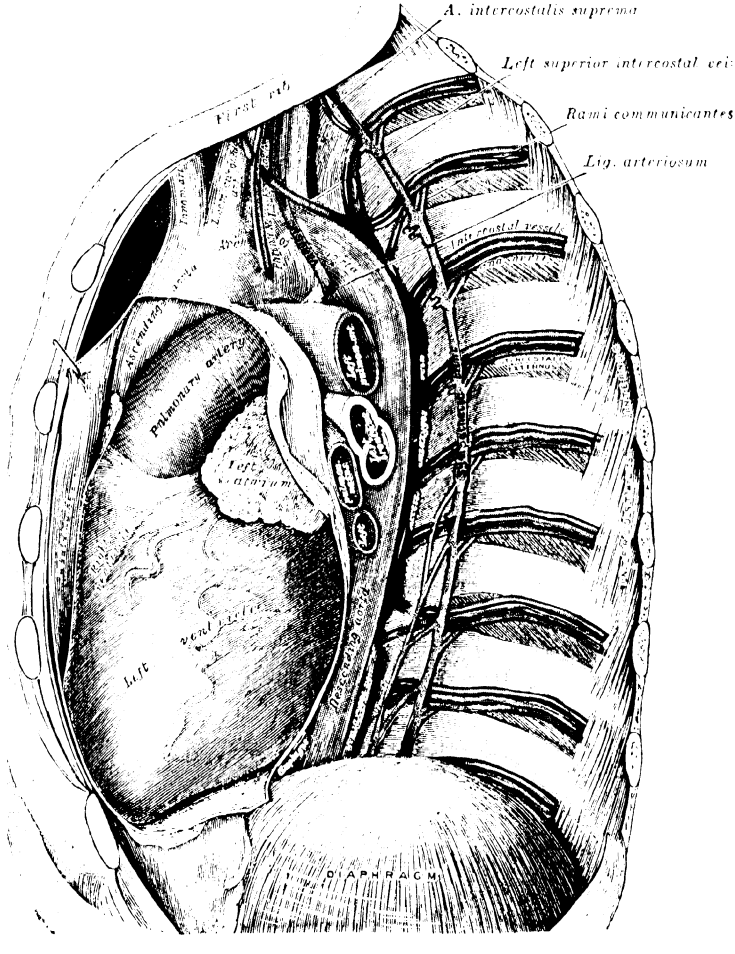

FIG. 1068.—The mediastinum, from the right side.

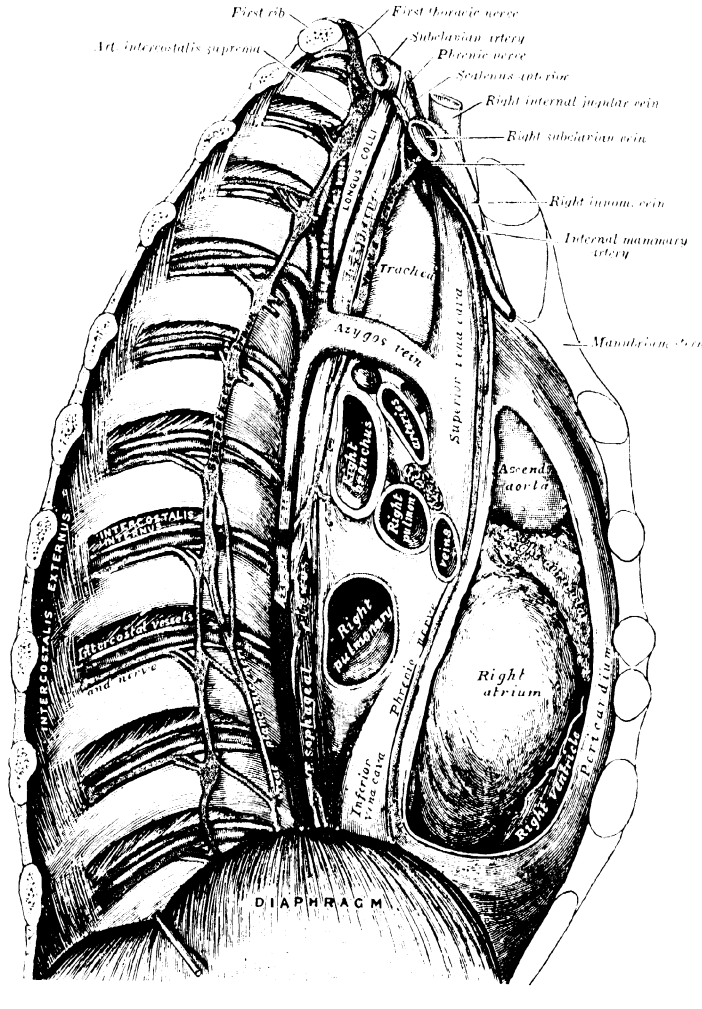

1100 **اطلاقی تشریح**۔ واسط کے اولی سلعات عموماً لحمی سلعے (sarcoma) یا سرطانی سلعے (carcinoma) ہیں، جو تیموسیہ سے یا واسطی غدد لمفائیہ سے پیدا ہو جاتے ہیں لمفی لحمی سلعہ (lymphosarcoma)، مضغی سلعہ (embryoma) اور ادمہ آسا دیرے (dermoid cysts) نسبتہً شاذ ہوتے ہیں۔ یہ سلعات درد، اور سینہ کا تشوہ (deformity) پیدا کر دیتے ہیں، اور اعصاب، عروق دمویہ، ہوائی راستوں، عروق لمفائیہ اور مری پر دباؤ کے علامات بھی پیدا کر دیتے ہیں، کیونکہ یہ مختلف ساختیں جوف صدر کے اندر سے گذرتی ہیں۔ ممکن ہے کہ یہ ایسے طبعی امارات (physical signs) پیدا کر دیں جو جوانور سماء اُورطی (aortic aneurysm) کے طبعی امارات سے بہت کچھ مشابہ ہوں، جس کا نتیجہ یہ ہوتا ہے کہ اکثر ان دونوں کے درمیان تشخیص کرنا مشکل ہو جاتا ہے۔

التہاب واسط، جو زخموں کے باعث یا متصلہ حصوں (مثلاً مری، گرد قلبہ) سے التہاب کے پھیل جانے سے ہوتا ہے، بعض اوقات حاد ہوتا ہے۔ اور خراج (abscess) بنا دیتا ہے۔ ایک مزمن قسم کا التہاب - chronic adhesive mediastino) (pericarditis - مزمن التصاقی واسطی ناء موری التہاب) بھی ہوتا ہے، جس کے ساتھ گرد قلبہ کا التہاب اور التصاقات (adhesions) موجود ہوتے ہیں۔

شیوالیئر جیکسن (Chevalier Jackson) نے بتلا دیا ہے کہ صدری واسط کی وضع قیام سے، جیسی کہ لاشعاعوں (X-rays) کی مدد سے دیکھی جاتی ہے، شعبہ کے اندر ایک 1101 جسم غریب کے محل وقوع کی تعیین میں بہت بڑی مدد ملتی ہے۔ جب جسم غریب کی جسامت ایسی ہو کہ اُس سے وہ ایک کرّدی مصراع (ball-valve) کی طرح عمل کرنے لگے یعنی ہوا کو پھیپھڑے کے اندر تو کھینچنے دے مگر اُس کا باہر نکلنا روک دے، تو ایسی صورت میں پھیپھڑا پھول جاتا ہے اور واسط مقابل جانب ہٹا دیا جاتا ہے۔ یہ امر اُس وقت خاص اہمیت رکھتا ہے جبکہ جسم غریب کسی نباتی مادہ کا ہو، مثلاً ایک بیج، جو لاشعاع کیلئے غیر شفاف نہو۔ اِن حالات میں صرف واسط کی غیر وضعیت (جگہ سے ہٹ جانا) ہی ایک جسم غریب کی موجودگی کی واحد لاشعاعی دلالت ہو سکتی ہے۔

پھیپھڑے

(LUNGS; PULMONES)

پھیپھڑے تنفس کے ضروری اعضا ہیں۔ وہ تعداد میں دو ہیں، جنہیں سے ہر جانب کو ایک ایک جوفِ صدر کے اندر ہوتا ہے، اور ایک پھیپھڑا دوسرے سے قلب، اور واسط کے دیگر ماقیہا کے ذریعہ سے جدا ہوتا ہے (تصویر 1071)۔ پھیپھڑے کا جرم ایک ہلکی، مسامدار، اسفنجی بناوٹ کا ہوتا ہے۔ وہ پانی میں تیرتا اور ہاتھ لگانے سے متکتک (crepitant) ہوتا ہے (یعنے اُس سے بھُر بھُراہٹ کی آواز نکلتی ہے)، جس کی وجہ یہ ہے کہ اُس کے جوفیزوں (alveoli) میں ہوا موجود ہوتی ہے۔ وہ نہایت اعلیٰ درجہ کی لچک رکھتا ہے۔ اسی وجہ سے جب پھیپھڑے صدر کے بند جوف سے نکال لئے جاتے ہیں تو وہ سُکڑے ہوئے (retracted) ہوتے ہیں۔ پھیپھڑے کی سطح چکنی اور چمکدار ہوتی، اور متعدد کثیر السطوح رقبوں میں منقسم نظر آتی ہے، جو پھیپھڑے کے لختکوں کے علامات ہیں۔ ان میں سے ہر رقبہ پر متعدد نسبتہً ہلکے رنگ کی لکیریں عبور کرتی ہیں۔

پیدائش کے وقت پھیپھڑوں کا رنگ گلابی مائل سفید ہوتا ہے۔ بالغ زندگی میں اُن کا رنگ سلیٹ یعنی پتھر کی تختی جیسا رمادی، اور رنگ برنگ دھبوں کی چکتیاں ہوتی ہیں۔ اور جوں جوں عمر بڑھتی جاتی ہے یہ گوناگونی ایک سیاہ رنگ اختیار کر لیتی ہے۔ مادہ ملوّنہ ایک فحم آلود (carbonaceous) یعنے کوئلہ جیسی شئے پر مشتمل ہوتا ہے، اور سطح شش کے قریب کی فضائی بافت میں جم جاتا ہے۔ جوں جوں عمر بڑھتی ہے یہ مادہ مقدار میں بڑھتا جاتا ہے اور عورتوں کے نسبت مردوں میں زیادہ وافر ہوتا ہے۔ قاعدہ ہے کہ پھیپھڑے کا پچھلا کنارا اگلے کنارے کے نسبت زیادہ سیاہ ہوتا ہے۔

دایاں پھیپھڑا وزن میں عموماً تقریباً ۶۲۵ گرام اور بایاں ۵۶۷ گرام ہوتا ہے لیکن پھیپھڑوں میں جو خون یا مصلی سیال موجود ہوتا ہے اُسکی مقدار کے لحاظ سے اُن کے وزن

110

FIG. 1070.—A transverse section through the mediastinum at the level of the body of the seventh thoracic vertebra.

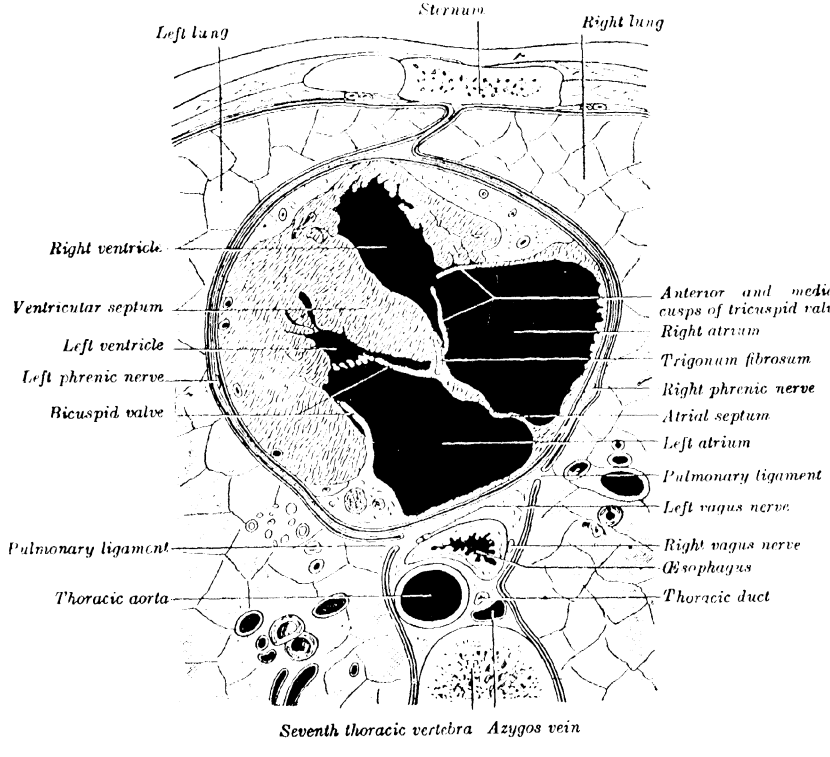

میں بہت کچھ اختلاف پایا جاتا ہے پھیپھڑے نر میں مادہ کے نسبت زیادہ وزنی ہوتے ہیں۔ اُنکا تناسب جسم کے ساتھ اول الذکر میں ۱/۱۱ اور ۱/۳۷ کا ہوتا ہے اور آخر الذکر میں ۱/۱۱ اور ۱/۴۳ کا۔

ہر پھیپھڑا شکل میں مخروطی ہوتا ہے اور اُس میں ایک راس، ایک قاعدہ، تین کنارے اور دو سطحیں ہوتی ہیں۔

راس (apex) گول ہوتا ہے اور گردن کی جڑ کے اندر پھیلکر، پہلی پسلی کے قصّی سرے کے مستوی سے ۳ تا ۴ سینٹی میٹر اوپر جا پہنچتا ہے۔ راس سے بالکل ہی نیچے ایک تجویف (sulcus) اوپر اور جانبی سمت جاتی ہے۔ اسے سب کلیوئین شریان بنا دیتی ہے۔

1103 **قاعدہ** ہلالی شکل کا اور منقعر ہوتا ہے۔ وہ ڈایافرام کی محدب سطح پر قیام رکھتا ہے، جو دائیں پھیپھڑے کو جگر کے دائیں لختہ سے اور بائیں پھیپھڑے کو جگر کے بائیں لختہ، معدہ، اور طحال سے جدا کرتا ہے۔ چونکہ ڈایافرام دائیں جانب بائیں جانب کے نسبت زیادہ بلندی تک پھیلتا ہے، لہذا دائیں پھیپھڑے کے قاعدہ پر کا قعر بائیں پھیپھڑے پر کے قعر کے نسبت زیادہ گہرا ہوتا ہے۔ جانباً اور پیچھے کے طرف قاعدہ کی سرحد ایک پتلے تیز حاشیہ سے بنتی ہے، جو کچھ فاصلہ تک پلیورا کے حجابی ضلعی جوف (phrenicocostal sinus) کے اندر نیچے کی پسلیوں اور ڈایافرام کی ضلعی چسپیدگی کے درمیان، اُبھرا ہوا رہتا ہے۔

ضلعی سطح چکنی، محدب، بڑی وسعت والی، اور کہفۂ صدر کی شکل کے ساتھ متناظر ہوتی ہے، جو سامنے کے نسبت پیچھے زیادہ گہرا ہوتا ہے۔ وہ ضلعی پیلیورا کو چھوتی اور ایسے نمونوں میں جو عملی وضعہا سخت کر لئے گئے ہوں خفیف میزابات ظاہر کرتی ہے، جو اپنے اوپر رہنے والی پسلیوں سے متناظر ہوتے ہیں۔

وسطی سطح ایک پچھلے یا فقری حصہ میں جو صدری فقرات کے اجسام کے پہلوؤں کو چھوتا ہے، اور ایک اگلے یا وسطی حصہ میں، جو وسطی پلیورا سے متماس ہوتا ہے، منقسم ہے۔ وسطی حصہ پر ایک عمیق قعر (cardiac impression) (قلبی نشان) ہے، جو تاموریا گرو قلبیہ کا مسکن ہے۔ یہ قعر دائیں پھیپھڑے کے نسبت بائیں پھیپھڑے پر زیادہ بڑا اور گہرا ہوتا ہے، کیونکہ قلب وسطانی مستوی کے دائیں جانب کے نسبت

میں بہت کچھ اختلاف پایا جاتا ہے پھیپھڑے نر میں مادہ کے نسبت زیادہ وزنی ہوتے ہیں۔ اُنکا تناسب جسم کے ساتھ اول الذکر میں ۱/۳۷ کا ہوتا ہے اور آخر الذکر میں ۱/۴۳ کا۔

ہر پھیپھڑا شکل میں مخروطی ہوتا ہے اور اُس میں ایک راس، ایک قاعدہ، تین کنارے اور دو سطحیں ہوتی ہیں۔

راس (apex) گول ہوتا ہے اور گردن کی جڑ کے اندر پھیلکر، پہلی پسلی کے قصی سرے کے مستوی سے ۳ تا ۴ سینٹی میٹر اوپر جا پہنچتا ہے۔ راس سے بالکل ہی نیچے ایک تجویف (sulcus) اوپر اور جانبی سمت جاتی ہے۔ اسے سب کلیوئین شریان بنا دیتی ہے۔

1103 **قاعدہ** ہلالی شکل کا اور مقعر ہوتا ہے۔ وہ ڈایافرام کی محدب سطح پر قیام رکھتا ہے، جو دائیں پھیپھڑے کو جگر کے دائیں لختہ سے اور بائیں پھیپھڑے کو جگر کے بائیں لختہ، معدہ، اور طحال سے جدا کرتا ہے۔ چونکہ ڈایافرام دائیں جانب بائیں جانب کے نسبت زیادہ بلندی تک پھیلتا ہے، لہذا دائیں پھیپھڑے کے قاعدہ پر کا قعر بائیں پھیپھڑے پر کے قعر کے نسبت زیادہ گہرا ہوتا ہے۔ جانباً اور پیچھے کے طرف قاعدہ کی سرحد ایک پتلے تیز حاشیہ سے بنتی ہے، جو کچھ فاصلہ تک پلیورا کے حجابی ضلعی جوف (phrenicocostal sinus) کے اندر نیچے کی پسلیوں اور ڈایافرام کی ضلعی چسپیدگی کے درمیان، اُبھرا ہوا رہتا ہے۔

ضلعی سطح چکنی، محدب، بڑی وسعت والی، اور کہفۂ صدر کی شکل کے ساتھ متناظر ہوتی ہے، جو سامنے کے نسبت پیچھے زیادہ گہرا ہوتا ہے۔ وہ ضلعی پلیورا کو چھوتی اور ایسے نمونوں میں جو عملی وضعہا سخت کر لئے گئے ہوں خفیف میزابات ظاہر کرتی ہے، جو اپنے اوپر رہنے والی پسلیوں سے متناظر ہوتے ہیں۔

وسطی سطح ایک پچھلے یا فقری حصہ میں جو صدری فقرات کے اجسام کے پہلوؤں کو چھوتا ہے، اور ایک اگلے یا وسطی حصہ میں، جو وسطی پلیورا سے متماس ہوتا ہے، منقسم ہے۔ وسطی حصہ پر ایک عمیق قعر (cardiac impression) (قلبی نشان) ہے، جو تاموریا گرو قلبیہ کا مسکن ہے۔ یہ قعر دائیں پھیپھڑے کے نسبت بائیں پھیپھڑے پر زیادہ بڑا اور گہرا ہوتا ہے، کیونکہ قلب وسطانی مستوی کے دائیں جانب کے نسبت

بائیں جانب زیادہ اُبھرا ہوا ہوتا ہے۔ اِس قعر کے اوپر اور پیچھے ایک مثلثی نشیب ہے، جسے نافچہ (hilum) کہتے ہیں۔ یہاں پھیپھڑے کی جڑ بنانے والی ساختیں (صفحہ 1106) اس عضو میں داخل ہوتی اور اِس سے باہر جاتی ہیں۔ پلیورا اِن ساختوں کو گھیرتا اور نافچہ سے نیچے اور گرد قلبی یا تاءموری نشان سے پیچھے رباطِ ریوی (pulmonary ligament) بناتا ہے۔ وہ دائیں پھیپھڑے (تصویر 1072) پر نافچہ کے عین اوپر ہی ایک محرابی نجوہ ہے، جو آزائیگاس ورید کا مسکن ہے۔ اوپر کے طرف جاتے ہوئے اور پھر اس سے تھوڑے فاصلہ پر جانباً مڑتے ہوئے، ایک چوڑا میزاب سوپیریئر وینا کیوا اور دائیں اننامینٹ ورید کے لئے ہے۔ نافچہ کے اور رباطِ ریوی کی چسپیدگی کے پیچھے، ایک انتصابی میزاب مری کے لئے ہے۔ مری کے زیریں حصہ کا رجحان خطِ درمیانی کے بائیں جانب ہو جانے کے باعث یہ میزاب نیچے کم واضح ہوتا ہے۔ میزابِ مری کے زیریں حصہ کے سامنے اور دائیں طرف ایک قعر الفیبریئر وینا کیوا کے جزو صدری کے خارج التاءمور (extra pericardial) حصے کے لئے ہے۔ بائیں پھیپھڑے پر (تصویر 1073) نافچہ سے عین اوپر کو ایک نمایاں خمدار نجوہ ہے، جسے محرابِ اورطی پیدا کر دیتی ہے۔ اور اِس سے اوپر اس کے طرف جاتے ہوئے ایک میزاب ہے جو بائیں سب کلیوئین شریان کا مسکن ہے۔ آخر الذکر کے سامنے اور پھیپھڑے کے حاشیہ کے قریب ایک خفیف سا نشان ہے جس میں بائیں اننامینٹ ورید قیام رکھتی ہے۔ نافچہ اور رباطِ ریوی کے پیچھے ایک انتصابی نجوہ ہے، جو اورطی نازل سے بن جاتا ہے۔ اور اِس کے سامنے، پھیپھڑے کے قاعدے کے قریب، مری کا حصۂ زیریں ایک اُتھلا نشان بنا دیتا ہے۔

نیچے کا کنارا، جہاں وہ قاعدہ کو ضلعی سطح سے جدا کرتا ہے، پتلا اور تیز ہے، اور حجابی ضلعی جوف (phrenicocostal sinus) کے اندر پھیلتا ہے۔ وسطاً، جہاں وہ قاعدہ کو واسطی سطح سے علٰحدہ کرتا ہے، وہ کُند اور گولائی دار ہوتا ہے۔ پچھلا کنارا چوڑا اور گولائی دار ہے اور عمود الفقرات کے پہلو میں کے عمیق قعر میں سما جاتا ہے۔ وہ اگلے کنارے کے نسبت بہت لمبا، اور نیچے حجابی ضلعی جوف کے اندر نکلا ہوا ہوتا ہے۔

1104

FIG. 1072.—The mediastinal surface of the right lung.

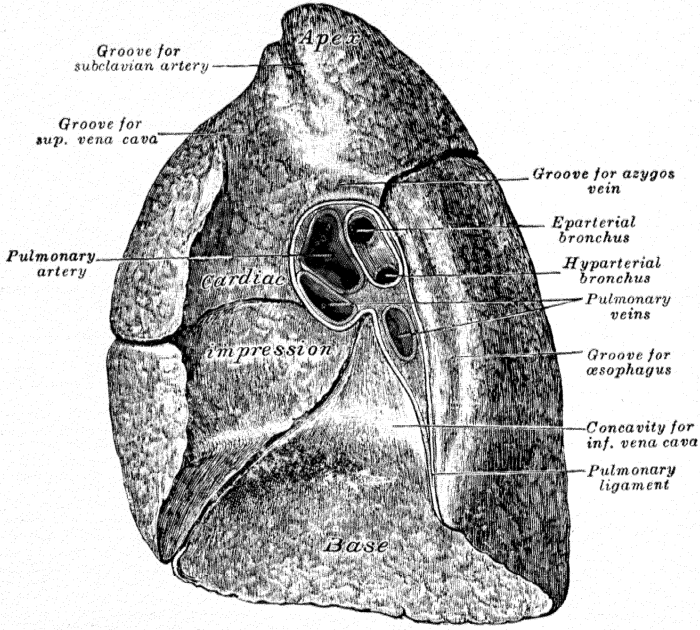

FIG. 1073.—The mediastinal surface of the left lung.

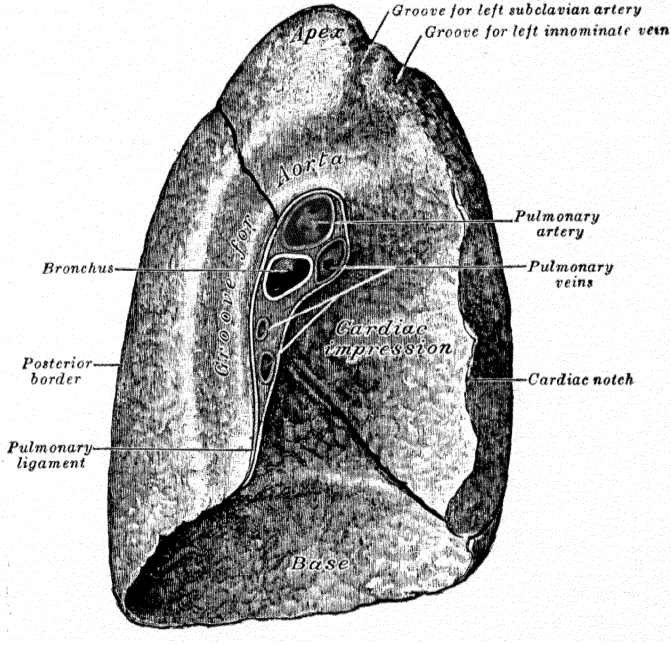

اگلا کنارا پتلا اور تیز ہے اور گرد قلبہ کے اگلے حصے پر متراکب ہوتا ہے۔ دائیں پھیپھڑے کا اگلا کنارا تقریباً انتصابی ہے، اور بائیں کا، نیچے ایک زاویہ دار کٹاؤ پیش کرتا ہے جسے قلبی کٹاؤ (cardiac notch) کہتے ہیں، جس میں گرد قلبہ کا تھوڑا سا حصہ منکشف یا کھلا ہوا ہوتا ہے۔

پھیپھڑے کے شقاقات (fissures) اور لختے (lobes):- بایاں پھیپھڑا ایک درز کے ذریعہ سے (جو نافچہ کے اوپر اور نیچے دونوں جگہ، پھیپھڑے کی ضلعی سطح سے واسطی سطح تک پھیلتی ہے) دو لختوں (تصویر 1073) میں منقسم ہے، جن میں سے ایک بالائی ہے اور دوسرا زیریں۔ جیسا کہ سطح پر نظر آتا ہے، یہ شقاق یا درز پھیپھڑے کی واسطی سطح پر نافچہ کے بالائی اور پچھلے حصے کے پاس سے شروع ہو کر پیچھے اور اوپر کے طرف پچھلے کنارے کو جاتی ہے، جسے وہ ایک ایسے نقطہ پر عبور کرتی ہے جو اس سے تقریباً ۶ سینٹی میٹر نیچے ہوتا ہے۔ پھر وہ نیچے کے اور سامنے کے طرف ضلعی سطح کے اوپر پھیلتی اور زیریں کنارے تک، اس کے اگلے سرے کے ذرا پیچھے پہنچ جاتی ہے، اور اس سے آگے اس کے ممر کا تعاقب اوپر اور پیچھے کے طرف واسطی سطح کو عبور کرتے ہوئے، نافچہ کے زیریں حصہ تک کیا جا سکتا ہے۔ بالائی لختہ اس شقاق یا درز کے اوپر اور سامنے واقع ہے، اور اس میں راس، اگلا کنارا، پھیپھڑے کی ضلعی سطح کا بہت سا حصہ، اور واسطی سطح کا بیشتر حصہ شامل ہے۔ لختۂ زیریں، جو دونوں لختوں میں نسبتہً بڑا ہوتا ہے، درز کے نیچے اور پیچھے واقع ہے اور اس میں تقریباً پورا قاعدہ، ضلعی سطح کا ایک بڑا حصہ، اور پچھلے کنارے کا بیشتر حصہ شامل ہے۔

1105

دایاں پھیپھڑا دو درزوں کے ذریعہ تین لختوں، (بالائی، وسطانی اور زیریں) میں منقسم ہے (تصویر 1072)۔ ان میں سے ایک درز زیریں لختہ کو وسطانی اور بالائی لختوں سے جدا کرتی ہے، اور بائیں پھیپھڑے میں کی درز سے قریبی طور پر متناظر ہوتی ہے۔ لیکن اس کا رخ زیادہ انتصابی ہے، اور وہ زیریں کنارے کو اپنے اگلے سرے سے تقریباً ۷½ سینٹی میٹر پیچھے کاٹتی ہے۔ دوسری درز چھوٹی ہے اور بالائی لختہ کو وسطانی لختہ سے جدا کرتی ہے۔ وہ پہلی درز میں پچھلے کنارے کے قریب شروع ہوتی ہے، اور اُفقاً آگے کے طرف بالائی اگلے کنارے کو چھوتی ضلعی

کُرّی کے قصّی سرے کے مستوی پر کاٹتی ہے۔ واسطی سطح پر اُس کا تعاقب پیچھے کے طرف نافچہ تک کیا جا سکتا ہے۔ دائیں پھیپھڑے کا وسطانی لختہ چھوٹا اور فانہ کی شکل کا ہوتا ہے اور اُس میں اگلے کنارے کا نیچے کا حصّہ اور پھیپھڑے کے قاعدہ کا اگلا حصّہ شامل ہوتا ہے۔ کبھی دایاں پھیپھڑا اپنے راس کے پاس پلیورا کے ایک دُہرا دُسے بہت گہرا مشقوق ہوتا ہے، جس کے آزاد حاشیہ میں ازائیگاس ورید موجود ہوتی ہے۔

1106 اگرچہ دایاں پھیپھڑا، اِس وجہ سے کہ ڈایافرام دائیں جانب جگر کو جگہ دینے کے لیئے نسبتہً زیادہ بلندی تک اوپر جاتا ہے، بائیں پھیپھڑے کے نسبت ½ ۲ سینٹی میٹر چھوٹا ہے، مگر چونکہ قلب کا میلان بائیں جانب کو ہوتا ہے اس لئے وہ نسبتہً زیادہ چوڑا ہوتا ہے۔ اُس کی مجموعی گنجائش اور وزن دائیں پھیپھڑے کی گنجائش اور وزن کے نسبت زیادہ ہیں۔

پھیپھڑوں کی جڑیں (تصاویر 1068, 1069, 1072, 1073)۔ ہر پھیپھڑے کی واسطی سطح کے وسط سے ذرا اوپر، اور بہ نسبت اس کے اگلے کنارے کے اُس کے پچھلے کنارے سے قریب تر، پھیپھڑے کی جڑ ہے، جس سے وہ قلب اور قصبہ سے جڑا ہوا ہوتا ہے یہ جڑ شعبہ، شریان ریوی، ہر دو ریوی ورید دل، شرائین وا اور وہ شعبیہ، ریوی عصبی ضفیرہ جات، عروقِ لمفائیہ، شعبی غدد لمفائیہ اور فضائی بافت سے بنتی ہے، اور پلیورا ان سب کو ملفوف کرتا ہے۔ پھیپھڑوں کی جڑیں پانچویں چھٹے اور ساتویں صدری فقرات کے اجسام کے مقابل واقع ہیں۔ دائیں پھیپھڑے کی جڑ سوپیریئر وینا کیوا اور قلب کے دائیں اُطاق (atrium) کے کچھ حصہ کے پیچھے، اور ازائیگاس ورید کے منتہائی حصہ سے نیچے واقع ہوتی ہے۔ بائیں پھیپھڑے کی جڑ محرابِ اورطی کے نیچے اور اورطی نازل کے سامنے ہے۔ ذیل کے تعلقات (مجاورات) دونوں پھیپھڑوں کی جڑوں کے لئے مشترک ہیں:۔ سامنے کے طرف فرینک نرو (phrenic nerve = عصب حجابی) پیری کارڈیو فرینک (pericardiophrenic = تاموری حجابی) شریان اور ورید اور اگلا ریوی ضفیرہ (anterior pulmonary plexus) پیچھے عصب تائیہ (vagus) اور پچھلا ریوی ضفیرہ

نیچے رباطریوی (posterior pulmonary plexus) (pulmonary ligament)

ہر پھیپھڑے کی جڑ کو بنانیوالی خاص ساختیں ہر دو جانب سامنے سے پیچھے کے طرف مماثل طور پر اس طرح مرتب ہیں:- سامنے دو پلمونری وریدوں میں کی اوپر والی ورید۔ وسط میں پلمونری شریان۔ اور پیچھے شعب معہ شعبی عروق کے جو اس کے پچھلے رخ پر ہوتے ہیں۔ لیکن ان ساختوں کی ترتیب اوپر سے نیچے کے طرف دونوں جانبوں میں مختلف ہوتی ہے۔ دائیں جانب اُن کی وضع یہ ہے:- ایپ آرٹیریل برانکس (eparterial bronchus = برشریانی شعبہ)، پلمونری شریان، ہیپ آرٹیریل برانکس (hyparterial bronchus = زیر شریانی شعبہ)، پلمونری وریدیں۔ لیکن بائیں جانب انکی وضع یہ ہے:- پلمونری شریان۔ قصبہ، پلمونری وریدیں۔ دو پلمونری وریدوں میں سے نیچے والی، نافچہ کے راس یا زیرین ترین حصہ کے پاس قصبہ کے نیچے واقع ہے۔

شعبات کے انقسامات:- جس طرح پھیپھڑے ایک دوسرے سے اپنے لختکوں کی تعداد میں اختلاف رکھتے ہیں، اسی طرح شعبتین اپنے طریقۂ انقسام میں مختلف ہوتے ہیں۔

دایاں شعبہ، انقسام قصبہ سے ۲½ سینٹی میٹر سے کم فاصلہ پر، ایک شاخ بالائی لختہ کے لئے روانہ کرتا ہے۔ یہ شاخ پلمونری شریان کے مستوی سے اوپر نکلتی ہے، لہذا اس کا نام ایپ آرٹیریل برانکس (eparterial bronchus = برشریانی شعبہ) رکھا گیا ہے۔ اصلی تنہ کی دوسری تمام شاخیں پلمونری شریان کے نیچے پھوٹتی ہیں۔ اسی واسطے اُن کو ہیپ آرٹیریل برانکائی (hyparterial bronchi = زیر شریانی شعبات) کہتے ہیں۔ ان میں کی پہلی وسطانی لختہ میں پھیلتی ہے اور اس کے بعد اصلی نالی نیچے اور پیچھے کے طرف زیرین لختہ میں چلی جاتی ہے۔ وہ اپنے ممر میں بڑی بطنی اور چھوٹی ظہری شاخوں کا ایک سلسلہ چھوڑتی جاتی ہے۔ بطنی اور ظہری شاخیں متبادل طور پر نکلتی ہیں اور عموماً یہ چار چار ہوتی ہیں۔ لختۂ وسطانی کو جانے والی شاخ بطنی سلسلہ کی اولیں ہوتی ہے۔

بایاں شعبہ تقسیم ہونے سے پہلے پلمونری شریان کے مستوی سے نیچے چلا جاتا ہے اور اسی لئے اُس کی تمام شاخیں زیر شریانی ہوتی ہیں۔ لہذا اُسے دائیں شعبہ کے

اس حصہ کا معادل سمجھنا چاہیئے جو اُس کی برشریانی شاخ کے بُعدی جانب قیام رکھتا ہے۔ بائیں شعبہ کی پہلی شاخ قصبہ کے دو شاخہ سے ۵ سینٹی میٹر فاصلہ پر چھوٹی اور بالائی لختہ میں پھیلتی ہے۔ پھر اصلی تنہ زیرین لختہ میں داخل ہو جاتا ہے، اور وہاں دو ویسی ہی بطنی اور ظہری شاخوں میں منقسم ہو جاتا ہے جیسی کہ دائیں پھیپھڑوں میں ہوتی ہیں۔ بائیں پھیپڑے کے بالائی لختہ کو جانے والی شاخ بطنی سلسلہ کی اولین شاخ ہے۔

ساخت:۔ پھیپھڑے ایک مصلی طبقہ، ایک زیر مصلی فضائی بافت اور ریوی حرم سے ترکیب پاتے ہیں۔

مصلی طبقہ ریوی پلیورا ہے (صفحہ 1093) ۔ مہین اور شفاف ہوتا اور سارے عضو کی پوشش جڑ کے مقام تک بناتا ہے۔

زیر مصلی فضائی بافت میں لچکدار ریشوں کی بڑی مقدار ہوتی ہے۔ وہ پھیپھڑے کی ساری سطح کو گھیرے رہتی ہے اور لختکوں کے درمیان اندر کی طرف پھیلتی ہے۔

ریوی حرم لختکوں سے بنا ہوا ہوتا ہے، جو اگرچہ بین لختکی بافت کے ذریعہ باہم قریبی اتصال رکھتے ہیں، تاہم ایک دوسرے سے بالکل ممتاز ہوتے ہیں اور جنین میں بلا زیادہ دقت سوئی سے کھرچ کر علیحدہ علیحدہ کئے جا سکتے ہیں۔ یہ لختک جسامت میں مختلف ہوتے ہیں اور سطح پر کے لختک بڑے اور ہرمی (pyramidal) شکل کے ہوتے ہیں اور ان کے قاعدے سطح کی جانب پھرے ہوئے ہوتے ہیں۔ اندرون شش کے لختک نسبتہً چھوٹے اور مختلف اشکال کے ہوتے ہیں۔ ہر لختک ایک لختکی شعبیہ (lobular bronchiole) اور اس کے اختتامی خلیات ہوائیہ سے، اور ریوی اور لختکی عروق کے انتشابات، عروق لمفائیہ اور اعصاب سے ترکیب پاتا ہے۔

درون ریوی شعبات (intrapulmonary bronchi) کی سارے پھیپھڑے کے طول و عرض میں تقسیم در تقسیم ہوتی ہے، اور ان کی سب سے چھوٹی شاخیں لختکی شعبیات بناتی ہیں۔ نسبتہً بڑی شاخوں کی ترکیب میں مندرجہ ذیل اجزاء حصہ لیتے ہیں:۔ (۱) لیفی بافت کا ایک بیرونی طبقہ، جس میں کچھ فاصلوں پر زجاجی کرّی کی بے قاعدہ پلیٹیں (لوحیں) پائی جاتی ہیں، جو نلف طالقسام پر نہایت نمو یافتہ ہوتی ہیں (۲) لیفی طبقہ سے اندر کی طرف مدور ترتیب رکھنے والے چکنے عضلی ریشوں کی ایک تہ یعنے شعبی عضلہ (bronchial muscle)

1107

FIG. 1074.—A section through the lung of a cat, showing the termination of a bronchus. × 50.

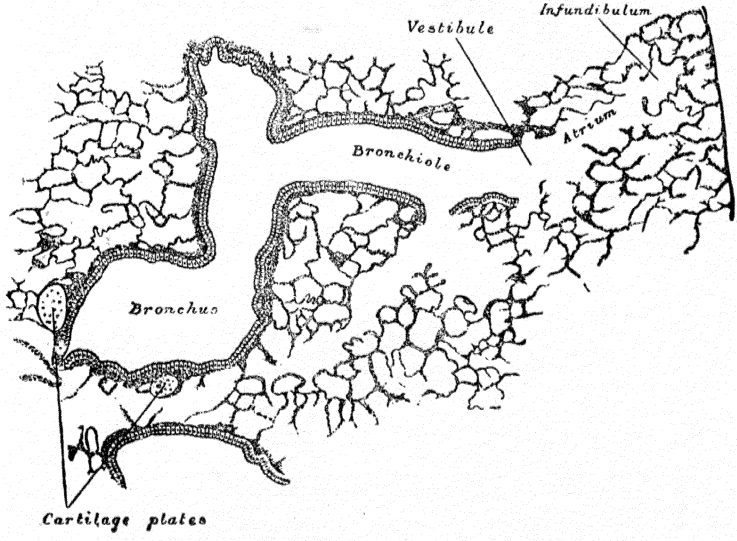

سب سے اندر کے طرف غشائے مخاطی جو اُسطوانی ہدبی سرحلمہ کا استر رکھتی ہے۔ یہ سرحلمہ ایک قاعدی غشاء پر قیام رکھتا ہے۔ غشائے مخاطی میں کثیر التعداد لچکدار ریشے ہوتے ہیں، جو طولاً دوڑتے ہیں، اور کچھ مقدار لمف آسا بافت کی ہوتی ہے۔ اُس میں مخاطی غدد کی قنائیں جاتی ہیں، جن کے عُنیبات (acini) لیفی طبقہ میں قیام رکھتے ہیں۔ مختلف شعیبات کا قطر تقریباً ۲/۱۰ ملی میٹر ہوتا ہے۔ یہ نسبتہً بڑی نالیوں سے اِس امر میں اختلاف رکھتے ہیں کہ اِن میں کرّی نہیں ہوتی اور ہدبی سرحلمی خلیے مکعب شکل کے ہوتے ہیں۔

ہر شعیبہ ایک نسبتہً چوڑی فضاء کے اندر وا ہو کر ختم ہو جاتا ہے۔ جسے دہلیز (vestibule) کہتے ہیں اور اِن دونوں کا نقطۂ اتصال شعبی عضلہ کی ایک مدوّر دبازت کے باعث ممتاز ہوتا ہے، نیز اس وجہ سے کہ یہاں شعیبہ کا ہدبی سرحلمہ بذریعہ برزخیت غیر ہدبی خلیوں کی ایک تہہ میں بدل جاتا ہے۔ دہلیزیں ۳ تا ۶ مجاری یا راستوں میں منقسم ہوتی ہے، جن کو اُطاق (atria) کہتے ہیں۔ اِن میں چپٹا غیر ہدبی سرحلمہ استر کرتا ہے۔ ہر اُطاق سے دو یا زیادہ قمع (infundibula) نکلتے ہیں۔ یہ لمبے مجاری یا راستے ہیں جن میں سادہ فلسمانی (squamous) سرحلمہ استر کرتا ہے اور تمام جانبوں سے نیم کرّی جوفیزے (alveoli) یا خلیاتِ ہوائیہ (air-cells) چھائے ہوئے ہوتے ہیں (تصویر 1074)۔

جوفیزوں میں سادہ فلسمانی سرحلمہ کی ایک تہہ استر کرتی ہے، جس کے خلیے اُن کی کوروں پر سریشی مادہ سے جُڑے ہوتے ہیں۔ فلسمانی خلیوں کے درمیان جابجا نسبتہً چھوٹے کثیر الاضلاع نواتدار خلیے ہوتے ہیں۔ سرحلمی استر کے باہر تھوڑی نازک اتصالی بافت ہے، جس میں کثیر التعداد لچکدار ریشے اور عروق شعریہ دمویہ کا ایک گنجان جال ہوتا ہے، اور جو ہم پہلو جوفیزوں کے لئے مشترک دیوار بناتی ہے (تصویر 1075)۔

جنینی شش ایک غدہ سے اِس امر میں مشابہت رکھتا ہے کہ اُس کے جوفیزے ایک چھوٹا درونہ (lumen) رکھتے ہیں اور اُن میں مکعب سرحلمہ کا استر ہوتا ہے (تصویر 1076)۔ پہلے تنفس کے بعد یہ جوفیزے منتفخ ہو جاتے ہیں اور سرحلمہ مذکورہ بالا خصائص اختیار کر لیتا ہے۔

عروق و اعصاب۔ پلمونری آرٹری (شریان ریوی) پھیپھڑوں کے طرف وریدی خون لیجاتی ہے۔ وہ ان شاخوں میں منقسم ہوتی ہے، جو شعبی نالیوں کے ساتھ ساتھ جاتی اور قمعات (infundibula) اور جوفیزوں کی دیواروں میں ایک کثیف شعری جال میں ختم ہو جاتی ہیں۔ متصلہ لختکوں کی شرائین ایک دوسرے سے بے تعلق ہوتی ہیں۔

ریوی عروق شعریہ ضفیرے بناتی ہیں، جو استری سرحلمہ کے عین نیچے، جوفیزوں اور قمعات کی دیواروں اور فاصلات میں واقع ہوتے ہیں۔ جوفیزوں کے درمیان کے فاصلات میں شعری جال ایک منفرد تہہ بناتا ہے، جس کی فضائیں خود عروق کے نسبت چھوٹی ہوتی ہیں۔ اُن کی دیواریں بھی نہایت ہی پتلی ہوتی ہیں۔

ریوی وریدیں، ہر پھیپھڑے سے دو دو، ریوی عروق شعریہ سے نکلتی ہیں، جس کے اصلیات (radicles) باہم منضم ہو کر نسبتہً بڑی شاخیں بنا دیتی ہیں، جو ریوی جرم کے اندر، ریوی شرائین اور شعبات سے علٰحدہ اور بے تعلق ہو کر دوڑتی ہیں۔ دوسری شاخوں کے ساتھ آزادانہ ارتباط حاصل کر کے وہ بڑی عروق بنا دیتی ہیں، جو بالآخر شرائین اور شعبی نالیوں سے تعلق (مجاورت) پیدا کر کے اور اُن کے ساتھ ساتھ نافچۂ شش کو جاتی ہیں، اسطرح پر کہ شریان عموماً شعبہ سے اوپر ہوتی ہے اور ورید اُسکے نیچے۔ بالآخر وہ قلب کے بائیں اُطاق (atrium) کے اندر وا ہو جاتی اور اُنمیں متاکسد (oxygenated) یعنے آکسیجن زدہ خون پہنچا دیتی ہیں، جو بائیں بطن کے ذریعہ جسم کے تمام حصوں میں تقسیم کیا جاتا ہے۔

شعبی شرائین (bronchial arteries) پھیپھڑے کی پرورش کے لئے خون بہم پہنچاتی ہیں۔ وہ صدری اُورطی (thoracic aorta) یا بالائی اُورطی بین الاضلاع شرائین (upper aortic intercosta) arteries) سے ماخوذ ہیں اور شعبی نالیوں کے ساتھ ساتھ شعبی غدد میں اور نسبتہً بڑی شعبی نالیوں اور ریوی عروق کی دیواروں پر پھیلتی ہیں۔ شعبی نالیوں کو رسد پہنچانے والی شرائین، اِن کے عضلی طبقہ میں ایک شعری ضفیرہ بناتی ہیں، جس سے شاخیں باہر نکلکر مخاطی طبقہ کے اندر ایک دوسرا ضفیرہ بنا دیتی ہیں۔ یہ ضفیرہ پلمونری آرٹری (شریان ریوی) کی شاخوں کے ساتھ ارتباط حاصل کرتا اور اپنا خون پلمونری وینز (ریوی وریدوں) کے اندر خالی کر دیتا ہے۔ دوسری شرائین بین لختکی فضائی بافت میں پھیلتی اور

1109

کچھ تو عمیق اور کچھ اوپری شعبی وریدوں میں ختم ہو جاتی ہیں۔ اور بالآخر کچھ شرائین پھیپھڑے کی سطح پر پلیئورا کے نیچے منشعب ہو کر وہاں ایک شعری جال بنا دیتی ہیں۔

شعبی وریدیں (bronchial veins) عموماً ہر جانب دو دو پھیپھڑے کی جڑ میں بنجاتی ہیں اور ان میں اوپری اور عمیق وریدیں پہنچتی ہیں، جو شعبی شرائین کی شاخوں سے متناظر ہوتی ہیں۔ لیکن یہ شرائین کالا یا ہوا تمام خون نہیں حاصل کرتیں، کیونکہ کچھ خون پلمونری وینز (ریوی وریدوں) کے اندر چلا جاتا ہے۔ دائیں شعبی وریدیں ازائیگاس وریدیں اور بائیں شعبی وریدیں بائیں سوپیریئر انٹرکاسٹل وین (superior intercostal vein) یا ایکسسری ہمی ازائگاس وین (accessory hemiazygos vein) میں ختم ہوتی ہیں۔

پھیپھڑے کے **عروق لمفائیہ** کا بیان صفحہ 795 پر درج ہو چکا ہے۔

اعصاب۔ پھیپھڑے اُن اگلے اور پچھلے ریوی ضفیروں سے رسد حاصل کرتے ہیں، جو خاصکر عصب مشارکی (سمپتھے ٹک) اور عصب تائیہ (ویگس) کی شاخوں سے بنتے ہیں۔ ان ضفیروں سے نکلنے والے رشتک شعبی نالیوں کے ساتھ ساتھ جاتے ہیں، اور عضلۂ شعبیہ (bronchial muscle) کو برآرندہ ریشے، اور شعبی غشائے مخاطی اور ریوی جوفیزوں کو درآرندہ ریشے پہنچاتے ہیں۔ اِن اعصاب کے اوپر چھوٹے چھوٹے عُقد سے پائے جاتے ہیں۔

اطلاقی تشریح پھیپھڑے تین طرح زخمی ہو سکتے یا پھٹ سکتے ہیں: (۱) انضغاطِ سینہ (compression of the chest) سے، پسلیوں کو کوئی چوٹ پہنچے بغیر۔ (۲) ٹوٹی ہوئی پسلی پھیپھڑے کے اندر گھس جانے سے (۳) وخز (stabs)، بندوق کی گولی کے زخموں (gunshot wounds) وغیرہ سے۔

پہلی شکل، جس میں پھیپھڑا بلا کوئی پسلیوں کے ٹوٹے خارجی ضغط سے مشقوق (ruptured) ہو جاتا ہے، نہایت شاذ ہے، عموماً چھوٹے بچوں میں واقع ہوتی ہے، اور پھیپھڑے کی جڑ کو ماؤف کر دیتی ہے، جو ایک نہایت جما ہوا حصہ ہے۔ چونکہ یہ اس طرح بڑے عروق کو ماؤف کر دیتی ہے لہذا اکثر مہلک ہوتی ہے بذاتہ یہ ایک نہایت غیر معمولی چوٹ معلوم ہوگی اور اسکے تسبیب کے صحیح طریقہ کو سمجھنا

مشکل ہوتا ہے۔

دوسری قسم میں، جبکہ ٹوٹی ہوئی پسلی کے گھس جانے سے پھیپھڑے میں زخم پیدا ہو جاتا ہے، ضلعی پلیوراا اور ریوی پلیورا کو ضرور زخمی ہونا ہی چاہیئے، اور نتیجتہً زخمی شدہ جو فیزوں کے اندر جو ہوا داخل ہو گئی ہے، وہ ممکن ہے کہ اِن زخموں کی راہ سے جدارِ سینہ کی خلوی بافت کے اندر پہنچکر سرجیکل ایمفیزیما (surgical emphysema) (نفاخ جرحی) پیدا کر دے۔ یہ کہفہ پلیورا میں جمع ہوئے بغیر بھی کر سکتی ہے۔ پلیورا کی دونوں تہیں اس قدر قریبی طور پر متماس ہیں کہ ہوا زخمی پھیپھڑے سے سیدھی تحت الجلد بافت میں چلی جاتی ہے۔ چنانچہ پسلی ٹوٹنے (کسرِ ضلع) کی حالتوں میں نفاخ (emphysema) کی موجودگی پھیپھڑے کے زخمی ہو جانے کی نہایت اہم دلیل ہے۔ استہواء الصدر (pneumothorax) یا کہفہ پلیورا میں ہوا کی موجودگی تیسرے قسم کی چوٹوں (injuries) یعنے خارجی زخموں و خز (stab) گولی کے زخموں، اور اسی طرح کے اسباب سے، نسبتہً بہت زیادہ ممکن ہے۔ ایسی حالت میں ہوا یا تو پھیپھڑے کے زخم سے یا خارجی زخم سے تنفسی حرکات کے دوران میں کہفۂ پلیورا کے اندر چلی جاتی ہے۔ اِن حالات میں عموماً تحت الجلد بافت کا نفاخ (emphysema) نہیں ہوتا تاوقتیکہ خارجی زخم چھوٹا اور مصراعی نہو۔ اگر ایسا ہے تو نتیجہ یہ ہوتا ہے کہ دوران شہیق (inspiration) میں ہوا زخم کے اندر کھنچ آتی ہے اور چونکہ وہ خارجی زخم سے باہر نہیں نکالی جا سکتی لہذا پھر وہ دوران زفیر (expiration) میں خلوی بافت کے اندر زور کے ساتھ داخل کر دی جاتی ہے۔ کبھی کبھی جدار سینہ کے زخموں میں ہوا کہفہ پلیورا کے اندر جانے کا راستہ نہیں پاتی، کیونکہ حادثہ کے وقت پھیپھڑا زخم میں سے باہر اُبھر کر اُس فتحہ یا سوراخ کو بند کر دیتا ہے۔ یہ اُس وقت ہوتا ہے جبکہ زخم بڑا ہو، اور فتق ریوی (hernia of the lung) کی ایک شکل پیدا کر دے۔ ایک دوسرے قسم کا فتقِ ریوی، (گو یہ نہایت شاذ ہے) دیوار سینہ کے زخموں کے بعد اُس وقت واقع ہوتا ہے جبکہ زخم اچھا ہو جانے کے بعد ندبہ (cicatrix) پیچھے کے حشاء کے فشار یعنے دباؤ سے ٹوٹ جاتا ہے۔ وہ ایک گلوبچہ نما لچکدار متکتک (crepitating) ورم بنا دیتا ہے، جو زفیر مساعی کے دوران میں بڑا اور دورانِ شہیق میں کم، اور سانس روکنے پر غائب ہو جاتا ہے۔

کبھی کبھی پھیپھڑے کے اندر شگاف دینے کی ضرورت خراج (پھوڑے) کی

صورتوں میں پیش آتی ہے، جبکہ یہ پھوڑا ذات الریہ (نمونیہ) یا کسی جسم غریب کی موجودگی کا نتیجہ ہو، یا اِس باعث کہ جگر کے پھوڑے نے ڈایا فرام کے اندر ہو کر ریوی جرم کے اندر راستہ کر لیا ہے، اور ہائڈاٹڈ کے مرض (hydatid disease) کی حالتوں میں بھی۔ اِن حالات میں ہمیشہ نزف (hæmorrhage) کا خطرہ ہوتا ہے اور سفارش کی گئی ہے کہ بجائے نشتر کے بہتر ہے کہ ریوی بافت کے اندر حقیقی یکواۃ (actual cautery) داخل کر دی جائے تاوقتیکہ پلیورا کی دونوں تہوں کے درمیان انضمامات (adhesions) نہ بن گئے ہوں، کہنہ پلیورا کو ضرور کھول دینا چاہئے، اور مزید برآں استہواء الصدر (pneumothorax) اور شاید عفونتی سرایت (septic infection) کا بھی خطرہ ہوتا ہے لہذا مناسب یہی ہے کہ پھیپھڑے کو دیوارِ صدر کے سوارخ کے ساتھ ٹانکے سے سی دیا جائے اور پھیپھڑے کو چھیدنے سے پہلے انضمامات کے بننے کا انتظار کیا جائے۔

امتحان طبیعی کے معمولی طریقے، یعنے معائنہ (inspection)، جَسّ (palpation)، قَرع (percussion)، اور استماع (auscultation)، اور کہیں اِس سے زیادہ اہم نہیں ہیں جتنے کہ امراضِ شش کی تشخیص میں۔ یہ بھی ضروری ہے کہ ہر حالت میں سینہ کی دونوں جانبوں کا ایک دوسری کے ساتھ مقابلہ کرنا چاہئے، اور سینہ کا امتحان کرتے وقت اُن وسیع اختلافات کو یاد رکھنا چاہئے جو مختلف اشخاص میں اور مختلف عمروں میں پائے جاتے ہیں۔ معائنہ کرنے پر نفاخ (emphysema) میں صدر بڑھا ہوا اور پیپے کی شکل کا (barrel-shaped) نظر آئے گا، کیونکہ اِس حالت میں پھیپھڑوں کا حجم اُن کے جوفیزوں کے اتساع کے باعث بڑھ جاتا ہے۔ دَمہ (asthma) کے حملۂ حاد میں، یا جب ایک بڑا پلیورائی انصباب (pleural effusion) یا واسطی سلعہ (mediastinal tumour) موجود ہو تو بھی سینہ کی یہی حالت پائی جاتی ہے۔ اس کے برعکس پھیپھڑے کے ایسے رقبہ پر جو مہبط (collapsed) یا مُتلیّف (fibrosed) ہو گیا ہو، جیسا کہ اکثر مزمن ریوی تدرّن (pulmonary tuberculosis) میں ہوتا ہے، دیوار سینہ چپٹی یا پچکی ہوئی ہوگی۔ ایسے حاد امراض، جیسے کہ ذات الجنب (pleurisy) ذات الریہ (نمونیہ) یا پلیورائی انصباب میں، یا نسبتہً مزمن مرض میں، جس میں زیر اُفتادہ (under lying) کا تلیّف واقع ہو گیا ہو، یا پھیپھڑا ایک واسطی سلعہ سے کچلا

1110

جاکر ایک جانب ہٹ گیا ہو، دیوار سینہ کے تنفسی حرکات ماؤف جانب کے ایک حصہ پر یا پوری جانب میں، کم یا غائب ہو جائینگے اور لاشعاعوں (X-rays) کے استعمال سے ماؤف جانب پر ڈایافرام کے حرکات کی قلت یا ڈایافرام کی غیر وضعیت اکثر نظر آسکتی ہے۔ طبعی حالات میں بین الاضلاع فضائیں قدرے نیچے دبی ہوئی رہتی ہیں، لیکن جب کوئی بڑا انصباب یا نو بالیدگی (رسولی) پلیورائی کہفوں میں سے ایک کو پر کر دیتی ہے، تو ممکن ہے کہ وہ (بین الاضلاع فضائیں) ناپید ہو جائیں بلکہ اُس جانب اوبھر آئیں۔

اثنائے جس میں ہاتھ کا استعمال کر کے اُن عینی تا شرات کی تصدیق کر لینی چاہئے جو سانس لینے پر دیوار سینہ کے کسی حصہ کے درجۂ حرکت کے متعلق قائم ہوئے تھے۔ یہ بھی امتحان کیا جا سکتا ہے کہ آواز سے ارتعاشات پیدا ہوتے ہیں انھیں زیر نشادہ پھیپھڑے حنجرہ سے ہاتھ تک (صوتی حفیف = vocal fremitus کی صورت میں) کس آسانی کے ساتھ منتقل کرتا ہے۔

صوتی حفیف عام طور پر ذات الریہہ میں یا تلیف شش میں تجسدی (consolidated) رقبہ پر بہت بڑھ جاتی ہے، اور پلیورائی انصباب پر بہت کم ہو جاتی ہے جبکہ سیال پھیپھڑے کو کہفۂ پلیورا کی چوٹی کے طرف اوپر ہٹا دیتا ہے۔ نیز وہ نفاخ میں اور التہاب شعبات (bronchitis) میں (جبکہ شعبتین افراز سے مسدود ہو جاتے ہیں) کم ہو جاتی ہے، لیکن نسبتہً کم حد تک۔ شعبی التہاب میں جب مریض سانس لے رہا ہو اُس وقت دیوار سینہ پر ہاتھ رکھنے سے نالیوں میں افراز کے بلبلوں کا اُٹھنا (bubbling) اکثر محسوس کیا جا سکتا ہے۔ اور مزمن ذات الجنب میں دونوں کھردری پلیورائی سطحوں کا باہمی احتکاک (رگڑ) کبھی کبھی اسی طریقہ سے محسوس کیا جا سکتا ہے۔ یہ یاد رکھنا چاہئے کہ صوتی حفیف سامنے اور پیچھے کے طرف معمولاً بائیں راس کے نسبت دائیں راس پر زیادہ ہوتی ہے۔ یہ اس وجہ سے ہے کہ دائیں پھیپھڑے کا راس قصبہ کے ساتھ قریبی تماس رکھتا ہے، درانحالیکہ بائیں پھیپھڑے کا راس قصبہ سے مری اور دوسری ساختوں کے ذریعہ جدا رہتا ہے۔

قرع (percussion) کرنے پر ریوی بافت کی طبعی رنانت (resonance)

نفاخ (ایمفیزیما) میں بڑھی ہوئی پائی جاتی ہے، اور استہواء الصدر (نیوموتھورکس) (صفحہ 1097) میں یہ بیش رنانیت (hyper-resonance) اور بھی زیادہ بڑھ سکتی ہے۔ رنانیت ہر ایسی حالت میں کم ہو جاتی ہے جو ریوی بافت کا ہبوط (collapse) یا تجمد (consolidation) پیدا کر دے، یا جب سیال (پلیورائی انصباب) یا کوئی ٹھوس بالیدگی (واسطی سلعہ) اُس کی جگہ لے لے چنانچہ فشل قلب (heart failure) میں شُش کے قاعدوں کی رکودی امتلا (hypostatic congestion) میں قاعدوں پر قرع کرنے سے اصمت (dulness) یعنے دھیمے پن کا ملنا عام ہے جگر کی کلانی سے شُش کے ہبوط کے باعث اکثر دائیں قاعدے پر اصمیت پیدا ہو جاتی ہے۔ ایک پھیپھڑے کی راس پر کچھ اصمیت اکثر اُس حصے کے تدرن میں مرض کے بہت زیادہ بڑھ جانے سے پہلے پہلے پائی جاتی ہے۔ سینہ کی ایک جانب پر کامل اصمیت، سامنے اور پیچھے یکساں طور پر، (باستثناء راس کے) اُس وقت عام ہے جبکہ ایک بڑا پلیورائی انصباب پھیپھڑے کی جگہ لے لے۔ وان کورانی (von Koranyi) گروکو (Grocco) اور دوسروں نے اصمیت کی ایک مثلثی چلتی کے طرف توجہ مبذول کرائی ہے، جو پلیورائی انصباب میں ماؤف جانب پر عمود الفقرات کے برابر ہوتی ہے (نزد فقری مثلث اصمیت = the paravertebral triangle of dulness)۔ کہتے ہیں کہ دوسری حالتوں میں جو قرع کرنے پر ریوی رنانیت کو زائل کر دیتی ہیں اصمیت کا یہ مثلث نہیں موجود ہوتا، اور یہ مثلث اس وجہ سے ہوتا ہے کہ پچھلے واسط کے مافیہا تندرست جانب ہٹ جاتے ہیں۔ اِس مثلث کا راس خطِ وسطانی میں پلیورائی انصباب کے بالائی لیول پر ہوتا ہے۔ اِس کا قاعدہ (جس کا طول ۵ تا ۱۰ سینٹی میٹر کے قریب ہوتا ہے) اُس لیول پر، جہاں ریوی رنانیت معمولاً ختم ہو جاتی ہے، خطِ وسطانی سے اُفقاً باہر کے طرف جاتا ہے۔

صحت اور مرض دونوں حالتوں میں شُش کے استماع سے جو مختلف آوازیں سُنی جاتی ہیں وہ نہایت متعدد قسموں کی ہوتی ہیں۔ یہاں اُن پر کافی غور کرنا ممکن نہیں، لہذا مزید معلومات کے لئے اُن نصابی کتب سے استفادہ کرنا چاہئے جن میں اِس موضوع پر بحث ہے۔

آلات ہضم

(THE DIGESTIVE APPARATUS)

انہضامِ غذا کے آلات انہضامی نالی (digestive tube) اور بعض معین اعضاء پر مشتمل ہیں۔

انہضامی نالی (alimentary canal = غذائی قنال)، جسکا طول تقریباً ۹ میٹر ہے دہن سے مبرز (anus) تک پھیلتی ہے اور اُسمیں شروع سے آخر تک مخاطی جھلی استر کرتی ہے وہ ذیل کے حصوں پر مشتمل ہے:۔ اُسکے آغاز میں دہن (mouth) ہے، جہاں غذا کی میکانی تقسیم (mastication = مضغ) کے لئے اور ریقی غدد کے افراز کردہ (مغرزہ) ایک سیال کے ساتھ اُس کے ارضاب (insalivation) کے لئے انتظام موجود ہے۔ اِس سے آگے، نگلنے کے اعضاء یعنی بلعوم (pharynx) اور مری (œsophagus) ہیں، جو غذا کو معدہ (stomach) کے اندر لیجاتے ہیں، جہاں انہضامی عمل کے ابتدائی مدارج طے ہوتے ہیں۔ معدہ کے بعد چھوٹی آنت (small intestine) ہے، جس کے تین حصے ہوتے ہیں، یعنے اثنا عشری (duodenum)، صائم (jejunum) اور لفائفی (ileum)۔ چھوٹی آنت میں ہاضمہ کا عمل تکمیل پاتا ہے اور اس سے پیدا ہونے والے حاصلات عروق دمویہ اور عروقِ لمفائیہ کے اندر جذب ہو جاتے ہیں۔ بالآخر چھوٹی آنت بڑی آنت (large intestine) کے اندر ختم ہو جاتی ہے، جو اعور (cœcum) قولون (colon)، مستقیم (rectum) اور مبرزی قنال (anal canal) سے بنتی ہے، اور آخر الذکر سطح جسم پر مبرز (anus) کے مقام پر ختم ہوتی ہے۔

معین اعضاء (accessory organs) یہ ہیں:۔ دانت (teeth) چبانے کے کاموں کے لئے، ریقی غدد (salivary glands) کے تین جوڑے یعنے نکفی (parotid)، تحت الفکی (submaxillary) اور تحت اللسانی (sublingual)، جن کا افراز غذا کے ساتھ دہن میں مخلوط ہوتا ہے۔ کبد یا جگر (liver) اور بنقراس یا لبلبہ (pancreas)۔ یہ شکم کے دو بڑے غدد ہیں، جن کے افرازات معہ اُس افراز

1111

FIG. 1077.—A sagittal section through the nose, mouth, pharynx, and larynx.

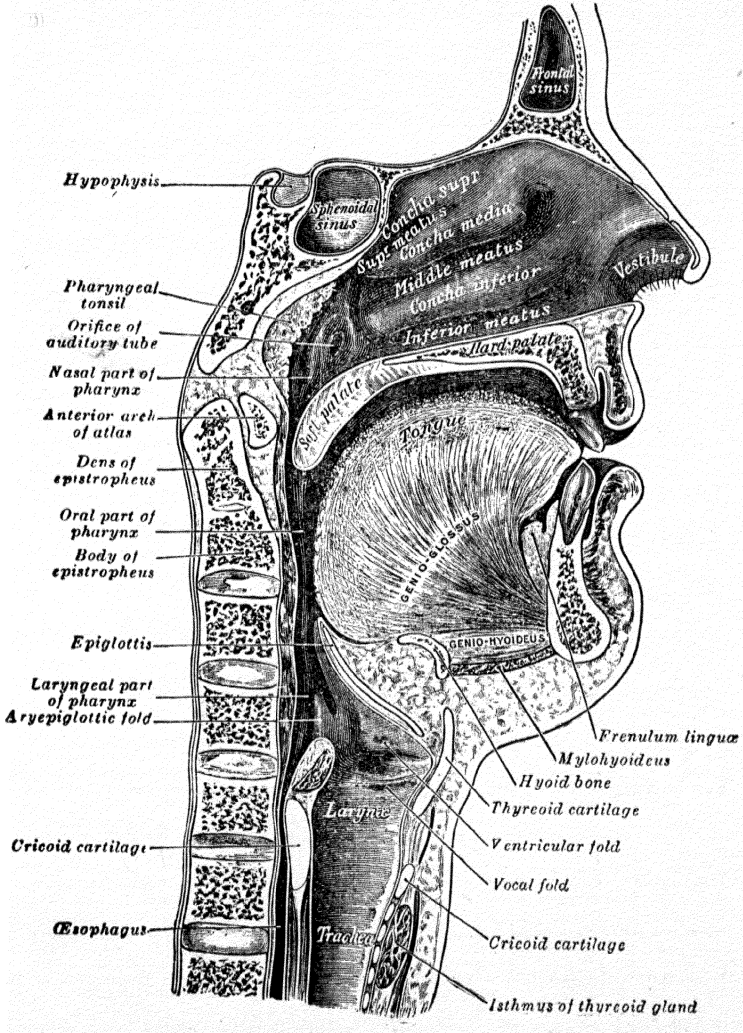

کے جو مجریٔ غذا کی دیواروں میں کے کثیر التعداد چھوٹے چھوٹے غدد پیدا کرتے ہیں ہضم کے عمل میں حصہ لیتے ہیں۔

کہفۂ دہن

(CAVUM ORIS)

کہفۂ دہن (cavity of the mouth) انہضامی نالی کے شروع میں واقع ہے (تصویر 1077)— وہ ایک بیرونی، نسبتہً چھوٹے حصے، دہلیز (vestibule)، اور ایک اندرونی، نسبتہً بڑے حصے، حقیقی کہفۂ دہن (mouth cavity proper) پر مشتمل ہے۔

1112 دہلیز دہن (vestibule of the mouth) ایک جھری نما فضاء ہے، جو باہر کے طرف سے لبوں اور رخساروں سے، اور اندر سوڑھوں اور دانتوں سے محدود ہے۔ سطح جسم کے ساتھ وہ فتحۂ دہن (orifice of the mouth) (فتحۃ الفم = rima oris) کے ذریعہ ارتباط حاصل کرتی ہے۔ اوپر اور نیچے وہ غشائے مخاطی کے اس انعکاس سے محدود ہے جو لبوں اور گالوں سے سوڑھوں پر آکر اوپر اور نیچے کی جوفیزی محرابوں کو ڈھانکتا ہے۔ نکفی ریقی غدد کی قناتیں اس کے اندر کھلتی ہیں، اور جب جبڑے بند کر لئے جاتے ہیں تو وہ ہر ایک جانب عقل کی ڈاڑھ کے پیچھے کے ایک سوراخ کے ذریعہ اور متقابل دانتوں کی درمیانی درزوں کی راہ سے حقیقی کہفۂ دہن کے ساتھ ارتباط حاصل کرتی ہے۔

حقیقی کہفۂ دہن (mouth cavity proper) (تصاویر 1100, 1101) جانباً اور سامنے جوفیزی محرابوں، دانتوں اور سوڑھوں سے محدود ہے پیچھے وہ ایک تنگ (constricted) سوراخ کے ذریعہ جس کو خاکنائے حلقوم (isthmus faucium) کہتے ہیں، بلعوم کے ساتھ ارتباط حاصل کرتا ہے۔ اُس کی سقف سخت تالو اور نرم تالو سے بنتی ہے، لیکن فرش زبان سے بنتا ہے اور بقیہ کہفۂ مخاطی جھلی کے اس انعکاس سے بنتا ہے، جو زبان کے اطراف اور سطح زیرین سے فک اسفل کی اندرونی سطح پر سوڑھے تک جاتا ہے،

اُس کے اندر تحت الفکی (submaxillary) اور تحت اللسانی (sublingual) ریقی غدد واہو تے ہیں۔

دہن پر استر کرنے والی مخاطی جھلی لبوں کے آزاد حاشیوں پر جلد کے ساتھ اور خاکنائے حلقوم کے قریب بلعوم کے مخاطی استر کے ساتھ مسلسل ہوتی ہے۔ دورانِ حیات میں وہ گلابی پیازی (rose pink) جھلک کی ہوتی ہے اور جہاں وہ کہفہ کے سرحدی سخت حصوں پر قیام رکھتی ہے وہاں وہ بہت دبیز ہوتی ہے۔ وہ طبقاتی فلسانی سرحلمہ سے ڈھکی ہوئی ہوتی ہے۔

دہن کے عروق لمفائیہ کا بیان صفحہ 772 پر درج کیا گیا ہے۔

شفتین (lips) (labia oris = شفتین الفم) یعنی وہ دو لحمی دُہراؤ جو سوارخِ دہن یا فتحۂ دہن کو گھیرے ہوئے ہیں، باہر کے طرف سے جلد سے اور اندر سے مخاطی جھلی سے بنے ہوئے ہیں، جن کے درمیان آربی کیولارس آرس عضلہ (orbicularis oris)، شفوی عروق (labial vessels)، کچھ اعصاب، فضائی بافت، اور چربی، اور کثیر التعداد چھوٹے چھوٹے شفوی غدد ہوتے ہیں۔ اوپر کے لبوں کا نیچے کے لبوں کے ساتھ اتصال، ہر جانب شفوی ملتقے (labial commissure) بنا دیتا ہے، جو زاویۂ دہن (angle of the mouth) کی سرحد بناتا ہے۔ بالائی لب کی بیرونی سطح کے درمیانی حصہ پر ایک غیر عمیق انتصابی میزاب ہوتا ہے جسے **نشرہ** (philtrum) کہتے ہیں، اور جو عمود الانف (columna nasi) سے نیچے کے طرف آتا ہے۔ نیچے وہ ایک خفیف اُبھار میں ختم ہو جاتا ہے اور ہر جانب پر ایک حید (ridge) اُس کی سرحد بناتی ہے۔ ہر لب کی اندرونی سطح خطِ وسطانی میں متناظر سوڑھے کے ساتھ مخاطی جھلی کے ایک دوہراؤ کے ذریعہ جُڑی ہوئی ہوتی ہے، جس کو لجیمہ (frenulum) کہتے ہیں، اوپر کے لب کا لجیمہ نسبتہً بڑا ہوتا ہے۔

شفوی غدد (labial glands) مخاطی جھلی اور آربی کیولارس آرس عضلہ کے بائین فتحۂ دہن کے گرد واقع ہیں جسامت میں وہ تقریباً چھوٹے مٹر کے برابر ہوتے ہیں ان کی قنائیں دہلیز دہن کے اندر کھلتی ہیں۔ بلحاظ ساخت وہ ریقی غدد سے مشابہ ہیں

رُخسار یا گال (buccæ) (cheeks) چہرے کے اطراف کا ایک بڑا حصہ بناتے ہیں، اور سامنے لبوں کے ساتھ مسلسل ہیں۔ لب اور گال کا اتصال ہر جانب ایک میزاب، **انفی شفوی تجویف** (nasolabial sulcus)، سے ممتاز ہے، جو پہلوئے انف سے نیچے اور جانباً جاکر زاویۂ دہن تک پہنچتا ہے۔ گالوں کی ترکیب میں باہر کے طرف جلد اور اندر سے غشائے مخاطی حصہ لیتی ہے۔ اِن کے درمیان ایک عضلی طبقہ اور چربی کی بڑی مقدار معہ فضائی بافت، عروق، اعصاب، اور فمی غدد کے ہوتی ہے۔

گالوں میں استر کرنے والی غشائے مخاطی اوپر اور نیچے مسوڑھوں پر منعکس ہوتی اور پیچھے نرم تالو کی استری جھلی کے ساتھ مسلسل ہوتی ہے۔ اوپر کی دوسری ڈاڑھ (molar) کے مقابل ایک علیمہ ہے، جس کی چوٹی پر قناۃ نکفی (parotid duct) کھلتی ہے۔ گال کا خاص عضلہ بکسینیٹر (بوقیہ = buccinator) ہے، لیکن دوسرے عضلات بھی اس کی ساخت میں حصہ لیتے ہیں، یعنی زائیگو ماٹکس (zygomaticus)، رِسوریئس (risorius) اور پلاٹزما (platysma)۔

خدّی غدد (buccal glands) غشائے مخاطی اور عضلۂ بکسینیٹر کے درمیان واقع ہیں۔ اُن کی ساخت شفوی غدد کی ساخت سے مشابہ ہے۔ اِن میں سے چار یا پانچ جو بقیہ کے نسبت بڑے اور مسیٹر (masseter) اور بکسینیٹر عضلوں کے درمیان قنات نکفی کے اختتامی حصہ کے گرد واقع ہیں، **طاحنی غدد** (molar glands) کے نام سے منسوب ہیں۔ اِن کی قناتیں منہ میں آخری ڈاڑھ کے مقابل وا ہوتی ہیں۔

گالوں اور لبوں کے عروق لمفائیہ صفحہ 771 پر بیان کئے گئے ہیں۔

مسوڑھے (gums) (gingivæ = لثات) کثیف لیفی بافت سے جو فک اعلیٰ اور فک اسفل کے جو نیزی زائدوں کے گرد عظمہ سے قریبی الحاق رکھتی ہے، بنے ہوئے اور نرم عروقی غشائے مخاطی سے ڈھکے ہوئے ہوتے ہیں۔ دانتوں کی گردنوں کے گرد یہ جھلی متعدد باریک عُلیمات پیش کرتی ہے اور جو فیزوں (alveoli) کے اندر منعکس ہوتی ہے، جہاں وہ اِن کہفوں میں استر کرنے والی گرد عظمی جھلی کے ساتھ مسلسل ہو جاتی ہے۔

تالو (palate = حنک) سقفِ دہن بناتا ہے۔ وہ دو حصوں پر مشتمل ہے، یعنی سامنے سخت تالو اور پیچھے نرم تالو۔

1113 **سخت تالو** (palatum durum) (hard palate) = حنک الصلب (تصویر 1086) فکِ اعلیٰ کے حنکی زائدوں اور عظامِ حنکی (palatine bones) کے افقی حصوں سے بنتا ہے۔ سامنے اور پہلوی جانبوں پر وہ جوفیزی محرابوں (alveolar arches) اور مسوڑھوں سے محدود ہے۔ پیچھے وہ نرم تالو کے ساتھ مسلسل ہے یہ ایک کثیف بافت سے ڈھکا ہوتا ہے، جو گرد عظمہ اور غشائے مخاطی سے بنتی ہے، اور یہ دونوں قریبی طور پر مربوط ہوتے ہیں۔ خطِ وسطانی کے طول میں ایک خطی رفو (linear raphe) ہے جو سامنے کی طرف ایک چھوٹے حُلمہ میں ختم ہو جاتا ہے، جو قنال قواطع یا کُترنے دانتوں کی کنال (incisive canal) کے نیچے واقع ہوتا ہے۔ غشائے مخاطی دونوں جانب اور رفو کے سامنے دبیز، پھیکے رنگ کی اور شکن دار۔ پیچھے پتلی، چکنی اور نسبتہً زیادہ سرخ رنگ کی ہوتی ہے۔ یہ طبقاتی فلسماتی سرحلمہ سے ڈھکی ہوئی ہوتی ہے اور اس میں کثیر التعداد حنکی غدد موجود ہوتے ہیں جو غشائے مخاطی اور گرد عظمہ کے درمیان واقع ہوتے ہیں۔

نرم تالو (soft palate) (palatum molle = حنکِ رَفو) (تصویر 1101) ایک حرکت پذیر دُہراؤ ہے، جو سخت تالو کے پچھلے کنارے سے معلق ہے اور دہن اور بلعوم کے درمیان ایک نامکمل فاصل بناتا ہے۔ وہ غشائے مخاطی کا ایک دُہراؤ ہے، جس میں ایک وتر عریض (aponeurosis) عضلی ریشوں، عروق، اعصاب، غدہ آسا بافت (adenoid tissue) اور مخاطی غدد ملفوف ہوتے ہیں۔ جب وہ اپنی معمولی وضع میں (یعنی ڈھیلا اور معلق) ہوتا ہے تو اُس کی اگلی سطح مقعر ہوتی ہے اور اُس پر ایک وسطی رفو کا نشان ہوتا ہے۔ اُس کی پچھلی سطح محدب اور انفی کہفوں کے فرش کے ساتھ مسلسل ہوتی ہے۔ اُس کا بالائی کنارا سخت تالو کے پچھلے حاشیہ سے چسپاں اور اُس کے اطراف بلعوم کے ساتھ ملے ہوئے ہوتے ہیں۔ اُس کا زیریں کنارا آزاد ہوتا ہے۔ نرم تالو کا نیچے کا حصہ دہن اور بلعوم کے درمیان ایک پردے کی طرح لٹکتا ہے اور برقعۂ حنکی (palatine velum) کے

نام سے موسوم ہے۔

نرم تالو کے زیرین کنارے کے وسط سے معلق ایک چھوٹا مخروطی زائدہ، لہات حنکی (palatine uvula) نام کا ہوتا، اور قاعدۂ لہات سے جانباً اور نیچے کے طرف بصورتِ محراب خم کھاتے ہوئے دونوں جانب غشائے مخاطی کے دو خمدار دہراؤ ہوتے ہیں، جن میں عضلی ریشے مشمول ہوتے ہیں، اور جن کو محرابات حلقوم (arches of the fauces) یا عمودات حلقوم (pillars of the fauces) کہتے ہیں (تصویر 1137)۔

نرم تالو کی غشائے مخاطی پتلی، اور طبقاتی فلسمانی سرحلمہ سے ڈھکی ہوئی ہوتی ہے، بجز سمعی انبوبہ (auditory tube) کے بلعومی دہنہ (ostium) کے قرب کے، جہاں سرحلمہ اسطوانی اور ہدبی ہوتا ہے۔ نرم تالو کی فمی سطح پر کی مخاطی جھلی کے نیچے غدۂ آسا بافت کی مقدار کثیر ہوتی ہے۔ اُس کی پچھلی سطح پر اور لہات کے گرد حنکی غدد ایک مسلسل نہ بناوٹ ہیں۔

عروق و اعصاب۔ شرائین جو تالو کو رسد پہنچاتے ہیں، یہ ہیں: ایکسٹرنل میکسیلری (external maxillary) شریان کی صعودی حنکی (ascending palatine) شاخ، انٹرنل میکسیلری (internal maxillary) شریان کی نزولی حنکی (descending palatine) شاخ اور ایسینڈنگ فیریجیل (ascending pharyngeal) شریان کی حنکی شاخ (palatine branch) — وریدیں بالخصوص پیٹیگائڈ (pterygoid) اور لوزی (tonsillar) ضفیرہ جات میں ختم ہوتی ہیں۔ عروق لمفائیہ عمیق عنقی (cervical) لمفائی غدد کو جاتی ہیں۔ اعصاب حسی، حنکی (palatine)، انفی حنکی (naso-palatine)، اور لسانی بلعومی (glosso pharyngeal) اعصاب سے اخذ ہوتے ہیں۔

تشریح اطلاقی۔ تالو کی پیدائشی درز (congenital cleft) کے متعلق پہلے تذکرہ ہو چکا ہے کہ وہ نمو کے نقص کے باعث واقع ہوتی ہے (صفحہ 84)۔ تالو کی درزبندی کے عملیہ کے بعد حنکی عضلات، بالخصوص ٹینسر (tensor) اور لیویٹر ویلی پیلیٹینی (levator veli palatini) ٹانکوں کے خط پر فاعلی جر (کھینچاؤ) کے اثر سے عمل اندمال میں تعویق پیدا کر دینے کا رجحان رکھتے ہیں۔ اس کو رفع کرنے کے لئے اُن کو کاٹ دینا ضروری ہے۔

اِس کا بہترین طریقہ یہ ہے کہ دونوں جانب، درز سے متوازیاً اور ٹیریگائڈ ہمولس (pterygoid hamulus) سے عین وسطانی جانب، طولی شگاف ایسی وضع میں دیئے جائیں کہ جس سے نزولی حنکی شریان (descending palatine artery) محفوظ رہے۔ تالو کے اکتسابی انثقابات (perforations) تقریباً ہمیشہ آتشکی صمغیوں (syphilitic gummata) کی شکست وریخت سے پیدا ہو جاتے ہیں اور اس سے جو تقرّح (ulceration) پیدا ہے وہ ممکن ہے کہ جاری رہے، یہاں تک کہ عملاً سارا تالو (سخت تالو اور نرم تالو دونوں) تلف ہو جائے۔ کبھی کبھی تالو کی غیر خبیث (innocent = بے ضرر) اور خبیث (malignant) دونوں قسم کی رسولیاں پائی جاتی ہیں۔

نرم تالو کا شلل (paralysis) اکثر ڈفتھیریا (diphtheria) کے بعد واقع ہو جاتا ہے۔ اِس سے آواز بدل کر غنّی (انفی) ہو جاتی ہے اور جب سیّال چیزوں کو نگلنے کی کوشش کی جاتی ہے تو وہ لوٹ کر ناک کی راہ سے باہر آجاتی ہیں۔ بولنے اور نگلنے کی کوشش کرتے وقت تالو کا معائنہ کیا جائے تو وہ ڈھیلا اور بے حرکت لٹکا ہوا نظر آتا ہے۔ نیز وہ عدیم الحس ہو جاتا ہے۔

ریقی غدد

(THE SALIVARY GLANDS)

(تصویر 1081)

ریقی غدد جو اپنا افراز دہن میں ڈالتے ہیں، اِن کے تین جوڑے ہوتے ہیں۔ اِن کے نام نکفی (parotid) تحت الفکی (submaxillary) اور تحت اللسانی (sublingual) غدد ہیں۔

غدۂ نکفیہ (parotid gland) (تصاویر 1078, 1081) جو تینوں میں سب سے بڑا ہے، تقریباً ۲۵ گرام کا اوسط وزن رکھتا ہے۔ یہ ایک بے قاعدہ لختکدار تودہ ہوتا ہے، جو بیرونی سمعی منفذ (external acoustic meatus) کے نیچے، چانہ (mandible) یعنے فکِ اسفل اور عضلہ اسٹرنو کلیڈومیسٹائڈیس

FIG. 1078.—The right parotid gland. Posterior aspect.

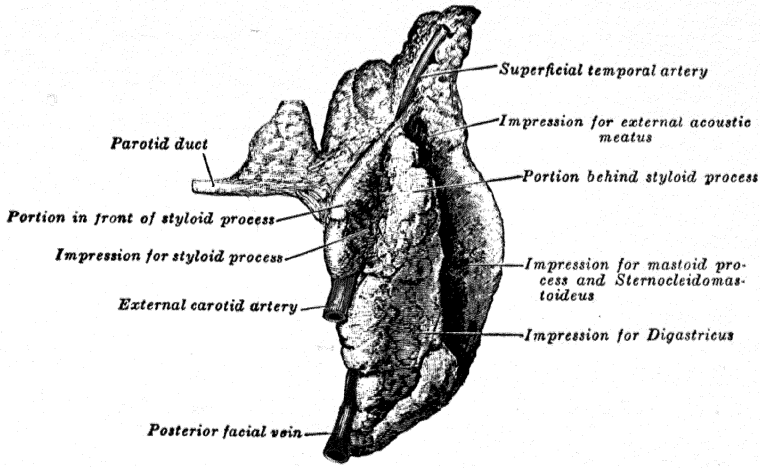

FIG. 1079.—The right parotid gland. Medial aspect.

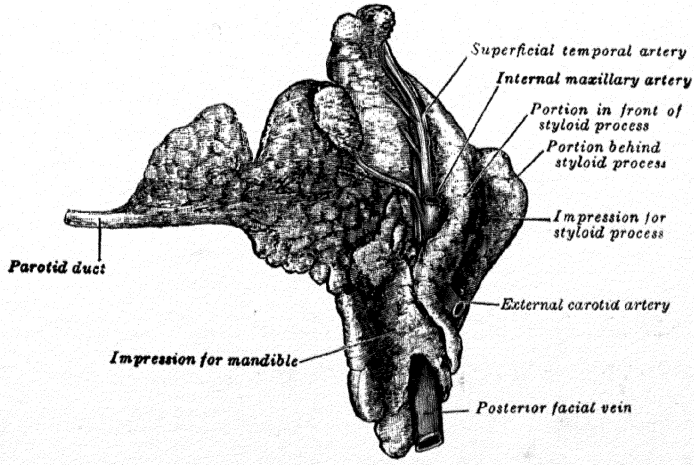

(sternocleidomastoideus) کے درمیان واقع ہوتا ہے۔ نیز یہ سامنے کے طرف عضلۂ میسٹیر (masseter) کی سطح کے اوپر بڑھا ہوا ہوتا ہے، جہاں اس کا ایک چھوٹا سا حصہ، جو کم و بیش علٰحدہ ہوتا ہے، اوپر زیگوماٹک محراب اور نیچے قناۃ نکفیہ کے درمیان واقع ہوتا ہے۔ اِس علٰحدہ حصہ کو غدہ کا معین حصہ (accessory part) کہتے ہیں۔

1114 یہ غدہ ایک ایسے کیسہ یا غلاف کے اندر ملفوف ہوتا ہے، جو فیشیا کولائی (fascia colli) (عمیق عنقی رِداء) کے ساتھ مسلسل ہوتا ہے۔ غدہ کی اوپری سطح کو ڈھانکنے والا حصہ کثیف، غدہ سے خوب چپکا ہوا، اور وتینی محراب سے چسپاں ہوتا ہے۔ رداء کا ایک حصہ، جو زائدۂ بربریہ (styloid process) اور چانہ یا فکِ اسفل کے زاویہ سے چسپاں ہوتا ہے، موٹا ہو کر اسٹائلومینڈیبیولر لگامینٹ (stylomandibular ligament) بن جاتا ہے، جو پیراٹیڈ (غدۂ نکفیہ) اور سب میکسیلری (غدۂ تحت الفک) کے درمیان حائل ہوتا ہے۔ غدۂ نکفیہ کو سرسری طور پر ہرمی (pyramidal) شکل کا کہا جا سکتا ہے۔ یہ ایک چھوٹی بالائی سطح، اور اوپری، مقدم وسطانی (anteromedial) اور مؤخر وسطانی (posteromedial) سطحیں پیش کرتا ہے۔ غدہ کا حصۂ زیرین گاؤدم ہو کر ایک کُند انتہا میں ختم ہو جاتا ہے۔

1115 بالائی سطح مقعر ہوتی ہے اور بیرونی سمعی منفذ سے اور منفصل چانہ کی پچھلی سطح سے لگی ہوئی ہوتی ہے۔ یہاں آریکیولوٹیمپورل عصب (auriculo-temporal nerve) غدّے میں مدفون یا پیوست ہو کر، چانہ یا فکِ اسفل کی گردن کے گرد لپٹا ہوا ہوتا ہے۔

غدہ کا زیرین سرا، عضلۂ ڈائیگیسٹرک کے پچھلے پیٹ (posterior belly of the diagastricus) اور مثلثِ سُباتی (carotid triangle) پر مختلف حد تک متراکب ہوتا ہے۔

اوپری سطح جلد اور اُس اوپری رداء سے ڈھکی ہوئی ہوتی ہے، جس میں گریٹ آریکیولر عصب کی وجہی شاخیں، کچھ چھوٹے چھوٹے لمفائی غدد اور پلاٹزما (platysma) کا پچھلا کنارا یہ سب موجود ہوتے ہیں۔

مقدم وسطانی سطح، چانہ کی فرع کے پچھلے کنارے اور میسیٹر (masseter) سے اور ٹیریگائڈیئس انٹرنس (pterygoideus internus) عضلات سے متوافق ہوتی ہے۔ فیشیل نرو (facial nerve = عصب وجہی) کی شاخیں اسی سطح کے اگلے حاشیہ کی اوٹ کے نیچے سے نکلکر چہرہ پر ظاہر ہوتی ہیں۔

مؤخر وسطانی سطح زائدۂ حلمیہ (mastoid process) اور عضلۂ اسٹرنوکلیڈو میسٹائڈیئس پر اور ڈائیگیسٹرک کے پچھلے پیٹے، زائدۂ اسٹائیلائڈ اور اسٹائلائڈی گروہ کے عضلات پر ڈھکی ہوئی (moulded) ہوتی ہے۔ ایکسٹرنل کراٹڈ شریان اس غدہ کے جرم میں داخل ہونے سے پہلے اس سطح پر میزاب بنا دیتی ہے۔ انٹرنل کراٹڈ شریان اور انٹرنل جوگیولر ورید کو اسٹائیلائڈ پروسس اور اسٹائیلائڈ عضلات غدہ سے علیحدہ کرتے ہیں (تصویر 1089)۔

غدہ کے اندر کی ساختیں۔ ایکسٹرنل کراٹڈ شریان غدۂ نکفیہ کی مؤخر وسطانی سطح میں داخل ہوکر اسی کے اندر اپنی اختتامی شاخوں میں منقسم ہوتی ہے۔ ان شاخوں میں سے انٹرنل میکسیلری (internal maxillary) شریان غدہ کی مقدم وسطانی سطح سے نکلکر چانہ (فکِ اسفل) کی گردن سے نیچے یعنے اس کی گہرائی میں ہوتی ہوئی آگے کی طرف جاتی ہے، لیکن سوپرفیشیئل ٹیمپورل (superficial temporal) شریان اپنی عرضی وجہی شاخ نکالتی ہے اور پھر غدہ کی بالائی سطح سے باہر آجاتی ہے۔ پوسٹیریئر آریکیولر (posterior auricular) شریان ایکسٹرنل کراٹڈ شریان سے غدہ کے اندر ہی نکلتی ہے اور پھر آخرالذکر کی مؤخر وسطانی سطح پر سے باہر چلی جاتی ہے۔ ان شرائین سے اوپری طرف پوسٹیریئر فیشیئل ورید (posterior facial vein) ہے، جو غدہ کے بالائی حصہ میں انٹرنل میکسیلری اور ٹیمپورل وریدوں کے الحاق سے بنتی ہے، جو اپنی متناظر شرائین کے مخرج کے مقام پر غدہ میں داخل ہوتی ہیں۔ پوسٹیریئر فیشیئل ورید نیچے کی طرف گذر کر دو شاخوں میں منقسم ہو جاتی ہے، جن میں سے ایک غدہ کے زیرین سرے کے سامنے سے اور دوسری اس کے پیچھے سے باہر نکلتی ہے۔ اگلی شاخ انٹیریئر فیشیئل ورید میں شامل ہوکر کامن فیشیئل ورید (common facial vein) بن جاتی ہے۔ لیکن پچھلی شاخ پوسٹیریئر آریکیولر ورید

1116

FIG. 1080.—A drawing of a dissection to show the principal deep relations of the parotid gland.

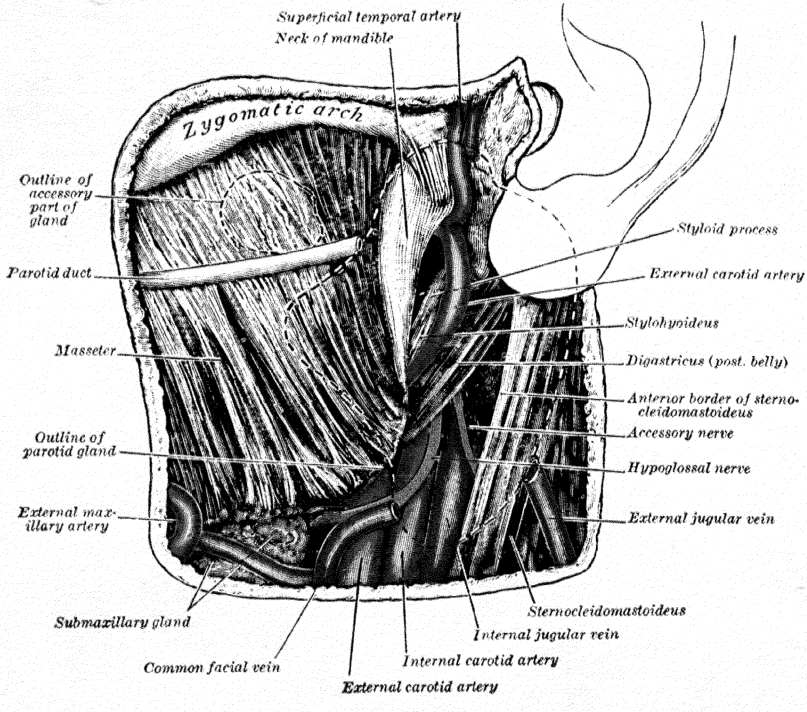

FIG. 1081.—A dissection showing the salivary glands of the right side.

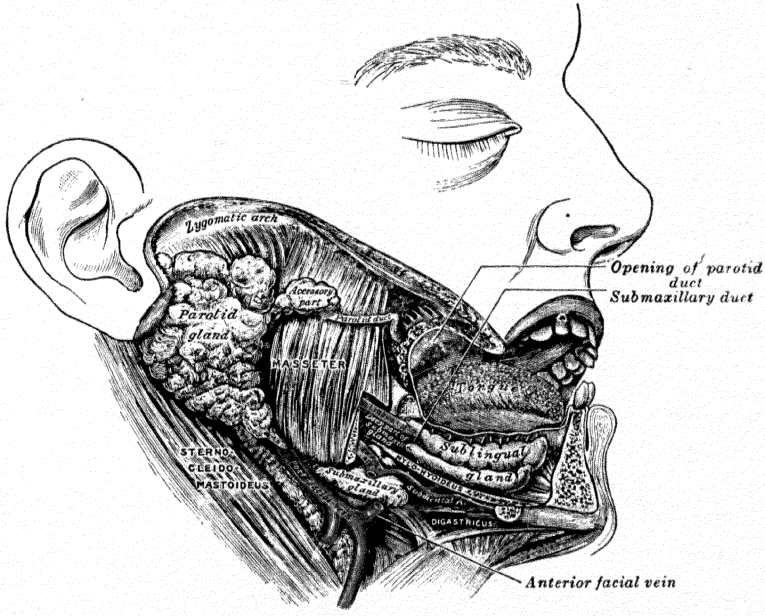

کے ساتھ ملکر ایکسٹرنل جوگیولر ورید (external jugular vein) بنتی ہے اِس سے اور بھی زیادہ اوپری لیول پر فیشئیل عصب (facial nerve) غدہ میں سے گذرتی ہے۔ یہ مؤخر وسطانی سطح کے بالائی حصہ میں داخل ہوکر سامنے اور نیچے کے طرف دو خاص شاخوں کی صورت میں گذرتی ہے، جن سے سر، چہرہ، اور گردن کو جانے والی ذیلی شاخیں نکلتی ہیں۔ یہ غدہ کی مقدم وسطانی سطح میں سے اوپر، نیچے اور سامنے کی طرف سے نکلکر اُسکے اگلے حاشیہ کی اوٹ میں سے اپنی منزل مقصود کو چلی جاتی ہیں)۔

قنات نکفی (Stensen's duct) (تصویر 1081) تقریباً ۵ سینٹی میٹر لمبی ہوتی ہے۔ وہ غدہ کے اگلے حصہ سے متعدد شاخوں سے شروع ہوکر عضلۂ میسیٹر کو عبور کرتی اور اُس عضلہ کے اگلے کنارے کے قریب تقریباً زاویۂ قائمہ میں اندر کے طرف گھوم جاتی، گال کے جسم شحمی (corpus adiposum) میں سے گذرتی اور عضلۂ بکسینیٹر کو چھیدتی ہے۔ پھر وہ تھوڑے فاصلہ تک بکسینیٹر (عضلۂ بوقیہ) اور دہن کی غشائے مخاطی کے درمیان ترچھی دوڑتی ہے اور گال کی فمی سطح پر ایک چھوٹے حلیمہ کے اوپر اوپر کی دوسری ڈاڑھ کے مقابل وا ہو جاتی ہے۔ میسیٹر کو عبور کرتے وقت اُس میں مُعین حصہ کی قنات شامل ہو جاتی ہے۔ اِس محلّ وقوع پر وہ فیشئیل عصب کی شاخوں کے درمیان واقع ہوتی ہے۔ غدہ کا مُعین حصہ اور ٹرانس ورس فیشئیل شریان اُس سے اوپر کی طرف ہوتے ہیں۔

ساخت۔ قناۃ نکفی کی دیوار بہت موٹی ہوتی ہے اور اُس کا ایک دبیز بیرونی لیفی طبقہ ہوتا ہے، جس میں غیر مخطط عضلی ریشے شمول ہوتے ہیں، اور ایک اندرونی مخاطی طبقہ، جس کا استر چھوٹے اُستوانی سرحلیہ کا ہوتا ہے۔ اُس کی قنال کوّے کے پَر کے برابر ہوتی ہے، لیکن گال کی فمی سطح پر اُس کے دہنہ کے مقام پر اُس کا درونہ گھٹکر نہایت چھوٹا ہو جاتا ہے۔

1117 **عروق و اعصاب**۔ شرائین، جو غدہ نکفی کو رسد پہنچاتی ہیں ایکسٹرنل کراٹڈ شریان سے اور اُن شاخوں سے ماخوذ ہیں جو اس شریان سے غدہ کے اندر یا قریب

نکلتی ہیں۔ وریدیں خود کو ایکسٹرنل جوگیولر ورید کے اندر، اُس کی بعض معاونات کے ذریعہ سے، خالی کرتی ہیں۔ عروق لمفائیہ اوپری اور عمیق عنقی لمفائی غدد میں ختم ہوتی ہیں، اور اپنی رہگذر میں دو یا تین لمفائی غدد کے اندر ہو کر غدۂ نکفی کی سطح پر اور اس کے جرم میں ہو کر گذرتی ہیں۔ اعصاب فیشیئل، آریکیولو ٹیمپورل اور گریٹ آریکیولر اعصاب سے اور ایکسٹرنل کرٹڈ شریان پر کے ضفیرۂ مشارکی سے اخذ ہوتے ہیں۔ ممکن ہے آریکیولو ٹیمپورل عصب سے آنے والی شاخ گلاسوفیرنجیئل عصب سے آٹک گینگلیئن (otic ganglion) (اُذنی عقدہ) میں ہو کر اخذ ہوتی ہو۔ بہرحال بعض ادنیٰ حیوانات میں تو یہ امر تجربی طور پر ثابت ہو چکا ہے۔

اطلاقی تشریح۔ غدۂ نکفی کی التہابی صورتوں میں درد نہایت شدید ہو سکتا ہے، اس کی وجہ یہ ہے کہ اُس کی اوپری سطح ایک ردائے کثیف سے ڈھکی ہوئی ہوتی ہے۔

غدۂ تحت الفک (تصویر 1081) شکل میں غیر منظم اور تقریباً اخروٹ کے برابر ہوتا ہے۔ وہ ایک نسبتہً بڑے اوپری حصے اور ایک نسبتہً چھوٹے عمیق حصے پر مشتمل ہوتا ہے، اور یہ دونوں حصے مائیلو ہایائڈیئس (mylohyoideus) کے عقبی کنارے کے گرد ایک دوسرے کے ساتھ متصل ہوتے ہیں۔

غدہ تحت الفکی کا اوپری حصہ تحت الفکی مثلث (submaxillary triangle) میں واقع ہے، اور سامنے کی طرف عضلۂ ڈائیگیسٹرک کے اگلے پیٹے تک اور پیچھے اسٹائلو مینڈیبیولر لیگامینٹ تک پہنچتا ہے، جو غدۂ تحت الفک اور غدۂ نکفی کے درمیان حائل ہے۔ اوپر وہ جسم چانہ کی اوٹ میں پھیلتا ہے، نیچے وہ عموماً عضلۂ ڈائیگیسٹرک کے درمیانی وتر اور عضلۂ اسٹائلو ہایائڈیئس (stylohyoideus) کی منتہائی چسپیدگی پر متراکب ہوتا ہے۔ اُس کی تین سطحیں ہوتی ہیں، یعنی ایک زیریں، ایک جانبی، اور ایک وسطانی۔

سطح زیریں جلد، پلاٹزما اور عمیق عنقی رداء سے ڈھکی ہوئی ہوتی ہے۔ اینٹیریئر فیشیئل ورید اور فیشیئل عصب کے بعض رشتک اُس پر سے عبور کرتے ہیں۔ چانہ یا فک اسفل کے قریب تحت الفکی لمفائی غدد اُس سے متماس

(لگے ہوئے) ہوتے ہیں۔

جانبی سطح جسم چانہ کی اندرونی سطح پر کے تحت الفکی نشیب کے ساتھ اور عضلہ ٹیری گائیڈیئس انٹرنس (pterygoideus internus) کی اندرونی سطح کے زیرین حصہ کے ساتھ مجاورت رکھتی ہے۔

وسطانی سطح مایلو ہایائڈیئس، ہایوگلاسس، اسٹایلو گلاسس، اسٹایلو ہایائڈیئس عضلات اور عضلۂ ڈائیگیسٹرک کے پچھلے پیٹے کے ساتھ مجاورت رکھتی ہے۔ اُس کے اور مایلو ہایائڈیئس کے درمیان مایلو ہایائڈ عصب اور عروق ہیں۔

ایکسٹرنل سیکسیلری شریان غدہ کے پچھلے اور اوپر کے حصہ میں ایک میزاب میں مدفون ہے۔

غدہ تحت الفک کا عمیق حصہ غدہ تحت اللسانی کے پچھلے سرے تک آگے پھیلتا ہے اور نیچے اور بیرونی جانب مایلو ہایائڈیئس اور اندر کے جانب ہایوگلاسس اور اسٹایلو گلاسس کے درمیان واقع ہوتا ہے۔ اُس سے اوپر لنگول نرو (lingual nerve) (عصب لسانی) اور عقدۂ تحت الفک (submaxillary ganglion) ہیں، اور اُس سے نیچے ہایپوگلاسل عصب اور اُس کی رفیق ورید (vena comitans) —

قناتِ تحت الفکی (submaxillary duct) یا قناتِ وھارٹن (Wharton's duct) تقریباً ۵ سینٹی میٹر لمبی ہوتی ہے اور اُس کی دیوار قناتِ نکفی کی دیوار کے نسبت بہت پتلی ہوتی ہے۔ وہ غدہ کے اوپری حصہ میں متعدد شاخوں سے شروع ہو کر غدہ کے عمیق حصہ کے ساتھ مایلو ہایائڈیئس اور ہایوگلاسس عضلات کے درمیان آگے کے طرف جاتی ہے۔ پھر وہ غدۂ تحت اللسانی اور عضلۂ جینیوگلاسس (genioglossus) کے درمیان سے گذر کر ایک تنگ دہنہ کے ذریعہ ایک چھوٹے حلیمہ کی چوٹی پر وا ہو جاتی ہے، جو لجام اللسان (frenulum linguae) کے پہلو میں واقع ہے (تصویر 1110)۔ ہایوگلاسس عضلہ پر وہ لنگول نرو (عصب لسانی) اور ہایپوگلاسل نرو (عصب تحت اللسانی) کے درمیان رہتی ہے، لیکن

اس عضلہ کے اگلے کنارے کے قریب لنگول نرو (عصب لسانی) اُس پر سے پہلوی جانب سے عبور کرتی ہے۔ لنگول نرو (عصب لسانی) کی اختتامی شاخیں اُس کی وسطانی جانب سے اوپر چڑھتی ہیں۔

عروق و اعصاب۔ شرائین جو غدۂ تحت الفک کو رسد پہنچاتی ہیں، ایکسٹرنل سیکسیلری اور لنگول (لسانی) شرائین کی شاخیں ہیں۔ اُس کی وریدیں شرائین سے مماثل ممر رکھتی ہیں۔ **اعصاب** غدۂ تحت اللسانی سے ماخوذ ہیں، جسکے ذریعہ سے غدہ فیشیل عصب کی ایک شاخ یعنے کارڈا ٹمپنائی (chorda tympani) سے اور مینڈیبیولر عصب (mandibular nerve) کی لسانی شاخ اور عصب سمپاتک سے رشتک حاصل کرتا ہے۔

کُتے اور بلی میں غدۂ تحت الفک اپنی عصبی رسد لینگلی کے عقدہ (Langley's ganglion) کے ذریعہ سے حاصل کرتا ہے (صفحہ 1119)۔

غدۂ تحت اللسانی (sublingual gland) (تصویر 1081) ریقی غدد میں سب سے چھوٹا غدہ ہے۔ وہ فرش دہن کی مخاطی جھلی کے نیچے، لجام اللسان کے پہلو میں، چانہ یا فک اسفل کی اندرونی سطح پر کے نشیب تحت اللسانی (sublingual depression) کو چھوتا ہوا، سمفے سس (symphysis) کے پاس واقع ہے۔ وہ تنگ چپٹا، کسی قدر بادام کی شکل کا ہوتا ہے، اور اُس کا وزن ۱۳ اور ۴ گرام کے درمیان ہوتا ہے۔ اُسکے مجاورات یا تعلقات یہ ہیں:۔ اوپر دہن کی مخاطی جھلی جسے وہ ایک عرف کی صورت میں اوپر اُٹھا دیتا ہے، جسے پلیکا سب لنگوالس (plica sublingualis) کہتے ہیں، نیچے مایلو ہایائڈیئس۔ سامنے اُس کا مقابل جانب کا رفیق۔ پیچھے غدۂ تحت الفک کا عمیق حصہ جانبًا چانہ یا فک اسفل۔ وسطانیًا عضلۂ جینیو گلاسس، جس سے اُسے عصب لسانی اور قنات تحت الفکی جُدا کرتی ہے۔ اُس کی ابرازی یا اخراجی قناتیں شمار میں آٹھ سے بیس تک ہوتی ہیں۔ چھوٹی تحت اللسانی قناتوں (قناتہائے ریوینس = ducts of Rivinus) میں سے بعض قنات تحت الفکی میں شامل ہو جاتی ہیں۔ دوسری جداگانہ طور سے دہن میں پلیکا سب لنگوالس پر وا ہوتی ہیں۔ ایک یا زائد ملکر بڑی قنات تحت اللسانی (قنات بارتھولین = duct of Bartholin) بنا دیتی ہیں، جو قنات تحت الفک کے ساتھ یا قریب وا ہوتی ہے۔

1118

FIG. 1082.—A section through the submaxillary gland of a kitten. Duct semidiagrammatic. × 200.

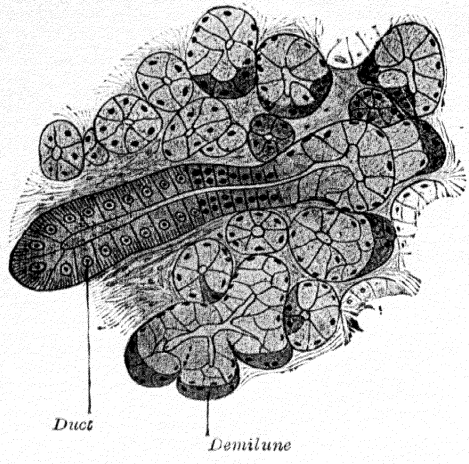

FIG. 1083.—A section through the parotid gland of a cat. × 200.

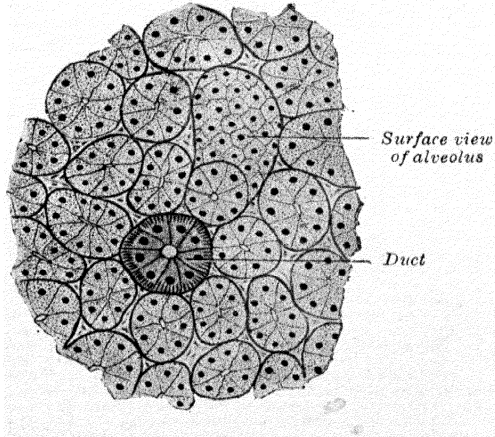

عروق و اعصاب۔ غدۂ تحت اللسانی کو سب لنگول (تحت اللسانی) اور سب مینٹل (submental) (تحت الذقنی) شرائین خون کی رسد پہنچاتی ہیں۔ اُس کے اعصاب لنگول کارڈا ٹمپنائی اعصاب اور مشارکی سے ماخوذ ہوتے ہیں۔

کتّے اور بلّی میں غدۂ تحت اللسانی اپنی عصبی رسد صغیرۂ تحت الفکّی سے حاصل کرتا ہے۔

ریقی غدد کی ساخت۔ ریقی غدد مرکب عنقودی غدد (compound racemose glands) ہیں، جن کے متعدد لختے (lobes) (فصوص) ہوتے ہیں، جو لختکوں (lobules) (فُصیصات) سے بنتے ہیں، اور یہ کثیف فضائی بافت، عروق، اور قناتوں کے ذریعہ باہم جُڑے ہوئے ہوتے ہیں۔ ہر لختک (فُصیص) ایک منفرد قنات کے انتہابات پر مشتمل ہوتا ہے، اور یہ شاخیں پھیلے ہوئے سِروں یا جوفیزوں (alveoli) میں مختتم ہوتی ہیں، جن کے اوپر عروق شعریہ پھیلے ہوئے ہوتے ہیں۔ جوفیزے ایک قاعدی غشاء میں ملفوف ہوتے ہیں، جو قنات کی غشائے خاص (membrana propria) کے ساتھ مسلسل، اور شاخدار اور چپٹے نواتدار خلیوں کے ایک جال پر مشتمل ہوتی ہے۔

ریقی غدد کے جوفیزے دو قسموں کے ہوتے ہیں، یعنی مصلی (serous) اور مخاطی (mucous) جو اپنے افراز کی نوعیت اور اپنے خلیوں کی شکل میں اختلاف رکھتے ہیں۔ (۱) مخاطی جوفیزے ایک لزج سیّال کا افراز پیدا کرتے ہیں جس میں مخاطین (mucin) شامل ہوتی ہے۔ (۲) مصلی جوفیزے ایک نسبتہً پتلے اور زیادہ آبی سیّال کا افراز پیدا کرتے ہیں۔ غدۂ تحت اللسانی مخاطی جوفیزوں سے اور غدۂ نکفی مصلی جوفیزوں سے بنا ہوا ہوتا ہے۔ غدۂ تحت الفک میں مخاطی اور مصلی، دونوں قسم کے جوفیزے ہوتے ہیں (تصویر 1084)۔

مخاطی جوفیزوں میں خلیے استوانی شکل کے ہوتے ہیں (تصویر 1082) اور تازہ حالت میں اُن میں پیش مخاطین (mucinogen) کے بڑے بڑے ذرّات مشمول ہوتے ہیں۔ سخت کی ہوئی تجہیزات میں ایک نازک نخزنائی جال نظر آتا ہے اور خلیات صاف و شفّاف ہوتے ہیں۔ نواتہ عموماً قاعدی غشاء کے پاس اور چپٹا ہوتا ہے۔

بعض جوفیزوں میں خلیوں اور قاعدی غشاء کے درمیان ممتاز ہلالی اجسام نظر آتے ہیں، اُن کو **گیانوزی کے ہلال** (crescents of Gianuzzi) یا **ہیڈن ہین کے نیم ماہتاب** (demilunes of Heidenhain) کہتے ہیں (تصویر 1082)، اور یہ کثیر السطوح ذرّاتی خلیوں سے سے مرکّب ہوتے ہیں۔ مخاط کا افراز پیدا کرنے والے خلیوں کے درمیان باریک قنا پچے

(canaliculi) گذر کر تیم ماہتابوں تک پہنچتے اور ان کے خلیات کو چھیدتے ہیں۔

مصلی جوفیزوں میں خلیات غدہ کی حالتِ آرام میں کہفہ کو تقریباً پورا بھر دیتے ہیں، چنانچہ درونہ بمشکل محسوس ہو سکتا ہے۔ اُن میں ذرات ایک گنجان شبکہ نخزمایہ کے اندر مدفون ہوتے ہیں (تصویر 1083)۔ خلیات مخاطی جوفیزوں کے خلیات کے نسبت زیادہ مکعب ہوتے ہیں، ہر خلیہ کا نواتہ کروی ہوتا ہے اور اُس کے مرکز کے قریب واقع ہوتا ہے اور ذرات نسبتہً چھوٹے ہوتے ہیں۔

اس لحاظ سے کہ غدہ حالتِ آرام میں ہے یا حال ہی میں فاعلی حالت میں رہ چکا ہے، مخاطی اور مصلی دونوں قسم کے خلیوں کا منظر مختلف ہوا کرتا ہے۔ حالتِ آرام میں خلیات بڑے پائے جاتے ہیں اور اُن میں بہت سے ذرات ہوتے ہیں۔ فاعلی حالت کے بعد خلیات ٹھٹھرے ہوئے ہوتے ہیں اور اُن میں ذرات تھوڑے ہوتے ہیں، اور یہ ذرات خلیات کے اندر کے طرف کے سروں کے قریب جمع ہو جاتے ہیں۔ ذرات تازہ تجہیزات میں بہترین نظر آتے ہیں۔

قناتیں اپنے مبداء کے پاس فرشی سرحلمہ (pavement epithelium) کا استر رکھتی ہیں، لیکن جیسے جیسے وہ بڑی ہوتی جاتی ہیں سرحلمی خلیے بدلکر اُستوانی طرز کے ہوتے جاتے ہیں، اور خلیوں کا وہ حصہ جو قاعدئ غشاء کے قریب ہے باریک دھاریوں سے مخطط ہوتا ہے۔

ریقی غدد کے خلکوں کو عروق دمویہ کی رسد نہایت کثرت سے پہنچتی ہے، اور یہ عروق بین جوفیزی فضاؤں میں ایک گنجان جال بنا دیتے ہیں۔ اعصاب کے دقیق ضفیرے بین خلکی بافت میں بھی پائے جاتے ہیں۔ عصبی ریشک جوفیزوں کی قاعدئ غشاء کو چھید کر، افرازی خلیات کے درمیان شاخدار دوالی نما رشتکوں میں ختم ہو جاتے ہیں۔ بعض حیوانات میں غدۂ تحت الفک کے نافچہ میں عصبی خلیوں کا ایک مجموعہ پایا جاتا ہے، جسے **لینگلی کا عقدہ** (Langley's ganglion) کہتے ہیں۔

مُعین غدد (accessory glands)۔ حقیقی ریقی غدد کے علاوہ، دوسرے متعدد غدد دہن کے اندر پائے جاتے ہیں۔ ان میں سے بعض زبان میں ہوتے ہیں (صفحہ 1136) — دوسرے لوزۂ حلقی (palatine tonsil) کے آس پاس اور اندر اُس کے طاقوں (crypts) کے درمیان

FIG. 1084.—A section through a human submaxillary gland. Stained with hæmatoxylin and eosin. × 300.

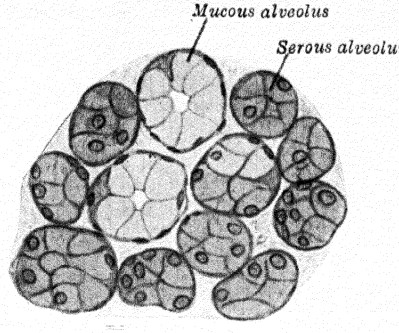

FIG. 1085.—The teeth and jaws. Right lateral aspect.

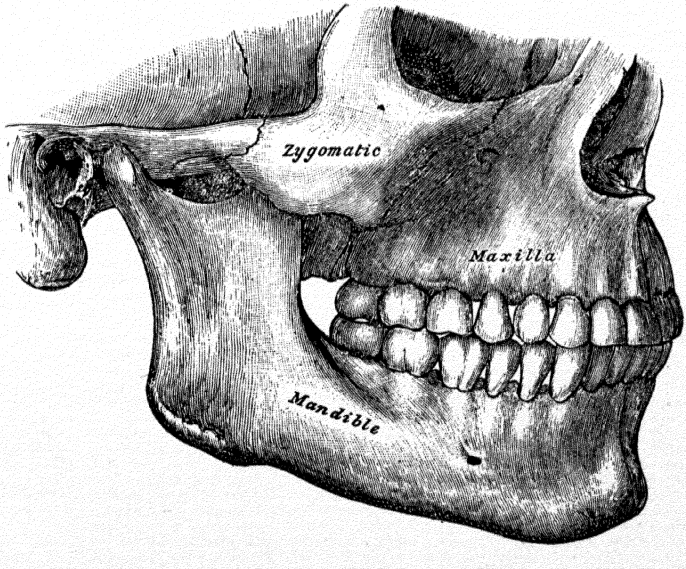

ہوتے ہیں، اور نرم تالو کیوں، اور گالوں میں بھی تعداد کثیر میں پائے جاتے ہیں۔ یہ غدد اُسی ساخت کے ہوتے ہیں جیسی کہ بڑے ریقی غدد کی ہوتی ہے اور مخاطی یا مخلوط طرز کے ہوتے ہیں۔

دانت (اسنان)

[THE TEETH (DENTES)]

(تصاویر 1085 to 1088)

قدرت نے انسان کو دانتوں کے دو سٹ عطا کئے ہیں، جو زندگی کے مختلف زمانوں میں ظاہر ہوتے ہیں۔ پہلے سٹ کے دانت عارضی ہوتے ہیں اور پہلے اور دوسرے سال میں نکلتے ہیں۔ اِن کو **اسنانِ ساقطہ** (deciduous teeth) یا گِرنے والے دانت، یا اسنان رواضع (milk-teeth) (دودھ کے دانت) کہتے ہیں۔ دوسرے سٹ کے دانت، اسنان ساقطہ کی جگہ تقریباً چھٹے سال میں نکلنا شروع ہوتے ہیں اور پچیسویں سال تک وہ سب قایم ہو جاتے ہیں، اور چونکہ وہ بڑھاپے تک رہ سکتے ہیں، لہذا اُنھیں **اسنان دائمہ یا اسنان باقیہ** (permanent teeth) کہتے ہیں۔

اسنان ساقطہ (deciduous teeth) تعداد میں بیس ہوتے ہیں، یعنے ہر جبڑے میں چار ثنایا یا کُترنے (incisors)، دو انیاب (canine)، اور چار طواحن یا ڈاڑھیں (molars)۔

اسنان دائمہ یا باقیہ تعداد میں بتیس ۳۲ ہوتے ہیں، یعنے ہر جبڑے میں چار ثنایا یا کُترنے (incisors)، دو انیاب (canine)، چار نواحک (premolars) یا پیش ڈاڑھیں اور چھ طواحن (molars) یا ڈاڑھیں۔

دندانی ضابطے (dental formulæ) مندرجہ ذیل طریقہ سے ظاہر کئے جا سکتے ہیں:-

اسنان ساقطہ (deciduous teeth)

	طواحن	انیاب	ثنایا	ثنایا	انیاب	طواحن	
اوپر کا جبڑا	۲	۱	۲	۲	۱	۲	جملہ ۲۰
نیچے کا جبڑا	۲	۱	۲	۲	۱	۲	

اسنان دائمہ یا باقیہ

طواحن (ڈاڑھیں) ضواحک (پیش ڈاڑھیں) انیاب ثنایا (کنتلے)

اوپر کا جبڑا	۳	-	۲	-	۱	-	۲		۲	-	۱	-	۲	-	۳				
نیچے کا جبڑا	۳	-	۲	-	۱	-	۲		۲	-	۱	-	۲	-	۳				

جملہ ۳۲

عام خصائص۔ ہر دانت تین حصوں پر مشتمل ہوتا ہے۔ تاج (crown) جو مسوڑھے سے باہر نکلا ہوا ہوتا ہے، جذر یا جڑ (root) جو جوفیزے (alveolus) میں مدفون ہوتی ہے، اور گردن (neck)، یعنے تاج اور جڑ کے درمیان کا کم چوڑا (سکڑا) حصہ۔

دانتوں کی جڑیں فک اعلیٰ (maxilla) اور فک اسفل (mandible = چانہ) کے جوفیزوں (alveoli) میں مضبوط جمی ہوئی ہوتی ہیں ہر جوفیزے میں گرد عظمہ (periosteum) استر کرتا ہے، جو دانت کو اُس کی گردن تک محصور کر کے اوپر مسوڑھوں کی لیفی بافت کے ساتھ مسلسل ہوتا ہے۔

چونکہ محرابِ دنداں (dental arch) میں انحنا (curve) یعنے خم ہے، اس لئے اگر مؤخر اور مقدم کی اصطلاح کا اطلاق دانتوں پر کیا جائے تو اِس سے غلط فہمی اور خلط مبحث پیدا ہو جائیگا۔ اسی واسطے دانت کی مختلف سطحوں کو ظاہر کرنے کے لئے خاص خاص اصطلاحیں استعمال کی جاتی ہیں:۔ اُس سطح کو جو لبوں یا گالوں کے رُخ پر ہے شفوی (labial) یا خدّی (buccal) کہتے ہیں۔ جو سطح زبان کے رُخ پر ہے اُسے لسانی (lingual) کہتے ہیں۔ جو سطحیں متصلہ دانتوں کو چھوتی ہیں اُنھیں تماسی سطحات (surfaces of contact) کہتے ہیں۔ ثنایا اور انیاب کی صورت میں تماسی سطحات وسطانی اور جانبی ہیں۔ ضواحک یا پیش ڈاڑھوں اور طواحن یا ڈاڑھوں میں تماسی سطحیں مقدم اور مؤخر ہوتی ہیں۔

بالائی محرابِ دندان زیرین محرابِ دندان کے نسبت زیادہ بڑی ہوتی ہے، جس کا نتیجہ یہ ہے کہ معمولی حالت میں اوپر کے جبڑے کے دانت نیچے کے جبڑے کے دانتوں پر، سامنے اور جانبوں پر، دونوں جگہ کسی قدر متراکب ہوتے ہیں۔ بالائی مرکزی ثنایا نیچے کے اِنھیں دانتوں سے نسبتہً زیادہ چوڑے ہوتے ہیں اور جب منہ بند

1120

FIG. 1086.—The permanent teeth of the upper dental arch. Inferior aspect.

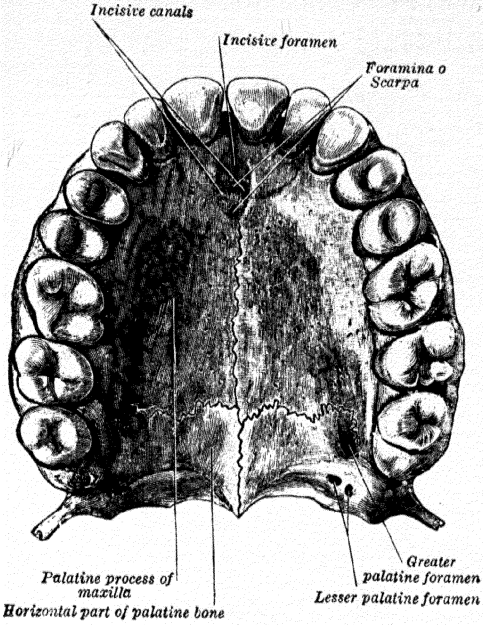

FIG. 1087.—The permanent teeth of the right half of the lower dental arch Superior aspect.

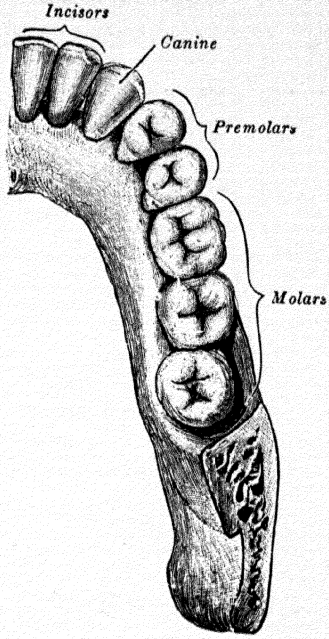

FIG. 1088.—The permanent teeth of the right side. (Burchard.)

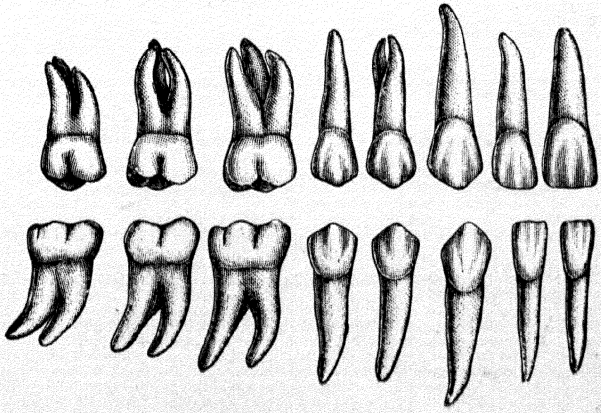

کرلیا جاتا ہے تو اوپر اور نیچے کے سٹوں کے دانت ایک دوسرے کے ساتھ بکلہ متناظر نہیں ہوتے چنانچہ بالائی ناب (canine) کچھ تو زیرین ناب پر قیام رکھتا ہے ہے اور کچھ پہلے ضاحکہ یعنے پیش ڈاڑھ پر اور بالائی طواحن یا ڈاڑھوں کے کنگرے (cusps) زیرین طواحن کے متناظر کنگروں کے پیچھے واقع ہوتے ہیں۔ لیکن دندانی محرابیں پیچھے تقریباً مماثل نقطوں پر ختم ہوتی ہیں، کیونکہ بالائی طواحن (ڈاڑھیں)، (بالخصوص تیسری ڈاڑھ) زیرین طواحن کے نسبت چھوٹے ہوتے ہیں۔

اسنانِ دائمہ

(تصاویر 1085 to 1088)

ثنایا (incisor teeth) کو کُترنوں کا نام اس لئے دیا گیا ہے کہ یہ تیز کاٹنے والی کوریں رکھتے ہیں، جو غذا کو کاٹنے کے لئے موزوں ہیں۔ یہ تعداد میں آٹھ ہیں، اور دونوں دندانی محرابوں میں سامنے کے چار چار دانت بناتے ہیں۔

ہر کُترنے کا تاج (crown) انتصابی رُخ رکھتا ہے اور پچھینی کی شکل کا ہوتا ہے، کیونکہ وہ سلامی دار (bevelled) ہوکر ایک تیز اُفقی کاٹنے والی کور پیش کرتا ہے، جو حکاک (attrition) کے وقوع سے پہلے تین چھوٹی اُبھری ہوئی نوکیں ظاہر کرتی ہے، جن کو دو کٹاؤ (notches) جُدا کرتے ہیں۔ کُترنا دانت اپنی شفوی سطح پر محدّب اور لسانی سطح پر منقعر ہوتا ہے، جہاں بالائی محراب کے کُترنوں میں ایک (V) کے شکل کی بلندی کا نشان ہوتا ہے جو مسوڑھے کے پاس ہوتی ہے۔ اِس کو حزام یا احاطہ (cingulum) کہتے ہیں۔ گردن (neck) تنگ یا کھنچی ہوئی ہوتی ہے۔ جڑ (root) لمبی، منفرد، مخروطی، عرضاً مخطّط، پیچھے کے نسبت سامنے زیادہ موٹی، اور ہر جانب کسی قدر میزاب دار ہوتی ہے۔

بالائی ثنایا کُترنے زیرین کُترنوں کے نسبت بڑے اور زیادہ مضبوط ہوتے ہیں اور نیچے اور سامنے کے طرف ترچھے رُخ میں ہوتے ہیں۔ وہ زیرین

1121

ثنایا پر متراکب ہوتے ہیں، اسی وجہ سے اُن کی آزاد کوریں اُن کی لسانی سطحوں کے صرف سے سلامی دار ہو جاتی ہیں۔ اُن کی جڑیں مخروطی اور تقریباً استوانہ نما ہوتی ہیں۔ بالائی مرکزی ثنایا جانبی ثنایا کے نسبت بڑے ہوتے ہیں۔

زیرین ثنایا اوپر والوں کے نسبت چھوٹے ہوتے ہیں۔ وہ انتصابی طور پر واقع ہیں اور سامنے، جہاں وہ اوپر کے دانتوں کی متراکب کوروں کے تماس کی وجہ سے گھس گئے ہیں، وہ کسی قدر سلامی دار ہوتے ہیں۔ اُن کی جڑیں اطراف میں چپٹی ہوتی ہیں۔ زیرین مرکزی ثنایا جانبی کے نسبت چھوٹے اور تمام ثنایا میں صغیر ترین ہوتے ہیں۔

انیاب (canine teeth) یا کچلیاں (cuspids = کنگرے دار) تعداد میں چار ہوتے ہیں، یعنی دو بالائی اور دو زیرین محراب میں، جن میں سے ایک ہر جانبی ثنایا کے پہلو میں ہوتا ہے یہ ثنایا کُتروں کے نسبت بڑے اور زیادہ مضبوط ہوتے ہیں، اور ان کی جڑیں ہڈیوں کے اندر گہری ڈوب کر اُن کی سطح پر ممتاز اُبھار پیدا کر دیتی ہیں۔

ہر ناب کا تاج بڑا اور مخروطی، اپنی شفوی سطح پر نہایت محدب، قدرے کھوکھلا اور اپنی لسانی سطح پر ناہموار ہوتا اور گاؤ دم ہو کر کُند نوک یا کنگرہ بنا دیتا ہے، جو دوسرے دانتوں کے لیول سے باہر نکلا ہوا ہوتا ہے۔ جڑ منفرد مگر ثنایا جڑ کے نسبت زیادہ لمبی اور موٹی ہوتی ہے۔ اُس کی شکل مخروطی ہوتی ہے اور ہر جانب اُس پر ایک خفیف سے میزاب کا نشان ہوتا ہے۔

بالائی انیاب [جن کو عوام الناس "آنکھوں کے دانت" (eye-teeth) کہتے ہیں] زیرین انیاب کے نسبت زیادہ بڑے اور زیادہ لمبے ہوتے ہیں، اور عموماً ایک نمایاں حزام (cingulum) پیش کرتے ہیں۔

زیرین انیاب بالائی انیاب کے نسبت خط درمیانی سے قریب تر ہوتے ہیں، جس کا نتیجہ یہ ہوتا ہے کہ اُن کی چوٹیاں بالائی انیاب اور جانبی ثنایا کے درمیانی فاصلوں سے متناظر ہوتی ہیں۔ کبھی کبھی زیرین انیاب کی جڑیں دوہری ہوتی ہیں۔

دو کنگری دانت (bicuspid teeth)، ضواحک (premolars)

تعداد میں آٹھ ہوتے ہیں، یعنے ہر محراب میں چار چار۔ وہ انیاب سے جانباً اور پیچھے واقع ہیں، اور اِن کے نسبت چھوٹے اور زیادہ تیز ہوتے ہیں۔

ہر ضاحکہ کا تاج سامنے سے پیچھے کے طرف مضغوط (پچکا ہوا) ہوتا ہے اور اُس پر دو ہرمی فراز یا کنگرے (cusps) (ایک شفوی اور دوسرا لسانی) واقع ہوتے ہیں، جن کو ایک میزاب جُدا کرتا ہے۔ دونوں کنگروں میں شفوی کنگرہ زیادہ بڑا اور نمایاں ہوتا ہے۔ گردن بیضوی ہوتی ہے۔ جڑ عموماً ایک ہوتی ہے، لیکن اُس میں سامنے اور پیچھے ایک گہرا میزاب ہوتا ہے، جس سے جڑ کے دو ہونے کا رجحان ظاہر ہوتا ہے۔

1122

بالائی ضواحک نسبتہً بڑے ہیں اور زیرین کے نسبت اپنی جڑوں کے انقسام کا رجحان زیادہ ظاہر کرتے ہیں، یہ حالت بالخصوص پہلے بالائی ضاحکہ میں زیادہ ہوتی ہے۔ **زیرین ضواحک** کی جڑیں تقریباً اُستوانی ہوتی ہیں۔

طواحن یا ڈاڑھیں (molar teeth) اسنان دائمہ کے گروہ میں سب سے بڑی ہوتی ہیں اور اُن کے چوڑے تاج غذا کو پیسنے کے لئے موزوں ہوتے ہیں۔ وہ تعداد میں بارہ ہوتی ہیں، یعنے ہر محراب میں چھ، جن میں سے تین تین ہر دوسرے ضاحکہ (پیش ڈاڑھ) کے پیچھے ہوتی ہیں۔

ہر پیش ڈاڑھ کا تاج تقریباً مکعب شکل کا، اپنی خدّی اور لسانی سطحوں پر محدّب اور تماسی سطحات پر چپٹا ہوتا ہے۔ اُس پر چار یا پانچ کنگرے (cusps) یا درنے (tubercles) ہوتے ہیں، جن کو ایک صلیبی نشیب ایک دوسرے سے جُدا کرتا ہے۔ اسی واسطے گاہے طواحن کو **کثیر کنگری دانتوں** (multicuspids) کے نام سے یاد کیا جاتا ہے۔ گردن واضح، بڑی اور گول ہوتی ہے۔

بالائی طواحن۔ قاعدہ ہے کہ بالائی طواحن میں سے پہلا طاحنہ سب سے بڑا اور تیسرا سب سے چھوٹا ہوتا ہے۔ پہلے کے تاج میں عموماً چار کنگرے ہوتے ہیں، دوسرے کے تاج میں تین یا چار اور تیسرے کے تاج میں تین کنگرے۔ بالائی طواحن میں سے ہر ایک کی تین جڑیں ہوتی ہیں، جن میں سے دو خدّی اور ایک دوسرے سے تقریباً متوازی ہوتی ہیں۔ تیسری جڑ لسانی ہوتی ہے اور جیسے جیسے وہ اوپر چڑھتی ہے

دوسروں سے منفرج یعنے دُور ہوتی جاتی ہے تیسرے طاحنے (dens serotinus or wisdom tooth = ناجز) کی جڑیں کم و بیش باہم مخلوط ہوتی ہیں۔

زیرین طواحن بالائی طواحن کے نسبت بڑے ہوتے ہیں۔ پہلے طاحنہ کے تاج پر عموماً پانچ کنگرے ہوتے ہیں اور دوسرے اور تیسرے کے تاجوں پر چار یا پانچ۔ ہر زیرین طاحنہ کی دو جڑیں ہوتی ہیں، یعنے ایک اگلی اور ایک پچھلی، اور یہ دونوں پیچھے کے طرف مڑی ہوئی ہوتی ہیں۔ دونوں جڑیں طولاً میزاب دار ہوتی ہیں، جس سے اِن کے انقسام کا رجحان ظاہر ہوتا ہے۔ تیسرے طاحنہ کی دونوں جڑیں کم و بیش جُڑی ہوئی ہوتی ہیں۔

اسنان ساقطہ

(The Deciduous Teeth)

(تصویر 1089)

اسنان ساقطہ یا رواضع (deciduous or milk-teeth) (دودھ کے دانت) شکل میں اُن دانتوں سے مشابہ ہیں جو دائمی دانتوں کے گروہ میں اِنہی ناموں سے یاد کیئے جاتے ہیں۔ لیکن یہ نسبتہً چھوٹے ہوتے ہیں اور ان کی گردنیں زیادہ تنگ (بھنچی ہوئی) ہوتی ہیں۔ اسنان ساقطہ میں دوسری ڈاڑھ سب سے زیادہ بڑی ہوتی ہے۔ اوپر والی پہلی ڈاڑھ کے تین کنگرے ہوتے ہیں اور دوسری کے چار۔ نیچے کی پہلی ڈاڑھ کے چار اور دوسری کے پانچ کنگرے ہوتے ہیں۔ اسنانِ ساقطہ کی جڑیں دائمی طواحن کی جڑوں کے نسبت چھوٹی ہوتی ہیں۔ نیز وہ زیادہ متفاوت (دُور دُور) ہوتی ہیں، جس کی وجہ یہ ہے کہ دائمی ضواحک (پیش ڈاڑھوں) کے تاج اُن کے درمیان ہی واقع ہیں۔ ساقطِ طواحن (دودھ کی ڈاڑھوں) کی جگہ دائمی ضواحک لے لیتے ہیں۔ 1123

دانتوں کی ساخت

دانت میں سے ایک انتصابی تراش (تصاویر 1090 to 1093) لینے سے

Fig. 1089.—The deciduous teeth of the left side.

FIG. 1090.—A vertical section through a tooth *in situ*. × 15.

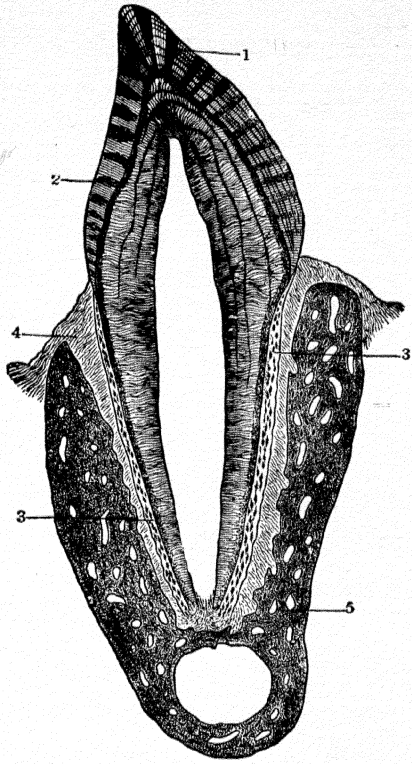

c is placed in the pulp cavity, opposite the neck of the tooth; the part above it is the crown, that below is the root. 1. Enamel with radial and concentric markings. 2. Dentine with tubules and contour lines. 3. Cement or crusta petrosa, with bone-cells. 4. Dental periosteum. 5 Mandible

FIG. 1091.—A vertical section through a molar tooth.

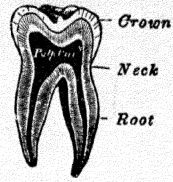

FIG. 1092.—A vertical section through a premolar tooth. (Magnified.)

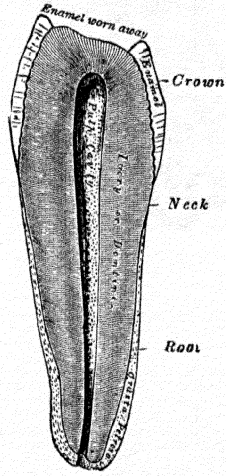

FIG. 1093.—A transverse section through a portion of the root of a canine tooth. × 300. (From Stricker's Handbook of Histology.)

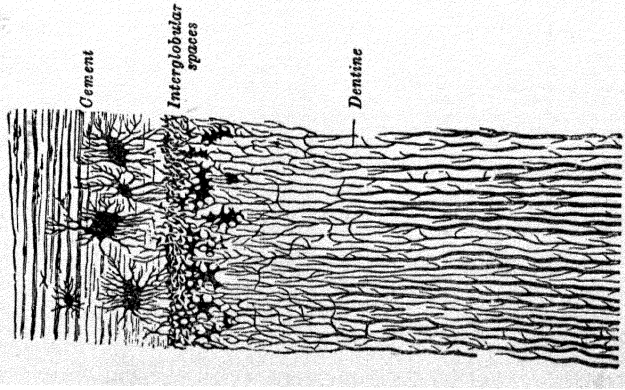

تاج کے اندر اور ہر جڑ کے مرکز میں ایک کہفہ دکھلائی دیتا ہے، جو ایک باریک دہنہ کے ذریعہ جڑ کے سرے پر کھل جاتا ہے۔ اس کو لُبّی کہفہ (pulp cavity) کہتے ہیں اور اُس میں لُبِّ دندان (dental pulp) یعنے دانت کا گودا موجود ہوتا ہے۔ یہ گودا ایک ڈھیلی اتصالی بافت ہے جس میں عروقِ دمویہ اور اعصاب کی رسد بہ افراط پہنچتی ہے، جو ہر جڑ کی نوک پر کے ایک چھوٹے سوراخ کی راہ سے کہفہ کے اندر داخل ہو جاتے ہیں۔ لُبّ کے بعض خلیے لُبّی کہفہ کی دیوار پر ایک تہہ کی صورت میں مرتب ہوتے ہیں۔ یہ ناہض الاسنان (odontoblasts) (دندان ساز) ہیں اور دانت کے نمو کے دوران میں اُستوانی شکل کے ہوتے ہیں، لیکن دندین (dentine) کے مکمل طور پر بن جانے کے بعد چپٹے ہو جاتے ہیں۔ ہر ناہض السّن دندین کے ایک قنالچہ (canaliculus) کے اندر ایک باریک زائدہ بھیجتا ہے۔

دانت کا ٹھوس حصہ اجزائے ذیل پر مشتمل ہوتا ہے:۔ (۱) عاج (ivory) یا دندین (dentine) جو دانت کا بڑا حجم بناتی ہے، (۲) مینا (enamel) جو تاج کے کھلے ہوئے حصہ کو ڈھانکتا ہے، اور (۳) سیمینٹ (cement) یا (لازق) یا قشرۂ حجریہ (crusta petrosa) جو جڑ یا جڑوں کو ڈھانکتا ہے۔

دندین (substantia eburnea = جرمِ عاجی) (تصویر 1093) عظمی بافت کی ایک ترمیم شدہ صورت ہے، مگر ساخت میں اُس سے مختلف ہوتی ہے۔ خُردبینی امتحان سے وہ متعدد متموّج اور متفرّع نالیوں سے بنی ہوئی نظر آتی ہے جن کو دندانی قنالچے (dental canaliculi) کہتے ہیں، جو ایک کثیف متجانس جرم (قالب = matrix) میں مدفون ہوتے ہیں۔

1124 **دندانی قنالچے** (dental canaliculi) (تصویر 1093) ایک دوسرے سے متوازی واقع ہوتے ہیں، اور اپنے اندرونی سروں پر لُبّی کہفہ میں وا ہوتے ہیں۔ محیط کے طرف گذرتے ہوئے وہ اپنی عمر میں دو تین خم پیش کرتے اور مرغولی رُخ میں برخود پیچاں ہوتے ہیں۔ وہ مختلف رخ رکھتے ہیں، مثلاً چاہ نہ (فکِ اسفل) کے دانت میں وہ تاج کے بالائی حصہ میں انتصابی ہوتے ہیں، اور گردن اور جڑ کے بالائی حصہ میں ترچھے اور پھر اُفقی ہو جاتے ہیں، لیکن جڑ کے زیرین حصہ میں وہ نیچے کے طرف جھکے ہوئے ہوتے ہیں۔ اپنے عمر میں وہ بار بار تقسیم در تقسیم ہوتے ہیں اور (بالخصوص جڑ میں) اُن سے چھوٹی چھوٹی شاخیں

نکلتی ہیں، جو قالب کے اندر باہم جڑ کر حلقے بنا دیتی ہیں یا مُنہ بند سرے میں ختم ہو جاتی ہیں (end blindly)۔ دندین کے محیط کے قریب قنالیوں کے نسبتہً باریک انشعابات غیر محسوس طور پر آزاد سروں میں ختم ہو جاتے ہیں۔ دندانی قنالیے واضح دیواریں رکھتے ہیں، جو ایک لچکدار متجانس جھلی سے بنتی ہیں، جسے **نیومن کا دندینی غلاف** (dentinal sheath of Neumann) کہتے ہیں، یہ ترشوں کے عمل سے غیر متاثر رہتی ہے۔ قنالیوں میں ناہض النسج یعنے دندان ساز خلیوں کے باریک استوانی زائدے موجود ہوتے ہیں، جن کو ریشہائے **ٹومز** (Tome's fibres) یا **دندینی ریشے** (dentinal fibres) کا نام دیا گیا ہے۔

قالب (matrix) نیم شفاف ہوتا ہے اور اس میں دندین کے خاکی مادہ (earthy matter) کا خاص حصہ شامل ہوتا ہے۔ اس میں متعدد باریک ریشک ہوتے ہیں، جو دندانی لُبّ کے ریشکوں کے ساتھ مسلسل ہوتے ہیں۔ کسی دانت کو کمزور ترشہ میں بھگو کر خاکی مادہ علحدہ کرنے کے بعد حیوانی مادے کے ورق (lamina) اُتارے جا سکتے ہیں، جو لُبّی کہف سے متوازیاً اور قنالیوں پر سے عرضاً دوڑتے ہیں۔ خشک دندین کے اندر ان اوراق کو علحدہ کرنے والے مستوی کسی قدر متوازی خطوط کے ایک سلسلہ [**اُوین کے ڈول کے خطوط** (contour lines of Owen) جو اسے ظاہر ہوتے ہیں، جو نامکمل طور پر منعکس شدہ دندین سے بنتے ہیں۔ عمل تکلیس نامکمل اور ناقص رہ جانے کا یہ نتیجہ ہوتا ہے کہ چھوٹے چھوٹے بیقاعدہ کھنے رہ جاتے ہیں، جن کو **بین گلوبچی فضائیں** (interglobular spaces) کہتے ہیں (تصویر 1093) ان فضاؤں کا ایک سلسلہ دندین کی بیرونی سطح کی جانب پایا جاتا ہے، جہاں وہ ایک تہ بنا دیتی ہیں جس کو **ٹومز کا ذراتی طبقہ** (granular layer of Tomes) کہتے ہیں۔ انھیں یہ نام اس وجہ سے دیا گیا ہے کہ یہ دندین کی چھوٹی چھوٹی گرہکوں یا گلوبچوں سے گھری ہوئی ہوتی ہیں ممکن ہے کہ سطح سے متوازی دوسرے خمدار خطوط، **خطوطِ شرگر** (lines of Schreger) بھی نظر آئیں۔ یہ دندینی ریشوں کے ہمزمان انحناء کے بصری اثر (optical effect) کے باعث ہوتے ہیں۔

کیمیائی ترکیب۔ برزیلیئس (Berzelius) اور وان ببرا (von Bibra) کی رائے ہے کہ دندین ۲۸ حصے حیوانی اور ۷۲ حصے خاکی مادے پر مشتمل ہوتی ہے۔ حیوانی مادہ اُبالنے سے جیلاتین میں مُبدّل ہو جاتا ہے۔ خاکی مادہ فاسفیٹ، کاربونیٹ، اور خفیف مقدار میں فلورائڈ آف کیلشیئم، فاسفیٹ آف میگنیسیئم اور دوسرے نمکیات پر مشتمل ہوتا ہے۔ خاکی مادہ

۸۰ فی صدی سے زائد کیلسیئم فاسفیٹ کا ہوتا ہے۔

مینا (enamel) **یا جرمِ الماسی** (substantia admantina) دانت کا نہایت سخت اور سب سے زیادہ ٹھوس حصّہ ہے، اور تاج کے کھلے ہوئے حصّہ پر، جڑ کی ابتداء تک، ایک پتلا چھلکا بناتا ہے۔ وہ تاج کی پیسنے والی سطح پر سب سے زیادہ دبیز ہوتا ہے، تاوقتیکہ وہ حکاک (attrition) سے گھس نہ جائے۔ (تصویر 1092)، اور گردن کے جانب سے زیادہ پتلا ہوجاتا ہے۔ سیمنٹ یا لازق مینا پر متراکب، یا مینا سیمنٹ پر متراکب ہوسکتا ہے، لیکن عموماً یہ دونوں بلا تراکب ایک دوسرے سے ملتے ہیں۔ تراشیں عموماً بھورے خطوط کا ایک سلسلہ ظاہر کرتی ہیں، جو زیر اُفتادہ دندین کے دوہرے ڈول (contour) کے ساتھ زاویۂ حادّہ بناتی ہیں۔ مینا دقیق متوازی عصاؤں پر مشتمل ہوتا ہے جن کو **مینائی ریشے** (enamel-fibres) یا **مینائی منشورات** (prismata adamantina)—(enamel-prism) (الماسی منشورات) کہتے ہیں، جن میں سے ہر ایک ایک پوست (cuticle) سے گھرا ہوتا ہے جو ہیڈن ہین کے ہیماٹاکسیلین سے گہرا رنگا جاسکتا ہے (H. C. Mallison, British Dental Journal, vol xlv, p. 601)۔ ان کے اندرونی سرے دندین پر قیام رکھتے ہیں، اور بیرونی سرے تاج کی آزاد سطح بناتے ہیں۔ مینائی ریشے تاج کی چوٹی پر انتصابی، اور اطراف میں کم و بیش اُفقی رُخ رکھتے ہیں، لیکن وہ کسی قدر لہردار مَمر اختیار کرتے ہیں۔ ہر مینائی ریشہ ایک شش پہلو منشور ہے، (جس کا قطر 4, u ہوتا ہے) اور متعدد تاریک مستعرض چھائیاں (shadings) پیش کرتا ہے، جو غالباً ریشوں کے طرزِ نمو، یعنے بدرجات متوالی نمو یاب ہونے، کی وجہ سے پیدا ہوجاتی ہیں، اور جس سے، جیسا کہ بعد میں سمجھایا جائیگا، غیر عمیق بھنچاؤ بھی پیدا ہوجاتے ہیں۔ مینائی ریشوں کے درمیان اُن کے دندینی سروں کے قریب، کثیر التعداد دقیق فضائیں حائل ہوتی ہیں۔

کیمیائی ترکیب۔ مینا کی ترکیب میں خاکی مادّہ ۹۸ سے ۹۹ فیصدی تک، اور حیوانی مادّہ ۱ سے ۲ فیصدی تک ہوتا ہے۔ خاکی مادّے میں فاسفیٹ آف لائم اور اس کے ساتھ فلورائڈ اور کاربونیٹ کیلسیئم کی خفیف مقداریں، فاسفیٹ آف میگنیسیئم اور دوسرے ملحات شامل ہوتے ہیں۔ ٹومز (Tomes) یقین کے ساتھ بیان کرتا ہے کہ ٹھیک طور پر متکلس شدہ مینا میں حیوانی مادہ نہیں موجود ہوتا۔

قشرہ حجریہ (کرسٹا پیٹروزا) **یا سیمنٹ** (substantia ossea = **جرمِ عظمی**) (تصاویر

(1090, 1093) دانتوں کی جڑوں پر ایک پتلی تہ کی صورت میں، مینا سے ہر جڑ کے راس تک ہوتا ہے۔ ساخت اور کیمیائی ترکیب میں وہ ہڈی کے ساتھ مشابہت رکھتا ہے۔ اُس میں چند حُفریزے (lacunæ) اور قنالچے (canaliculi) موجود ہوتے ہیں متصلہ قنالچوں کے حُفریزے باہم ارتباط رکھتے ہیں، جیسا کہ معمولی ہڈی میں ہوتا ہے، اور وہ حفریزے جو زیادہ گہرے واقع ہیں، ہم پہلو دندانی قنالچوں میں شامل ہو جاتے ہیں۔ معمولی سیمنیٹ غیر عروقی ہوتا ہے۔ 1125

جیسے جیسے عمر بڑھتی ہے سیمنیٹ بھی دبازت میں بڑھتا جاتا اور عظمی بالیدگیاں یا نتوء العظم (exostoses) پیدا کر دیتا ہے، جو معمر اشخاص کے دانتوں میں عام ہیں۔ لُبّی کہفہ بھی ایک سخت مادہ سے جزاً بھر جاتا ہے، جو ساخت میں دندین اور ہڈی کے درمیان ہوتا ہے (secondary or adventitious dentine, Tomes = ثانوی یا غیر مقامی دندین) معلوم ہوتا ہے کہ یہ لُبّ دندان کے آہستہ آہستہ تبدیل ہو جانے سے بن جاتا ہے اور لُبّ ٹھٹھر جاتا یا غائب ہو جاتا ہے۔

شرائین۔ بالائی طواحن (molars) اور ضواحک (premolars) اپنی دموی رسد انٹرنل میکسیلری شریان کی بالائی جوفیزی شاخ (superior alveolar branch) سے حاصل کرتے ہیں اور بالائی انیاب (canine) اور ثنایا (incisors) شریانِ تحت المحجر (الفرا آربٹل آرٹری = infra-orbital artery) کی اگلی بالائی شاخوں سے۔ نیچے کے دانت انٹرنل میکسیلری شریان کی زیرین جوفیزی شاخ (inferior alveolar branch) سے رسد حاصل کرتے ہیں۔

اعصاب۔ میکسیلری عصب کی بالائی جوفیزی شاخیں اوپر کے مینڈیبیولر عصب کی زیرین جوفیزی شاخ نیچے کے دانتوں کو رسد پہنچاتی ہے۔

عروق لمفائیہ صفحہ 772 پر بیان کئے گئے ہیں۔

دانتوں کا نمو

(تصاویر 1094 to 1098)

دانتوں کا نمو بیان کرنے میں پہلے اسنان ساقطہ یعنے دودھ کے دانتوں کے بننے کے

FIG. 1094.—A sagittal section through the first lower deciduous molar of a human embryo 30 mm. long. × 100. (Röse.)

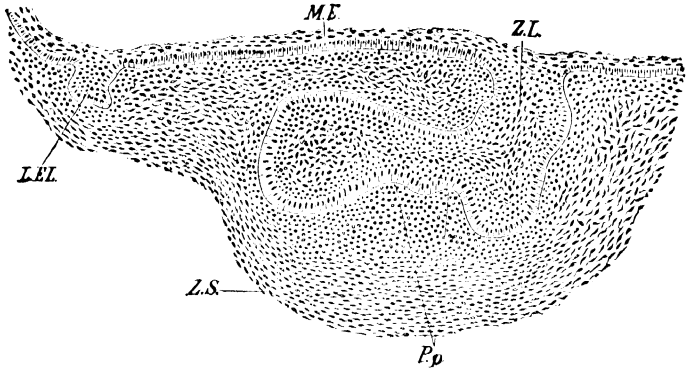

L.E.L. Labiogingival lamina, here separated from the dental lamina. *M.E.* Mouth-epithelium *P.p.* Bicuspidate papilla, capped by the enamel germ. *Z.L.*, placed over the shallow dental furrow points to the dental lamina, which is spread out below to form the enamel germ of the future tooth *Z.S.* Condensed tissue forming dental sac.

FIG. 1095.—A sagittal section through the canine tooth of an embryo 40 mm. long. × 100. (Röse.)

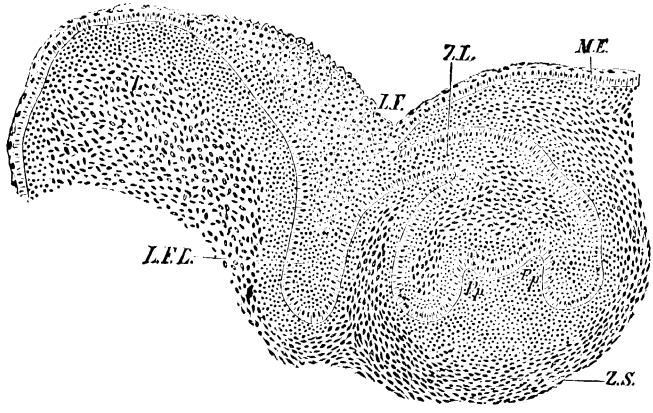

L.F. Labiodental furrow. The other lettering as in fig. 1094.

طریقے اور پھر اسنان دائمہ کے بننے کے طریقے پر غور کرنا ضروری ہے۔

اسنان ساقطہ کا نمو حیات جنینی کے چھٹے ہفتے کے قریب ایک اتھلے دندانی فجوہ (dental furrow) کی صورت میں آئندہ جبڑے کو ڈھانکنے والے سرحلمہ میں شروع ہوتا ہے۔ اس فجوہ کے خط کے طول میں سرحلمہ ماتحت میان اَدمہ کے اندر خلیوں کی ایک پٹی کی صورت میں بڑھتا ہے، جو ایک وسطانی (dentogingival = دندانی لثی) اور ایک جانبی (labiogingival = شفوی لثی) درقہ میں منقسم ہو جاتا ہے (Bolk)[1]۔ شفوی لثی درقہ بالآخر جونیزی زائدوں کو لبوں اور گالوں سے علٰحدہ کر دیتا ہے۔ دندانی لثی درقہ میں دانت کے آلات مینا (enamel-organs) نمو پذیر ہوتے ہیں اور اسی واسطے اُسے عموماً دندانی ورقہ (dental lamina) یا مشترک دندانی جرثومہ (common dental germ) کے نام سے یاد کیا جاتا ہے۔ بولک نے بتلایا ہے کہ دندانی ورقہ جونیزی حید (alveolar ridge) کی اندرونی سطح پر مسوڑھوں کا سرحلمہ بھی بناتا ہے۔ مشترک دندانی جرثومہ خلیوں کی ایک چپٹی پٹی بناتا ہے، جو مضغی جبڑے کے جرم کے اندر پہلے اُفقاً اور پھر، جبکہ دانت نمو پذیر ہوتے ہیں، انتصاباً بڑھتا ہے، یعنے اوپر کے جبڑے میں اوپر کی طرف اور نیچے کے جبڑے میں نیچے کے طرف۔ اُس وقت جبکہ وہ اُفقی رُخ پر ہی قایم ہوتا ہے، اُس کی دو کوریں ہوتی ہیں، ایک چسپیدہ کور (attached edge)، جو دہن میں استر کرنے والے سرحلمہ کے ساتھ مسلسل ہوتی ہے، اور ایک آزاد کور (free edge) جو مضغی جبڑے کی میان اَدمی بافت میں مدفون ہوتی ہے۔

نویں ہفتہ کے قریب دندانی ورقہ اپنی آزاد کور کے طول میں کلانیاں پیدا کرنا شروع کر دیتا ہے۔ یہ تعداد میں ہر جبڑے میں دس ہوتی ہیں اور ہر کلانی ایک آئندہ ساقط دانت (deciduous tooth) سے متناظر ہوتی ہے۔ یہ کلانیاں سرحلمی خلیوں کے تودوں پر مشتمل ہوتی ہیں اور ہر تودہ کے عمیق حصوں کے خلیے بسرعت زیادہ ہو کر سب سمتوں میں پھیل جاتے ہیں۔ اِسطرح سے ہر تودہ ایک گُرز کی شکل اختیار کر لیتا ہے، جو دہن کے سرحلمی استر کے ساتھ ایک تنگ گردن سے جُڑا ہوا اور میان اَدمہ کے آغوش میں واقع ہوتا ہے۔ اِن تودوں کو اب مخصوص دندانی جرثومے (special dental germs) کے خطاب سے یاد کیا جاتا ہے۔ کچھ عرصہ

---

[1] L. Bolk, 'Odontological essays,' Journal of Anatomy, Vols. lv, lvi, lvii.

بعد ہر تودے کا نیچے کا پھیلا ہوا حصّہ باہر کے طرف جُھک کر اوپری بھنچے ہوئے حصّے کے ساتھ ایک زاویہ بنا دیتا ہے۔ اِس بھنچے ہوئے حصّے کو کبھی کبھی مخصوص دندانی جرثومہ کی گردن کے نام سے یاد کرتے ہیں۔ دسویں ہفتہ کے قریب مخصوص دندانی جرثومہ کے نیچے کی میان اَدمی بافت
1126 حُلیمات (papillæ) میں متفرق ہو جاتی ہے۔ یہ اُن مخصوص دندانی جرثوموں سے متماس ہوتے ہیں، جو اُن کے اوپر ایک خُود (hood) یا ٹوپی کی طرح دوہرے ہو جاتے ہیں۔ اِس درجہ میں ایک حلیمہ (یا حُلیمات) ایسا ہوتا ہے جو پیشتر ہی سے آئندہ دانت کے تاج کی شکل کسی قدر اختیار کرنا شروع کر چکا ہے، اور جس سے دانت کی دندین اور لُبّ نمو پذیر ہوتے ہیں، جن پر اُن سرحلمی ذلیوں کا ایک قُبّہ یا ٹوپی چڑھی ہوئی ہوتی ہے، جن سے مینا ماءخوذ ہوتا ہے۔

اُسی وقت جبکہ یہ تغیّرات واقع ہو رہے ہیں، دندانی وَرَقہ دوسرے ساقط طواحن کے مخصوص دندانی جرثومہ کے عقب میں پیچھے کے طرف پھیل جاتا ہے، اور جنینی زندگی کے ساتویں ہفتہ کے قریب وہ ایک کلانی پیش کرتا ہے، جو پہلے دائمی طاحنہ کے لئے مخصوص دندانی جرثومہ ہے، اور اِس کے بعد جلد ہی اِسی دانت کا میان اَدمی حلیمہ بن جاتا ہے۔ پیدائش کے بعد چوتھے ماہ کے قریب دندانی وَرَقہ کا پیچھے کے طرف ایک مزید پھیلاؤ واقع ہوتا ہے، جس کے ساتھ ہی ایک دوسرا مخصوص دندانی جرثومہ اور اُس کا متناظر حلیمہ، دوسرے طاحنہ کے لئے بن جاتا ہے۔ یہی عمل تیسرے طاحنہ کے لئے مکرّر واقع ہوتا ہے، جس کا حلیمہ زندگی کے پانچویں سال کے قریب نمودار ہوتا ہے۔ مخصوص دندانی جرثوموں کی تکوین کے بعد دندانی وَرَقہ میں ذیلی تغیّرات واقع ہو کر وہ غربالی شکل کا (cribriform) ہو جاتا ہے، باستثناء اسنان ساقط میں سے ہر ایک کے مخصوص جرثوموں کے لسانی رُخ کے، جہاں اُس میں مقامی دبازت واقع ہو کر اُن کی جگہ آنے والے اسنان دائمہ میں سے ہر ایک کا، یعنے ہر جبڑے میں دس سامنے کے دانتوں کا، مخصوص دندانی جرثومہ بن جاتا ہے۔ یہاں وہی عمل جاری ہوتا ہے جو اسنان ساقط کے مخصوص دندانی جرثوموں کے متعلق بیان کیا گیا ہے۔ یعنی وہ اسنان ساقط کے جرثوموں کے پیچھے میان اَدمہ کے اندر پیچھے کو چلے جاتے ہیں۔ جوں جوں وہ پیچھے ہٹتے ہیں، مُگدر نما ہو جاتے ہیں، اپنے بعیدی سروں پر پھیلاؤ بناتے ہیں، اور بالآخر اُن حلیمات
1127 سے دوچار ہوتے ہیں (یعنے ملتے ہیں) جو میان اَدمہ میں بن گئے ہیں۔ ہر حلیمہ کا راس دندانی جرثومہ میں کٹاؤ بنا دیتا ہے، اور جرثومہ اُس (حلیمہ) کے لئے ایک ٹوپی بنا دیتا اور سینا میں

FIG. 1096.—A vertical section through the mandible of an early human fœtus. × 25.

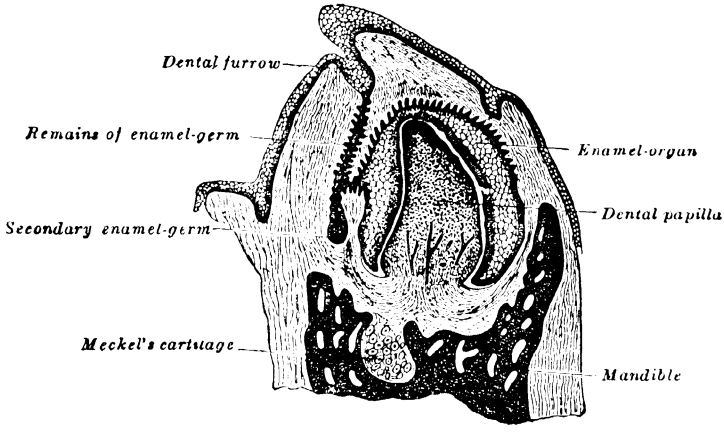

FIG. 1097.—A longitudinal section through the lower part of a growing tooth, showing the extension of the layer of ameloblasts beyond the crown to mark off the limit of formation of the dentine of the root. (Röse.) (From Quain's Elements of Anatomy.)

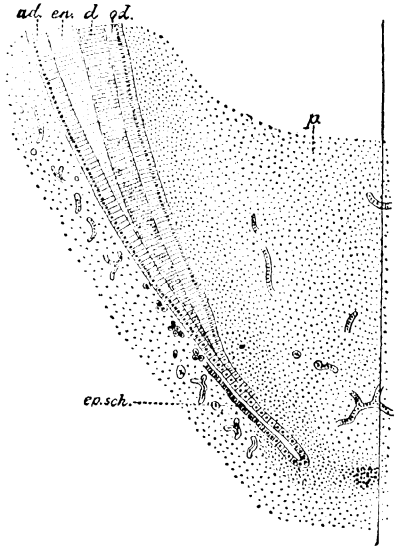

ad. Ameloblasts, continuous below with *ep. sch.*, the epithelial sheath. *d.* Dentine. *en.* Enamel. *od.* Odontoblasts. *p.* Pulp.

منتقل ہو جاتا ہے، لیکن حلیمہ دائمی دانت کے لئے دندین اور لُب بنا دیتا ہے۔

مخصوص دندانی جرثومے ابتداءً گول یا کثیر السطوح سرحلمی خلیوں پر مشتمل ہوتے ہیں حلیمات کے بننے کے بعد یہ خلیے تین تہوں میں متفرق ہو جاتے ہیں۔ وہ جو حلیمات کو چھو رہے ہیں لمبے ہو کر خوب نمایاں اُستوانی سرحلمہ کا ایک طبقہ بنا دیتے ہیں۔ چونکہ یہ خلیے مینا ریشے (enamel-fibres) بناتے ہیں، لہٰذا اِن کو مینا خلیات (enamel-cells) یا مینا ناہضات (ameloblasts) کہتے ہیں۔ مخصوص دندانی جرثومے کے بیرونی تہہ کے خلیے کعبی شکل کے ہوتے ہیں اور اُن کو بیرونی مینا سرحلمہ (external enamel epithelium) کا نام دیا گیا ہے۔ درمیانی خلیے ستارہ نما شکل کے ہو کر ایک جال بنا دیتے ہیں، جس کے اندر سیال کا افزا ہوتا ہے۔ یہ فالودہ جیسا ہوتا ہے اور اسے شبکۂ نجمیہ (stellate reticulum) یا مینا لُبّ (enamel-pulp) کے نام دئے گئے ہیں۔ شبکۂ نجمیہ اور مینا ناہضات کی تہہ کے درمیان ایک درمیانی طبقہ (stratum intermedium) ہے، جو گول یا کثیر السطوح خلیوں کی دو یا تین تہوں پر مشتمل ہوتا ہے اِس طرح متغیر شدہ مخصوص دندانی جرثومہ کو اب مینا آلہ (enamel-organ) کہتے ہیں (تصویر 1096)۔

بولک [(Bolk loc. cit.)] نے بتلایا ہے کہ پستانی حیوانات میں، باستثنائے ایک یا دو کے، مینا آلہ نمو کے ایک خاص درجہ میں ایک وسطانی اور ایک جانبی مینا بندشوں (enamel-bands) کے ذریعہ [جنھیں وہ شئے علحدہ کرتی ہے جسے وہ طاقچۂ مینا (enamel-niche) کے نام سے منسوب کرتا ہے] مشترک مینا جرثومہ سے ملحق ہوتا ہے۔ یہ دونوں بندشیں باہم ملکر طاقچہ کو ایک مختصر سُرنگ (tunnel) میں تبدیل کر دیتے ہیں، جو میان آدمہ سے پُر ہو جاتی ہے اور پیچھے کے طرف سے کھلی ہوئی ہوتی ہے۔ جانبی مینا بندش انحطاط پا کر سرحلمی جزیروں میں پارہ پارہ ہو جاتی ہے۔

اِن تغیرات کے اثناء میں، ہر مینا آلہ کے گرد ایک تھیلی میان آدمی بافت سے بن جاتی ہے۔ اِس کو تاچۂ دندانی (dental sac) کہتے ہیں اور یہ اتصالی بافت کی ایک عروقی جھلی ہوتی ہے۔ یہ پورے دندانی جرثومہ کو ملفوف کر لیتی ہے اور مینا آلہ کی گردن کو ٹھٹھر اکر غائب کر دیتی ہے۔ اسی کا یہ نتیجہ ہوتا ہے کہ مینا آلہ اور اوپری سرحلمہ کا باہمی تعلق منقطع ہو جاتا ہے۔

تکوینِ مینا (formation of enamel):- مینا بلا شرکت غیرے مخصوص دندانی

جرثومے کے میناخلیات یا میناناہضات (تصویر - 1097) سے، یا تو اُستوانی خلیوں کی بلا واسطہ تکلیس کے ذریعہ بنتا ہے (جو لمبے ہو کر مینا ریشے بن جاتے ہیں) یا جیسا کہ زیادہ عام طور پر یقین کیا جاتا ہے، میناناہضات سے پیدا ہونے والے افراز سے جسکے اندر بالآخر کلسی مادہ جاگزیں ہو جاتا ہے۔

یہ عمل میناخلیات کے اُن سروں پر شروع ہوتا ہے جو دندانی طُلمہ سے متماس ہوتے ہیں۔ یہاں گلوبچوں کا ایک باریک جماؤ واقع ہو جاتا ہے، جو بظاہر میناناہضات کے سروں سے ٹپکتا ہے۔ اِس کو **مینا قُطیرہ** (enamel-droplet) کہتے ہیں، اور یہ معدنی ترشوں کے عمل میں مزاحم ہونے میں کیراٹین (قرنین) سے مماثل ہے۔ پھر یہ قُطیرہ لیفی اور مُکلّس ہو کر مینا کی پہلی تہہ بنا دیتا ہے۔ اِس کے بعد ایک دوسرا قُطیرہ نمودار ہو کر مکلّس ہو جاتا ہے۔ اور علیٰ ہذا القیاس اور قُطیرے یکے بعد دیگرے مکلّس ہوتے جاتے ہیں۔ میناناہضات سے قرنین نما مادہ کے یکے بعد دیگرے قُطیرات مترشح ہو کر مینا کی یکے بعد دیگرے تہیں بناتے جاتے ہیں، اور جیسے جیسے کہ ایک ایک تہہ تیار ہوتی جاتی ہے مینا ناہضات بتدریج پیچھے ہٹتے جاتے ہیں، یہاں تک کہ اِس عمل کے اختتام پر وہ تقریباً غائب ہو چکتے ہیں۔ مینا لُب یا شبکۂ نجیہ اور طبقۂ درمیانی مذبول ہو کر غائب ہو جاتے ہیں، جس کا نتیجہ یہ ہوتا ہے کہ نوساختہ مکلّس مادہ اور بیرونی مینا سرحلمہ بالمقابل آ جاتے ہیں۔ دانت کا تاج کچھ عرصہ کے لئے ایک ممیز جھلی سے ڈھکا ہوا ہوتا ہے، جس کو **دندانی پوست** (cuticula dentis) یا **غشائے نزمتھ** (Nasmyth's membrane) کہتے ہیں۔ یقین کیا جاتا ہے کہ یہ جھلی بیرونی مینا سرحلمہ سے نمو یاب ہو جاتی ہے۔ یہ ایک قرنی تہ بنا دیتی ہے، جسے قوی ترشوں کے عمل سے ماتحت مکلّس تودہ سے علٰحدہ کیا جا سکتا ہے۔ اِس پر مینا ریشوں کے مُسدّسی ارتسامات مُرتسم ہوتے ہیں، اور جب اِسے نائٹریٹ آف سلور سے رنگ دیا جاتا ہے تو یہ بین سرحلمی لازق (interepithelial cement) کے مخصوص و ممیز خطوط ظاہر کرتی ہے۔

تکوین دندین (formation of dentine) — جیسا کہ پہلے بیان کیا گیا ہے، دندین کے پہلے جرثومے طُلمات ہیں، جو اوپر کے طرف میناجرثوموں کے اندر بڑھ کر ان سے ڈھک جاتے، اور دونوں مندرجۂ بالا طریقہ پر دندانی تاچوں میں ملفوف ہو جاتے ہیں۔ اِس وقت ہر طلمہ مدوّر خلیوں پر مشتمل ہوتا ہے اور بہت عروقی ہوتا ہے، اور جلد ہی آئندہ دانت کی

شکل اختیار کرنا شروع کرتا ہے۔ دوسرا قدم **دندان ناہضات** (odontoblasts) کا ظہور ہے، جو نموئے دندان سے کسی قدر ویسا ہی تعلق رکھتے ہیں جیسا کہ استخوان ناہضات (osteoblasts) ہڈی کے بننے سے رکھتے ہیں۔ یہ حلیمہ کے اوپری خلیوں سے بنتے ہیں، یہ خلیے لمبے ہو جاتے ہیں اور ان لمبے خلیوں کا ایک سرا مخصوص دندانی جرثوموں کے سرحلمہ پر واقع ہوتا ہے اور دوسرا سرا گاؤدم اور اکثر شاخدار ہوتا ہے۔ ان خلیوں کے محیطی سروں کے بلا واسطہ تغیر سے، یا ان میں سے ایک افراز نکلنے سے غیر مکلس قالب (matrix) کی ایک تہہ (prodentine = پیش دندین) بن جاتی ہے، جو حلیمہ کے کنگرے پر (یا کنگرے ایک سے زائد ہوں تو کنگروں پر) ٹوپی سی بنا دیتی ہے۔ یہ قالب ریشک (fibrillated) بن جاتا ہے اور اس میں تکلیس سے جزیرے نمودار ہو کر اور باہم منضم ہو کر مکلس مادے کی ایک مسلسل تہ بناتے ہیں، جو ہر کنگرے کو ڈھانکتی اور دندین کی پہلی تہ بنا دیتی ہے۔ دندان ناہضات حلیمہ کے مرکز کے طرف مراجعت کرتے ہیں اور ایسا کرنے میں وہ دندین کی یکے بعد دیگرے تہیں پیدا کرتے جاتے ہیں، یعنے وہ دندینی قالب (dentinal matrix) بنا دیتے ہیں، جس میں بالآخر تکلیس واقع ہو جاتی ہے۔ جب وہ حلیمہ کے محیط سے پیچھے ہٹتے ہیں تو اپنے پیچھے خلوی نخز مایہ کے رشتکی زائدے چھوڑتے جاتے ہیں۔ یہ مکلس مادے سے گھر جاتے ہیں اور اس طرح دندانی قنا لچے (dental canaliculi) بن جاتے ہیں۔ ان کے اندر کے مشمولہ نخز مائی زائدے دندینی ریشے (ریشہائے ٹومز = Tome's fibres) بناتے ہیں۔ حلیمہ کے مرکزی حصے میں تکلیس نہیں واقع ہوتی مگر وہ دانت کے لب کی صورت میں قایم رہتا ہے۔ بعض مقامات میں قالب کے غیر مکلس حصے دندین کی اوپر نلے کی پرتوں کے درمیان باقی رہ کر گلوبچوں کے درمیان کی مستذکرہ بالا فضائیں پیدا کر دیتے ہیں۔

تکوین لازق (formation of cement):- مسوڑھے کے اندر سے تاج کے باہر نکلنے سے ذرا پہلے دانت کی جڑ بننا شروع ہوتی ہے لیکن کچھ عرصہ بعد تک مکمل نہیں ہوتی اسکی شکل دندانی جرثومے کے سرحلمہ کی ایک زیر بالیدگی سے متعین ہو جاتی ہے، جو اس خطے سے جہاں مینا بننے والا ہے نیچے آئندہ جڑ کے تقریباً راس کے مقام تک پھیل جاتی ہے۔ سرحلمہ کے اس دہرا ڈکو سرحلمی **غلاف** (epithelial sheath) کہتے ہیں (تصویر 1097)۔ پھر تاچہ دندان کی عروقی بافتیں اس سرحلمی غلاف کے آر پار پھوٹ نکلتی ہیں اور استخوان ساز مادہ کی ایک تہہ کی صورت میں جڑ کی

1128

سطح پر پھیل جاتی ہیں۔ اس تہ میں دندان نامیضات نمودار ہو جاتے ہیں اور عمل تعظم (ossification) اُسی طرح جاری رہتا ہے۔ جس طرح کہ وہ ہڈی کے درون غشائی تعظم میں ہوتا ہے۔ سرحلمی غلاف کے باقیات کبھی کبھی بالغ میں خلیوں کے منتشر گروہوں کی صورت میں جوفیزی دندانی گرد عظم (alveolodental periosteum) میں نظر آسکتے ہیں۔

جوفیزوں کی تکوین (formation of alveoli) ۔ حیاتِ مضغی کے چودھویں ہفتے کے قریب دندانی ورقہ میان آدمی بافت کے ایک حوض یا میزاب میں ملفوف ہو جاتا ہے، جو پہلے تو تمام دندانی جرثوموں کے لئے مشترک ہوتا ہے لیکن بعد میں فاصلات کے ذریعہ خانوں یا درجوں (loculi) میں منقسم ہو جاتا ہے، جن میں سے ہر خانے یا درجے میں ایک ساقط دانت اور اُس کے متناظر دائمی دانت کا مخصوص دندانی جرثومہ مشمول ہوتا ہے۔ پیدائش کے بعد ہر کہف پھر چھوٹے کہفوں میں منقسم ہو کر ہر ساقط دانت اور اُس کے متناظر دائمی دانت کے لئے جُدا جُدا خانے بنا دیتا ہے۔ گو ایک وقت میں سارا نمو پذیر دانت جوفیزہ (alveolus) کے کہف میں مشمول ہوتا ہے، مگر آخر الذکر اُس کو کبھی کُلّی طور پر ملفوف نہیں کرتا، کیونکہ تاج کی چوٹی کے اوپر ہمیشہ ایک روزن نرم بافت سے بھرا ہوا ہوتا ہے، جس کے ذریعہ سے تاجۂ دندان مسوڑھے کی سطح سے پیوستہ ہوتا ہے، اور جسے دائمی دانت میں مُہار دندان (gubernaculum dentis) کہتے ہیں۔

دائمی دانتوں کا نمو۔ بہ لحاظِ نمو دائمی دانت دو گروہوں میں تقسیم کئے جا سکتے ہیں۔ (۱) وہ دائمی دانت جو ساقط دانتوں کے قایم مقام (successional permanent teeth) یا جانشین ہوتے ہیں اور اُن کی جگہ آجاتے ہیں اور اُنھیں کی طرح ہر جبڑے میں دس دس ہوتے ہیں۔ اور (۲) مستزاد دائمی دانت (superadded permanent teeth) جو ساقط اسلاف نہیں رکھتے بلکہ عارضی طواحن کے پیچھے نمو یاب ہو جاتے ہیں۔ مستزاد دائمی دانت تین دائمی طواحن (ڈاڑھیں) ہیں، کیونکہ ساقط گروہ کے طواحن کی جگہ دائمی ضواحک (پیش ڈاڑھیں) لے لیتے ہیں۔ گروہ اول یعنے وہ دائمی دانت جو ساقط دانتوں کے قائم مقام یا جانشین ہوتے ہیں، اپنے نمو کے دوران میں اپنے تاجوں میں ملفوف ہو کر ساقط دانتوں کی لسانی جانب پر واقع ہوتے ہیں، لیکن عظمی قاسمات (bony partitions) کے ذریعہ اُن سے جُدا ہوتے ہیں۔ جب دائمی دانت کا تاج بڑھتا ہے تو استخوان خور خلیوں (osteoclasts) کی وساطت

سے، جو اس وقت نمودار ہو جاتے ہیں، عظمی قاسم اور ساقط دانت کی جڑ کا انجذاب واقع ہو جاتا ہے اور بالآخر ساقط دانت کے تاج کے سوائے اور کچھ باقی نہیں رہتا۔ یہ گر جاتا یا نکال دیا جاتا ہے اور اُس کی جگہ مستقل دانت لے لیتا ہے۔

مستزاد دائمی دانت پہلے بیان کئے ہوئے طریقہ پر ہر جبڑے میں دندانی ورق کے پچھلے حصے کے زائدوں کے پیچھے کے طرف بڑھ جانے سے نمو یاب ہوتے ہیں صفحہ (1126)۔

دانتوں کا پھوٹ نکلنا (eruption of the teeth):۔ جب دانت کی مختلف بافتوں کی تکلیس کافی طور پر ترقی پا کر اُسے اس قابل بنا دیتی ہے کہ وہ آئندہ پڑنے والے دباؤ کو برداشت کر سکے، تو وہ مسوڑھوں کے اندر سے راستہ کر کے باہر نکل آتا ہے۔ اسنانِ ساقط کا پھوٹنا، پیدائش کے بعد ساتویں مہینے کے قریب شروع ہوتا اور تقریباً دوسرے سال کے خاتمہ پر تمام ہو جاتا ہے۔ نیچے کے جبڑے کے دانت اوپر کے جبڑے کے دانتوں سے پہلے نکل آتے ہیں۔

سی۔ ایس ٹومز (C. S. Tomes) اسنان ساقط کے نکلنے کے نہایت عام اوقات حسب ذیل درج کرتا ہے:۔

زیرین مرکزی ثنایا (کُترنے)	۔ ۶ تا ۹ مہینے	کی عمر میں۔
بالائی ثنایا (کُترنے)	۔ ۸ تا ۱۰ مہینے	"
زیرین جانبی ثنایا اور پہلے طواحن	۔ ۱۵ تا ۲۱ مہینے	"
انیاب	۔ ۱۶ تا ۲۰ مہینے	"
دوسرے طواحن	۔ ۲۰ تا ۲۴ مہینے	"

لیکن اِن اوقات میں بہت اختلافات ہوتے ہیں۔ ہولٹ (Holt) کی رائے ہے کہ سال بھر کی عمر میں بچے کے چھ دانت، ڈیڑھ سال کی عمر میں بارہ، دو سال کی عمر میں سولہ، اور اڑھائی سال کی عمر میں بیس دانت ہونے چاہئیں۔

اسنانِ دائمہ کی تکلیس نیچے کے جبڑے میں ذیل کی ترتیب سے واقع ہوتی ہے، (اوپر کے جبڑے میں تکلیس قدرے بعد واقع ہوتی ہے):۔ پہلے طواحن، پیدائش کے بعد جلد ثنایا اور انیاب، پیدائش سے تقریباً چھ ماہ بعد۔ ضواحک دوسرے سال یا قدرے

1129 بعد۔ دوسرے طواحن دوسرے سال کے اختتام کے قریب۔ تیسرے طواحن، بارہ سال کے قریب۔

دائمی دانت ذیل کے زمانوں میں نکلتے ہیں۔ نیچے کے جبڑے کے دانت اوپر کے جبڑے کے دانتوں کے نسبت قدرے پہلے نکلتے ہیں:۔

پہلے طواحن (ڈاڑھیں)	-	چھٹے سال
دو مرکزی ثنایا (کُترنے)	-	ساتویں سال
دو جانبی ثنایا (کُترنے)	-	آٹھویں سال
پہلے ضواحک (پیش ڈاڑھیں)	-	نویں سال
دوسرے ضواحک (پیش ڈاڑھیں)	-	دسویں سال
انیاب	-	گیارویں سے بارھویں سال تک
دوسرے طواحن	-	بارھویں سے تیرھویں سال تک
تیسرے طواحن	-	سترھویں سے پچیسویں سال تک

چھٹے سال تک، اسنان ساقطہ میں سے کسی کے گرنے سے پہلے، ہر جبڑے میں چوبیس دانت ہوتے ہیں، یعنے دس اسنان ساقط، اور باستثنائے تیسرے طواحن کے تمام اسنان دائمہ کے تاج (تصویر 1098)۔

مسوڑھوں کا نمو۔ ویسٹ[1] (West) جس نے ساتویں سے چالیسویں ہفتے تک کے انسانی مضغوں اور جنینوں میں مسوڑھوں کے نمو کی تحقیقات کی ہے، بتلاتا ہے کہ مسوڑھا دو حصوں یعنے ایک شفوی اور ایک لسانی میں نمایاں ہوتا ہے۔ شفوی خدّی حصہ (labiobuccal part) میزابِ شفوی اور میزاب دندانی کے درمیان ہوتا ہے۔ وہ لسانی حصّے سے پہلے ظاہر ہو جاتا ہے، نسبتہً زیادہ سرعت کے ساتھ بڑھتا ہے، اور زیادہ ابھرا ہوا ہوتا ہے۔ وہ بالغ مسوڑھے کی تکوین میں خاص حصّہ لیتا ہے اور فلقات میں منقسم ہو جاتا ہے جو جسامت اور تعداد میں دندانی تاجوں سے متناظر ہوتے ہیں۔ لسانی حصّہ (lingual part) حلقہ دار نہیں ہوتا اور اُس کی سطح تقریباً تمام تر

---

[1] Cecil M. Ivest (contributions to Embryology, No. 79. Publication 361 of the Carnegie Institution of Washington, 1925)

FIG. 1098. The teeth of a child aged about seven years. The permanent teeth are coloured *blue*.

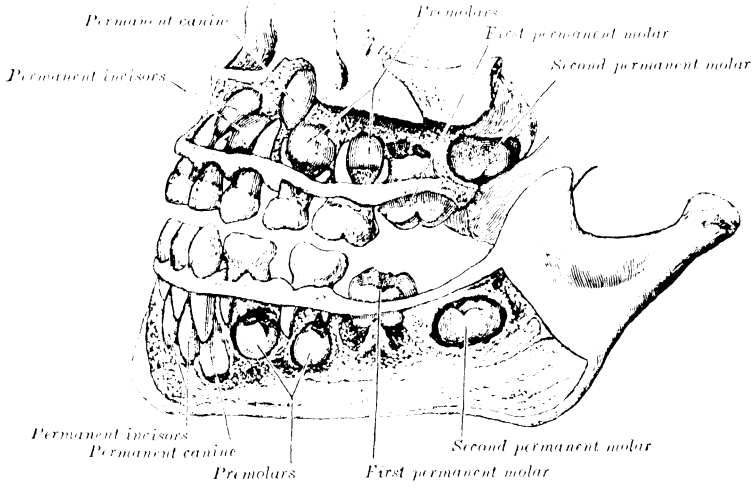

چکنی رہتی ہے۔ دانت سے پہلے کی لثّی بافت نہایت عروقی ہوتی ہے اور نمو پذیر دانت کے لئے سامانِ تغذیہ بہم پہنچاتی ہے۔

اطلاقی تشریح - مقامی خراش یا مزمن انہضامی اختلالات کی وجہ سے، جو اسنان ساقط اور اسنان دائمہ کے نکلنے کے دوران میں واقع ہو جاتے ہیں، دونوں قسم کے دانتوں میں نقص نمو یا بے قاعدہ عرضی ناب اور تاءکلات (erosions) ظاہر ہو سکتے ہیں۔ یہ حالت خاصکر ثنایا یا کُترَنوں میں ہوتی ہے۔ دونوں بالائی مرکزی دائمی ثنایا کی ساخت کا ایک ممیّز تشوہ (malformation) موروثی آتشک کے مریضوں میں دیکھا جاتا ہے، اور اسے ابتداءً ہچنسن (Hutchinson) نے بیان کیا۔ اس میں دانت کی سامنے کی سطح میں اور کاٹنے والی کور پر ایک ہلالی کٹاؤ (notch) ہوتا ہے، اور دانت میخ کی شکل کا، افسردہ یا ٹھٹھرا ہوا، اور مسوڑے میں ترچھا جا ہوا، یا تو وسطانی یا جانبی رُخ رکھنے والا ہوتا ہے۔

دانتوں سے یا اُن کی ترکیبی تہوں سے نکلنے والی متعدد قسم کی بے ضرر (innocent) رسولیوں کا بیان **دندانی سلعہ** (odontoma) کے عنوان کے تحت درج ہے۔

1130 بوسیدگیٔ دندان (dental caries) کی وجہ سے لُبِّ دندان میں جراثیم پہنچ کر اُس میں سرایت پیدا کر دیتے ہیں، جس سے ایک نہایت دردناک پھوڑا پیدا ہو جاتا ہے جو عام ہے اور جسے **جوفیزی خراج** (alveolar abscess) کہتے ہیں۔ ایسے پھوڑے کی پیپ دانت کی جڑ اور اُس کے جوفیزی خانہ سے شروع ہو کر مغارۂ فکّی (maxillary antrum) کے اندر راستہ کر سکتی یا سخت تالو یا گال کے اندر ہو کر پھوٹ سکتی ہے نسبتہً زیادہ اوپری پھوڑے کو جو دانت کی جڑ اور مسوڑے کے درمیان بن جائے، **دُمّل لثّی** (gum-boil) کہتے ہیں۔

زبان یا لِسان

(LINGUA)

(تصاویر 1099 to 1101)

زبان (tongue) جو ایک عضلی عضو ہے اور ذائقہ (taste)، نطق

چکنی رہتی ہے۔ دانت سے پہلے کی لثّی بافت نہایت عروقی ہوتی ہے اور نمو پذیر دانت کے لئے سامانِ تغذیہ بہم پہنچاتی ہے۔

اطلاقی تشریح ۔ مقامی خراش یا مزمن انہضامی اختلالات کی وجہ سے، جو اسنان ساقط اور اسنان دائمہ کے نکلنے کے دوران میں واقع ہو جاتے ہیں، دونوں قسم کے دانتوں میں نقص نمو یا بے قاعدہ عرضی ناب اور تاءکلات (erosions) ظاہر ہو سکتے ہیں۔ یہ حالت خاصکر ثنایا یا کُترَنوں میں ہوتی ہے۔ دونوں بالائی مرکزی دائمی ثنایا کی ساخت کا ایک ممیّز تشوہ (malformation) موروثی آتشک کے مریضوں میں دیکھا جاتا ہے، اور اسے ابتداءً ہچنسن (Hutchinson) نے بیان کیا۔ اس میں دانت کی سامنے کی سطح میں اور کاٹنے والی کور پر ایک ہلالی کٹاؤ (notch) ہوتا ہے، اور دانت میخ کی شکل کا، افسردہ یا ٹھٹھرا ہوا، اور مسوڑے میں ترچھا جما ہوا، یا تو وسطانی یا جانبی رُخ رکھنے والا ہوتا ہے۔

دانتوں سے یا اُن کی ترکیبی تہوں سے نکلنے والی متعدد قسم کی بے ضرر (innocent) رسولیوں کا بیان دندانی سلعہ (odontoma) کے عنوان کے تحت درج ہے۔

1130 بوسیدگیٔ دندان (dental caries) کی وجہ سے لُبِّ دندان میں جراثیم پہنچ کر اُس میں سرایت پیدا کر دیتے ہیں، جس سے ایک نہایت دردناک پھوڑا پیدا ہو جاتا ہے جو عام ہے اور جسے **جوفیزی خراج** (alveolar abscess) کہتے ہیں۔ ایسے پھوڑے کی پیپ دانت کی جڑ اور اُس کے جوفیزی خانہ سے شروع ہو کر مغارۂ فکّی (maxillary antrum) کے اندر راستہ کر سکتی یا سخت تالو یا گال کے اندر ہو کر پھوٹ سکتی ہے نسبتہً زیادہ اوپری پھوڑے کو جو دانت کی جڑ اور مسوڑے کے درمیان بن جائے، **دُمّل لثّی** (gum-boil) کہتے ہیں۔

زبان یا لِسان

(LINGUA)

(تصاویر 1099 to 1101)

زبان (tongue) جو ایک عضلی عضو ہے اور ذائقہ (taste) نطق

(speech) اور بلع (deglutition) کے افعال سے گہرا تعلق رکھتی ہے، جزءاً دہن میں اور جزءاً بلعوم میں واقع ہے۔ وہ ہایوگلاسائی (hyoglossi) عضلات کے ذریعہ عظمِ لامی (hyoid bone) سے، جینیوگلاسائی (genioglossi) عضلات کے ذریعہ فک اسفل سے، اسٹائلو فیرنجیائی (stylopharyngei) کے ذریعہ اسٹائلائڈ زائدے سے، اور گلاسوپیلیٹنائی (glossopalatini) کے ذریعہ نرم تالو سے چسپاں ہے۔ نیز وہ کانسٹرکٹر فیرنجس سوپیریر (constrictor pharyngis superior) کے چند ریشوں کی مبداء ہے۔ وہ ایک جڑ، ایک راس، ایک خمدار پُشت، اور زیرین سطح رکھتی ہے۔

زبان کی جڑ تصویر (1077) عظم لامی اور جانہ (mandible) سے چسپیدہ ہے اور ان ہڈیوں کے درمیان وہ جینیوہایائڈی (geniohyoidei) اور مایلوہایائڈی (mylohyoidei) عضلات سے تماس رکھتی ہے۔ پُشت (dorsum) سامنے سے پیچھے کی طرف، اور ایک جانب سے دوسرے جانب کو محدّب ہے، اور ایک V کے شکل کے ناب کے ذریعہ، جس کو تجویف منتہائی (sulcus terminalis) کہتے ہیں، ایک بالائی اور ایک مؤخر حصّہ میں منقسم ہوتی ہے۔ اس ناب کے اطراف (limbs) ایک وسطی گڑھے سے، جسے فورامین سیکم (foramen cæcum) کہتے ہیں، جانباً اور سامنے دوڑ کر لسانی حنکی محرابوں (glossopalatine arches) تک جاتے ہیں (تصویر 1099) فورامین سیکم عطفۂ درقیہ (thyreoid diverticulum) (صفحہ 137) کے بالائی سرے کی جائے وقوع کو مشخص کرتا ہے۔ تجویف منتہائی زبان کے فمی حصّے یا اگلے دو تہائی اور بلعومی حصّے یا پچھلے ایک تہائی کے درمیان حدّ فاصل ہے۔ یہ دونوں حصے اپنے نمو اور عصبی رسد کے لحاظ سے مختلف ہوتے ہیں۔

زبان کا فمی حصہ (oral part) (تصاویر 1099, 1101) کہفۂ دہن اور فرش دہن میں واقع ہے۔ اُس کا راس ثنایا (incisors) کے مقابل استراحت پذیر ہے۔ اس کے کنارے آزاد ہیں اور مسوڑھوں اور دانتوں سے متماس ہیں۔ اُس کی بالائی سطح سخت تالو اور نرم تالو سے مجاورت رکھتی ہے۔ لسانی حنکی محراب کے عین سامنے ہر کنارے پر چار یا پانچ انتصابی دُہراؤ اوراقِ لسانیہ (folia linguæ) (تصویر 1131

FIG. 1100.—The cavity of the mouth. The apex of the tongue is turned upwards, and on the right side a superficial dissection of its under surface has been made.

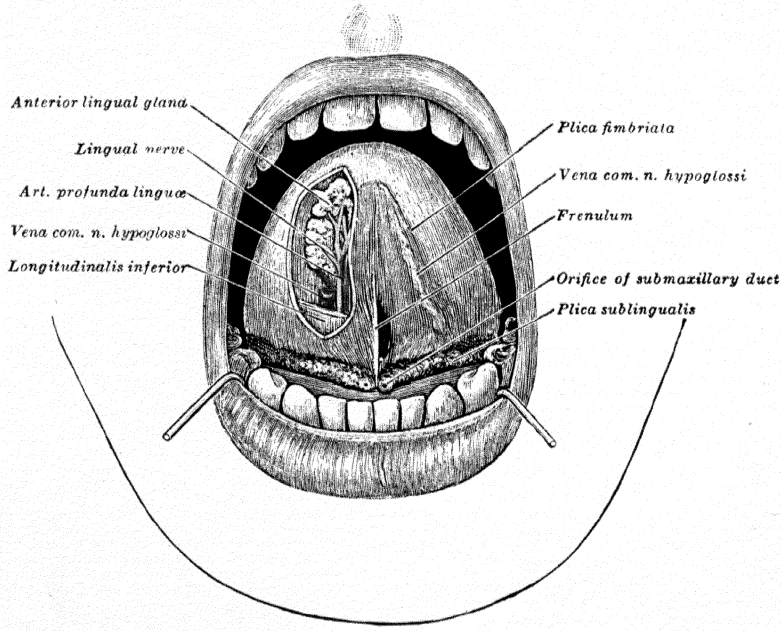

1099) ہوتے ہیں، جو خرگوش کی زبان کے حُلیماتِ ورقیہ (papillæ foliatæ) کے قایم مقام ہیں۔ حصّہ فمی کی بالائی سطح کی غشائے مخاطی پر ایک وسطی ناب کا نشان ہوتا ہے (تصاویر 1101، 1099)۔ یہ غشائے مخاطی تحت عضلہ سے خوب چسپاں، اور حلیمات سے ڈھکی ہوئی ہوتی ہے۔ زیرین سطح پر کی غشائے مخاطی پتلی اور ارغوانی مائل رنگ کی ہوتی ہے، اور زبان پر سے فرشِ دہن اور مسوڑھوں پر منعکس ہوتی ہے۔ خط وسطانی میں وہ ایک ہلالی دُہراؤ لجیمۃ اللسان (frenulum linguæ) میں اُٹھی ہوئی ہوتی ہے، جس کے ہر جانب قناتِ تحت اللغی کا فتحہ ہوتا ہے (تصویر 1100)۔ لجام کے پہلو میں غشائے مخاطی کے اندر سے جھلکتی ہوئی ورید لسانی (lingual vein) دکھلائی دیتی ہے، اور ورید کے جانبی طرف غشائے مخاطی کا ایک جھالردار دہراؤ ہوتا ہے، جسے ثنیۂ سجافی (plica fimbriata) کہتے ہیں، جو سامنے اور وسطی جانب راس کی سمت رُخ رکھتا ہے۔ زبان کا فمی حصّہ چاڑی محراب کے لسانی اورام سے اور تھوڑی حد تک ٹیوبرکیولم اِمپار (tuberculum impar) سے نمو پذیر ہوتا ہے (صفحہ 137) — اُس کا معمولی حس کا عصب لِنگول (lingual) یعنے عصب لسانی ہے، اور عصب ذائقہ، کارڈا ٹمپنائی (chorda tympani) ہے۔

زبان کا بلعومی حصّہ (pharyngeal part) (تصویر 1099) لِسانی حنکی محرابوں اور خاکنائے حلقوم (isthmus faucium) کے پیچھے واقع ہے۔ اس کی پچھلی سطح [جسے کبھی قاعدۂ زبان (base of the tongue) بھی کہتے ہیں] بلعوم کے فمی حصّے کی سامنے کی دیوار بناتی ہے۔ اِس کو ڈھانکنے والی غشائے مخاطی جانباً لوزتین اور بلعومی دیوار پر منعکس ہوتی ہے اور پیچھے کی طرف بکّی (epiglottis) پر، جہاں یہ ایک وسطی (glosso-epiglottic = لسانی بکّی) دُہراؤ، اور دو جانبی (pharyngo-epiglottic = بلعومی بکّی) دُہراؤ بناتی ہے۔ یہ حلیمات سے معرّا ہوتی ہے، لیکن متعدد ادنیٰ درجہ کے ارتفاعات (بلندیاں) ظاہر کرتی ہے، جو لف آسا بافت کی اُن زیر اُفتادہ (underlying) گرہکوں کے باعث ہوتی ہیں جو تحت المخاطی بافت میں مدفون ہوتی ہیں اور مجموعی طور پر لوزۂ لسانی (lingual tonsil) بناتی ہیں۔ زبان کا بلعومی حصّہ کوپُولا (copula) سے نمو یاب ہوتا ہے، جو دوسری اور تیسری حشوی محرابوں (visceral arches) کے بطنی سِروں کی مقدّم بالیدگی اور اطاق سے بن جاتا ہے (صفحہ 137)۔ اس حصّے کے معمولی حس کے اور ذائقہ کے اعصاب

1132

گلاسو فیرنجیئل (glosso-pharyngeal) سے ماخوذ ہوتے ہیں۔

زبان کے حلیمات (تصاویر 1099, 1101) آدمہ کے اُبھار ہیں۔ یہ پُشتِ زبان کی اگلی دو تہائیوں پر گنجان طور پر پھیلے ہوتے ہیں اور یہی اس حصّہ کو اُس کی مخصوص و ممتاز کھُردرا ہٹ بخشتے ہیں۔ ان کی گروہ بندی فصیلی حلیمات (papillæ vallatæ) فُطری الشکل حلیمات (papillæ fungiformes) مخروطی حلیمات (papillæ conicæ) اور سادہ حلیمات (papillæ simplices) کی اصطلاحات کے تحت کی گئی ہے۔

فصیلی حلیمات (تصاویر 1099, 1102) بڑی جسامت کے اور تعداد میں آٹھ سے بارہ تک ہوتے ہیں یہ پشت زبان پر واقع ہوتے ہیں اور تجویف منتہائی کے بالکل سامنے اور اُس سے متوازی ایک V کی شکل کی قطار بناتے ہیں۔ ان میں سے ہر حلیمہ قطر میں ۱ تا ۲ ملی میٹر، اور غشائے مخاطی کے ایک مدوّر نشیب کے اندر چسپیدہ ہوتا ہے۔ ہر نشیب ایک دیوار (vallum = فصیل) سے محصور ہوتا ہے اور اس کے اور حلیمہ کے درمیان ایک مدوّر تجویف (sulcus) یا حفرہ (fossa) ہوتا ہے۔ حلیمہ کی شکل ایک مقطوع الراس مخروط (truncated cone) جیسی ہوتی ہے، جس کا چھوٹا سرا زبان سے چسپاں ہوتا ہے۔ بڑا سرا زبان کی سطح سے قدرے اوپر اُبھرا ہوا رہتا ہے اور اس پر کثیر التعداد چھوٹے چھوٹے ثانوی حلیمات چھائے ہوئے ہوتے ہیں، جو سر حلمی تہ سے بنے ہوتے ہیں۔ سارا حلیمہ اور اُس کا حصاری حُفرہ اور فصیل یہ سب طبقاتی فلسانی سرحلمہ سے ڈھکے ہوتے ہیں۔

فُطری الشکل حلیمات (تصاویر 1099, 1101, 1103) جو متذکرہ بالا حلیمات سے تعداد میں نسبتہً زیادہ ہوتے ہیں، خاصکر زبان کے اطراف اور راس پر پائے جاتے ہیں، لیکن پُشت زبان کے اوپر بے قاعدگی اور کمی کے ساتھ پھیلے ہوئے ہوتے ہیں۔ وہ بوجہ اپنی بڑی جسامت، گول شکل اور گہرے سرخ رنگ کے مخروطی حلیماتِ سے بآسانی تمیز کئے جا سکتے ہیں۔ ہر حلیمہ سرحلمہ کے نیچے ثانوی حلیمات ظاہر کرتا ہے۔ اطرافِ زبان پر وہ کسی قدر چپٹے ہوتے ہیں اور عدسی حلیمات (papillæ lenticulares) کے نام سے منسوب کئے جاتے ہیں۔ 1133

مخروطی حلیمات (تصویر 1104) پشتِ زبان کی اگلی دو تہائیوں کو ڈھانکتے

FIG. 1101.—The cavity of the mouth. The cheeks have been slit transversely and the tongue pulled forwards.

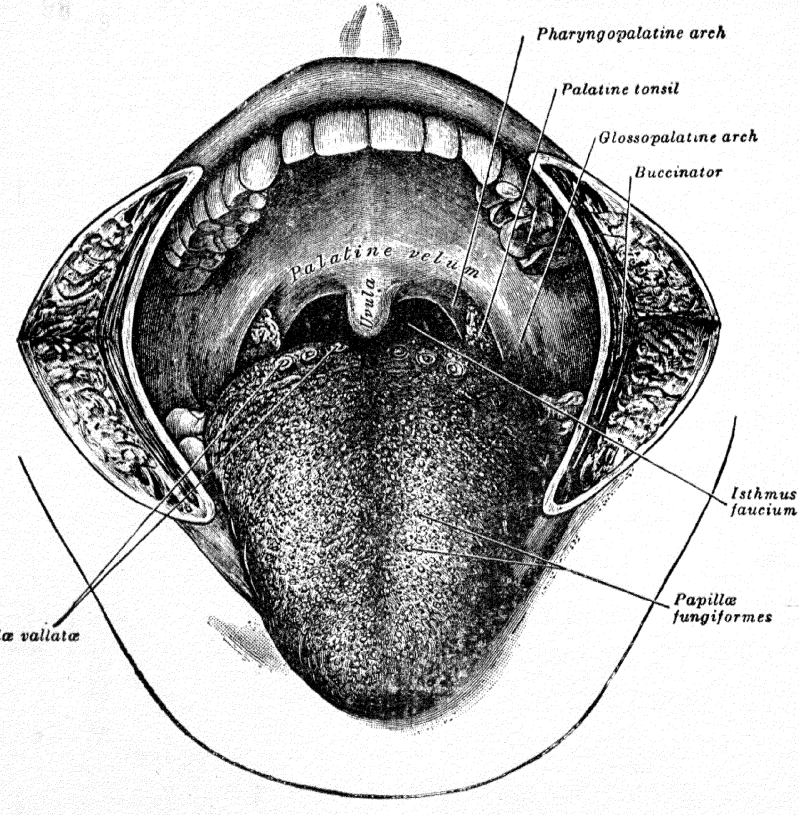

FIG. 1102.—A vertical section through a human papilla vallata. Stained with hæmatoxylin and eosin. × 15.

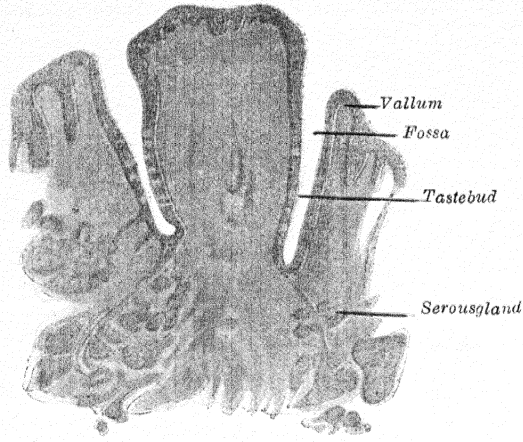

FIG. 1103.—A section through a fungiform papilla from the human tongue. Stained with hæmatoxylin and eosin. × 15.

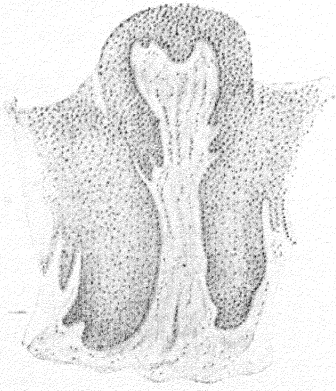

FIG 1104.—A section through two conical papillæ from the human tongue. Stained with hæmatoxylin and eosin. × 15.

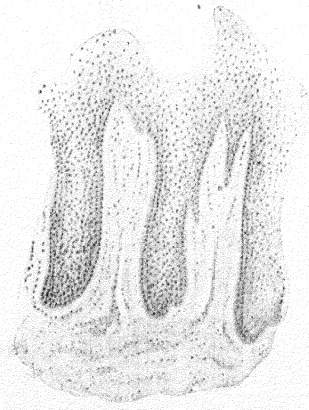

ہیں۔ وہ شکل میں نہایت چھوٹے، مخروطی یا اسطوانی ہوتے ہیں، اور ایسی قطاروں میں مرتب ہوتے ہیں جو فصیلی حلیمات کی قطاروں سے متوازیاً دوڑتی ہیں، باستثنائے راسِ زبان کے جہاں اُن کا رُخ عرضی ہوتا ہے۔ مخروطی حلیمات اتصالی بافت کے کثیر التعداد ثانوی حلیمات پیش کرتے ہیں، لیکن یہ زیادہ نوکدار ہوتے ہیں اور ان میں لچکدار ریشوں کی مقدار ثانوی فصیلی حلیمات اور فطری الشکل حلیمات کے نسبت زیادہ ہوتی ہے۔ مخروطی حلیمات کو ڈھانکنے والا سرحلمہ رشتکی زائدوں میں منقسم ہوسکتا ہے، جن میں سے ہر زائدہ ایک ثانوی حلیمہ کا راس بناتا ہے۔ یہ زائدے سرحلمہ کی دبازت اور کثافت کے باعث (جس کے خلیے لمبے اور قرنی ہوتے ہیں) سفیدی مائل رنگ کے ہوتے ہیں۔

سادہ حلیمات جلد کے حلیمات سے مشابہ ہوتے اور زبان کی ساری غشائے مخاطی اور بڑے حلیمات کو بھی ڈھانکتے ہیں۔ یہ آدمہ کے گنجان خردبینی ارتفاعات ہوتے ہیں۔ ہر حلیمہ میں ایک شعری چنبر موجود ہوتا ہے، اور وہ (حلیمہ) سرحلمہ سے ڈھکا ہوا ہوتا ہے۔

زبان کے عضلات۔ زبان ایک لیفی فاصل کے ذریعہ، جو نیچے عظم لامی سے چپکا ہوا ہوتا ہے، دائیں اور بائیں نصف میں منقسم ہے۔ ہر نصف میں عضلات کے دو گروہ ہوتے ہیں یعنے ایک برونی (extrinsic) اور ایک درونی (intrinsic) ہوتے ہیں اول الذکر کی مبدائیں (origins) زبان کے باہر، اور آخر الذکر کی مبدائیں زبان کے اندر ہوتی ہیں۔ 1134

خارجی عضلات یہ ہیں:۔ (تصویر 1105)

جینیوگلاسس (genioglossus) (ذقنی لسانی)

کانڈروگلاسس (chondroglossus) (غضروفی لسانی)

ہایوگلاسس (hyoglossus) (لامی لسانی)

اسٹائلوگلاسس (styloglossus) (ابری لسانی)

لہ گلاسوپیلاٹائنس (glossopalatinus) (لسانی حنکی)

لہ گلاسوپیلاٹائنس (پیلیٹو گلاسس palato glossus) اگرچہ زبان کے عضلات میں سے ایک عضلہ ہے تاہم وہ نوع قیام اور فعل ہر دو میں نرم تالو سے نسبتہً گہرا تعلق رکھتا ہے اسیوجہ سے اسکا بیان نرم تالو کے عضلات کے ساتھ دیا گیا ہے (صفحہ 1139)۔

جینیوگلاسس (genioglossus) (ذقنی لسانی) یہ ایک مثلثی عضلہ ہے، جو وسطی ستوی سے قریب اور متوازی واقع ہے۔ یہ ایک چھوٹے وتر کے ذریعہ سوپیریئر مینٹل اسپائن (superior mental spine = بالائی ذقنی شوکہ) سے، جو اتفاق جاز (symphysis of the mandible) کی اندرونی سطح پر ہے، جینیوہایائڈیئس (geniohyoideus = ذقنی لامی) کے مبداء سے بالکل ہی اوپر شروع ہو کر ایک پنکھے کی شکل میں پھیل جاتا ہے۔ نیچے کے ریشے ایک پتلے وتر عریض کے ذریعہ عظم لامی کے جسم کے بالائی حصے سے چسپاں ہیں اور چند ریشے ہایوگلاسس (لامی لسانی) اور کانڈروگلاسس (غضروفی لسانی) کے درمیان گذر کر کانسٹرکٹوریس فیرنجیس یعنے قابضات البلعوم عضلات کے ساتھ مخلوط ہو جاتے ہیں۔ درمیانی ریشے پیچھے کے طرف، اور اوپر کے ریشے اوپر اور سامنے کے طرف گذر کر زبان کی زیرین سطح کے سارے طول میں، جڑ سے راس تک، داخل ہوتے ہیں۔ مقابل جانب کے عضلات کو پیچھے کے طرف زبان کا ایک فاصل علٰحدہ کرتا ہے (صفحہ 1136)۔ سامنے وہ لچھیوں کے اُس تقاطع کے باعث جو وسطی مستوی میں واقع ہوتا ہے، کم و بیش مخلوط ہوتے ہیں۔

عصبی رسد۔ جینیوگلاسس (ذقنی لسانی) کو ہائپوگلاسل عصب سے رسد پہنچتی ہے۔

افعال۔ جینیوگلاسس زبان کو آگے کے طرف کھینچتی اور راس یعنے نوک زبان کو دہن سے باہر نکالتی ہے۔ دونوں عضلات بحیثیت مجموعی عمل کر کے زبان کے وسطی حصے کو نیچے کھینچتے ہیں اور اسطرح زبان کی بالائی سطح کو ایک جانب سے دوسرے جانب تک مقعر بنا دیتے ہیں۔

ہایوگلاسس (hyoglossus) (لامی لسانی) پتلا اور مربع عضلہ ہے، جو عظم لامی کے بڑے قرن (greater cornu) کے سارے طول سے اور عظم لامی کے جسم کے جانبی حصے کے سامنے سے نکلتا ہے۔ وہ تقریباً انتصابیاً اوپر کے طرف جا کر اسٹائلوگلاسس (ابری لسانی) اور لانجی ٹیوڈنالس لنگوی انفیریئر (longitudinalis linguae inferior = طولی لسانی تحتانی) کے درمیان زبان کے پہلو میں داخل ہوتا ہے عظم لامی کے جسم سے نکلنے والے ریشے بڑے قرن سے نکلنے والے ریشوں پر متراکب ہوتے

Fig. 1105.—The left extrinsic muscles of the tongue. Lateral aspect.

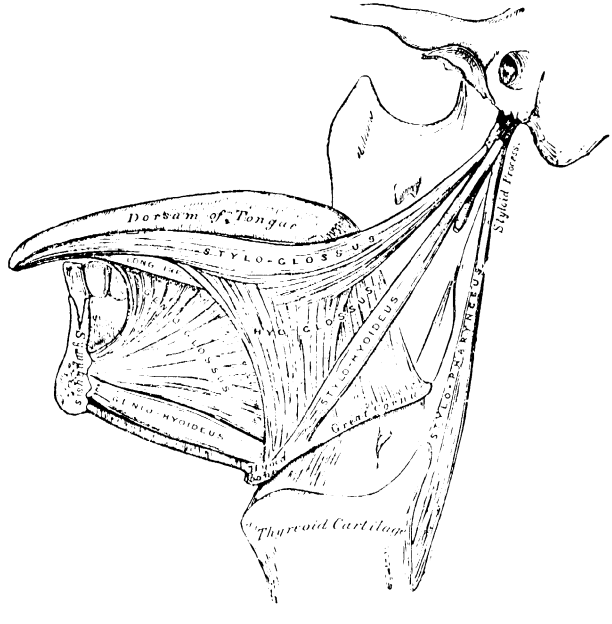

ہیں۔

1135 **مجاورات یا تعلقات۔** ہایوگلاسس اپنی اوپری سطح سے مندرجۂ ذیل سے مجاورت رکھتا ہے:۔ ڈائیگیسٹرکس (digastricus) اسٹائلوہائیڈیئس (stylohyoideus)، اسٹائلوگلاسس (styloglossus) اور مائلوہائیڈیئس (mylohyoideus) عضلات، عقدۂ تحت الفکی (submaxillary ganglion) لنگول نرو (lingual nerve = عصب لسانی)، ہائپوگلاسل نرو (hypoglossal nerve) اور اس کی رفیق وریدیں، رینائین ورید (ranine vein)، غدۂ تحت اللسانی (sublingual gland)، غدۂ تحت الفکی کے گہرے حصے اور قنات تحت الفکی کے ساتھ۔ اس کی گہری سطح سے وہ مندرجہ ذیل کے ساتھ مجاورت رکھتا ہے:۔ اسٹائلوہایائیڈ لگامینٹ، جینیوگلاسس، لائجی ٹیوڈنالس لنگوی انفیریئر اور کانسٹرکٹر فیرنجس میڈیئس (constrictor pharyngis medius) عضلات، لنگول عروق اور گلاسوفیرنجیئل عصب۔

عصبی رسد۔ ہایوگلاسس کو ہائپوگلاسل عصب سے رسد پہنچتی ہے۔

فعل۔ ہایوگلاسس زبان کو نیچے جھکاتا ہے۔

کانڈروگلاسس (chondroglossus = غضروفی لسانی) گاہے ہایوگلاسس کے ایک حصے کے طور پر بیان کیا جاتا ہے، لیکن اسے اس عضلہ سے جینیوگلاسس کے وہ ریشے جدا کرتے ہیں، جو بلعوم کے پہلو کو جاتے ہیں، وہ تقریباً ۲ سینٹی میٹر لمبا ہے اور عظم لامی کے چھوٹے قرن کی وسطی جانب اور قاعدہ سے اور جسم لامی کے متصلہ حصہ سے نکلتا ہے۔ وہ اوپر کی طرف جاتا اور ہایوگلاسس اور جینیوگلاسس کے درمیان زبان کے باطنی عضلی ریشوں کے ساتھ مخلوط ہو جاتا ہے۔

کبھی کبھی ایک چھوٹی دھجی لیٹرل ہایوتھائرائیڈ لگامنٹ (lateral hyothyreoid ligament = جانبی لامی ورقی رباط) میں کارٹیلیجو ٹرائٹیسیا (cartilago triticea) سے نکلتی اور ہایوگلاسس کے مؤخر ترین ریشوں کے ساتھ زبان میں داخل ہوتی ہے۔

عصبی رسد۔ کانڈروگلاسس کو ہائپوگلاسل نرو سے رسد پہنچتی ہے۔

فعل۔ کانڈروگلاسس زبان کو پیچھے دبانے میں ہایوگلاسس کو مدد دیتا ہے۔

اسٹائلوگلاسس (styloglossus) جو تینوں اسٹائلائیڈ عضلات میں سب

سے کم لمبا اور سب سے چھوٹا عضلہ ہے، اسٹائلائڈ زائدے کی اگلی اور جانبی سطحوں سے، اس کے راس کے قریب سے اور اسٹائلو مینڈیبیولر لگامنٹ (stylomandibular ligament) سے نکلتا ہے۔ نیچے اور سامنے کی طرف گذر کر وہ زبان کے پہلو پر دو حصوں میں منقسم ہو جاتا ہے۔ ایک طولی حصہ زبان کے پہلو میں اُس کی ظہری سطح کے قریب داخل ہو کر ہایو گلاسس کے سامنے لانجیٹیوڈنالس لنگوی انفیریئر کے ریشوں کے ساتھ مخلوط ہو جاتا ہے۔ دوسرا ترچھا حصہ ہایو گلاسس کو ڈھانکتا اور اس کے ریشوں کے ساتھ تقاطع کرتا ہے۔

عصبی رسد۔ اسٹائلو گلاسس کو ہائپو گلاسل عصب رسد پہنچاتا ہے۔

فعل۔ اسٹائلو گلاسس زبان کو اوپر کی طرف اور پیچھے کی طرف کھینچتا ہے۔

باطنی عضلات (تصویر 1106) یہ ہیں:۔

لانجی ٹیوڈنالس لنگوی سوپیریئر (longitudinalis linguæ superior)

لانجی ٹیوڈنالس لنگوی انفیریئر (longitudinalis linguæ inferior)

ٹرانس ورسس لنگوی (transversus linguæ)

ورٹیکالس (verticalis linguæ)

لانجی ٹیوڈنالس لنگوی سوپیریئر ترچھے اور طولی ریشوں کا ایک پتلا طبقہ ہے جو پشت زبان پر غشائے مخاطی کے بالکل ہی نیچے پھیلا ہوا ہوتا ہے۔ وہ بکّی (ایپی گلاٹس) کے قریب کی تحت المخاطی لیفی تہ سے، اور وسطی لیفی فاصل سے نکلکر سامنے کی طرف زبان کی کوروں تک دوڑتا ہے۔ اور اُس کے کچھ ریشے غشائے مخاطی میں منتہی ہوتے ہیں۔

لانجی ٹیوڈنالس لنگوی انفیریئر سطح زبان کے نیچے جینیو گلاسس اور ہایو گلاسس کے درمیان ایک تنگ پٹی کی صورت میں واقع ہے۔ وہ زبان کی جڑ سے نوک تک پھیلتا ہے، اور اُس کے پچھلے ریشوں میں سے کچھ عظم لامی کے جسم سے ملحق ہوتے ہوتے ہیں۔ سامنے وہ اسٹائلو گلاسس کے ریشوں کے ساتھ مخلوط ہو جاتا ہے۔

ٹرانس ورسالس لنگوی اُن ریشوں پر مشتمل ہے جو وسطی لیفی فاصل سے نکلکر جانباً گذر کر زبان کے پہلوؤں کی تحت المخاطی لیفی بافت کے اندر منتہی ہوتے ہیں۔

FIG. 1106.—A coronal section through the tongue, showing the intrinsic muscles. (Altered from Krause.)

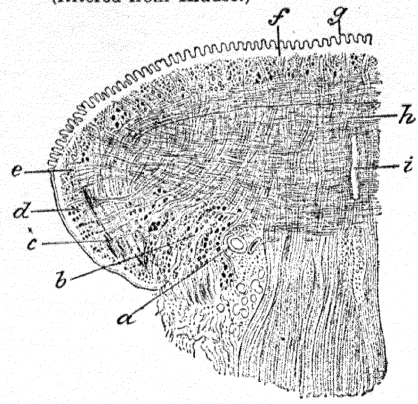

a. Lingual artery. *b.* Longitudinalis inferior. *c.* Hyoglossus. *d.* Styloglossus. *e.* Insertion of Transversus. *f.* Longitudinalis superior. *g.* Papillæ of tongue. *h.* Vertical fibres of Genioglossus intersecting Transversus. *i.* Septum.

FIG. 1107.—A section through a human tonsil. Stained with haematoxylin and eosin × 8.

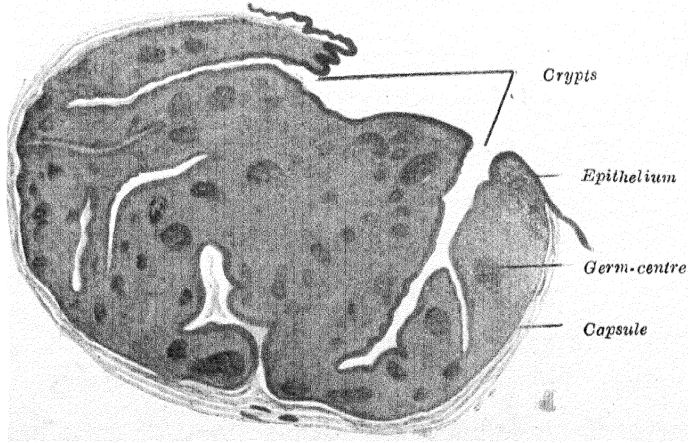

ورٹیکالس لنگوی زبان کے اگلے حصہ کے کناروں پر ملتا ہے۔ اُس کے ریشے زبان کی بالائی سطح سے زیرین سطح تک پھیلتے ہیں۔

1136 **اطلاقی تشریح**۔ زبان کے وسطی لیفی فاصل کی موجودگی کے باعث دونوں لنگول آرٹریز (lingual arteries) کے درمیان تفہم بہت آزادانہ نہیں ہوتا۔ یہ امر نصف زبان کو خارج کرنے کے عملیہ میں نہایت اہمیت رکھتا ہے۔ یہ عملیہ اکثر مرض خبیث (malignant disease) (سرطان وغیرہ) کے لئے اکثر اختیار کرنا پڑتا ہے۔ اگر غشائے مخاطی ٹھیک خط وسطانی میں قطع کی جائے تو زبان بلا کسی قابل لحاظ نزف (hæmorrhage) کے، نصف نصف حصوں میں منقسم کی جاسکتی ہے اور پھر مرضی نصف حصے کو خارج کر دیا جاسکتا ہے۔

عصبی رسد۔ زبان کے عضلاتِ باطنہ کو ہائپوگلاسل عصب رسد پہنچاتا ہے۔

افعال۔ باطنی عضلات بالخصوص زبان کی شکل بدلنے میں متعلق ہوتے ہیں، مثلاً لانجی ٹیوڈنالس لنگوی سوپیریئر اِٹ انفیریئر اُسے کوتاہ کر دیتے ہیں، لیکن اول الذکر کا مستزاد فعل یہ ہے کہ وہ نوک اور اطراف کو اوپر کی طرف کھینچ کر پشت زبان کو مقعر بنا دیتا ہے۔ مگر مؤخر الذکر نوک کو نیچے کے طرف کھینچ کر پشت کو محدب کر دیتا ہے۔ ٹرانسورسس لنگوی زبان کو سکڑا اور لمبا اور ورٹیکیلس لنگوی اُسے چپٹا اور چوڑا کر دیتا ہے۔

زبان کی ساخت۔ زبان بیشتر عضلی بافت سے بنتی ہے لیکن وہ جزءاً غشائے مخاطی اور ایک تحت المخاطی لیفی تہ کی پوشش رکھتی ہے۔

زبان کی سطح زیرین کو ڈھانکنے والی غشائے مخاطی مہین اور چکنی ہے اور بقیہ کہفہ فمی پر استر کرنے والی غشائے مخاطی مماثل ساخت رکھتی ہے۔ پشتِ زبان کے بلعومی حصے کی غشائے مخاطی موٹی ہوتی ہے اور ماتحت حصوں پر آزادانہ حرکت کی قابلیت رکھتی ہے۔ اُس میں ملفوی بافت کے جرابات بڑی تعداد میں موجود ہوتے ہیں۔ ہر جراب ایک گول اُبھار بناتی ہے۔ جس کے مرکز میں ایک باریک دہنہ ہوتا ہے جو ایک قیف نما کہفہ یا گوشہ کے اندر تک پہنچتا ہے۔ اِس گوشہ کے گرد ملف آسا بافت کی کثیر التعداد گول یا بیضوی گرہیں مجتمع ہوتی ہیں۔ ہر گرہ ایک ایک کیسہ یا غلاف میں ملفوف ہوتی ہے جو تحت المخاطی لیفی تہ سے ماخوذ ہوتا ہے۔ لیکن گوشہ کی تہ میں مخاطی غدد کی قناتیں بھی کھلتی ہوئی دکھلائی دیتی ہیں۔ پشت زبان کے قمی حصہ پر کی غشائے مخاطی پتلی،

عُضلی بافت سے خوب چسپاں اور کثیر التعداد حلیمات سے ڈھکی ہوئی ہوتی ہے (صفحہ 1132) — یہ غشائے مخاطی اتصالی بافت کی ایک تہ **اَدمہ** (corium) یا **طبقۂ مخاطیہ** (mucosa) سے بنتی ہے جو سرحلمہ سے ڈھکا ہوا ہوتا ہے۔

سرحلمہ فلسانی قسم کا، جلد کے سرحلمہ سے مماثل لیکن نسبتہً بہت زیادہ پتلا اور کم پیچیدہ ہوتا ہے۔ وہ ہر حلیمہ کو جڑ سے چوٹی تک محصور کرتا ہے۔

اَدمہ (corium) لیفی اتصالی بافت کی کثیف نمدہ جیسی ساخت کا ہوتا ہے، جس کے ساتھ متعدد لچکدار ریشے ہوتے ہیں جو زبان کے عضلی بنڈلوں کے درمیان کی لیفی بافت سے مضبوط جڑے ہوئے ہوتے ہیں۔ اَدمہ میں کثیر التعداد عروق و اعصاب کے **تفرعات** (ramifications) (جن سے حلیمات کو رسد پہنچتی ہے)، عروق لمفائیہ کے بڑے بڑے ضفیرے، اور زبان کے غدد موجود ہوتے ہیں۔

زبان کے غدد۔ زبان میں مخاطی اور مصلی غدد موجود ہوتے ہیں۔

مخاطی غدد ساخت میں شفوی اور فمی غدد سے مشابہ ہوتے ہیں۔ وہ زبان کی پچھلی ایک تہائی میں، یعنے فصیلی حلیمات (papillæ vallatæ) کے پیچھے تعداد کثیر میں ہوتے ہیں، لیکن راس اور حاشیوں پر بھی موجود ہوتے ہیں۔ اس تعلق میں **مقدم لسانی غدد** (anterior lingual glands of Blandin or Nuhn) کا تذکرہ خاص طور پر ضروری ہے۔ راسِ زبان کی زیرین سطح پر (تصویر 1100) لجام کی دونوں جانب پر ایک ایک غدہ ہوتا ہے، جہاں وہ غشائے مخاطی اور اسٹائلو گلاسس اور لانجی ٹیوڈنالس الفیریئر سے اخذ شدہ عضلی ریشوں کی ایک پچھی سے ڈھکا ہوا ہوتا ہے۔ یہ غدد ۱۲ سے ۲۰ ملی میٹر تک لمبے اور تقریباً ۸ ملی میٹر چوڑے ہوتے ہیں۔ ہر غدہ مخاطی اور مصلی جوفیزوں پر مشتمل ہوتا اور تین یا چار قناتوں کے ذریعہ سے راسِ زبان کی زیرین سطح پر وا ہوتا ہے۔

مصلی غدد، عنقود ذائقہ (taste-buds) کے پاس واقع ہوتے ہیں، اور اُن کی قناتیں بیشتر فصیلی حلیمات کے حفرات میں وا ہوتی ہیں۔ یہ غدد عنقودی (racemose) ہیں۔ ہر غدہ کی قنات متعدد چھوٹی قناتوں میں منشعب ہوجاتی ہے، یہ قناتیں کم و بیش استوانی سرحلمہ کی ایک تہ سے استر کئے ہوئے جوفیزوں میں ختم ہوتی ہیں۔ ان کا افراز آبی نوعیت کا ہوتا ہے اور جس چیز کو چکھنا ہو اُسے غالباً رقبۂ ذائقہ پر پھیلانے میں ممد ہوتا ہے (Ebner)۔

زبان کا فاصل ایک وسطی لیفی درمیانی پردہ ہے، جو زبان کے سارے طول میں پھیلتا ہے، لیکن وہ پُشت زبان کی انتہا تک نہیں پہنچتا۔ ٹرانسورسس لنگوی عضلہ اسی فاصل سے نکلتا ہے۔ زبان کی اکلیلی تراش (coronal section) میں یہ فاصل خوب نمایاں ہوتا ہے۔ پیچھے کی طرف وہ عرضی رُخ میں پھیل کر ایک جھلّی بنا دیتا ہے، جسے لامی لسانی غشاء (hyoglossal membrane) کہتے ہیں۔ یہ جھلّی زبان کی جڑ کو عظم لامی سے جوڑتی ہے، اور جینیو گلاسائی عضلات کے پچھلے ریشے اسی میں منتہی ہوتے ہیں۔

عقود ذائقہ (taste-buds) جو حِسّ ذائقہ کے منتہائی آلات (end-organs) ہیں، بے قاعدہ فاصلوں سے دہن اور زبان کی غشائے مخاطی پر منتشر ہوتے ہیں۔ وہ بالخصوص فصیلی حلیمات کے اطراف میں واقع ہوتے ہیں۔ ان کا بیان اعضائے حواس کے تحت میں دیا گیا ہے (صفحہ 1001)۔

عروق و اعصاب۔ زبان کی خاص شریان ایکسٹرنل کراٹڈ شریان کی لسانی (lingual) شاخ ہے، لیکن ایکسٹرنل میکسیلری اور ایسینڈنگ فیرنجیئل شرائین سے بھی اُس میں شاخیں پہنچتی ہیں۔ وریدیں انٹرنل جوگیولر ورید کے اندر وا ہوتی ہیں۔

زبان کے عروق لمفائیہ کا بیان صفحات 772 تا 774 میں درج کیا گیا ہے۔

زبان کے حسّی اعصاب یہ ہیں:۔ (۱) مینڈیبولر عصب کی لسانی شاخ، جو زبان کی اگلی دو تہائیوں کے لئے معمولی حس کا عصب ہے۔ (۲) فیشیئل عصب کی کارڈا ٹمپنائی شاخ، جو لنگول نرو (lingual nerve - عصب لسانی) کے غلاف کے اندر دوڑتی ہے اور عام طور پر اگلی دو تہائیوں کے لئے عصبِ ذائقہ سمجھی جاتی ہے، یہ عصب عام طور پر فیشیئل کی حسّی جڑ (nervus intermedius) تصور کیا جاتا ہے۔ (۳) گلاسوفیرنجیئل عصب کی لسانی شاخ، جو زبان کے اطراف اور قاعدہ کی غشائے مخاطی میں اور فصیلی حلیمات میں پھیلتی اور اس خطہ کے لئے ذائقہ اور عام حِسّ کا عصب ہے۔ (۴) سوپیریئر لیرنجیئل عصب، جو سُبکی (ایپی گلاٹس) کے قریب کے حصّوں میں چند باریک شاخیں بھیجتا ہے۔

1137

اطلاقی تشریح۔ درقی لسانی قنات (thyreoglossal duct) (صفحہ 137) کے دائمی باقیات سے پیدائشی دُویرے (cysts) اور ناسور (fistulæ) پیدا ہو سکتے ہیں۔

اگر لنگول آرٹری اتفاقی حادثہ کے باعث زخمی ہو جائے تو نزف فی الفور اس طرح روکا

جاسکتا ہے کہ انگشت شہادت زبان کے اوپر سے گذاری جائے حتیٰ کہ وہ مکبّی کو چھُو ئے پھر اُسے اُس جانب جدھر کی شریان کو دبانا مقصود ہے پھیر کر چانہ (mandible) پر زور سے دبایا جائے۔ (Heath)۔

ارتفاقِ ذقنی (symphysis menti) کی اندرونی سطح پر کے ذقنی شوکوں (mental spines) سے جینیوگلاسائی عضلات کی چسپیدگی ہی زبان کو پیچھے کے طرف گرنے اور تنفس میں مزاحم ہونے سے روکتی ہے۔ لہذا ماہرین معدات حس (anæsthetists) کو چاہئے کہ ذقن کو ہمیشہ آگے کے طرف کھینچکر اِن عضلات کے اِس فعل سے پورا فائدہ اُٹھائیں۔ سرطانِ زبان کے خارج کرنیکے عملیہ کے دوران میں جب جینیوگلاسائی عضلات کی یہ چسپیدگیاں قطع کر دی جائیں تو زبان کو آگے پکڑ رکھنے کے لئے ضروری ہے کہ اُس کے باقی ماندہ حصہ (stump) میں سے ایک ٹانکا (suture) لگادیں۔

زبان کے عروق لمفائیہ کے بیان (صفحہ 772 to 774) پر غور کرنے سے ظاہر ہوگا کہ سرطانِ زبان کو خارج کرنے کے عملیہ کی وسعت کس حد تک پہنچنی چاہیئے۔

حلقوم

(FAUCES)

(تصویر 1101)

جس روزن کے ذریعہ دہن بلعوم کے ساتھ ارتباط حاصل کرتا ہے اُسے خاکنائے حلقوم (isthmus faucium) کہتے ہیں۔ اُس کی سرحد اوپر نرم تالو سے، نیچے پشتِ زبان سے، اور اطراف میں لسانی حنکی محرابوں سے بنتی ہے۔

لسانی حنکی محراب (glossapalatine arch) : (حلقوم کا اگلا ستون = anterior pillar of the fauces) ہر جانب نرم تالو کی زیرین سطح سے نیچے کے طرف جانباً اور آگے کو بڑھ کر زبان کے پہلو تک جاتی ہے، اور گلاسوپیلی ٹنس (عضلۂ لسانی حنکی) (صفحہ 1139) اور اُس کو ڈھانکنے والی غشائے مخاطی کے اُبھار سے بنتی ہے۔

بلعومی حنکی محراب (pharyngopalatine arch) (حلقوم کا پچھلا ستون) لسانی حنکی محراب سے پیچھے اور اُس کے نسبت خطِ وسطی کے طرف زیادہ نکلی ہوئی ہوتی ہے۔ وہ لہات (uvula) کے حاشیہ سے نیچے جانباً اور پیچھے کے طرف بلعوم کے پہلو تک دوڑتی ہے اور فیرنگوپیلیٹنس (pharyngopalatinus = عضلۂ بلعومی لسانی) (صفحہ 1140) کے اُبھار سے بنتی ہے، اور غشائے مخاطی سے ڈھکی ہوئی ہوتی ہے۔ دونوں جانب ان محرابوں کو ایک مثلث نما گوشہ، **جوف لوزی** (sinus tonsillaris) ایک دوسرے سے علٰحدہ کرتا ہے۔ اس گوشہ میں **لوزۂ حنکی** (palatine tonsil) واقع ہے۔

حنکی لوزتین (تصویر 1101) یہ لمف آسا بافت کے دو تودے ہیں، جو بلعوم کے فمی حصّے کی جانبی دیواروں میں قیام رکھتے ہیں۔ ہر لوزہ جوفِ لوزی کے حصۂ زیرین میں لسانی حنکی محراب اور بلعومی حنکی محراب کے درمیان واقع ہے۔ اِس جوف کے بالائی حصّے کو حفرۂ **فوق اللوزہ** (supratonsillar fossa) کہتے ہیں۔ لسانی حنکی محراب سے غشائے مخاطی کا ایک ہلالی یا مثلثی دُہراؤ پیچھے کے طرف جاتا ہے، جس کے اندر لیفی بافت کی ایک تہہ ہوتی ہے جو غلاف لوزہ کے ساتھ مسلسل ہوتی ہے اس دُہراؤ کے بالائی حصے کو ثنیۂ ہلالیہ (plica semilunaris) یا ثنیۂ **فوق اللوزی** (plica supratonsillaris) کے نام سے یاد کیا جاتا ہے۔ یہ دونوں محرابوں کے درمیان پھیلتا اور حفرۂ فوق اللوزہ کی وسطانی دیوار بناتا ہے۔ اِس دُہراؤ کا زیرین حصّہ جسے ثنیۂ مثلثی (plica triangularis) کہتے ہیں، جوفِ لوزی کے اگلے اور زیرین حصّوں کی وسطانی دیوار بناتا ہے۔ یہ لوزہ کو ڈھانکتا اور کبھی کبھی اُس سے چسپاں بھی ہوتا ہے لوزہ مختلف فاصلہ تک ثنیۂ مثلثی اور لسانی حنکی محراب کی آڑ میں آگے کے طرف، اور حفرۂ فوق اللوزہ کے گرد اوپر کے طرف اور نرم تالو کے اندر پھیلتا ہے۔ لہٰذا لوزہ کا ایک معتد بہ حصہ آس پاس کی غشائے مخاطی کے لیول کے نیچے (یعنے مدفون) ہوتا ہے، مگر بقیہ حصہ وہ مرئی لوزہ ہے جو باہر نکلا ہوا نظر آتا ہے بچہ کے لوزتین اضافیاً اور اکثر مطلقاً، بالغ کے نسبت بڑے ہوتے ہیں اور لوزہ کا تقریباً ایک تہائی حصہ مدفون ہوتا ہے۔

(Hett and Butterfield)[1] بلوغ کے بعد مدفون حصہ جسامت میں بہت کچھ کم ہو جانے کی وجہ سے لوزہ ایک قرص نما شکل اختیار کر لیتا ہے جو ایک جانب سے دوسری جانب تک چپٹی ہوتی ہے۔ لیکن لوزہ کی شکل و جسامت مختلف اشخاص میں بہت مختلف ہوتی ہے۔

لوزہ کی آزاد سطح بارہ تا پندرہ دہنے پیش کرتی ہے، جو چھوٹے چھوٹے طاقہ جات (crypts) یا گوشوں (recesses) کے اندر تک جاتے ہیں جن میں سے متعدد جرابات منشعب ہو کر لوزی جرم کے اندر داخل ہو جاتے ہیں۔

جانبی یا عمیق سطح ایک لیفی کیسہ سے چسپاں ہے جو پلیکا ٹرائینگولیرس (ثلثیہ مثلثی) میں مسلسل ہو جاتا ہے۔ یہ سطح کچھ ڈھیلی اتصالی بافت کے ذریعہ کانسٹرکٹر فیرنجس سپیریئر سے علیحدہ ہوتی ہے۔ یہ عضلہ لوزہ اور ایکسٹرنل پیکسیلری شریان کے درمیان حائل ہے جو اپنی ٹانسیلر (لوزی) اور ایسینڈنگ پیلاٹائن (صعودی حنکی) شاخوں کے ساتھ ہوتی ہے۔ بعض عضلی ریشے اس کیسہ کے زیرین اور پچھلے حصوں میں منتہی ہوتے ہیں، انٹرنل کراٹڈ شریان لوزہ سے تقریباً ۲½ سینٹی میٹر پیچھے اور جانباً واقع ہے۔ 1138

حنکی لوزتین (palatine tonsils) غدۂ آسا بافت کے اس مدور بند کا ایک جزو بناتے ہیں جو انہضامی اور تنفسی انابیب (نالیوں) کے فتحہ (opening) کی حفاظت کرتا ہے۔ اس حلقہ کا اگلا حصہ زبان کے بلعومی حصہ پر کے تحت المخاطی غدۂ آسا اجتماعات (lingual tonsil = لوزۂ لسانی) سے بنتا ہے۔ جانبی حصے حنکی لوزتین پر اور سمعی انابیب (نالیوں) کے قریب کے غدۂ آسا مجموعات پر مشتمل ہیں۔ پیچھے کے طرف بلعومی لوزہ (pharyngeal tonsil)، جو بلعوم کی پچھلی دیوار پر ہے، اس حلقہ کو مکمل کرتا ہے۔ ان خاص خاص اجتماعات کے درمیانی فاصلوں میں غدۂ آسا بافت کے نسبتہً چھوٹے مجموعے ہوتے ہیں۔

ساخت (تصویر 1107)۔ لوزہ کے طاقہ جات (crypts) کا استر طبقاتی فلسانی سرحلہ

---

[1] G. Seccombe Hett and H. G. Butterfield. Journal of Anatomy and Physiology, vol. xliv.

کا ہے، جو بلعوم کے غشائے مخاطی کے سرحلہ کے ساتھ مسلسل ہے، اور جس میں متعدد لمفائی جسیمات داخل ہوتے ہیں۔ غالباً آخر الذکر میں سے بعض دہن کے اندر داخل ہو کر نام نہاد ریقی جسیمات بنا دیتے ہیں۔ لوزہ لمف آسا بافت (lymphoid tissue) پر مشتمل ہے جو گرہکوں یا جرابوں کی صورت میں مرتب ہوتی ہے۔ ہر گرہک کے مرکز میں لمفائی جسیمات (lymphocytes) نسبتہً کم گنجان طور پر گھسے ہوئے ہوتے ہیں۔ چونکہ اس مقام پر جسیمات کی تکثیر واقع ہوتی رہتی ہے، لہذا ہر گرہک کے مرکز کو جرثومہ مرکز (germ-centre) کہتے ہیں۔ ہر جراب کو عروق لمفائیہ کا ایک گنجان ضفیرہ محصور کرتا ہے، جس سے لمفائی عروق نکلکر بالائی عمیق عنقی لمفائی غدد (superior deep cervical lymph glands) کو جاتے ہیں۔ ان میں سے بیشتر اُس غدہ میں ختم ہو جاتے ہیں، جو عضلۂ ڈائے گیسٹرک (digastric) کے پچھلے پیٹے کے قریب انٹرنل جوگولر ورید پر واقع ہے (صفحہ 772)۔

عروق و اعصاب۔ لوزہ کو رسد پہنچانے والی شرائین یہ ہیں:- لنگول آرٹری کی ڈارسالس لنگوی (ظہری لسانی = dorsalis linguæ) شاخیں، ایکسٹرنل میکسیلری آرٹری کی اسینڈنگ پیلاٹائن (صعودی حنکی = ascending palatine) اور لوزی (tonsillar) شاخیں، ایکسٹرنل کراٹڈ آرٹری کی ایسینڈنگ فیرنجیئل (صعودی بلعومی = ascending pharyngeal) شاخ، انٹرنل میکسیلری آرٹری کی ڈیسینڈنگ پیلاٹائن (نزولی حنکی = descending palatine) شاخ اور سمال مینینجیئل آرٹری (small meningeal artery) سے آنے والا ایک شاخچہ (twig)۔ وریدیں لوزہ کے جانبی پہلو پر لوزی ضفیرہ (tonsillar plexus) میں ختم ہوتی ہیں۔

حنکی لوزہ کے عروق لمفائیہ کا بیان صفحہ 772 پر درج کیا گیا ہے۔

اعصاب اسفینو پیلیٹائن گینگلیئن (sphenopalatine ganglion) سے اور گلاسو فیرنجیئل عصب سے ماخوذ ہیں۔

اطلاقی تشریح - حنکی لوزتین کا معائنہ آسانی کے ساتھ اس طرح کیا جا سکتا ہے کہ مریض کو ہدایت کی جائے کہ وہ اپنا سر پیچھے کی طرف جھکا لے اور منہ چوڑا کھول دے۔ اس کے ساتھ ہی مریض کی زبان کو ایک بلوق (spatula) یا آلۂ خافض اللسان (tongue depressor) سے دبایا جائے۔ طبعی لوزہ لسانی حنکی محراب کے مستوی سے باہر نکلا ہوا نہ ہونا چاہئے

حنکی لوزتین بڑے ہو جانے کا رجحان رکھتے ہیں، بالخصوص تدرنی بچوں میں۔ اور جب اِن کی جسامت بہت بڑی ہو جاتی ہے تو یہ تنفس اور بلع (deglutition) یعنے نگلنے میں رکاوٹ پیدا کر کے بہت تکلیف کا باعث ہوتے ہیں۔ ممکن ہے کہ لوزتین التہاب حاد کا محل وقوع ہوں، اور پھر یہ التہاب تقیح (suppuration) تک پہنچ جائے، اور اس صورت میں تفریغ قیح (evacuation of pus) یعنے پیپ کو خارج کرنے کی ضرورت لاحق ہو۔ لوزہ سے پیپ خارج کرنے کا بہترین طریقہ ہلٹن کا ہے (Hilton's methods)۔ لوزہ کے التہابِ حاد کی ایک دوسری شکل جسرابی التہابِ لوزہ (follicular tonsillitis) ہے جو لوزہ کے طاقچات کے اندر دقیق عضویوں (micro-organisms) کے مقیم ہو جانے سے پیدا ہو جاتی ہے۔ بچوں میں بڑھے ہوئے لوزتین کا خارج کرنا بالعموم ایک نہایت سادہ عمل ہے اور جبتک کہ مریض کو ہیموفیلیا (hæmophilia = نزیفیت) یعنے طبعی استعداد نزف کی شکایت لاحق نہو تو اِس عمل میں زیادہ نزف واقع نہیں ہوتا۔ لوزہ کے انقاف یعنے خارج کرنے (enucleation) کے عمل میں اس وقع سے فائدہ اُٹھایا جاتا ہے کہ اُس کی عمیق سطح کیسہ بند ہوتی ہے چنانچہ، سالم لوزہ مع کیسہ نکال دیا جاتا ہے۔ 1139

حنکی وترِ عریض (palatine aponeurosis) سخت تالو کے پچھلے کنارے سے ایک پتلا لیفی ورقچہ حنکی وترِ عریض ہے۔ جو عضلات کو سہارا دیتا اور نرم تالو کو استحکام بخشتا ہے۔ وہ اوپر تو دبیز ہے لیکن نیچے نہایت پتلا ہے اور اس کی تحدید مشکل ہوتی ہے ہر ایک جانب وہ ٹینسر ویلی پیالیٹینی (tensor veli palatini) عضلہ کے وتر کے ساتھ مسلسل ہے۔

بلیک وے[1] (Blakeway) کی رائے ہے کہ حنکی وترِ عریض کوئی جداگانہ ساخت نہیں ہے دراصل وہ ٹینسر ویلی پیالیٹینی عضلہ کا پھیلا ہوا وتر ہے۔

تالو اور حلقوم کے عضلات یہ ہیں (تصویر 1108):—

لیویٹر ویلی پیالیٹینی	(levator veli palatini)
ٹینسر ویلی پیالیٹینی	(tensor veli palatini)
مسکیولس یوڈیولی	(musculus uvulæ)

---

[1] Journal of Anatomy and Physiology, vol. xlviii.

گلاسو پیالیٹینس (glossopalatinus)

فیرنگو پیالیٹینس (pharyngopalatinus)

لیویٹر ویلی پیالیٹینی (levator palati) (levator veli palatini)

ایک مدور عضلہ ہے جو قیف الانف (choana) کے پہلوی جانب پر واقع ہے۔ وہ ٹیمپورل بون یعنے عظم صدغی کے پیٹرس یعنے صخری جزء کی تحتانی سطح سے، کراٹیڈ قنال کے نیچے والے فتحہ کے عین سامنے، اور سمعی نالی (آڈیٹری ٹیوب) کی کُرّی کے وسطانی ورقچہ سے نکلتا ہے کانسٹرکٹر فیرنجس سوپیریئر عضلہ (constrictor pharyngis superior) کے بالائی مقعر حاشیہ کے اوپر سے اور سالپنگو فیرنجیئس (salpingopharyngeus) عضلہ کے سامنے سے گذرنے کے بعد وہ نرم تالو میں پھیل جاتا ہے اور اُس کے ریشے خط وسطانی تک دوڑتے اور وہاں مقابل جانب کے عضلہ کے ساتھ مخلوط ہو جاتے ہیں۔

عصبی رسد۔ لیویٹر ویلی پیالیٹینی عضلہ کو ایکسیسری سیریبرل عصب (accessory cerebral nerve) ضفیرۂ بلعومی (pharyngeal plexus) کی وساطت سے رسد پہنچاتا ہے۔

فعل۔ لیویٹر ویلی پیالیٹینی عضلہ نرم تالو کو اوپر اُٹھاتا ہے۔

ٹینسر ویلی پیالیٹینی (tensor palati) (tensor veli palatini) ایک پتلا عضلہ ہے جو لیویٹر ویلی پیالیٹینی اور اسفینائڈل (وتدی) ہڈی کے وسطانی ٹیریگائڈ ورقہ کے پہلوی جانب پر واقع ہے۔ وہ ایک چپٹے ورقچہ کے ذریعہ اسکیفائڈ فاسا (scaphoid fossa) سے، عظم وتدی کے زاویئی شوکہ (spina angularis) کی وسطانی سطح سے اور سمعی نالی کی کُرّی کے پہلوی ورقہ سے نکلتا ہے۔ وسطانی ٹیریگائڈ ورقہ کے زیریں سرے تک انتصابیاً نیچے جاکر وہ ایک وتر میں ختم ہو جاتا ہے جو ٹیریگائڈ حطّا فچہ (pterygoid hamulus) کے نیچے وسطانی جانب پلٹ کر حنکی وتر عریض میں اور عظم حنکی کے اُفقی حصہ پر کے عرضی حید کے پیچھے کی سطح میں ختم ہو جاتا ہے۔ اس وتر اور ٹیریگائڈ ہیمیولس کے درمیان ایک چھوٹی دُرجک (bursa) ہے۔

عصبی رسد۔ ٹینسر ویلی پیالیٹینی عضلہ مینڈیبیولر نرو (چانوی عصب) کی ان شاخوں سے رسد حاصل کرتا ہے جو اوٹک گینگلیئن (otic ganglion = عقدۂ اُذنیہ) میں سے

گذرتی ہیں۔

افعال۔ ٹینسر ویلی پیالیٹینی عضلہ جب تنہا عمل کرتا ہے تو وہ نرم تالو کو ایک جانب کو کھینچ لیتا ہے۔ ہر دو عضلات ایک ساتھ عمل کرکے نرم تالو کو سخت کر دیتے ہیں۔

مسکیولس یووِیولی عضلہ (azygos uvulæ) (musculus uvulæ)

حنکی ہڈیوں کے پچھلے انفی شوکہ سے اور حنکی وترِ عریض سے نکلتا اور اوپر جاکر لہاۃ (uvula) میں ختم ہو جاتا ہے۔

مسکیولس یووِیولی عضلہ کو ایکسیسری سیریبرل عصب (accessory cereberal nerve) ضفیرۂ بلعومی کی وساطت سے رسد پہنچاتا ہے۔

فعل۔ مسکیولس یووِیولی لہاۃ کو اپنی جانب اوپر کے طرف کھینچتا ہے۔

گلاسوپیالیٹینس عضلہ (palatoglossus)(glossopalatinus) ایک چھوٹی لحمی لچھی ہے، جو سروں کے نسبت درمیان میں زیادہ سکڑی ہے اور اس غشائے مخاطی کے ساتھ جو اس کی سطح کو ڈھانکتی ہے، لسانی حنکی محراب (glosso-palatine arch) بناتی ہے۔ وہ نرم تالو کی اگلی سطح سے، جہاں وہ مقابل جانب کے عضلہ کے ساتھ مسلسل ہو جاتی ہے، نکلکر نیچے آگے اور جانباً لوزۂ حنکی کے سامنے گذرتی ہے اور زبان کے پہلو میں ختم ہو جاتی ہے۔ اس کے کچھ ریشے پشت زبان پر پھیل جاتے ہیں اور کچھ زبان کے جرم کے اندر گہرے جاکر عرضی لسانی (transversus linguæ) عضلہ کے ساتھ مخلوط ہو جاتے ہیں۔

عصبی رسد۔ گلاسوپیالیٹینس عضلہ کو ایکسیسری سیریبرل عصب سے ضفیرۂ بلعومی کے ذریعہ سے رسد پہنچتی ہے۔

افعال۔ گلاسوپیالیٹینس عضلہ زبان کی جڑ کو اوپر کھینچتا اور لسانی حنکی محراب کو خط وسطی سے قریب کر دیتا ہے۔

فیرنگوپیالیٹینس عضلہ (palatopharyngeus)(pharnygopalatinus) 1140

معہ اس غشائے مخاطی کے جو اس کی سطح کو ڈھانکتی ہے، لسانی حنکی محراب بناتا ہے۔ تالو میں وہ دو تہوں پر مشتمل ہے، جنہیں لیویٹر ویلی پیالیٹینی اور مسکیولس یووِیولی جدا کرتے ہیں۔

FIG. 1108.—The muscles of the palate. Exposed from behind.

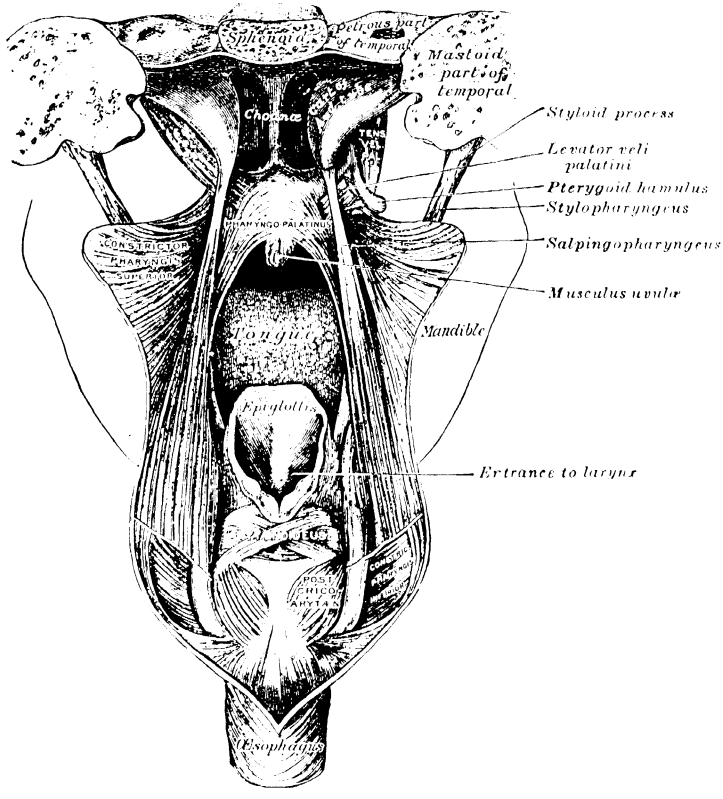

پچھلی تہ اُس مخاطی جھلی سے متماس ہے جو تالو کی پچھلی سطح کو ڈھانکتی ہے۔ خط وسطی میں وہ مقابل عضلہ کی پچھلی تہ کے ساتھ اتصال حاصل کرتی ہے۔ اگلی تہ جو زیادہ دبیز ہے، لیویٹر اور ٹینسر ویلی پیالیٹینی عضلات کے درمیان واقع ہے۔ وہ سخت تالو کے پچھلے کنارے سے اور حنکی وتر عریض سے شروع ہوتی ہے، اور اس کے بعض ریشے خط وسطی میں عضلۂ مقابل کی متناظر تہ کے ساتھ اتصال حاصل کرتے ہیں۔ تالو کے مؤخر جانبی کنارے کے قریب اس عضلہ کی دونوں تہیں باہم جڑ جاتی ہیں اور اُن میں سالپنگو فیرنجیئس عضلہ کے ریشے شامل ہو جاتے ہیں (صفحہ 1146) جانباً اور نیچے کی طرف لوزۂ حنکی کے پیچھے پیچھے گذر کر فیرنگو پیالیٹینس عضلہ اسٹائیلو فیرنجیئس کے ساتھ شامل ہوتا اور معہ اُس کے غضروف درقی کے پچھلے کنارے میں ختم ہو جاتا ہے۔ اُس کے بعض ریشے بلوم کے پہلو میں ختم ہو جاتے ہیں اور بعض پیچھے کی جانب سے خط وسطی کو عبور کر کے عضلۂ مقابل کے ریشوں کے ساتھ تقاطع کرتے ہیں۔

عصبی رسد فیرنگو پیالیٹینس عضلہ کو ضفیرۂ بلعومی کے ذریعہ ایکسسری سیریبرل عصب سے رسد حاصل ہوتی ہے۔

افعال۔ فیرنگو پیالیٹینس عضلہ دیوار بلعوم کو، خود اپنی جانب، اوپر سامنے اور وسطانی جانب کھینچتا ہے۔

نرم تالو کی تقطیع اُس کی پچھلی یا بلعومی سطح کے طرف سے اگلی یا فمی سطح کے طرف کرتے وقت عضلات ترتیب ذیل میں منکشف ہوتے ہیں:۔ (۱) فیرنگو پیالیٹینس کی پچھلی لچھی جو پیچھے کے طرف سے انفی غشائے مخاطی سے ڈھکی ہوئی ہوتی ہے۔ (۲) مسکیولس یو ویئولی۔ (۳) لیویٹر ویلی پیالیٹینی۔ (۴) فیرنگو پیالیٹینس کی اگلی لچھی۔ (۵) ٹینسر ویلی پیالیٹینی کا وتر عریض۔ اور (۶) گلاسو پیالیٹینس، جسے فمی غشائے مخاطی کا ایک تسلسل سامنے کے طرف سے ڈھانکے ہوئے ہوتا ہے۔

1141

میکانیۂ بلع

(MECHANISM OF DEGLUTITION)

بلع (نگلنے) کے پہلے مرحلہ میں غذا کی گولی (bolus) خاکنائے حلقوم میں سے ہو کر ڈھکیلی جاتی ہے۔ اس کا باعث وہ دباؤ ہے جو زبان کا اگلا حصہ سخت تالو پر ڈالتا ہے ساتھ ہی زبان کا پچھلا حصہ سکڑ لیا جاتا اور حنجرہ بلعوم کے ساتھ اوپر اٹھایا جاتا ہے۔ دوسرے مرحلہ میں ایری ایپی گلاٹک دُہراؤں (aryepiglottic folds) کے ملنے اور ایری ٹینائڈ کارٹیلیجز (arytænoid cartilages) (غضاریف حلقی) کے مکبّی (epiglottis) کے درنہ یا گدّی کے قریب آجانے سے (یہ حرکت تھائیرو ایری ٹینائڈی، ایری ٹینائڈی آبلیکی اور ایری ایپی گلاٹیسی عضلات کے سکڑنے سے پیدا ہو جاتی ہے) حنجرہ کا دہانہ بند ہو جاتا ہے۔

زبان کو چھوڑنے کے بعد غذا کی گولی (bolus) مکبّی کی پچھلی یا حنجری سطح پر آجاتی ہے اور کچھ فاصلہ تک اسی سطح پر پھسلتی رہتی ہے۔ پھر گلاسو پیالیٹنی جو حلقوم کے سکیڑنے والے عضلات ہیں، اُس کے پیچھے منقبض ہوتے ہیں پیلیٹائن ویلم (palatine velum) کو لیویٹر ویلی پیالیٹنی عضلات کسی قدر اوپر اٹھا دیتے اور ٹینسر ویلی پیالیٹنی عضلات اس کو تنیدہ بنا دیتے ہیں۔ اور فیرنگو پیالیٹنی عضلات اپنے انقباض سے بلعوم کو نوالہ کے اوپر سے کے طرف کھینچ کر تقریباً متصل ہو جاتے ہیں اور اُن کے درمیان جو تھوڑا سا فاصلہ رہ جاتا ہے اس کو لہاۃ پُر کر دیتا ہے۔ ان وسائل کے باعث غذا بلعوم کے انفی حصے کے اندر نہیں جانے پاتی۔ ساتھ ہی فیرنگو پیالیٹنی عضلات ایک ڈھلوان مستوی بنا دیتے ہیں، جو نرچھا نیچے اور پیچھے کے طرف جاتا ہے اور جس کی زیریں سطح پر سے نوالہ بلعوم کے حصۂ زیریں میں اُتر جاتا ہے۔ بلع کے آخری مرحلے عضلاتِ بلعوم کی وساطت سے عمل میں آتے ہیں (صفحہ 1144)۔

بلعوم

(PHARYNX)

(تصویر 1109)

بلعوم انبضامی نلی کا وہ حصہ ہے جو کہفہائے انفی، دہن اور حنجرہ کے پیچھے واقع ہے۔ وہ ایک عضلی غشائی نلی ہے، جس کا طول ۱۲ تا ۱۴ سینٹی میٹر ہے اور جو کھوپری کی زیرین سطح سے چھٹے عنقی فقرہ اور کری کائڈ کرسی کے زیرین کنارے تک پھیلتی ہے۔ گوشہ ہائے بلعومی یا حفراتِ رازین لر (fossæ of Rosenmuller) کے مستوی میں اُس کا عرض ۳½ سینٹی میٹر ہے۔ جس مقام پر بلعوم کا اتصال مری کے ساتھ ہوتا ہے، وہاں یہ عرض کم ہو کر تقریباً ½ سینٹی میٹر رہ جاتا ہے۔ بلعوم اوپر اسفی نائڈل ہڈی سے اور آکسی پیٹل ہڈی کے قاعدی حصہ سے محدود ہے۔ نیچے وہ مری کے ساتھ مسلسل ہے۔ پیچھے وہ ڈھیلی فضائی بافت کے ذریعہ عمود الفقرات کے عنقی حصے سے اور پیش فقری رداء (prevertebral fascia) سے ملحق ہے، جو لانگس کولائی (longus colli) اور لانگس کیپی ٹس (longus capitus) عضلات کو ڈھانکتی ہے۔ سامنے وہ کہفہائے انفی، دہن اور حنجرہ کے اندر وا ہوتا ہے اور اسی واسطے اُس کی اگلی دیوار نامکمل ہے۔ دونوں جانب وہ اوپر سے نیچے تک ٹیریگائڈ ورقہ (pterygoid lamina) ٹریگو سینڈ بیولر ریفی (pterygomandibular raphe)، چانہ (mandible)، زبان، عظم لامی اور تھائریائڈ (درقی) اور کریکائڈ (حلقی) کریوں سے چسپاں ہے۔ جانباً وہ سمعی (یوسٹے کئین) نالیوں کی وساطت سے کہفہائے طبلی کے ساتھ ارتباط حاصل کرتا ہے اور اسٹائلائڈ زائدوں اور اُن کے عضلات، کاسن اور ایکسٹرنل کراٹڈ شریانوں اور آخر الذکر شریان کی بعض شاخوں کے ساتھ مجاورت یا تعلق رکھتا ہے۔ بلعوم کے تین حصے ہیں، یعنے انفی (nasal)، فمی (oral) اور حنجری (laryngeal) (تصویر 1109)۔

بلعوم کا انفی حصہ (nasopharynx= بلعوم انفی) ناک کے پیچھے اور نرم تالو کے مستوی سے اوپر واقع ہے۔ باستثنائے نرم تالو کے اُس کی دیواریں غیر متحرک ہیں اور یہ اسی کا نتیجہ ہے کہ اُس کا کہف کبھی مسدود نہیں ہوتا۔ اِس خصوص میں وہ فمی اور حنجری حصوں سے اختلاف رکھتا ہے۔ سامنے (تصویر 1108) وہ کوآنی (choanæ) کے ذریعہ سے کہف ہائے انفی کے ساتھ ارتباط حاصل کرتا ہے۔ یہ کوآنی انتصاباً تقریباً ۲۵ ملی میٹر اور عرضاً ۱۲½ ملی میٹر کے برابر ہوتے ہیں اور فاصلِ انفی (nasal septum) کی پچھلی کور اِن کو ایک دوسرے سے جدا کرتی ہے۔ نرم تالو اور بلعوم کی پچھلی دیوار کے درمیان ایک فتحہ ہے جو انفی بلعومی خاکنائے (nasopharyngeal isthmus) کے نام سے موسوم ہے، اسی خاکنائے کے ذریعہ بلعوم کے انفی اور فمی حصے ایک دوسرے سے ارتباط حاصل کرتے ہیں۔ نگلنے کے فعل میں یہ فتحہ نرم تالو کے ارتفاع کے باعث بند ہو جاتا ہے۔ ہر جانبی دیوار پر وسطی اَصداف الانف (nasal concha) یعنی وسطی عظامِ مفتولہ کے پیچھے سمعی نلی کا بلعومی دہنہ (pharyngeal ostium of the auditory tube) ہے جو شکل میں کسی قدر مثلثی اور پیچھے ایک مستحکم اُبھار سے محدود ہوتا ہے، جس کو ٹورس ٹیوبیریئس (torus tubarius) یا کُشن (cushion) کہتے ہیں۔ یہ اُبھار سمعی نلی کی کرّی شے بلعومی سرے سے پیدا ہو جاتا ہے، جو غشائے مخاطی کو اوپر اُٹھا دیتی ہے۔ غشائے مخاطی کا ایک انتصابی دُہراؤ، جسے **سال پنگو فیرنجیئل فولڈ** (salpingo-pharyngeal fold) کہتے ہیں، ٹورس ٹیوبیریئس کے زیرین حصہ سے دیوارِ بلعوم تک پھیلتا ہے اِسی میں سالپنگو فیرنجیئس (salpingopharngeus) عضلہ مشمول ہے۔ ایک دوسرا نسبتہً چھوٹا دُہراؤ، جسے **سال پنگو پیلیٹائن فولڈ** (salpingopalatine fold) کہتے ہیں، ٹورس کے بالائی حصہ سے تالو تک پھیلتا ہے۔ ٹورس کے پیچھے ایک عمیق گوشہ ہے، جسے **گوشۂ بلعومی** (pharyngeal recess) یا **حفرۂ رازین مُلر** (fossa of Rosenmuller) کہتے ہیں۔ پچھلی دیوار پر گوشہ ہائے بلعومی کے درمیان لمف آسا بافت کا ایک تودہ ہوتا ہے جسے **لوزہ بلعومی** (pharyngeal tonsil) کہتے ہیں۔ یہ بچوں میں نہایت نمو یافتہ ہوتا ہے۔

لوزۂ بلعومی حیاتِ جنینی کے آخری مہینوں میں خالی آنکھ سے نظر آجاتا ہے اور عموماً چھ یا سات

1142

FIG. 1110.—The front of the nasal part of the pharynx, as seen with the laryngoscope.

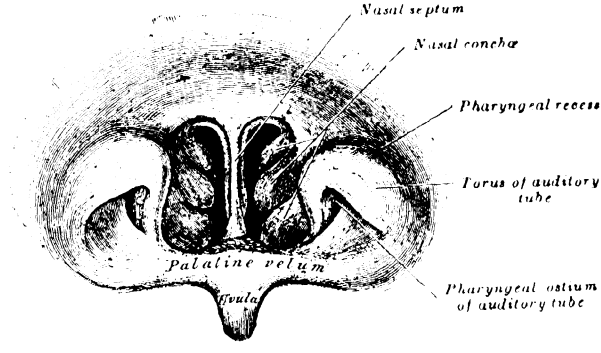

FIG. 1109.—A sagittal section through the nose, mouth, pharynx and larynx.

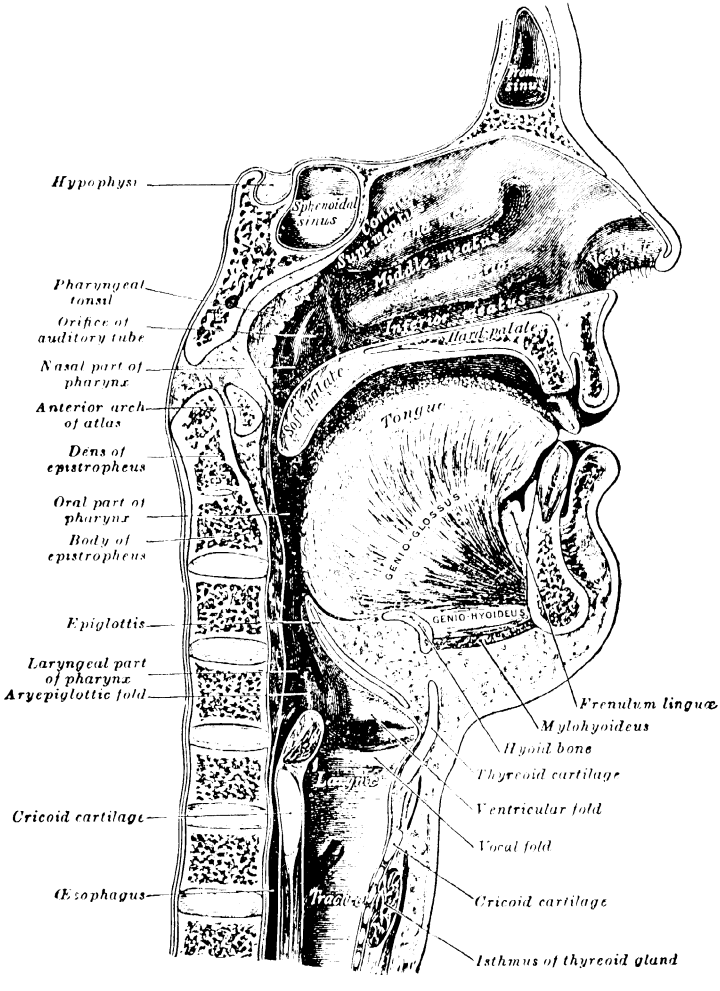

سال کی عمر تک جسامت میں بڑھتا رہتا ہے، جس کے بعد اُس میں اکثر ذبول شروع ہو جاتا ہے۔ اٹھارہ مہینے کے بچہ میں لوزۂ بلعومی ایک مثلثی اُبھار سا بنا دیتا ہے، جس کا راس فاصلِ انف کے قریب اور قاعدہ بلعوم کے انفی حصے کی سقف اور پچھلی دیوار کے مقام اتصال پر ہوتا ہے۔ یہ اُبھار متعدد دُہراؤں سے بنتا ہے، جو ایک وسطی گوشے سے [جسے بلعومی درجک (pharyngeal bursa) کہتے ہیں] نکلکر سامنے اور جانباً شعاعی صورت میں پھیلتے ہیں۔ یہ دُہراؤ بیشتر منتشر غدّہ اَسا بافت پر مشتمل ہوتے ہیں، لیکن اُن کی گہرائی میں کچھ مخاطی غدد بھی واقع ہوتے ہیں۔ دُرجک بلعومی لوزہ کے قاعدہ کے قریب واقع ہے اور اس کی شکل ایک منہ بند گوشہ جیسی ہوتی ہے۔ 1143

بلعوم کا فمی حصّہ نرم تالو سے عظم لامی کے مستوی تک پہنچتا ہے۔ سامنے وہ خاکنائے حلقوم کے ذریعہ دہن میں وا ہوتا ہے، لیکن اُس کی ہر جانبی دیوار میں بلعومی حنکی محراب کا ارتفاع (posterior pillar of the fauces = حلقوم کا پچھلا ستون) واقع ہے، جو فیرنگو پیالیٹائن عضلہ سے بنتا ہے (صفحہ 1140)۔ سامنے لسانی حنکی محراب اور پیچھے بلعومی حنکی محراب کے درمیان ایک مثلثی گوشہ ہوتا ہے، جسمیں حنکی لوزہ (palatine tonsil) اقامت گزیں ہے (صفحہ 1137)۔

بلعوم کا حنجری حصّہ عظم لامی سے کریکائڈ کارٹیلیج (غضروف حلقی) کے پچھلے کنارے تک پہنچتا ہے، جہاں وہ مری کے ساتھ مسلسل ہو جاتا ہے۔ اس کی اگلی دیوار کے بالائی حصے میں حنجرہ کا مثلثی دروازہ ہے (صفحہ 1082)۔ اس مثلث کا قاعدہ سامنے ہے اور مُکبّی (ایپی گلاٹس) سے بنتا ہے، لیکن اُس کے اطراف ایری ایپی گلاٹک دُہراؤں سے بنتے ہیں۔ حنجری دہنہ کے ہر دو جانب ایک گوشہ ہے، جسے **ناشپاتی نما گوشہ** (recessus piriformis) کہتے ہیں۔ یہ وسطاً ایری ایپی گلاٹک دُہراؤ سے اور جانباً غضروف درقی اور لامی درقی غشا سے محدود ہے۔

ساخت۔ بلعوم اندر سے باہر کی طرف تین طبقات، یعنی مخاطی، لیفی اور عضلی طبقوں سے بنتا ہے آخر الذکر طبقہ پٹلی خدی بلعومی رداء (buccopharyngeal fascia) سے ڈھکا ہوا

J. Symington, British Medical Journal, Oct. 15, 1910. ۱

ہوتا ہے (صفحہ 454)۔

مخاطی طبقہ سمعی نالیوں، کہفہ ہائے انف، دہن اور حنجرہ کے مخاطی طبقہ کے ساتھ مسلسل ہوتا ہے۔ بلعوم کے انفی حصہ میں اس کا سرحلمہ اُستوانی اور ہدبی ہوتا ہے، اور فمی اور حنجری حصوں میں طبقاتی فلسمانی۔ ہدبی اُستوانی سرحلمہ سے ڈھکے ہوئے خطے اور فلسمانی سرحلمہ سے ڈھکے ہوئے خطے کے درمیان ایک تنگ درمیانی منطقہ ہے، جہاں کا سرحلمہ مکعب ہوتا ہے اور اہداب نامکمل یا غائب ہوتے ہیں۔ فوقانیاً یہ منطقہ فاصلِ انفی کے قریب قیام رکھتا ہے۔ جانباً وہ سمعی نالی کے دہانہ کے اوپر ہو کر گذرتا ہے اور اُس مقام پر جہاں نرم تالو کا اتصال جانبی دیوار کے ساتھ ہوتا ہے وہ پیچھے کے طرف جھک جاتا ہے۔ غشائے مخاطی کے نیچے عنقودی غدد پائے جاتے ہیں۔ یہ غدد بلعوم کے بالائی حصہ میں سمعی نالیوں کے دہانوں کے قریب بالخصوص بڑی تعداد میں ہوتے ہیں۔

لیفی طبقہ مخاطی اور عضلی طبقات کے درمیان واقع ہے۔ اوپر وہ دبیز ہوتا ہے (pharyngobasilar fascia = بلعومی قاعدی رداء) اور یہاں اُس میں عضلی ریشے غیر موجود ہوتے ہیں اور وہ آکسیپٹیل ہڈی کے قاعدی حصے اور ٹیمپورل ہڈی کے پیٹرس حصوں کے ساتھ خوب مضبوط چسپاں ہوتا ہے۔ نیچے آتے ہوئے اُس کی دبازت کم ہوتی جاتی ہے، یہاں تک کہ وہ رفتہ رفتہ مفقود ہو جاتا ہے۔ پیچھے کے طرف سے وہ ایک قوی لیفی بند سے [جو اوپر آکسیپٹیل ہڈی کے قاعدی حصے کی زیرین سطح پر کے بلعومی درنہ (pharyngeal tuberele) سے چسپاں ہوتا ہے] استحکام حاصل کرتا اور ایک وسطی سیون (median raphe) کی صورت میں جو کانسٹرکٹوریز فیرنجس (constrictores pharyngis) عضلہ کو چسپیدگی بخشتی ہے، نیچے چلا جاتا ہے۔

عضلی طبقہ عضلاتِ بلعوم سے بنتا ہے۔

اطلاقی تشریح۔ بلعوم کے حنجری حصے کو کسی بالیدگی یعنے رسولی کے خارج کرنے کے لئے اِس طرح کھولا جا سکتا ہے کہ عظم لامی کے بڑے قرن کو اور عضروفِ درقی کے جناح کے پچھلے دو تہائی حصے کو نکال دیا جائے اور پھر ماتحت بلعومی غشائے مخاطی میں شگاف دیدیا جائے۔

عضلاتِ بلعوم (تصویر 1111) یہ ہیں۔ 1144

کانسٹرکٹر فیرنجس انفیریئر (constrictor pharyngis inferior)

FIG. 1111.—The Buccinator and the muscles of the pharynx.

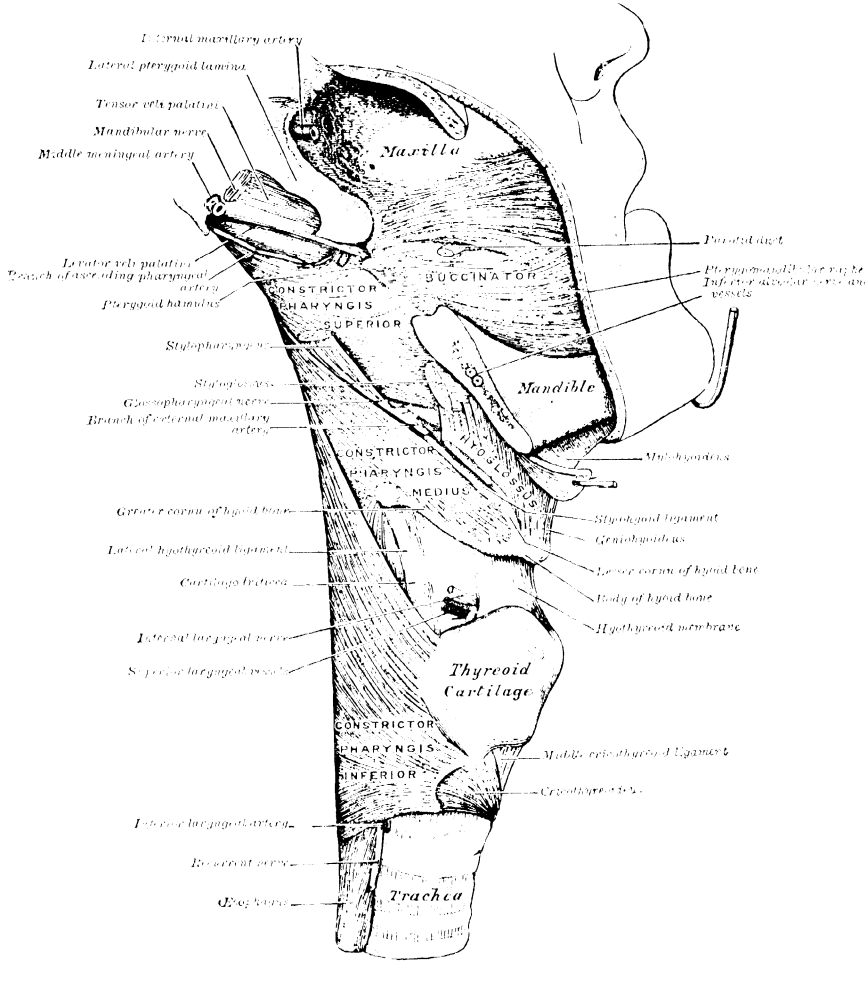

کانسٹرکٹر فیرنجس میڈیئس (constrictor pharyngis medius)
" سوپیریئر (constrictor pharyngis superior)
اسٹائلو فیرنجیئس (stylopharyngeus)
سالپنگو فیرنجیس (salpingopharyngeus)
فیرنگو پیالیٹینیس[1] (pharyngopalatinus)

کانسٹرکٹر فیرنجس انفیریئر عضلات عاصرہ میں بزرگ ترین عضلہ ہے۔ وہ کریکائڈ کارٹیلج یعنے غضروف حلقی سے اُس مقام سے نکلتا ہے جو سامنے کریکو تھائیرائڈیئس عضلہ اور پیچھے غضروف درقی کے قرن زیرین کے مفصلی رویک (articular facet) کے درمیان واقع ہے۔ نیز وہ غضروف درقی کے درقیہ کے ترچھے خط سے، اور اس خط سے پیچھے اس درقہ کی سطح سے تقریباً پچھلے کنارے تک سے، اور قرن زیرین سے نکلتا ہے۔ اس کے ریشے پیچھے اور وسطانیاً پھیل کر مقابل جانب کے عضلہ کے ساتھ ایک لیفی سیون میں ختم ہو جاتے ہیں، جو بلعوم کے پچھلے وسطی خط میں ہوتی ہے۔ نیچے والے ریشے اُفقی ہوتے ہیں اور مری کے مدور ریشوں کے ساتھ مسلسل ہو جاتے ہیں، باقی ماندہ ریشے ترچھے رُخ میں اوپر چڑھ کر کانسٹرکٹر میڈیئس عضلہ پر متراکب ہوتے ہیں۔

1145

مجاورات یا تعلقات۔ کانسٹرکٹر فیرنجس انفیریئر عضلہ فقری بلعومی رداء سے ڈھکا ہوتا ہے (صفحہ 454)، جو سارے بلعوم کو گھیرتی ہے۔ پیچھے یہ عضلہ پیش فقری رداء (prevertebral fascia) اور عضلات سے مجاورت رکھتا ہے، اور جانباً غدۂ درقیہ، کامن کراٹڈ شریان، اور اسٹرنو تھائیرائڈیئس عضلہ سے۔ اس کی اندرونی سطح کانسٹرکٹر فیرنجس میڈیئس، اسٹائلو فیرنجیئس، فیرنگو پیالیٹینس، اور بلعومی وترعریض سے مجاورت رکھتی ہے۔ سوپیریئر لیرنجیئل عصب کی اندرونی شاخ اور سوپیریئر تھائیرائڈ شریان کی خنجری شاخ اس کے بالائی کنارے کے قریب دوڑتی ہیں اور ریکرنٹ نرو (عصب بازگرد) اور انفیریئر تھائیرائڈ شریان کی خنجری شاخ خنجرہ میں داخل ہونے سے پہلے، اس کے زیرین کنارے کے نیچے اوپر کو جاتی ہیں۔

---

[1] فیرنگو پیالیٹینس کا بیان تالو کے عضلات کے ساتھ درج ہے۔

کانسٹرکٹر فیرنجس میڈیئس ایک پنکھے کی شکل کا عضلہ ہے، جو عظم لامی کے چھوٹے قرن سے اور بڑے قرن کے بالائی کنارے کے سارے طول سے، اور اسٹائلو ہائڈ رباط کے زیرین حصے سے نکلتا ہے۔ نیچے والے ریشے، کانسٹرکٹر انفیریئر کے نیچے، بلعوم کے زیرین سرے تک، نیچے جاتے ہیں۔ درمیانی ریشے عرضاً گذرتے ہیں اوپر والے ریشے اوپر چڑھتے اور کانسٹرکٹر سوپیریئر عضلہ پر متراکب ہو جاتے ہیں۔ یہ عضلہ مقابل جانب کے عضلہ کے ساتھ، پچھلی وسطی لیفی سیون میں ختم ہو جاتا ہے۔

مجاورات یا تعلقات۔ کانسٹرکٹر فیرنجس میڈیئس کو اسٹائلو فیرنجیئس عضلہ کانسٹرکٹر فیرنجس سوپیریئر سے علیحدہ کرتا ہے۔ اور سوپیریئر لیرنجیئل عصب کی اندرونی شاخ اور سوپیریئر تھائرائڈ شریان کی بھری شاخ اُسے کانسٹرکٹر فیرنجس انفیریئر سے جُدا کرتی ہے۔ اُس کے پیچھے پیش فقری رداء لانگس کولائی اور لانگس کیپیٹس عضلات ہیں۔ جانباً وہ کراٹیڈ عروق، اعصاب کے بلعومی ضفیرہ اور چند لمفائی غدد سے مجاورت رکھتا ہے۔ اپنے مبداء کے قریب وہ ہایوگلاسس یعنے عضلہ لامی لسانی سے ڈھکا ہوا ہوتا ہے، جس سے وہ لنگول ویسلز یعنے لسانی عروق کے ذریعہ جُدا ہوتا ہے۔ اُس کی اندرونی سطح کانسٹرکٹر فیرنجس سوپیریئر، اسٹائلو فیرنجیئس، فیرنگو پیلیٹینس، اور بلعومی وترعریض پر قیام رکھتی ہے۔

کانسٹرکٹر فیرنجس سوپیریئر ایک مربع عضلہ ہے جو دوسرے دو عضلات کے نسبت زیادہ پتلا اور زیادہ پھیکے رنگ کا ہوتا ہے۔ وہ وسطانی ٹیریگائڈ ورقہ اور اس کے ہیمولس کے پچھلے حاشیہ کی زیرین دو تہائی سے ٹیریگو مینڈیبیولر ریفی سے، چانہ کی انسی (inner) سطح پر کے مائلو ہائڈ خط سے، اور چند ریشوں کے ذریعہ زبان کے پہلو سے نکلتا ہے۔ اس کے ریشے پیچھے کے طرف خم کھا کر وسطی سیون میں ختم ہو جاتے ہیں، نیز ایک وترعریض کے ذریعہ مسطول ہو کر اکسیپٹل ہڈی کے قاعدی حصے پر کے بلعومی درنہ تک جا پہنچتے ہیں۔ بالائی ریشے لیویٹر ویلی پیلیٹینی اور سمعی نالی کے پیچھے محرابی صورت میں خمیدہ ہوتے ہیں۔ عضلہ کے بالائی کنارے اور کھوپری کے قاعدے کے درمیان کا فاصلہ جسے جوف مورگیگنی (sinus of Morgagni) کہتے ہیں، بلعومی قاعدی رداء (pharyngobasilar fascia) (بلعومی وترعریض (pharyngeal aponeurosis) (صفحہ 1143) سے مسدود ہے۔

مجاورات (تعلقات)۔ کانسٹرکٹر فیرنجس سوپیریئر اپنی خارجی سطح سے پیش فقری رداء اور عضلات، انٹرنل کراٹیڈ اور ایسنڈنگ فیرنجیئل شرائین، انٹرنل جوگیولر ورید اور بلعومی وریدی ضفیرہ، گلاسوفیرنجیئل، ویگس، ہائپوگلاسل اور لنگول اعصاب، عصب مشارکی کے تنوں، کانسٹرکٹر فیرنجس میڈیئس اور ٹیریگائیڈیئس انٹرنس عضلات، اسٹائلائڈ زائدہ، اسٹائلو ہائیڈ رباط، اور اسٹائلو فیرنجیئس عضلہ سے مجاورت رکھتا ہے۔ اندرونی سطح سے وہ فیرنگو پالیٹینس عضلہ، حنکی لوزہ کے کیسہ (غلاف) اور بلعومی وتر عریض سے مجاورت رکھتا ہے۔ اُس کا **بالائی کنارا** کھوپری کے قاعدہ سے ایک ہلالی فاصلہ کے ذریعہ جدا ہوتا ہے، جس میں لیویٹر ویلی پالیٹینی، ٹینسر ویلی پالیٹینی اور سمعی نالی واقع ہیں۔ اُس کے زیریں کنارے کو اسٹائلو فیرنجیئس عضلہ کانسٹرکٹر فیرنجس میڈیئس سے جدا کرتا ہے۔ سامنے وہ بکسینیٹر (عضلۂ بوقیہ) سے ٹیریگو مینڈیبیولر لیفی کے ذریعہ جدا ہے۔

عصبی رسد۔ کانسٹرکٹر فیرنجس انفیریئر، میڈیئس، اور سوپیریئر عضلات کو فیرنجیئل ضفیرہ رسد پہنچاتا ہے۔ کانسٹرکٹر انفیریئر کو ایکسٹرنل لیرنجیئل اور ریکرنٹ اعصاب سے بھی شاخیں پہنچتی ہیں۔

افعال۔ نگلنے کے عمل کے دوران میں جیسے ہی کہ نوالۂ غذا بلعوم میں پہنچتا ہے، بلعوم کے عضلات رافعہ (elevators) ڈھیلے پڑ جاتے ہیں، بلعوم نیچے آجاتا ہے اور عضلات مضیقہ (constrictores) نوالۂ غذا پر منقبض ہو کر اُسے نیچے مری کے اندر لیجاتے ہیں۔

اسٹائلو فیرنجیئس (تصاویر 1105, 1111) ایک لمبا پتلا عضلہ ہے جو اوپر اُسطوانی اور نیچے چپٹا ہوتا ہے۔ وہ ٹیمپورل ہڈی کے قاعدہ کے وسطی جانب سے نکلکر بلعوم کے پہلو کے طول میں کانسٹرکٹر فیرنجس سوپیریئر اور کانسٹرکٹر فیرنجس میڈیئس کے درمیان نیچے اوترتا اور غشائے مخاطی کے نیچے پھیل جاتا ہے بعض ریشے عضلات عاصرہ میں غائب ہو جاتے ہیں اور بعض فیرنگو پالیٹینس عضلہ کے ساتھ غضروف درقی کے پچھلے کنارے میں مختتم ہو جاتے ہیں۔ گلاسوفیرنجیئل عصب اسٹائلو فیرنجیئس عضلہ کے پہلوی جانب کے گرد لپٹ کر زبان تک پہنچتا ہے۔

1146

عصبی رسد۔ اسٹائلو فیرنجیئس کو گلاسو فیرنجیئل عصب کی ایک شاخ سے رسد پہنچتی ہے۔

افعال۔ اسٹائلو فیرنجیئس بلعوم کے پہلو کو اوپر کے طرف اور جانباً کھینچتا اور اس طرح بلعوم کا عرضی قطر بڑھا دیتا ہے۔

سالپنگو فیرنجیئس (تصویر 1108) سمعی نالی کی کُرّی کے حصۂ زیرین سے اُس کے بلعومی دہنہ کے پاس سے نکلتا ہے اور نیچے جاکر فیرنگو پیالیٹینس کے ساتھ مخلوط ہو جاتا ہے۔

عصبی رسد۔ سالپنگو فیرنجیئس کو بلعومی ضفیرہ رسد پہنچاتا ہے۔

افعال۔ سالپنگو فیرنجیئس بلعوم کی جانبی دیوار کے بالائی حصے، یعنے اُس حصے کو جو اسٹائلو فیرنجیئس عضلہ کی چسپیدگی سے اوپر ہے، اوپر اُٹھاتا ہے۔

اطلاقی تشریح۔ چھوٹے بچوں میں ناک اور بلعوم انفی کے اندر غدودہ (adenoids) یعنے غدہ آسا بالیدگیوں کی موجودگی (جس کے ساتھ لوزتین کی کلانی بھی ہو یا نہو) تنفس بالانف یعنے ناک کی راہ سے سانس لینے میں روکاٹ پیدا کرکے اور تنفس بالفم یعنے منہ کی راہ سے سانس کا لینا کم و بیش لازمی کرکے چہرے کی ایک مخصوص و ممیز بدشکلی یا تشوہ (deformity) پیدا کردیتی ہے۔ اس بدشکلی کو "غدہ آساہیت" یا "ہیئت غدودیہ" ("adenoid facies") کہتے ہیں چونکہ سانس لینے کے لئے بچہ کو اپنا مُنہ کھُلا رکھنا پڑتا ہے، لہذا عظمی حنک (سخت تالو) اور جوفیزی محراب دونوں ایسی صورت میں عادتاً پُشتِ زبان سے غیر متماس (دُور) رہتے ہیں، اور اس طرح اُس (زبان) کے دباؤ سے محروم رہ جانے کی وجہ سے اُن کا نمو ایک غیر طبعی بلند محراب اور آگے نکلے ہوئے اُبھار کے ساتھ ہوتا ہے۔ اُس کا نتیجہ یہی ہوتا ہے کہ سخت تالو جانباً تنگ ہو جاتا ہے اور باہر کو نکلے ہوئے جوفیزی زائدوں میں دائمی دانتوں (اسنان دائمہ) کو ناکافی جگہ ملتی ہے اور دانت بہت پاس پاس (گنجان) اور بیقاعدہ طور پر جمے ہوئے نکلتے ہیں، اور جب بچہ بڑا ہونے لگتا ہے تو اوپر کے دانت نیچے کے دانتوں کے اوپر منطبق ہوتے ہیں۔ اوپر کے جبڑوں کی وجہی سطحیں سکڑ کر ایک دوسرے سے قریب تر کھینچ آتی ہیں، اور ساتھ ہی حفراتِ انف اور فکی ہوائی جوفوں (maxillary air sinuses) میں تنگی پیدا ہو جاتی ہے۔ خود ناک کی شکل میں دو خاص اقسام کی غیر طبعیت (بدشکلی) نمودار ہو جاتی ہے: (۱) بانسا (bridge) طبعی حالت میں رہتا ہے، اس

پتلا اور سکڑا ہوا (pinched) نظر آتا ہے، جس کی وجہ یہ ہوتی ہے کہ اجنحہ (alæ) عضلات باسط کے عدم استعمال کے باعث اندر کے طرف گر جاتے ہیں اور منافذ (nares) لمبے اور تنگ ہو جاتے ہیں اور بمشکل ارادی انبساط کی قابلیت رکھتے ہیں۔ اکثر جانبی جناحی عضروف کے خط میں ایک نشیب ہوتا ہے (۲) نسبتہً کم عام طور پر یہ ہوتا ہے کہ ناک کا بانسا بنانے والی ہڈیاں اپنے نیچے کی غدودی بالیدگیوں کے دباؤ سے ایک دوسرے سے جدا ہو جاتی ہیں اور بانسا معمول سے زائد وسیع اور چوڑا نظر آنے لگتا ہے۔ موسعات مناخر (dilatatores narium) یعنے نتھنوں کو پھیلانے والے عضلات عدم استعمال کے باعث مذبول ہو جاتے ہیں، اور نتھنے معمول سے زائد چھوٹے اور گول نظر آتے ہیں۔ غدودہ (adenoids) کی تمام حالتوں میں اوپر کا ہونٹھ اوپر کھنچ کر سامنے کے بالائی دانتوں کو جو باہر نکلے ہوئے ہوتے ہیں، اور بھی زیادہ نمایاں کر دیتا ہے۔ نیچے کا جبڑا نیچے گر جانے سے چہرہ لمبا ہو جاتا ہے۔ (الغرض) بچہ کی مجموعی ہیئت نہایت ممیز ہوتی ہے، چہرہ غیر مظہر یا بے اظہار ہوتا ہے اور اس سے بے توجہی مترشح ہوتی ہے۔ اس بے توجہی کا سبب صمم یعنے بہرا پن ہوتا ہے، جو تسدد انفی (nasal obstruction) کے ساتھ اکثر لاحق ہوا کرتا ہے اور سمعی نالیوں کے بلعومی دہانوں کی مسدودی سے پیدا ہو جاتا ہے۔

انٹرنل کراٹیڈ شریان بلعوم سے قریبی مجاورت رکھتی ہے، چنانچہ اس کا نبضان (pulsation) دہن کی راہ سے بآسانی محسوس کیا جا سکتا ہے۔ کبھی کبھی یہ شریان ان تیز نوکدار آلات سے زخمی بھی ہو گئی ہے، جو منہ کے اندر داخل کر کے بلعوم کی دیوار کے آر پار بھونک دئے گئے۔ اس رگ کے انور سما میں جو گردن میں ہو، رسولی لازمی طور پر بلعوم کے اندر ابھر آتی ہے، کیونکہ یہی وہ سمت ہے جس میں اسے سب سے کم مزاحمت پیش آتی ہے، جس کی وجہ یہ ہے کہ اس رگ اور غشائے مخاطی کے درمیان باستثنائے پتلے عضلات عاصرہ (constrictor muscles) کے اور کوئی چیز حائل نہیں، درانحالیکہ پہلوی جانب پر وبیز عنقی رداء (cervical fascia) اسٹائلائڈ زائدہ سے نیچے آنے والے عضلات اور اسٹرنو کلیڈو میسٹائڈ ئیس عضلے کا حاشیہ، یہ سب چیزیں موجود ہوتی ہیں۔

بلعوم کی غشائے مخاطی نہایت عروقی ہوتی ہے، اور اس میں اکثر التہاب واقع ہو جاتا ہے، جو اکثر اوقات عفن (septic) نوعیت کا ہوتا ہے، کیونکہ یہاں کے کثیر التعداد گوشوں میں دقیق عضویات کو ٹھہرنے کی جگہ مل جاتی ہے۔ مزید برآں غشائے مخاطی بوجہ اپنے

کھلے ہوئے محلِ وقوع کے اُن عاملات کی خراش سے جو دوران شہیق (inspiration) یعنے سانس لینے میں اندر داخل ہو جائیں، متاثر ہونے کی استعداد رکھتی ہے۔ ممکن ہے کہ یہ التہاب خطرناک نتائج پیدا کر دے۔ وہ سمعی نابوں کی راہ سے اوپر پھیل کر درمیانی گوش (middle ear) کو متاثر کر سکتا ہے، حنجرہ کے دہانہ تک پھیل کر اُس میں اُذیما (œdema) تہیج پیدا کر کے تنفس میں خطرناک مزاحمت پیدا کر سکتا ہے، یا عروقِ لمفائیہ کو ماؤف کر کے اُس ڈھیلی فضائی بافت میں پھیل سکتا ہے جو بلعومی دیوار کو گھیرے ہوئے ہے، یا دور دراز مقامات تک حتیٰ کہ کبھی کبھی مری کے طول میں ہو کر پچھلے واسطی کہفہ (posterior mediastinal cavity) کے اندر بھی، پھیل جاتا ہے۔ بلعوم کے پیچھے، اُس کے اور عمود الفقرات کے درمیان پھوڑا بن سکتا ہے، جس کو **خراج خلف البلعوم** (retropharyngeal abscess) کہتے ہیں۔ حاد خلف البلعوم خراج بالعموم لمفائی غدد کے تقیح کے باعث پیدا ہو جاتے ہیں اور اُنھیں دہن کی راہ سے کھول دینا چاہئے، کیونکہ پیپ پیش فقری رداء کے سامنے ہوتی ہے۔ مزمن پس بلعومی پھوڑے عموماً بالائی عنقی فقرات کے مرض کی وجہ سے پیدا ہو جاتے ہیں، اور ایسی صورت میں پیپ پیش فقری رداء کے پیچھے ہوتی ہے۔ چنانچہ اِسٹرنو کلیڈو میسٹائڈ عضلہ کے پچھلے کنارے کے قریب شگاف دیکر پیپ کو کراٹیڈ عروق کے پیچھے سے خارج کر دینا چاہئے۔

بچوں میں غشائے مخاطی کے نیچے بھی پھوڑا ہوتا ہے۔ یہ غشائے مخاطی اور بلعومی وترعریض کے درمیان ہوتا ہے۔ عموماً یہ حالت گردلوزی التہاب کے باعث پیدا ہو جاتی ہے، جو پیچھے کے طرف پھیل جاتا ہے۔ بعض حالتوں میں ممکن ہے ایک نہایت بڑی سوجن بنکر نرم تالو کو آگے کے طرف ڈھکیل دے، جس سے تنفسی مزاحمت پیدا ہو جاتی ہے۔ ایسی حالتوں میں بچہ کو اوندھی وضع میں رکھ کر پھوڑے کو دہن کی راہ سے کھول دینا چاہئے، تاکہ پیپ کا پہلا زوردار بہاؤ حنجرہ کے اندر داخل نہ ہونے پائے۔

1147 بارہا ایسا ہوتا ہے کہ خارجی اجسام بلعوم میں پھنس جاتے ہیں اور ان کے پھنسنے کا مقام نہایت عام طور پر بلعوم کا انتہائی حصہ ہوتا ہے، جو کریکائڈ کارٹیلج یعنے غضروفِ حلقی کے لیول پر، اُس مقام سے ذرا ہی آگے ہوتا ہے جہاں تک انگلی پہنچ سکتی ہے، کیونکہ محراب دندانی سے مری کی ابتداء تک کا فاصلہ تقریباً ۱۵ سنٹی میٹر ہوتا ہے۔

FIG. 1112.—The œsophagus.



مَری

(ŒSOPHAGUS)

(تصویر 1112)

مَری (œsophagus or gullet) ایک عضلی قنال ہے، جس کا طول ۲۳ سینٹی میٹر تا ۲۵ سینٹی میٹر ہوتا ہے اور جو بلعوم سے معدہ تک پھیلی ہوئی ہوتی ہے۔ وہ گردن میں چھٹے عنقی فقرہ کے مقابل کریکائڈ کارٹیلیج (غضروف حلقی) کے زیرین کنارے سے شروع ہوتی ہے، جہاں وہ بلعوم کے نیچے کے سرے کے ساتھ مسلسل ہے۔ وہ عمود الفقرات کے سامنے واسط (میڈیاسٹائنم) کے بالائی اور پچھلے حصوں میں ہو کر نیچے گذرتی، ڈایافرام کو دسویں صدری فقرہ کے مقابل چھیدتی، اور معدہ کے قلبی دہانے (فواد) میں گیارھویں صدری فقرہ کے لیول پر ختم ہوتی ہے۔ مَری کی عام سمت انتصابی ہوتی ہے، مگر وہ اپنے مَمر میں دو خفیف سے خم پیش کرتی ہے۔ اپنے مقام آغاز پر وہ خطِ وسطی میں واقع ہے، لیکن بائیں جانب کو خم کھا کر گردن کی جڑ تک پہلی جاتی ہے، پھر بتدریج خط وسطی کے طرف جاتے ہوئے پانچویں صدری فقرہ کے لیول پر خط وسطی میں پہنچ جاتی ہے، اور جب وہ آگے بڑھ کر ڈائفرام میں کے فتحۂ مَری (œsophageal hiatus) کے طرف جاتی ہے تو پھر بائیں جانب کو منحرف ہو جاتی ہے۔ مَری پیش پیس تعریجات (flexures) بھی پیش کرتی ہے، جو عمود الفقرات کے عنقی اور صدری حصوں کے منحنیات سے متناظر ہوتے ہیں۔ مَری انہضامی نالی کا سب سے زیادہ تنگ حصہ ہے اور مندرجۂ ذیل مقامات میں تنگ یا بھینچی ہوئی ہوتی ہے:- (الف) اپنے آغاز میں، (ب) اس مقام پر جہاں بایاں شعبۂ اسکا تقاطع کرتا یعنی اس پر سے عبور کرتا ہوا جاتا ہے، اور (ج) اس مقام پر جہاں وہ ڈایافرام کو چھیدتی ہے۔

مجاورات۔ مَری کا عنقی حصہ (تصویر 1058) حسب ذیل مجاورات رکھتا ہے:- سامنے قصبۃ الریہ کے ساتھ، اور گردن کے زیرین حصہ میں جہاں وہ بائیں جانب کو

بڑھ آتا ہے، غدۂ درقیہ کے ساتھ اُس کے پیچھے عمود الفقرات اور لانگس کو لائی عضلات ہیں۔ جانباً وہ کامن کراٹیڈ شریان (بالخصوص بائیں) کے ساتھ اور غدہ درقیہ کے لختوں کے بعض حصوں کے ساتھ مجاورت رکھتا ہے۔ اعصابِ بازگرد (recurrent nerves) (ہر جانب ایک عصب) اُس کے اور قصبہ کے درمیان کے میزاب میں ہو کر اوپر چڑھتے ہیں۔ اُسکے بائیں جانب قناۃ صدری (thoracic duct) ہے۔

مری کا صدری حصہ (تصاویر 1059-60, 1066-9, 1070, 1112)

ابتداءً بالائی واسط (سوپیریئر میڈیاسٹائنم) میں قصبۃ الریہ اور عمود الفقرات کے درمیان، خطِ وسطی سے قدرے بائیں جانب کو قیام رکھتا ہے۔ پھر وہ محراب اے آرٹا کے پیچھے اور بائیں جانب کو جا کر اور طی نازل کے دائیں جانب کے برابر برابر پچھلے واسط میں اُتر جاتا ہے۔ پھر وہ اور طی کے سامنے اور قدرے بائیں جانب دوڑ کر دسویں صدری فقرے کے مستوی پر ڈایافرام میں سے ہوتا ہوا شکم میں داخل ہو جاتا ہے۔ 1148

اُس کے مجاورات یہ ہیں:۔ سامنے قصبہ، بایاں شعبہ، تاء مور (گرد قلبہ) اور ڈایافرام۔ پیچھے وہ عمود الفقرات، لانگس کو لائی عضلات، دائیں اے آرٹاک انٹرکاسٹل شرائین، قناتِ صدری، ہیمی آزائگاس اور ایکسیسری ہیمی آزائگاس وریدوں پر اور نیچے ڈائفرام کے قریب اے آرٹا کے سامنے کے رُخ پر قیام رکھتا ہے۔ اُس کے بائیں جانب، بالائی واسط میں محراب اور طی کا انتہائی حصہ، بائیں سب کلیوین شریان، قناتِ صدری اور بایاں پلیورا ہیں، اور اُس کے اور قصبہ کے درمیان میزاب میں بایاں عصبِ بازگرد اوپر کے طرف جاتا ہے۔ نیچے وہ نازل صدری اور طی اور بائیں پلیورا کے ساتھ مجاورت رکھتا ہے۔ اُس کے دائیں جانب دایاں پلیورا اور آزائگاس وریدہیں۔ آخرالذکر ورید پر مری متراکب ہوتی ہے۔ پھیپھڑوں کی جڑوں کے نیچے اعصابِ تائیہ اُس کے قریبی تماس میں نیچے جاتے ہیں، اس طرح پر کہ دایاں عصب خاصکر اُس کے پیچھے اور بایاں عصب خاصکر اُس کے سامنے ہوتا ہے۔ یہ دونوں اعصاب متحد ہو کر مری کی نالی کے گرد ایک ضفیرہ بنا دیتے ہیں (صفحہ 936)۔

پوسٹیریئر میڈیاسٹائنم یعنے پچھلے واسط کے زیرین حصے میں قناتِ صدری مری کے پیچھے اور دائیں جانب کو ہوتی ہے۔ نسبتاً اوپر وہ اس کے پیچھے واقع

FIG. 1113.—A transverse section through the middle of the œsophagus. (From a drawing by V. Horsley.) Moderately magnified. (From Quain's Elements of Anatomy, Vol. II. Pt. II.)

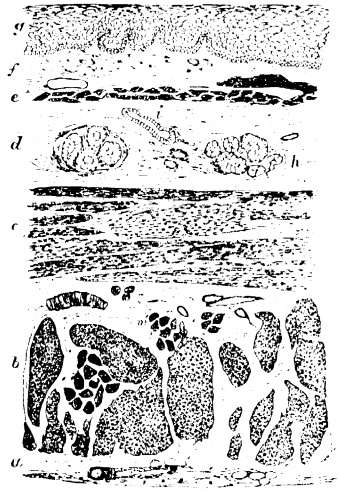

a, Fibrous covering. *b*, Divided fibres of longitudinal muscular coat. *c*, Transverse muscular fibres. *d*, Submucous areolar layer. *e*, Muscularis mucosæ. *f*, Mucous membrane, with vessels, and part of a lymphoid nodule. *g*, Stratified epithelial lining. *h*, Mucous gland. *i*, Gland duct. *m*, Stretched muscular fibres cut across.

ہوتی ہے اور تقریباً چوتھے صدری فقرہ کے لیول پر بائیں جانب عبور کر کے اُس کے بائیں جانب پر اوپر کی طرف جاری رہتی ہے۔

مری کا شکمی حصہ، جس کو اینٹرم کارڈیاکم (antrum cardiacum) یعنے مغارۂ قلبی کہتے ہیں، جگر کے بائیں لختک کی پچھلی سطح پر کے میزاب مری میں قیام رکھتا ہے۔ وہ طول میں تقریباً ۲۵ سینٹی میٹر ہوتا ہے اور سامنے اور اپنے بائیں جانب باریطون سے ڈھکا ہوا ہوتا ہے۔ اُس کی شکل مخروطی ہوتی ہے اور وہ بائیں جانب کو فوری خم کھایا ہوا ہوتا ہے۔ اِس مخروط کا قاعدہ معدہ کے فوادی دہنہ (cardiac orifice) کے ساتھ مسلسل ہوتا ہے (تصویر 1112)۔

ساخت (تصویر 1118) مری کے چار طبقات ہوتے ہیں:۔ ایک بیرونی یا لیفی طبقہ، ایک عضلی، ایک زیر مخاطی یا فضائی اور ایک اندرونی یا مخاطی۔

لیفی طبقہ فضائی بافت کی ایک تہہ پر مشتمل ہوتا ہے جس میں بہت سے لچکدار ریشے ہوتے ہیں۔

عضلی طبقہ دو نہایت دبیز تہوں سے بنتا ہے، یعنے ایک بیرونی یا طولی اور دوسری اندرونی جس میں مدور ریشے ہوتے ہیں۔

طولی ریشے تقریباً ساری مری کے لئے ایک مکمل پوشش بناتے ہیں، لیکن اِس نلی کی پشت کے بالائی حصہ پر، غضروف حلقی سے ۳ سینٹی میٹر اور ۴ سینٹی میٹر نیچے کے درمیان ایک نقطہ پر، وہ خط وسطی سے منفرج یا دور ہو کر دو طولی پچھیاں بنا دیتے ہیں جو اوپر اور آگے نلی کے سامنے کے طرف میلان رکھتی ہیں۔ یہاں وہ کانسٹرکٹر فیرنجس انفیریئر عضلہ کے کنارۂ زیرین کے نیچے سے گذر کر ایک وتر میں ختم ہو جاتے ہیں، جو کریکائڈ کارٹیلج (غضروف حلقی) کے ورذ کی پچھلی سطح پر کی حید (ridge) کے بالائی حصے سے چسپاں ہوتا ہے۔ منفرج طولی پچھیوں کا درمیانی فصل، جو V کی شکل کا ہوتا ہے، مری کے مدور ریشوں سے بھرا ہوا ہوتا ہے نیچے بعض تقاطعی طولی ریشے اُس کی ایک چھدری یا پتلی سی پوشش بناتے ہیں اور اوپر کانسٹرکٹر فیرنجس انفیریئر کا متراکب کنارہ اُس کو ڈھانکے ہوئے ہوتا ہے۔

کبھی کبھی عضلی ریشوں کی معاون دھجیاں مری اور بائیں پلیورا کے درمیان یا مری اور بائیں شعبہ کے درمیان سے گذرتی ہیں۔

مدوّر ریشے فوقانیاً پچھلی سطح پر کانسٹرکٹر فیرنجس انفیریئر کے ساتھ مسلسل ہو جاتے ہیں۔ سامنے، سب سے اوپر والے بالائی ترین ریشے ہر دو طولی پٹھوں کے وتر کے جانبی حاشیوں میں مختتم ہوتے ہیں*۔

مَری کے بالائی حصہ میں کے عضلی ریشے سرخ رنگ کے ہوتے ہیں، اور بیشتر مخطط قسم کے ہوتے ہیں۔ لیکن نیچے کے حصے میں بیشتر غیر ارادی ریشے ہوتے ہیں۔

فضائی یا تحت المخاطی طبقہ غشائی اور عضلی طبقات کو ڈھیلے طور پر متحد کر دیتا ہے اُس میں بڑے عروق دمویہ اور اعصاب، نیز مخاطی غدد، ہوتے ہیں۔

مخاطی طبقہ دبیز ہوتا ہے اور اُس کا رنگ اوپر سرخی مائل اور نیچے پھیکا ہوتا ہے اُس میں طولی چُنٹیں ہوتی ہیں، جو نلی کے پھولنے پر غائب ہو جاتی ہیں۔ وہ ان اجزاء پر مشتمل ہوتا ہے:- (۱) طبقاتی فلسمانی سرحلمہ کی ایک تہہ، جو نلی میں استر کرتی ہے۔ (۲) القمالی بافت کی ایک تہہ، جس سے حُلیمات سرحلمہ کے اندر اُبھر آتے ہیں، اور (۳) عضلۂ مخاطیہ (muscularis mucosæ) جو طولی ترتیب رکھنے والے غیر مخطط عضلی ریشوں کی ایک تہہ ہوتی ہے۔ مَری کی ابتداء میں عضلہ مخاطیہ نہیں ہوتا یا صرف چند منتشر بنڈلوں کی صورت میں ہوتا ہے۔ لیکن نیچے وہ خاصہ بڑا طبقہ بناتا ہے۔

مَری کے غدد مخاطی قسم کے چھوٹے چھوٹے مرکب عنقودی غدد ہیں۔ وہ تحت المخاطی بافت میں قیام رکھتے ہیں اور ہر غدہ ایک طویل قنات کے ذریعہ سے مری کے اندر کھلتا ہے۔

عروق و اعصاب۔ مَری کو رسد پہنچانے والی شرائین تھائیرائڈ سرداٹیکل تنہ (thyreocervical trunk) کی انفیریئر تھائیرائڈ شاخ سے، نازل صدری اُورطی سے سیلیاک شریان (cœliac artery) کی بائیں معدی شاخ اور بطنی اورطی کی بائیں تحتانی فرینک شاخ (left inferior phrenic branch) سے ماخوذ ہیں۔ بیشتر حصے میں اُن کا رُخ طولی سمت میں ہوتا ہے **اُوروہ** جو مری کے نیچے والے سرے سے آتی ہیں بائیں گیسٹرک وہین (left gastric vein) میں وا ہوتی ہیں، جو ورید الباب (portal vein) کی ایک معاون ہے۔ **عروق لمفائیہ** کا بیان صفحہ 795 پر درج ہے۔

1149

---

* Williamina Abel, Journal of Anatomy and Physiology, vol. xlvii.

اعصاب، اعصاب تائیہ (ویگس) اور مشارکی (سمپیتھیٹک) کے تنوں سے ماخوذ ہیں۔ وہ ایک ضفیرہ بناتے ہیں جس میں عضلی طبقہ کی دو تہوں کے درمیان، عقدی خلیات کے گروہ ہوتے ہیں اور ایک دوسرا ضفیرہ تحت المخاطی بافت کے اندر ہوتا ہے۔

اطلاقی تشریح:۔ مَری خارجی اجسام سے مسدود ہو سکتی ہے، اور اُس کے طبقات میں تغیرات واقع ہو جانے سے بھی، جن سے اُس میں تضیّق یعنے تنگی (stricture) ہو جائے۔ تو بالیدگیاں (رسولیاں) یا انورسما وغیرہ بھی اُس پر باہر کی طرف دباؤ ڈال کر تسدّد پیدا کر سکتے ہیں۔ تضیّق یا تنگی کی نسبتہً عام اشکال یہ ہیں:۔ (۱) لیفی تضیّق (fibrous stricture) جو کھولتے ہوئے یا اکّال سیالات کے نگلنے سے بافت تلف ہو جانے کے بعد اندباب (cicatrisation) کی وجہ سے پیدا ہو جاتا ہے۔ ایسی صورت میں اس تنگی کی توسیع (dilatation) عمل میں لانی چاہئے۔ (۲) خبیث تضیّق (malignant stricture) جو اپنی نوعیت میں اکثر اپی تھیلیوما (epithelioma) یعنے سرطانی سرطان ہوتا ہے۔ یہ یا تو مَری کے بالائی سرے پر کرکیائڈ کارڈیک یعنے عضروف حلقی کے مقابل، یا مَری کے زیرین سرے پر فتحۂ فوادیہ (cardiac orifice) کے مقام پر واقع ہو سکتا ہے، لیکن نہایت عام طور پر مَری کے اُس حصّے میں پایا جاتا ہے۔ جس پر سے دایاں شعبہ عبور کرتا ہے۔ اگر ان حالات میں ناکافی تغذیہ کے باعث مریض کا وزن کم ہو رہا ہو تو اُسے فاقہ کشی کی موت سے بچانے کے لئے تفجیر بالمعدہ (gastrostomy) کا عملیہ کیا جا سکتا ہے۔ لیکن کہفۂ واسطی یا ہوائی راستوں کے اندر اس رسولی کے متقرّح ہو جانے سے ہلاکت نہایت عام طور پر واقع ہو جاتی ہے۔ مَری کے غیر خبیث (non-malignant) تضیّق کی حالتوں میں ممکن ہے کہ اِس قنال کو ایک بوجی (bougie) یعنے شمعہ کی مدد سے چوڑا کرنے کی ضرورت پیش آئے۔ ایسی صورتوں میں مَری کی سمت اور متصلہ حصوں کے ساتھ اُس کے تعلقات (مجاورات) کو یاد رکھنا اہم ہے۔ مَری کے مرضِ خبیث میں جہاں رسولی کی دریزش (infiltration) کے باعث اُس کی ساختیں نرم پڑ گئی ہوں، شمعہ (بوجی) کا داخل کرنا ایک نہایت خطرناک کارروائی ہے، کیونکہ اِس سے بہ آسانی ایک مجرئی کاذب (false passage) یا غیر طبعی راستہ بنکر آلۂ مذکور کا کہفۂ واسطی کے اندر یا ایک یا دوسرے جانب کے کہفۂ پلیورا میں بلکہ تار مور یا گردِ قلبہ کے اندر تک پہنچ جانا ممکن ہے۔

ایسی صورتوں میں جن میں اُورطی کے کسی حصّے کا انورسما مَری کی نالی پر دباؤ ڈالکر اُسے

تلف کر چکا ہو اور اِس سے تعفّن کی علامتیں پیدا ہو گئی ہوں، شمعہ داخل کرنے کا محض یہی نتیجہ ہو گا کہ سریع ہلاکت واقع ہو جائے۔ لہٰذا ضروری ہے کہ ہر شکل کے تسدد مَری میں ایسی کوئی کوشش کرنے سے پہلے اِس امر کا یقین کر لیا جائے کہ انورسما موجود نہیں ہے۔

شمعہ کے داخل کرنے میں انگشت شہادت کو مُنہ میں ڈالکر سکیّ کو ٹٹول لینا چاہئے اور اور اس امر کی احتیاط رکھنی چاہئے کہ سر کو حد سے زائد پیچھے نہ ہٹایا جائے۔ پھر شمعہ کو اُنگلی سے آگے گذارنا چاہئے یہاں تک کہ وہ بلعوم کی پچھلی دیوار کو چھُونے لگے۔ اب مریض کو کہا جائے کہ وہ نگلنے کی کوشش کرے اور ٹھیک نگلنے کے وقت شمعہ کو آہستہ سے آگے بڑھایا جائے اور احتیاط رکھی جائے کہ ایسا کرتے وقت کوئی زور نہ لگنے پائے۔

کبھی کبھی ایسا اتفاق ہوتا ہے کہ مَری کے اندر ایک جسم غریب (foreign body) مغروز ہو جاتا ہے یعنے پھنس جاتا ہے اور پھر وہ نہ اوپر لایا جا سکتا ہے نہ نیچے کے طرف سرکایا جا سکتا ہے۔ جب اُسے خارج کرنے کے تمام معمولی وسائل ناکام ہو چکے ہوں تو صرف ایک یہی ذریعہ باقی رہ جاتا ہے کہ گردن میں شگاف دیکر ایک کھُلا عملیہ (open operation) کیا جائے۔ ظاہر ہے کہ یہ صرف اُسی وقت کیا جا سکتا ہے جبکہ جسم غریب بہت زیادہ نیچے نہ ہو۔ اگر اُسے وہیں چھوڑ دیا جائیگا تو مَری میں وسیع التہاب و تقرّح پیدا ہو جانے کا اندیشہ ہے، جس کے ساتھ گرد و پیش کی ساختوں میں تقیح (suppuration) اور التہاب خلوی (cellulitis) بھی پیدا ہو سکتا ہے۔

شکم

(THE ABDOMEN)

شکم جسم میں سب سے بڑا کہفہ ہے۔ اِس کہفہ کی چھت ڈائفرام سے بنتی ہے جو شکم کے اوپر ایک گنبد کی طرح پھیلتا ہے۔ اِسی کا یہ نتیجہ ہے کہ کہفۂ شکم عظمی صدر کے اندر چڑھ آتا اور دائیں جانب، پستانی خط میں، پانچویں پسلی کے بالائی کنارے تک پہنچ جاتا ہے بائیں جانب یہ اس لیول سے تقریباً ۵ سینٹی میٹر نیچے آجاتا ہے۔ اِس کا فرش حوضی اور بولی تناسلی

FIG. 1114.—A front view of the thoracic and abdominal viscera.

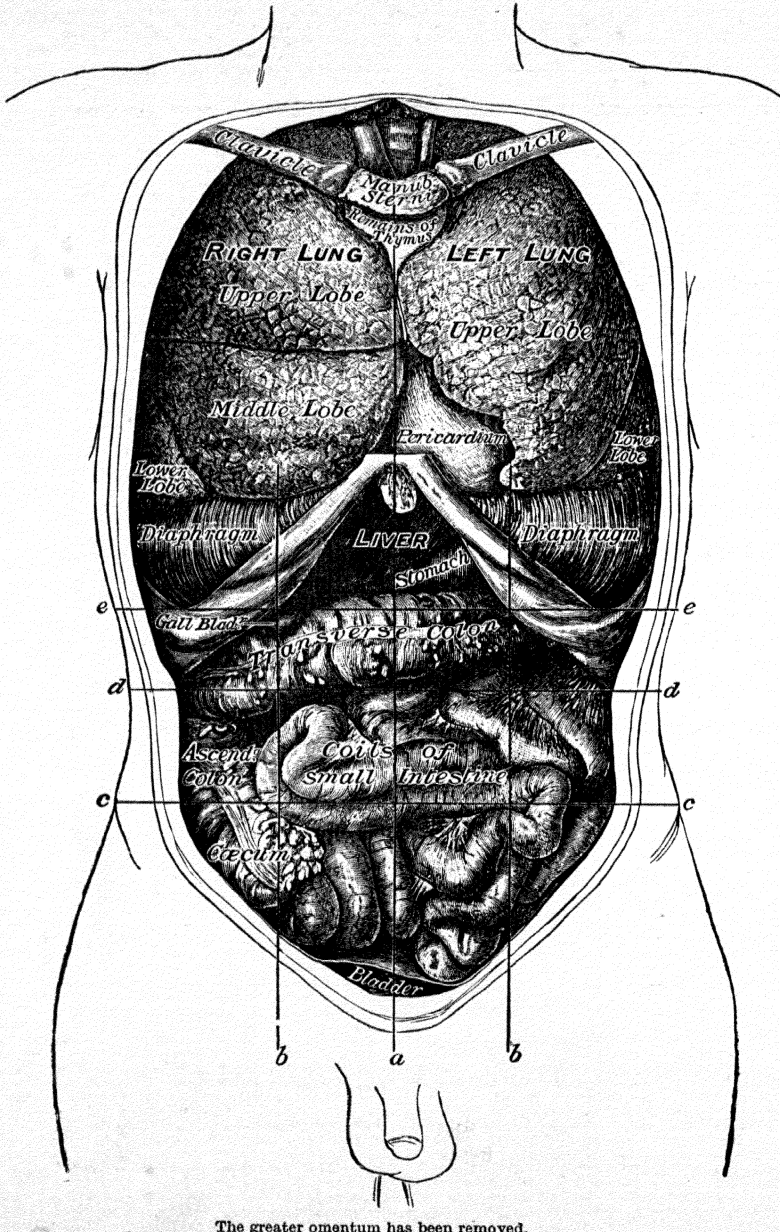

The greater omentum has been removed.

a. Median plane. *b b*. Lateral planes. *c c*. Transtubercular plane. *d d*. Subcostal plane. *e e*. Transpyloric plane.

FIG. 1115.—The surface lines on the front of the thorax and abdomen.

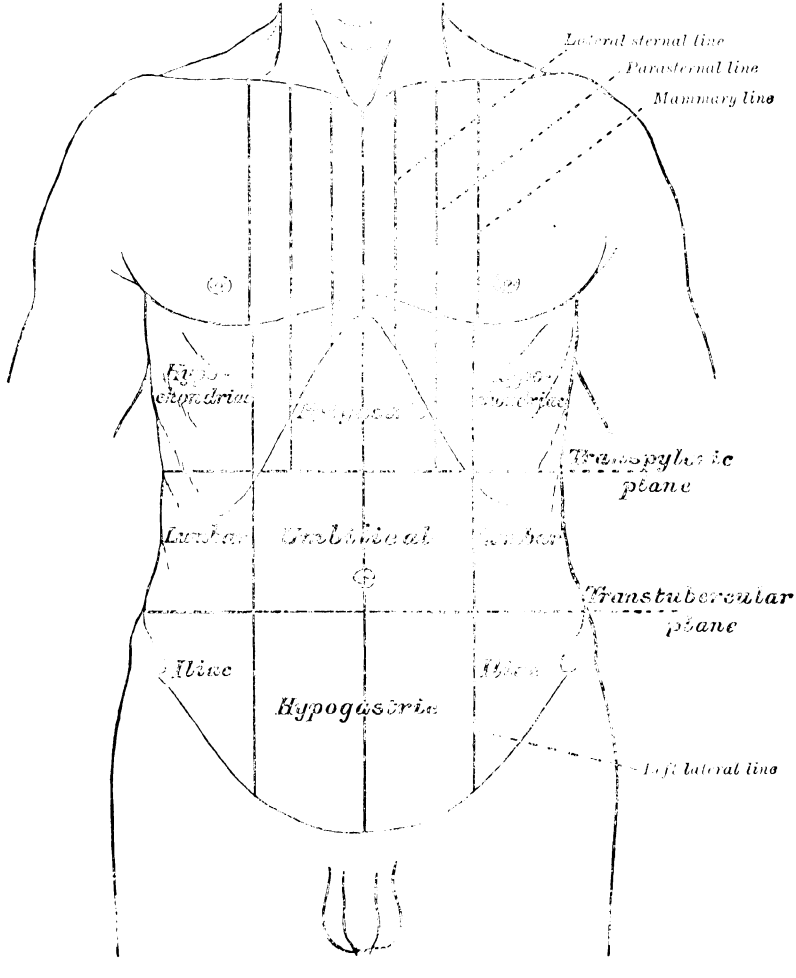

ڈایافراموں (pelvic and urogenital diaphragms) (صفحات 488 to 497) کے عضلات اور ردا ؤں سے بنتا ہے۔

سہولت بیان کے لئے شکم مصنوعی طور پر دو حصوں میں منقسم کیا گیا ہے جس میں سے ایک بالائی حصہ ہے جو نسبتہً بڑا ہوتا ہے، جسے حقیقی شکم (abdomen proper) کہتے ہیں، اور دوسرا زیریں حصہ، جو نسبتہً چھوٹا ہوتا ہے، اور جسے حوض (pelvis) کہتے ہیں۔ یہ دونوں حصے چھوٹے حوض (lesser pelvis) کے بالائی سوراخ کے ذریعہ سے ایک دوسرے کے ساتھ تسلسل رکھتے ہیں۔

1151 حقیقی شکم (abdomen proper) جسم کے دوسرے کہفوں سے اس امر میں مختلف ہے کہ اُس کے حدود بیشتر حصے میں عضلات اور ردا ؤں سے بنتے ہیں جس کا نتیجہ یہ ہوتا ہے کہ اُس کی گنجائش اور شکل احشائے مشمولہ کی حالتوں کے اعتبار سے بدل سکتی ہے۔

شکم سامنے اور جانباً شکمی عضلات اور حرقفی عضلات (iliacus muscles) اور حرقفی ہڈیوں (iliac bones) سے محدود ہے۔ پیچھے عمود الفقرات کے قطنی حصہ سے اور سوآس (psoas) اور کوادریٹس لمبورم (quadratus lumborum) عضلات سے۔ اوپر ڈائفرام سے۔ نیچے چھوٹے حوض (lesser pelvis) کے بالائی روزن کے مستوی سے۔ اس کہفہ کے حدود بنانے والے عضلات اپنی اندرونی سطحوں پر روا کی ایک تہہ کا استر رکھتے ہیں۔

شکم میں ہضمی نالی کا بیشتر حصہ مشمول ہے۔ نیز اُس میں جگر، لبلبہ، طحال، گردے اور فوق الکلیہ غدد (suprarenal glands) مظروف ہیں۔ ان میں کی بیشتر ساختیں، نیز اُس کہفہ کی دیوار کہ جس میں یہ مشمول ہیں، کم و بیش ایک وسیع اور پیچیدہ مصلی (serous) جھلی سے ڈھکے ہوئے ہیں، جس کو بارلیطون (peritoneum) کہتے ہیں۔

اقالیم (regions)۔ احشاء کے بیان نیز مشمولہ حصوں کی مرضی حالتوں کے تذکرے میں سہولت کی غرض سے شکم کو فرضی طور پر دو اُفقی (horizontal) اور دو سہمی (sagittal) مستویوں کے ذریعہ سے، جو اس کہفہ کے آرپار گذریں، نو اقلیموں میں تقسیم کیا 1152 گیا ہے، ان مستویوں کی کوریں ایسے خطوط سے ظاہر کی جاتی ہیں جو جسم کی سطح پر کھینچے جاتے

ہیں (تصویر 1115) - بالائی اُفقی مستوی، یا اَڈیسن کا عبر البواب (transpyloric plane) ایک خط سے ظاہر کیا جاتا ہے جو جوگیولر ناچھ (jugular notch = وادجی کے کٹاؤ) اور سمفے سس پیوبس (symphysis pubis = ارتفاقِ عانہ) کے درمیان بیچوں بیچ کے لیول پر جسم کے گرد جاتا ہے۔ زیرین افقی مستوی ایک خط سے ظاہر کیا جاتا ہے جو عبر البواب مستوی اور ارتفاقِ عانہ کے ٹھیک درمیانی مستوی پر دھڑ (trunk) کے گرد اگرد گذرتا ہو۔ آخر الذکر مستوی عملاً کننگھام کے ٹرانس ٹیوبرکیولر (transtubercular = عبر الدرنہ) یا انٹر ٹیوبرکیولر (intertubercular = بین درنی) مستوی سے مماثل ہے کننگھام نے بتلایا ہے[1] کہ اس کا لیول ایلیاک کریسٹ (iliac crest = عُرف حرقفی) پر اُس کے اُبھرے ہوئے اور بآسانی شناخت ہو جانے والے درنہ سے متناظر ہے جو انٹیریر سوپیریر ایلیاک اسپائن (مقدم بالائی حرقفی شوکہ) سے تقریباً ۵ سینٹی میٹر پیچھے ہے۔ اِن مستویوں کی وساطت سے شکم تین منطقوں میں منقطع ہو جاتا ہے۔ پھر دو سہمی (sagittal) مستویوں کے ذریعہ سے، جو سطح پر ایسے خطوط سے ظاہر کئے جاتے ہیں جو انٹیریر سوپیریر ایلیاک اسپائنس (مقدم بالائی حرقفی شوکوں) اور سمفیسس پیوبس (ارتفاقِ عانہ) کے بیچوں بیچ والے نقطوں میں سے ہو کر انتصاباً کھینچے جائیں، اِن میں سے ہر منطقہ کی ذیلی تقسیم تین تین اقلیموں میں کر دی گئی ہے[2]۔

بالائی منطقہ کی درمیانی اقلیم اپی گیسٹرک (epigastric = شراسیفی) اور جانبی اقلیمیں دائیں اور بائیں ہائپو کانڈریاک (hypochondriac = مراقی) ہیں۔ درمیانی منطقہ کی مرکزی اقلیم امبلیکل (umbilical = سُرّی) ہے اور جانبی اقلیمیں دائیں اور بائیں لمبر (lumbar = قطنی) ہیں۔ زیرین منطقہ کی درمیانی اقلیم ہیپوگیسٹرک (hypogastric = تحتی) ہے، اور جانبی اقلیمیں دائیں ایلیاک (حرقفی) یا اِنگوئنل (inguinal) ہیں (تصویر 1115)۔

---

[1] Journal of Anatomy and Physiology, vol xxvii

[2] Ibid vol. xxxiii, xxxiv, xxxv

پیلوس (pelvis = حوض) کہفہ شکم کا وہ حصہ ہے جو ایک ایسے مستوی کے نیچے (اور پیچھے قیام رکھتا ہے جو سیکرم (sacrum = عجز) کی پر دمانٹری (دبی ہوئی نوک) کولہے کی ہڈیوں کے محرابی خطوط، اور پیوبک کریسٹس (pubic crests = اعراف عانہ) میں سے ہو کر گذرتا ہے اس حصہ میں یورینری بلیڈر (urinary bladder = مثانہ) سگمائڈ کولن (sigmoid colon = قولون سینی)، ریکٹم (rectum = مستقیم) سمال انٹسٹائن (small intestine = معاء دقیق یا چھوٹی آنت) کی چند گنڈلیاں، اور بعض اعضائے تناسل مشمول ہیں۔

شکم کی اگلی دیوار خارج کر دینے پر احشاء حسب ذیل صورت میں جزءً منکشف ہو جاتے ہیں:- اوپر اور دائیں طرف کبد یا جگر (liver) ہے، جو بیشتر دائیں پسلیوں اور اُن کی کُرّیوں کی اوٹ یا آڑ میں قیام رکھتا ہے، لیکن وہ خطِ درمیانی کو عبور کر کے آگے بڑھ جاتا اور زائفائڈ پروسس (xiphoid process) یعنے زائدۂ خنجری کے بیول سے نیچے کچھ فاصلہ تک چلا جاتا ہے۔ جگر کے بائیں طرف معدہ (stomach) ہے، جس کے زیرین کنارے سے پیریٹونیئم (باریطون) کا ایک جامہ پوش (apron) کی شکل کا دہراؤ، جس کو گریٹر اومنٹم (greater omentum = ثرب کبیر) کہتے ہیں، مختلف فاصلہ تک نیچے اُتر کر دوسرے احشا کو کم یا زیادہ حد تک چھپا دیتا ہے۔ لیکن گریٹر اومنٹم (ثرب کبیر) سے نیچے چھوٹی آنت کی بعض گنڈلیاں عموماً نظر آسکتی ہیں۔ اسی طرح دائیں حرقفی (ایلیاک) اقلیم میں سیکم (caecum = اعور) اور بائیں حرقفی اقلیم ڈیسینڈنگ کولن (descending colon = قولون نازل) کا حرقفی حصہ، یہ دونوں بھی جزءً منکشف ہو جاتے ہیں۔ مثانہ حوض کے سامنے حصے میں واقع ہے اور اگر پھولا یا تنا ہوا ہے تو سمفے سس پیوبس یعنے ارتفاق عانہ سے اوپر اُبھر آئیگا۔ ریکٹم (مستقیم) سیکرم (عجز) کے انقعار میں واقع ہے لیکن وہ چھوٹی آنت کی گنڈلیوں سے عموماً پوشیدہ ہوتی ہے۔ ممکن ہے کہ سگمائڈ کولن (قولون سینی)، ریکٹم (مستقیم) اور بلیڈر (مثانہ) کے درمیان واقع ہو۔

جب معدہ کا تعاقب بائیں سے دائیں جانب کو کیا جائے تو وہ چھوٹی آنت کے پہلے حصے (duodenum = اثناء عشری) کے ساتھ مسلسل نظر آتا ہے اور

نقطۂ تسلسل ایک دبیز حلقہ سے ممتاز ہوتا ہے، جو پائلورک اسفنکٹر (pyloric sphincter = عضلۂ عاصرۃ البواب) کا محل وقوع ظاہر کرتا ہے۔ ڈوڈینم (اثنا عشری) جگر کی تحتانی سطح کے طرف جاتی اور پھر نیچے کے طرف خم کھا کر نظر سے غائب ہو جاتی ہے۔ لیکن اگر گریٹر اومینٹم (greater omentum = ثرب کبیر) اور ٹرانسورس کولن (transverse colon = قولون مستعرض) اوپر کے طرف سینہ پر الٹ دئے جائیں تو ڈوڈینم (اثنا عشری) زیریں حصہ عمود الفقرات پر سے بائیں جانب کو عبور کرتی ہوئی نظر آئیگی، جہاں وہ جیجونم (jejunum = معاء صائم) اور ایلیئم (ileum = لفائفی) کی گنڈلیوں کے ساتھ مسلسل ہو جاتی ہے۔ ان کا طول چھ میٹر کے قریب ہوتا ہے اور اگر ان کا تعاقب نیچے کے جانب کیا جائے تو ایلیئم (لفائفی) دائیں ایلیاک فاسا (iliac fossa = حرقفی حفرہ) میں سیکم (اعور) یعنے بڑی آنت کی ابتداء کے اندر وا ہو کر، ختم ہوتے ہوئے نظر آتی ہے۔ سیکم کے مقام سے بڑی آنت ایک محرابی قمر اختیار کر کے پہلے دائیں جانب اوپر کے طرف اور پھر خط وسطانی کو عبور کر کے بائیں جانب، کو نیچے کے طرف جاتی ہے اور قولون کے صاعد (ascending)، مستعرض (transverse) اور نازل (descending) حصے علی الترتیب بنا دیتی ہے۔ پیڑوس (حوض) میں وہ ایک چنبری شکل اختیار کرتی ہے، جسے سگمائڈ کولن (sigmoid colon = قولون سینی) کہتے ہیں، اور ریکٹم (مستقیم) میں ختم ہو جاتی ہے۔

طحال معدہ کے پیچھے دائیں ہیپوکانڈریاک ریجن (مراقی اقلیم) میں واقع ہے اور معدہ کو کھینچکر دائیں جانب کر لینے سے ایک حد تک منکشف کیجا سکتی ہے۔

دیوار شکم کی عمیق سطح اور منکشفہ احشاء کی سطحوں کا جلا دار منظر اس وجہ سے ہے کہ ایک مصلی جھلی، باریطون (peritoneum) اول الذکر (دیوار شکم) پر استر کرتی اور آخر الذکر (احشاء) کو کم و بیش کلی طور پر ڈھانکتی ہے۔

1153

باریطون (پیریٹونیئم)

باریطون جسم کے اندر سب سے بڑی مصلی جھلی ہے اور ذکور میں وہ ایک بند تھیلی پر مشتمل ہوتی ہے، جس کا ایک حصہ جدار شکم (abdominal parietes) پر لگا ہوا اور بقیہ احشائے مشمولہ پر منعکس ہوتا ہے۔ اِناث میں رحمی انبوبات (uterine tubes) کے آزاد سرے کہفۂ باریطونی کے اندر وا ہوتے ہیں۔ جو حصہ جدار کا استر بناتا ہے اُسے باریطون کے جداری (parietal) حصہ کا نام دیا گیا ہے، اور وہ جو احشائے مشمولہ پر منعکس ہوتا ہے باریطون احشائی (visceral) حصہ بناتا ہے۔ اِس جھلی کی آزاد سطح چکنی ہوتی ہے اور چپٹے درحلمہ کی ایک تہ سے ڈھکی ہوئی اور مصلی سیال کی خفیف مقدار اُسے چکنا بناتی ہے۔ اسی واسطے احشاء اِس کہفہ کی دیوار پر یا ایک دوسرے پر خفیف سے خفیف فرک (friction) یا رگڑ کے ساتھ جو ممکن ہو، پھسل سکتے ہیں۔ چسپیدہ سطح کھُردری ہوتی ہے اور احشاء کے ساتھ اور جدار کی اندرونی سطح کے ساتھ فضائی بافت کے ذریعہ سے، جسکو تحت المصلی فضائی بافت (subserous areolar tissue) کہتے ہیں، الحاق رکھتی ہے۔ جداری حصہ شکم اور حوض (پیلوس) کے ردائی استر کے ساتھ ڈھیلا ڈھیلا لگا ہوا ہوتا ہے لیکن ڈایافرام کی سطح زیرین کے ساتھ اور نیز سامنے کی دیوار شکم کے خطِ وسطی میں نسبتہً زیادہ قریبی طور پر چپکا ہوا ہوتا ہے۔

باریطون کی جداری اور احشائی تہیں حقیقتہً ایک دوسرے کو چھوتی ہیں لیکن ان کے درمیان کی امکانی فضا (potential space) کہفۂ باریطونی (peritoneal cavity) کے نام سے موسوم ہے۔ کہفۂ باریطونی ان اجزاء پر مشتمل ہے:- (۱) ایک حصۂ خاص یا تاچۂ بزرگ (greater sac) (۲) ایک بڑا عطفہ جسے دُرجاکِ ثربی (omental bursa) یا تاچۂ کوچک (lesser sac) کہتے ہیں، جو معدہ اور متصلہ ساختوں کے پیچھے واقع ہے۔ گردن یعنے تاچۂ بزرگ اور ثربی درجاک کے درمیان کے مقام ارتباط کو سوراخِ ثربی (epiploic foramen) یا سوراخِ ونسلو

(foramen of Winslow) کہتے ہیں۔

باریطون جسم کی دوسری مصلی جھلیوں سے اس امر میں مختلف ہے کہ وہ ایک ایسی ترتیب پیش کرتا ہے جو نسبتہً بہت زیادہ پیچیدہ ہے اور جو محض اُسی وقت صاف طور پر سمجھ میں آسکتی ہے جبکہ ہضمی نالی کے نمو کو درجہ بدرجہ دیکھا جائے۔ لہذا طالب علم کو مشورہ دیا جاتا ہے کہ باریطون کے مطالعہ سے پہلے اُس باب کو پڑھ لے جس میں اِس موضوع پر بحث ہے (صفحہ 135)۔

اِس جھلی کا سراغ ایک حشاء سے دوسرے تک اور احشاء سے جدار تک لگانے کے لئے لازم ہے کہ اس کے تسلسل کا تعاقب انتصابی اور اُفقی سمتوں میں کریں اور گریٹر سیک (تاچۂ بزرگ) اور اومینٹل بَرسا (دُرجک ثربی) کو جدا جدا بیان کرنا نسبتہً زیادہ آسان ثابت ہوگا۔

گریٹر سیک (تاچۂ کبیر) کی انتصابی ترتیب (تصویر 1116)۔ اسکا سراغ ناف کے لیول پر اگلی دیوار شکم کی پشت پر سے لگانا باعث سہولت ہے۔ باریطون کا تعاقب اِس لیول سے اوپر کی طرف کرنے پر وہ ایک جَل لیفی، لِگامنٹم ٹیریز (ligamentum teres) یا آبلیٹریٹڈ امبلیکل وین (obliterated umbilical vein) (مسدود سُرّی ورید) کے گرد منعکس نظر آئیگا، جو ناف سے جگر کی زیرین سطح تک پہنچتی ہے۔ یہ انعکاس ایک کسی قدر مثلثی دُہراؤ بنا دیتا ہے، جسے جگر کا فالسیفارم لگامینٹ (falciform ligament) (منجلی الشکل رباط) کہتے ہیں۔ یہ جگر کی بالائی اور اگلی سطحوں کو ڈایافرام اور دیوار شکم سے چسپاں کرتا ہے۔ باریطون بحرانی رباط کے خطِ چسپیدگی کے ڈایافرام کے اگلے حصہ کی زیرین سطح کو نما متر ڈھانکتا اور اس پر سے جگر کے دائیں لختہ کی بالائی سطح پر کارونری لگامینٹ کی بالائی تہ کی حیثیت سے اور بائیں لختہ کی بالائی سطح پر جگر کے بائیں ٹرینگیولر لگامینٹ (رباط مثلث) کی بالائی تہ کی حیثیت سے منعکس ہوجاتا ہے۔ وہ جگر کی بالائی سطح اور اگلی سطح کو ڈھانکتا ہوا اور جگر کے تیز حاشیہ کے گرد مسلسل ہوتا ہوا زیرین سطح تک چلا جاتا ہے، جہاں اُس کے تعلقات حسب ذیل ہوتے ہیں:۔ (الف) وہ دائیں لختے کی زیرین سطح کو ڈھانکتا اور اس لختے کے پچھلے حصے سے دائیں فوق الکلیہ غدہ اور دائیں گردہ کے بالائی

سرے پر منعکس ہو کر کارونری لگامینٹ کی زیرین تہ بنا دیتا ہے۔ جگر کی نچلی سطح اور دائیں گردے کے محاذ کے درمیان بیشتر اوقات ایک دہراؤ موجود ہوتا ہے، جسے کبدی کلوی رباط (hepatorenal ligament) کہتے ہیں۔ دائیں گردے سے وہ نیچے اثنا عشری اور دائیں قولونی تعریج (colic flexure) کو اور وسطانیاً انفیریئر وینا کیوا (تحتانی ورید اجوف) کے سامنے چلا جاتا ہے، جہاں وہ اومینٹل برسا (ثقبی درجک) کی پچھلی دیوار کے ساتھ مسلسل ہوتا ہے۔ کارونری لگامینٹ کی دو تہوں کے درمیان جگر کی ایک بڑی مثلثی سطح باریطونی پوشش سے معرا ہوتی ہے کبھی کبھی اسے جگر کے رقبۂ عریان (bare area) کے نام سے یاد کرتے ہیں، اور یہ فضائی بافت کے ذریعہ ڈایافرام سے چسپاں ہوتا ہے۔ جگر کے دائیں حاشیہ کے قریب کارونری لگامینٹ کی دونوں تہیں بتدریج ایک دوسرے کے قریب آتی جاتی اور بالآخر متحد ہو کر ایک چھوٹا مثلثی دہراؤ بنا دیتی ہیں، جو جگر کے دائیں لختہ کو ڈایافرام سے ملحق کر دیتا ہے اور جگر کا دایاں ٹرانگیولر لگامینٹ (رباط مثلث) کہلاتا ہے رقبۂ عریاں کا راس کارونری لگامینٹ کی دونوں تہوں کے نقطۂ اتحاد کے ساتھ، اور قاعدہ انفیریئر وینا کیوا (تحتانی ورید الاجوف) کے حفرے کے ساتھ متناظر ہے۔ (ب) باریطون جگر کے گوڈریٹ لوب (لختۂ مربع) کی زیرین سطح کو، مرارہ کی زیرین اور جانبی سطحوں کو، اور جگر کے بائیں لختہ کی زیرین سطح اور پچھلے کنارے کو ڈھانکتا ہے۔ پھر وہ بائیں لختہ کی بالائی سطح سے ڈایافرام پر، بائیں ٹرانگیولر لگامینٹ (رباط مثلث) کی زیرین تہ کی صورت میں، اور باب الکبد (porta of the liver) اور ڈکٹس وینوسس (ductus venosus) (قناۃ ورید یہ) کے حفرے پر سے معدے کے انحنائے صغیر (lesser curvature) اور اثنا عشری کے ۵ء۲ سینٹی میٹر پر کبدی معدی رباط (hepatogastric ligament) اور کبدی اثنا عشری رباط (hepatoduodenal ligament) کی اگلی تہ کی حیثیت سے، منعکس ہوتا ہے۔ یہ دونوں رباطات مل کر لیسر اومینٹم (lesser omentum) (ثرب صغیر) بناتے ہیں۔ اگر لیسر اومینٹم (ثرب صغیر) کی اس تہ کا تعاقب دائیں طرف کو کیا جائے تو معلوم ہوگا کہ وہ ہیپاٹک آرٹری (شریان کبدی)، بائل ڈکٹ (قناۃ صفراوی) اور پورٹل وین (ورید الباب) کے گرد

1154

سرے پر منعکس ہو کر کارونری لگامینٹ کی زیرین تہ بنا دیتا ہے۔ جگر کی نچلی سطح اور دائیں گردے کے محاذ کے درمیان بیشتر اوقات ایک دہراؤ موجود ہوتا ہے، جسے کبدی کلوی رباط (hepatorenal ligament) کہتے ہیں۔ دائیں گردے سے وہ نیچے اثناعشری اور دائیں قولونی تعریج (colic flexure) کو اور وسطانیاً انفیریئر وینا کیوا (تحتانی وریدالاجوف) کے سامنے چلا جاتا ہے، جہاں وہ اومینٹل برسا (شربی درجک) کی پچھلی دیوار کے ساتھ مسلسل ہوتا ہے۔ کارونری لگامینٹ کی دو تہوں کے درمیان جگر کی ایک بڑی مثلثی سطح باریطونی پوشش سے معرا ہوتی ہے کبھی کبھی اسے جگر کے رقبۂ عریان (bare area) کے نام سے یاد کرتے ہیں، اور یہ فضائی بافت کے ذریعہ ڈایافرام سے چسپاں ہوتا ہے۔ جگر کے دائیں حاشیہ کے قریب کارونری لگامینٹ کی دونوں تہیں بتدریج ایک دوسرے کے قریب آتی جاتی اور بالآخر متحد ہو کر ایک چھوٹا مثلثی دہراؤ بنا دیتی ہیں، جو جگر کے دائیں لختہ کو ڈایافرام سے ملحق کر دیتا ہے اور جگر کا دایاں ٹرانگیولر لگامینٹ (رباط مثلث) کہلاتا ہے رقبۂ عریاں کا راس کارونری لگامینٹ کی دونوں تہوں کے نقطۂ اتحاد کے ساتھ، اور قاعدہ انفیریئر وینا کیوا (تحتانی وریدالاجوف) کے حفرے کے ساتھ متناظر ہے۔ (ب) باریطون جگر کے گوادریٹ لوب (لختہ مربع) کی زیرین سطح کو، مرارہ کی زیرین اور جانبی سطحوں کو، اور جگر کے بائیں لختہ کی زیرین سطح اور پچھلے کنارے کو ڈھانکتا ہے۔ پھر وہ بائیں لختہ کی بالائی سطح سے ڈایافرام پر بائیں ٹرانگیولر لگامینٹ (رباط مثلث) کی زیرین تہ کی صورت میں، اور باب الکبد (porta of the liver) اور ڈکٹس وینوسس (ductus venosus) (قناۃ وریدیہ) کے حفرے پر سے معدے کے انحنائے صغیر (lesser curvature) اور اثناعشری کے ۵ و ۲ سینٹی میٹر پر کبدی معدی رباط (hepatogastric ligament) اور کبدی اثناعشری رباط (hepatoduodenal ligament) کی اگلی تہ کی حیثیت سے، منعکس ہوتا ہے۔ یہ دونوں رباطات مل کر لیسر اومینٹم (lesser omentum) (ثرب صغیر) بناتے ہیں۔ اگر لیسر اومینٹم (ثرب صغیر) کی اس تہ کا تعاقب دائیں طرف کو کیا جائے تو معلوم ہوگا کہ وہ ہیپاٹک آرٹری (شریان کبدی)، بائل ڈکٹ (قناۃ صفراوی) اور پورٹل وین (وریدالباب) کے گرد

1154

گھوم کر اومینٹل برسا (قربی دُرجک) کی اگلی دیوار کے ساتھ مسلسل ہو جاتی اور باریطون کی ایک دُہراؤ دار آزاد کور بنا دیتی ہے۔ نیچے کے طرف سراغ لگایا جائے تو معلوم ہوگا کہ لیسر اومینٹم (ثرب صغیر) معدے کی پیش فوقانی (anterosuperior) سطح اور ڈوڈینم (اثنا عشری) کے آغاز کو ڈھانکتی ہے اور نیچے کے طرف جا کر ایک بڑے، آزاد دُہراؤ میں جا ملتی ہے، جسے گریٹر اومینٹم (greater omentum) (ثرب کبیر) کہتے ہیں۔ اس دُہراؤ کے آزاد حاشیہ پر پہنچنے کے بعد یہ باریطونی تہ اوپر کے طرف منعکس ہو کر ٹرانسورس کولن (قولون مستعرض) کی زیرین اور پچھلی سطحوں کو ڈھانک دیتی ہے اور پھر وہاں سے بحیثیت ٹرانسورس میزوکولن (transverse mesocolon) (ماساریقائے قولون مستعرض) کی تحتانی تہ کے شکم کی پچھلی دیوار کو ڈھانکتی ہے۔ یہ لبلبہ کے سر اور اگلے کنارہ کے پاس دیوار شکم تک پہنچتی، اور پھر لبلبہ کے سر کے زیرین حصے پر سے اور لبلبہ کی تحتانی سطح پر سے سوپیریئر میسینٹرک ویسلز (فوقانی ماساریقی عروق) پر، اور وہاں سے بحیثیت مساریقا (messentery) کی اگلی تہ کے چھوٹی آنت تک پہنچ جاتی ہے۔ یہ آنت کو گھیر لیتی ہے اور بالآخر اس کا سراغ ماساریقا کی پچھلی تہ کی صورت میں اوپر اور پیچھے کے طرف دیوار شکم تک لگایا جا سکتا ہے۔ یہاں سے یہ اُورطی پر سے گذر کر پیلوس (حوض) کے اندر جا پہنچتی ہے اور وہاں سگمائڈ (پیلوک) کولن [قولون سینی (حوضی)] کی پوشش بناتی اور اُسے ایک دہراؤ کے ذریعہ سے، جس کو سگمائڈ میزو کولن (sigmoid mesocolon) [ماساریقائے قولون سینی (pelvic mesocolon = ماساریقائے قولون حوضی)] کہتے ہیں، پیلوس (حوض) کی دیوار سے چسپاں کر دیتی ہے۔ پہلے ریکٹم (مستقیم) کے جوانب کو اور پھر اُس کے سامنے کے رُخ کو چھوڑ کر یہ سیمینل ویسیکلز (seminal vesicles=حویصلات منویہ) پر اور مثانہ کے قعر (fundus) کے اوپر منعکس ہو جاتی ہے اور اُس حشاء کی بالائی سطح کو ڈھانکنے کے بعد مڈل اور لیٹرل امبلیکل لگامینٹس (وسطی اور جانبی سُرّی رباطات) (تصویر 1117) کے ساتھ ساتھ دیوار شکم کی پشت تک اُسی لیول پر پہنچ جاتی ہے جہاں سے تعاقب شروع کیا گیا تھا۔

مستقیم اور مثانہ کے درمیان وہ، ذکور میں، ایک تھیلی بنا دیتا ہے، جسے

FIG. 1117.—The lower part of the anterior abdominal wall. Posterior aspect. The peritoneum is in place, and the various cords are shining through. (After Joessel.)

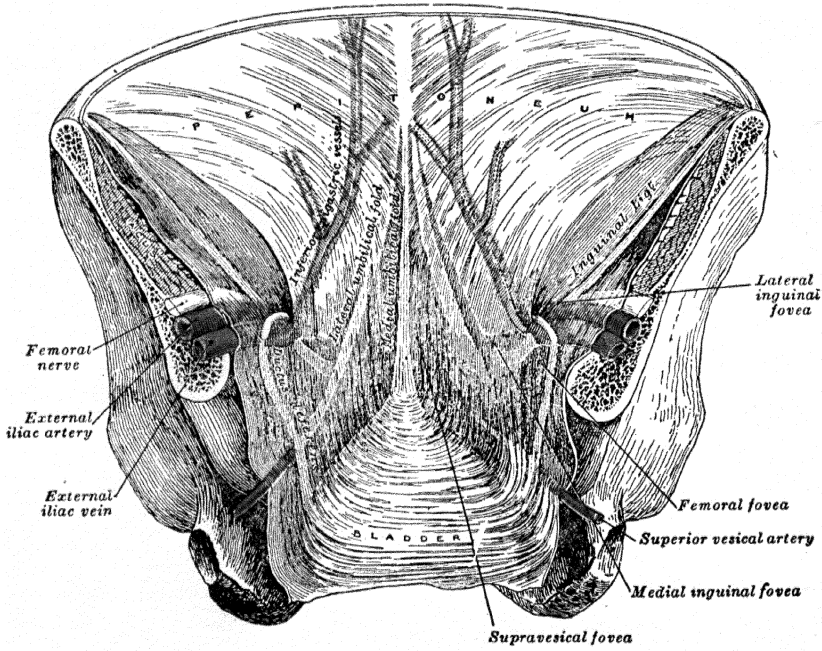

مستقیمی مثانی مغارہ (rectovesical excavation) کہتے ہیں، جس کا پیندا حویصلات منویہ (vesiculæ seminales) کے بالائی سروں کے بول سے قدرے نیچے اور مبرز کے دہنہ سے تقریباً ۷،۵ سینٹی میٹر فاصلہ پر ہوتا ہے۔ جب مثانہ پھولا ہوا ہوتا ہے تو باریطون اس کے ساتھ ساتھ اوپر چلا جاتا ہے، جس کا نتیجہ یہ ہوتا ہے کہ مثانہ کی اگلی سطح کا معتدبہ حصہ دیوار شکم سے بلا واسطہ مقابل واقع ہو جاتا ہے۔ اور درمیان میں باریطونی جھلی حائل نہیں ہوتی۔ اناث میں باریطون مستقیم سے پچھلے دجائل فارنکس (vaginal fornix) (قبوۂ مہبل) پر منعکس ہو کر جسم رحم اور عنق الرحم (cervix of the uterus) پر چلا جاتا اور مستقیمی رحمی مغارہ (recto-uterine excavation) یا جیب ڈگلس (pouch of Douglas) بناتا ہے۔ وہ رحم کی مقوی سطح اور قعر رحم پر سے رحم کی مثانی سطح پر مسلسل ہو کر اس سطح کو جسم رحم اور عنق الرحم کے مقام اتصال تک ڈھانکتا اور پھر مثانہ تک چلا جاتا ہے اور یہاں وہ ایک دوسرا مگر نسبتہً زیادہ اُتھلا جیب بنا دیتا ہے، جسے مثانی رحمی مغارہ (vesico-uterine excavation) کہتے ہیں۔ نیز وہ رحم کے جوانب سے حوض کی جانبی دیواروں تک دو پھیلے ہوئے دُہراؤں کی صورت میں منعکس ہوتا ہے جو رحم کے رباطات عریض (broad ligaments of the uterus) کے نام سے یاد کئے جاتے ہیں اور جن میں سے ہر ایک کے آزاد حاشیے میں اُنبوبۂ رحم (uterine tube) ہوتا ہے۔

اومنٹل بر سا یعنے دُرجاک ثربی (تاچۂ صغیر) کی انتصابی ترتیب (تصویر 1116)۔ شکم کی پچھلی دیوار سے لبلبہ کے اگلے کنارے پر سے ابتداء کی جا سکتی ہے۔ اس مقام سے باریطون کا تعاقب اوپر کے طرف لبلبہ کی اگلی سطح پر سے ہو کر ڈایافرام کی زیرین سطح تک اور وہاں سے جگر کے لختۂ ذنبی (caudate lobe) اور زائدۂ ذنبیہ (caudate process) پر سے ہو کر قناتِ دریدیہ (ڈکٹس وینوسس) کے حفرہ اور باب الکبد (porta hepatis) تک کیا جا سکتا ہے۔ دائیں طرف تعاقب پر باریطون انفیریئر وینا کیوا (ورید اَجوف نازل) کے اوپر سے تاچۂ کبیر کی پچھلی دیوار کے ساتھ مسلسل ہے۔ جگر سے وہ نیچے کے جانب معدہ کے انحنائے صغیر (لیسر کرویچر) اور ڈوڈینم (اثنا عشری) کے آغاز تک، ثرب صغیر (لیسر اومنٹم) کی پچھلی تہ کی صورت

میں پہنچتا ہے، اور دائیں جانب ہیپاٹک آرٹری (شریان کبدی)، بائل ڈکٹ (قنات صفرا) اور پورٹل وین (ورید الباب) کے گرد ہو کر اس ثرب (اومنٹم) کی اگلی تہ کے ساتھ مسلسل ہو جاتا ہے۔ ثرب صغیر (لیسر اومنٹم) کی پچھلی تہ نیچے کے طرف معدہ کی پسین زیرین سطح اور اثنا عشری (ڈوڈینم) کے آغاز کے لئے پوشش بنانے کیلئے جا کر ثرب کبیر (گریٹر اومنٹم) کی عمیق تہ کی حیثیت سے نیچے کے طرف مسلسل ہو جاتی ہے۔ اس دہراؤ کے آزاد حاشیہ سے وہ اوپر کے طرف منعکس ہو کر قولون مستعرض (transverse colon) کی اگلی اور بالائی سطحوں پر جاتی اور وہاں سے ماسا ریقائے قولون مستعرض (ٹرانس ورس میزوکولن) کی بالائی تہ کی صورت میں لبلبہ کے اگلے کنارے تک پہنچتی ہے، جو وہی لیول ہے جہاں سے تعاقب شروع کیا گیا تھا۔ دیکھا جائیگا کہ قولون مستعرض کے نیچے جو چنبر دُرجک ثربی (اومنٹل برسا) نے بنا دیا ہے وہ تاچۂ کبیر (گریٹر سیک) کے باریطون سے بنے ہوئے چنبر کی عمیق سطح کے ساتھ ساتھ جاتا اور اُسی سے قریبی طور پر لگا ہوا ہوتا ہے۔ نیز یہ کہ ثرب کبیر (گریٹر اومنٹم) یعنے باریطون کا وہ بڑا دُہراؤ جو چھوٹی آنت کے سامنے لٹکا ہوا ہوتا ہے، اسی واسطے چار تہوں پر مشتمل ہے، جن میں سے دو اگلی ہیں اور دو پچھلی، اور ان دونوں دُرجک ثربی (اومنٹل برسا) کا امکانی کہفہ جدا کرتا ہے۔ قولون مستعرض پچھلی دو تہوں کے درمیان قیام رکھتا ہے۔

باریطون کی اُفقی ترتیب۔ قولون مستعرض سے نیچے ترتیب سادہ ہے کیونکہ اُس میں صرف تاچۂ کبیر (greater sac) شامل ہے۔ دُرجک ثربی (اومنٹل برسا) کی موجودگی کے باعث قولون مستعرض کے لیول سے اوپر کی ترتیب نسبتہً زیادہ پیچیدہ ہوتی ہے۔ قولون مستعرض سے نیچے اس ترتیب پر دو اقلیموں (regions) یعنے حوض (پیلوس) اور حقیقی شکم میں نظر ڈالی جا سکتی ہے۔

(۱) **حوض (پیلوس) میں**۔ یہاں باریطون حوضی اعضا کی سطحوں اور حوضی دیواروں کی ناہمواریوں کے ساتھ ساتھ قریبی تعلق رکھتا ہوا جاتا ہے دونوں صنفوں (یعنے مرد و عورت) میں اہم اختلافات پیش کرتا ہے۔ (الف) ذکور میں (تصویر 1118) وہ

FIG. 1118.—The peritoneum of the male pelvis. (Dixon and Birmingham.)

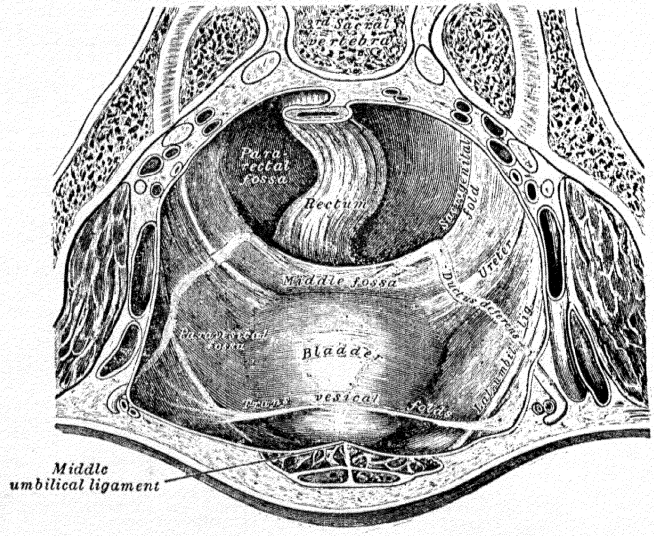

قولونِ سینی (سگمائڈ کولن) کو گھیرتا ہے اور اس پر سے منعکس ہو کر پیلوس کی پچھلی دیوار پر ایک دُہراؤ کی صورت میں، جس کو ماسار یقائے قولونِ سینی (سگمائڈ منبرہ کولن = sigmoid mesocolon) کہتے ہیں، چلا جاتا ہے۔ وہ معاءِ مستقیم (ریکٹم) کے جوانب اور بالآخر محاذ کو چھوڑ کر حویصلات منویہ (سیمینل ویسیکلز) پر سے مسلسل ہوتا ہوا مثانہ کی بالائی سطح پر چلا جاتا ہے۔ معاءِ مستقیم (ریکٹم) کے ہر جانب وہ ایک حفرہ بناتا ہے، جس کو نزد مستقیمی حفرہ (pararectal fossa) کہتے ہیں، جو مستقیم کے پھیلنے کے لحاظ سے جسامت میں مختلف ہوتا ہے۔ مستقیم کے سامنے بارلیطون مستقیمی مثانی مغارہ (rectovesical excavation) بناتا ہے، جو جانباً اُن بارلیطونی دُہراؤں سے محدود ہے جو مثانہ کے اطراف سے مستقیم اور عجز (سیکرم) تک پھیلتے ہیں۔ ان دُہراؤں کو اُن کی وضع قیام کی بنا پر مستقیمی مثانی یا عجزی تناسلی دہراؤ (rectovesical or sacrogenital folds) کہتے ہیں۔ اگلی حوضی دیوار کا بارلیطون مثانہ کی بالائی سطح کو ڈھانکتا اور اس حشاء کے ہر جانب ایک نشیب بناتا ہے، جس کو نزد مثانی حفرہ (paravesical fossa) کہتے ہیں۔ یہ جانباً بارلیطون کے اُس دُہراؤ سے محدود ہوتا ہے جو قناتِ ناقل (ductus deferens) کو ڈھانکتا ہے۔ اس حفرہ کی جسامت کا انحصار مثانہ کے پھیلاؤ کی حالت پر ہوتا ہے، اور جب مثانہ خالی ہوتا ہے تو بارلیطون کا ایک تغیر پذیر دُہراؤ، جسے ثنیۂ مثانیہ مستعرضہ (plica vesicalis transversus) کہتے ہیں، اس حفرہ کو دو حصوں میں تقسیم کر دیتا ہے۔ نزد مثانی اور نزد مستقیمی حفروں کے درمیان کے بارلیطون پر محض وہی اُبھار ہیں جو حالبین (ureters) اور ہیپوگیسٹرک ویسلز (hypogastric vessels) (خشی عروق) سے پیدا ہو گئے ہیں۔ (ب) اناث میں نزد مستقیمی اور نزد مثانی حفرات ویسے ہی موجود ہوتے ہیں جیسے کہ ذکور میں، اور نزد مثانی حفرہ کی جانبی حد اُس بارلیطون سے بنتی ہے جو رحم (uterus) کے رباطِ مستدیر کو گھیرتا ہے۔ لیکن مستقیمی مثانی مغارہ کو رحم اور مہبل ایک چھوٹے سامنے والے مثانی رحمی مغارہ (vesico-uterine excavation) اور ایک پچھلے بڑے اور عمیق مستقیمی رحمی مغارہ (recto-uterine excavation) (تصویر 1116) میں تقسیم کر دیتے ہیں۔ عجزی تناسلی دُہراؤ آخر الذکر کے حاشیے بناتے ہیں اور پھر رحم کی پشت اور مہبل کے

1157

پچھلے قبوّہ (fornix) پر ایک عرضی دُہراؤ کی صورت میں مسلسل ہو جاتے ہیں، جس کو نمرقِ رحم (torus uterinus) کہتے ہیں۔ رباطات عریض (broad ligaments) رحم کے اطراف سے حوض کی جانبی دیواروں تک پھیلتے ہیں۔ ان کے آزاد حاشیوں میں اَنابیب رحم (uterine tubes) اور اُن کی پچھلی تہوں میں مبیضین (ovaries) مشمول ہیں۔ نیچے رباطاتِ عریض حوض کی جانبی دیوار پر کے باریطون کے ساتھ مسلسل ہیں۔ جانبی حوضی دیوار پر رباط العریض کی چسپیدگی سے پیچھے، مسدود شریان (obliterated hypogastric artery) اور حالب (ureter) سے پیدا شدہ ارتفاعات کے درمیان کے زاویہ میں، ایک خفیف سا حفرہ ہے، جسے حفرۂ مبیض (ovarian fossa) کہتے ہیں۔ طبعی حالت میں مبیض (ovary) اسی حفرہ میں واقع ہوتی ہے۔

(۲) زیرین شکم میں (تصویر 1119)۔ خطِ ابیض (linea alba) سے قولون مستعرض کے بول کے نیچے سے شروع کریں اور باریطون کے تسلسل کا تعاقب اُفقی سمت میں بائیں جانب کریں تو معلوم ہوگا کہ یہ جھلی دیوار شکم کی اندرونی سطح کو قریب قریب عضلۂ مربعہ قطنیہ (quadratus lumborum) کے جانبی کنارے تک ڈھانکتی، اعور (cæcum) اور زائدہ دودیہ (vermiform process) کو ملفوف کرتی اور قولون صاعد کے اطراف و محاذ پر منعکس ہوتی ہے۔ پھر اس کا تعاقب اثنا عشری (duodenum) عضلۂ خصریہ کبیرہ (psoas major) اور ورید اجوف نازل (inferior vena cava) پر سے ہو کر خط وسطانی کے طرف کیا جا سکتا ہے، جہاں سے وہ ماساریقی عروق کے ساتھ ساتھ جا کر چھوٹی آنت کی پوشش بنانے کے لئے چلی جاتی ہے اور پھر واپس ہو کر عمود الفقرات کے سامنے کے بڑے عروق تک جاتے ہوئے ماساریقا (messentery) بنا دیتی ہے، جس کی تہوں کے درمیان معاء صائم (jejunum) لفائفی (ileum) ماساریقی عروق دمویہ، اعصاب، لبنیات (lacteals) اور لمفائی غدد مشمول ہیں۔ پھر وہ بائیں عضلۂ خصریہ کبیرہ (psoas major) پر مسلسل ہوتی قولون نازل کے اطراف و محاذ کو ڈھانکتی اور دیوار شکم تک جا کر اُسی پر خط وسطانی تک مسلسل ہو جاتی ہے۔ 1158

(۳) بالائی شکم میں (تصویر 1120)۔ قولون مستعرض (ٹرانسورس کولن) سے اوپر تاجۂ کبیر (گریٹر سیک) میں درجک ثربی (اومنٹل برسا) کا اضافہ بھی ہو جاتا ہے اور اِن کے

FIG. 1119.—The horizontal disposition of the peritoneum in the lower part of the abdomen.

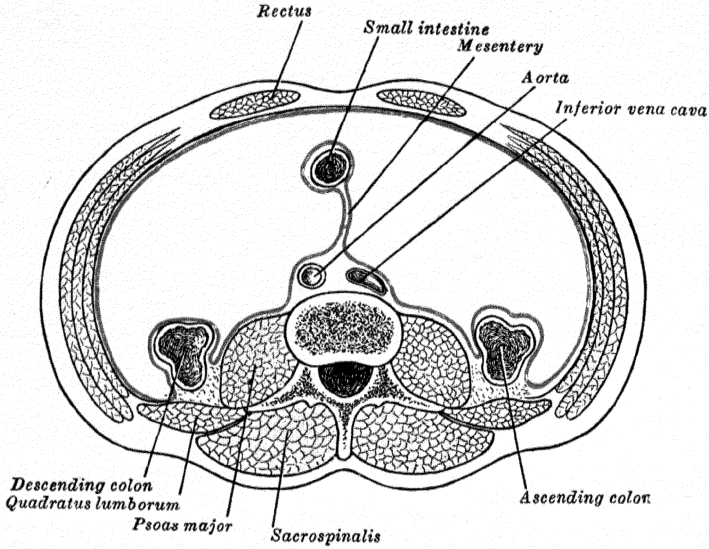

FIG. 1120.—The horizontal disposition of the peritoneum in the upper part of the abdomen.

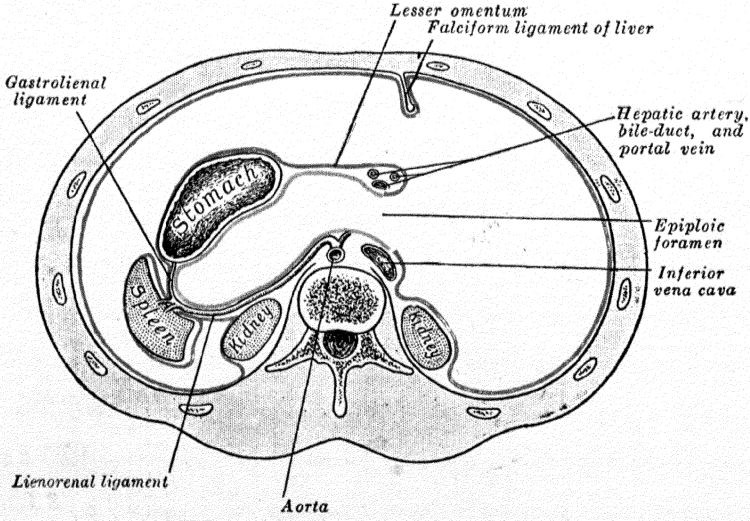

درمیان جو رابطہ سوراخ ثربی (epiploic foramen) کی راہ سے قائم ہے وہ بھی دکھلایا جاسکتا ہے۔

(الف) تاچۂ کبیر (greater sac) پچھلی دیوار شکم پر درید اجوف نازل (انفیریئر وینا کیوا) کے پاس شروع کرکے باریطون کا تعاقب دائیں طرف غدۂ فوق الکلیہ (suprarenal gland) اور دائیں گردے کے بالائی حصہ پر سے پیش جانبی دیوار تک کیا جاسکتا ہے۔ سامنے کی دیوار کے درمیانی خط سے پیچھے کے طرف کو رُخ رکھنے والا ایک دُہرا اُمسد و دوسری درید (obliterated umbilical vein) کو گھیرتا اور جگر کا منسنیا شکل رباط (falciform ligament) بنا دیتا ہے۔ یہاں سے بائیں جانب کو مسلسل ہوتے ہوئے، باریطون شکم کی پیش جانبی دیوار پر استر کرتا اور بائیں گردے کے محاذ کے جانبی حصے کو ڈھانک دیتا ہے اور طحالی کلوی رباط (lienorenal ligament) کی پچھلی تہ کی صورت میں نافچۂ طحال کے پچھلے کنارے تک منعکس ہوتا ہے۔ اُس کا تعاقب طحال کی سطحوں پر سے نافچہ کے محاذ تک اور پھر وہاں سے معدی طحالی رباط (gastrolienal ligament) کی اگلی تہ کی صورت میں معدہ کے انحنائے کبیر کے فوادی سرے (cardiac end) تک کیا جاسکتا ہے۔ (gastrosplenic omentum = معدی طحالی ثرب)۔ وہ معدہ کی پیش فوقانی سطح اور اثنا عشری کے آغاز کو ڈھانکتا اور معدہ کے انحنائے صغیر سے جگر تک ثرب صغیر (لیسر اومنٹم) کی اگلی تہ کی حیثیت سے اوپر چلا جاتا ہے۔

(ب) دُرجک ثربی (omental bursa) (تاچۂ صغیر = lesser sac) پچھلی دیوارِ شکم پر تاچۂ کبیر (گریٹر سیک) کا باریطون درید اجوف نازل (انفیریئر وینا کیوا) کے سامنے دُرجک ثربی (اومنٹل برسا) کے باریطون کے ساتھ مسلسل ہوجاتا ہے۔ یہاں سے روانہ ہوکر اس دُرجک کا تعاقب اور طی کو عبور کرکے دائیں گردے کے محاذ کے وسطانی حصہ پر سے ہوکر نافچۂ طحال تک کیا جاسکتا ہے، جہاں باریطون طحالی کلوی رباط (lienorenal ligament) کی اگلی تہ بنا دیتا ہے۔ طحال سے وہ معدی طحالی رباط (gastrolienal ligament) کی پچھلی تہ کی حیثیت سے معدے کو منعکس ہوجاتا ہے۔ وہ معدہ کی مؤخر تحتانی سطح اور اثنا عشری کے آغاز کو ڈھانکتا اور اوپر کے طرف بڑھ کر ثرب صغیر (لیسر اومنٹم)

کی پچھلی تہ کی صورت میں جگر کو چلا جاتا ہے۔ اِس تہ کا دایاں حاشیہ شریان کبدی (hepatic artery)، قناۃ صفراوی (bile-duct) اور ورید الباب (portal vein) کے گرد گھوم کر تاجۂ کبیر (گریٹر سیک) کی دیوار کے ساتھ مسلسل ہو جاتا ہے طحالی عروق (lienal vessels) طحالی کلوی رباط (lienorenal ligament) کی دونوں تہوں کے درمیان، اور چھوٹے معدی عروق (short gastric vessels) اور بائیں معدی شریانی عروق (gastro epiploic vessels)، معدی طحالی رباط (gastro-lienal ligament) کی دونوں تہوں کے درمیان دوڑتے ہیں۔

شریانی سوراخ (epiploic foramen) (foramen of Winslow)۔ سوراخ شریانی (اپی پلوئک فورامین) (تصاویر 1120، 1116) تاجۂ کبیر (گریٹر سیک) اور دُرجک شریانی (اومنٹل برسا) کے درمیان کا رابطۂ اتحاد ہے۔ سامنے وہ ثرب صغیر (لیسر اومنٹم) کے آزاد کنارے سے محدود ہے، جس کی دونوں تہوں کے درمیان قنات صفراوی (bile duct) شریان کبدی (hepatic artery) اور ورید الباب (portal vein) ہوتے ہیں پیچھے اس باریطون سے محدود ہے جو اجوف نازل (inferior vena cava) کو ڈھانکتا ہے۔ اوپر کی حد جگر کے زائدہ ذنبیہ (caudate process) (دُم نما زائدے) پر کے باریطون سے اور نیچے کی حد اُس باریطون سے بنتی ہے جو اثنا عشری (ڈوڈینم) کی ابتدا اور شریان کبدی (hepatic artery) کو ڈھانکتا ہے۔ آخر الذکر شریان ثرب صغیر (لیسر اومنٹم) کی دونوں تہوں کے درمیان اوپر جانے سے پیشتر اُس سوراخ سے نیچے نیچے آگے کو چلی جاتی ہے۔ 1159

اب دُرجک شریانی (omental bursa) کی وسعت اور حدود ظاہر ہو جائینگی۔ اس کی حدود یہ ہیں۔ سامنے، اوپر سے نیچے کی طرف آتے ہوئے وہ جگر کے لختۂ ذنبیہ (caudate lobe)، ثرب صغیر (لیسر اومنٹم)، معدہ، اور ثرب کبیر (گریٹر اومنٹم) کی دو اگلی تہوں سے محدود ہے۔ پیچھے، وہ نیچے سے اوپر کے طرف جاتے ہوئے، ثرب کبیر (گریٹر اومنٹم) کی دو پچھلی تہوں، قولون مستعرض (ٹرانسورس کولن)، مار سار یقائے قولون مستعرض (transverse mesocolon) کی صاعدۃ لبلبہ کی اگلی سطح، بائیں غدۂ فوق الکلیہ، اور اور بائیں گردے کے بالائی سرے سے محدود ہے۔ معدہ کے فتحۂ مری

(œsophageal opening) کی بائیں جانب کو وہ ڈایا فرام کے اُس حصہ سے جو جگر کے لختۂ ذنبیہ کو سہارا دیتا ہے، اور اُورطی اور ورید اجوف نازل (انفیریئر وینا کیوا) سے محدود ہے۔ جانبًا یہ دُرجک سوراخ ثربی (اپی پلوئک فورامین) سے طحال تک پھیلتی ہے جہاں طحال کلوی (lienorenal) اور معدی طحالی رباطات (gastro-lienal ligaments) اُس کی سرحد بناتے ہیں۔

دُرجک ثربی (اومنٹل بورسا) ایک دہلیز (vestibule) اور تین گوشوں (recesses) یعنے ایک فوقانی، ایک درمیانی اور ایک تحتانی گوشہ، پر مشتمل ہے۔

دہلیز (vestibule) ایک تنگ راستہ ہے جو سوراخ ثربی (epiploic foramen) کے عین بائیں طرف، جگر کے زائدہ ذنبیہ کے نیچے، بصلیہ کے سر اور اثنا عشری کے بالائی حصے کے اوپر، اور کبدی اثناعشری رباط (hepato-duodenal ligament) (صفحہ 1160) کے پیچھے واقع ہے۔ شریان کبدی (ہیپاٹک آرٹری) اور ورید الباب (پورٹل وین) دہلیز سے پیچھے ہی آگے کے طرف جاتے اور پھر کبدی اثناعشری رباط (ہیپاٹو ڈوڈینل لگامینٹ) کی دو تہوں کے درمیان اوپر چڑھتے ہیں۔ بالائی گوشہ باب الکبد (porta hepatis) اور جگر کے لختۂ ذنبیہ (کاڈیٹ لوب) کے پیچھے، اور ڈایا فرام اور اُورطی کے سامنے، دہلیز سے اوپر کے طرف جاتا ہے۔ درمیانی گوشہ، جو ایک چھوٹی لیکن اختلاف پذیر تھیلی سی ہے، ثرب صغیر (لیسر اومنٹم) اور بصلیہ کے درمیان نیچے جاتا ہے۔ دہلیز اور بالائی گوشہ اور درمیانی گوشہ سب ملکر چھوٹی ثربی دُرجک (bursa omenti minoris) بناتے ہیں۔ گوشۂ تحتانی یا بڑی ثربی دُرجک (bursa omenti majoris) معدہ کے پیچھے قیام رکھتی اور ایک بڑے طحالی گوشہ (lienal recess) کے طور پر معدہ اور طحال کے درمیان پھیلتی ہے جنمیں گوشہ تحتانی ثرب کبیر (گریٹر اومنٹم) کے آزاد حاشیہ تک نیچے چلا جاتا ہے، لیکن بالغ میں ثرب کبیر کی تہوں کے درمیان التصاقات یا چپکیاں ہونے کے باعث اس گوشہ کی انتصابی وسعت نسبتہً بہت زیادہ محدود ہوتی ہے۔

کبھی کبھی دہلیز اور گوشۂ تحتانی کو ایک کامل دُرجکی فاصل (septum bursarum)

ایک دوسرے سے علیحدہ کر دیتا ہے، لیکن بیشتر حالات میں یہ دونوں ایک گول سوراخ (foramen bursæ omenti majoris) کی وساطت سے باہم ارتباط رکھتے ہیں۔ یہ سوراخ پیچھے کی طرف سے **معدی بنقراسی رباط** (gastropancreatic ligament) سے محدود ہوتا ہے، جو باریطون کا ایک منحنی الشکل (درانتی نما) دُہراؤ ہے اور بائیں معدی شریان (گیسٹرک آرٹری) کو ملفوف کرتا اور بصلہ کے بصلۂ ثربیہ (tuber omentale) سے قعرِ معدہ کی پشت تک جاتا ہے۔

حیاتِ جنینی کے ایک معتد بہ حصہ میں قولون مستعرض ایک اپنی ذاتی ماساریقا کے ذریعہ شکم کی پچھلی دیوار سے معلق رہتا ہے اور اس مرحلہ میں ثرب کبیر (گریٹر اومنٹم) کی دو پچھلی تہیں قولون کے سامنے سے گذرتی ہیں (تصویر 210)۔ گاہے یہ حالت عمر بھر قائم رہتی ہے۔ لیکن عموماً قولون مستعرض کی ماساریقا اور ثرب کبیر (گریٹر اومنٹم) کی پچھلی تہ کے درمیان انضمام واقع ہو کر بہ ظاہر ایسا معلوم ہوتا ہے کہ گویا قولون نے اپنا باریطونی غلاف آخر الذکر دُہراؤ کی دو پچھلی تہوں میں شق ہو جانے سے حاصل کیا ہے۔ بالغ میں دُرجک ثربی (اومنٹل برسا) معدے اور ان ساختوں کے درمیان حائل ہوتا ہے جن پر معدہ قیام رکھتا ہے چنانچہ دُرجک ثربی اسی وجہ سے معدہ کے لئے ایک مصلی دُرجک کے افعال انجام دیتی ہے۔

متعدد باریطونی دُہراؤ مختلف احشاء کے درمیان پھیلتے ہیں یا اُن کا الحاق جدار سے کرتے ہیں۔ یہ احشاء کو اُن کی مناسب وضع پر برقرار رکھنے کا کام انجام دیتے ہیں اور ساتھ ہی ان احشا کے طرف جانے والے عروق و اعصاب کو ملفوف کرتے ہیں۔ اِن کی گروہ بندی **رباطات** (ligaments)، **ثروب** (omenta) اور ماساریقاؤں (mesenteries) کی صورت میں کی گئی ہے۔

رباطات اپنے متناظر احشاء کے ساتھ بیان کئے جائینگے۔

ثروب (omenta) دو ہیں، یعنے صغیر اور کبیر۔

ثرب صغیر (lesser omentum) باریطون کا وہ دُہراؤ ہے جو معدہ کے انحنائے صغیر اور اثناء عشری کے آغاز سے جگر تک پھیلتا ہے۔ وہ ان دونوں کے ساتھ تسلسل رکھتی ہے، جو معدے کی پیش فوقانی اور پس تحتانی سطحوں کو اور اثناء عشری کو ڈھانکتی

FIG. 1122.—The superior and inferior duodenal fossæ. (After Jonnesco.) From Poirier and Charpy's Traité d'Anatomie humaine. (Masson et Cie.)

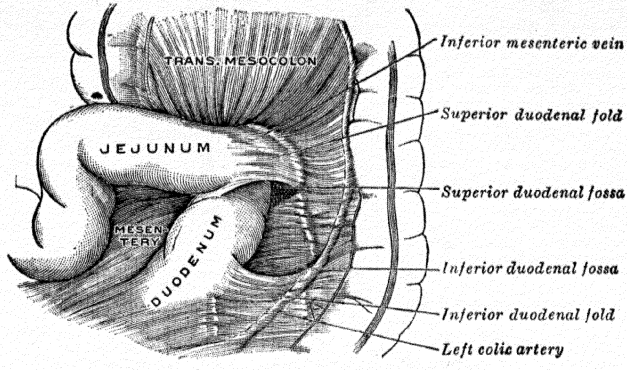

FIG. 1123.—The paraduodenal fossa. (After Jonnesco.) From Poirier and Charpy's Traité d'Anatomie humaine. (Masson et Cie.)

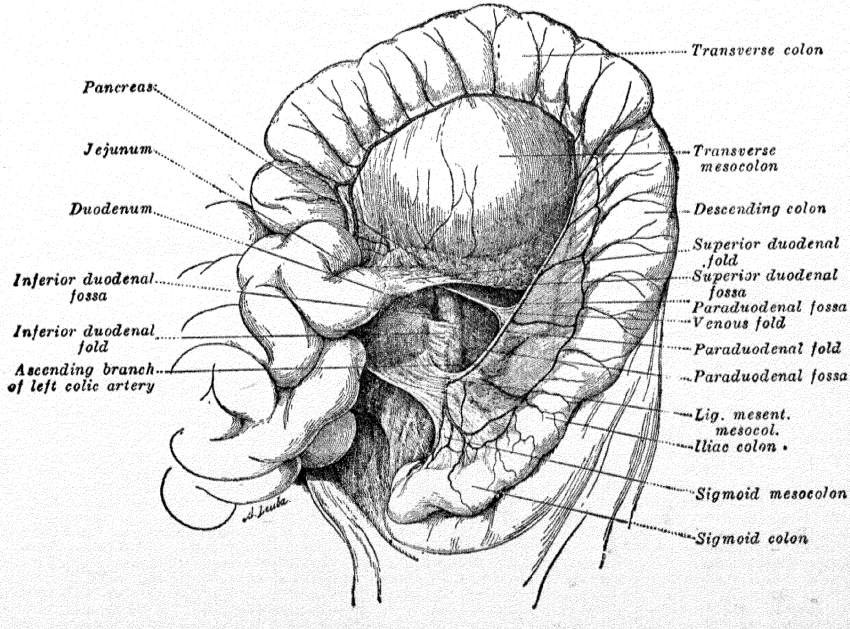

FIG. 1121.—Lines of peritoneal reflection from the posterior abdominal wall and from the viscera in contact with it. The arrow marks the position of the epiploic foramen, and is placed above the cut edge of the lesser omentum. From a sketch lent by R. B. Green.

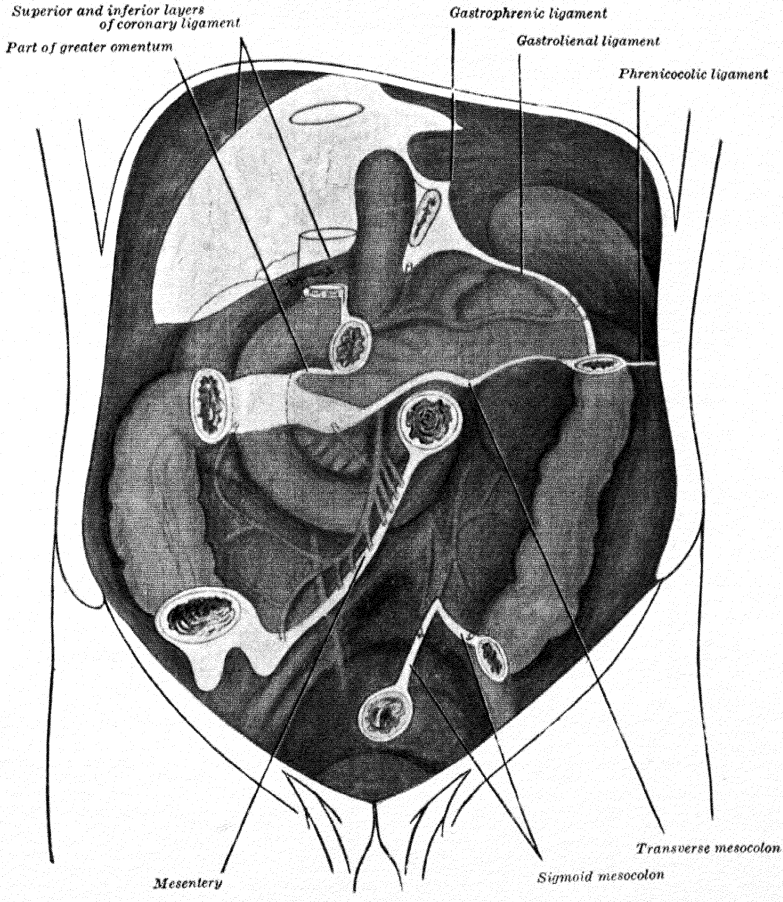

ہیں۔ جب یہ دونوں تہیں معدہ کے انحنائے صغیر اور اثناء عشری کے بالائی حصہ تک پہنچ جاتی ہیں تو باہم متحد ہو کر ایک دوہرے دُہراؤ کی صورت میں باب الکبد (porta hepatis) کو صعود کرتی ہیں۔ باب الکبد کے بائیں طرف یہ دُہراؤ حفرۂ قناتِ وریدی (fossa for the ductus venosus) کے پیندے سے چسپاں ہو جاتا ہے اور اُسی کے ساتھ ساتھ ڈایافرام تک جاتا ہے، جہاں یہ دونوں تہیں جُدا ہو کر مری کے سرے سے بغلگیر ہوتی ہیں۔ ثرب (ادمنٹم) کے دائیں کنارے کے قریب یہ دو تہیں مسلسل ہو کر ایک حاشیہ بنا دیتی ہیں جو سوراخِ ثربی (ایپی پلوئک فورامین) کے سامنے کی سرحد ہے۔ ثرب صغیر (لیسر ادمنٹم) کا وہ حصہ جو جگر اور معدہ کے درمیان پھیلا ہوا ہے۔ **کبدی معدی رباط** (hepatogastric ligament) کہلاتا ہے، اور جگر اور اثناء عشری کے درمیان کے حصہ کو **کبدی اثناء عشری رباط** (hepatoduodenal ligament) کہتے ہیں۔ ثرب صغیر کی دونوں تہوں کے درمیان، اُس کے دائیں آزاد حاشیہ کے قریب، شریان کبدی (ہیپاٹک آرٹری) ورید الباب (پورٹل وین) اور قناتِ صفراوی (بائل ڈکٹ) چند لمفائی غدد اور لمفائی عروق اور اعصاب کا کبد ی ضفیرہ (hepatic plexus) ہوتے ہیں اور یہ تمام ساختیں ایک لیفی کیپسہ (Glisson's capsule) میں ملفوف ہوتی ہیں۔ دائیں اور بائیں معدی شرائین (gastric arteries) ثرب صغیر (لیسر ادمنٹم) کی تہوں کے درمیان اُس مقام پر دوڑتی ہیں جہاں یہ تہیں معدہ سے چسپاں ہیں۔

1160

1161 **ثرب کبیر** (greater omentum) باریطون کا سب سے بڑا دُہراؤ ہے۔ وہ ایک دوہری چادر ہے جو خود اپنے اوپر تہ کی ہوئی ہوتی ہے، جس کا نتیجہ یہ ہوتا ہے کہ وہ چار تہوں پر مشتمل ہوتی ہے۔ وہ دو تہیں جو معدہ اور آغاز اثناء عشری سے نیچے آتی، چھوٹی آنتوں کے سامنے سے گذرتی، پھر خود اپنے اوپر پلٹ کر اوپر قولون مستعرض تک صعود کرتی ہیں اور وہاں ایک دوسری سے جُدا ہو کر معاء کے اُس حصہ کو ملفوف کر لیتی ہیں۔ نوعمر موضوع میں اِن تہوں کو فرداً فرداً دکھلایا جا سکتا ہے لیکن بالغ میں یہ کم و بیش ایسی جڑی ہوئی ہوتی ہیں کہ اِن کا جُدا کرنا دشوار ہے۔ ثرب کبیر (گریٹر ادمنٹم) کا بایاں کنارا معدی طحالی رباط (گیسٹرو لینل لگامینٹ) کے ساتھ مسلسل ہوتا ہے۔ اُس کا

1162

دایاں کنارا اثناء عشری کی ابتداء تک پھیلا ہوا ہوتا ہے۔ ثرب کبیر عموماً پتلی ہوتی ہے، غربالی (cribriform) شکل پیش کرتی ہے اور اُس میں ہمیشہ کچھ شحمی بافت مشمول ہوتی ہے، جو موٹے شخصوں میں بہت زیادہ مقدار میں جمع ہو جاتی ہے۔ معدہ کے انحنائے کبیر سے ایک انگشت کی چوڑائی پر، اُس کی دو اگلی تہوں کے درمیان، دائیں اور بائیں گیسٹرو اپی پلوئک (معدی ثربی) عروق کے درمیان تقسم واقع ہوتا ہے۔

ماساریقائیں (mesenteries) یہ ہیں: حقیقی ماساریقا (mesentery proper)، زائدہ دودیہ کی ماساریقائے صغیر (mesenteriole)، ماساریقائے قولون مستعرض (transerve mesocolon)، اور ماساریقائے قولون سینی (sigmoid mesocolon)۔ اِن کے علاوہ کبھی کبھی قولون صاعد اور قولون نازل کی ماساریقائیں بھی پائی جاتی ہیں۔

ماساریقا (mesentery) باریطون کا ایک چوڑا پنکھے کی شکل کا دُہراؤ ہے، جو صائم (jejunum) اور لفائفی (ileum) کی تلافیف کو پشت شکم کی دیوار سے ملحق کرتا ہے۔ اُس کی جڑ (یعنے وہ کنارا جو عمود الفقرات کے سامنے کی ساختوں کے ساتھ جڑا ہوا ہوتا ہے) تقریباً ۱۵ سینٹی میٹر لمبی ہوتی ہے اور وہ دوسرے قطنی فقرہ کے بائیں جانب کے قریب اثناعشری صائمی تعویج یا خمیدگی (duedeno-jejunal flexure) سے ترچھے رُخ پر دائیں عجزی حرقفی مفصل (sacro-iliac articulation) تک جاتی ہے (تصویر 1121)۔ اس کا معوی کنارا تقریباً ۶ میٹر لمبا ہوتا ہے اور اِس مقام پر دونوں تہیں علٰحدہ ہو کر معاء کو ملفوف کر کے اُس کا باریطونی غلاف بنا دیتی ہیں۔ صائم (جحونم) کے بالائی حصہ میں ماساریقا چھوٹی ہوتی ہے، لیکن وہ جلد ہی لمبی ہو کر تقریباً ۲۰ سینٹی میٹر کا طول اختیار کر لیتی ہے اور اُس میں کثیر التعداد دُہراؤ یا چُنٹیں پڑ جاتی ہیں۔ اُس سے صائم (جحونم) اور لفائفی (ایلیئم) لٹکے ہوئے ہوتے ہیں اور اُس کی تہوں کے درمیان سوپیریئر میسینٹرک شریان کی جحونی (صائمی) اور ایلیئل (لفائفی) شاخیں معہ اپنی ہم سفر وریدوں اور عصبی ضفیروں کے، لمفائی (لبنی) عروق، ماساریقی لمفائی غدد، اور شحمی بافت کی مختلف مقدار مشمول ہوتی ہے۔

زائدہ دودیہ کی ماساریقائے صغیر (mesenteriole of the

FIG. 1124.—The retroduodenal fossa. (After Jonnesco.) From Poirier and Charpy's Traité d'Anatomie humaine. (Masson et Cie.)

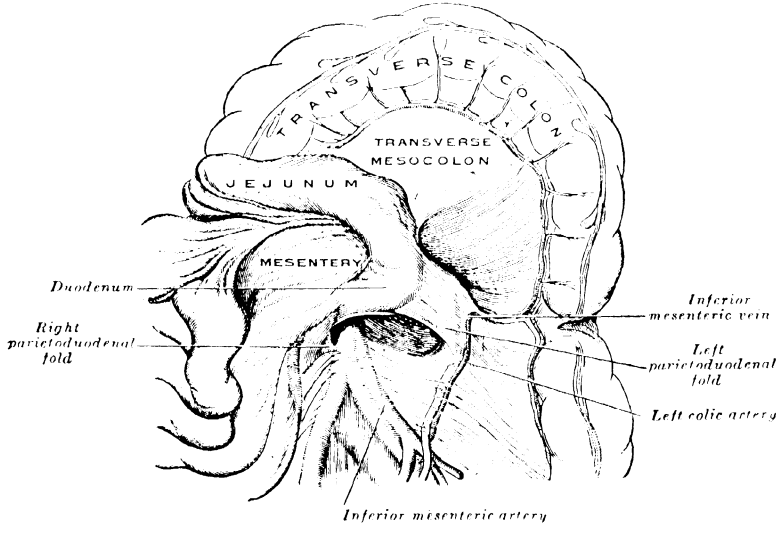

(vermiform process) (تصویر 1125) - یہ باریطون کا ایک مثلثی دُہراؤ ہے جو زائدہ دودیہ کو ملفوف کرتا اور لفائفی اعوری اتصال (ileocæcal junction) کے قریب ماساریقا کے زیرین کنارے کی پُشت سے چسپاں ہوتا ہے۔ اس کی تہوں کے درمیان زائدہ دودیہ کے عروق دمویہ، اعصاب اور لمفائی عروق مع ایک لمفائی غدہ کے موجود ہوتے ہیں۔

ماساریقائے قولون مستعرض (transverse mesocolon) ایک چوڑا دُہراؤ ہے جو قولون مستعرض کو شکم کی پچھلی دیوار کے ساتھ جوڑتا ہے۔ وہ ثرب کبیر (گریٹر اومنٹم) کی دو پچھلی تہوں کے ساتھ مسلسل ہوتا ہے، جو قولون مستعرض کو گھیرنے کے لئے جدا ہونے کے بعد اُس کی پُشت پر متحد ہو جاتی ہیں اور لبلبہ کے اگلے کنارے تک مسلسل ہو کر وہاں پھر جُدا ہو جاتی ہیں۔ ماساریقائے قولون مستعرض کی تہوں کے درمیان قولون مستعرض کے عروق دمویہ، اعصاب اور عروق لمفائیہ ہوتے ہیں۔

1163

ماساریقائے قولون سینی (sigmoid mesocolon) باریطون کا ایک دُہراؤ ہے جو قولون سینی کو دیوار حوض سے چسپاں کرتا ہے۔ اُس کا خطِ چسپیدگی الٹے V کی شکل کا ہوتا ہے، جس کا راس بائیں کاسَن الیاک شریان کے نقطۂ انقسام کے قریب ہوتا ہے۔ بائیں ڈنڈی عضلۂ خصریہ کبیرہ (psoas major) کی وسطانی جانب پر نیچے اُترتی ہے۔ دائیں ڈنڈی حوض کے اندر جا کر تیسرے عجزی (سیکرل) فقرہ کے بیول پر خطِ وسطی میں ختم ہو جاتی ہے۔ سگمائڈ اور سوپیریئر ہیموروائڈل عروق ماساریقائے قولون سینی کی دونوں تہوں کے درمیان ڈوڑتی ہیں۔

بیشتر حالتوں میں باریطون صرف قولون کے صاعد و نازل حصوں کے محاذ و اطراف کو ڈھانکتا ہے، لیکن کبھی یہ حصے باریطون سے گھرے ہوئے اور قولون صاعد قولون نازل کی ماساریقا کے ذریعہ شکم کی پچھلی دیوار سے علی الترتیب چسپیدہ ہوتے ہیں (صفحہ 1185 حاشیہ)۔ باریطون کا ایک دُہراؤ، جسکو **حجابی قولونی رباط** (phrenicocolic ligament) کہتے ہیں، بائیں قولونی تعویج (left colic flexure) سے ڈایافرام تک دسویں اور گیارھویں پسلیوں کے مقابل مسلسل ہوتا ہے۔ وہ طحال کے نیچے سے گذرتا اور اُسے سہارا دیتا ہے۔ اسیواسطے اُسے **معلاق الطحال** (sustentaculum lienis) کا نام دیا گیا ہے۔

(vermiform process) (تصویر 1125) - یہ باریطون کا ایک مثلثی دُہراؤ ہے جو زائدہ دودیہ کو ملفوف کرتا اور لفائفی اعوری اتصال (ileocæcal junction) کے قریب ماساریقا کے زیرین کنارے کی پُشت سے چسپاں ہوتا ہے۔ اس کی تہوں کے درمیان زائدہ دودیہ کے عروق دمویہ، اعصاب اور لمفائی عروق مع ایک لمفائی غدہ کے موجود ہوتے ہیں۔

ماساریقائے قولون مستعرض (transverse mesocolon) ایک چوڑا دُہراؤ ہے جو قولون مستعرض کو شکم کی پچھلی دیوار کے ساتھ جوڑتا ہے۔ وہ ثرب کبیر (گریٹر اومنٹم) کی دو پچھلی تہوں کے ساتھ مسلسل ہوتا ہے، جو قولون مستعرض کو گھیرنے کے لئے جدا ہونے کے بعد اُس کی پُشت پر متحد ہو جاتی ہیں اور لبلبہ کے اگلے کنارے تک مسلسل ہو کر وہاں پھر جُدا ہو جاتی ہیں۔ ماساریقائے قولون مستعرض کی تہوں کے درمیان قولون مستعرض کے عروق دمویہ، اعصاب اور عروق لمفائیہ ہوتے ہیں۔

1163

ماساریقائے قولون سینی (sigmoid mesocolon) باریطون کا ایک دُہراؤ ہے جو قولون سینی کو دیوار حوض سے چسپاں کرتا ہے۔ اُس کا خطِ چسپیدگی الٹے V کی شکل کا ہوتا ہے، جس کا راس بائیں کامن الیاک شریان کے نقطۂ انقسام کے قریب ہوتا ہے۔ بائیں ڈنڈی عضلۂ خصریہ کبیرہ (psoas major) کی وسطانی جانب پر نیچے اُترتی ہے۔ دائیں ڈنڈی حوض کے اندر جا کر تیسرے عجزی (سیکرل) فقرہ کے بیول پر خطِ وسطی میں ختم ہو جاتی ہے۔ سگمائڈ اور سوپیریئر ہیمورائڈل عروق ماساریقائے قولون سینی کی دونوں تہوں کے درمیان دوڑتی ہیں۔

بیشتر حالتوں میں باریطون صرف قولون کے صاعد و نازل حصوں کے محاذ و اطراف کو ڈھانکتا ہے، لیکن کبھی یہ حصے باریطون سے گھرے ہوئے اور قولون صاعد قولون نازل کی ماساریقا کے ذریعہ شکم کی پچھلی دیوار سے علی الترتیب چسپیدہ ہوتے ہیں (صفحہ 1185 حاشیہ)۔ باریطون کا ایک دُہراؤ، جسکو **حجابی قولونی رباط** (phrenicocolic ligament) کہتے ہیں، بائیں قولونی تعویج (left colic flexure) سے ڈایافرام تک دسویں اور گیارھویں پسلیوں کے مقابل مسلسل ہوتا ہے۔ وہ طحال کے نیچے سے گذرتا اور اُسے سہارا دیتا ہے۔ اسیواسطے اُسے **معلاق الطحال** (sustentaculum lienis) کا نام دیا گیا ہے۔

زوائد ثریہ (appendices epiploicæ) باریطون کی چھوٹی چھوٹی تھیلیاں ہیں جو چربی سے بھری ہوئی اور قولون کے طول میں واقع ہوتی ہیں۔ وہ قولون کے مستعرض اور سینی حصوں میں نہایت نمایاں ہیں۔

باریطونی گوشے یا حفرات (peritoneal recesses or fossæ)۔ کہفۂ شکم کے بعض حصوں میں باریطونی گوشے یا تھیلیاں ہیں، جنکی جراحی اہمیت اُس تعلق کی بنا پر ہے جو وہ "خلف الباریطونی" فتقوں (retroperitoneal herniæ) کے وقوع کے امکان سے رکھتی ہیں۔ اِن میں سب سے بڑا گوشہ یا تھیلی ثرب کبیر (اومنٹل برسا) (صفحہ 1158) ہے، لیکن دوسرے نسبتہً چھوٹی جسامت کے حفرات بھی قابل ذکر ہیں اور اُن کو تین گروہوں، یعنے اثناعشری (ڈوڈینل)، اعوری (سیکل) اور بین سینی (اِنٹر سگمائڈ)، میں تقسیم کیا جاسکتا ہے۔

۱۔ اثناعشری حفرات (duodenal fossæ) (تصاویر 1122 to 1124)۔ عموماً اِس قسم کے پانچ حفرات بیان کئے جاتے ہیں، یعنے ایک بالائی اور ایک زیرین اثناعشری حفرہ، ایک نزد اثناعشری (paraduodenal) حفرہ، ایک خلف الاثناعشری (retro-duodenal) حفرہ، اور ایک اثناعشری صائمی یا ماساریقی قولون سے متعلق (duodenojejunal or mesocolic) حفرہ۔ نزد اثناعشری حفرہ بالائی اور زیرین اثناعشری حفرات کے ساتھ ساتھ واقع ہوسکتا ہے، لیکن خلف الاثناعشری اور اثناعشری صائمی حفرات دوسری اقسام کے حفرات کے ساتھ نہیں پائے جاتے۔ (الف) بالائی اثناعشری حفرہ (superior duodenal fossa) (تصویر 1122) تقریباً ۵۰ فیصدی اجسام میں موجود ہوتا ہے۔ وہ اثناعشری کے حصۂ صاعد کے بالائی فلقہ کے بائیں جانب باریطون کے منحلی الشکل (ہنسیا نما یا درانتی نما) دہراؤ کے پیچھے قیام رکھتا ہے، جسکو بالائی اثناعشری دہراؤ کہتے ہیں جو پیریٹیسینٹرک وہین (بالائی ماساریقی ورید) کا بالائی حصہ عموماً اِس دُہراؤ کی تہوں کے درمیان دوڑتا ہے۔ یہ حفرہ تقریباً ۲ سینٹی میٹر گہرا ہوتا ہے اور اِس کے دہنہ میں جو نیچے رُخ رکھتا ہے، ایک اُنگلی کی نوک داخل ہوسکتی ہے۔ (ب) زیرین اثناعشری حفرہ (inferior duodenal fossa) (تصویر 1122) تقریباً ۵ فیصدی اجسام میں موجود ہوتا ہے۔ وہ ڈوڈینم کے حصۂ صاعد کے زیرین فلقہ کی بائیں جانب پر باریطون کے ایک

1164

غیر عروقی مثلثی دُہراؤ کے پیچھے واقع ہے، جس کا نام زیرین اثنا عشری دُہراؤ (inferior duodenal fold) ہے۔ حفرہ کی اوسط گہرائی ۳ سینٹی میٹر ہوتی ہے اور اُس کا دہنہ جس میں ایک یا دو اُنگلیوں کے سرے داخل ہو سکتے ہیں، اوپر کے طرف رُخ رکھتا ہے اور بالائی اثنا عشری حفرہ کے دہنہ کے سامنے ہوتا ہے۔ بعض حالات میں یہ حفرہ بائیں جانب کو بائیں قولونی شریان (left colic artery) کی شاخِ صاعد اور زیرین ماساریقی ورید (inferior mesenteric vein) کے سامنے تک پہنچتا ہے۔ (ج) **نزد اثنا عشری حفرہ** (paraduodenal fossa) (تصویر 1123) اثنا عشری کے حصۂ صاعد کے بائیں طرف سے قدرے فاصلہ پر واقع ہے اور اگرچہ یہ نوزائیدہ بچہ میں اکثر موجود ہوتا ہے لیکن بالغ میں شاذ ہی پایا جاتا ہے۔ یہ باریطون کے ایک سنجلی الشکل (ہنسیا نما یا درانتی نما) دُہراؤ (نزد اثنا عشری دہراؤ = paraduodenal fold) کے پیچھے واقع ہوتا ہے، جس کی آزاد کور میں بائیں قولونی شریان (left colic artery) کی شاخِ صاعد اور اکثر زیرین ماساریقی ورید (inferior mesenteric vein) بھی مشمول ہوتی ہے، اور یہ دُہراؤ اِن عروق کے لئے ایک ماساریقا بنا دیتا ہے۔ اِس دہراؤ کی آزاد کور اور حفرہ کا چوڑا دہنہ، یہ دونوں اکثر دائیں طرف کو رخ رکھتے ہیں۔ (د) **حفرۂ خلف الاثنا عشری** (retroduodenal fossa) (تصویر 1124) جو اثنا عشری حفرات میں سب سے بڑا ہے، محض گاہے گاہے موجود ہوتا ہے۔ یہ اثنا عشری کے افقی اور صاعد حصوں کے پیچھے اور اُورطی کے سامنے واقع ہوتا ہے۔ اوپر کے طرف یہ تقریباً اثنا عشری صائمی اتصال تک اور بائیں جانب زیرین ماساریقی ورید (انفیریئر میسینٹرک وین) یا اُس سے آگے تک پھیلتا ہے، جو ممکن ہے کہ اس کی اگلی دیوار میں ڈوبتی ہو۔ اس حفرہ کے دہنہ کا رُخ نیچے کے طرف ہوتا ہے۔ (ھ) **اثنا عشری صائمی** (duodenojejunal) یا **ماساریقائے قولون سے متعلق** (mesocolic) **حفرہ** اُورطی کی بائیں جانب اثنا عشری صائمی اتصال اور قولونِ مستعرض کی جڑ کے درمیان واقع ہے۔ وہ تقریباً ۲۰ فیصدی اجسام میں موجود ہوتا ہے اور اوسطاً ۲ سینٹی میٹر سے ۳ سینٹی میٹر کی گہرائی رکھتا ہے۔ اس کے دہنہ کا رُخ سامنے کے طرف ہوتا ہے۔

۲۔ **اعوری حفرات** (cœcal fossæ) اعور (سیکم) کے قرب وجوار میں تین

خاص تھیلیاں یا گوشے ہوتے ہیں:۔ (الف) فوقانی لفائفی اعوری حفرہ (superior ileocœcal fossa) (تصویر 1125) باریطون کے ایک دُہراؤ سے بنتا ہے، جس کو فوقانی لفائفی اعوری دُہراؤ (superior ileocæcal fold) کہتے ہیں، جو لفائفی قولونی شریان (ileocolic artery) کی اُس شاخ کے اوپر خم کھاتا ہے، جو لفائفی قولونی اتصال کو رسد پہنچاتی ہے۔ یہ حفرہ چھوٹی آنت کی ماساریقا، لفائفی، اور پیچھے اعور کے ایک چھوٹے حصے کے درمیان ایک تنگ درز یا جھری کے طور پر ہوتا ہے۔ (ب) تحتانی لفائفی اعوری حفرہ (inferior ileocæcal fossa) (تصویر 1125) لفائفی (ileum) اور اعور (cæcum) کے زاویۂ اتصال کے پیچھے واقع ہے۔ یہ باریطون کے تحتانی لفائفی اعوری دُہراؤ (inferior ileocæcal fold) یا ٹریوز کے عدیم الدم دُہراؤ (bloodless fold of Treves) سے بنتا ہے، جس کا بالائی کنارا لفائفی سے، اُس کی ماساریقی چسپیدگی کے مقابل ثبت یا چسپیدہ ہوتا ہے، لیکن زیرین کنارا زائدۂ دودیہ کی ماساریقائے صغیر سے اور کبھی خود زائدہ دودیہ سے مل جاتا ہے۔ اِس دُہراؤ اور زائدہ دودیہ کی ماساریقائے صغیر کے درمیان تحتانی لفائفی اعوری حفرہ (inferior ileocæcal fossa) ہوتا ہے۔ اوپر وہ لفائفی کی پچھلی سطح اور ماساریقا سے محدود ہوتا ہے، سامنے تحتانی لفائفی اعوری دُہراؤ سے، اور پیچھے زائدہ دودیہ کی ماساریقائے صغیر کے بالائی حصے سے۔ (ج) اعوری حفرہ (cæcal fossa) (تصویر 1126) بالکل اعور کے پیچھے ہی واقع ہے، اور اُسے ظاہر کرنے کے لئے اعور کو اٹھانا پڑتا ہے۔ وہ جسامت اور وسعت میں نہایت مختلف ہوتا ہے۔ بعض حالتوں میں وہ اتنا کافی بڑا ہوتا ہے کہ اُس میں انگشت شہادت داخل کی جا سکتی اور اوپر کے طرف قولونِ صاعد کے پیچھے گردہ کی سمت میں پھیلا ہوا ہوتا ہے۔ لیکن دوسری صورتوں میں وہ محض ایک غیر عمیق تشیب ہوتا ہے۔ دائیں طرف وہ اعوری دہراؤ سے محدود ہے جو گردے کے زیرین کنارے سے لیکر لفائفی حفرہ تک ایک کور سے دیوار شکم کے ساتھ اور دوسری کور سے قولون کے پیش جانبی رُخ کے ساتھ چسپاں ہوتا ہے۔ بعض صورتوں میں مزید حفرات موجود ہوتے ہیں، جو خلف الاعور حفرات (retrocœcal fossæ) ہیں۔

۳۔ بین سینی حفرہ (intersigmoid fossa) جنین میں اور دورانِ شیرخواری میں ہمیشہ

1165

FIG. 1127.—An outline of the normal full stomach. (From a model by A. E. Barclay.)

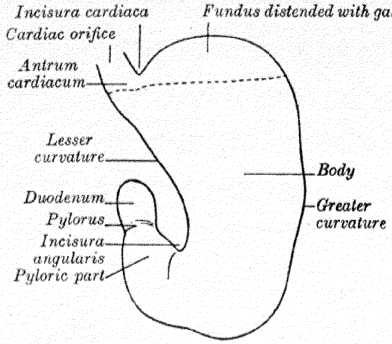

FIG. 1128.—The "stomach-bed."

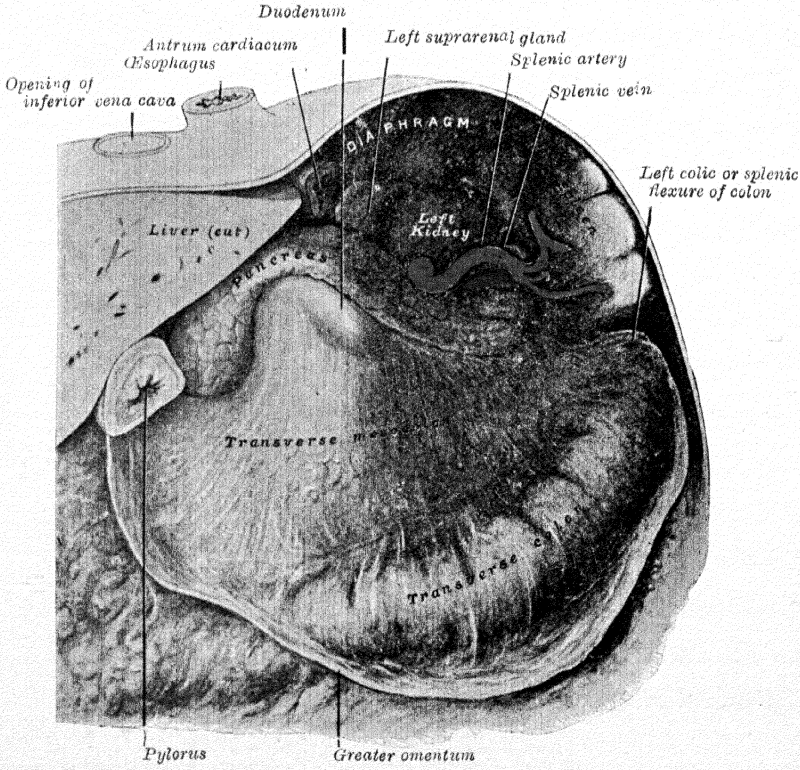

موجود ہوتا ہے لیکن ممکن ہے کہ بڑھتی ہوئی عمر کے ساتھ غائب ہو جائے۔ قولون سینی کو اوپر کے طرف کھینچنے پر سگمائڈ سینر و کولن یعنے ماساریقائے قولونِ سینی منکشف ہو جاتی ہے اور اُس کے پیچھے باریطون کا ایک قیف نما گوشہ نظر آئیگا جو، بیرونی حرقفی عروق (external iliac vessels) پر اور عضلۂ خصریہ (psoas) اور عضلۂ حرقفیہ (iliacus) کی درمیانی فضاء میں ہوتا ہے۔ یہ وہ دہنہ ہے جو بین سینی حفرہ کے ساتھ رابطہ رکھتا ہے، جو ماساریقائے قولونِ سینی (سگمائڈ سینر و کولن) کے پیچھے، اور جداری باریطون کے سامنے واقع ہے۔ یہ حفرہ جسامت میں مختلف ہوتا ہے، بعض صورتوں میں تو یہ محض ایک چاہک یا نقرہ (dimple) ہوتا ہے، اور بعض میں اتنا بڑا کہ اُس کے اندر ساری انگشت شہادت داخل ہو جاتی ہے۔

اطلاقی تشریح۔ ان میں سے کوئی حفرہ خلف البا ریطون فتق (retroperitoneal hernia) کا محلِ وقوع ہو سکتا ہے۔ اعوری حفرات خاص دلچسپی یا اہمیت رکھتے ہیں، کیونکہ زائدہ دودیہ کا فتق اکثر انھیں میں سے کسی ایک حفرہ میں واقع ہوتا ہے اور وہاں مخنوق (strangulated) ہو سکتا ہے۔ ان تھیلیوں کی موجودگی سے اُس مریار استہ کی توجیہہ و توضیح بھی ہو جاتی ہے، جو معلوم ہو چکا ہے کہ پیپ زائدہ دودیہ کے انتقاب (perforation) کی صورتوں میں اختیار کرتی ہے۔ ایسی صورتوں میں پیپ اوپر کی طرف کو قولونِ صاعد کے پیچھے پیچھے ڈایافرام تک پہنچ جاتی ہے۔

معدہ

(STOMACH : VENTRICULUS)

معدہ انہضامی نلی کا سب سے زیادہ مُتسع حصہ ہے جو مری کے اختتام اور چھوٹی آنت کے آغاز کے درمیان واقع ہے۔ وہ شکم کی شراسیقی (epigastric) سُرّی (umbilical) اور بائیں مراقی (hypochondriac) اقلیموں یا خطوں میں واقع ہے اور ایک گوشہ میں مسکن رکھتا ہے جو بالائی احشاء شکم سے محدود ہے اور جسے سامنے اور بائیں جانب شکم کے سامنے کی دیوار اور ڈایافرام (حجاب حاجز) تکمیل کو پہنچاتے ہیں۔

معدہ کی شکل اور وضع قیام خود اُس کے اندرونی تغیّرات اور آس پاس کے احشاء کے تغیرات سے اس قدر زیادہ ترمیم پذیر ہے کہ کوئی ایک شکل اُس کی تمثیلی نہیں کہی جاسکتی۔ خاص ترمیمات مندرجۂ ذیل امور کے باعث واقع ہوتی ہیں:۔ (۱) معدہ کے مافیہا کی مقدار، (۲) وہ مرحلہ جہاں انہضامی عمل پہنچ چکا ہو، (۳) معدی نظامِ عضلات (gastric musculature) کا درجۂ نمو، اور (۴) متصلہ آنتوں کی حالت۔ لیکن چند نشانات ایسے بھی ہیں جو تمام ترمیماتِ شکل کے ساتھ کم وبیش مشترک ہیں (تصویر 112)۔ معدہ دو فتحے، دو کنارے یا انحنا (curvatures)، اور دو سطحیں رکھتا ہے۔

1166 فتحے۔ جس فتحہ کے ذریعہ سے مری معدہ کے ساتھ ارتباط حاصل کرتی ہے، اُسے **فتحۂ فوادی** (cardiac orifice) کہتے ہیں۔ یہ خطِ مرکزی کے بائیں جانب گیارھویں صدری فقرہ کے لیول پر واقع ہے۔ مری کا وہ مختصر سا حصہ جو شکم میں واقع ہوتا ہے (antrum cardiacum = مغارۂ فوادیہ) مخروطی شکل کا اور بائیں جانب کو فوری خم کھایا ہوا ہوتا ہے۔ اِس مخروط کا قاعدہ معدہ کے فتحۂ فوادیہ کے ساتھ مسلسل ہوتا ہے۔ مری کا دایاں حاشیہ معدہ کے انحنائے صغیر (lesser curvature) کے ساتھ مسلسل ہوتا ہے، لیکن بایاں حاشیہ انحنائے کبیر (greater curvature) کے ساتھ ایک زاویۂ حادہ میں ملحق ہوجاتا ہے، جسے **فرجۂ فوادیہ** یا **مقطع فوادیہ** (incisura cardiaca) کہتے ہیں۔

جس فتحہ کے ذریعہ سے معدہ اثناعشری کے ساتھ ارتباط حاصل کرتا ہے اُسے **فتحۂ بوّابیہ** (pyloric orifice) کہتے ہیں اور اُس کی وضع قیام عموماً ایک مدوّر میزاب، **اثناعشری بوابی تنگی** (duodenopyloric constriction) سے ظاہر ہوتی ہے، جو عضلۂ عاصرۃ البوّاب (pyloric sphincter) کی وضع قیام کو ظاہر کرتی ہے۔ فتحۂ بوّابیہ خط وسطانی کے دائیں جانب پہلے قطنی فقرہ کے بالائی کنارے کے لیول پر واقع ہے۔

انحنا (curvatures)۔ **انحنائے صغیر** (lesser curvature) جو فتحۂ فوادیہ اور فتحۂ بوّابیہ کے درمیان پھیلتا ہے، معدے کا دایاں یا پچھلا کنارا بناتا ہے۔ وہ مری کے دائیں حاشیہ کے تسلسل کی صورت میں ڈایافرام کی دائیں ساق کے ریشوں کے سامنے

نیچے اُترتا ہے اور پھر دائیں طرف پھر کر وہ پہلے قطنی فقرے کو عبور کر کے پائلورس یعنی بوّاب میں ختم ہو جاتا ہے۔ اُس کے فؤادی سرے کے نسبت بوّابی سرے سے زیادہ قریب ایک کٹاؤ ہوتا ہے، جسے زاویہ دار مقطع (incisura angularis) کہتے ہیں، جو معدے کی انتفاخی حالت کے لحاظ سے کسی قدر مختلف وضع قیام رکھتا ہے۔ یہ معدے کو ایک دائیں اور ایک بائیں حصہ میں جُدا کرنے کا کام دیتا ہے۔ انحنائے صغیر سے کبدی معدی رباط (hepatogastric ligament) چسپاں ہے جس کی دو تہوں کے درمیان دائیں اور بائیں معدی شریانیں (gastric arteries) ہوتی ہیں۔

انحنائے کبیر (greater curvature) زیادہ تر آگے کے طرف رُخ رکھتا ہے اور اُس کا طول انحنائے صغیر کے طول کے نسبت چار یا پانچ گنا زیادہ ہوتا ہے۔ یہ فتحہ فؤادیہ سے مقطع فؤادیہ کے مقام پر شروع ہو کر پیچھے، اوپر اور بائیں جانب کو ایک محراب بنا دیتا ہے۔ اس کے انحناب کا بلند ترین نقطہ چھٹی ضلعی کُرّی کے لیول پر ہوتا ہے۔ اِس لیول سے اُس کا تعاقب نیچے اور سامنے، قدرے انحناب کے ساتھ بائیں طرف نیچے نویں پسلی کی کُرّی تک کیا جا سکتا ہے۔ پھر وہ دائیں جانب پلٹ کر پائلورس یعنے بوّاب میں ختم ہو جاتا ہے۔ انحنائے صغیر کے زاویہ دار مقطع کے عین سامنے، انحنائے کبیر ایک ابھار ظاہر کرتا ہے، جو معدے کے بوّابی حصے کی بائیں انتہا ہے۔ یہ دائیں طرف ایک خفیف سے میزاب سے محدود ہے، جسے درمیانی تجویف (sulcus intermedius) کہتے ہیں، جو اثنا عشری بوّابی تضییق سے ۲ سے ۳ سینٹی میٹر فاصلہ پر ہوتی ہے۔ انحنائے کبیر اپنے آغاز پر باریطون سے ڈھکا ہوا ہوتا ہے، جو معدہ کے محاذ پر کے باریطون کے ساتھ مسلسل ہے۔ انحنا کا بایاں حصہ معدی طحالی رباط (gastrolienal ligament) کو چسپیدگی بخشتا ہے، اور اُس کے اگلے حصے سے ثرب کبیر (گریٹر اومنٹم) کے دو حصے چسپیدہ ہیں، جو معدی ثربی عروق (gastro-epiploic vessels) کے ذریعہ ایک دوسرے سے جُدا ہوتے ہیں۔

سطحات۔ جب معدہ خالی ہوتا ہے اور اُس کی دیوار سکڑی ہوئی ہوتی ہے تو اُس کی سطحوں کا رُخ علی الترتیب اوپر اور نیچے کے طرف ہوتا ہے، لیکن جب وہ پھولا ہوا ہوتا ہے تو ان سطحوں کا رخ سامنے اور پیچھے کے طرف ہوتا ہے۔ لہٰذا ان

سطحوں کو **مقدم فوقانی** (anterosuperior) اور **مؤخر تحتانی** (postero-inferior) کہہ سکتے ہیں۔

مقدم فوقانی سطح (anterosuperior surface)۔ اِس سطح کا بایاں نصف ڈایافرام کے ساتھ متماس ہے، جو اُسے بائیں شش کے قاعدے تامور یا گرد قلبہ (pericardium) اور بائیں جانب کی ساتویں آٹھویں اور نویں پسلیوں اور بین الاضلاع فضاؤں سے جُدا کرتا ہے دایاں نصف، جگر کے بائیں لختہ، مربع لختے، اور شکم کی اگلی دیوار کے ساتھ مجاورت رکھتا ہے۔ جب معدہ خالی ہوتا ہے تو قولونِ مستعرض اِس سطح کے سامنے کے حصہ پر واقع ہو سکتا ہے۔ یہ ساری سطح باریطون سے ڈھکی ہوتی ہے۔

مؤخر تحتانی سطح (postero-inferior surface) ڈایافرام، طحال کی معدی سطح، بایاں غدۂ فوق الکلیہ، بائیں گُردے کے محاذ کے بالائی حصّے، لبلبہ کی اگلی سطح، بائیں تعریج قولونی (colic flexure) اور ماساریقائے قولونِ مستعرض (ٹرانسورسس میزوکولن) کی بالائی تہ کے ساتھ مجاورت رکھتی ہے۔ یہ ساختیں ایک غیر عمیق فرش یا آرامگاہ بنا دیتی ہیں، جس کو **مہاد المعدہ** (stomach-bed) کہتے ہیں، جس پر معدہ رکھا ہوا ہوتا ہے (تصویر 1128)۔ ماساریقائے قولونِ مستعرض معدہ کو اثنا عشری صائمی تعریج (ڈوڈینوجیجونل فلیکشر) اور چھوٹی آنت سے جُدا کرتی ہے۔ مؤخر تحتانی سطح باریطون سے ڈھکی ہوئی ہوتی ہے۔ باستثنائے فتحۂ فوادیہ کے قرب کے، جہاں ایک چھوٹا کسی قدر مثلث رقبہ تقریباً ۵ سینٹی میٹر چوڑا ایسا ہوتا ہے جو ڈایافرام کی بائیں ساق سے اور کبھی کبھی دائیں غدہ فوق الکلیہ سے بلا واسطہ متماس ہوتا ہے۔ بائیں معدی عروق (gastric vessels) اِسی رقبہ میں معدہ کے انحنائے صغیر کو پہنچتے ہیں اور اِس کے بائیں جانب سے ایک چھوٹا باریطونی دُہراؤ، جسے **معدی حجابی رباط** (gastrophrenic ligament) کہتے ہیں، ڈایافرام کی زیرین سطح کو جاتا ہے۔

ایک مستوی جو انحنائے صغیر کے زاویہ دار مقطع (incisura angularis) اور انحنائے کبیر پر کے بالمقابل ابھار کی بائیں حد میں سے ہو کر گذرتا ہے، معدے کو ایک بڑے بائیں حصے یا جسم (body) اور ایک چھوٹے دائیں یا بوابی حصے (pyloric portion) میں تقسیم کر دیتا ہے۔ جسم کے بالائی حصے کو **قعر** (fundus) کہتے ہیں اور یہ جسم کے بقیہ حصے سے ایک مستوی کے زیر سے علحدہ ہے، جو فتحۂ فوادیہ میں سے اُفقاً گذرتا ہے۔

1167

معدے کی شکل اور وضع قیام کا مطالعہ زندہ موضوع میں ایسی خوراک دینے کے بعد جس میں بسمتھ (bismuth) شامل ہو، لاشعاعوں (X-rays) کے ذریعہ سے کیا جاسکتا ہے۔ عمل ہضم کے دوران میں معدہ ایک عضلی تنگی کے ذریعہ ایک متسع بڑے بائیں حصے میں اور ایک تنگ منقبض انیبیبی دائیں حصے میں منقسم ہوجاتا ہے۔ یہ تنگی جسم معدہ میں ہوتی ہے اور کوئی تشریحی نشانات کے ساتھ مطابقت نہیں رکھتی، بلکہ درحقیقت جوں جوں ہاضمہ کا عمل آگے بڑھتا جاتا ہے یہ تنگی بتدریج بائیں جانب کو سرکتی جاتی ہے۔ معدے کی وضع قیام جسمانی وضع (posture) کے ساتھ، معدے کے مافیہا کی مقدار کے ساتھ، اور معدہ جن آنتوں پر رکھا ہوا ہوتا ہے اُن کی حالت کے ساتھ، بدلتی جاتی ہے (تصاویر 1129 to 1131) انتصابی وضع میں خالی معدہ کم وبیش J (انگریزی حرف جے) کی شکل کا ہوتا ہے۔ فتحۂ بوابیہ سے اوپر کا حصہ عموماً گیس سے پھولا ہوا ہوتا ہے۔ بوّاب (پائلورس) دوسرے قطنی فقرہ کے لیول تک نیچے آتا ہے اور معدے کا معلق ترین حصہ ناف کے لیول پر ہوتا ہے۔ معدہ کے مافیہا کا تغیر خاصکر جسم معدہ کو متاثر کرتا ہے اور عمل انہضام کے دوران میں حصۂ بوابیہ کم وبیش سکڑی ہوئی حالت میں رہتا ہے۔ جیسے جیسے معدہ پُر ہوتا جاتا ہے وہ آگے اور نیچے کے طرف سب سے کم مزاحمت کی سمت میں پھیلنے کا رجحان رکھتا ہے، لیکن جب اِس میں قولون یا آنتوں کی منتفخ حالت رُکاوٹ پیدا کردیتی ہے تو قعر معدہ اوپر کے طرف جگر اور ڈایافرام پر دباؤ ڈالتا ہے اور ضیق اور اختلاج کے احساسات پیدا کردیتا ہے، جنکی ایسی صورتوں میں شکایت کی جاتی ہے۔ ہِس[1] (His) اور کننگھم[2] (Cunningham) نے احشاء کو علیٰ وضعہم سخت کرکے بتلادیا ہے کہ سکڑے ہوئے معدہ کی شکل منحنی یا درانتی نما ہوتی ہے اور قعر معدہ براہ راست پیچھے کے طرف رُخ رکھتا ہے۔ معدے کی سطحیں اوپر اور نیچے کے طرف رُخ رکھتی ہیں، لیکن بالائی سطح دائیں جانب کو ایک تدریجی نشیبی میلان رکھتی ہے۔ انحنائے کبیر سامنے ہوتا ہے اور اُس کا لیول انحنائے صغیر کے نسبت قدرے اونچا ہوتا ہے۔

1168 جیسا کہ پہلے اشارہ کیا گیا ہے بھرے ہوئے معدہ کی وضع قیام کا انحصار آنتوں کی حالت پر ہوتا ہے۔ جب آخر الذکر خالی ہوتی ہیں تو قعر معدہ انتصاباً اور سامنے کے طرف پھیل جاتا ہے، بوّاب (پائلورس) اپنی جگہ سے ہٹ کر دائیں طرف آجاتا ہے، اور سارا معدہ ایک ترچھی وضع اختیار

---

[1] Archiv fur Anatomie und Physiologie. anat. Abth. 1903.

[2] Transactions of the Royal Society of Edingburgh, vol. xlv. part i.

کر لیتا ہے، جس کا نتیجہ یہ ہوتا ہے کہ سطحوں کا رُخ آگے اور پیچھے کے طرف ہو جاتا ہے۔ معدے کا زیریں ترین حصہ بوابی دہلیز (pyloric vestibule) میں ہوتا ہے، جو ناف کے خطے تک پہنچ جاتا ہے۔ جہاں آنتیں قعرِ معدہ کے نیچے کے طرف کو پھیلنے میں مزاحم ہوتی ہیں۔ معدہ اُفقی وضع پر قایم رہتا ہے، جو سُکڑے ہوئے معدے کی ممیز وضع ہے۔

اندرونِ معدہ۔ موت کے بعد امتحان کرنے پر معدہ عموماً عملِ ہضم کے کسی عارضی مرحلہ میں ثبت شدہ یا پیوست (fixed) پایا جاتا ہے۔ ایک عام شکل وہ ہے جو تصویر 1132 میں بتلائی گئی ہے۔ اگر معدہ کو ایک ایسی تراش کے ذریعہ سے کھول دیا جائے، جو اُس کے دو انحناؤں کے مستوی میں سے گذرتی ہو، تو وہ دو قلقوں پر مشتمل نظر آتا ہے:۔ (الف) ایک بڑا گول حصہ بائیں جانب کو، اور (ب) ایک تنگ اُفقی (نلی نما) حصہ دائیں جانب کو مغارۂ قلبیہ (antrum cardiacum) کے بائیں جانب مقطع قلبیہ (incisura cardiaca) ہے:۔ کہنہ معدہ کے اندر اِس کٹاؤ کا اُبھار معدے کے پھولنے کے ساتھ بڑھتا جاتا ہے اور گمان کیا جاتا ہے کہ یہ اُبھار ایک مصراع (valve) کا کام دیتا ہے، جو مری کے اندر غذا کی بازروی (regurgitation) کو روکتا ہے۔ وہ اُبھار جو زاویہ دار مقطع کے ساتھ متناظر ہے بوابی حصے کی ابتداء میں نظر آتا ہے، اور عضلۂ عاصرۃ البوّاب (pyloric sphincter) کی مدور دبازت بوابی حصہ کی انتہا میں دیکھی جاتی ہے۔

ایف۔ ٹی۔ لیوس (F. T. Lewis)[1] نے انسانی مضغہ کے معدی سرحلہ کا نمونہ تیار کیا ہے اور بتلایا ہے کہ ایک قنال [جسے اُس نے **معدی قنال** (gastric canal) کا نام دیا ہے] انحنائے صغیر کے طول میں مغارۂ فوادیہ سے زاویہ دار مقطع تک پھیلتی ہے (تصویر 1133)۔ اور اگر اِس نمونہ کو اندر کے طرف دیکھا جائے تو یہ قنال نہایت صریح طور پر نمایاں نظر آتی ہے۔ جیفرسن (Jefferson)[2] نے شعاع نگاری (radiographic) شہادت پیش کر کے ظاہر کر دیا ہے کہ اس قسم کی قنال بالغ میں بھی موجود ہوتی ہے۔ معائنہ کردہ بائیس ۲۲ حالتوں میں سے جن کا امتحان آکسی کلورائڈ آف بسمتھ (oxychloride of bismuth) اور دودھ کا ایک آمیزہ نگلنے کے فعل میں کیا گیا، اُسے اٹھارہ حالتوں میں سیال مذکورہ انحنائے صغیر میں محدود ملا۔ اُس کی رائے ہے کہ معدہ کا ترچھا

---

[1] American Journal of Anatomy, vol. xiii

[2] Journal of Anatomy & Physiology vol. xlix

FIG. 1129.—A diagram showing the shape and position of the empty stomach. Erect posture. (After A. F. Hurst.)

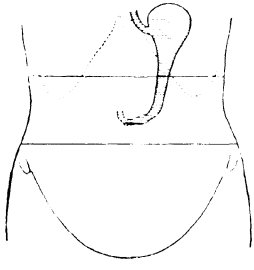

FIG. 1130.—A diagram showing the shape and position of the moderately filled stomach. Erect posture. (After A. F. Hurst.)

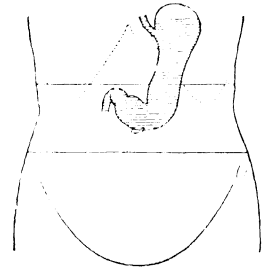

FIG. 1131.—A diagram showing the shape and position of the distended stomach. Erect posture. (After A. F. Hurst.)

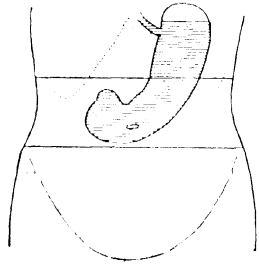

FIG. 1132.—The interior of the stomach.

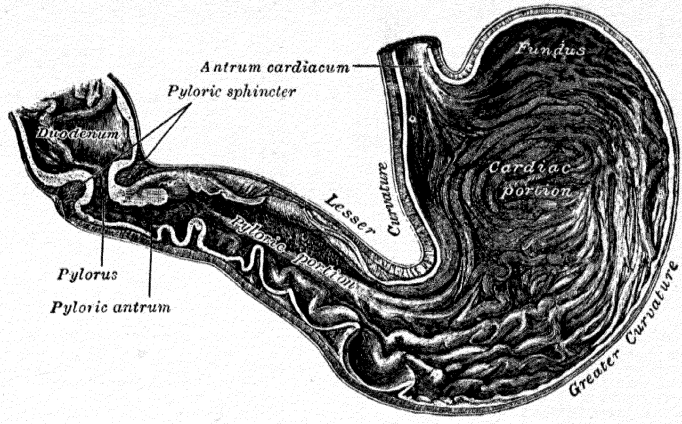

FIG. 1133.—A diagram showing the subdivisions of the human stomach. (F. T. Lewis.)

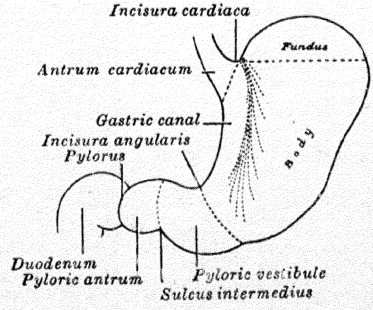

عضلی طبقہ اس طرح مرتب ہے کہ اُس کے انقباض سے انحنائے صغیر کے طول میں کی ایک قنال کا عارضی انقطاع واقع ہو جاتا ہے۔

عضلۂ عاصرۃ البواب (pyloric sphincter) ایک عضلی حلقہ ہے جو عضلی طبقہ کی مدوّرۃ کے ایک دبیز حصہ سے بنتا ہے۔ یہ حلقہ غشائے مخاطی کے ایک انطواء (reduplication) یعنے دُہراؤ سے ڈھکا ہوا ہوتا ہے۔ عمیق طولی ریشوں میں سے بعض ریشے اندر کے طرف مُڑ کر اسفنکٹر (عضلۂ عاصرہ) کے ریشوں کے ساتھ گتھوال ہو جاتے ہیں۔

ساخت۔ معدہ کی دیوار میں چار طبقات ہوتے ہیں، یعنے مصلی، عضلی، فضائی اور مخاطی، جن کے ساتھ عروق و اعصاب بھی ہوتے ہیں۔

مصلی طبقہ باریطون سے ماخوذ ہے اور معدے کی تمام سطح کو ڈھانکتا ہے باستثنائے مندرجہ ذیل مقامات کے۔ (الف) انحنائے کبیر اور انحنائے صغیر کے طول میں ثرب کبیر اور ثرب صغیر کے خطوط چسپیدگی پر، جہاں باریطون کی دو تہیں ایک چھوٹی فضا خالی چھوڑ دیتی ہیں، جو تراش میں مثلث ہوتی ہے اور جس میں عروق اور اعصاب گذرتے ہیں۔ اور (ب) معدہ کی موخر تحتانی سطح پر ایک چھوٹا رقبہ جو فتحۂ فوادیہ سے قریب ہوتا ہے، اور جہاں معدہ ڈایافرام کی زیرین سطح سے متماس ہوتا ہے۔

عضلی طبقہ (تصاویر 1134, 1135) مصلی غلاف کے بالکل نیچے ہی واقع ہے اور اُس سے قریبی الحاق رکھتا ہے۔ یہ غیر مخطط عضلی ریشوں کی تین تہوں (طولی، مدوّر، اور ترچھی) پر مشتمل ہوتا ہے۔

طولی ریشے سب سے اوپری ہوتے ہیں اور دو سٹوں میں مرتب ہیں۔ پہلا سٹ ایسے ریشوں پر مشتمل ہے جو مری کے طولی ریشوں کے ساتھ مسلسل ہوتے ہیں۔ یہ فتحۂ فوادیہ سے متشعشع ہو کر بوابی حصے سے قریباً۔ دوسرا سٹ جسم معدہ پر سے شروع ہو کر دائیں جانب چلا جاتا ہے اور اُس کے ریشے جیسے جیسے بواب کے قریب جاتے ہیں زیادہ دبیز (گنجان) طور پر مترتب ہوتے جاتے ہیں۔ اِس سٹ کے نسبتہً زیادہ اوپری ریشوں میں سے بعض ریشے اثنا عشری (ڈوڈینم) پر چلے جاتے ہیں، لیکن عمیق تر ریشے اندر ڈوب کر عاصرۃ البواب عضلہ کے ریشوں کے ساتھ گتھوال ہو جاتے ہیں۔

مدوّر ریشے معدہ کی ساری وسعت پر ایک ہموار تہ طولی ریشوں کے نیچے بنا دیتے ہیں بواب میں یہ نہایت زیادہ تعداد میں ہوتے ہیں اور وہاں مجتمع ہو کر ایک حلقہ بنا دیتے ہیں، جس سے یعنے عضلہ عاصرۃ البواب (pyloric sphincter) بنجاتا ہے۔ معدے کے مدوّر ریشے مری کے

1169

مدوّر ریشوں کے ساتھ مسلسل ہوتے ہیں، لیکن اثناء عشری کے مدوّر ریشوں سے اُنھیں ایک اتصالی بافت کا ایک فاصل نمایاں طور پر علٰحدہ کرتا ہے۔

ترچھے ریشے جو مدوّر ریشوں سے اندر کے طرف ہوتے ہیں، خاصکر معدے کے جسم میں محدود ہوتے ہیں، وہ مقطع فوادیہ سے نیچے کے طرف پھیل کر انحنائے صغیر کے ساتھ کم و بیش متوازیاً جاتے ہیں۔ دائیں جانب وہ ایک آزاد اور خوب نمایاں حاشیہ پیش کرتے ہیں (تصویر 1135)۔ بائیں جانب وہ مدوّر ریشوں کے ساتھ مخلوط ہو جاتے ہیں۔

فضائی یا تحت المخاطی طبقہ ڈھیلی فضائی بافت کا ہوتا ہے، جو مخاطی اور عضلی تہوں کو ملحق کر دیتی ہے۔

غشائے مخاطی دبیز اور اُس کی سطح چکنی، ملایم اور مخملی ہوتی ہے۔ تازہ حالت میں وہ بوابی سرے پر گلابی مائل جھلک کی اور اپنی بقیہ سطح پر سرخ یا سرخی مائل بھورے رنگ کی ہوتی ہے۔ شیرخواری کے زمانہ میں وہ نسبتہً زیادہ چمکدار رنگ کی ہوتی ہے۔ اور اُسکی عروقی سرخی زیادہ نمایاں ہوتی ہے۔ وہ فوادی سرے پر پتلی مگر بواب کے قرب و جوار میں زیادہ دبیز ہوتی ہے معدہ کی سُکڑی ہوئی حالت میں اُس میں کثیر التعداد دُہراؤ اور شکنیں پڑ جاتی ہیں، جو بیشتر حصہ میں طولی رخ رکھتی ہیں اور معدے کے بوابی سرے کے طرف اور انحنائے کبیر کے طول میں بہترین طور پر نمایاں ہوتی ہیں (تصویر 1132)۔ جب معدہ پھولا ہوا ہوتا ہے تو یہ دہراؤ غائب ہو جاتے ہیں۔

غشائے مخاطی کی ساخت۔ جب ایک عدسہ سے امتحان کیا جاتا ہے تو غشائے مخاطی کی اندرونی سطح، کثیر الزوایا یا شش پہلو شکل کے چھوٹے غیر عمیق نشیبوں یا جوفیزوں سے ڈھکی ہونے کے باعث، جو قطر میں ۰٫۱۲ ملی میٹر سے ۰٫۲۵ ملی میٹر تک مختلف ہوتے ہیں، ایک عجیب شہد کے چھتے جیسا منظر پیش کرتی ہے۔ یہ معدی غدود کی قناتیں ہیں اور ہر قنات کے پیندے میں ایک یا زائد دقیق دہانے نظر آسکتے ہیں جو غدّی نالیوں کے فتحے ہیں۔ غشائے مخاطی کی سطح اسطوانی سرحلمہ کی ایک منفرد تہ سے ڈھکی ہوئی ہوتی ہے، جس کے ساتھ کہیں کہیں ساغر نما خلیات (goblet cells) ہوتے ہیں۔ یہ سرحلمہ بالکل دفعتہً فتحۂ بوابیہ کے قریب شروع ہو جاتا ہے، جہاں مری کے طبقاتی سرحلمہ سے ایک ناگہانی برزخیت (transition) پیدا ہو جاتی ہے۔ غدی قناتوں کا سرحلمی استر اسی نوعیت کا ہوتا ہے اور وہ سرحلمی استر کے ساتھ مسلسل ہوتا ہے۔

1170

FIG. 1134.—The longitudinal and circular muscular fibres of the stomach. Anterosuperior aspect. (Spalteholz.)

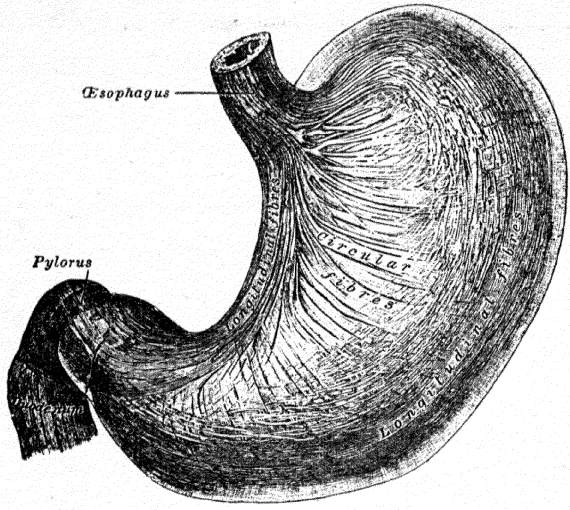

FIG. 1135.—The oblique muscular fibres of the stomach. Anterosuperior aspect. (Spalteholz.)

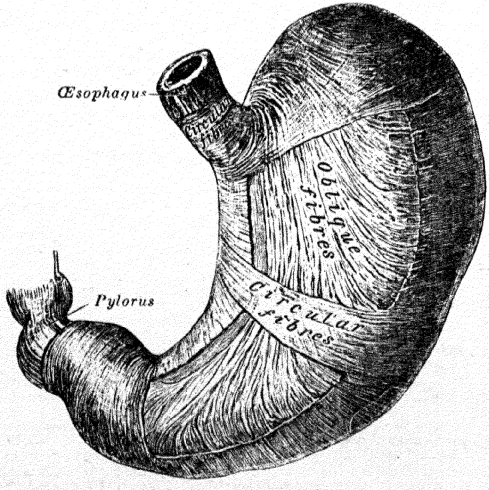

FIG. 1136.—A section through the mucous membrane of a human stomach, near the cardiac orifice. ×45. (v. Ebner, after J. Schaffer.)

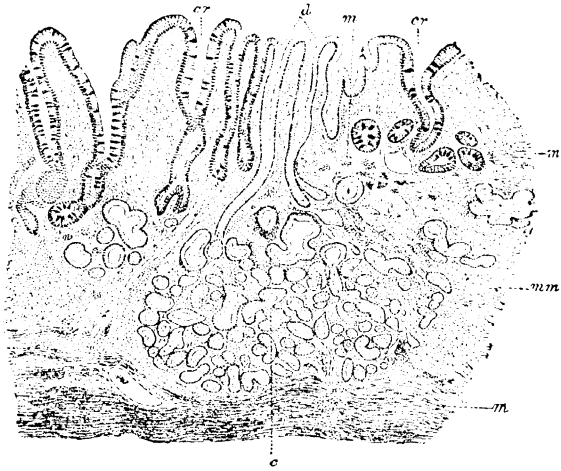

c. Cardiac glands. *d*. Their ducts. *cr*. Gland similar to the intestinal glands, with goblet-cells. *mm*. Mucous membrane. *m*. Muscularis mucosæ. *m'*. Muscular tissue within the mucous membrane.

FIG. 1137.—A fundus gland.



A. A transverse section through the gland.

FIG. 1138.—A pyloric gland, from a section through a dog's stomach. (Ebstein.) (From Quain's Elements of Anatomy, Vol. II. Pt. I.)

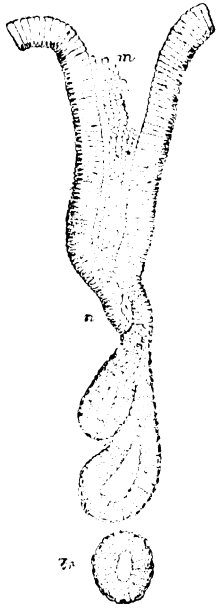

m. Mouth. *n*. Neck. *tr*. A deep portion of a tubule cut transversely.

معدی غدد تین قسم کے ہوتے ہیں:- (الف) فوادی (cardiac)، (ب) قعری یا ترشہ ریز (fundus or oxyntic) اور (ج) بوابی (pyloric)۔ فوادی غدد (تصویر 1136) جو تعداد میں چند ہی ہوتے ہیں فتحہ فوادیہ کے قریب واقع ہیں۔ وہ دو قسم کے ہوتے ہیں: (۱) سادہ نلی نما غدد، جو معدے کے بوابی سرے کے غدد سے مشابہ ہوتے ہیں۔ لیکن ان کی قناتیں چھوٹی ہوتی ہیں (۲) مرکب عنقودی غدد (compound racemose glands) جو اثنا عشری غدد سے مشابہ ہوتے ہیں قعری غدد (تصویر 1137) معدے کے جسم اور قعر میں پائے جاتے ہیں۔ یہ سادہ نالیاں ہوتی ہیں، جن میں کی دو یا زائد ایک منفرد قنات کے اندر کھلتی ہیں۔ قنات چھوٹی ہوتی ہے۔ اور کبھی کبھی غدہ کے سارے طول کے چھٹے حصہ سے زائد نہیں ہوتی۔ قعری غدوں کا سلسلہ ذیل کی چیزوں پر مشتمل ہے۔ (۱) چھوٹے اسطوانی ذراتی خلیات جن کو خاص یا مرکزی خلیوں (chief or central cells) کے نام سے موسوم کیا جاتا ہے، اور (۲) نسبتہً بڑے بیضوی خلیات جن کو جداری یا ترشہ ریز خلیات (parietal or oxyntic cells) کہتے ہیں۔ آخر الذکر خاص خلیات اور قاعدی غشاء کے درمیان واقع ہوتے ہیں، اور ایوسین سے گہرا رنگ قبول کر لیتے ہیں۔ وہ ایک مسلسل تہ نہیں بناتے بلکہ کچھ فاصلوں پر واقع ہوتے ہیں اور اس طرح نالی کا ایک دائرہ دار منظر پیش کرتے ہیں۔ وہ غدے کے درونے سے بذریعہ باریک سبیلوں کے ملحق ہوتے ہیں جو خلیات کی جرم میں ڈوبتی ہیں۔ بوابی غدد (pyloric glands) (تصویر 1138) معدے کے بوابی حصہ میں پائے جاتے ہیں۔ ہر غدہ دو یا تین چھوٹی پیچدار نالیوں سے بنتا ہے، جو ایک قیف نما قنات میں کھلتی ہیں۔ نالیوں میں مکعب خلیات کا استر ہوتا ہے جن کے ذرات باریک ہوتے ہیں۔ جداری یا ترشہ ریز خلیے بعض بوابی غدد میں موجود ہوتے ہیں۔ قناتیں غشاء مخاطی کی گہرائی کی تقریباً دو تہائی تک پہنچتی ہیں۔

1171

غدوں کے درمیان غشاء مخاطی ایک اتصالی بافت کے کالبد پر مشتمل ہے جس کے ساتھ لمف آسا بافت بھی ہوتی ہے۔ بعض مقامات پر یہ آخر الذکر ساخت، خاصکر ابتدائی حیات میں چھوٹے چھوٹے ابادوں میں مجتمع ہو جاتی ہے، جو آنت کی منفرد لمفائی گرہکوں سے مشابہ ہوتے ہیں اور جن کو معدے کے عدسی غدد (lenticular glands) کا نام دیا گیا ہے۔ لیکن یہ اس قدر ممتاز طور پر محدود المقام نہیں ہوتے جتنے کے منفرد گرہکیں ہوتی ہیں۔ غشاء مخاطی اپنی عمیق سطح پر غیر ارادی عضلی ریشوں کے

ایک پتلے طبقے (عضلۃ المخاط = muscularis mucosæ) سے محدود ہوتی ہے، جو بعض حصوں میں صرف ایک منفرد طولی تہ پر مشتمل ہوتا ہے، لیکن بعض حصوں میں اُس کی دو تہیں ہوتی ہیں جن میں سے اندر والی مدوّر اور باہر والی طولی ہوتی ہے۔

عروق و اعصاب شرائین جو معدہ کو رسد پہنچاتی ہیں، حسب ذیل ہیں:۔ شکمی شریان (cœlic artery) کی بائیں معدی شاخ، کبدی شریان (hepatic artery) کی دائیں معدی اور دائیں معدی ثربی (gastro-epiploic) شاخیں، اور شریان طحالی (lienal artery) کی بائیں معدی ثربی (left gastro-epiploic) اور چھوٹی معدی (short gastric) شاخیں۔ یہ عضلی طبقہ کو رسد پہنچاتی، تحت المخاطی طبقہ میں منشعب ہوتی، اور بالآخر غشاء مخاطی میں پھیلتی ہیں۔ غشاء مخاطی میں عروق کی ترتیب کسی قدر خاص ہوتی ہے۔ شرائین معدی غدد کے عمیق سروں پر باریک عروق شعریہ کے ایک ضفیرہ میں منقسم ہو جاتی ہیں، جو غدد کے درمیان اوپر کی طرف دوڑتی، ایک دوسرے کے ساتھ منتظم ہوتی اور نسبتاً ایسے بڑے عروق شعریہ کے ایک ضفیرہ میں مختتم ہو جاتی ہیں، جو غدد کے دہانوں کو گھیر لیتی ہیں اور غدی قناتوں کے گرداگرد شش پہلو شبکے بھی بنا دیتی ہیں۔ اِن سے وریدیں نکلکر نیچے کی طرف ایک سیدھا مر غدد کے درمیان اختیار کر کے تحت المخاطی بافت کو پہنچتی ہیں۔ یہ وریدیں یا تو طحالی (lienal) اور بالائی ماساریقی (superior mesenteric) وریدوں میں یا براہ راست ورید الباب (portal vein) میں ختم ہو جاتی ہیں۔ **عروق لمفائیہ** متعدد ہیں۔ وہ ایک سطحی اور عمیق جماعت پر مشتمل ہوتی ہیں، اور معدے کے دو انحناؤں کے طول میں غدد لمفائیہ میں پہنچ جاتی ہیں (صفحہ 786)۔ **اعصاب** دائیں اور بائیں اعصاب تائیہ (vagi) کی شاخیں ہیں۔ اول الذکر معدے کی پشت پر پھیلتی ہے آخر الذکر معدے کے سامنے کے حصہ پر۔ نیز عصب مشارکی کے شکمی ضفیرے (cœliac plexuses) سے کثیر التعداد شاخیں نکلکر معدہ میں پھیلتی ہیں۔ عصبی ضفیرے تحت المخاطی طبقے میں اور عضلی طبقہ کی تہوں کے درمیان پائے جاتے ہیں، جیسا کہ آنت میں ہوتا ہے۔ ان ضفیروں سے ریشک نکلکر عضلی بافت اور غشاء مخاطی میں پھیلتے ہیں۔

اطلاقی تشریح۔ معدہ پر بارہا جراحی عملیات کرنے پڑتے ہیں۔ **معدہ شگافی** (gastrotomy) کے یہ معنی ہیں کہ معدے کے اندر ایک شگاف کسی خارجی جسم کو نکالنے کے لئے دیا جاتا ہے اور پھر اس شگاف کو فی الفور بند کر دیا جاتا ہے۔ اِس کے غلاف **تفویہ المعدہ یا تعجیر بالمعدہ** (gastrostomy) کا عمل وہ ہے جس میں اُس وقت جبکہ کسی شکل کا

1172

تسدّد مری (œsophageal obstruction) واقع ہو جائے اور اُس کے باعث مریض کو کافی غذا نہ پہنچ سکے تو معدے میں شگاف دیکر غذا پہنچانے کے لئے ایک کم و بیش مستقل ناسوری نوعیت کا فتحہ (fistulous opening) بنا دیا جاتا ہے۔

اکثر یہ واقعہ پیش آتا ہے کہ معدی قرحہ (gastric ulcer) کی صورتوں میں معدہ میں انثقاب (perforation) ہو جاتا ہے، یعنے چھید پڑ جاتا ہے۔ شکم کو کھولکر ثقبہ یا سوراخ کو بند کر دینے سے بیشتر حالتیں شفایاب ہو جاتی ہیں۔ بشرطیکہ انثقاب کے بعد عمل کرنے میں بارہ یا پندرہ گھنٹے سے زیادہ تاخیر نہ ہوئی ہو۔ فتحہ یا سوراخ عموماً بوّاب کے قریب معدہ کی اگلی سطح پر ہوتا ہے اور اُس کو بند کرنے کا بہترین طریقہ یہ ہے کہ لیمبرٹ کے ٹانکوں (Lembert's sutures) کے ذریعہ دونوں جانبوں کی باریطونی سطحات کو آمنے سامنے لاکر ملا دیا جائے۔

استیصال بوّاب یا اخراج بوّاب (excision of the pylorus) کا عمل بھی کبھی کبھی کیا گیا ہے لیکن اِس عمل کے نتائج کسی صورت خوشگوار نہیں ہوتے اور سرطان بوّاب کی حالتوں میں جراحی تدابیر اختیار کرنے سے پہلے رسولی اس قدر پیوست ہو جاتی ہے اور قرب وجوار کے حصوں کو اِتنا مبتلا کر لیتی ہے کہ بواب کا نکالنا ناممکن ہو جاتا ہے اور اس کے بجائے **معدی معوی تفویہ یا تفجیر** (gastro-enterostomy) کا عمل اختیار کرنا پڑتا ہے۔ اِس عمل کا مقصد یہ ہے کہ مقام مرض کے فوادی جانب کو معدہ، اور چھوٹی آنتوں کے درمیان حتی الامکان اونچائی پر ایک ناسور نما رابطہ (fistulous communication) یا راستہ بنا دیا جائے۔ یہ تسدّد بوّاب ہر ایک شکل میں خاص کر جبکہ وہ اتساع معدہ (dilatation of stomach) کی مشارکت کے ساتھ ہو، بہت نافع ہے۔ اِس عمل میں معدہ کی اگلی سطح یا پچھلی سطح کی تقیم (anastomosis) صائم (جیجنم) کے ساتھ کر دی جائے۔ آخر الذکر صورت پسندیدہ ہے جس میں تاجۂ صغیر تک پہنچنے کے لئے پہلے ماساریقائے قولون مستعرض میں ایک سوراخ کر دینا پڑتا ہے۔ یہ سوراخ بنانے وقت خاصکر مڈل کالک عروق (middle colic vessels) کو بچانا چاہئے جن صورتوں میں سرطان معدہ بوّاب کو مصئون چھوڑ کر دوسرے حصّوں کو مبتلا کر دے تو معدہ کے بیشتر حصہ یا سارے معدہ کو نکال ڈالنے کا سوال غور طلب ہوتا ہے۔

1173

بوّاب کے محیطی عضلی طبقے کی بیش پرورش اور تشنج جو زندگی کے ابتدائی چند ہفتوں یا مہینوں میں واقع ہوتا ہے، (**بوّاب کی بیش پرورشی تنگی** = hypertrophic stenosis of the pylorus)

شیر خواری کی عمر کا ایک خطرناک عارضہ ہے۔ اس کا خاصہ یہ ہے کہ اُس میں غذا دینے کے بعد درد شکم اور پیہم قئیں ہوتی ہیں۔ غذا کے بعد قے واقع ہونے سے پہلے بچہ کے شراسیف (epigastrium) کا معائنہ کرنے پر معدہ کی حرکت دودیہ (gastric peristalsis) دیکھی جاسکتی ہے تغذیہ حاصل نہ ہونے کے باعث ترقی پذیر لاغری کا اور ناتوانی کے باعث موت واقع ہو جانے کا امکان پیدا ہو جاتا ہے۔ ایسی حالت میں جب عمل کرنے کی کوشش کی جاتی ہے تو رَیمسٹیڈ کا عملیہ (Rammstedt's operation) پسندیدہ خیال کیا جاتا ہے اور وہ یہ ہے کہ ایک طولی (محوری) شگاف بوّاب کی دیوار میں مخاطی طبقہ تک مگر اُس کو چھوڑ کر دیا جاتا ہے۔

معدہ اپنے مصئون وضع قیام کے باعث خارجی صدمہ سے شاذ ہی مشقوق ہوتا ہے۔ اگر ایسا ہو بھی تو اُس وقت ہوتا ہے جب کہ یہ عضو غذا سے پھولا ہوا ہو۔ گاہے معدہ گولی کے زخموں میں مجروح ہو جاتا ہے۔ ایسی صورت میں انتہائی صدمہ (shock) اور شدید الم ہوتا ہے جو ابتداءً تو مقام ضرب تک محدود رہتا ہے لیکن جلد ہی سارے شکم پر پھیل جاتا ہے۔ اس کا علاج یہ ہے کہ کہفۂ باریطونی کو کھولکر معدہ کے تمام خارج شدہ مافیہا کو صاف کر دیا جائے اور شق یا سوراخ کو مرمت کر کے ٹھیک یا بند کر دیا جائے۔

چھوٹی آنت

معاء دقیق

(INTESTINUM TENUE)

چھوٹی آنت ایک پیچدار نالی ہے جو بوّاب سے مصراع قولونی (colic valve) تک پھیلتی ہے، جہاں وہ بڑی آنت سے ملحق ہو جاتی ہے۔ اُس کا طول تقریباً ۶½ میٹر ہوتا ہے اور وہ قطر میں اپنے آغاز سے اپنے اختتام تک بتدریج گھٹتی جاتی ہے۔ وہ کہفۂ شکمی کے مرکزی اور زیرین حصوں میں مشمول ہے اور اوپر اور اپنے اطراف میں بڑی آنت سے گھری ہوئی ہوتی ہے۔ سامنے وہ ثرب کبیر (گریٹر اومنٹم) اور جدار شکمی سے مجاورت رکھتی ہے اُس کا ایک حصہ

FIG. 1139.—The duodenum and pancreas. Exposed from the front.

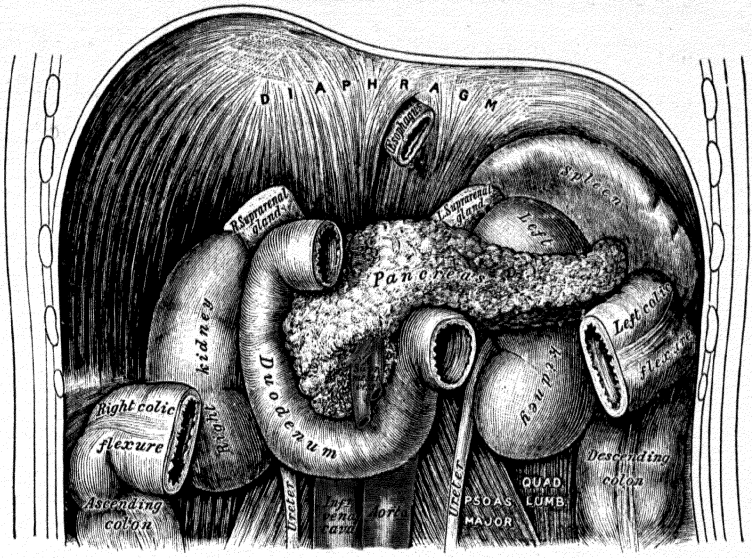

FIG. 1140.—The interior of the descending portion of the duodenum, showing the papilla duodeni.

پلوس (حوض) کے بالائی سوراخ سے نیچے پھیلتا اور مستقیم (ریکٹم) کے سامنے واقع ہوتا ہے۔ چھوٹی آنت حسب ذیل حصوں پر مشتمل ہے:۔ (۱) ایک چھوٹا خمیدہ حصہ جو ماساریقا سے معرا ہے اور جسے ڈوڈینم (اثناعشری) کہتے ہیں اور (۲) ایک لمبا نہایت پُر پیچ حصہ جو بواسطہ ماساریقا پچھلی دیوار شکم سے چسپیدہ ہوتا ہے (صفحہ 1162)، اور اس کو ماساریقی معا دقیق (intestinum tenue mesenteriale) کہتے ہیں۔ اس آخر الذکر کے $\frac{2}{5}$ قربی حصوں سے صائم (جیجونم) (intestinum jejunum) اور بعدی $\frac{3}{5}$ حصوں سے لفائفی (ایلیئم) (intestinum ileum) بنتی ہے۔

اثناعشری (duodenum) (تصویر 1139) کا یہ نام اس وجہ سے رکھا گیا ہے کہ اُس کا طول تقریباً بارہ انگشت (۲۵ سینٹی میٹر) ہوتا ہے۔ یہ چھوٹی آنت کا سب سے چھوٹا، سب سے چوڑا، اور سب سے زیادہ ثابت یا چسپیدہ حصہ ہوتا ہے۔ اس میں ماساریقا نہیں ہوتی اور یہ باریطون سے صرف جزءً ڈھکی ہوئی ہوتی ہے۔ اسکا مَمَر ایک ممتاز خم پیش کرتا ہے، جس کی شکل کسی قدر ایک نامکمل دائرے کی ہوتی ہے۔ 1174

یہ آنت بواب سے شروع ہو کر پیچھے اوپر اور دائیں طرف، جگر کے مربعی لختے (quadrate lobe) کے نیچے گذر کر مرارہ کی گردن تک جاتی ہے اور اس کی سمت معدہ کے درجہ انتفاخ کے لحاظ سے کسی قدر مختلف ہوتی ہے۔ پھر وہ ایک فوری خم (فوقانی اثناعشری تعریج superior duodenal flexure) کھا کر لبلبہ کے سر کے دائیں حاشیہ کے برابر برابر ایک مختلف فاصلہ تک نیچے اُترتی ہے، جو عموماً چوتھے قطنی فقرے کے جسم کے بالائی کنارے کے لیول تک ہوتا ہے۔ یہاں یہ ایک دوسرا خم (تحتانی اثناعشری تعریج inferior duodenal flexure) کھا کر تقریباً اُفقی طور پر دائیں سے بائیں طرف جا کر عمود الفقرات کے پار ہو جاتی ہے، اور اس کا میلان کسی قدر بالائی جانب ہوتا ہے۔ پھر یہ تقریباً $\frac{1}{2}$ ۲ سینٹیمیٹر تک شکمی اُورطی کے سامنے اوپر جا کر دوسرے قطنی فقرہ کے مقابل صائم (جیجونم) میں ختم ہو جاتی ہے۔ جس مقام پر یہ صائم سے ملتی ہے وہاں یکایک آگے کی طرف گھوم کر اثناعشری صائمی تعریج (duodeno-jejunal flexure) بنا دیتی ہے۔ سہولت بیان کے لئے اثناعشری کو فوقانی (superior)، نازل (descending)، اُفقی (horizontal)، اور صاعد (ascending) حصوں میں تقسیم کیا گیا ہے۔

مجاورات یا تعلقات۔ فوقانی حصہ تقریباً ۵ سینٹیمیٹر لمبا اور چاروں حصوں میں متحرک ترین ہے۔ وہ بوّاب کے پاس سے شروع ہوکر مرارہ کی گردن کے قریب ختم ہوتا ہے۔ وہ باریطون سے ڈھکا ہوا ہوتا ہے یا استثناءً اُس کی پچھلی سطح کے ایک چھوٹے حصے کے جو مرارہ کی گردن اور ورید اجوف نازل (انفیریر وینا کیوا) کے قریب ہوتا ہے کبدی اثنا عشری رباط (hepatoduodenal ligament) اُس کے بالائی کنارے سے اور شریان کبیر (گریٹر اومینٹم) اُس کے قریبی نصف کے نیچے کے کنارے سے چسپاں ہے۔ اوپر اور سامنے وہ جگر کے لختہ مربعی (quadrate lobe) اور مرارہ سے مجاورت رکھتا ہے۔ پیچھے معدی اثنا عشری (گیسٹرو ڈوڈینل آرٹری) قنات صفرا (بائل ڈکٹ) اور ورید الباب (پورٹل وین) ہے۔ نیچے اور پیچھے لبلبہ کے سر اور گردن سے وہ مرارہ سے اتنی قریبی مجاورت رکھتا ہے کہ عموماً موت کے بعد وہ، اور خاص کر اُس کی اگلی سطح، صفرا سے رنگین پائی جاتی ہے۔

حصۂ نازل جو ۲۰ سینٹیمیٹر سے ۲۵ سینٹیمیٹر تک لمبا ہوتا ہے مرارہ کی گردن سے شروع ہوکر عمود الفقرات کے دائیں جانب کے ساتھ ساتھ چوتھے قطنی فقرے کے جسم کے بالائی کنارے تک نیچے اُترتا ہے۔ اس پر سے قولون مستعرض عبور کرتا ہے، جس کی پچھلی سطح اتصالی بافت کی ایک قلیل مقدار سے اثنا عشری کے ساتھ جڑی ہوئی ہوتی ہے۔ قولون مستعرض سے اوپر اور نیچے کے حصے سامنے کو باریطون سے ڈھکے ہوئے ہوتے ہیں۔ سامنے کو وہ اوپر سے نیچے کی طرف جگر کے دائیں لختے پر کے اثنا عشری نشان (duodenal impression) سے، قولون مستعرض سے، اور چھوٹی آنت سے مجاورت رکھتا ہے۔ پیچھے وہ دائیں گردہ کے محاذ کے ساتھ، اُس کے نافچہ کے قریب ایک تغیر پذیر مجاورت رکھتا ہے، اور ڈھیلی فضائی بافت کی وساطت سے اُس کے ساتھ جڑا ہوا ہوتا ہے۔ کلوی عروق (renal vessels) ورید اجوف نازل (انفیریر وینا کیوا) کی دائیں کور، اور عضلۂ خصریہ کبیرہ (سوآس میجر) بھی اُس کے پیچھے ہیں۔ اُس کے وسطی جانب پر لبلبہ کا سر، اور قنات صفراء (بائل ڈکٹ) ہیں۔ اُس کے پہلوی جانب پر دائیں قولونی تعریج (right colic flexure) ہے۔ اثنا عشری کے اِس حصہ کی وسطی جانب کے ساتھ قنات صفرا (بائل ڈکٹ) اور بنقراسی قنات (pancreatic duct) مُلامست رکھتے ہیں، اور یہ دونوں قناتیں ترچھے طور پر آنت کی دیوار میں داخل ہوکر وہاں متحد ہوکر ایک چھوٹی متسع قنات بنا دیتے ہیں، جس کو فراخۂ واٹر (ampulla of Vater)

کے نام سے موسوم کرتے ہیں۔ اِس فراخہ کا تنگ بعدی سرا ایک حلیمہ (حُلیمہ اثنا عشریہ papilla duodeni) کی چوٹی پر کھلتا ہے، جو اثنا عشری کے حصۂ نازل کے اندر، اُس کی وسطانی اور پچھلی دیواروں کے مقام اتصال پر (تصاویر 1165, 1140) بواسب سے ۸ سینٹیمیٹر سے ۱۰ سینٹیمیٹر بعد تک واقع ہے معین بنقراسی قنا (accessory pancreatic duct) جب موجود ہوتی ہے تو وہ حُلیمہ اثنا عشریہ سے ۲ سینٹیمیٹر فاصلہ پر اُس کی قربی جانب کھلتی ہے۔

حصۂ افقی جو تقریباً ۱۰ سینٹیمیٹر لمبا ہوتا ہے، چوتھے قطنی فقرہ کے بالائی کنارے کی دائیں جانب سے شروع ہوکر، قدرے اوپر کی طرف مائل ہوکر، دائیں جانب سے بائیں جانب، ورید اجوف نازل کے سامنے کو گزرتا ہے اور شکمی اورطی کے سامنے کو اثنا عشری کے حصہ صاعد میں ختم ہو جاتا ہے۔ اِس کی اگلی سطح باریطون سے ڈھکی ہوئی ہوتی ہے، باستثنا خط مرکزی کے قُرب کے، جہاں اِس پر سے بالائی ماساریقی عروق (سوپیریئر مسینٹیرک ویسلز) عبور کرتے ہیں۔ اِس کی پچھلی سطح باریطون سے ڈھکی ہوئی نہیں ہوتی، باستثناء اُس کی بائیں انتہا کے جوار کے جہاں ماساریقا کی پچھلی تہ اُسے ایک تغیر پذیر وسعت تک کبھی کبھی ڈھانک دیتی ہے۔ یہ سطح دائیں حالب (ureter) دائیں عضلہ خصریہ کبیرہ (سوآس میجر)، دائیں خصیئی عروق (ٹسٹیکیولر ویسلز) اور ورید اجوف نازل (انفیریئر وینا کیوا) پر رکھی ہوئی ہوتی ہے۔ بالائی سطح لبلبہ کے سر کے ساتھ، اور زیریں سطح صائم (دِجوِنم) کے لچھوں کے ساتھ مجاورت رکھتی ہے۔

حصۂ صاعد جو ۱۲½ سینٹیمیٹر لمبا ہوتا ہے اُورطی پر دوسرے قطنی فقرہ کے بالائی کنارے کے لیول تک اوپر جاتا ہے، اور وہاں وہ یکایک سامنے کی طرف گھوم کر (اثنا عشری صائمی تعریج) صائم (دِجوِنم) کے ساتھ مسلسل ہو جاتا ہے۔ وہ بائیں عضلہ خصریہ کبیرہ (سوآس میجر) اور بائیں ہیل (کلوی) اور ٹسٹیکیولر (خصیئی) عروق کے سامنے واقع ہے، اور سامنے کو، اور
1175 جُزاً اطراف میں، اُس باریطون سے ڈھکا ہوا ہوتا ہے جو ماساریقا کے بائیں حصہ کے ساتھ مسلسل ہے۔

اثنا عشری کا حصۂ فوقانی، جیسا کہ اوپر بیان کیا گیا ہے کسی قدر متحرک ہوتا ہے، لیکن بقیہ حصہ عملاً پیوستہ یا چسپیدہ اور قرب و جوار کے احشاء، اور پچھلی شکمی دیوار سے مربوط و بستہ ہوتا ہے۔

اثناعشری کا حصہ صاعد اور اثناعشری صائمی تعریج، مسکیولس سسپنسوریس ڈوڈی نائی (musculus suspensorius duodeni) کی وساطت سے پیوستہ اور چسپیدہ ہوتے ہیں۔ یہ عضلہ ڈایافرام کے دائیں قائمہ سے مری کے دائیں حاشیہ کے قریب شروع ہوکر نیچے کو اور کسی قدر سامنے کی طرف سیلیاک آرٹری کی قریبی مجاورت میں گزر کر (اور کبھی کبھی منقسم ہوکر اس شریان کو ملفوف کرکے) اور اثناعشری صائمی تعریج کے بالائی حصہ کی پچھلی سطح سے چسپاں ہو جاتا ہے، اور اس کے بہت سے ریشے ماساریقا کے اندر مسلسل ہو جاتے ہیں[1]۔ یہ عضلہ ۳ حصوں پر مشتمل ہے یعنی ایک مخطط عضلی ریشوں کا بالائی حصہ، ایک درمیانی لچکدار وتر، اور ایک غیر مخطط عضلی ریشوں کا حصہ زیریں۔

عروق و اعصاب اثناعشری کو رسد پہنچانے والی شرائین شریان کبدی (hepatic artery) کی دائیں سدی (right gastric) اور فوقانی منقراسی اثناعشری (superior pancreaticoduodenal) شاخیں، اور بالائی ماساریقی شریان (superior mesenteric artery) کی تحتانی منقراسی اثناعشری (inferior pancreaticoduodenal) شاخ ہیں۔ وریدیں لحمالی (lienal) اور بالائی ماساریقی (superior mesenteric) وریدوں میں ختم ہوتی ہیں۔ اعصاب ضفیرہ شمسی (coeliac plexus) سے اخذ ہوتے ہیں۔

چھوٹی آنت کا ماساریقی حصہ (intestinum tenue mesenteriale) ۶ میٹر لمبا ہوتا ہے، اثناعشری صائمی تعریج سے مصراع قولونی تک پھیلتا ہے، جہاں وہ بڑی آنت کی اعور (سیکم) میں ختم ہو جاتا ہے۔ وہ لچھوں یا مرغولوں کے ایک سلسلہ میں مرتب ہوتا ہے جو ماساریقا کی وساطت سے پچھلی شکمی دیوار کے ساتھ چسپاں ہوتے ہیں۔ وہ صائم (جیجونم) اور لفائفی (ایلیئم) میں منقسم ہے، اول الذکر نام بالائی $\frac{2}{5}$ حصوں اور آخر الذکر نام نیچے والے $\frac{3}{5}$ حصوں کو دیا گیا ہے۔ ان دو حصوں کے درمیان شکلیاتی لحاظ سے کوئی خط امتیازی نہیں، اور یہ تقسیم محض عرفی (arbitrary) ہے۔ لیکن بایں ہمہ آنت کی نوعیت میں آغاز صائم (جیجونم) سے لفائفی (ایلیئم) کے اختتام تک بتدریج ایک تغیر ہوتا جاتا ہے جس کا نتیجہ یہ ہوتا ہے کہ ان دو مقاموں سے لئے ہوئے آنت کے حصوں میں ممیز اختلافات نظر آتے ہیں۔

---

[1] A. Low, Journal of Anatomy and Physiology, vol. xlii

FIG. 1141.—A section through the duodenum of a cat. ×60. (From Sharpey Schafer's Essentials of Histology.)

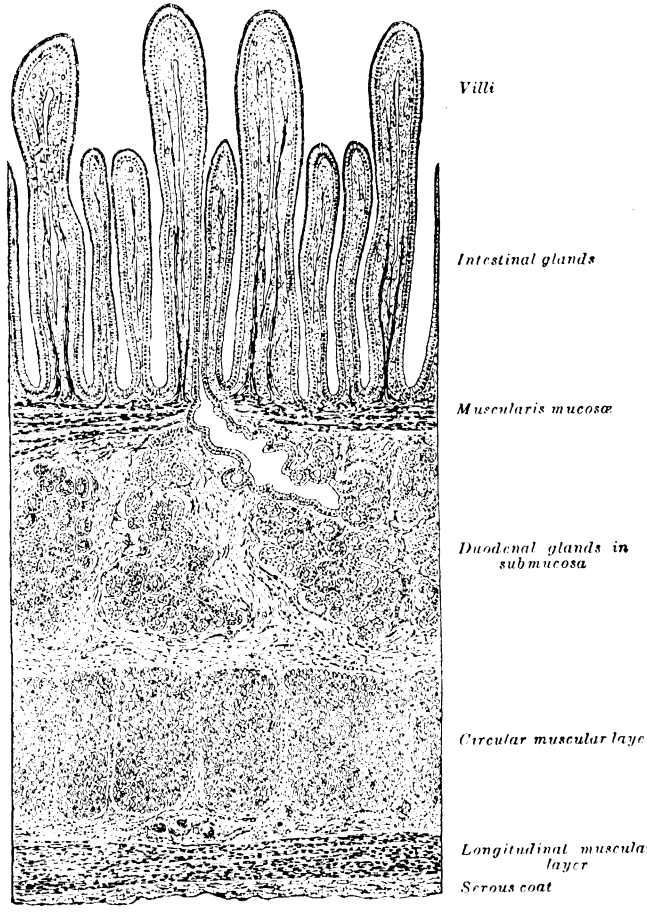

صائم (intestinum jejunum) تقریباً ۴ سینٹیمٹر کا قطر رکھتا ہے اور لفائفی (ایلیئم) کی نسبت دبیز تر۔ سرخ تر۔ اور زیادہ عروقی ہوتا ہے۔ اُس کی غشاءِ مخاطی کے مُدوّر دُہراؤ یا دال وُولی کنائے ونٹیز (valvulæ conniventes) (رُخ 1177) بڑے 1176
ہوتے ہیں، اور گنجان طور پر مرتب ہوتے ہیں اور اُس کے خملات (villi) جسامت میں لفائفی کے خملات سے بڑھے ہوئے ہوتے ہیں مجتمعہ لمفای گرہیں (صفحہ 1179) صائم کے بالائی حصہ میں تقریباً غائب ہوتی ہیں۔ نیچے کے حصہ میں وہ لفائفی کی نسبت زیادہ شاذ پائی جاتی ہیں اور وہ نسبتہً چھوٹی ہوتی ہیں اور مدوّر شکل اختیار کرنے کا رجحان رکھتی ہیں۔ صائم (جیجونم) کو اُنگلی اور انگوٹھے کے درمیان پکڑنے سے مدوّر دُہراؤ آنت کی دیوار میں سے محسوس ہو سکتے ہیں۔ چونکہ لفائفی کے نیچے کے حصہ میں یہ دُہراؤ غائب ہیں لہٰذا اس طریقہ پر چھوٹی آنت کے اوپر کے حصہ کو نیچے کے حصہ سے تمیز کرنا ممکن ہوتا ہے۔

لفائفی (intestinum ileum) کا قطر ۳½ سینٹیمٹر ہوتا ہے اور اُس کے طبقات صائم (جیجونم) کی نسبت زیادہ پتلے ہوتے ہیں۔ لفائفی کے بالائی حصہ میں چند مدوّر دُہراؤ موجود ہوتے ہیں۔ لیکن وہ چھوٹے ہوتے ہیں اور اُس کے زیرین سرے کے قریب تقریباً تمام تر غائب ہو جاتے ہیں لیکن مجتمعہ لمفائی گرہیں (غدد پیئے یر Peyer 's glands) صائم کی نسبت زیادہ بڑی اور زیادہ متعدد ہوتی ہیں۔ صائم کا بیشتر حصہ سُرّی (امبلیکل) اور بائیں حرقفی (ایلیاک) خطوں یا اقلیموں میں قیام رکھتا ہے، لیکن لفائفی خاص کر سُرّی (امبلیکل)، خشلی (ہیپوگیسٹرک)، دائیں حرقفی (ایلیاک) اور حوضی (پلوک) خطوں یا اقلیموں میں واقع ہے۔ لفائفی کا کانتی حصہ عموماً حوض (پیلوس) میں قیام رکھتا ہے جہاں سے وہ دائیں عضلہ خصریہ کبیرہ 1177
(سوآس میجر) اور دائیں ایلیاک عروق کے اوپر صعود کرتا ہے۔ وہ دائیں حرقفی حفرہ (ایلیاک فاسا) میں اعور (سیکم) کے وسطانی پہلو میں کھلکر مختتم ہو جاتا ہے۔

صائم (جیجونم) اور لفائفی (ایلیئم) باریطون کے ایک وسیع دُہراؤ یعنی ماسار یقا (mesentery) کے ذریعہ پچھلی شکمی دیوار سے چسپاں ہوتے ہیں، جس کے باعث یہ نہایت آزادانہ حرکت کر سکتے ہیں۔ ماسار یقا پنکھے کی شکل کی ہوتی ہے۔ اُس کا فقری کنارہ یا جڑ جس کا طول ۱۵ سینٹیمٹر ہوتا ہے، پچھلی شکمی دیوار سے ایسے خط میں چسپاں ہے جو دوسرے قطنی فقرہ کے جسم کے بائیں جانب سے دائیں عجزی حرقفی (سیکرو ایلیاک) مفصل تک دوڑتا ہے، اور

اثناعشری (ڈوڈینم) کے اُفقی حصے، اُورطی، ورید اجوف نازل (انفیریئر وینا کیوا) دائیں حالب (یوریٹر) اور دائیں عضلہ خصریہ کبیرہ (سوآس میجر) کو یکے بعد دیگرے عبور کرتا ہے (تصویر 1121)۔ اُس کی اوسط چوڑائی فقری کنارے سے سعوی کنارہ تک تقریباً ۲۰ سینٹیمیٹر ہے، لیکن یہ چوڑائی بہ نسبت اس کے بالائی اور زیرین سروں کے درمیان میں زیادہ بڑی ہوتی ہے۔ لاک وڈ (Lockwood) کے خیال کے مطابق ماساریقا کی چوڑائی زیادتی عمر کے ساتھ بڑھ جانے کا رجحان رکھتی ہے۔ ماساریقا کی دو تہوں کے درمیان صائم (جیجونم) لفائفی (ایلیئم)، بالائی ماساریقی عروق دمویہ (سوپیریئر میسینٹرک بلڈ ویسلز) کی صائمی اور لفائفی شاخیں، اعصاب، لبنیات (lacteals) اور لمفائی غدد مع چربی کی مختلف مقدار کے مشمول ہوتے ہیں۔

عطفۂ میکل (Meckel's diverticulum)۔ یہ ایک تھیلی ہے جو تقریباً ۲ فیصدی موضوعوں میں لفائفی (ایلیئم) کے نیچے کے حصے سے اُبھری ہوئی ہوتی ہے۔ اُس کی اوسط وضع قیام مصراع قولونی سے تقریباً ۱ میٹر اوپر، اور اُس کا اوسط طول قریب ۵ سینٹی میٹر کے ہوتا ہے۔ اُس کا قطریہ (calibre) عموماً لفائفی کے قطریہ سے مماثل ہوتا ہے، اور اُس کی سد بند انتہا آزاد ہو سکتی ہے، یا دیوار شکم کے ساتھ یا آنت کے کسی اور حصے کے ساتھ ایک لیفی بند کے ذریعہ سے پیوستہ ہوتی ہے۔ وہ زردینی قنات (vitelline duct) کا قایم رہا ہوا قُربی حصہ ہے۔ یہ قنات ابتدائی جنینی زندگی میں زردینی تاچہ (yolk-sac) اور ابتدائی ہضمی نالی (primitive digestive tube) کے درمیان رابطہ قایم کرنے والی قنات ہوتی ہے (صفحہ 53)۔

ساخت۔ چھوٹی آنت کی دیوار (تصویر 1141) چار طبقات یعنے مصلی، عُضلی، فضائی اور مخاطی طبقات، سے بنتی ہے۔

مصلی طبقہ باریطون سے بنتا ہے۔ اثناعشری کا بالائی حصہ اُس کے بوابی سرے کے قریب تقریباً پورے طور پر اس جھلی سے ڈھکا ہوا ہوتا ہے، لیکن دوسرے سرے پر صرف سامنے سے ڈھکا ہوا ہوتا ہے۔ حصۂ نازل سامنے کو اُس سے ڈھکا ہوا ہوتا ہے، باستثنائے اُس مقام کے جہاں وہ قولونِ مستعرض سے متماس ہے۔ اور حصۂ زیرین باریطون کے پیچھے واقع ہے، جو اُس سے خطِ وسطی میں اور خطِ وسطی کے قریب بالائی ماساریقی عروق (سوپیریئر میسینٹرک ویسلز) کے ذریعہ سے جُدا ہوتا ہے۔ بقیہ چھوٹی آنت باریطون سے گھری ہوتی ہے، بجز اپنے چسپیدہ یا ماساریقی کنارے کے برابر برابر کے یہاں آنت کی دیوار کے اندر عروق و اعصاب کے داخل ہونے کے لئے ایک فضا کھلی

رہ جاتی ہے۔

عضلی طبقہ چھوٹی آنت کے بالائی حصے کے نسبت زیرین حصے میں زیادہ دبیز ہوتا ہے وہ غیر مخطط عضلی ریشوں کی ایک بیرونی طولی اور ایک اندرونی مدوّر تہ پر مشتمل ہوتا ہے۔ طولی تہ پتلی ہوتی ہے مگر مدوّر تہ دبیز ہوتی ہے اور نہایت لمبے ریشوں سے بنتی ہے۔

فضائی یا تحت المخاطی طبقہ مخاطی اور عضلی تہوں کو ملحق کرتا ہے۔ وہ ڈھیلی فضائی بافت سے بنتا ہے، جس میں عروق دمویہ، عروق لمفائیہ اور اعصاب مشمول ہوتے ہیں۔

غشائے مخاطی چھوٹی آنت کے بالائی حصے میں دبیز اور نہایت عروقی مگر زیرین حصے میں نسبتہً پتلی اور کم عروقی ہوتی ہے۔ وہ حسب ذیل ساختوں پر مشتمل ہے:۔ فضائی یا تحت المخاطی طبقہ کے بعد ہی **مسکیو لیرس میوکوزی** (muscularis mucosæ = عضلۃ المخاط) ہے جو غیر مخطط عضلی ریشوں کے ایک بیرونی طولی اور ایک اندرونی مدوّر طبقہ پر مشتمل ہے۔ مسکیو لیرس میوکوزی سے اندر کے طرف جال نما بافت (retiform tissue) کی کچھ مقدار ہوتی ہے، جس کی جالیوں کے اندر لمفائی جسیمات ملفوف ہوتے ہیں اور جس میں عروق دمویہ اور اعصاب منشعب ہوتے ہیں۔ سب سے آخر میں ایک غشائے قاعدی ہے جو بلند و بالا استوانی خلیوں کی ایک منفرد تہ کو سہارا دیتی ہے۔ یہ خلیات ایک ذراتی منظر رکھتے ہیں اور ہر خلیہ میں ایک صاف بیضوی نواتہ ہوتا ہے۔ اُن کے اوپری یا غیر چسپیدہ سروں پر ایک اعلیٰ درجہ کے انعکاسی مادے کی ایک ممتاز تہ ہوتی ہے، جس پر انتصابی دھاریوں کے نشان ہوتے ہیں (مخطط کنارہ = striated border) سرحلی تہ میں ساغر نما خلیات (goblet cells) کچھ کچھ فاصلوں پر واقع ہوتے ہیں۔

غشائے مخاطی کے اندر یا اُس سے متعلق حسب ذیل ساختیں ہوتی ہیں:۔

مدوّر دُہراؤ۔	اثنا عشری غدد۔
خملات (villi)	منفرد لمفائی گرہیں۔
معوی غدد۔	مجتمعہ لمفائی گرہیں۔

مدوّر دُہراؤ (valvulæ conniventes) (تصویر 1142) غشائے مخاطی کے بڑے بڑے عرضی دُہراؤ ہیں، جو درونۂ معاء کے اندر اُبھرے ہوئے ہوتے ہیں۔ یہ غشائے مخاطی کے دُہرا ہو جانے سے بن جاتے ہیں، اس طرح پر کہ دُہراؤ کی دونوں تہیں تحت المخاطی بافت کے ذریعہ باہم پیوستہ ہوتی ہیں۔ معدے کے اندر کے دُہراؤ کے برعکس یہ دُہراؤ مستقل ہوتے ہیں اور جب

آنت پھول جاتی ہے تو ملتے نہیں۔ ان کی اکثریت (یعنے زیادہ تر تعداد) عرضاً آنت کے گرد اُس کے نصف یا دو ثلث محیط تک پھیلتی ہے، لیکن بعض دُہراؤ مکمل دائرے بنا دیتے ہیں، بعض دو شاخہ ہو کر منفصلہ دُہراؤں سے ملجاتے ہیں، اور بعض مرغولی یا لولبی رُخ رکھتے ہیں۔ آخر الذکر عموماً ایک سے قدرے زاید مرتبہ آنت کے گرد چکر لگاتے ہیں، لیکن کبھی کبھی دو یا تین مرتبہ بھی گھوم جاتے ہیں۔ نسبتہً بڑے دُہراؤ اپنے عریض ترین حصہ میں تقریباً ۵ ملی میٹر گہرائی رکھتے ہیں، لیکن بیشتر تعداد کی جسامت چھوٹی ہی ہوتی ہے۔ بڑے اور چھوٹے دُہراؤ باہم متبادل ہوتے ہیں۔ مدور دُہراؤ اثناعشری کے آغاز میں نہیں پائے جاتے بلکہ بوآب سے ۲½ یا ۵ سینٹیمیٹر آگے نمایاں ہونا شروع ہوتے ہیں جس نقطہ پر صفرادی اور بنقراسی قنائیں اثناعشری میں داخل ہوتی ہیں۔ اُس سے بعدی فاصلہ پر وہ نہایت بڑے اور نہایت قریب قریب ہوتے ہیں۔ صائم (جیجونم) کے بالائی نصف میں یہ بڑے اور متعدد ہوتے ہیں۔ لیکن اس نقطہ سے نیچے لفائفی (ایلیئم) کے وسط تک جسامت میں بہت چھوٹے ہو جاتے ہیں۔ یہ لفائفی کے حصہ زیرین میں تقریباً غائب ہوتے ہیں اسیواسطے آنت کا یہ حصہ اثناعشری اور صائم کے مقابلہ میں نسبتہً پتلا ہوتا ہے۔ مدور دُہراؤ آنت کے طول میں مُرور غذا کو سست رفتار کر دیتے ہیں اور اِن کی موجودگی کی وجہ سے انجذاب کے لئے سطح میں وسعت پیدا ہو جاتی ہے۔ 1178

معوی خملات (intestinal villi) غایت درجہ کے عروقی زائدے ہیں جنکو خالی آنکھ صرف دیکھ سکتی ہے۔ یہ تمام چھوٹی آنت کی غشاء مخاطی سے اُبھرتے ہیں اور اُس کی سطح میں ایک مخملی منظر پیدا کر دیتے ہیں۔ اثناعشری اور صائم میں یہ بڑے اور کثیر التعداد ہوتے ہیں لیکن لفائفی میں نسبتہً چھوٹے اور تعداد میں کم ہوتے ہیں۔

خملات کی ساخت۔ (تصاویر 1143,1144) خمل کے اصلی حصے یہ ہیں:- عرق لبنی، عروق دمویہ، سرحلمہ، غشاء قاعدی، اور طبقہ مخاطیہ کی عضلی بافت، اور یہ سب جال نما بافت (retiform tissue) کے ذریعہ سہارا پائے ہوئے اور باہم پیوستہ ہوتے ہیں۔ **لبنیات** (lacteals) بعض صورتوں میں دُہرے ہوتے ہیں، اور بعض حیوانات میں متعدد، لیکن عموماً صرف ایک ہی عرق ہوتی ہے۔ ہر عرق خمل کے محور میں واقع ہو کر ایک پھیلے ہوئے منہ بند سرے سے شروع ہوتی ہے، جو عین خمل کی چوٹی پر تو نہیں بلکہ اُس کے قرب میں ہوتی ہے۔ اُس کی دیوار حلمی خلیات کی ایک منفرد تہ سے بنتی ہے۔

FIG. 1142.—The interior of a portion of the upper part of the jejunum, showing the circular folds (valvulæ conniventes).



FIG. 1143.—A vertical section through a villus of the small intestine of a dog. × 80.

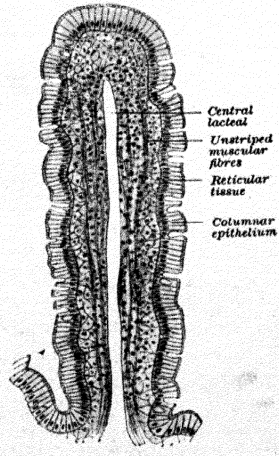

FIG. 1144.—A transverse section through a villus of the human intestine. × 350. (v. Ebner.)

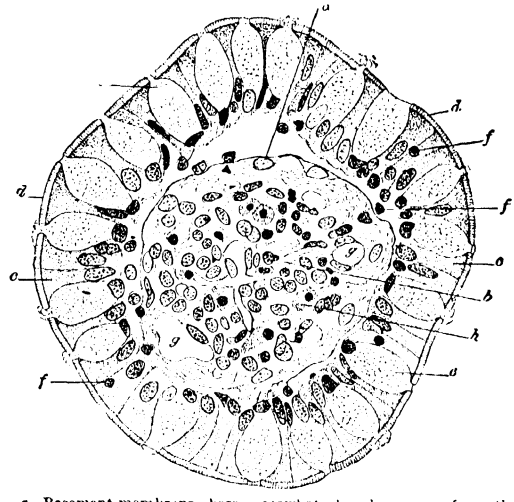

a. Basement-membrane, here somewhat shrunken away from the epithelium. *b.* Lacteal. *c.* Columnar epithelium. *d.* its striated border. *e.* Goblet-cells. *f.* Leucocytes in epithelium. *f'.* Leucocyte below epithelium. *g.* Blood-vessels. *h.* Muscle-cells cut across.

FIG. 1145.—The villi of the small intestine, showing the blood-vessels and the lymphatic vessels. (Cadiat.)

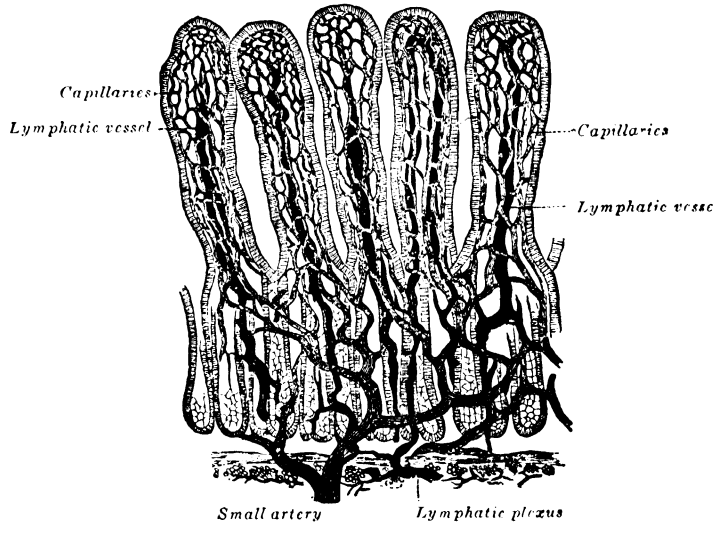

عضلی ریشے سکیوئیبرس میوکوزی (عضلۃ المخاط) سے ماخوذ اور عروق لبنیہ کے گرداگرد بنڈلوں میں مترتب ہوتے، اور حمل کے قاعدہ سے لیکر چوٹی تک پھیلتے ہیں۔ وہ جانباً منفرد عضلی خلیات چھوڑتے جاتے ہیں، جو شبکہ یا جال میں ملفوف ہو جاتے ہیں اور اُسی کے ذریعہ سے غشائے قاعدی اور لبنیہ سے چسپاں ہو جاتے ہیں۔

عروق دمویہ (تصویر 1145) غشائے قاعدی کے نیچے ایک ضفیرہ بناتے ہیں اور جالدار بافت میں ملفوف ہوتے ہیں۔

یہ ساختیں غشائے قاعدی سے گھری ہوئی ہوتی ہیں، جو درحلمی خلیات کے ایک طبقہ سے بنی ہوئی ہوتی ہے اور اس پر اُستوانی سرحلمہ کی ایک تہ رکھی ہوئی ہوتی ہے، جس کے ممیز خصائص اوپر بیان کئے گئے ہیں۔ جال نما بافت (retiform tissue) ایک جال بنا دیتی ہے (تصویر 1144) جس کی فضاؤں میں متعدد سفید جسیمات پائے جاتے ہیں۔

1179

معوی غدد (crypts of Lieberkuhn = لیبرکین کے طاقے) (تصویر 1146) چھوٹی آنت کی غشائے مخاطی کے ہر حصے میں کثیر تعداد میں پائے جاتے ہیں۔ یہ سادہ انبیبی غدد (tubular glands) ہیں، جو اُس سطح سے عموداً مترتب ہوتے ہیں، جس پر یہ چھوٹے چھوٹے مدور سوراخوں کے ذریعہ سے کھلتے ہیں۔ ایک عدسہ کی مدد سے ان کے فتحے باریک نقطوں کی صورت میں خملات کے درمیان پھیلے ہوئے دیکھے جا سکتے ہیں۔ اِن کی دیواریں پتلی ہوتی ہیں اور ایک غشائے قاعدی سے بنتی ہیں، جس پر اُستوانی سرحلمہ استر کرتا ہے۔ یہ دیواریں باہر کی طرف سے عروق شعریہ سے ڈھکی ہوئی ہوتی ہیں۔

اثنا عشری (duodenal glands) (Brunner's glands = غدد برونر) اثنا عشری کے ساتھ محدود ہیں (تصویر 1141) اور تحت المخاطی فضائی بافت میں پائے جاتے ہیں وہ بواب کے قریب سب سے زیادہ بڑے اور تعداد کثیر میں ہوکر اثنا عشری کے حصۂ فوقانی میں، اور حصۂ نازل کے بالائی نصف میں، تقریباً ایک مکمل تہ بنا دیتے ہیں۔ اِس سے آگے وہ تعداد میں بتدریج کم ہوکر اثنا عشری اور صائم (جیجونم) کے مقام اتصال پر غائب ہو جاتے ہیں۔ وہ چھوٹے چھوٹے مرکب عُنبیی انبیبی غدد (acinotubular glands) ہوتے ہیں، اور ہر غدہ متعدد جوفیزوں پر مشتمل ہوتا ہے، جن کے اندر چھوٹا استوانی سرحلمہ استر کرتا ہے اور جو ایک قنات کے ذریعہ آنت کی اندرونی سطح پر کھلتے ہیں۔

FIG. 1146.—An intestinal gland from the human intestine. (Flemming.) (From Quain's Elements of Anatomy.)

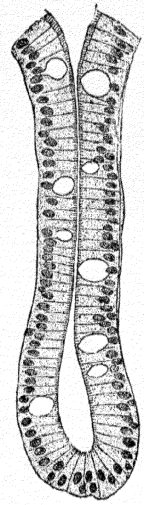

FIG. 1147.—Aggregated lymphatic nodules. A, from the upper part, and B. from the lower part, of the ileum.

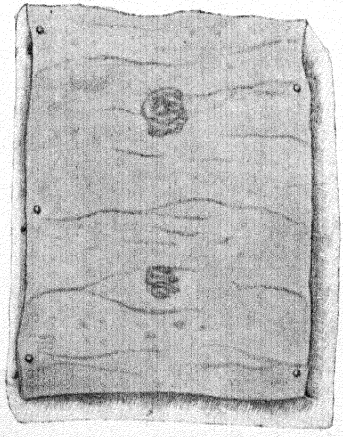

A

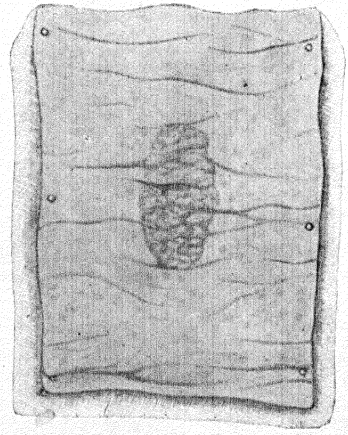

B

FIG. 1148.—A vertical section through a human aggregated lymphatic nodule, injected through the lymphatic vessels.

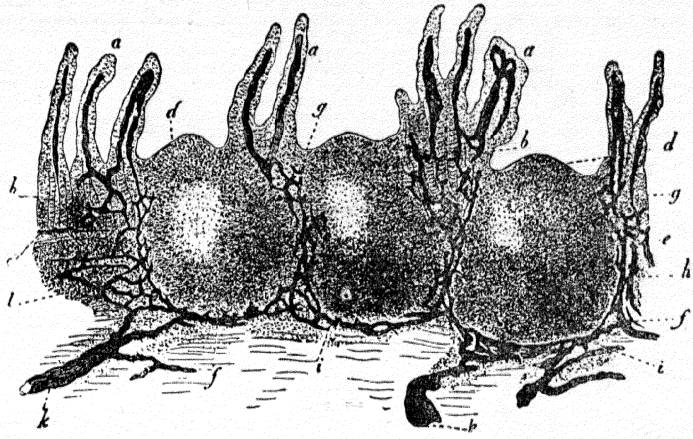

a. Villi with their lacteals. *b.* Intestinal glands. *c.* Muscularis mucosæ. *d.* Cupula or apex of solitary lymphatic nodule. *e.* Mesial zone of nodule. *f.* Base of nodule. *g.* Points of exit of the lacteals from the villi, and entrance into the true mucous membrane. *h.* Retiform arrangement of the lymphatic vessels in the mesial zone. *i.* Course of the latter at the base of the nodule. *k.* Confluence of the lymphatic vessels in the submucous tissue. *l.* Follicular tissue of the latter.

FIG. 1149.—A transverse section through the equatorial plane of three lymphatic nodules of the rabbit.

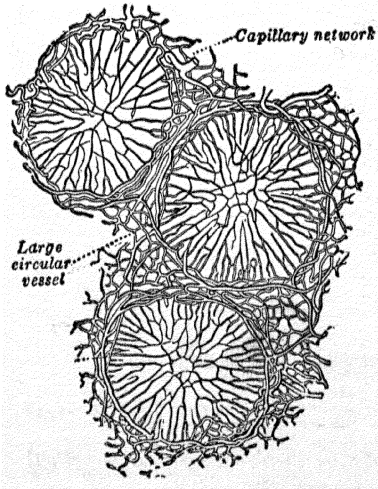

FIG. 1150.—The myenteric plexus of the rabbit. × 50.

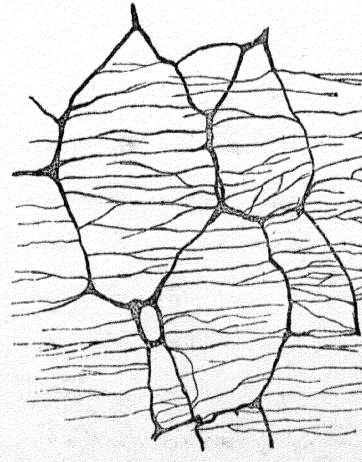

شاخیں نکلکر عضلی طبقہ کو چھیدتی اور اُس کو رسد پہنچاتی اور تحت المخاطی بافت میں ایک پیچیدہ ضفیرہ بنا دیتی ہیں۔ اِس ضفیرہ سے باریک باریک عروق نکلکر غشاء مخاطی کے غدد اور خملات کو جاتی ہیں۔ وریدیں ایک ایسا کمر اور ایسی ترتیب رکھتی ہیں۔ جو شرائین سے مشابہ ہیں۔ چھوٹی آنت کے **عروق لمفائیہ** (لبنیات = lacteals) دو گروہوں میں مرتب ہوتی ہیں یعنی ایک گروہ غشاء مخاطی کا اور دوسرا عضلی طبقہ کا۔ خملات کے عروق لمفائیہ انھی ساختوں میں جس طریقہ پر شروع ہوتے ہیں وہ صفحہ 1178 پر بیان کیا گیا ہے۔ وہ مخاطی اور تحت المخاطی بافت میں ایک پیچیدہ ضفیرہ بناتے ہیں اور اُن میں وہ عروق لمفائیہ بھی ملجاتی ہیں، جو منفرد گرہوں کے قاعدوں میں کی لمفائی فضاؤں میں سے نکلتی ہیں، اور پھر وہ یہاں سے ان بڑے عروق کو چلی جاتی ہیں، جو آنت کے ماساریقی کنارے پر ہیں۔ عضلی طبقہ کی عروق لمفائیہ بیشتر حد تک عضلی ریشوں کی دو تہوں کے درمیان واقع ہیں، جہاں وہ گنجان ضفیرہ بنا دیتی ہیں، وہ اپنے تمام تر مَر میں غشاء مخاطی سے آنے والی عروقِ لمفائیہ کے ساتھ آزادانہ ارتباط رکھتی ہیں اور انھی کی طرح اُن عروق لبنیہ کے آغازوں کے اندر کھُل جاتی ہیں جو کہ آنت کے چپیدہ کنارہ پر واقع ہیں۔

چھوٹی آنت کے **اعصاب**، بذریعہ سیلیاک گنگلیا (cœliac ganglia = شکمی عقود) اور سوپیریئر میسینٹرک شریانِ کے گرد کے ضفیروں کے، ویگس (عصبِ تائیہ) اور اسپلنکنک (splanchnic = حشوی) اعصاب سے ماخوذ ہیں۔ وہ اعصاب و عقود کے **ماساریقی ضفیرہ** (Auerbach's plexus) (تصویر 1150) کو جاتے ہیں، جو مدوّر اور طولی تہوں کے درمیان واقع ہے۔ اِس ضفیرہ سے ریشک نکلکر آنت کے عضلی طبقات میں پھیلتے ہیں۔ ماساریقی ضفیرہ سے ایک ثانوی ضفیرہ، **تحت المخاطیہ کا ضفیرہ** (Meissner's plexus) (تصویر 1151) ماخوذ ہوتا ہے اور یہ اُن شاخوں سے بنتا ہے جو مدوّر عضلی تہ کو چھید چکی ہیں۔ اس ضفیرہ میں وہ عقود بھی مشمول ہیں جن سے عصبی ریشے نکلکر مسکیولیرس میوکوزی (عضلۃ المخاط) کو اور غشاء مخاطی کو جاتے ہیں۔ تحت المخاطی ضفیرہ کے عصبی بنڈل ماساریقی ضفیرہ کے بنڈلوں کی نسبت باریک تر ہوتے ہیں۔

کیتھ (Keith) بیان کرتا ہے کہ ضفیرۂ آوربیک (Auerbach's plexus) صرف عقدی خلیات اور عصبی ریشوں ہی سے نہیں بنتا، بلکہ اُس میں کثیر التعداد دوسرے خلیات بھی مشمول ہیں، جن کی طرف کالیکر (Kolliker) نے متوجہ کیا ہے، اور جن کو کالیکر کے خلیات

(Kolliker's cells) کے نام سے موسوم کرسکتے ہیں۔ یہ خلیات چھوٹے اجسام رکھتے ہیں، جن سے متعدد شاخدار زائدے باہر نکلتے ہیں۔ یہ خلیات خالص غلافی خلیات (sheath-cells) سے اپنے تلوینی تعامل اور ساخت میں مختلف ہوتے ہیں۔ انھی خلیات کے ذریعہ سے آوربیک کی بافت (Auerbach's tissue) آنت کے نظام عضلی سے منسلک ہے۔ وہ عصبی ریشے جن کو مصنفین سابق نے آنت کے عضلی اور دیگر طبقات میں پھیلنے والا ظاہر کیا ہے، غالباً حسّی نوعیت کے ہوتے ہیں یہ پذیر آنت کی تراشیں ظاہر کرتی ہیں کہ بیرونی اور اندرونی عضلی طبقات ایک نابت تہ (germinal layer) سے نمو یاب ہوتے ہیں، جو اُن کے درمیان واقع ہے۔ ضفیرۂ آوربیک اس نابت یا نامیہ یعنے نمو سے تعلق رکھنے والی درمیانی تہ کا تفل (residue) یعنے بچا کھچا حصہ ہے۔ اغلب ہے کہ عُقدی خلیات کا مبداء مرکزی ہے، لیکن کالیکر کے خلیات بظاہر ایسے عضلی خلیات ہیں جن میں تفرق واقع نہیں ہوا ہے۔ وہ بیان کرتا ہے کہ نمو کے لحاظ سے ضفیرۂ آوربیک اپنے مبداء میں ہِس کے اطاق بُطینی بنڈل (atrioventricular bundle of His) سے مماثل ہے، اور اُس کی رائے ہے کہ یہ دونوں متجانس (homologous) ہیں۔[1]

1182

بڑی آنت

انٹسٹائینم کریسم

(INTESTINUM CRASSUM)

بڑی آنت (large intestine) لفائفی کے اختتام سے مبرز تک پھیلتی ہے اور اُس کا طول تقریباً ۱½ میٹر ہوتا ہے۔ اُس کا قطر (calibre) اعور (سیکم) کے مقام پر جو اُس کا آغاز ہے، کبیر ترین ہے، اور بتدریج مستقیم (رکٹم) تک کم ہوتا جاتا

---

[1] Proceedings of the Anatomical Society of Great Britain and Ireland, January 1915,

FIG. 1151.—The plexus of the submucosa of the rabbit. × 50.

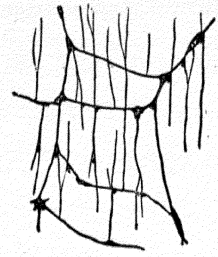

FIG. 1152.—The terminal part of the ileum, the cæcum and the vermiform process. Anterior aspect.

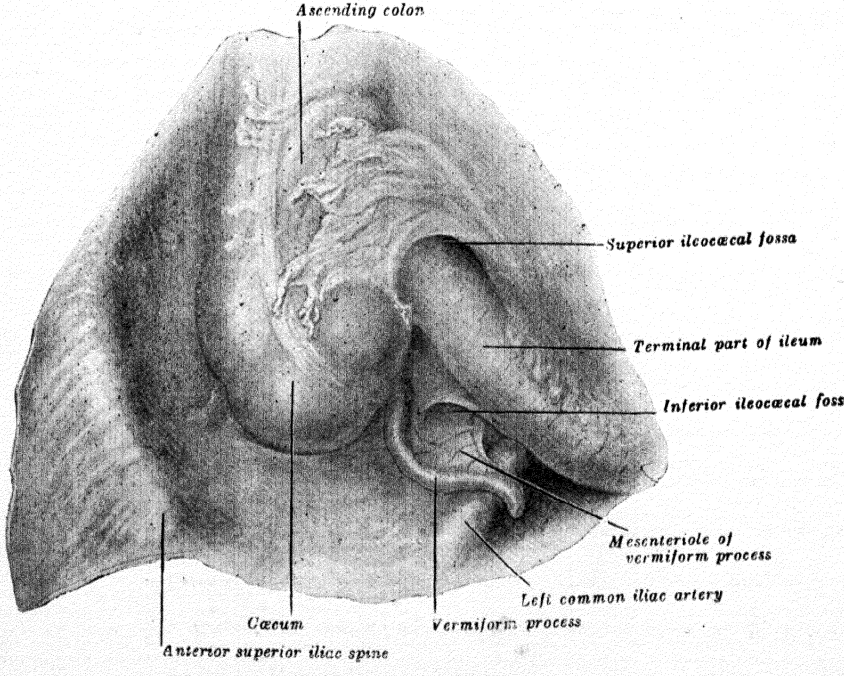

ہے، جہاں کہ مبرزی قنال سے بالکل ہی اوپر ایک بہت بڑا پھیلاؤ ہوتا ہے۔ بڑی آنت چھوٹی آنت سے ان خصائص میں اختلاف رکھتی ہے کہ اس کا قطر یہ زیادہ بڑا ہوتا ہے، اُس کی وضع قیام زیادہ پیوستہ ہے، اور اُس کی شکل تاچکی یعنے تھیلی نما ہوتی ہے اور وہ بعض زائد سے رکھتی ہے جو اُس کے خارجی طبقہ سے لگے ہوئے ہوتے ہیں اور جن کو اَپنڈسیس اِپی پلوئیکی (appendices epiploicæ) یا زوائد ثربیہ کہتے ہیں۔ مزید برآں اُس کے طولی عضلی ریشے آنت کے گرد ایک مسلسل تہ نہیں بناتے بلکہ ۳ طولی بندوں (tœniæ = بند) میں مرتب ہوتے ہیں۔ بڑی آنت اپنے مَمر میں ایک قوس بناتی ہے، جو چھوٹی آنت کے لچھوں کو گھیرتی ہے۔ بڑی آنت کا آغاز دائیں حرقفی خطے (iliac region) میں ایک پھیلے ہوئے حصے سے ہوتا ہے، جس کو سیکم (cæcum) یا اعور (تصویر 1114) کہتے ہیں، وہ دائیں قطنی (lumbar) اور مراقی (hypochondriac) خطوں یا قلیموں میں سے گزرتی ہوئی جگر کی زیرین سطح تک اوپر کو جاتی ہے۔ یہاں وہ بائیں طرف خم کھا کر (دائیں تعریج قولونی = right colic flexure) (تصویر 1139) سیکم کو عرضاً عبور کر کے بائیں مراقی خطے میں پہنچتی ہے۔ پھر وہ دوبارہ خم کھاتی بائیں تعریج قولونی (left colic flexure) (تصویر 1139) اور بائیں قطنی اور حرقفی خطوں کی راہ سے نیچے اُتر کر پیلوس (حوض) میں آتی اور وہاں ایک چنبر یا حلقہ بنا دیتی ہے جس کو سگمائڈ کولن (sigmoid colon) یعنے قولون سینی کہتے ہیں (تصویر 1155)۔ یہاں سے وہ حوض کی پچھلی دیوار کے زیرین حصے کے برابر برابر مبرز (anus) تک مسلسل ہو جاتی ہے۔ اُس کی تقسیم سیکم (اعور)، کولن (قولون)، ریکٹم (مستقیم)، اور اینل کنال (قنال مبرزی) میں کی گئی ہے۔

1183 سیکم (cæcum = اعور) (تصویر 1152)، جو بڑی آنت کا آغاز ہے، وہ بڑی تھیلی ہے جو مصراع قولونی کے لیول سے نیچے واقع ہے۔ اس کا بند سرا نیچے کی سمت، اور کھلا سرا اوپر کی سمت رُخ رکھتا ہے اور قولون کے ساتھ براہ راست مرتبط ہے۔ معلوم ہوتا ہے کہ سیکم (اعور) قولون کا آغاز یا سر ہے، اور اِس طرح پہلے اُسے راس الاعور قولونی (caput cæcum coli) کے نام سے یاد کرتے تھے۔ اُس کا اوسط طول تقریباً ۶ سینٹیمیٹر اور عرض تقریباً ½ سینٹیمیٹر ہوتا ہے۔ وہ دائیں حرقفی حفرے

میں انگوینل لیگامنٹ (رباط اُربی) کے پہلوی نصف کے اوپر واقع ہے، اور عضلۂ حرقفیہ (iliacus) اور عضلہ سوآس میجر (خصریۂ کبیرہ) کے اوپر استراحت پذیر ہے اور عموماً اگلی دیوار شکم سے متماس ہوتی ہے، لیکن ثرب کبیر (گریٹر اومینٹم) اور اگر سیکم (اعور) خالی ہے تو چھوٹی آنت کی کچھ لچھیاں بھی، اس کے سامنے واقع ہو سکتی ہیں۔ قاعدہ ہے کہ یہ باریطون سے بالکل ملفوف ہوتی ہے، لیکن تقریباً ۵ فیصدی حالتوں میں (بقول بیری: Berry) باریطونی ملبوس ناکمل ہوتا ہے، اور پچھلی سطح کا بالائی حصہ عریاں اور بذریعہ انضمامی بافت کے ردائے حرقفی (iliac fascia) سے پیوستہ یا جڑا ہوا ہوتا ہے۔ سیکم (اعور) بہت بڑی حد تک حرکت کی قابلیت رکھتی ہے، چنانچہ وہ دائیں انگوینل کنال (اُربی قنال) میں مفتوق (herniated) ہو جانے کا امکان بھی رکھتی ہے، اور کبھی کبھی بائیں جانب کے فتق اُربی (inguinal hernia) میں موجود پائی گئی ہے۔

اعور شکل میں مختلف ہوتی ہے، لیکن ٹریوز (Treves) کے خیال کے مطابق اُس کی جماعت بندی چار قسموں میں سے ایک کے تحت کی جا سکتی ہے۔ ابتدائی حیات جنینی میں وہ چھوٹی مخروطی اور قاعدے کے پاس چوڑی ہوتی ہے، اور اُس کا راس اوپر اور وسطی جانب لفائفی قولونی اتصال (ileocolic junction) کی طرف مائل ہوتا ہے۔ ایسی صورت میں وہ ایک منگابی بندر[1] (mangabey monkey) کی اعور سے مشابہ ہوتا ہے۔ جنین جوں جوں بڑھتا جاتا ہے اعور بہ نسبت طول کے عرض میں زیادہ بڑھتی ہے جس کا نتیجہ یہ ہوتا ہے کہ وہ ابتدائی شکل کی نسبت ایک زیادہ لمبی نالی بنا دیتی ہے جس میں چوڑا قاعدہ موجود نہیں ہوتا، لیکن راس کا لفائفی قولونی اتصال (ileocolic junction) کی طرف اُسی طرح میلان ہوتا ہے۔ یہ شکل اسپائڈر بندر[2] (spider monkey) میں دیکھی جاتی ہے۔ نمو کی ترقی کے ساتھ اس نالی کے حصۂ زیرین کا بڑھنا رُک جاتا ہے اور بالائی حصہ بہت زیادہ بڑا ہو جاتا ہے، جس کا نتیجہ یہ ہوتا ہے کہ پیدائش کے وقت ایک تنگ نالی (یعنی زائدہ دودیہ: vermiform process) ایک مخروطی اُبھار (یعنی اعور) سے متعلق ملتی ہے۔ یہ شکل شیرخوار بچوں میں پائی جاتی ہے، اور چونکہ یہ تقریباً ۲ فیصدی موضوعوں

---

[1] یہ بندر کی ایک جنس ہے جو افریقہ میں مدغاسکر کے خطے میں پائی جاتی ہے۔
[2] اس کے جوارح لمبے لمبے ہوتے ہیں اور دُم بھی لمبی ہوتی ہے جو لپٹ جاتی ہے۔

FIG. 1153.—The interior of the cæcum and the lower end of the ascending colon, showing the colic valve.

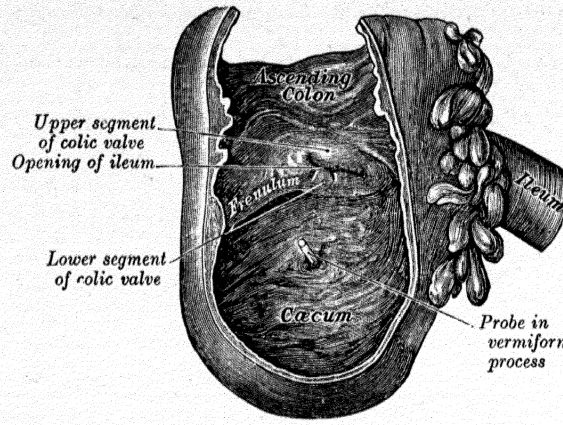

FIG. 1154.—A transverse section through the human vermiform process. × 20.

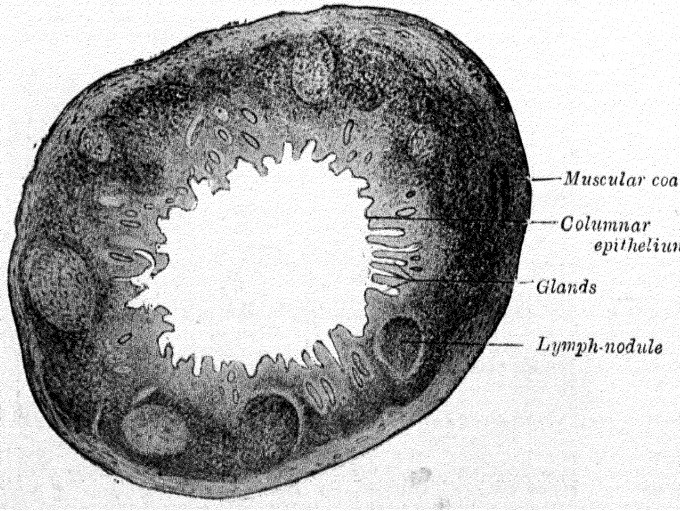

میں عمر بھر باقی رہتی ہے، ٹریوز اسے اپنی انسانی اعوروں کی چار قسموں میں سے پہلی قسم خیال کرتا ہے۔ یہ اعور مخروطی ہوتی ہے اور زائدہ اُس کے راس سے نکلتا ہے تینوں قولونی فیتے یا بند (tænæ coli) (صفحہ 1182) زائدے سے شروع ہوتے ہیں اور ایک دوسرے سے برابر کا فاصلہ رکھتے ہیں۔ دوسری قسم میں اگلے فیتے کے ہر جانب ایک تاچک یعنے چھوٹی تھیلی کے پھوٹ نکلنے کے باعث مخروطی اعور مربع بن چکی ہوتی ہے۔ یہ چھوٹی تھیلیاں جسامت میں برابر ہوتی ہیں اور زائدہ بجائے مخروط کے راس سے نکلنے کے ان تھیلیوں کے درمیان سے نکلتا ہے۔ یہ قسم تقریباً ۳ فیصدی موضوعوں میں پائی جاتی ہے۔ تیسری قسم وہ ہے جو معمولاً انسان میں پائی جاتی ہے۔ اس میں دو چھوٹی تھیلیاں جو دوسری قسم میں یکساں تھیں، غیر مساوی شرحوں سے بڑھ چکی ہوتی ہیں، یعنے دائیں تھیلی بائیں تھیلی کے نسبت زیادہ سرعت کے ساتھ بڑھ جاتی ہے، اس کا نتیجہ یہ ہوتا ہے کہ دائیں تھیلی کے نیچے کے طرف بڑھ جانے سے ایک بظاہر نیا راس پیدا ہو جاتا ہے اور اصلی راس مع اپنے چسپیدہ زائدہ کے نفائفی قولونی اتصال (ileocolic junction) کے بائیں جانب ہٹا ہوا ہوتا ہے۔ تینوں فیتے اب بھی زائدۂ دودیہ کے قاعدہ سے شروع ہوتے ہیں، لیکن اب وہ ایک دوسرے سے مساوی الفاصلہ نہیں ہوتے کیونکہ دائیں تھیلی اگلے فیتے اور پچھلے پہلوی فیتے کے درمیان بڑھ گئی ہے اور اُس نے ان دونوں فیتوں کو بائیں جانب ہٹا دیا ہے۔ یہ قسم تقریباً ۹۰ فیصدی موضوعوں میں واقع ہوتی ہے۔ چوتھی قسم محض تیسری قسم کی مبالغہ آمیز حالت ہے۔ دائیں تھیلی اب بھی نسبتہً بڑی ہوتی ہے اور اسکے ساتھ ہی بائیں تھیلی مذبول یعنے ٹھہری ہوئی ہوتی ہے، جس کا نتیجہ یہ ہوتا ہے کہ اعور کا اصلی راس مع زائدہ دودیہ کے نفائفی قولونی اتصال کے قریب ہو جاتا ہے، اور اگلا فیتہ وسطانی جانب اُسی مقام کو چلا جاتا ہے۔ یہ قسم تقریباً ۴ فیصدی موضوعوں میں موجود ہوتی ہے۔

مصراع قولونی (colic valve) (تصویر 1153) نفائفی کا نیچے کا سرا بڑی آنت کے وسطی اور پچھلے حصہ میں، اُس نقطہ پر کھلتا ہے جہاں اعور کا اتصال قولون کے ساتھ ہوتا ہے۔ اس کھلنے کے مقام کی پاسبانی ایک مصراع کرتا ہے جو دو فلقات یا لبوں پر مشتمل ہوتا ہے، جو بڑی آنت کے درونہ کے اندر ابھر آتے ہیں۔ اگر آنت کو ہوا بھر کر خشک کر دیا جائے تو یہ لب ہلالی شکل کے نظر آتے ہیں۔ اوپر کا لب، جس کا رُخ تقریباً اُفقی ہے، اپنے محدب کنارہ سے قولون اور نفائفی کے خط اتصال کے ساتھ چسپاں ہوتا ہے۔ نیچے کا لب جو نسبتہً

1184 زیادہ لمبا اور زیادہ مقعر ہے۔ لفائفی اور اعور کے خط اتصال کے ساتھ چسپیدہ ہوتا ہے۔ سوراخ کے سروں پر مصراع کے دونوں فلقات متحد ہو کر تنگ غشائی حیود (ridges) کی شکل میں قنال کے گرد قدرے فاصلہ تک مسلسل ہو کر مصراع کے لجیمات (frenula) بنا دیتے ہیں۔ سوراخ کا بایاں یا اگلا سرا گول اور دایاں یا پچھلا سرا تنگ اور نوکدار رہتا ہے۔ تازہ حالت میں یا علیٰ حالہا سخت کئے ہوئے نمونوں میں پایا جاتا ہے کہ لفائفی کا مدوّر عضلی طبقہ موٹا ہو کر ایک مصراع بنا دیتا ہے، جو ایک عضلۂ عاصرہ (sphincter) کی طرح ہوتا ہے، لیکن مصراع کے لب اعور کے درون کے اندر دبیز دہراؤں کی صورت میں اُبھرے ہوئے ہوتے ہیں اور اُن کے درمیان کا فتحہ ایک جھری جیسا یا کسی قدر بیضوی شکل کا ہو سکتا ہے۔

مصراع کا ہر لب غشائے مخاطی کے اور آنت کے مدوّر عضلی ریشوں کے دوہرا ہو جانے سے بنتا ہے، مگر طولی ریشے اور بار لیطون دونوں بلا کسی مزاحمت کے چھوٹی آنت سے بڑی آنت تک مسلسل چلے جاتے ہیں۔

مصراع کی وہ سطحیں جو لفائفی (ایلیئم) کے رُخ پر ہیں خملات سے ڈھکی ہوتی ہیں اور چھوٹی آنت کی غشائے مخاطی کی ممیّز ساخت پیش کرتی ہیں۔ لیکن وہ سطحیں جو بڑی آنت کے رُخ پر ہیں خملات سے معرّا ہوتی ہیں اور اُن پر بڑی آنت کی غشائے مخاطی کے مختص کثیر التعداد نلی نما غدد کے دہانوں کے نشانات پائے جاتے ہیں۔ پہلے خیال کیا جاتا تھا کہ یہ مصراع اعور میں سے لفائفی (ایلیئم) کے اندر غذا کی واپسی (reflux) کو روکتا ہے، لیکن ہر لحاظ سے اغلب یہی معلوم ہوتا ہے کہ یہ لفائفی کے انتہائی سرے کے گرد ایک عضلۂ عاصرہ (sphincter) کی طرح کام دیتا ہے اور لفائفی کے مافیہا کو اعور کے اندر غیر معمولی سرعت کے ساتھ داخل ہونے میں مزاحم ہوتا ہے۔ یہ مصراع اُن صدمات سے جو اُسے حشائی اعصاب (splanchnic nerves) کے ذریعے سے پہنچتے ہیں، ایک تنشی انقباض (tonic contraction) کی حالت میں رہتا ہے۔

زائدۂ دودیہ (vermiform process) یا **ضمیمہ** (appendix) (تصویر 1152) جو ایک لمبی، تنگ، کرم کی شکل کی نالی ہے، ایک ایسے مقام سے نکلتا ہے، جو ابتداءً اعور (سیکم) کا راس تھا۔ زائدہ دودیہ کا محلِ وقوع مندرجہ ذیل متعدد مقامات میں سے کسی ایک مقام پر ہو سکتا ہے:- (الف) وہ اعور اور قولون صاعد کے حصہ زیرین میں قیام رکھ سکتا ہے

(پس اعوری = postcæcal) اور خلف القولونی = retrocolic) (ب) وہ پیلوس یعنے حوض کے گگر (brim of pelvis) پر سے نیچے لٹکا ہوا ہو سکتا ہے (حوضی یا نازل = pelvic or descending) (ج) وہ راس اعور قولونی (caput cæcum coli) سے نیچے واقع ہو سکتا ہے (زیر قولونی = subcolic) بارہا وہ لفائفی کے منتہی حصے کے سامنے (پیش لفائفی = preileal) یا پیچھے واقع ہوتا ہے (پس لفائفی = postileal)۔ وہ طول میں ۲ سینٹی میٹر سے ۲۰ سینٹی میٹر تک مختلف ہوتا ہے اور اُس کی اوسط لمبائی تقریباً ۹ سینٹی میٹر ہوتی ہے وہ باریطون کے ایک دہراؤ (ماساریقائے صغیر = mesenteriole) کے ذریعہ سے لفائفی (ایلیئم) کی ماساریقا کے حصۂ زیرین سے ملحق و پیوستہ ہوتا ہے۔ زیادہ تر حالتوں میں یہ دہراؤ کم و بیش مثلثی شکل کا ہوتا ہے اور قاعدہ ہے کہ اِس نلی کی تمام لمبائی میں پھیلتا ہے۔ ماساریقائے صغیر کی دو تہوں کے درمیان اور اُس کے آزاد حاشیہ کے قریب شریان زائدی (appendicular artery) واقع ہے۔ زائدہ دودیہ کی قنال چھوٹی ہوتی ہے اور اعور کے ساتھ ایک دہانہ کے ذریعہ مرتبط و مسلسل ہوتی ہے، جو لفائفی قولونی فتحہ (ileocolic opening) کے نیچے اور پیچھے واقع ہوتا ہے۔ اِس دہانہ کی پاسبانی کبھی کبھی ایک مصراع کرتا ہے جو غشائے مخاطی کے ایک دہراؤ سے بنتا ہے۔

1185

ساخت۔ زائدہ دودیہ کے طبقات وہی ہیں جو آنت کے ہوتے ہیں، یعنی مصلی، عضلی، تحت المخاطی اور مخاطی۔ مصلی طبقہ اِس نلی کے لئے ایک مکمل پوشش بناتا ہے، باستثنائے اُس کی ماساریقائے صغیر کی چسپیدگی کے تنگ خط کے طول کے۔ طولی عضلی ریشے، بڑی آنت کے بیشتر حصہ کی طرح، یہاں تین بند نہیں بناتے، بلکہ پورے عضو کو ملفوف کر لیتے ہیں، باستثنائے ایک یا دو نقطوں کے جہاں طولی اور مدور ریشے دونوں کم ہوتے ہیں، چنانچہ باریطونی اور تحت المخاطی طبقات چھوٹے چھوٹے رقبوں پر باہم

لہ آر۔ جے گلیڈسٹون (R. J. Gladstone) اور سیسل پی۔ جی۔ ویکلی (Cecil P. G. Wakeley) نے زائدہ دودیہ کے اوضاع قیام کا امتحان تین ہزار موضوعوں میں کیا اور اُسے ۶۹٫۲ فی صدی میں پس اعوری اور خلف القولونی ۲٫۵ فیصدی میں حوضی، ۸۶٫۱ فیصدی میں زیر قولونی، اور ۴٫۱ فیصدی میں پیش لفائفی یا پس لفائفی پایا۔ دوسرے مشاہدین نے جو فی صدی اعداد دئے ہیں اُن سے یہ اعداد نہایت نمایاں اختلاف رکھتے ہیں۔ (British Journal of Surgery Vol. XI, No: 43, 1924)

متماس (contiguous) ہوتے ہیں۔ مدوّر عضلی ریشے طولی ریشوں کے نسبت ایک دبیز تہ بناتے ہیں اور ان سے اتصالی بافت کی ایک قلیل مقدار کے ذریعہ جُدا ہوتے ہیں۔ تحت المخاطی طبقہ خوب نمو یافتہ ہوتا ہے اور اُس میں ایک بڑی تعداد ملف آسا بافت کے تودوں کی ہوتی ہے، جن کے باعث غشائے مخاطی درونہ کے اندر اُبھر کر درونہ کی جسامت کو چھوٹا اور شکل کو ناہموار کر دیتی ہے۔ غشاء مخاطی استوانی سرحلمہ کا استر رکھتی ہے۔ اور بقیہ بڑی آنت کی غشاء مخاطی سے مشابہ ہے مگر اس میں معوی غدد کی تعداد نسبتہً کم ہوتی ہے (تصویر 1154)۔

قولون (colon) مندرجۂ ذیل چار حصوں میں منقسم ہے: **صاعد** (ascending) **مستعرض** (transverse)، **نازل** (descending)، اور **سینی** (sigmoid)۔

قولونِ صاعد (ascending colon) جو تقریباً ۱۵ سینٹی میٹر لمبا ہوتا ہے، قطر میں اعور کے نسبت کم ہے۔ وہ اعور سے شروع ہو کر اوپر کے طرف جگر کے دائیں لختہ کی زیرین سطح کو جاتا ہے، جہاں وہ ایک غیر عمیق نشیب، نشان قولونی (colic impression) میں مسکن رکھتا ہے۔ یہاں وہ یکایک سامنے اور بائیں جانب خم کھا کر دائیں قولونی (کبدی) تعریج [right colic (hepatic) flexure] بنا دیتا ہے (تصویر 1139)۔ وہ پچھلی شکمی دیوار کے ساتھ باریطون کے ذریعہ سے تماس قائم رکھتا ہے، جو اُس کے اطراف اور اگلی سطح کو ڈھانکتا ہے، اور اُس کی پچھلی سطح ڈھیلی فضائی بافت کی وساطت سے عضلۂ حرقفیہ (iliacus)، کواڈریٹس لمبورم (عضلہ مربعہ قطنیہ)، ٹرانسورسس ابڈامنس (عضلہ مستعرضۂ شکمیہ) کے وتر عریضی (aponeurotic) آغاز کے ساتھ، اور بائیں گردہ کے زیرین اور پہلوی حصہ کے محاذ کے ساتھ ملحق و پیوستہ ہوتی ہے۔ اس کو کبھی کبھی باریطون بالکلیہ ملفوف کر کے ایک ممتاز مگر تنگ ماساریقائے قولونی (mesecolon) بنا دیتا ہے[1]۔ وہ (یعنے قولون صاعد)

---

[1] ٹریوز نے ایک سو موضوعوں کا امتحان کیا تو پایا کہ ۵۲ میں نہ تو قولون صاعد کی نہ قولون نازل کی ماساریقائے قولونی موجود تھی، ۲۰ میں ہر دو کی ماساریقا موجود تھیں۔ لیکن ۱۰ میں قولون صاعد کی ماساریقا اور ۲۲ میں قولون نازل کی ماساریقا موجود تھی۔ چنانچہ اس سے یہ نتیجہ نکلتا ہے کہ لمبر کولاٹمی (lumbar colotomy)۔ یعنے قطعی قولون شکافی کا عمل کرتے وقت جملہ مریضوں میں سے چھتیس ۳۶ فیصدی میں بائیں جانب اور چھتیس ۳۶ فی صدی میں دائیں جانب ایک ماساریقائے صغیر ملنے کی توقع کی جا سکتی ہے۔

سامنے لفائفی (ایلیئم) کے لچھوں اور جدار شکمی کے ساتھ مجاورت رکھتا ہے۔

قولون مستعرض (transverse colon) (تصویر 1114) جو تقریباً ۵۰ سنٹیمٹر لمبا ہوتا ہے، دائیں تعریج قولونی کے مقام سے، دائیں مراقی خطے (hypochondriac region) میں شروع ہو کر، شکم کو عرضاً عبور کر کے بائیں مراقی خطے میں چلا جاتا ہے، پھر طحال کے زیرین سرے کے نیچے خود پر فوری خم کھا کر بائیں قولونی (طحالی) تعریج [left colic (splenic) flexure] بنا دیتا ہے۔ وہ شکم پر اپنے مستعرض ممر میں سُرّی (امبلیکل) اور شراسیفی (ایپگسٹرک) خطوں میں پڑا رہتا ہے اور ایک قوس بناتا ہے جسکے انقعار (concavity) کا رُخ عموماً پیچھے اور قدرے اوپر کی طرف ہوتا ہے۔ اُس کے طحالی سرے کی طرف اکثر ایک فوری خم U کی شکل کا ہوتا ہے جو اصلی خم کی نسبت ممکن ہے کہ زیادہ نیچے اُترا ہوا ہو۔ اُس کی دائیں انتہا کی پچھلی سطح باریطون سے مُعرّا ہے اور فضائی بافت کے ذریعہ اثناعشری کے حصہ نازل سے اور لبلبہ کے سر سے چسپاں ہوتی ہے۔ لبلبہ کے سر اور بائیں تعریج قولونی کے درمیان قولون مستعرض تقریباً تمام تر باریطون میں لپٹا ہوا ہوتا ہے اور لبلبہ کے اگلے کنارہ سے بذریعہ ٹرانسورس میزوکولن (ماسار یقائے قولون مستعرض) ملحق و پیوستہ ہے۔ وہ اپنی بالائی سطح سے جگر اور مرارہ، معدہ کے انحناء کبیر، اور طحال کے زیرین سرے کے ساتھ مجاورت رکھتا ہے۔ اپنی زیرین سطح سے چھوٹی آنت کے ساتھ، اپنی اگلی سطح سے گریٹرا ومنٹم (شرب کبیر) کی اگلی تہوں اور جدار شکمی سے، اپنی پچھلی سطح سے اثناعشری کے حصہ نازل، لبلبہ کے سر، ماسار یقا کے بالائی کنارے۔ اثناعشری صائمی تعریج (duodenojejunal flexure) اور صائم (جیجونم) اور لفائفی (ایلیئم) کے بعض لچھوں سے مجاورت رکھتا ہے۔

بائیں قولونی یا طحالی تعریج (left colic or splenic flexure) (تصویر 1139) قولون کے مستعرض اور نازل حصوں کے مقام اتصال پر بائیں مراقی (ہیپوکانڈریاک) خطے میں واقع ہے اور طحال کے زیرین سرے اور لبلبہ کی دُم کے ساتھ مجاورت رکھتا ہے۔ 1186
یہ تعریج اس قدر حاد ہے کہ قولون مستعرض کا سرا عموماً قولون نازل کے محاذ کو چھوتا ہے۔

بقیہ حاشیہ صفحہ گذشتہ The Anatomy of the Intestinal canal and Peritoneum in Man, 1885, p. 55.

بائیں قولونی تعریج دائیں قولونی تعریج کی نسبت زیادہ بلند لیول پر اور اُس کے مستوی سے نیچے کو مسکن رکھتی ہے اور ایک باریطونی دُہراؤ کے ذریعہ، جس کو حجابی قولونی رباط (phrenicocolic ligament) کہتے ہیں اور جو طحال کے زیرین سرے کو سہارا دیتے میں مدد ہوتا ہے (صفحہ 1163)، ڈایافرام سے دسویں اور گیارھویں پسلی کے مقابل چسپاں ہوتی ہے۔

قولون نازل (descending colon) جو تقریباً ۲۵ سینٹی میٹر لمبا ہوتا ہے بائیں مراقی (ہیپو کانڈریاک) اور قطنی (لمبر) خطوں میں سے اور بائیں گردہ کے زیرین حصہ کے سامنے سے نیچے اُترتا ہے۔ وہ گردہ کے زیرین سرے کے قریب عضلۂ خصریہ کبیرہ (سوآس میجر) کے پہلوی کنارہ کی طرف وسطی جانب کو خم کھاتا ہے اور عضلۂ خصریہ کبیرہ (سوآس میجر) اور عضلۂ مربعہ قطنیہ (کواڈریٹس لمبورم) کے درمیان کے زاویہ میں نیچے اُتر کر عرف الحرقفہ (iliac crest) کو جاتا ہے پھر وہ عضلۂ حرقفیہ (الیاکس) اور خصریہ کبیرہ (سوآس میجر) کے سامنے نیچے کی طرف اور وسطی جانب خم کھا کر حوض صغیر (لیسر پیلوس) کے بالائی سوراخ کے قریب قولون سینی (سگمائڈ کولن) میں ختم ہو جاتا ہے۔[1] اُس کی اگلی سطح اور اطراف باریطون سے ڈھکے ہوئے ہوتے ہیں لیکن پچھلی سطح بائیں گردہ کے زیرین اور جانبی حصہ، عضلۂ مستعرضہ شکمیہ (ٹرانسورسس ابڈامنس) کے وتر عریضی آغاز، عضلۂ مربعہ قطنیہ (کواڈریٹس لمبورم)، عضلۂ حرقفیہ (الیاکس) اور عضلۂ خصریہ کبیرہ (سوآس میجر) کے ساتھ بذریعہ فضائی بافت کے الحاق رکھتی ہے (تصویر 1155)۔ وہ قولون صاعد کی نسبت قطر میں زیادہ چھوٹا، زیادہ گہرائی میں واقع، اور اپنی پچھلی سطح پر باریطون سے نسبتہً بیشتر اوقات ڈھکا ہوا ہوتا ہے (دیکھو حاشیہ صفحہ 1185)۔ اس کے سامنے چھوٹی آنت کے کچھ لچھے ہوتے ہیں۔

قولون سینی (sigmoid colon) [جسے کبھی کبھی **قولون حوضی** (pelvic colon)

---

[1] گاہے قولون نازل کے متعلق اس طرح بیان کیا جاتا ہے کہ وہ عرف الحرقفی کے لیول کے قریب ختم ہو جاتا ہے اور وہ حصہ جو اس لیول اور حوض صغیر کے بالائی سوراخ کے درمیان واقع ہے **قولون حرقفی** (iliac colon) کے نام سے موسوم کیا جاتا ہے۔

FIG. 1155.—The lower part of the descending colon, the sigmoid colon, and the rectum, seen from the front, after injection with paraffin, and the removal of the pubic bones and the bladder.

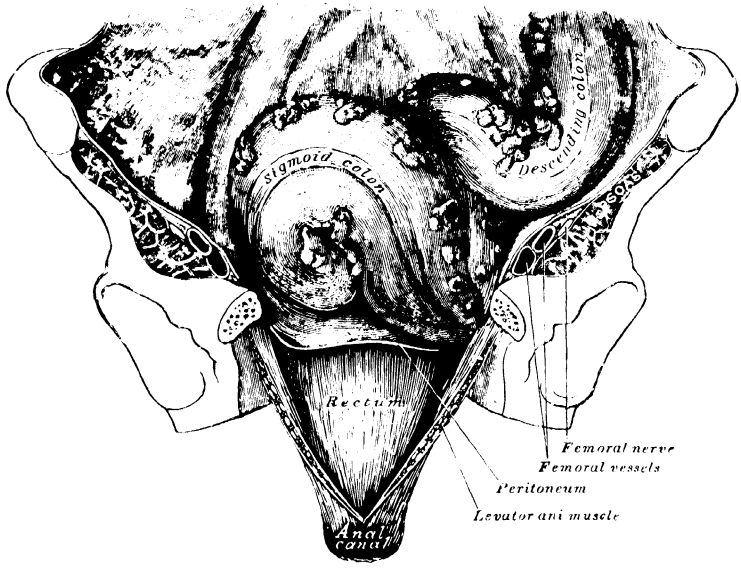

FIG. 1156.—The posterior aspect of the rectum. Exposed by removing the lower part of the sacrum and the coccyx.

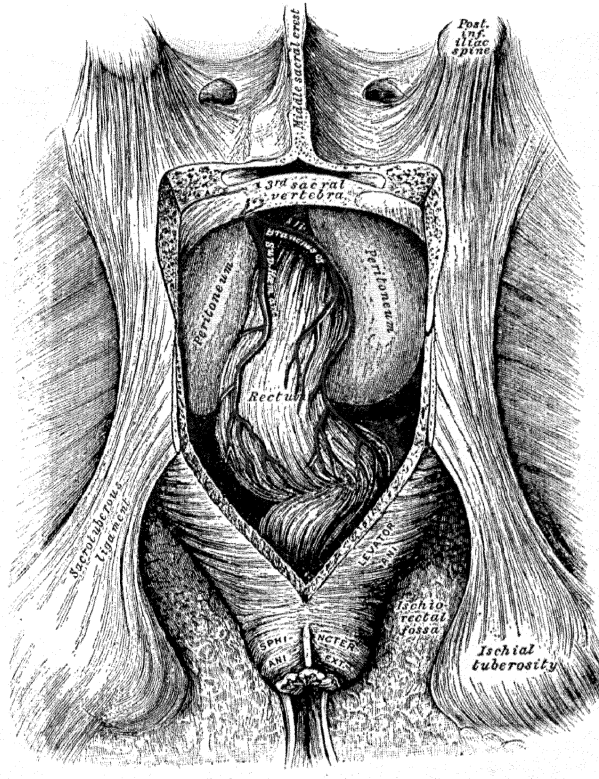

بھی کہتے ہیں] (تصویر 1155) حوض صغیر (لیسر پیلوس) کے بالائی سوراخ کے قریب شروع ہوتا ہے جہاں وہ قولون نازل کے ساتھ مسلسل ہے۔ وہ ایک حلقہ بنا دیتا ہے جس کا طول بہت مختلف لیکن اوسطاً تقریباً ۴۰ سینٹی میٹر ہوتا ہے، اور طبعاً پیلوس کے اندر قیام پذیر ہے۔ یہ حلقہ تین حصوں پر مشتمل ہوتا ہے:۔ پہلا حصہ بائیں حوضی دیوار کو چھوتا ہوا نیچے اُترتا ہے دوسرا، ذکور میں مستقیم (ریکٹم) اور مثانہ کے درمیان، اور اُناث میں مستقیم اور رحم کے درمیان 1187
کہفہ حوض کو عبور کرتا ہے اور دائیں حوضی دیوار کو چھو سکتا ہے۔ تیسرا حصہ پیچھے کی طرف خم کھا کر عجز (سیکرم) کے تیسرے مہرے یا ٹکڑے کے لیول پر خط وسطی میں پہنچ جاتا ہے، جہاں وہ نیچے کی طرف جھک کر مستقیم (ریکٹم) میں ختم ہو جاتا ہے۔ قولون سینی اُس باریطون سے بالکل گھرا ہوا ہوتا ہے، جو ایک ماسا ریقا یعنے ماسا ریقائے قولون سینی (sigmoid mesocolon) بناتا ہے (صفحہ 1163)۔ یہ طول میں مرکز سے حلقہ کے سروں کی طرف کم ہوتا جاتا ہے، جہاں یہ غائب ہو جاتا ہے، جس کا نتیجہ یہ ہوتا ہے کہ حلقہ قولون نازل اور مستقیم کے ساتھ اتصال کے مقام پر تو پیوست یا غیر متحرک ہوتا ہے لیکن اپنے مرکزی حصے میں اُسے بڑی حد تک حرکت کی قابلیت حاصل ہے۔ قولون سینی کے پیچھے بیرونی حرقفی (ایکسٹرنل ایلیاک) عروق، بایاں عضلۂ پائریفارمس (piriformis) اور بائیں عجزی ضفیرے (سیکرل پلیکسسز) کے اعصاب ہوتے ہیں۔ اُس کے سامنے چھوٹی آنت کے کچھ لچھے ہوتے ہیں جو اُسے مردوں میں مثانہ سے اور عورتوں میں رحم سے علٰحدہ کرتے ہیں۔

قولون سینی کی وضع قیام اور شکل بہت مختلف ہوتے ہیں اور اُن کا انحصار امور ذیل پر ہوتا ہے:۔ (الف) اس کے طول پر، (ب) اُس کی ماسا ریقا (میزوکولن) کے طول اور آزادی پر (ج) اُس کے انتفاخ کی حالت پر۔ جب وہ پھولا ہوا ہوتا ہے تو حوض (پیلوس) سے باہر نکلکر کہفۂ شکمی کے اندر آجاتا ہے، اور جب خالی ہوتا ہے تو پھر حوض کے اندر چلا جاتا ہے (د) مستقیم اور مثانہ کی اور عورتوں میں رحم کی) حالت پر۔ جب یہ اعضا پھولے ہوئے ہوتے ہیں تو قولون سینی اوپر اُٹھ آنیکا رجحان رکھتا ہے۔ خالی حالت میں اسکے برعکس ہوتا ہے۔

1188 **مستقیم** (rectum) (تصاویر 1155 to 1157) اوپر قولون کے ساتھ مسلسل ہے، لیکن نیچے وہ مبرزی قنال میں ختم ہو جاتی ہے۔ اُس کے آغاز سے، جو تیسرے عجزی (سیکرل) فقرہ کے لیول پر ہوتا ہے، وہ عجزی عصعصی (sacro-coccygeal) خم میں لیٹی

ہوئی نیچے کے طرف جاتی اور عُصعُص (coccyx) کی نوک کے سامنے یا قدرے نیچے ۲ یا ۳ سینٹی میٹر تک، غدۂ قدامیہ (prostate) کے راس تک پھیلتی ہے پھر وہ پیچھے کے طرف فوری خم کھا کر مہرزی قنال میں چلی جاتی ہے۔ چنانچہ وہ دو پیش پسین تعریجیں (flexures) پیش کرتی ہے:- ایک بالائی یا عجزی تعریج (sacral flexure) جس کا تحدب یا ابھار پیچھے کے طرف ہوتا ہے، اور ایک زیرین یا عجانی تعریج (perinœal flexure) جس کا تحدب سامنے کے طرف ہوتا ہے۔ وہ دو جانبی خم بھی بناتی ہے۔ ایک جو دائیں جانب کو محدب ہے تیسرے اور چوتھے عجزی فقرہ کے اتصال کے مقابل ہوتا ہے، اور دوسرا جو بائیں جانب کو محدب ہے، عجزی عصعصی (سیکرو کاکسیجیئل) مفصل کے مقابل ہوتا ہے۔ لیکن یہ خم چنداں اہمیت نہیں رکھتے۔ مستقیم تقریباً ۱۲ سینٹی میٹر لمبی ہوتی ہے اور اُس کے آغاز میں اس کا قطر وہی ہوتا ہے جو قولونِ سینی کا، لیکن اس کے اختتام پر اُس کے متسع ہونے سے فراخۂ مستقیمی (rectal ampulla) بنتا ہے۔ اُس میں قولون کی طرح کی تاچکی (sacculation) نہیں ہوتی، یعنے چھوٹی تھیلیاں نہیں بنتیں، لیکن جب اُس کا حصہ زیرین منقبض ہوتا ہے تو اُس کی غشاء مخاطی میں متعدد شکنیں پڑ جاتی ہیں جو طولی سمت میں ہوتی ہیں اور آنت کے پھولنے کی حالت میں مٹ جاتی ہیں۔ ان کے علاوہ بعض مستقل مستعرض شکنیں (plicæ transversales recti) (transverse folds) ہلالی شکل کی ہوتی ہیں جن کو مراعاتِ ہوسٹن (Houston's valves) کہتے ہیں (تصویر 1157) عموماً ایسی ۳ مستعرض شکنیں ہوتی ہیں، لیکن کبھی کبھی چار یا پانچ، اور کبھی صرف دو ہوتی ہیں۔ ایک آغاز مستقیم کے قریب دائیں جانب پر ہوتی ہے۔ دوسری عجز (سیکرم) کے وسط کے مقابل اس نالی کے بائیں جانب سے اندر کی طرف پھیلتی ہے۔ ایک تیسری جو سب میں زیادہ بڑی اور مستقل ترین ہوتی ہے، مستقیم کے اگلے حصہ سے، قعر مثانہ کے مقابل، پیچھے کی طرف اُبھری ہوئی ہوتی ہے۔ جب چوتھی موجود ہوتی ہے تو وہ مبرز سے تقریباً ۲½ سینٹی میٹر اوپر اس نالی کی بائیں اور پچھلی دیوار پر واقع ہوتی ہے۔ یہ شکنیں عرض میں تقریباً ۱۲ ملی میٹر ہوتی ہیں، اور ان میں آنت کے مدور ریشوں میں سے بعض مشمول ہوتے ہیں۔ قبض، امعاء کی حالت میں یہ ایک دوسرے پر، جیسا کہ ہوسٹن نے بتایا ہے، ایسے کامل طور پر متراکب ہوتی ہیں کہ اس قنال کے اندر شمعہ یا بوجی (bougie) یا اُنگلی کے اوپر پہنچا لینے میں نہایت

FIG. 1157.—A coronal section through the rectum and anal canal.

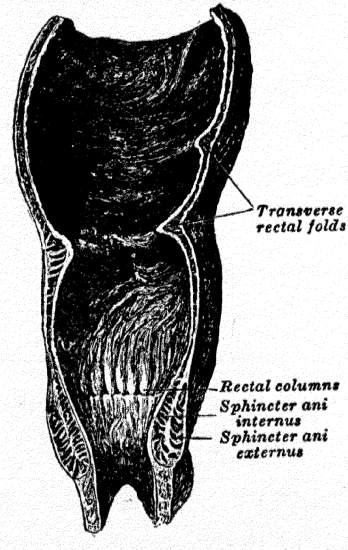

حکمت عملی اور تدبیر کی ضرورت ہوتی ہے۔ اِن کی منفعت یہ معلوم ہوتی ہے کہ یہ فضلے کے وزن کو سنبھالے رہتی اور اُس کے مبرز کی طرف بہ سرعت ڈھکیلے جانے میں مزاحم ہوتی ہیں، جہاں اُس کی موجودگی ہمیشہ ایک ایسا احساس پیدا کر دیتی ہے جو اُس کے اخراج کا متقاضی ہوتا ہے[1]۔

باریطون مستقیم کی بالائی دو تہائیوں کے ساتھ مجاورت رکھتا ہے اور پہلے اُس کے محاذ اور اطراف کو، پھر نسبتہً نیچے صرف اس کے محاذ کو ڈھانکتا ہے۔ موخر الذکر سے وہ ذکور میں حویصلاتِ منویہ (seminal vesicles) پر، اور اناث میں مہبل کی پچھلی دیوار پر منعکس ہو جاتا ہے۔

جس لیول پر باریطون مستقیم سے اُس کے سامنے کے حشاء (viscus) پر منعکس ہوتا ہے، وہ اناث کے نسبت ذکور میں زیادہ بلند ہوتا ہے۔ آخر الذکر میں مستقیمی مثانی مغارہ (recto vesical excavation) کی بلندی مبرز سے تقریباً ۷½ سینٹی میٹر ہوتی ہے (یعنے ایسی بلندی جس تک ایک معمولی انگشتِ شہادت پہنچ سکتی ہے)۔ اناث میں مستقیمی رحمی مغارہ (recto-uterine excavation) کی بلندی دہانۂ مبرز سے تقریباً ۵½ سینٹی میٹر ہوتی ہے۔ مستقیم کا زیرین حصہ رداء کی ایک مکثف نالی سے گھرا ہوا ہوتا ہے جو خارج البار یطونی (extra-peritoneal) اتصالی بافت کی ایک مقامی دبازت اور انضغاط (compression) پر مشتمل ہوتی ہے۔ یہ ردائی نالی مستقیمی دیوار سے فضائی بافت کے ذریعہ سے ڈھیلے طور پر چسپاں ہوتی ہے تاکہ اِس حشاء (مستقیم) کے انتفاخ میں مزاحمت نہ ہو۔

1189 مستقیم کے تعلقات یا مجاورات۔ مستقیم کا بالائی حصہ پیچھے سوپیریئر ہیمورائڈل عروق، بائیں پائری فارمس (piriformis) اور اعصاب کے عجزی ضفیرہ کے ساتھ مجاورت

---

[1] پیٹرسن (Journal of Anatomy & Physiology vol. xliii) نے مستقیم کو ایک بالائی اور ایک زیرین حصہ میں تقسیم کرنے کی غرض سے تیسری شکن سے استفادہ کیا ہے۔ حصہ زیرین کو اُس نے بالکل اُسی طرح ایک قنات سمجھا جسطرح کہ نیچے مبرزی قنال کی نسبتہً تنگ نالی ہے اور وہ اس رائے پر مصر ہا کہ طبعی حالات میں باستثنا، دوران عمل تبرز (defæcation) اس (حصہ زیرین) میں براز موجود نہیں ہوتا۔

رکھتا ہے، اور یہ سب اُسے عجزی فقرات کی حوضی سطحات سے جدا کرتے ہیں۔ مستقیم کا حصۂ زیرین عجز (سیکرم)، عصعص (کاکسکس) اور لیویٹوریز انائی (levatores ani) (رافعات المستقیم) پر مسکن رکھتا ہے۔ وہ عجز (سیکرم) سے عجزی سوراخوں (سیکرل فورامینا) کی قطاروں کے برابر برابر اُس اتصالی بافت کے ذریعہ سے چسپاں ہوتا ہے جو عجزی اعصاب اور سوپیریئر ہیمورائڈل عروق کی شاخوں کو، (جو آنت کو جاتی ہیں) گھیرتی ہے۔ مستقیم کے بالائی حصے کے سامنے، ذکور میں باریطون کا مستقیمی مثانی مغارہ، اور اناث میں مستقیمی رحمی مغارہ ہوتا ہے۔ ان مغارات میں چھوٹی آنت کے کچھ لچھے شمول ہوتے ہیں، اور اکثر اوقات قولون سینی بھی۔ ذکور میں مستقیمی مثانی مغارہ کے نیچے مستقیم کی اگلی سطح قعر مثانہ (fundus of the bladder) کے مثلثی حصے، حویصلات منویہ، ناقل منی قناتوں (ductus deferentes) نسبتہً آگے کے طرف، غدۂ قدامیہ (prostate) کی پچھلی سطح کے ساتھ مجاورت رکھتی ہے۔ اناث میں وہ مستقیمی رحمی مغارہ سے نیچے مہبل کی پچھلی دیوار کے ساتھ مجاورت رکھتی ہے۔

مبرزی قنال (anal cannal) (pars analis recti) (التصویر 1258)

غدۂ قدامیہ (پراسٹیٹ) کے راس کے لیول پر شروع ہو کر نیچے اور پیچھے کی سمت رُخ رکھتی ہے اور مبرز (anus) میں ختم ہو جاتی ہے۔ وہ مستقیم کے حصۂ زیرین کے ساتھ ایک زاویہ بناتی اور ۲ سے ۳ سینٹی میٹر تک لمبی ہوتی ہے۔ وہ باریطونی غلاف نہیں رکھتی لیکن اسفنکٹر انائی انٹرنس کی پوشش اور لیویٹوریز انائی کا سہارا رکھتی اور اپنے اختتام کے قریب اسفنکٹر انائی ایکسٹرنس سے گھری ہوئی ہوتی ہے۔ حالت خلو میں وہ ایک پتلی پسیں طولی جھری کی صورت کی ہوتی ہے۔ اُس کے عضلی اور لیفی بافت کا ایک تودہ ہوتا ہے جسے مبرزی عصعصی جسم (anococcygeal body) کہتے ہیں (Symington)۔ ذکور میں اُس کے سامنے، لیکن اتصالی بافت کے ذریعہ اس سے جدا، مجری البول کا غشائی حصہ اور بصلہ اور یوروجینٹیل ڈایافرام کی رداء (fascia) اور اناث میں اُسے عضلی اور لیفی بافت کا ایک تودہ، جو جسم عجانی (perinoeal body) کے نام سے موسوم کیا جاتا ہے، مہبل کے زیرین سرے سے جدا کرتا ہے۔

مبرزی قنال کا بالائی حصہ غشائے مخاطی کا استر رکھتا ہے، جس میں چھ سے دس تک

FIG. 1158.—A coronal section through the anal canal. (Symington.)

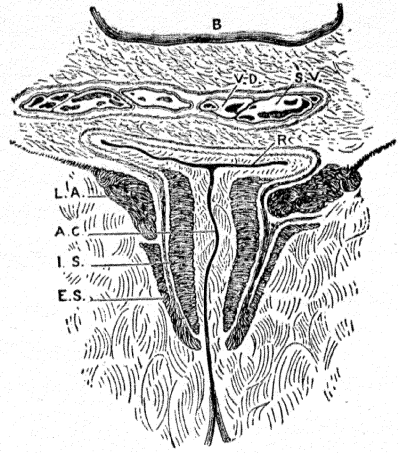

A.C. Anal canal. B. Cavity of urinary bladder. E.S. Sphincter ani externus. I.S. Sphincter ani internus. L.A. Levator ani. R. Second part of rectum. S.V. Seminal vesicle. V.D. Ductus deferens.

FIG. 1159.—The interior of the anal canal of a new-born child.

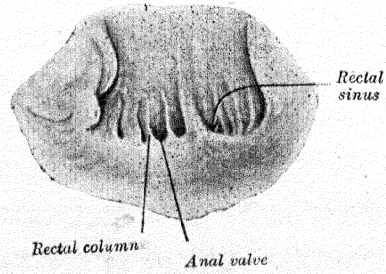

انتصابی شکنیں ہوتی ہیں، جن کو مستقیمی اُستوانوں (rectal columns) کے نام سے یاد کرتے ہیں (Morgagni) - یہ استوانے عموماً نوازیدہ بچہ میں خوب نمایاں ہوتے ہیں (تصویر 1159) لیکن بالغ میں اکثر غیر واضح الحدود ہوتے ہیں - یہ غشائے مخاطی کے اور بعض طولی عضلی بافت کے اِنطوا (infolding) سے بنتے ہیں اور ہر استوانہ میں ایک چھوٹی شریان اور ورید مشمول ہوتی ہے - یہ فجوات (furrows) کے ذریعہ ایک دوسرے سے جُدا ہوتے ہیں، اور نیچے اُن چھوٹے چھوٹے ہلالی مصراع نما دُہراؤں میں ختم ہوجاتے ہیں، جو مبرزی مصراعات (anal valves) کے نام سے موسوم ہیں، یہ مصراع مستقیمی اُستوانوں کے زیرین سروں کو باہم ملحق و متحد کردیتے ہیں اور ہر مصراع کے باہر کی جانب ایک چھوٹی تھیلی یا مستقیمی جوف (rectal sinus) ہوتا ہے۔

1190 مبرزی قنال کے زیرین نصف پر جلد استر کرتی ہے، جس میں متعدد شکنیں نمودار ہوتی ہیں، جو مبرز سے اوپر مستقیمی استوانوں کے طرف جاتی ہیں - جلد اور غشائے مخاطی کا اتصال ایک سپید خط سے ظاہر ہوتا ہے، جو جلدی اور غشائی دہراؤں کے باہم گتھوال ہوجانے کے باعث کسی قدر تموجی ہوتا ہے (Symington)۔

مبرز (anus) یا **مبرزی دہانہ** (anal orifice) مبرزی قنال کا سوراخ زیرین ہے، اور وہ عُصعُص (coccyx) کے راس کے سامنے سُرینوں کی درمیانی درز میں واقع ہے۔ اُس کے آس پاس کی جلد میں متعدد شکنیں پڑی ہوئی ہوتی ہیں، جو دہانہ کے طرف متقارب (converge) ہوتی ہیں اور اوپر کی طرف مبرزی قنال کے زیرین حصہ میں مسلسل ہوتی ہیں۔

بڑی آنت کی ساخت - بڑی آنت کے چار طبقات ہوتے ہیں، یعنے مصلی، عضلی، فضائی اور مخاطی۔

مصلی طبقہ باریطون سے ماخوذ ہے اور بڑی آنت کے مختلف حصوں کو مختلف حد تک ملفوف کرتا ہے - اعور (سیکم) عموماً غشائے مصلی سے بکلیہ ڈھکی ہوئی ہوتی ہے، لیکن تقریباً ۵ فیصدی حالتوں میں اُس کی پچھلی سطح کا بالائی حصہ ڈھکا ہوا نہیں ہوتا۔ قولون کے صاعد اور نازل حصے عموماً محض سامنے اور پہلوؤں کے طرف سے ڈھکے ہوئے ہوتے ہیں اور اُن کی پچھلی سطح کی مختلف مقدار ڈھکی ہوئی نہیں ہوتی - قولونِ مستعرض ایک پوشش میں ملفوف ہوتا ہے

باستثناء (الف) اُس حصہ کی پچھلی سطح کے جو اثنا عشری (ڈوڈینم) کے اور لبلبہ کے سر کے سامنے کو واقع ہے، اور (ب) ثرب کبیر (گریٹر اومنٹم) اور ٹرانسورس میزوکولن کے خطوط چسپیدگی کے طول کے۔ قولونِ سینی تماتر گھرا ہوا ہوتا ہے۔ مستقیم (ریکٹم) کا بالائی حصہ اپنی اگلی سطح اور پہلوؤں پر اور وسطی حصہ صرف اپنی اگلی سطح پر ڈھکا ہوا ہوتا ہے، لیکن مستقیم کے زیرین ۵ سینٹی میٹر اور مبرزی قنال یہ دونوں کوئی مصلی غلاف نہیں رکھتے۔ قولون کے ممرین باریطونی غلاف میں متعدد چھوٹی چھوٹی تھیلیاں پڑ جاتی ہیں، جو چربی سے بھری ہوئی ہوتی ہیں اور جنکو زوائد ثرسیہ (appendices epiploicæ) کہتے ہیں۔ یہ زائدے قولون مستعرض میں سب سے زیادہ کثرت کے ساتھ ہوتے ہیں۔

عضلی طبقہ غیر منخطط عضلی ریشوں کی ایک بیرونی طولی اور ایک اندرونی مدوّر تہ پر مشتمل ہوتا ہے۔

طولی ریشے بڑی آنت کی ساری سطح پر ایک مسلسل تہ نہیں بناتے۔ اعور (سیکم) اور قولون میں وہ مجتمع ہو کر تین طولی بند (tænicæ coli) بنا دیتے ہیں، جن میں سے ہر ایک عرض میں تقریباً ۱۲ ملی میٹر ہوتا ہے۔ ایک بند یعنے **ٹینیا میزوکولائی کا** (tænia mesocolica) آنت کے چسپیدہ کنارے کے برابر برابر واقع ہے۔ دوسرا بند جو سب میں بڑا ہے ٹینیا اومینٹالس (tænia omentalis) ہے۔ یہ محراب قولون کے طول میں ہے اور ثرب کبیر (گریٹر اومنٹم) کی چسپیدگی کیساتھ متناظر ہے۔ لیکن آگے کی طرف سے قولون کے صاعد، نازل، اور سینی حصوں میں واقع ہوتا ہے۔ تیسرا بند جو ٹینیا لاحیرا (tænia libera) ہے قولون کے صاعد اور نازل حصوں کے وسطانی پہلوؤں پر پایا جاتا ہے۔ یہ بند آنت کے دوسرے طبقات کے نسبت چھوٹے ہوتے ہیں اور ان چھوٹی تھیلیوں (تاچکوں) کو پیدا کرنے میں ممد ہوتے ہیں جو اعور (سیکم) اور قولون کے لئے مخصوص و ممیز ہیں۔ چنانچہ جب اُن کو تقطیع کر کے علٰحدہ کر دیا جاتا ہے تو نالی لمبی کی جا سکتی ہے اور اُس کی تاچکدار نوعیت غائب ہو جاتی ہے۔ قولونِ سینی میں طولی ریشے نسبتہً زیادہ منتشر ہو جاتے ہیں، مستقیم کے گرداگرد وہ باہر کو پھیلکر ایک تہ بنا دیتے ہیں جو آنت کے اس حصہ کو بکلی گھیر لیتی ہے۔ لیکن اگلی اور پچھلی سطحوں پر، جہاں وہ دو بند بنا دیتی ہے، نسبتہً زیادہ دبیز ہوتی ہے۔ علاوہ ازیں دوسرے اور تیسرے عصعصی فقرات کے سامنے سے سادہ عضلی بافت کی دو لچھیاں اور نکلتی ہیں اور یہ نیچے اور آگے کی طرف گذر کر مبرزی قنال کی پچھلی دیوار پر کے طولی عضلی ریشوں کے ساتھ مخلوط ہو جاتی ہیں۔ اِن کو **مستقیمی عصعصی عضلات** (rectococcygeal muscles) کے نام سے موسوم کیا جاتا ہے۔

مدوّر ریشے اعور اور قولون کے اوپر ایک پتلی تہ بنا دیتے ہیں اور چھوٹی تھیلیوں کے کے درمیان کے فاصلوں میں بالخصوص گنجان ہو جاتے ہیں۔ مستقیم میں وہ ایک دبیز تہ بنا دیتے ہیں اور مبرزی قنال میں کثیر التعداد ہو کر اسفنکٹر اینائی انٹرنس (sphincter ani internus) بنا دیتے ہیں۔

فضائی طبقہ عضلی اور مخاطی تہوں کا باہم قریبی الحاق کر دیتا ہے۔

اعور اور قولون کی غشاء مخاطی پھیکے رنگ کی اور چکنی، خملات سے معرّا، اور متعدد ہلالی شکنوں میں اُبھری ہوئی ہوتی ہے۔ یہ شکنیں چھوٹی تھیلیوں کے درمیانی فاصلوں کے ساتھ متناظر ہوتی ہیں۔ مستقیم کی مخاطی جھلی نسبتاً زیادہ گہرے رنگ کی اور زیادہ عروقی ہوتی ہے، اور عضلی طبقہ کے ساتھ ڈھیلے طور پر ارتباط رکھتی ہے۔

چھوٹی آنت کی طرح یہاں بھی مخاطی جھلی ایک عضلی تہ یعنی عضلۃ المخاط، شبکی بافت کی کچھ مقدار (جس میں عروق منشعب ہوتے ہیں)، ایک قاعدی جھلی اور ایک سرحلہ پر مشتمل ہوتی ہے۔ یہ سرحلہ استوانی قسم کا اور اُس سرحلہ سے مشابہ ہوتا ہے جو چھوٹی آنت میں پایا جاتا ہے۔ بڑی آنت کی مخاطی جھلی استحسان کے لئے غدد اور منفرد لمفائی گرہیں پیش کرتی ہے۔

بڑی آنت کے غدد غشاء مخاطی کی دقیق انبیبی اطالتیں ہیں جو اُس کی سطح سے متوازی ترتیب رکھتی ہیں۔ چھوٹی آنت کے غدد کی نسبت یہ زیادہ لمبے، زیادہ متعدد اور زیادہ گنجان طور پر پاس پاس ہوتے ہیں، اور رقیق گول دہانوں کے ذریعہ سطح پر کھل کر اُس میں اُسے ایک غربالی منظر پیدا کر دیتے ہیں۔ ہر غدہ چھوٹے استوانی سرحلہ کا استر رکھتا ہے اور اُس کے اکثر خلیات ساغر نما خلیے (goblet cells) ہوتے ہیں۔

بڑی آنت کی منفرد لمفائی گرہیں (solitary lymphatic nodules) (تصویر 1160) اعور اور زائدۂ دودیہ میں نہایت وافر ہوتی ہیں، لیکن وہ بقیہ بڑی آنت پر بھی ناہموار طور پر منتشر پائی جاتی ہیں۔ وہ چھوٹی آنت کی منفرد لمفائی گرہوں سے مشابہ ہوتی ہیں۔

عروق و اعصاب۔ قولون کو رسد پہنچانے والی شرائین ماساریقی شرائین (میسینٹرک آرٹریز) کی قولونی (کالک) اور سینی (سگمائڈ) شاخیں ہیں۔ وہ بڑی بڑی شاخیں چھوڑتی ہیں جو عضلی طبقات کے درمیان منشعب ہو کر اُن کو رسد پہنچاتی ہیں، اور تحت المخاطی بافت میں چھوٹے عروق میں منقسم ہونے کے بعد غشائے مخاطی کو چلی جاتی ہیں۔ مستقیم کو انفیریئر میسینٹرک شریان کی سوپیریئر

1191 ہیمورائڈل شاخ، اور مبرزی قنال کو ہیپوگیسٹرک سے آنے والی مڈل ہیمورائڈل اور انٹرنل پیوڈینڈل آرٹری سے آنے والی انفیریئر ہیمورائڈل رسد پہنچاتی ہے۔ سوپیریئر ہیمورائڈل (جو انفیریئر میسینٹرک کا تسلسل ہے) دو شاخوں میں منقسم ہوتی ہے، جو مستقیم کی دونوں جانبوں پر مبرز سے ۱۲ ½ سینٹی میٹر فاصلہ تک دوڑتی ہیں۔ یہاں وہ متعدد شاخوں میں منقسم ہو جاتی ہیں، جو عضلی طبقہ کو چھید کر اس کے اور غشائے مخاطی کے درمیان مستقیمی اُستوانوں میں نیچے اُتر کر اسفنکٹر اینائی اِنٹرنَس تک پہنچتی اور وہاں دوسری ہیمورائڈل شرائین کے ساتھ منضم ہو کر مبرز کے گرد چنبروں یا حلقوں کا ایک سلسلہ بنا دیتی ہیں۔ مستقیم کی **وریدیں** عروق کے ایک ضفیرے ہیں، جو مبرزی قنال کو گھیرتا ہے، شروع ہوتی ہیں۔ یہ ضفیرے بنانے والے عروق میں مبرز کے عین حاشیہ کے اندر ہی چھوٹے چھوٹے تاچکدار اتساعات ہوتے ہیں۔ ضفیرے سے تقریباً چھ نہایت بڑی جسامت کے عروق باہر نکلتے ہیں۔ یہ عضلی اور مخاطی طبقات کے درمیان تقریباً ۱۲ ½ سینٹی میٹر تک، ایک دوسرے سے متوازی دوڑتے ہوئے، اوپر چڑھتے ہیں۔ پھر وہ عضلی طبقہ کو چھید کر اپنے اتحاد سے ایک منفرد تنہ بنا دیتے ہیں، جو سوپیریئر ہیمورائڈل وین ہے۔ اِس ترتیب کا نام **ہیمورائڈل پلیکسس** (hæmorrhoidal plexus) ہے۔ یہ اپنے آغاز کے قریب مڈل اور انفیریئر ہیمورائڈل وینز کے معاونات سے ارتباط حاصل کرتا ہے اور اِس طرح نظامی (systemic) اور بابی (portal) دوران خون کے درمیان ایک رابطہ قایم ہو جاتا ہے۔ **اعصاب** دوسرے تیسرے اور چوتھے عجزی (سیکرل) اعصاب سے اور عصب مشارکی سے، جو ضفیروں کی وساطت سے، ماخوذ ہوتے ہیں۔ وہ اُسی طریقہ پر جیسا کہ چھوٹی آنت کے اعصاب میں ہوتا ہے، پھیلتے ہیں۔

بڑی آنت کے **عروق لمفائیہ** صفحات 787,788 پر بیان کئے گئے ہیں۔

اطلاقی تشریح ۔ چھوٹی آنت میں، اُس کے غیر محفوظ ہونے کی وجہ سے تضرر یعنے چوٹ پہنچنے کا بہت امکان ہوتا ہے۔ لیکن چونکہ اُس میں لچک موجود ہے اور ایک لچھا دوسرے لچھے پر سے بسہولت پھسل جاتا ہے، وہ چنداں کثرت کے ساتھ نہیں پھٹتی (rupture) اُس کا ہر حصہ پھٹ سکتا ہے، لیکن غالباً نہایت عام مقام اثناء عشری کا اُفقی حصہ ہے، کیونکہ یہ آنت کے دوسرے حصوں کے نسبت زیادہ پیوست یا جما ہوا ہوتا ہے، نیز اِس وجہ سے کہ یہ فقرات کے اجسام کے سامنے واقع ہے، جس کا نتیجہ یہ ہوتا ہے کہ اگر آنت کے اِس حصے کو کوئی تیز ضرب یا مار لگے (مثلاً گھوڑے کی لات سے) تو یہ حصہ پھسلکر اُس کے وار کو خالی نہیں دے سکتا، بلکہ ہڈی پر مضغوط ہو کر دبنے

FIG. 1160.—A section through the mucous membrane of the human rectum. ×60. (Sobotta.)

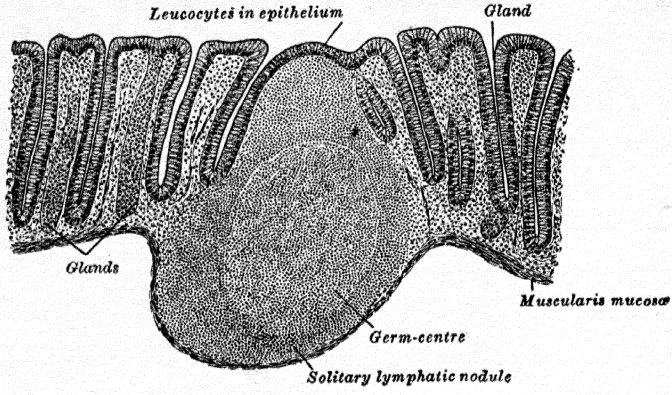

FIG. 1161.—The varieties of oblique inguinal hernia.



Incomplete congenital

Complete congenital

دب یا پچک کر) ممزوق (lacerated) یعنے دریدہ ہوجاتا ہے۔ کبھی کبھی آنت کے زخم واقع ہوتے ہیں۔ اگر زخم چھوٹا سا رخنہ یا کچو کا (puncture) ہو، اور کہتے ہیں کہ اگر اُس کی لمبائی ۱ ملی میٹر سے کم ہو تو آنت کے مافیہا کی دعابدری (extravasation) واقع نہیں ہوتی یعنے آنت کی نلی کے اندر سے خارج نہیں ہوتے۔ غشاء مخاطی بیرون گردانیدہ (everted) ہوکر یعنے باہر کو لوٹ کر اُس چھوٹے سوراخ کو بند کردیتی ہے ممکن ہے کہ چھوٹی آنت، اور بیشتر اوقات لفائفی (ایلیم) اندرونی بندوں یا معمولی سوراخوں کی وساطت سے مخنوق (strangulated) ہوجائے۔ بند متعدد مختلف طریقوں سے بن سکتے ہیں:۔ وہ ماسبق التہاب باریطون (peritonitis) کے حملوں کی وجہ سے پُرانے باریطونی انضمامات (adhesions) یا چپکیاں ہوسکتے ہیں یا اُسی سبب کے باعث ایک چسپیدہ ثرب (adherent omentum) ہو یا بند ایسے عطفۂ میکل (Meckle's diverticulum) سے بن گیا ہو جس کی بُعدی انتہا پر چپکیاں واقع ہوگئی ہوں۔ یا وہ کسی طبعی ساخت کی غیر معمولی چسپیدگی کا نتیجہ ہو جیسے کہ ذوزواید ثربیہ (appendices epiploicæ) کے انضمام یا چپکنے سے یا ایک چسپیدہ زائدہ دودیہ (vermiform process) یا رحمی نلی (uterine tube) ہو۔ انغماد الامعاء (intussusception) بھی واقع ہوسکتا ہے، جس میں بیشتر اوقات چھوٹی آنت کا بڑی آنت کے اندر انغماد (invagination) ہوتا ہے، یعنی چھوٹی آنت بڑی آنت کے اندر اُتر جاتی ہے۔ ایسا انغماد بہت بڑی جسامت اختیار کرسکتا ہے اور ایسی حالتوں میں ممکن ہے کہ مصراع قولونی (colic valve) مبرز سے باہر نکلا ہوا پایا جائے۔ آنت کی تضییق (stricture) یا تنگی، خارجی اشیاء کا انغراز (impaction) یعنے اندر پھنس جانا اور آنت کا بل کھا جانا (volvulus = فتلۃ)، یہ سب بھی معائی تسدد (intestinal obstruction) پیدا کرسکتے ہیں۔

ریسیکشن (resection = استئصال جزئی) یعنے آنت کے ایک حصہ کو کاٹ کر خارج کرنے کی ضرورت اُس وقت لاحق ہوسکتی ہے جبکہ گنگرین (gangrene) یعنے مُرداس پیدا ہوگئی ہو، یا آنت کی رسولی (new growth) کو خارج کرنا ہو، یا جب مصنوعی مبرز (artificial anus) کے متعلق تدارک کرنا ہو، یا جب آنت پھٹ گئی ہو (rupture)۔ اِس عمل کو اینٹیریکٹمی (enterectomy) یعنے معاء برآری کے نام سے موسوم کیا جاتا ہے اور یہ طریقۂ ذیل پر کیا جاتا ہے:۔ شکم کو کھولنے کے بعد اِس امر کا تعین کرکے کہ آنت کی کسقدر مقدار کو خارج کرنے کی ضرورت ہے، اُس حصہ کے دونوں جانب آنت میں شکنجہ (clamp) لگا دیا جاتا ہے تاکہ دورانِ عمل میں اُسکے

مافیہا کا کوئی حصہ باہر نہ نکل سکے۔ پھر آنت کے اِس حصہ کو قینچی سے اوپر اور نیچے سے جدا کر دیا جاتا ہے۔ اگر قطع کردہ حصہ چھوٹا ہی ہے تو اُسے محض ماساریقا سے اس کی چسپیدگی کے مقام پر علٰحدہ کر لینا چاہئے اور جن عروق میں سے خون بہ رہا ہو اُن کو باندھ دینا چاہئے۔ لیکن اگر وہ حصہ بڑا ہے تو ماساریقا کے ایک مثلثی حصہ کو نکال دینے اور عروق کو محفوظ کر لینے کے بعد اس ساخت کی کٹی ہوئی کوروں کو ٹانکے لگانے کی ضرورت ہوگی۔ اِس کے کرنے میں یہ احتیاط رکھنی چاہئے کہ ماساریقا کے تراشنے کے خط سے آگے آنت ذرا بھی باہر نکلی ہوئی نہ چھوڑی جائے، کیونکہ اگر ایسا کیا جائے تو باہر نکلے ہوئے حصہ میں گنگرین پیدا ہو جانے کا بہت احتمال ہے۔ پھر جراح آنت کے کٹے ہوئے سروں کا تضم (end to end anastomosis) کر کے اُنھیں جوڑنا شروع کرتا ہے۔ اِسکو کرنے کے بہت سے طریقے ہیں لیکن اُن کو دو جماعتوں میں تقسیم کیا جا سکتا ہے۔ ایک وہ ہے جس میں کسی میکانی ترکیب، مثلاً مرفی کے بٹن (Murphy's button) یا غیر مکلّس ہڈی کے بابین (bobbin) کی وساطت سے تضم کر دیا جاتا ہے۔ دوسرا طریقہ وہ ہے جس میں آنت کے سروں کو ٹانکوں سے اِس طرح سی دیا جاتا ہے کہ دونوں کٹے ہوئے سروں کو ڈھانکنے والا باریطون متصل آجائے تاکہ التیام (union) جلد واقع ہو سکے۔

زائدۂ دودیہ میں التہاب واقع ہو جانے کا بہت امکان ہوتا ہے کیونکہ اس میں ملف آسا بافت کی نسبت بڑی مقدار موجود ہوتی ہے جسمیں جراثیمی سرایت پیدا ہو جانیکی قابلیت ہوتی ہے۔ بہت سی حالتوں میں اُس میں براز کے ایک ٹھوس تودہ یا کسی جسم غریب کے انغراز (پھنس جانے) سے، یا نازلتی حالتوں (catarrhal conditions) میں اُس کے مخاطی افراز کی غلظت (inspissation) کے باعث، التہاب پیدا ہو جاتا ہے۔ اِس التہاب سے تقرّح (ulceration) اور انثقاب (perforation) پیدا ہو سکتا ہے، یا اگر التہاب نہایت حاد ہے تو زائدہ کی گنگرین ہو سکتی ہے۔ اِن حالات میں عموماً فوری جراحی تدارک کی ضرورت ہوتی ہے اور مزمن حالتوں میں، جن میں التہاب کے حملے متواتر ہوتے ہوں، آنت کے اس عطفہ کا خارج کر دینا ہی ہمیشہ قرین مصلحت ہوتا ہے۔ اِس عمل کے لئے دیوار شکم میں شگاف دیتے وقت عضلات کو عرضاً قطع کرنے کے بجائے بہتر یہ ہے کہ اُن کے ریشوں کی سمت میں جُدا کر دیا جائے، تاکہ بعد میں جدار شکم کی کمزوری اور فتق بطنی (ventral hernia) نہ پیدا ہو سکیں۔ زائدہ کو خارج کر دینے کے بعد دیوار شکم کے مستویوں کو جُدا جُدا ٹانکے لگا کر سی دینا بہتر ہے۔

خارجی فتق (external hernia) میں آنت کا مفتوق ہو جانے والا حصہ بیشتر اوقات

لفائفی (ایلیئم) ہوتا ہے۔ جب بڑی آنت کا کوئی حصہ ماؤف ہوتا ہے تو وہ عموماً اعور (سیکم) ہوتا ہے، اور یہ بائیں جانب بھی ہو سکتا ہے۔ بعض شاذ حالتوں میں فتق مخنوق (strangulated hernia) میں ماؤف ہونے والا حصہ، زائدہ دودیہ پایا گیا ہے۔

کبھی کبھی اثنا عشری کا مزمن قرحہ پایا جاتا ہے جو انھیں اسباب سے پیدا ہوتا ہے جو معدہ کا مزمن قرحہ پیدا کر دیتے ہیں۔ وہ انثقاب یعنے چھید پیدا کرنے کے بعد بسرعت مہلک التہاب باریطون، یا گیسٹرو ڈوڈینل آرٹری کے اندر کھل کر نزف کے باعث ہلاکت پیدا کر سکتا ہے۔ کبھی کبھی مگر شاذ حالتوں میں، جلد کے وسیع حرق (burn) یعنے جل جانے کے بعد اثنا عشری کا قرحہ حاد (acute ulcer) بھی پیدا ہو جاتا ہے۔

بڑی آنت کا قطر یہ اعور سے (جو آنت کے ہر حصہ کے مقابلہ میں سب سے بڑا قطر رکھتی ہے) بتدریج قولون سینی اور مستقیم کے نقطۂ اتصال تک کم ہوتا جاتا ہے۔ اس نقطہ پر یا اس سے قدرے نیچے تضییق (stricture) یا تنگی نہایت عام طور پر واقع ہوتی ہے اور جوں جوں ہم اوپر اعور کے طرف بڑھیں اس تنگی کا وقوع کم ہوتا جاتا ہے۔ جب نیچے کوئی تسدد (obstruction) یا روکاوٹ ہو جانے کی وجہ سے بڑی آنت منتفخ ہو جائے تو اس کا خاکہ تقریباً اس کے سارے ممر میں (بلکہ درحقیقت باستثناء دائیں اور بائیں تعریج قولونی کے جو نسبتہً زیادہ گہری واقع ہیں، اس کے سارے ممر میں) متعین کیا جا سکتا ہے۔ یہ انتفاخ کوکھ (flanks) یا پہلوئے شکم پر اور شکم کے سامنے ناف سے عین اوپر نہایت نمایاں ہوتا ہے۔ لیکن اعوری آنت کا وہ حصہ ہے جو سب سے زیادہ پھول جاتا ہے۔ وہ نہایت بڑے ابعاد (dimensions) اختیار کر سکتی ہے اور انتفاخ کے باعث پھٹ بھی سکتی ہے، جس کا نتیجہ یہ ہوتا ہے کہ بسرعت مہلک التہاب باریطون پیدا ہو جاتا ہے۔ دائیں تعریج قولونی اور قولون مستعرض کی دائیں انتہا جگر کے ساتھ قریبی مجاورت رکھتے ہیں، چنانچہ کبھی کبھی جگر کا پھوڑا اس مقام پر آنت کے اندر پھوٹ نکلتا ہے۔ مرارہ کا انضمام (چپکنا) اثنا عشری اور قولون کے ساتھ ہو سکتا ہے اور ممکن ہے کہ سنگہائے صفراء (gall stones) ان دونوں میں پہنچ جائیں، اور ان کے اندر مغروز ہو جائیں (پھنس جائیں)، یا ممر کے راستہ سے خارج ہو جائیں۔ قولون سینی کی نقل پذیری (mobility) اسے آنت کے کسی دوسرے حصے سے نسبتہً زیادہ، فتلکتہ (volvulus) یا التواء (twist) (یعنے پیچ و خم یا بل پڑ جانا) کا محل وقوع بنا دیتی ہے۔ یہ ان مریضوں میں پیدا

ہو جاتا ہے جن کو عادۃً قبض کی شکایت رہی ہو، اور جن میں اسی واسطے ماسا ریقا سے قولونی (میزوکولن) لمبی ہو جاتی ہے۔ چونکہ آنت کا یہ حصہ براز سے گرانبار اور پُر ہوتا ہے، یہ گر کر نیچے والے حصے کے اوپر آجاتا ہے اور اس طرح التواء یا بَل پیدا کر دیتا ہے۔

فتق (hernia)۔ دو خاص مقام جہاں خارجی فتق (external hernia) واقع ہو سکتا ہے، اِنگوائنل ریجن (inguinal region) یعنے خطۂ اُربی اور فیمورل کنال (femoral canal) یعنے فخذی قنال ہیں۔ اِنگوائنل کنال اور اُس کے مجاورات کا بیان صفحہ 487 پر اور فیمورل کنال کا صفحہ 702 پر ملیگا۔ تاہم ان خطوں میں باریطون کی ترتیب کے متعلق یہاں چند امور کا اعادہ کیا جاتا ہے۔

حوض (پیلوس) کے محاذ کے بالائی حاشیہ اور ناف کے درمیان جب پیچھے سے دیکھا جائے تو باریطون کم و بیش نمایاں بندوں سے جو ناف کے طرف متقارب ہوتے ہیں، پانچ دہراؤں میں اُبھرا ہوا نظر آئیگا، جن کے درمیان نشیب حائل ہوتے ہیں (تصویر 1117)۔ مڈل امبیلیکل لگامینٹ جو خط وسطی میں واقع ہے باریطون کے ایک دہراؤ سے ڈھکا ہوا ہے، جس کو **مڈل امبیلیکل فولڈ** (middle umbilical fold = وسطی سُرّی دہراؤ) کہتے ہیں۔ اس کے دونوں جانب باریطون کا ایک دہراؤ، جو آبلیٹریٹڈ امبیلیکل آرٹری (مسدود سُرّی شریان) کے گرد ہوتا ہے **لیٹرل امبیلیکل فولڈ** (lateral umbilical fold = جانبی سُرّی دُہراؤ) بناتا ہے۔ ان تین احبال یا ڈوریوں کے دونوں جانب انفیریئر اپی گیسٹرک آرٹری (inferior epigastric artery = تحتانی شراسیفی شریان) ہے جو اپی گیسٹرک فولڈ (epigastric fold) سے ڈھکی ہوئی ہوتی ہے۔ ان اُبھرے ہوئے دُہراؤں کے درمیان نشیب ہیں جو نام نہاد نقرات (foveae) بناتے ہیں۔ وسطانی ترین نقرہ کو، جو وسطی اور جانبی سُرّی دُہراؤں کے درمیان ہوتا ہے، **سوپرا ویسیکل فوویا** (supravesical fovea = فوق المثانہ نقرہ) کہتے ہیں۔ درمیانی فجوہ کو جو اپی گیسٹرک فولڈ (شراسیفی دُہراؤ) کے وسطانی جانب ہے، **میڈیئل اِنگوئنل فوویا** (medial inguinal fovea = وسطانی اُربی نقرہ) کہتے ہیں۔ تیسرا فجوہ اپی گیسٹرک فولڈ (شراسیفی دہراؤ) کے پہلوی جانب پر ہوتا ہے اور اُس کو **لیٹرل انگوئنل فوویا** (lateral inguinal fovea = جانبی اُربی نقرہ) کہتے ہیں۔ گاہے انفیریئر اپی گیسٹرک آرٹری کی وضع قیام آبلیٹریٹڈ ہیپوگیسٹرک آرٹری کے ساتھ متناظر ہوتی ہے۔ ایسی صورت میں خط وسطی کے دونوں جانب صرف ایک ہی دہراؤ موجود ہوتا ہے۔ اِن حصوں کے

طبعی وضع قیام کی حالت میں لیٹرل انگوینل فوویا (جانبی اُربی نقرہ) کا فرش فتحۂ اُربیہ بطنیہ (abdominal inguinal ring) سے متناظر ہوتا ہے، اور اسی فوویا (نقرہ) کے اندر آبلیک انگوینل ہرنیا (oblique inguinal hernia) یعنے منحرف فتق اُربی نیچے اُتر آتا ہے۔ ایپی گیسٹرک 1198
فولڈ (شراسیفی دُہراؤ) کے وسطانی جانب پر میڈیئل انگوائنل (وسطانی اُربی) اور سوپر اویسیکل فولڈز (فوق المثانہ دُہراؤ) ہیں اور ان میں سے کسی ایک کی راہ سے فتق راست (direct hernia) نیچے اوتر سکتا ہے۔ وہ تمام فضا جو انفیریئر ایپی گیسٹرک آرٹری، ریکٹس ابڈامنس اور انگوائنل لگامینٹ کے درمیان ہے، مثلث ہیسل بیک (Hesselbach's triangle) کے نام سے موسوم ہے۔ انگوائنل لگامینٹ کے لیول سے نیچے ایک چھوٹا نشیب ہے جو فیمورل رنگ (femoral ring) (فتحۂ فخذی) کے محلّ وقوع سے متناظر ہوتا ہے۔ اُس کو **فیمورل فوویا** (femoral fovea = فخذی نقرہ) کہتے ہیں، اور اُسی کے اندر فیمورل ہرنیا (femoral hernia) یعنے فتق فخذی اوترتا ہے۔

انگوینل ہرنیا (فتق اُربی) - یہ بروز (protrusion) کی وہ شکل ہے جو دیوار شکم میں سے ہو کر اُربی خطے میں راستہ نکال لیتی ہے۔ اس کی دو خاص قسمیں ہیں:- جانبی یا منحرف (lateral or oblique) اور وسطانی یا راست (medial or direct)۔

آبلیک انگوینل ہرنیا (oblique inguinal hernia = منحرف اُربی فتق) میں آنت کہفۂ شکم سے باریطون کی اُس تھیلی کو جو تاچۂ فتق (hernial sac) بناتی ہے آگے دھکیلتی ہوئی فتحۂ اُربیہ بطنیہ (abdominal inguinal ring) کے مقام پر باہر نکل آتی ہے۔ جیسے ہی کہ وہ انگوینل کنال میں داخل ہوتی ہے، وہ خارج الباریطونی بافت سے ایک پوشش حاصل کرتی ہے اور ردائے قیفی (infundibuliform fascia) میں ملفوف ہوتی ہے۔ انگوینل کنال کے طول میں سے گزرتے وقت وہ ٹرانسورسس (transversus) اور آبلیکس انٹرنس (obliquus internus) کے محرابی ریشوں کو اوپر کی طرف ہٹا دیتی اور عضلۂ کریمیسٹر (cremaster) اور کریمیسٹرک فیشیا (cremastric fascia) سے ایک پوشش حاصل کرتی ہے۔ پھر وہ اسپرمیٹک کارڈ (spermatic cord) یعنے حبل المنی کے محاذ کے طول میں سے گذر کر تحت الجلدی فتحۂ اُربیہ (subcutaneous inguinal ring) کے مقام پر انگوینل کنال میں سے نکل آتی ہے اور انٹرکرورل فیشیا (intercrural fascia) سے ملفوف ہو جاتی ہے۔ بالآخر وہ ردائے ظاہری (superficial fascia) اور جلد سے پوششیں حاصل کرتی ہوئی صفن (scrotum) کے اندر اُتر جاتی ہے۔

آبلیک انگوینل ہرنیا میں یا تو فتحہ اُربیہ بطنیہ (abdominal inguinal ring) یا تحت الجلدی فتحہ اُربیہ (subcutaneous inguinal ring) محلِ تفتّق ہوتا ہے۔ بیشتر اوقات اول الذکر مقام ہی ہوا کرتا ہے۔ اگر وہ تحت الجلدی فتحہ کے مقام پر واقع ہے تو فتق کو اُس کے اصلی مقام پر واپس لانے کے لئے صرف اِسی قدر ضروری ہے کہ محیط کے ایک نقطہ پر چند ریشوں کو کاٹ دیا جائے۔ اگر تفتّق فتحہ بطنیہ کے مقام پر ہے تو انگوینل کنال کو کھول دینے کے لئے ضروری ہے کہ آبلیکس ایکسٹرنس عضلہ (obliquus externus) کے وتر عریض کو کاٹ دیا جائے۔ اس وتر عریض کو کاٹنے میں شگاف کا رُخ انگوینل لگامینٹ سے متوازی ہونا چاہئے اور پھر فتحہ بطنیہ کے مقام پر کی تفتّق کو براہ راست اوپر کی طرف کاٹ دینا چاہئے۔

جب آنت انگوینل کنال کے طول میں سے گزر کر تحت الجلدی فتحے سے صفن میں نکل آئے تو اُسے فتق صفنیہ (scrotal hernia) کہتے ہیں۔ اگر آنت صفن کے اندر نہ اُترے بلکہ صرف تحت الجلدی فتحہ میں سے اُبھر آئے تو اُسے قیلۂ اُربیہ (bubonocele) کہتے ہیں۔

آبلیک انگوینل ہرنیا کی نہایت غالب قسموں کا انحصار سیکس وجائینالس (saccus vaginalis) یعنے تاچۂ غمدیہ کے پیدائشی نقائص پر ہوتا ہے جو باریطون کی ایک تھیلی ہے جو خصیہ کے اُتار میں پیشتر وہ ہوتی ہے۔ معمولاً یہ تھیلی پیدائش سے قبل مسدود ہو جاتی ہے اور اُس کی مسدودی دو نقطوں یعنی فتحہ اُربیہ بطنیہ اور بَرَیج (epididymis) کی چوٹی پر شروع ہو کر بتدریج پھیلتی جاتی ہے، یہاں تک کہ تمام حائل حصہ ایک لیفی ڈورے میں مُبدّل ہو جاتا ہے۔ جب اِس عمل کی تکمیل میں کوتاہی رہ جاتی ہے تو اُس مجاورت میں، جو فتقی بروز خصیہ اور طبقۂ غمدیہ (tunica vaginalis) کے ساتھ رکھتا ہے، تغیرات پیدا ہو جاتے ہیں۔ یہی تغیرات انگوینل ہرنیا (فتق اُربی) کی ممیز قسمیں پیدا کر دیتے ہیں، یعنی زائدہ سُریہ کی فتق (hernia of the funicular process) اور مکمل پیدائشی فتق (complete congenital hernia)۔

جہاں سیکس وجائینالس (تاچۂ غمدیہ) غیر مسدود ہوتی ہے تو ٹیونکا وجائینالس (طبقۂ غمدیہ) باریطونی کہف کے ساتھ براہ راست ارتباط رکھتا ہے۔ آنت اس تھیلی کی راہ سے اُس طبقۂ غمدیہ (ٹیونیکا وجائینالس) کے کہف میں اُتر آتی ہے جو فتق کا تاچہ بناتا ہے۔ اور یہ آنت خصیہ کے تماس میں واقع ہوتی ہے۔ گو فتق کی اس قسم کو مکمل پیدائشی (complete congenital) (تصویر 1161) کے نام سے موسوم کرتے ہیں تاہم اِس کے یہ معنی نہیں کہ پیدائش

کے وقت یہ فتق موجود تھا بلکہ مفہوم صرف یہی ہے کہ ایک ایسی حالت موجود ہے جس سے فتق کا کسی وقت بھی اُتر آنا ممکن ہے۔

جہاں پروسیسس وجائینالس (processus vaginalis = زائدۂ غمدیہ) صرف لفظ زیرین پر یعنی خصیہ سے بالکل ہی اوپر رسدود ہو، تو آنت باریطون کی تھیلی میں خصیہ تک اُتر آتی ہے لیکن اُس کو ٹیونکا وجائینالس (طبقۂ غمدیہ) کے تاچہ کے اندر داخل ہونے سے وہ فاصل روک لیتا ہے جو اس تاچہ اور تھیلی کے درمیان بنگیا ہے۔ اِس کو **درونِ زائدۂ سُرّیہ فتق** (hernia into the funicular process) یا **نامکمل پیدائشی فتق** (incomplete congenital hernia) کہتے ہیں (تصویر 1161)۔ یہ پہلی قسم سے اس امر میں اختلاف رکھتا ہے کہ یہ خصیہ کو ملفوف کر لینے کے بجائے اُس کے اوپر واقع ہوتا ہے۔

1194 **ڈائرکٹ اِنگوینل ہرنیا** (direct inguinal hernia) (راست اُربی فتق) میں بروز یعنے نکاس اپنا راستہ ہیسل بیک کے مثلث (Hessel-bach's triangle) کے کسی حصہ میں سے اختیار کرکے یا تو (الف) اس کے جانبی حصہ کی راہ سے باہر نکل آتا ہے، جہاں صرف خارج الباریطونی بافت اور ردائے مستعرضہ (transversalis fascia) دونوں باریطون اور آبلیکس اکسٹرنس کے وترعریض کے درمیان حائل ہوتے ہیں یا (ب) انگوینل اپونیوروٹک فاکس (inguinal aponeurotic falx) میں ہوکر باہر آجاتا ہے جو اس مثلث کی وسطی دو تہائیوں پر عرضاً شریان اور خط وسطی کے درمیان پھیلا ہوا ہے۔ اول الذکر قسم میں فتقی بروز یا نکاس انگوینل فاکس کے جانبی پہلو پر شکم سے باہر نکلتا ہے اور باریطون، خارج الباریطونی بافت اور ردائے مستعرضہ کو اپنے آگے دھکیل کر انگوینل کنال میں داخل ہوجاتا ہے۔ وہ کنال کی تقریباً ساری لمبائی میں سے گزر کر بالآخر فتحۂ تحت الجلدی میں سے باہر نکل آتا ہے، اور انٹرکرورل فیشیا سے ایک پوشش حاصل کرتا ہے۔ اس قسم کے فتق کے غلاف آبلیک ہرنیا (منحرف فتق) کے غلافوں سے مشابہ ہوتے ہیں۔ باستثناء اِس کے کہ ردائے مستعرضہ کی عام تہ سے ایک حصہ اخذ ہوکر ردائے قیفیہ (infundibuliform fascia) کا قایم مقام ہوجاتا ہے۔

دوسری قسم میں جو نسبتہً زیادہ واقع ہوتی ہے، فتق یا تو انگوینل فاکس کے ریشوں میں ہوکر دھکیلا جاتا ہے، یا فاکس بتدریج اس کے سامنے پھولتا جاتا ہے یہاں تک کہ اس کے لئے ایک مکمل پوشش بنا دیتا ہے۔ پھر آنت اِنگوینل کنال کے زیرین سرے میں داخل ہوکر تحت الجلدی فتحہ

سے باہر نکل آتی ہے اور وہ کارڈ (cord) یعنے حبل منوی کے وسطانی جانب پڑی رہتی ہے اور انٹر کرورل فیشیا سوپر فیشیل فیشیا اور جلد سے مزید غلافات حاصل کرتی ہے۔ چنانچہ اس قسم کے فتق کے غلافات آبلیک ہرنیا کے غلافوں سے اس امر میں مختلف ہوتے ہیں کہ ان میں کریمیسٹر (cremaster) کے بجائے انگوینل فاکس ہوتا ہے اور ردائے مستعرضہ کی عام تہ کا ایک حصہ ردائے قیفیہ کا قائم مقام ہوتا ہے۔

ڈائریکٹ انگوینل ہرنیا آبلیک کی نسبت بہت کم واقع ہوتا ہے اور یہ عورتوں کی نسبت مردوں میں زیادہ پایا جاتا ہے۔ اس کے اور آبلیک قسم کے درمیان وضع قیام میں خاص خاص فرق ہیں جو درج ذیل ہیں:۔ (الف) یہ عظم العانہ (os pubis) کے اوپر ہوتا ہے اور انگوینل کنال کے ممر میں نہیں ہوتا (ب) الفیریر اپیگیسٹرک آرٹری ناچہ کی گردن کے جانبی یا حنفی پہلو پر جاتی ہے، اور (ج) اسپرمیٹک کارڈ (حبل منوی) اس کے پہلوی اور پچھلی جانبوں کے طول میں ہوتی ہے اور آبلیک انگوینل ہرنیا کی طرح ٹھیک اس کے پیچھے نہیں ہوتی۔ ڈائریکٹ ہرنیا ہمیشہ اکتسابی قسم کا ہوتا ہے۔

ڈائریکٹ ہرنیا کی دونوں قسموں میں محل تضیق عموماً یا تو ناچہ کی گردن یا فتحۂ تحت الجلدی میں پایا جاتا ہے۔ اس قسم میں جو انگوینل فاکس کو چھیدتی ہے تضیق اس درز کی کوروں کے مقام پر واقع ہوتی ہے جس میں سے آنت گزرتی ہے۔ انگوینل ہرنیا کی تمام حالتوں میں خواہ وہ ڈائریکٹ (راست) ہو یا آبلیک (منحرف)، مناسب یہی ہے کہ تضیق کو براہ راست اوپر کی طرف کاٹ دیا جائے۔ اس سمت میں کاٹنے سے شگاف الفیریر اپیگیسٹرک آرٹری (inferior epigastric artery) سے متوازی ہوتا ہے اور اس رگ کے زخمی ہونے کا کوئی موقع نہیں ہوتا۔

فیمورل ہرنیا (femoral hernia) یعنی **فتق فخذی**۔ فتق فخذی میں آنت کا بروز یا نکاس فیمورل رنگ (femoral ring) یعنے فتحہ فخذیہ میں سے باہر آتا ہے۔ جیسا کہ پہلے بیان کیا گیا ہے (صفحہ 702) یہ فتحہ فیمورل سپٹم (femoral septum) (فاصل فخذی) سے مسدود ہوتا ہے، جو ایک متغیر شدہ [illegible] البار بطنی بافت ہے۔ اسی واسطے وہ دیوار شکم میں ایک کمزور مقام ہے، خاصکر عورت میں، جس میں یہ فتحہ نسبتہً بڑا ہوتا ہے اور جس میں حمل کے باعث شکم کی بافتوں میں غایت درجہ کے تغیرات پیدا ہو جاتے ہیں۔ لہٰذا فیمورل ہرنیا مردوں کے نسبت عورتوں میں زیادہ عام ہے۔

جب آنت کا ایک حصہ فیمورل رنگ (فتحۂ فخذی) میں سے آر پار دھکیلا جاتا ہے تو وہ اپنے آگے آگے باریطون کی ایک تھیلی کو لیتا جاتا ہے، جو تاچہ فتقی (hernial sac) بناتی ہے۔ یہ خارج الباریطونی بافت یا فاصل فخذی (فیمورل سیپٹم) سے ایک پوشش حاصل کرتی ہے اور فیمورل کنال (قنالِ فخذی)، یا عروق فخذی (فیمورل ویسلز) کے غلاف کے اندرونی خانہ میں سے ہوتی ہوئی حفرہ بیضاوی (fossa ovalis) تک اوتر آتی ہے۔ اب چونکہ فیمورل غلاف کے تنگ ہو جانے اور عروق سے قریبی اتصال رکھنے کے باعث، نیز سوپر فیشیل فیشیا اور فیمورل غلاف ہر دو کے حفرۂ بیضاوی کے محیط کے حصۂ زیرین سے خوب چسپاں ہو جانے کے باعث وہ (یعنے ہرنیئل سیک) فیمورل غلاف میں اور آگے زیادہ نہیں اوتر سکتی، لہذا وہ اس نقطہ پر اپنا ممر بدلدیتی ہے۔ اس کا نتیجہ یہ ہوتا ہے کہ فتقی اُبھار اوپر کے جانب راستہ اختیار کرکے فیشیا کریبروزا (fascia cribrosa) (ردائے غربالی) کو اپنے آگے آگے دھکیلتا جاتا اور پھر اوپر کی طرف انگوئینل لگامینٹ اور آبلیکس ایکسٹرنس کے وتر عریض کے حصۂ زیرین پر خم کھا جاتا ہے، اور سوپر فیشیل فیشیا اور جلد سے ڈھکا ہوا ہوتا ہے۔ جب یہ فتق فیمورل کنال کے اندر مشمول ہوتا ہے تو قرب وجوار کے حصوں کی مزاحمت کے باعث اُس کی جسامت عموماً چھوٹی ہوتی ہے، مگر جب وہ حفرۂ بیضاوی کے اندر سے نکلکر بُن ران (groin) کی ڈھیلی فضائی بافت میں آجاتا ہے تو نہایت بڑا ہو جاتا ہے۔ فیمورل ہرنیا جو راستہ اختیار کرتا ہے وہ پہلے تو نیچے کی طرف ہوتا ہے اور پھر آگے اور اوپر کی طرف۔ لہذا فتقِ فخذی کی ترجیع (reduction) یعنے واپسی کے لئے غمز (taxis) کا استعمال کرتے وقت اِس سے مخالف سمتوں میں دبانا چاہئے۔

فیمورل ہرنیا کے غلاف اندر سے باہر کے طرف حسب ذیل ہوتے ہیں:- باریطون، فیمورل سیپٹم (فاصل فخذی)، فیمورل شیتھ (غلاف فخذی)، فیشیا کریبروزا (ردائے غربالی)، سوپر فیشیل فیشیا (ردائے ظاہری) اور جلد۔ سر ایسٹلی کوپر (Sir Astley Cooper) نے فیمورل ہرنیا کی ایک پوشش، فیشیا پراپریا (fascia propria) یعنے ردائے خاص کے نام سے بیان کی ہے، جو کیسہ باریطونی سے عین باہر کے طرف، لیکن اکثر اوقات کچھ شحمی بافت کے ذریعہ اُس سے جُدا ہوتی ہے۔ جراحی نقطۂ نظر سے یہ یاد رکھنا اہم ہے کہ یہ تہ اکثر موجود ہوتی ہے کیونکہ ایک تجربہ کار جراح بھی بہ آسانی اس غلط فہمی میں مبتلا ہو سکتا ہے۔ یہ ردا تاچۂ باریطونی ہے اور اس میں کی مشمولہ خارج الباریطونی شحمی بافت اومنٹم (ثرب) ہے، کیونکہ اکثر فیشیا پراپریا (ردائے خاص)

کے اندر تحت الباریطون شحمی بافت کی نہایت وافر مقدار ملفوف ہوتی ہے۔ بہت سی صورتوں میں ایک شحمی رسولی سے مشابہت پیدا ہو جاتی ہے، لیکن مزید تقطیع کرنے پر تو وہ شحم کے مرکز میں حقیقی فتقی تاچہ مل جائیگا۔ فیشیا پر اپر یا محض ایک متغیر شدہ فیمورل سپٹم (فاصل فخذی) ہے، جو فتق کے دباؤ سے دبیز ہو کر ایک غشائی چادر بنگیا ہے۔

جب آنت فیمورل کنال کی راہ سے صرف حفرۂ بیضاوی تک اُترتی ہے تو اس حالت کو نامکمل فتق فخذی (incomplete femoral hernia) کہتے ہیں، اس کے خلاف جب آنت حفرۂ بیضاوی میں سے ہو کر گذر جاتی ہے تو اُسے مکمل (complete) کہتے ہیں نامکمل فخذی فتق میں، بروز یا نکاس کو مشمول رکھنے والی کنال سخت اور مزاحم نوعیت کی ہونے کے باعث بروز کی حساسیت کا چھوٹا ہونا فتق کی اس قسم کو نہایت خطرناک بنا دیتا ہے، کیونکہ ایسی حالت میں ورم (فتق) کی موجودگی کا پتہ چلانا نہایت مشکل ہو جاتا ہے، بالخصوص موٹے (شحیم) موضوعوں میں۔ نامکمل فیمورل ہرنیا کے غلاف باہر سے اندر کے طرف آتے ہوئے حسب ذیل ہونگے:۔ جلد، ردا ظاہری، حفرۂ بیضاوی کے فالسیفارم یعنے منحلی الشکل (ہنسیا یا درانتی نما) حاشیہ کا بالائی قرن، فیمورل شیتھ (فخذی پوشش)، فیمورل سپٹم (فخذی فاصل)، اور باریطون۔

فیمورل ہرنیا کا محل تفتیق مختلف ہوتا ہے:۔ وہ تاچۂ فتق کی گردن کے مقام کے باریطون میں ہو سکتا ہے۔ بیشتر حالات میں وہ حفرۂ بیضاوی کے درانتی نما حاشیہ اور لیکیونر لگامینٹ (lacunar ligament = رباط حفرتیزی) کی آزاد کور کے نقطۂ اتصال پر ہوتا ہے، یا وہ حفرۂ بیضاوی کے حاشیہ پر ہو سکتا ہے۔ ہر حالت میں تفتیق کو اوپر کے طرف اور وسطی سمت میں ۴ سے ۶ ملی میٹر کے فاصلہ تک کاٹ دینا چاہئے۔ ایسا کرنے سے تاچہ کی گردن سے مجاورت رکھنے والے تمام عروق اور دوسری اہم ساختیں محفوظ رہینگی۔

انگوینل ہرنیا (فتق اربی) اور فیمورل ہرنیا (فتق فخذی) میں فرق کرنے کے لئے پوپارٹ ٹیوبرکل (درنۂ عانہ) ایک اہم نشان امتیازی ہے۔ انگوینل یعنے اُربی بروز اس ٹیوبرکل یا درنہ سے اوپر اور وسطی جانب ہوتا ہے، لیکن فیمورل یعنے فخذی بروز اس سے نیچے اور جانباً ہوتا ہے۔

ماساریقا سے متعلق چند تفصیلات عملی اہمیت رکھتی ہیں جو قابل توجہ ہیں:۔ (۱) ماساریقا کا عمق یعنے اُس کی جداری چسپیدگی سے معوی چسپیدگی تک کا فاصلہ، طبعی طور پر ۲۰ سینٹی میٹر سے کم اور عموماً ۱۵ سینٹی میٹر کے قریب ہوتا ہے، لیکن بعض غیر معمولی حالات میں یہ زیادہ لمبا ہو جاتا ہے،

اور قیاس ہوتا ہے کہ ایسا ہونے سے فتق معوی واقع ہونے کا احتمال بڑھ جاتا ہے، (۲) نہ صرف ماساریقا کا طول زیادہ ہو سکتا ہے بلکہ ممکن ہے کہ پچھلی شکمی دیوار کے ساتھ اُس کا نقطۂ چسپیدگی اپنا مرتبدیل کر کے اور سرک کر قطنی فقرہ کے اوپر اُتر آئے۔ یہ حالت، جو اینٹراپ ٹوسس enteroptosis = سقوط الامعاء۔ استرخاء الامعاء، کے نام سے موسوم ہے، عموماً اُن عورتوں میں واقع ہوتی ہے جن کے بہت سے بچے پیدا ہو چکے ہوں، اور اس میں جدار شکم کا عام ارتخا یا ڈھیلا پن موجود ہوتا ہے۔ اس سے ایک ممیز و ممتاز شکل پیدا ہو جاتی ہے، شکم اُبھرا ہوا اور نیچے لٹکا ہوا ہوتا ہے۔ لیکن اوپر چپٹا اور سُکڑا ہوا ہوتا ہے (۳) کبھی کبھی ماساریقا میں چھید موجود ہوتے ہیں اور یہ پیدائشی ہو سکتے ہیں یا کسی چوٹ کا نتیجہ۔ یہ عملی اہمیت رکھتے ہیں کیونکہ ان میں سے کسی کے اندر آنت کا ایک اُبھار (knuckle) مفتوق ہو کر حاد تخنیق (acute strangulation) پیدا کر سکتا ہے (۴) ماساریقا کی دو تہوں کے درمیان جو لمفائی غدد مشمول ہیں وہ اکثر اوقات خصوصاً بچوں میں درنی جاؤ کا محل وقوع ہو جاتے ہیں۔

قولون (colon) کو اکثر معوی تسدد (intestinal obstruction) کی حالتوں میں کھولنے کی ضرورت پیش آتی ہے، اور بعض جراح یہ عمل سرطان مستقیم (cancer of the rectum) کی حالتوں میں تشخیص مرض کے بعد فوراً ہی اس امید پر کر دیتے ہیں کہ ماؤف سطح پر سے براز ی مادہ کا گذرنا جو چھیڑ پیدا کر دیتا ہے اس کو رفع کر دینے سے علامتوں میں تخفیف ہو جائیگی **کولاسٹومی** (colostomy) یعنے قولونی تفویہ یا قولونی تفجیر کا عملیہ حرقفی یا قطنی خطے میں کیا جا سکتا ہے، لیکن زمانہ حاضرہ میں **ایلیاک کولاسٹومی** (iliac colostomy) یعنے حرقفی قولونی تفویہ نے قطنی عملیہ کو بالکل مسترد کر دیا ہے۔ اس عملیہ کو ترجیح دینے کے خاص اسباب یہ ہیں کہ اس میں میزو کولن (ماساریقائے قولونی) کا ایک ممیز بنا (spur-shaped) زائدہ بنایا جا سکتا ہے، جو کسی براز ی مادہ کو صناعی مبرز (artificial anus) سے گذر کر آگے نہیں جانے دیتا، اور یہ کہ صفائی رکھنے میں نسبتہً زیادہ آسانی ہوتی ہے۔ چونکہ قولون سینی تمامتر باریطون سے گھرا ہوا ہے، اُس کے ایک لچھے کو زخم سے باہر کھینچکر کھولا جا سکتا ہے اور میزو کولن (ماساریقائے قولونی) کی چسپیدگی کو ایک ممیز (spur) بنانے کے لئے چھوڑ سکتے ہیں، بیشتر اُسی طرح جس طرح کہ وہ ایک فتق مخنوق (strangulated hernia) کے بعد اُس مصنوعی مبرز میں بنا دیتی ہے جو آنت کے اغثاث (sloughing) سے پیدا ہو جاتی ہے، یہ مہیب سوراخ سے اوپر کی آنت میں سے

کوئی برازی مادہ سوراخ سے نیچے کی آنت میں نہیں داخل ہونے دیتا۔ اِس عملیہ کو کرنے کا طریقہ یہ ہے کہ بائیں ریکٹس اٹڈامنس (عضلہ مستقیمہ شکمیہ) کے بیرون ترین ریشوں میں، اینٹیریئر سوپیریئر ایلیاک اسپائن کے بالمقابل، ۵ سینٹی میٹر سے ۷ سینٹی میٹر تک لمبا شگاف دیکر باریطون کو کھولدیا جاتا ہے۔ اب قولون سینی کو تلاش کریں اور اسے زخم سے باہر کھینچکر اور اُس کے نیچے ایک شیشہ کا ڈنڈا گذار کر، یا آنت کے قریب کے میزو کولن میں ٹانکے لگا کر دیوار شکم سے ثبت یا پیوست کر دیں۔ بعد میں آنت کا باہر نکلا ہوا حصہ کھولدیا جاتا ہے، اور بالآخر جب سخت انضمامات یا چپکیاں بن جائیں تو اُسے عرضاً پورا کاٹ دیا جاتا ہے۔

مستقیم (rectum) مستقیم کی غشائے مخاطی دبیز ہوتی ہے اور نیچے کے عضلی طبقہ سے محض ڈھیلے طور پر مربوط ہوتی ہے، اور اس طرح وہ سقوط مستقیم (prolapse ani) میں ممد ہوتی ہے۔ خاصکر بچوں میں۔ جیسا کہ اوپر بیان کیا گیا ہے، مستقیم کے عروق طولی ترتیب رکھتے اور مخاطی اور عضلی طبقات کے درمیان کی ڈھیلی خلوی بافت میں ہوتے ہیں اور چونکہ اُن کو آس پاس کی بافتوں سے کوئی سہارا نہیں ملتا اس وجہ سے اُن میں دوالیت (varicosity) کا میلان ہوتا ہے مزید برآں وریدیں اوپر کے جانب کو طولی سمت میں تقریباً ½ ۱۲ سینٹی میٹر تک تحت المخاطی بافت میں دوڑنے کے بعد عضلی طبقات کو چھیدتی ہیں اور آنت کی عضلی دیوار کے انقباض سے اس جگہ ان کے متضیق (constricted) ہوجانے کا امکان بھی ہوتا ہے۔ اِس کے ساتھ ہی یہ بھی ہے کہ سوپیریئر ہیمورائڈل ویئنز (superior hæmorrhoidal veins) میں مصراع نہیں ہوتے، اور مستقیم کے عروق معلق وضع قیام میں واقع ہیں اور سخت براز سے اُن کے مضغوط و مسدود ہوجانیکا امکان ہوتا ہے۔ چنانچہ ہیمورائڈل عروق کی اِس تشریحی ترتیب سے معلوم ہوجاتا ہے کہ بواسیر (piles) واقع ہوجانے کا شدید رجحان کیوں ہوا کرتا ہے۔ اسفنکٹر اینائی ایکسٹرنس sphincter ani externus = خارجی عاصرۃ المبرز) عضلہ کی موجودگی جراحی نقطۂ نظر سے اہمیت رکھتی ہے کیونکہ اِس عضلہ کا متواتر انقباض ہی ورکی شرجی خراج (ischiorectal abscess) کے اندمال کو روکتا اور اُسے ایک ناسور (fistula) بنا دیتا ہے۔ نیز اس عضلہ کا معکوس انقباض اُس شدید درد کا سبب ہے جس کی انشقاق مبرز (fissure of anus) میں شکایت ہوتی ہے آنت کے ساتھ باریطون کے مجاورات اُس عملیہ کے تعلق میں بھی اہمیت رکھتے ہیں، جو مرض خبیث (malignant disease) میں مستقیم کے خارج کرنے کے لئے کیا جاتا ہے۔ یہ جھلی (باریطون)

جیسے جیسے حوض کے اندر اُترتی جاتی ہے بتدریج مستقیم کو چھوڑ دیتی ہے، پہلے اُس کی پچھلی سطح کو پھر اطراف کو اور پھر اگلی سطح کو چھوڑ کر مرد میں مثانہ کی پچھلی دیوار پر منعکس ہو کر مستقیمی مثانی مغارہ (recto-vesical excavation) اور عورت میں رحم کی پچھلی دیوار پر منعکس ہو کر مستقیمی رحمی مغارہ (recto-uterine excavation) بنا دیتی ہے۔ مستقیمی مثانی مغارہ مبرز سے ½ ۷ سینٹی میٹر دور رہ جاتا ہے۔ ابھی چند سال کے اندر ہی سرطان مستقیم کے اخراج کے لئے نسبتہً بہت زیادہ وسیع اعمال جراحیہ کئے گئے ہیں اور ان میں کوفہ باریطونی کو لازماً کھولنا پڑا ہے۔ سرطان مستقیم کی ان صورتوں کے لئے جو اس قدر نیچی ہوں کہ فتح البطن (abdominal section) کے ذریعہ اُس تک پہنچنا ممکن نہ ہو، اور اسقدر اونچی ہوں کہ عجان (perinæum) کی راہ سے اُن کو خارج کرنا ممکن نہ ہو۔ کراسکے (Kraske) نے ایک عملیہ ایجاد کیا ہے جو اُس کے نام سے موسوم ہے۔ مریض کو اُس کے بائیں پہلو پر لٹا کر سیکرم (عجز) کے آخری مہرہ سے مبرز تک ایک شگاف دیا جاتا ہے عصعص کو خارج کر دیا جاتا ہے اور اگر ضرورت ہوتی ہے تو عظم العجز (سیکرم) کے ایک چھوٹے ٹکڑے کو بھی، اور اب زخم کے کناروں کو زور سے باہر کی طرف کھینچنے سے مستقیم کا معتدبہ طول سامنے آجاتا ہے۔ اور ماؤف حصہ کو خارج کر دیا جاتا ہے۔

1196

کبھی کبھی لویٹر اینائی (levator ani = عضلہ رافعۃ المبرز) کے اوپر مستقیم کے گرد کی ڈھیلی اتصالی بافت میں ایک پھوڑا بنجاتا ہے۔ لیکن اُس کے فاعلی مرکز (active focus) کا مقام کہیں اور ہوتا ہے۔ اس قسم کے پھوڑے کو **فوقانی حوضی مستقیمی خراج** (superior pelvirectal abscess) کہتے ہیں۔ یہ حاجز حوضی (پیلوک ڈایافرام) سے اوپر لیکن باریطون کے نیچے واقع ہوتا ہے۔ اس کی حاد قسم عموماً لویٹر اینائی کی چسپیدگی کے لیول سے اوپر آنت کے تقرّح یا انثقاب کے باعث (جو ممکن ہے کہ کسی جسم غریب کے باعث پیدا ہو گیا ہو) ہوتی ہے۔ یہ پھوڑا مستقیم کی ایک (سادہ یا خبیث) تضیق یا تنگی (stricture) سے اوپر بھی واقع ہو سکتا ہے۔ گاہے یہ غدہ قدامیہ (prostate) کے گرد تقیح واقع ہونے سے بھی ہو جاتا ہے اور زیادہ شاذ صورتوں میں حویصلات منویہ (vesiculæ seminales) کے خراج کے بعد بھی ہو جاتا ہے۔ اسی مقام پر مزمن پھوڑے بھی یا تو سیکرم (عظم العجز) کی اگلی سطح کی بوسیدگی (caries) سے یا پیش عجزی لمفائی غدد کے تجبّن (caseation) سے پیدا ہو جاتے ہیں، اور دیگر صورتوں میں یہ پھوڑا قطنی فقرات کے اجسام کی اگلی سطحوں کے مرض سے پیدا ہو کر حوض کے اندر اپنا راستہ نیچے کی طرف بنا لیتا ہے۔

اسکیورکٹل فاسا (ischiorectal fossa) یعنی ورکی مبرزی حفرہ کے اندر کے پھوڑے کیلئے
ملاحظہ ہو صفحہ 492-

لبلبہ (پنکراس)

(PANCREAS)

لبلبہ ایک مرکب عنقودی غدد (compound racemose gland) ہے جو اپنی ساخت میں غدد ریقیہ سے مشابہ ہے مگر نسبتہً زیادہ نرم ہوتا ہے اور اُس کی ترتیب نسبتہً کم ٹھوس ہوتی ہے۔ اُس کی شکل بے قاعدگی کے ساتھ منشور آسا ہے، اور اُسکا طول ۱۲ سینٹی میٹر سے ۱۵ سینٹی میٹر تک ہوتا ہے۔ اُس کے چوڑے بائیں سرے کو سَر کہتے ہیں، جو ایک قدرے تنگ حصے یا گردن کے ذریعہ سے، حصۂ خاص یا جسم کے ساتھ جُڑا ہوا ہوتا ہے۔ اُس کا تنگ، بایاں سرا اُس کی دم بناتا ہے۔ لبلبہ شکم کی پچھلی دیوار پر، اپی گیسٹرک (شراسیفی) اور بائیں ہیپو کانڈریاک (مَراقی) خطوں کی پُشت میں عرضاً واقع ہے۔

مجاورات یا تعلقات (تصاویر 1162 to 1164)۔ سَر، جو سامنے سے پیچھے کے طرف چپٹا ہوتا جاتا ہے، انحنائے اثنا عشری کے اندر قیام رکھتا ہے۔ اُس کے بالائی کنارے پر اثنا عشری کا بالائی حصہ تراکب کرتا ہے۔ دوسرے کناروں میں میزاب موجود ہوتے ہیں جن میں اثنا عشری کا متصلہ حاشیہ داخل ہو جاتا ہے، جس پر یہ کنارے مختلف فاصلہ تک سامنے اور پیچھے سے تراکب کرتے ہیں۔ زیرین کنارے اور بائیں جانبی کنارے کے زاویۂ اتصال پر ایک زائدہ ہوتا ہے جسے زائدۂ کلابیہ (uncinate process) کہتے ہیں۔ یہ زائدہ بالائی ماساریقی (سوپیریر میسنٹیرک) عروق کے پیچھے بائیں طرف کو نکلا ہوا ہوتا ہے۔ اثنا عشری کے اور دائیں جانبی اور زیرین کناروں کے درمیان کے میزاب میں یا اُس کے قریب، سامنے کو متضمم بالائی اور زیرین پنکراسی اثنا عشری شرائین (anastomosing superior and inferior pancreaticoduodenal arteries) ہیں۔ قناۃ صفرا

1197

FIG. 1162.—A transverse section through the abdomen at the level of the middle of the first lumbar vertebra. (Braune.)

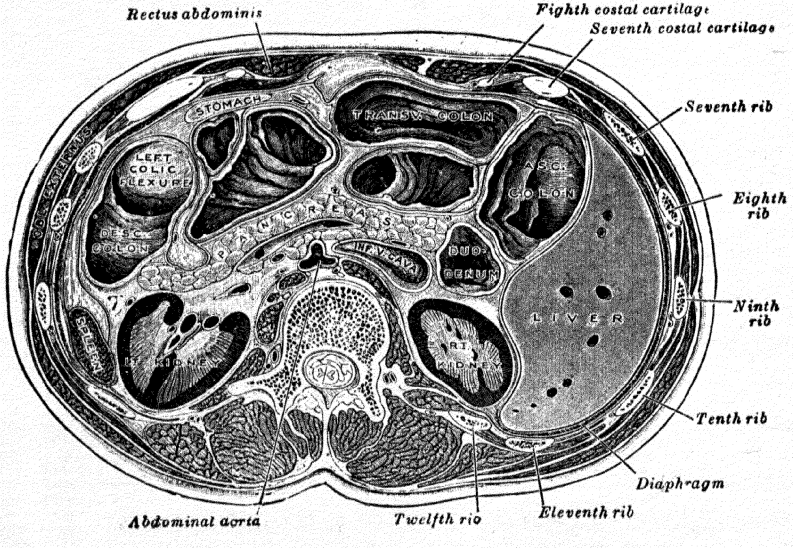

FIG. 1163.—The pancreas and duodenum. Anterior aspect.

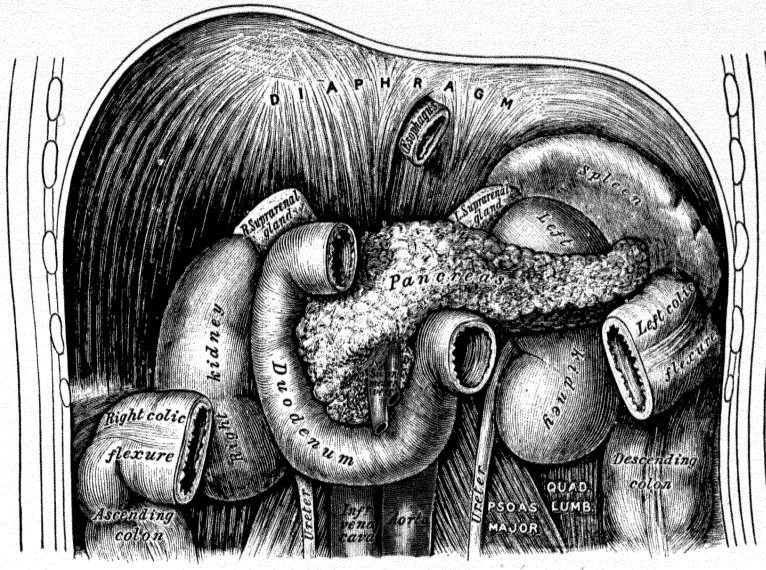

FIG. 1164.—The pancreas and duodenum. Posterior aspect.
(From a model by His.)

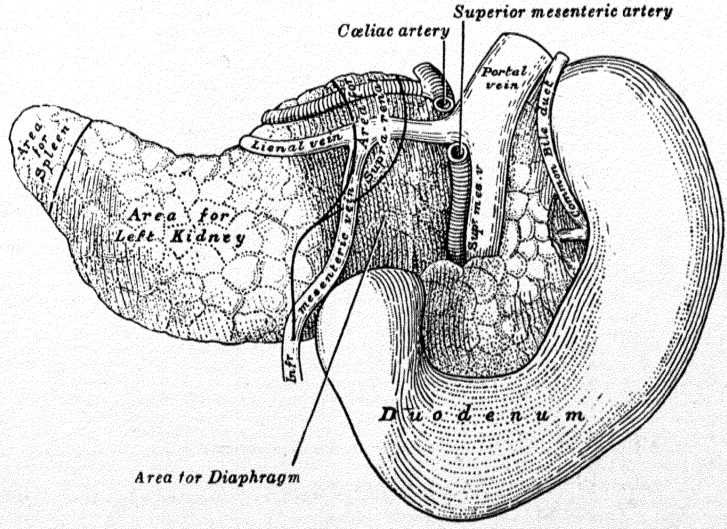

(بائل ڈکٹ) سر کے پیچھے، اُس کے دائیں کنارے کے قریب ہی نیچے اُترتی ہے۔

اگلی سطح۔ لبلبہ کے سر کے سامنے بالائی حصہ سے گردن آگے اوپر اور بائیں جانب کو نکلکر جسم لبلبہ کے اندر مسلسل ہونے کو چلی جاتی ہے۔ دائیں جانب سر اور گردن کے درمیان حد فاصل وہ میزاب ہے جو گسٹرو ڈوڈینل آرٹری (معدی اثنا عشری شریان) کے لئے ہوتا ہے۔ بائیں جانب ایک گہرا کٹاؤ، انسی زُور یا پنکریاٹس (incisura pancreatis) یا مقطع بنقراسیہ) سر اور گردن اور جسم کے درمیان حائل ہوتا ہے، اور اس کٹاؤ میں سوپیریئر مسنٹرک (بالائی ماساریقی) اور لائینل (لحمالی) وریدیں متحد ہوکر پورٹل وین (ورید الباب) بناتی ہیں۔ نیچے اور گردن کے دائیں جانب سر کی اگلی سطح قولون مستعرض کو چھوتی ہے، اور صرف فضائی بافت ان کے درمیان حائل ہوتی ہے، لیکن اور بھی نیچے جاکر یہ سطح اُس باریطون سے ڈھکی ہوئی ہوتی ہے، جو ٹرانسورس میزوکولن (ماساریقائے قولون مستعرض) کی زیرین تہ کے ساتھ مسلسل ہوتا ہے، اور جیجونم (صائم) کے لچھوں سے متماس ہوتی ہے۔ نیچے اور گردن سے بائیں جانب وہ ہُک نما (کُلّابی) زائدہ ہے جس پر سے سوپیریئر مسنٹرک (بالائی ماساریقی) عروق عبور کرتی ہیں۔

پچھلی سطح۔ لبلبہ کے سر کی پچھلی سطح انفیریئر وینا کیوا (تحتانی ورید الاجوف)، رینل وینز (کلوی اُوردہ)، ڈایافرام کے دائیں قائمہ، اور اُورطی کے ساتھ مجاورت رکھتی ہے۔ قناۃ صفرا یا تو لبلبہ کے سر کی پچھلی سطح پر ایک میزاب میں یا اُس کے جرم میں ایک قنال کے اندر قیام رکھتی ہے (McConnell)[1]

گردن، جو تقریباً ۲ سینٹی میٹر لمبی ہے، نیچے اور دائیں جانب سر کی اگلی سطح کے ساتھ جُڑی ہوئی ہوتی ہے، اور اوپر اور بائیں طرف پھیلکر نامحسوس طور پر جسم میں ضم ہوجاتی ہے۔ وہ لبلبہ کا کسی قدر حید آسا حصہ ہے، جو دو عروقی نشیبوں کے باعث زیادہ نمایاں ہوجاتا ہے نیچے اور بائیں طرف وہ گہرا کھانچہ ہے، جس میں سوپیریئر مسنٹرک (بالائی ماساریقی) عروق مشمول ہیں، لیکن اوپر اور دائیں طرف ایک میزاب ہے جس میں گیسٹرو ڈوڈینل (معدی اثنا عشری) شریان اور سوپیریئر پینکریاٹکو ڈوڈینل (بالائی بنقراسی اثنا عشری) شریان قیام رکھتی ہیں۔ اُسکی

---

[1] Journal of Anatomy and Physiology, vol. xlix

اگلی سطح پائلورس (بوآب) کو سہارا دیتی ہے اور پچھلی سطح پورٹل وین (ورید الباب) کے آغاز سے مجاورت رکھتی ہے۔

جسم کی شکل کسی قدر منشور آسا ہے اور اُس کی تین سطحیں ہوتی ہیں، یعنے اگلی، پچھلی اور زیرین۔

اگلی سطح مقعر ہے اور سامنے اور آگے کے سمت رُخ رکھتی ہے۔ وہ معدہ سے اومنٹل برسا (دُرجک تربی) کے ذریعہ جدا ہوتی ہے۔ 1195

پچھلی سطح باریطون سے مُعرّا ہوتی اور اُورطی، لائینل (طحالی) ورید، بائیں گردے اور اس کے عروق سے، بائیں غدۂ فوق الکلیہ، سوپیریئر میسنٹرک (بالائی ماساریقی) شریان کے آغاز، اور ڈایافرام کے بائیں قائمہ سے مجاورت رکھتی ہے۔

زیرین سطح دائیں جانب تنگ مگر بائیں طرف نسبتہً چوڑی، اور باریطون سے ڈھکی ہوئی ہوتی ہے۔ وہ ڈوڈینو جیجنل فلیکشر (اثنا عشری صائمی تعویج) پر اور صائم کے چند لچھوں پر قیام رکھتی ہے۔ اُس کی بائیں انتہا بائیں تعویج قولونی پر قیام رکھتی ہے۔

بالائی کنارا اکنُد اور دائیں طرف کو چپٹا، بائیں جانب کو دُم کے قریب تنگ اور تیز ہوتا ہے۔ وہ سیلیاک آرٹری کے ساتھ مجاورت رکھتا ہے، جس سے ہیپاٹک آرٹری (شریان کبدی) غدہ کے عین اوپر دائیں طرف کو جاتی ہے لیکن لائینل آرٹری (شریان طحالی) اِس کنارے کے طول میں کے ایک میزاب میں بائیں طرف کو جاتی ہے۔ عموماً بالائی کنارے کے دائیں سرے سے ایک زائدہ ٹیوبر اومینٹیل (لبلبۂ ثُربیہ: tuber omentale معدہ کی انحنائے صغیر کے لیول کے اوپر سے نکلا ہوا ہوتا ہے اور لیسر اومنٹم (ثرب صغیر) کی پچھلی سطح سے تماس ہوتا ہے۔

اگلا کنارا اگلی سطح کو زیرین سطح سے جُدا کرتا ہے اور اِس کنارہ کے طول میں ٹرانسورس میزوکولن (ماساریقائے قولونِ مستعرض) کی دو تہیں ایک دوسرے سے منحرف ہوتی ہیں۔ ایک تہ کو اوپر کی طرف اگلی سطح پر، اور دوسری پیچھے کی طرف زیرین سطح پر چلی جاتی ہے۔

زیرین کنارا پچھلی سطح کو زیرین سطح سے جُدا کرتا ہے۔ اِس کی دائیں انتہا کے نیچے سے سوپیریئر میسنٹرک (بالائی ماساریقی) عروق باہر نکلتی ہیں۔

دُم تنگ ہوتی ہے اور عموماً طحال کی معدی سطح کے زیرین حصہ کے تماس میں قیام

FIG. 1165.—The pancreatic duct.

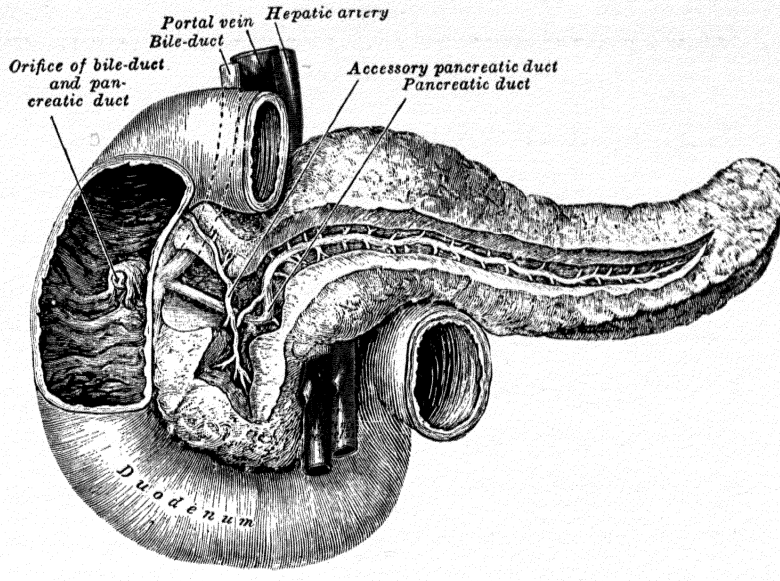

FIG. 1166.—A section through a part of the human pancreas. Stained with hæmatoxylin and eosin. × 400.

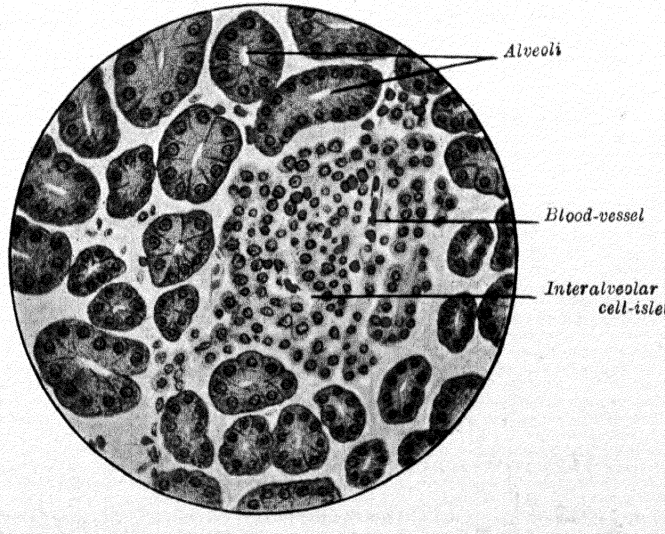

رکھتی ہے۔

بنقراسی قنات (pancreatic duct) بائیں طرف سے سیدھی طرف کو لبلبہ میں سے گذرتی ہے اور اُس کی اگلی سطح کی نسبت پچھلی سے قریب تر ہوتی ہے (تصویر 1165)۔ وہ لبلبہ کی دُم میں جو چھوٹے چھوٹے لختک واقع ہیں اُن کی چھوٹی قناتوں کے اتصال سے شروع ہوکر اور جسم لبلبہ کے اندر سے دائیں سے بائیں طرف کو گزرتی ہوئی اُن مختلف لختکوں کی قناتیں حاصل کرتی جاتی ہے، جو غدہ کی ترکیب میں شامل ہیں۔ وہ جسامت میں بہت بڑھ کر لبلبہ کی گردن تک پہنچتی ہے اور نیچے، پیچھے، اور دائیں طرف مڑ کر قنات صفرا سے مجاورت حاصل کرتی ہے، جو اُس کے دائیں جانب ہوتی ہے۔ یہ دونوں قناتیں ساتھ ساتھ اثناعشری کے ثانی یا حصۂ نازل کی دیوار کے اندر ترچھی گزر کر وہاں باہم متحد ہوتی اور ایک چھوٹی بسیط قنات بنا دیتی ہیں جس کا نام فراخۂ واٹیر (ampulla of Vater) ہے، اس فراخ کا تنگ بعیدی سرا ایک حُلیمہ (اثناعشری حلیمہ: papilla duodeni) کی چوٹی پر کھلتا ہے، جو اثناعشری کے اس حصہ کے اندر اُس کی وسطی اور پچھلی دیواروں کے اتصال کے مقام پر، پائلورس (بوّاب) سے ۸ سینٹی میٹر تا ۱۰ سینٹی میٹر بُعداً واقع ہے۔ اثناعشری کے قریب بنقراسی قنات کی جسامت ایک معمولی پَر کے برابر ہوتی ہے۔ اکثر اوقات ایک زائد قنات بھی ہوتی ہے، جو لبلبہ کی گردن میں بنقراسی قنات کے ساتھ ارتباط حاصل کرتی، اور اثناعشری کے اندر اثناعشری حلیمہ کے اوپر تقریباً ۲ سینٹی میٹر فاصلہ پر کھلتی ہے۔ اُس میں سَر کے زیرین حصہ سے آنے والی قناتیں شامل ہو جاتی ہیں اور اس کا نام مُعین بنقراسی قنات (accessory pancreatic duct) ہے (تصویر 1165)

1199

ساخت (تصویر 1166)۔ لبلبہ اپنی ساخت میں غدد ریقیہ سے مشابہت رکھتا ہے۔ لیکن بعض خصوصیات میں اُن سے مختلف ہوتا ہے، اور بناوٹ میں نسبتاً زیادہ پھیلا اور ہموار ہوتا ہے، وہ ایک علٰحدہ کیسہ میں ملفوف نہیں ہوتا، مگر فضائی بافت سے گھرا ہوا ہوتا ہے جو اُس کے اندرون میں داخل ہوکر لبلبہ کو ترکیب دینے والے مختلف لختکوں کو باہم جوڑ دیتی ہے۔ غدد ریقیہ کے لختکوں کی طرح، اِس کا ہر لختک قنات خاص کے انتہائی انشعابات میں سے ایک انشعاب پر مشتمل ہوتا، اور متعدد جوفیزوں (alveoli) میں ختم ہو جاتا ہے، جو نلی نما اور کسی قدر پیچدار ہوتے ہیں۔ جوفیزوں سے جڑی ہوئی دقیق قناتیں (intercalary ducts) تنگ ہوتی اور چھوٹے خلیوں کا

استر رکھتی ہیں۔ بعض حیوانات میں جو فیزہ کے مرکز میں تکلہ نما خلیات واقع ہوتے ہیں جن کو مرکزی عُنبی خلیات (centro-acinar cells) کہتے ہیں۔ جو فیزہ کی دیوار پر استر کرنے والے حقیقی افرازی خلیات اُستوانی شکل کے ہوتے ہیں اور دو منطقے پیش کرتے ہیں۔ ایک بیرونی صاف اور دھندلا مخطط منطقہ، جو غشاء قاعدی کے پاس ہوتا ہے، اور دوسرا وہ جس میں افرازی ذرات موجود ہوتے ہیں۔ سخت کئے ہوئے نمونوں میں بیرونی منطقہ اساسی صبغات (basic dyes) سے گہرا رنگ قبول کر لیتا ہے لیکن اندرونی منطقہ ہلکا رنگ قبول کرتا ہے۔ ذراتی منطقہ دوران فعلیت میں بتدریج جسامت میں کم ہو جاتا ہے لیکن سکون کے مرحلوں میں وہ بتدریج بڑھتا ہے، یہاں تک کہ خلیہ کا تقریباً تین چوتھائی حصہ بنا دیتا ہے۔ لبلبہ کے بعض افرازی خلیوں میں ایک کروی تودہ ہوتا ہے، جو بقیہ خلیہ کی نسبت زیادہ آسانی سے رنگ قبول کرتا ہے۔ اِس کو نزدنواتہ (paranucleus) کہتے ہیں، اور یقین کیا جاتا ہے کہ یہ نواتہ سے اخذ ہوتا ہے۔ بعض حصوں میں جوفیزوں کے درمیان خلیوں کے مجموعے پائے جاتے ہیں جن کو بین جوفیزی خلوی جُزیرے (interalveolar cell-islets) یا جزائرِ لنگرہانس (islands of Langerhans) کہتے ہیں۔ ان کے خلیات ہیماٹاکسیلین یا کارمین سے ہلکا رنگ قبول کرتے اور کم و بیش کثیر السطوح شکل کے ہوتے ہیں، اور ایک جال بنا دیتے ہیں جس میں بہت سے عروق شعریہ منشعب ہوتے ہیں۔ جُزیروں میں دو خاص نمونوں کے خلیات ہوتے ہیں جو اپنے مشمولہ ذرات کے مخصوص تلوینی تعاملات کے لحاظ سے الف خلیات (A-cells) اور ب خلیات (B-cells) کے طور پر تمیز کئے جاتے ہیں۔ یقین کیا جاتا ہے کہ یہ خلوی جُزیرے انسولین (جُزیرین = insulin) پیدا کرتے ہیں، جو لبلبہ کا باطنی افراز ہے اور کاربوہائڈریٹس (carbohydrates) کے تحوّل کے لئے ضروری ہے۔

بنقراسی قنات کی دیوار پتلی ہوتی ہے اور اُس کے دو طبقات ہیں، ایک بیرونی لیفی اور دوسرا اندرونی مخاطی۔ آخرالذکر چکنا ہوتا ہے، اُس پر استوانی سرحلمہ کا استر ہوتا ہے اور اس کے اختتام کے قریب اُس میں چند منتشر جزائر ہوتی ہیں۔

عروق و اعصاب۔ لبلبہ کی شرائین لائینل (طحالی) شریان سے اور ہیپاٹک (کبدی) اور سوپیریئر مسنٹرک (بالائی ماساریقی) شرائین کی بنقراسی اثنا عشری شاخوں سے اخذ ہوتی ہیں۔ اُس کی وریدیں لائینل (طحالی) اور سوپیریئر مسنٹرک (بالائی ماساریقی) وریدوں میں کھلتی ہیں۔ اُس کی عروق لمفائیہ صفحہ 788 پر بیان کی گئی ہیں۔ اُس کے اعصاب ویگس (تائیہ) اور اسپلینکنک اعصاب

1200

سے ماخوذ ہوتے ہیں اور لائیمفی (طحالی) صفیرہ کے ذریعہ سے اُس تک پہنچتے ہیں۔

اطلاقی تشریح - چند سال سے التہاب بلبلہ کی طرف بہت توجہ مبذول ہوئی ہے معلوم ہوتا ہے کہ اِس التہاب کا سبب بنقراسی قناتوں کی سرایت ہے، جو دقیق عضویوں کے باعث پیدا ہوجاتی ہے۔ یہ دقیق عضویے معدی اثناعشری نازلت کی حالتوں میں اثناعشری سے یا اُن صفراوی گزرگاہوں سے آجاتے ہیں جن میں سنگ صفرا موجود ہو۔ حاد حالتوں کا انجام عموماً ہلاکت ہوتا ہے اور یہ اکثر نزفی قسم کی ہوتی ہیں۔ بلبلہ کا مزمن التہاب اگر وسیع نہیں ہے تو اُس سے مرض کی چند علامات ہی پیدا ہوتی ہیں۔ وسیع ہونے کی صورت میں ممکن ہے کہ درد شکم، عدم اشتہا، ترقی پذیر کمزوری اور لاغری کے ساتھ سفیدی مائل کمی اجابتیں بھی آجائیں۔ ذیابیطس شکری (diabetes mellitus) کی حالتوں میں بلبلہ کا وسیع تلیف (fibrosis) بھی ایک نہایت عام ضرر ہے جو معائنہ بعد موت میں پایا جاتا ہے۔ کبھی کبھی بلبلہ کی دُویری رسولیاں (cysts) پائی جاتی ہیں۔ وہ ضربہ یا چوٹ (traumatism) سے پیدا ہوسکتی ہیں جبکہ اُن میں عموماً خون موجود ہوتا ہے، یا وہ ایک قنات کے تسدّدی احتباس کے باعث، یا بلبلہ کی خاص قنات پر صفراوی پتھری کا دباؤ پڑنے سے بھی پیدا ہوسکتی ہیں۔ ممکن ہے کہ ان کی جسامت بہت بڑی ہوکر، معدہ، ڈایافرام، یا مشترک قنات صفراوی (common bile duct) پر دباؤ ڈالکر علامات پیدا کردے۔ وہ عموماً معدہ، اور قولون مستعرض کے درمیان آگے کھسکر اپنا راستہ نکالتی ہیں اور پھر شکم کے بالائی حصہ کے خط وسطانی میں ایک ممتاز رسولی کے طور پر محسوس کیجا سکتی ہیں یہ رسولی غیر متحرک ہوتی ہے اور تنفس کے ساتھ حرکت نہیں کرتی۔ اسکا علاج یہ ہے کہ شکم کو خط وسطانی میں کھولکر، دُویرہ میں شگاف دیکر اُس کے مافیہا کو خالی کردیا جائے اور پھر اس کی دیواروں کو شکم کی دیوار کی عمیق تہوں سے پیوستہ کردیا جائے۔ کبھی کبھی بائیں پہلو یا کوکھ میں، آخری پسلی کے عین نیچے سیبیت (drainage) قائم کردی جاتی ہے۔ جب رسولیاں بلبلے کی دُم میں ہوتی ہیں تو اُن کو خارج کردیا جاتا ہے۔ بلبلہ اکثر محل سرطان بھی ہوتا ہے۔ یہ عموماً اُس کے سَر کو ماؤف کرتا ہے اور اسی وجہ سے قنات صفراوی کو بسرعت آلودہ کرکے دیرپا یرقان (jaundice) یا ورید الباب پر دباؤ ڈالکر استسقا (ascites) یا معدہ کو ماؤف کرکے بوابی تسدّد (pyloric obstruction) پیدا کردیتا ہے۔ گاہے اثناعشری کے حصۂ نازل کو بلبلہ کا سر گھیر لیتا ہے۔ اور جب ایسی حالتوں میں وہ سرطانی، مرض یا التہاب مزمن کا محل ہو تو اثناعشری کا تسدّد پیدا کرسکتا ہے۔ کہا جاتا ہے کہ صرف بلبلہ ہی وہ شکمی حشا ہے جو فتقی بروز (hernial protrusion) میں کبھی نہیں پایا گیا ہے۔ لیکن دیافرغمی فتق کی شاذ حالتوں میں یہ عضو بھی دوسرے

احشاء کے ساتھ ساتھ مفتوق پایا گیا ہے۔

جگر (کبد)

1205

LIVER (HEPAR)

(تصاویر 1167 تا 1169)

جگر، جو جسم میں سب سے بڑا غدہ ہے، کہفۂ شکمی کے بالائی اور دائیں حصوں میں مقام رکھتا ہے اور تقریباً تمام دائیں مراق (hypochondrium) اور شراسیف (epigastrium) کے بیشتر حصے میں ہوتا ہے، اور علی الاکثر بائیں مراق میں بھی خط پستانی تک پھیلتا ہے۔ ذکور میں اُس کا وزن ۱٫۴ سے ۱٫۶ کلوگرام تک اور اناث میں ۱٫۲ سے ۱٫۴ کیلوگرام تک ہوتا ہے۔ جنین میں بالغ کی نسبت وہ اضافی طور پر بہت بڑا ہوتا ہے اور اول الذکر میں تمام جسم کے وزن کا تقریباً اٹھارواں حصہ اور ثانی الذکر میں چھتیسواں حصہ ہوتا ہے۔ اُس کا عریض ترین ناپ ۱۵ سینٹی میٹر سے ۲۰ سینٹی میٹر تک ہوتا ہے۔ اس کی دائیں سطح کے قریب اُس کا انتصابی ناپ ۱۵ سینٹی میٹر سے ۱۷ سینٹی میٹر تک ہوتا ہے لیکن اُس کا پیش پس قطر دائیں گردے کے بالائی کنارہ کے پیول پر اور ۱۲ سینٹی میٹر سے ۱۵ سینٹی میٹر تک ہوتا ہے۔ یہ قطر عمود الفقرات کے مقابل کم ہو کر تقریباً ۷ سینٹی میٹر رہ جاتا ہے۔ جگر کا ترکیبی قوام ایک نرم ٹھوس چیز کا سا ہوتا ہے لیکن اس میں خستگی ہوتی ہے اور وہ آسانی سے ٹوٹ سکتا ہے۔ اُس کا رنگ گہرا سرخی مائل بھورا اور اس کی کثافت نوعی ۱٫۰۵ ہوتی ہے۔

جب جگر کو بطور وضعہ سخت کر لیا جائے تو وہ ایک فانہ کی شکل پیش کرتا ہے، جس کے قاعدہ کا رُخ دائیں سمت اور کور کا رُخ بائیں طرف ہوتا ہے۔ سیمنگٹن (Symington) اُس کی شکل کو ایک منشور مثلثی قائم الزاویہ (right-angled triangular prism) کی سی بیان کرتا ہے جس کے زاویے گول ہوں۔

جگر پانچ سطحیں رکھتا ہے یعنی بالائی، زیرین، اگلی، پچھلی، اور دائیں۔ بالائی، اگلی اور دائیں سطحیں گول کناروں کے ذریعہ سے متحد ہیں، لیکن ان سطحوں کو ایک نوکدار حاشیہ زیرین سطح سے

FIG. 1167.—The superior, anterior, and right lateral surfaces of the liver. (From a model by His.)

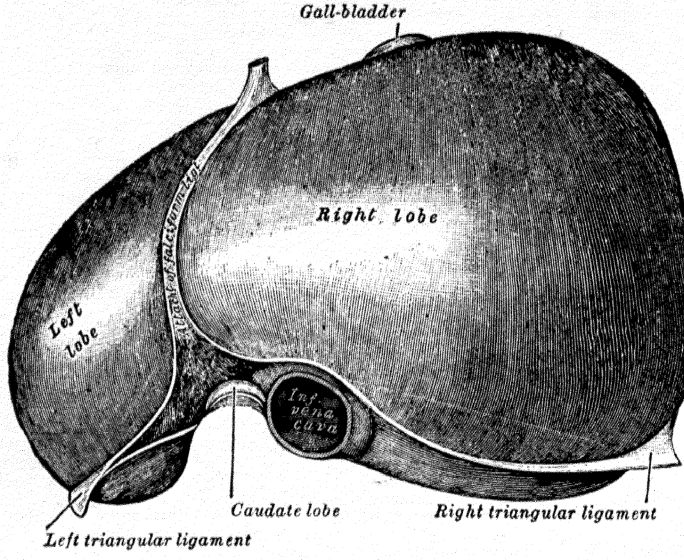

FIG. 1168.—The posterior and inferior surfaces of the liver. (From a model by His.)

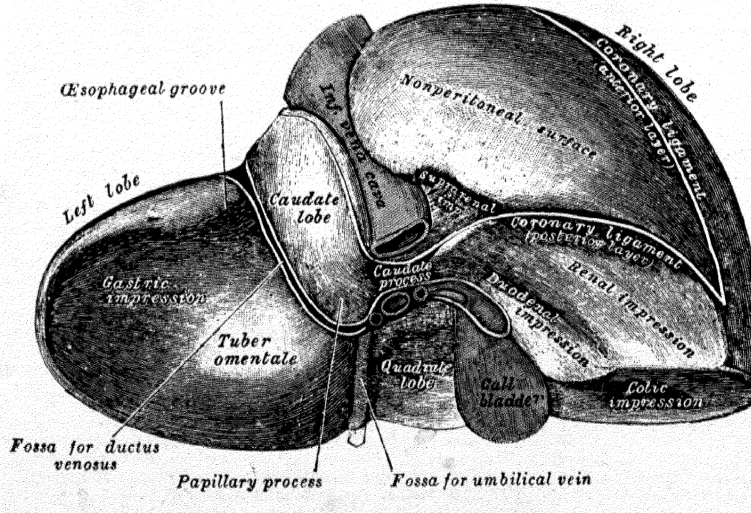

جُدا کرتا ہے۔ باریطون کا ایک درانتی کی شکل کا دُہراؤ، جس کو رباطِ منجلی الشکل (falciform ligament) کہتے ہیں، اپنی محدب کور کے ذریعہ ڈایافرام اور اگلی دیوارِ شکم سے، اور اپنی مقعر کور کے ذریعہ جگر کی اگلی اور بالائی سطحوں کے ساتھ چسپاں ہوتا ہے، جہاں وہ جگر کے بڑے دائیں اور چھوٹے بائیں لختہ کے درمیان حدِ فاصل بناتا ہے (تصویر 1167)۔

حفرات۔ جگر کی زیرین اور پچھلی سطحوں (تصاویر 1168, 1169) پر سے پانچ حفرات (fossæ) یا انشقاقات (fissures) عبور کرتے ہیں جن کی ترتیب کسی قدر حرف H کی سی ہوتی ہے۔ حرف H کی بائیں ڈنڈی بائیں حفرۂ سہمیہ (left sagittal fossa) سے بنتی ہے، جو یہاں دائیں لختہ کو بائیں لختہ سے جدا کرتا ہے۔ اس ڈنڈی کا ایک اگلا حصہ ہوتا ہے جو ورید سُرّی (umbilical vein) کا حُفرہ ہے، اور ایک پچھلا حصہ ہوتا ہے جو ڈکٹس وینوسس (ductus venosus = جنینی قناتِ وریدیہ) کا حفرہ ہے۔ حرف H کی دائیں ڈنڈی دائیں حُفرۂ سہمیہ (right sagittal fossa) سے بنتی ہے، جس کا اگلا حصہ حفرۂ مرارہ ہے، اور پچھلا حصہ اجوفِ نازل (انفیریئر وینا کیوا) کا حفرہ ہے، حرفِ H کی عرضی ڈنڈی بابِ الکبد (porta hepatis) سے بنتی ہے۔ 1202

حفرۂ ورید سُرّی (fossa for umbilical vein) (تصویر 1168) ایک گہری درز ہے، جو جگر کے اگلے حاشیہ پر کی ایک درز (مقطع سُرّی incisura umbilicalis) سے شروع ہو کر پیچھے کی طرف بابِ الکبد کی بائیں منتہی تک جاتی ہے، جہاں وہ اُس حفرہ میں مل جاتی ہے جو ڈکٹس وینوسس (قناتِ وریدیہ) کے لئے ہوتا ہے۔ حفرۂ ورید سُرّی ایک چہار پہلو رقبہ کی [جس کو لختۂ مربعہ (quadrate lobe) کہتے ہیں] بائیں سرحد بناتا ہے اور اس حفرہ کا ایک حصہ اکثر کبدی جرم کے ایک بند کے ذریعہ پٹا ہوا ہوتا ہے جسکو، **جسرِ کبدی** (pons hepatis) کہتے ہیں جنین میں بائیں ورید سُرّی (امبلیکل وین) اس میں قیام رکھتی ہے اور بالغ میں اسی ورید کے مسدود شدہ باقیات یعنی لگامنٹم ٹیرز ہیپاٹس (ligamentum teres hepatis) ہوتی ہے۔

حفرۂ قناتِ وریدی (fossa for the ductus venosus) (تصویر 1168) جگر کی پچھلی سطح پر ایک گہری درز ہے جو بائیں لختہ کو ایک مستطیل رقبہ سے جدا کرتی ہے، جس کا نام لختۂ ذنبیہ (caudate lobe) ہے۔ [illegible] ڈکٹس وینوسس

(جنینی قنات وریدی) اور بالغ میں لیسر اومنٹم (ثرب صغیر) کا ایک حصہ، اور ایک باریک ڈوری، جس کا نام لگامنٹم وینوسم (ligamentum venosum) ہے، جو ڈکٹس وینوسس کے مسدود شدہ باقیات کا قائم مقام ہے، قیام پذیر ہیں۔ لگامنٹم وینوسم اوپر اور دائیں طرف لختہ ذنبیہ کے بالائی سرے کے سامنے دوڑتا ہے اور اجوف نازل (انفیریر وینا کیوا) کے قریب بائیں ورید کبدی (left hepatic vein) کی دیوار سے چسپاں ہوتا ہے۔

حفرۂ مرارہ (fossa for the gall-bladder) (تصویر 1169) بائیں لختہ کی زیرین سطح پر ایک اتھلا نشیب ہے جو حفرۂ وریدسری سے متوازی مگر اس کے دائیں کو ہوتا ہے۔ یہ لختہ مربعہ کی دائیں سرحد بناتا ہے اور جگر کے اگلے حاشیہ سے (جسے یہ اکثر کٹا دار کر دیتا ہے) شروع ہو کر باب الکبد (پورٹا ہیپاٹس) کی دائیں انتہا تک پھیلتا ہے۔

حفرۂ اجوف نازل (fossa for the inferior vena cava) (تصویر 1168) ایک عمیق نشیب اور کبھی کبھی ایک مکمل سرنگ کے طور پر جگر کی پچھلی سطح پر لختۂ ذنبیہ اور بائیں لختہ کی غیر باریطونی سطح "رقبۂ عریاں" (bare area) کے درمیان واقع ہے (صفحہ 1204)۔ وہ کبدی جرم کے ایک تنگ بند کے ذریعہ جسکو زائدۂ ذنبیہ (caudate process) کہتے ہیں، باب الکبد (پورٹا ہیپاٹس) سے جدا ہوتا ہے۔ اگر اجوف نازل (انفیریر وینا کیوا) کو کاٹ کر کھول دیا جائے تو کبدی اور وہ (ہیپاٹک وینز) کے دہانے منکشف ہو جائیں گے۔

باب الکبد (porta hepatis) یا درز مستعرض (transverse fissure) (تصویر 1169) ایک عمیق درز ہے جس کی لمبائی پانچ سینٹی میٹر کے قریب ہوتی ہے۔ وہ حفرہ مرارہ اور حفرہ وریدسری کے پچھلے سروں کے درمیان عرضاً دوڑتی اور لختہ مربعہ کو لختہ ذنبیہ سے جدا کرتی ہے۔ باب الکبد (پورٹا ہیپاٹس) کی راہ سے پورٹل وین (ورید الباب)، ہیپاٹک آرٹری (شریان کبدی) اور اعصاب کا ایک ضفیرہ جگر کے اندر داخل، اور دائیں اور بائیں کبدی قناتیں (hepatic ducts) اور چند عروق لمفائیہ جگر سے خارج ہوتی ہیں۔ باب الکبد کے دائیں سرے کے قریب دائیں اور بائیں کبدی قناتیں ایک زاویۂ منفرجہ (obtuse angle) پر متحد ہو کر ہیپاٹک ڈکٹ (قناتِ کبدی) بناتی ہیں۔ ہیپاٹک ڈکٹ (قنات کبدی) اور آرٹری (شریان کبدی) اس طرح پورٹل وین (ورید الباب) کے سامنے واقع ہیں کہ ڈکٹ (قنات) آرٹری (شریان) کے دائیں جانب ہوتی ہے۔ لیسر اومنٹم 1203

FIG. 1169.—The inferior surface of the liver. (From a model by His.)

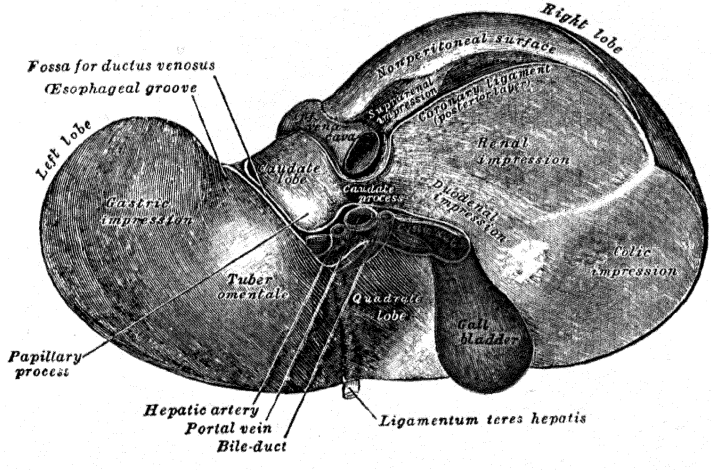

(شرب صغیر) پورٹا ہیپاٹس (باب الکبد) کے حاشیوں سے چسپاں ہوتی ہے۔

لختہائے جگر۔ جیسا کہ پہلے بیان کیا گیا ہے فالسی فارم لگامنٹ (رباط منجلی الشکل) اور بایاں سجیٹل فاسا (حفرۂ سہمیہ) جگر کو ایک دائیں اور ایک بائیں لختہ میں تقسیم کرنے کا کام انجام دیتے ہیں۔

بایاں لختہ پتلا، اوپر سے نیچے چپٹا ہوتا ہوا، اور دائیں لختہ کی جسامت کا صرف تقریباً چھٹا حصہ ہوتا ہے۔ وہ بالائی، زیرین، اور پچھلی سطحیں پیش کرتا ہے، جن کا بیان جگر کی سطحوں کے ساتھ دیا گیا ہے۔

دایاں لختہ کسی قدر مربع شکل کا ہوتا ہے۔ باب الکبد اور حفرہ مرارہ اور اجوف نازل (دالفیر یر دینا کیوا) اُس کی پچھلی اور زیرین سطحوں پر سے عبور کرتے اور اُس کے بائیں حصہ کو دو نسبتہً چھوٹے لختوں میں تقسیم کر دیتے ہیں، جو لختہ مربعہ (quadrate lobe) اور لختہ ذنبی (caudate lobe) کے نام سے موسوم ہیں۔

لختہ مربعہ (quadrate lobe) (تصاویر 1168, 1169) جگر کی زیرین سطح پر واقع ہے۔ وہ سامنے اگلے حاشیہ سے، پیچھے باب الکبد سے، دائیں جانب حفرہ مرارہ سے، اور بائیں جانب حفرہ ورید سری سے محدود ہے۔ اُس کی شکل مستطیل ہوتی ہے اور اُس کا پیش پس قطر عرضی قطر کی نسبت بڑا ہوتا ہے۔

لختہ ذنبی (caudate lobe) (تصویر 1168) جگر کی پچھلی سطح پر تین زیرین صدری فقروں کے مقابل واقع ہے۔ وہ اوپر لگامنٹم وینوسم کے بالائی حصہ سے، نیچے باب الکبد سے، دائیں طرف حفرۂ اجوف نازل سے، اور بائیں طرف حفرۂ قنات وریدی سے محدود ہے۔ اُس کی دو آزاد سطحیں ہوتی ہیں، ایک سطح جسکی شکل ذوالاربعۃ الاضلاع (quadrilateral) ہوتی ہے، اور جو پیچھے اور قدرے بائیں جانب رُخ رکھتی ہے، ڈایافرام سے اُومنٹل برسا (دُرجاک نزیبہ) کے بالائی گوشہ کے ذریعہ جدا ہوتی ہے (صفحہ 1168) اور دوسری سطح جو آگے اور بائیں طرف رُخ رکھتی ہے، حفرہ قنات وریدی کی دائیں دیوار بناتی اور لیسر اُومنٹم (شرب صغیر) کے اس حصہ کے تماس میں واقع ہے جو اس حفرہ میں قیام رکھتا ہے۔ اس لختہ کے اُبھرے ہوئے زیرین سرے کو ایک کٹاؤ ایک گول بائیں حصہ میں جس کو زائدۂ حلمیہ (papillary process) کہتے ہیں، اور ایک تنگ دائیں حصہ میں جس کو زائدۂ ذنبی (caudate process)

کہتے ہیں، تقسیم کر دیتا ہے آخر الذکر باب الکبد کو حفرہ اجوفِ نازل سے جُدا کرتا، اور لختہ ذنبی کو دائیں لختہ کے خاص حصہ کی زیریں سطح کے ساتھ ملحق کر دیتا ہے (تصویر 1169)۔

سطحات۔ جگر کی بالائی سطح (تصویر 1167) دائیں اور بائیں لختوں کے حصوں پر مشتمل ہے۔ وہ ڈایافرام کے قُبّہ کے نیچے ٹھیک بیٹھ جاتی ہے اور باستثنا ایک چھوٹے مثلثی رقبہ کے جو فالسی فارم لگامنٹ (رباطِ منجلی الشکل) کی دو متفاصل تہوں کے درمیان ہوتا ہے، باریطون سے ڈھکی ہوئی ہوتی ہے۔ اُس کے دائیں اور بائیں حِصّے محدّب ہیں۔ 1204
لیکن اُس کے مرکزی حصہ پر ایک غیر عمیق قلبی نشان (cardiac impression) ہوتا ہے جو ڈایافرام کی بالائی سطح پر قلب کی وضع قیام کے ساتھ متناظر ہوتا ہے۔

اگلی سطح بھی، جو مثلثی شکل کی ہوتی ہے، دائیں اور بائیں لختوں کے حصوں پر مشتمل ہے اور باستثنا، فالسی فارم لگامنٹ (رباطِ منجلی الشکل) کے خط چسپیدگی کے مقام کے باریطون سے ڈھکی ہوئی ہوتی ہے۔ اِس سطح کا ایک بڑا حصہ ڈایافرام کے ساتھ متماس ہوتا ہے، جو اُسے دائیں جانب پہ چھٹی سے دسویں پسلی تک اور اُن کی کرُیوں سے بھی اور بائیں جانب ساتویں اور آٹھویں ضلعی کریوں سے جدا کرتا ہے۔ اُس کا مرکزی حصہ عظم القص (اِسٹرنم) کے زائدہ خنجری (xiphoid process) کے پیچھے اور متفاصل دائیں اور بائیں ضلعی کریوں کے درمیانی زاویہ میں اگلی دیوار شکم کے پیچھے قیام رکھتا ہے۔

دائیں سطح آگے سے پیچھے کی طرف محدب اور اوپر سے نیچے کی طرف بھی کسی قدر ایسی ہی ہوتی ہے۔ وہ باریطون سے ڈھکی ہوئی اور ڈایافرام کے دائیں حصہ کے مقابل واقع ہے، جو اُسے دائیں پھیپھڑے کے زیریں حصوں اور پلیوُرا سے جُدا کرتا ہے۔ اِن سے باہر کی طرف دائیں ضلعی محرابیں، ساتویں سے گیارھویں تک (جس میں گیارھویں شامل ہے) ہوا کرتی ہیں۔

پچھلی سطح (تصویر 1168) میں دائیں اور بائیں لختوں کے حصے شامل ہیں اور وہ داہنی طرف موٹی اور محدّب، لیکن بائیں طرف پتلی ہوتی ہے۔ اُس کا مرکزی حصہ اُس محدب کے ساتھ، جو عمود الفقرات اور ڈایافرام کے قائموں سے بنتا ہے، منطبق ہونے کے لئے گہرا مقعر ہے۔ دائیں لختہ کی اس سطح کا ایک بڑا حصہ باریطون سے ڈھکا ہوا نہیں ہوتا، بلکہ فضائی بافت کے ذریعہ ڈایافرام سے چسپاں ہوتا ہے۔ یہ غیر باریطونی سطح

یا عُریان رقبہ (bare area) مثلثی شکل کا ہوتا ہے اور اوپر اور نیچے کارونری لگامنٹ (coronary ligament) کی بالائی اور زیرین تہوں سے محدود ہوتا ہے۔ اس کا قاعدہ حفرہ اجوفِ نازل سے بنتا ہے، مگر اس کا راس، جو نیچے اور پہلوی جانب رُخ رکھتا ہے، کارونری لگامنٹ کی دونوں تہوں کے نقطۂ اتصال کے ساتھ متناظر ہے۔ حفرہ اجوفِ نازل کے حصۂ زیرین کے عین دائیں جانب ایک چھوٹا مثلثی گڑھا ہے، جس کا بیشتر حصہ سطح عُریاں پر ہوتا ہے۔ اس گڑھے میں دایاں غدۂ فوق الکلیہ (suprarenal gland) قیام رکھتا ہے اور اسے فوق الکلوی نشان (suprarenal impression) کہتے ہیں۔ حفرہ اجوفِ نازل اور حفرہ قناتِ وریدی کے درمیان لختہ ذنبی (caudate lobe) ہوتا ہے، جس کا بیان پہلے آچکا ہے۔ حفرۂ قنات وریدی کے عین بائیں جانب بائیں لختہ کی پچھلی سطح پر نشان مری (œsophageal impression) ہوتا ہے جس میں مری کا مغارۂ فؤادیہ (antrum cardiacum) قیام رکھتا ہے۔

زیرین یا احشوی سطح (تصویر 1169) مقعر لیکن ناہموار ہوتی ہے۔ اس کا رُخ نیچے پیچھے اور بائیں جانب کو ہوتا ہے اور وہ معدہ، اثنا عشری، ثرب صغیر، دائیں تقویج قولونی، اور دائیں گردے کے ساتھ متماس ہوتی ہے۔ باستثنائے حفرۂ مرارہ اور باب الکبد کے وہ باریطون سے ڈھکی ہوئی ہوتی ہے۔ بائیں لختہ کی زیرین سطح پر اور میزابِ مراری کے بلاواسطہ تسلسل میں معدی نشان (gastric impression) ہے، جو معدہ پر ڈھلا ہوا ہوتا ہے۔ اس نشان کے دائیں جانب ایک گول اُبھار درنۂ ثربیہ (tuber omentale) ہے، جو معدہ کے انحنائے صغیر کے انقعار میں ٹھیک بیٹھ جاتا اور ثرب صغیر سے متماس ہوتا ہے۔ حفرۂ وریدِ سُرّی کے دائیں جانب لختۂ مربعہ (quadrate lobe) ہے، جو مقعر ہوتا ہے اور معدہ کے بوابی حصہ اور اثنا عشری کے آغاز پر جبکہ یہ پھیلے ہوئے ہوں، قیام رکھتا ہے۔ اُسکے برعکس خلوِ معدہ کی حالت میں لختۂ مربعہ اثنا عشری کے بالائی حصہ کے اور قولون مستعرض کے ایک حصہ سے متماس واقع ہوتا ہے۔ لختۂ مربعہ سے پیچھے کو باب الکبد، زائدہ حلیمیہ اور زائدہ ذنبیہ ہوتے ہیں، جن کا بیان پہلے کیا گیا ہے۔ دائیں لختہ کے اُس حصہ پر جو حفرۂ مرارہ کے دائیں جانب واقع ہے، تین نشانات ہوتے ہیں یعنی قولونی، کلوی، اور اثنا عشری نشان۔ قولونی نشان (colic impression) جو دائیں تقویج قولونی سے پیدا ہو جاتا ہے، غیر عمیق ہوتا

ہے اور اس کا محلِ وقوع آگے کے طرف ہے کلوی نشان (renal impression) پر جو قولونی نشان کے پیچھے اور اس کے نسبت زیادہ گہرا ہوتا ہے، دائیں گردے کا بالائی حصہ قیام رکھتا ہے۔ یہ نشان اکثر "رقبۂ عریان" کے حصۂ زیرین پر تھوڑے فاصلہ تک پھیلتا ہے۔ اثناعشری نشان (duodenal impression) کلوی نشان اور مرارہ کی گردن کے درمیان ہوتا ہے یہ ایک تنگ مقعر سطح ہے جو اثناعشری کے حصۂ نازل سے متماس ہوتی ہے۔

جگر کا اگلا حاشیہ تیز ہوتا ہے اور اس پر رباطِ منجلی الشکل (فالسی فارم لگامنٹ) کی چسپیدگی کے مقام پر مقطعِ سُرّیہ (incisura umbilicalis) (صفحہ 1202) کا اور اکثر مرارہ کے قعر کے مقام پر ایک دوسرے کٹاؤ کا نشان ہوتا ہے، بالغ مردوں میں یہ حاشیہ عموماً سینہ کی زیرین کور کے ساتھ دائیں پستانی خط میں متناظر لیکن عورتوں اور بچوں میں اکثر پسلیوں سے نیچے نکلا ہوا رہتا ہے۔

رباطات۔ جگر بذریعۂ رباطات قرب و جوار کی ساختوں سے الحاق رکھتا ہے۔ باستثنائے لگامنٹم ٹیریز ہیپاٹس لگامنٹم دینوسم یہ باریطون کے دہراؤں یا انعکاسات پر مشتمل ہوتے ہیں، اور ان میں جو رباطات شامل ہیں وہ یہ ہیں:۔ فالسی فارم (منجلی الشکل)، کرونری (اکلیلی)، دایاں اور بایاں مثلثی ہیپاٹو گیسٹرک (کبدی معدی)، اور ہیپاٹو ڈوڈینل (کبدی اثناعشری) رباطات۔ 1205

فالسی فارم لگامنٹ (رباط منجلی الشکل) جگر کا الحاق ڈایافرام اور اگلی دیوار شکم سے کرتا ہے، اور ایک ورانتی کی شکل کا دہراؤ ہے، جو باریطون کی دو تہوں کے قریبی طور پر مرتبط ہونے سے بن جاتا ہے۔ اُس کا محدب حاشیہ ڈایافرام کی زیرین سطح سے اور اگلی دیوار شکم کی پچھلی سطح سے وسطی مستوی سے تقریباً ۳ یا ۴ سینٹی میٹر دائیں جانب پیوستہ ہوتا اور نیچے ناف تک پھیلتا ہے۔ اُس کا مقعر حاشیہ جگر کی اگلی اور پچھلی سطحوں سے اور اُس کی زیرین سطح پر کے حفرۂ ورید سُرّی سے چسپاں ہوتا ہے۔ اُس کے قاعدے یا آزاد حاشیہ میں لگامنٹم ٹیریز ہیپاٹس اور چھوٹی چھوٹی پیرا امبلیکل (para-umbilical = نزد سُرّی) وریدیں مشمول ہوتی ہیں (صفحہ 760)۔ جگر کی بالائی سطح کے پچھلے حصہ پر فالسی فارم لگامینٹ (رباطِ منجلی الشکل) کی دونوں تہیں ایک دوسری سے جُدا ہو کر ایک چھوٹا مثلثی رقبہ منکشف کرتی ہیں جو باریطون سے

ڈھکا ہوا نہیں ہوتا۔ اس رباط کی دائیں تہ کرونری لگامینٹ کی بالائی تہ کے ساتھ اور بائیں تہ بائیں مثلثی رباط (left triangular ligament) کے ساتھ مسلسل ہے (تصویر 1167)۔

کرونری لگامینٹ (رباط اکلیلی) (تصویر 1168) رقبۂ عریاں کی بالائی اور زیرین سرحدوں پر باریطون کے اُن انعکاسات سے بنتا ہے جو جگر سے ڈایافرام تک ہوتے ہیں۔ اور یہ رباط دو تہوں پر مشتمل ہے۔ ایک بالائی تہ پر جو فالسی فارم لگامینٹ کی دائیں تہ کے ساتھ مسلسل ہے اور ایک زیرین تہ پر جو دائیں گردے اور غدۂ فوق الکلیہ تک جاتی ہے اور کبدی کلوی رباط (hepatorenal ligament) کے نام سے موسوم ہے۔

دایاں مثلثی رباط (right lateral ligament : right triangular ligament) (تصویر 1167) رقبۂ عریاں کی دائیں انتہا پر واقع ہے اور ایک چھوٹا سا دُہرا ہے جو ڈایافرام تک جاتا ہے۔ یہ کرونری لگامینٹ (رباط اکلیلی) کی دو تہوں کے اقتراب سے بنجاتا ہے۔

بایاں مثلثی رباط (left lateral ligament : left triangular ligament) (تصویر 1167) یہ دائیں کی نسبت بڑا ہوتا ہے اور جگر کے بائیں لختہ کی بالائی سطح کے پچھلے حصہ کو ڈایافرام سے ملحق کرتا ہے۔ اس کی اگلی تہ فالسی فارم لگامینٹ (منجلی الشکل رباط) کی بائیں تہ کے ساتھ مسلسل ہے۔

کبدی معدی (hepatogastric) اور کبدی اثنا عشری (hepato duodenal) رباطات مل کر ثرب صغیر (لیسر اُومنٹم) بناتے ہیں، جو نیچے معدہ کے انحناء صغیر اور اثنا عشری کے بالائی حصہ سے، اور اوپر جگر سے باب الکبد کے حاشیوں کے طول میں اور حفرہ قناتِ وریدی کے پیندے سے چسپاں ہوتی ہے۔ کبدی اثنا عشری (hepato duodenal) رباط کی دونوں تہوں کے درمیان قنات صفرادی، ورید الباب، اور شریان کبدی مع چند لمفائی غدد اور لمفائی عروق اور ایک ضفیرۂ اعصاب کے مشمول ہوتے ہیں۔

لگامنٹم ٹیریز ہیپاٹس (ligamentum teres hepatis) (تصویر 1169) ایک لیفی ڈور ہے جو جنین کی بائیں ورید سُرّی کے مسدود ہو جانے سے بنجاتی ہے۔ یہ فالسی فارم لگامینٹ (رباط منجلی الشکل) کے آزاد حاشیہ میں ناف سے اوپر اور پیچھے کی طرف جا کر مقطع سُریہ (incisura umbilicalis) تک اور اُس کے اوپر حفرہ ورید سُرّی

کے اندر باب الکبد تک پہنچکر وہاں ورید الباب کی بائیں شاخ میں ملجاتی ہے۔ پیدائش سے پہلے بائیں ورید سُرّی خون کو آنول سے جنین تک پہنچاتی تھی۔

رباط وریدی (ligamentum venosum) (Arantii) ایک لیفی ڈور ہے جو قناتِ وریدی (ڈکٹس وینوسس) کے مسدود ہو جانے سے بنجاتی ہے۔ یہ حُفرہ قنات وریدی میں اوپر جاکر ورید الباب (پورٹل وین) کی بائیں کبدی ورید (ہیپاٹک وین) کے ساتھ آخر الذکر کے اجوف نازل (انفیریر وینا کیوا) کے اندر کھلنے سے ذرا پہلے ہی، جوڑ دیتی ہے۔ پیدائش سے پہلے قنات وریدی (ڈکٹس وینوسس) اجوف نازل کو اس خون میں سے کچھ خون پہنچا دیتی تھی جو بائیں ورید سُرّی (امبلیکل وین) کے ذریعہ آنول سے باہر جاتا تھا۔

عروق و اعصاب۔ جگر سے جو عروق الحاق رکھتی ہیں وہ یہ ہیں:۔ ورید الباب (پورٹل وین)، شریان و اوردۂ کبدی (ہیپاٹک آرٹری اور وینز)۔

ورید الباب (پورٹل وین) اور شریان کبدی (ہیپاٹک آرٹری) متعدد اعصاب کے ساتھ ثرب صغیر (لیسر اُومنٹم) کی تہوں کے درمیان اوپر باب الکبد کو جاتی ہیں اور وہاں ہر ایک دو شاخوں میں تقسیم ہو جاتی ہے۔ **قناتِ صفراوی** (bile duct) اور عروق لمفائیہ باب الکبد سے اسی ثرب (اومنٹم) کی تہوں کے درمیان نیچے آتی ہیں۔ یہ سب ایک ڈھیلی فضائی بافت میں ملفوف ہوتی ہیں، جس کو **گلیسن کا کیسۂ لیفیہ** (fibrous capsule of Glisson) کہتے ہیں جو جگر کے اندرون میں بابی قناتوں (portal canals) کے اندر عروق کی گزرگاہوں میں بھی اُن کے ساتھ ساتھ لپٹا ہوا ہوتا ہے (تصویر 1174)۔

کبدی اُوردہ (hepatic veins) (تصویر 1170) خون کو جگر سے اجوفِ نازل (انفیریر وینا کیوا) تک لیجاتی ہیں اور ان کا بیان صفحہ 757 پر درج ہے۔ یہ بہت کم خلوی پوشش رکھتی ہیں، لیکن جو کچھ بھی پوشش ہوتی ہے وہ اُن کو اُن قناتوں کی دیواروں کے ساتھ قریبی طور پر باندھ دیتی ہے جن کے اندر سے یہ گزرتی ہیں۔ چنانچہ جگر کو تراشنے پر یہ خوب چوڑی کھلی ہوئی رہتی ہیں اور تنہا ہوتی ہیں اور ان کو ورید الباب (پورٹل وین) کی شاخوں سے نہایت آسانی کے ساتھ تمیز کیا جا سکتا ہے، جو کم و بیش پچکی ہوئی (منہ بند) ہوتی ہیں، اور جن کے ساتھ ہمیشہ ایک شریان اور ایک قنات ہوتی ہے۔

جگر کی عروق لمفائیہ کا بیان صفحہ 788 پر دیا گیا ہے۔

جگر کے اعصاب، جو عصب تائیہ (vagus) اور مُشارکی سے اخذ ہوتے ہیں، باب الکبد

FIG. 1170.—A longitudinal section through a hepatic vein. (After Kiernan.)

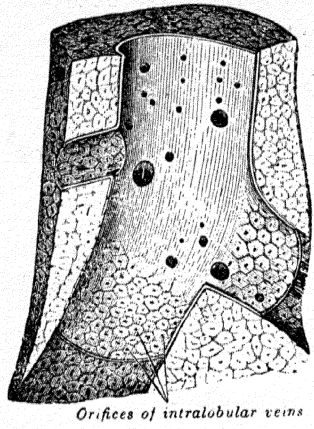

FIG. 1171.—A longitudinal section through a small portal vein and canal. (After Kiernan.)

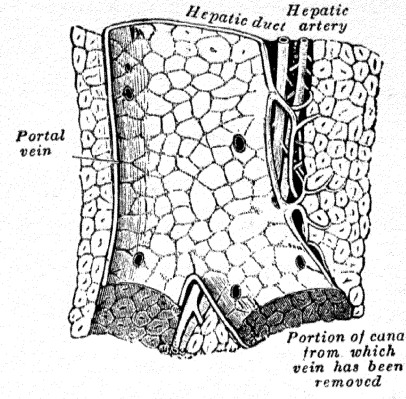

FIG. 1172.—A section through the injected liver of a dog.

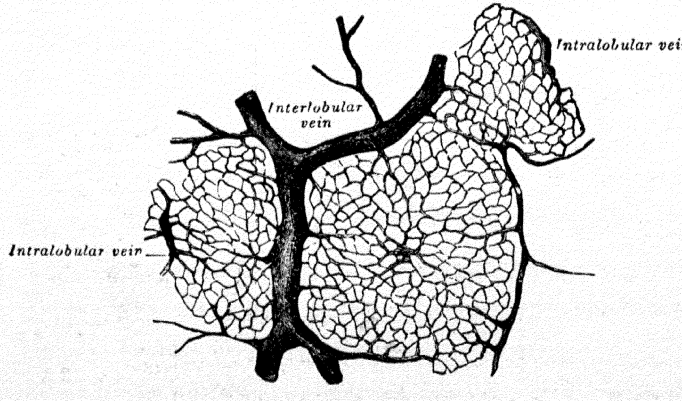

میں داخل ہو جاتے ہیں اور عروق اور قناتوں کے ساتھ ساتھ بین لختکی فضاؤں کو چلے جاتے ہیں۔ یہاں کوردل کاو (Korolkow) کی رائے کے مطابق، لُب پوش (medullated) ریشے تقریباً صرف عروق دمویہ کے طبقات میں پھیلتے ہیں لیکن لُب ناپوش (non-medullated) ریشے لختکوں میں داخل ہو کر خلیات کے درمیان منشعب ہوتے ہیں۔

جگر کی ساخت۔ جگر کا بیشتر حصہ باریطون سے ڈھکا ہوا ہوتا ہے جس کے نیچے التصالی بافت کا ایک پتلا کیسہ ہوتا ہے۔ خالی آنکھ سے دیکھنے پر معلوم ہو سکتا ہے کہ جگر کثیر التعداد کثیر السطوح لختکوں سے بنا ہے (تصویر 1170) جن میں سے ہر ایک تقریباً ۱ ملی میٹر قطر رکھتا ہے۔ خنزیر میں ہر لختہ التصالی بافت کے ایک فاصل کے ذریعہ اپنے متصلہ لختکوں سے نمایاں طور پر ممتاز ہوتا ہے، لیکن انسانی جگر میں ایسے معین حدود نہیں پائے جاتے۔

ہر ایک **لختک** (lobule) خلیوں کے انبار پر مشتمل ہوتا ہے جو استوانوں میں مرتب ہوتے ہیں، جو ایک مرکزی ورید سے شعاعی صورت میں نکلتے ہیں (تصویر 1173)۔ ان استوانوں کے درمیان غیر منتظم عروق (جوفیئے = sinusoids) ہوتے ہیں۔

کبدی خلیہ تقریباً مکعب شکل کا ہے، اور اُس کا قُطر ۱۲ μ سے ۲۵ μ تک ہوتا ہے۔ اُس میں ایک یا دو کروی نوات ہوتے ہیں، اور اُس کے نخز مایہ میں عموماً گلائیکوجن (Glycogen) کے ذرات اور لوہے کے ایک مرکب کے ذرات ہوتے ہیں۔ کبدی خلیہ میں چربی کی بوندیں بھی موجود ہو سکتی ہیں۔

جگر میں خون ورید الباب (پورٹل وین) اور شریان کبدی (ہیپاٹک آرٹری) کے ذریعہ آتا ہے۔ یہ عروق باب الکبد کے مقام پر جگر میں داخل ہوتی ہیں۔ اور جیسا کہ پہلے بیان کیا گیا ہے یہ قنات کبدی (hepatic duct) کے ساتھ ایک التصالی بافت کے غلاف میں جسکو کیسۂ گلیسن (Glisson's capsule) کہتے ہیں، ملفوف ہوتی ہیں۔ باب الکبد میں ورید الباب (پورٹل وین)، شریان کبدی (ہیپاٹک آرٹری) اور قنات کبدی (ہیپاٹک ڈکٹ) ہر ایک دائیں اور بائیں شاخوں میں منقسم ہوتی ہیں۔ اور یہ شاخیں بالآخر اپنے التصالی بافت کے کیسہ میں جگر کے جرم کے طول و عرض میں منشعب ہو جاتی ہیں۔ اعصاب و عروق لمفائیہ بھی ان کے ساتھ ساتھ ہوتی ہیں۔ یہ مختلف ساختیں جن فضاؤں میں واقع ہوتی ہیں اُن کو **بابی قنال** (portal canals) کہتے ہیں (تصویر 1174)۔ ورید الباب (پورٹل وین) کی سب سے چھوٹی شاخیں لختکوں کے درمیان بین لختکی ضفیرے (interlobular plexuses) بناتی

1207

ہیں۔ اور ان ضفیروں سے عروق شعریہ کی طرح کی رگیں نکلکر، جن کو جوفیوں (sinusoids) کے نام سے موسوم کیا جاتا ہے، کبدی خلیات کے استوانوں کے درمیان دوڑتی اور لختکوں کے مرکزوں میں درون لختکی وریدوں (intralobular veins) کے اندر کھل جاتی ہیں۔ درون لختکی وریدیں باہم ملکر زیر لختکی وریدیں (sublobular veins) بنا دیتی ہیں اور یہ باہم ملکر کبدی وریدیں (hepatic veins) بناتی ہیں (تصویر 1170)، جو جگر کا خون اجوف نازل کے اندر خالی کر دیتی ہیں۔

1208

شریان کبدی (hepatic artery) شریانی خون کو جگر کی اتصالی بافت میں وریدالباب (پورٹل وین) کی ثانوی شاخوں کی دیواروں میں اور صفرادی قناتوں (بائل ڈکٹس) میں پہنچاتی ہے۔ اُس کی آخری شاخیں بین لختکی ضفیروں کے اندر کھلکر کبدی خلیات کے لئے صاف شدہ خون بہم پہنچاتی ہیں۔

جوفیے (sinusoids) عروق شعریہ کی نسبت زیادہ غیر منتظم اور زیادہ چوڑے ہوتے ہیں اور اُن کی دیوار جو شاخدار خلیوں (کُپ فر کے ستارہ نما خلیات) سے بنتی ہے، نامکمل ہوتی ہے۔ جوفیوں کی دیوار اور کبدی خلیوں کے درمیان کوئی لمفائی فضا نہیں ہوتی، اور چونکہ اول الذکر میں فاصلے چھوٹے ہوئے ہوتے ہیں، لہذا خون کبدی خلیات سے راست تماس حاصل کرتا ہے۔ مزید برآں، ہیرنگ اور سمپسن کی رائے ہے کہ ایسی دقیق راہیں کبدی خلیات میں در آتی ہیں جو خون کے اجزاء ترکیبی کو اُن کے جرم کے اندر پہنچا دیتی ہیں۔

صفرادی قناتیں (bile ducts) لختکوں میں داخل نہیں ہوتیں بلکہ اُن میں باریک قنالچے پہنچتے ہیں جو صفرا کو خلیات سے لختکوں کی سرحد تک پہنچا دیتے ہیں۔ یہ قنالچے یا **صفرادی عروق شعریہ** (bile capillaries) محض چھوٹی چھوٹی راہیں یا فضائیں ہیں جو ہم پہلو خلیات کے درمیان واقع ہوتی ہیں اور ان کو جوفیوں سے ہمیشہ ایک ایسا فاصلہ جدا کرتا ہے جو ایک منفرد کبدی خلیہ کے عرض کا کم از کم نصف ہوتا ہے (تصویر 1175)۔

قناتوں کی ساخت، صفرادی قناتوں کی دیواریں ذیل کے طبقات سے بنتی ہیں:۔ ایک اتصالی بافت کا طبقہ جس میں غیر منظم عضلی خلیے مدور اور طولی دونوں طرح کی ترتیب رکھتے ہیں۔ ایک سرحلی تہ جو چھوٹے چھوٹے استوانی خلیات سے بنتی ہے، جو ایک غشاء قاعدی پر استراحت پذیر ہوتے ہیں۔

کہا جاتا ہے کہ عصبی ریشک کبدی خلیات کے درمیان پھیلے ہوئے ہوتے ہیں اور بلکہ

FIG. 1173.—A section through a lobule of the human liver. Stained with hæmatoxylin and eosin. × 60.

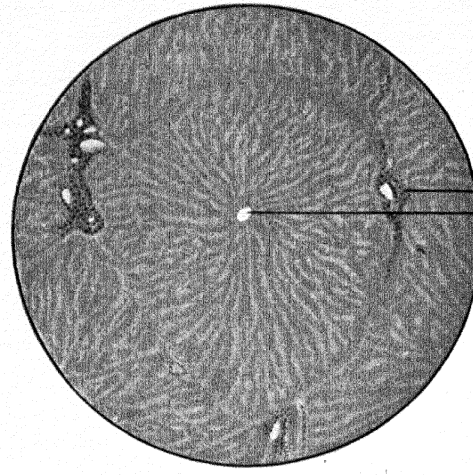

FIG. 1174.—A transverse section through a portal canal of a pig. × 250.

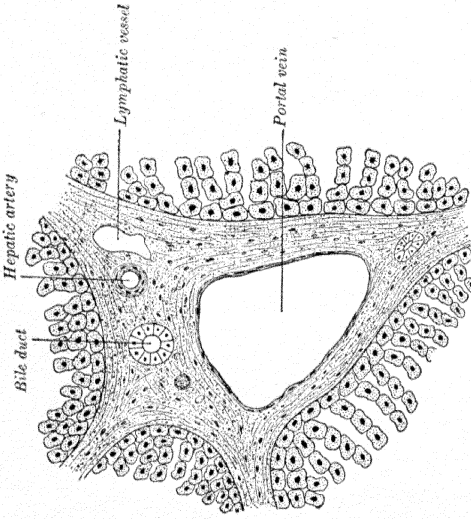

FIG. 1175.—The bile-capillaries of a rabbit, shown by Golgi's method. × 450.

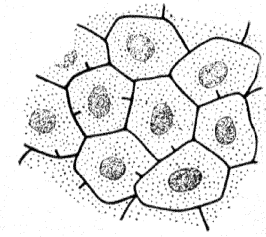

FIG. 1176.—The gall-bladder and bile-ducts laid open. (Spalteholz.)

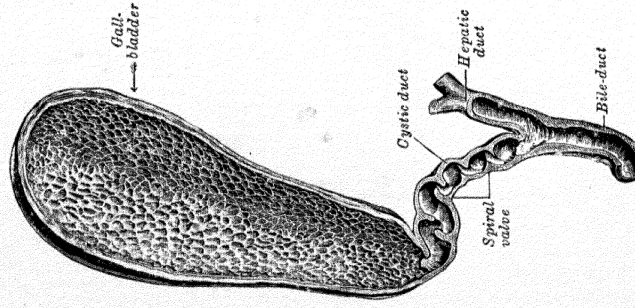

FIG. 1177.—Drawing of a dissection to show the relations of the hepatic artery bile duct and portal vein in the lesser omentum

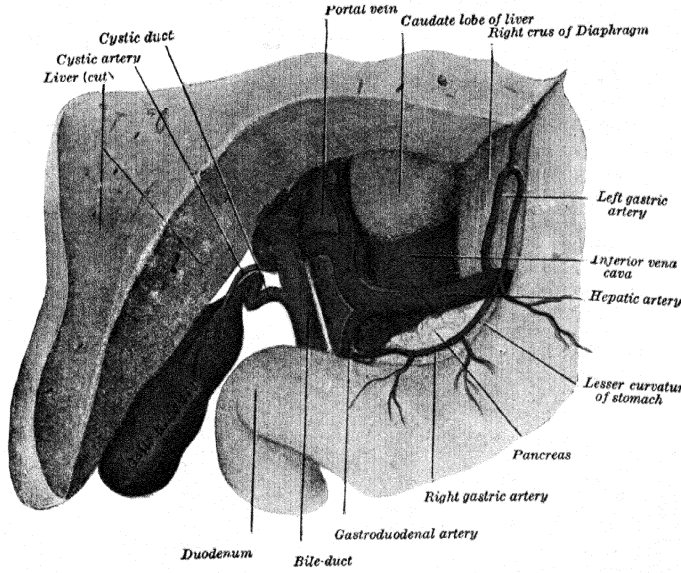

اُس کے جرم میں بھی داخل ہو جاتے ہیں۔

جگر کے اِبرازی یا اخراجی آلات

جگر کے مُبرز یا مُخرج (excretory) آلات اجزائی ذیل پر مشتمل ہیں:۔ (۱) کبدی قنات (hepatic duct) جو اُن دو خاص قناتوں کے اتصال سے بنجاتی ہے جو جگر سے باب الکبد کی راہ سے باہر نکلتی ہیں۔ (۲) مرارہ (gall bladder) جو صفراء کے لئے خزانہ کا کام دیتا ہے۔ (۳) قنات المرارہ (cystic duct) یعنے مرارہ کی قنات (۴) قناتِ صفرا (bile duct) جو کبدی قنات (ہیپاٹک ڈکٹ) اور قنات المرارہ (سسٹک ڈکٹ) کے اتصال سے بنجاتی ہے۔

کبدی قنات (hepatic duct) دو خاص قناتیں (دائیں اور بائیں کبدی) جگر سے باب الکبد کے مقام پر نکلکر متحد ہو کر قنات کبدی (ہیپاٹک ڈکٹ) بنا دیتی ہیں۔ یہ تقریباً ۳ سینٹی میٹر فاصلہ تک نیچے جاتی ہے تو قنات المرارہ (دُویری قنات = cystic duct) اس میں شامل ہو جاتی ہے۔ قنات المرارہ (سسٹک ڈکٹ) کے ساتھ کبدی قنات (ہیپاٹک ڈکٹ) کا اتصال ہونے سے قنات صفرا (بائل ڈکٹ) بن جاتی ہے۔ (تصویر 1177)۔ کبدی قنات (ہیپاٹک ڈکٹ) شریان کبدی (ہیپاٹک آرٹری) کے دائیں طرف اور ورید الباب (پورٹل وین) کے سامنے ہوتی ہے۔

مرارہ (vesica fellea : gall bladder) (تصاویر۔ 1169, 1176, 1177) ایک مخروطی یا ناشپاتی نما تھیلی ہے جو جگر کے دائیں لختے کی زیرین سطح پر ایک حفرہ میں قیام رکھتی ہے اور باب الکبد کے دائیں سرے کے پاس سے جگر کے اگلے کنارہ تک پھیلتی ہے، اُس کی بالائی سطح اتصالی بافت کے ذریعہ جگر سے چسپاں ہوتی ہے۔ اس کی زیریں سطح اور اطراف اُس باریطون سے ڈھکے ہوئے ہوتے ہیں جو سطح جگر سے مسلسل ہو جاتا ہے۔ گاہے مرارہ باریطون سے نما ستر ملفوف اور ایک چھوٹی ناسار یقاء کے ذریعہ جگر سے ملحق ہوتا ہے۔ اُس کا طول ۷ سینٹی میٹر سے ۱۰ سینٹی میٹر تک، عرض اس کے عریض ترین حصہ میں ۳ سینٹی میٹر

ہوتا ہے اور اُس کے اندر ۳۰ کیوبک سینٹی میٹر سے ۵۰ کیوبک سینٹی میٹر تک سما سکتے ہیں۔ وہ ایک قعر، جسم، اور گردن میں منقسم ہے۔

قعر (fundus) یا پھیلا ہوا سرا نیچے آگے اور دائیں سمت رُخ رکھتا ہے۔ وہ جگر کے اگلے حاشیہ سے باہر نکلا رہتا ہے اور نویں دائیں ضلعی کُرسی سے نیچے اور اُس مقام کے پیچھے، جہاں دائیں عضلۂ مستقیمۂ بطنیہ (rectus abdominis) کی پہلوی کور دیوار صدر کے زیرین حاشیہ کو چھوتی ہے، اگلی دیوار شکم کی پچھلی سطح کے ساتھ مجاورت حاصل کرتی ہے۔ قعر پیچھے کی طرف قولون مستعرض سے مجاورت رکھتا ہے جسم اوپر پیچھے اور دائیں طرف رُخ رکھتا ہے۔ باب الکبد کے دائیں سرے کے قریب وہ گردن کے ساتھ مسلسل ہے۔ اپنی بالائی سطح سے وہ جگر کے ساتھ، زیرین سطح سے قولون مستعرض کے آغاز کے ساتھ، اور اور کبھی پیچھے عموماً اثنا عشری کے حصہ نازل کے بالائی سرے کے ساتھ لیکن کبھی کبھی اثنا عشری کے بالائی حصہ یا معدہ کے بوّابی سرے کے ساتھ مجاورت رکھتا ہے۔ گردن تنگ ہوتی ہے اور اوپر اور سامنے کی طرف خم کھا کر اور پھر یکایک پیچھے اور نیچے مُڑ کر قنات المرارہ (سسٹک ڈکٹ) کے ساتھ مسلسل ہو جاتی ہے۔ قنات المرارہ (سسٹک ڈکٹ) کے ساتھ جس نقطہ پر اس کا اتصال ہوتا ہے، وہاں اُس میں ایک تنگی ہوتی ہے۔ گردن فضائی بافت کے ذریعہ جس میں شریان المرارہ (cystic artery) مدفون ہوتی ہے، جگر سے چسپاں ہے مخاطی جھلی جو گردن میں استر کرتی ہے اُس کے درونہ کے اندر ترچھی سینڈوں کی شکل میں اُبھر کر ایک قسم کا لولبی مصراع (spiral valve) بنا دیتی ہے۔

1209

قنات المرارہ (cystic duct) (تصاویر 1177، 1169) ۳ سینٹی میٹر سے ۴ سینٹی میٹر تک لمبی ہوتی ہے اور مرارہ کی گردن سے پیچھے، نیچے اور بائیں طرف جا کر قنات کبدی (hepatic duct) میں شامل ہو کر قنات صفراوی (bile duct) بنا دیتی ہے۔ قنات کبدی میں شامل ہونے سے پہلے تھوڑے فاصلہ تک اس کے ساتھ متوازیاً دوڑتی اور اس سے چسپاں ہوتی ہے۔ اُس کے درونہ میں استر کرنے والی مخاطی جھلی میں ہلالی شکنوں کا ایک سلسلہ ہوتا ہے جو تعداد میں ۵ سے ۱۲ تک اور اُن شکنوں سے مشابہ ہوتی ہیں جیسی مرارہ کی گردن میں پائی جاتی ہیں۔ یہ شکنیں قنات کے اندر منتظم طور پر یکے بعد دیگرے اُبھری

ہوئی ہوتی ہیں اور اس نالی کے گرد ترچھی سمت میں پائی جاتی ہیں۔ اور اس طرح ایک خاصے ہلالی لولبی مصرع کا منظر پیدا کردیتی ہیں (تصویر 1176)۔ جب قنات پھولی ہوئی حالت میں ہوتی ہے تو شکنوں کے درمیان کی فضائیں پھیل جاتی ہیں اور قنات کا بیرونہ مروڑا ہوا معلوم ہوتا ہے۔

قناتِ صفراوی (bile duct) باب الکبد کے پاس قنات المرارہ اور قنات کبدی کے اتصال سے بنجاتی ہے اور اُس کی لمبائی تقریباً ۷ سینٹی میٹر اور قطر ایک قاز کے پر کی برابر ہوتا ہے۔

وہ ابتداءً نیچے، پیچھے، اور بائیں طرف ثقبۂ ثرب (epiploic foramen) کے سامنے دوڑتی ہے یہاں وہ ثرب صغیر کے دائیں کنارہ میں وریدالباب کے سامنے، اور شریان کبدی کے دائیں طرف ہوتی ہے (تصویر 1177) وہ اثناعشری کے بالائی حصہ کے پیچھے 1210
گِسٹرو ڈوڈینل (معدی اثناعشری) شریان کے ساتھ گزرتی ہے اور پھر لبلبہ کے سر کی پچھلی سطح پر ایک میزاب میں ڈوڑتی ہے (تصویر 1164)۔ یہاں وہ اجوف نازل کے سامنے قیام رکھتی ہے، اور کبھی کبھی بنقراسی جرم کے اندر تمامتر مدفون ہوتی ہے۔ اثناعشری کے حصہ نازل کے بائیں طرف وہ بنقراسی قنات سے متماس ہوتی ہے اور اُسی کے ساتھ ساتھ آنت کے اس حصہ کی دیوار کے اندر جاکر وہاں یہ دونوں قناتیں متحد ہوکر فراخۂ واٹیر (ampulla of Vater) بنادیتی ہیں۔ اِس فراخہ کا بعیدی تنگ سرا اثناعشری کے حصہ نازل کے اندر اثناعشری حلیمہ (duodenal papilla) کی چوٹی پر کھلتا ہے (تصویر 1165) جو لبِ آب سے ۸ سے ۱۰ سینٹی میٹر فاصلہ پر ہوتا ہے (صفحہ 1199)۔

ساخت (تصویر 1178) مرارہ کے ۳ طبقات ہوتے ہیں: مصلی، لیفی عضلی، اور مخاطی۔

بیرونی یا مصلی طبقہ باریطون سے اخذ ہوتا ہے۔ وہ قعر کو بالکلیہ ملفوف کرلیتا ہے لیکن جسم اور گردن کی صرف زیرین سطحوں اور اطراف کو ڈھانکتا ہے۔

لیفی عضلی طبقہ۔ یہ ایک پتلی لیکن مضبوط تہ ہوتی ہے جو کثیف لیفی بافت پر مشتمل ہے جس کے ساتھ سادہ عضلی ریشے مخلوط ہوتے ہیں، جو بیشتر طولی رُخ میں مرتب ہوتے ہیں اور ان میں سے چند عرضاً دوڑتے ہیں۔

اندرونی یا مخاطی طبقہ لیفی تہ کے ساتھ ڈھیلا جڑا ہوا ہوتا ہے وہ عام طور پر زردی مائل بھورے رنگ کا اور چھوٹی چھوٹی جھرّیوں (rugæ) کی صورت میں اُبھرا ہوا ہوتا ہے (تصویر 1176)۔ وہ کبدی قنات کی راہ سے جگر کی قناتوں کے مخاطی طبقہ کے ساتھ، اور قنات صفرا، کی راہ سے اثنا عشری کے مخاطی طبقہ کے ساتھ مسلسل ہوتا ہے۔ اُس کا سرحلمہ استوانی ہوتا اور مخاطین (mucin) کا افراز، یا بعض حیوانات میں ایک نیوکلیوپروٹین (nuoleoprotein) کا افراز پیدا کرتا ہے۔

بڑی صفراوی قناتوں کے طبقات ایک بیرونی یا لیفی، اور ایک اندرونی یا مخاطی ہوتے ہیں۔ لیفی طبقہ مضبوط لیفی فضائی بافت سے بنتا ہے، جس کے ساتھ کچھ مقدار عضلی بافت کی بیشتر حصہ میں قناتوں کے گرد مُدور طریقہ پر مرتب ہوتی ہے۔ عضلی طبقہ کبدی قناتوں اور مرارہ، نیز اثنا عشری کے غشائی استر کے ساتھ مسلسل ہوتا ہے، اور ان ساختوں کی مخاطی جھلی کی طرح اُس کا سرحلمہ بھی استوانی قسم کا ہوتا ہے۔ اُس میں کثیر التعداد مخاطی غدد موجود ہوتے ہیں، جو لختک دار ہوتے ہیں، اور چھوٹے چھوٹے دہانوں کے ذریعہ جو نسبتہً بڑی قناتوں میں غیر منتظم طور پر منتشر ہیں، کھل جاتے ہیں۔

اطلاقی تشریح۔ جگر بوجہ اپنی بڑی جسامت، اپنی غیر متحرک وضع قیام، اور اپنی خستگی (friability) کے کسی دوسری شکمی احشاء کی نسبت علی الاکثر شق ہو جاتا ہے۔ یہ انشقاق ایک خفیف سی چھلن (scratch) سے لیکر اُس کے جرم کی ایک وسیع اور کامل دریدگی (laceration) تک ہو سکتی ہے، جو اُس کے دو ٹکڑے کر سکتی ہے۔ گاہے ایک اندرونی انشقاق، بغیر باریطونی پوشش کی دریدگی کے واقع ہو سکتا ہے اور ایسی چوٹیں نہایت درجہ قابلیت اندمال رکھتی ہیں۔ لیکن سطح کی چھوٹی چھوٹی چیریں (tears) بھی مندمل ہو سکتی ہیں۔ مگر جب دریدگی زیادہ وسیع ہو تو عموماً ہلاکت نزف کے باعث واقع ہو جاتی ہے، جس کا سبب یہ ہے کہ کبدی وریدیں جگر کے جرم میں سخت نالیوں میں ہوتی ہیں اور منقبض نہیں ہو سکتیں اور مزید براں اُن میں مصراع نہیں ہوتے۔ ایک ٹوٹی ہوئی پسلی کا سرا ڈایافرام کو چھید دے تو اُس سے بھی جگر پھٹ سکتا ہے۔ وہ وخزات (stabs) یعنے ہولوں یا دوسرے کچوکوں کے زخموں (punctured wounds) سے بھی زخمی ہو سکتا ہے، اور جب یہ دیوار سینہ کی راہ سے لگتے ہیں تو پلیوری اور باریطونی کیسے دونوں کھل جا سکتے ہیں اور پھیپھڑا اور جگر دونوں زخمی ہو سکتے ہیں۔ جگر کی دریدگی کی صورتوں میں جبکہ اُس کی شہادت موجود ہو کہ خون بہ رہا ہے تو لازم ہے کہ شکم کو کھولکر مقام دریدگی کو ڈھونڈا جائے اور جریان خون کو روک دیا جائے۔ یہ عارضی طور پر

اِس طرح کیا جاسکتا ہے کہ شہادت کی اُنگلی کو اپنی پلوئک فورامین (ثقبۂ ثربیہ) کے اندر داخل کرکے اور انگوٹھے کو لیسر اسنٹم (ثرب صغیر) پر رکھکر دونوں کے درمیان شریان کبدی اور ورید الباب کو دبا دیا جائے اگر ورید کی کے حاشیئے چھوٹے ہیں تو اُن کو پاس پاس لاکر ایک کُند خمدار سُوئی زخم کے ایک جانب سے دوسرے جانب گزار کر ٹانکا لگا دیا جائے۔ یہ نہایت ہلکے طور پر کرنا چاہئے کیونکہ جگر کا جرم نہایت خستہ ہوتا ہے۔ جب خراش وسیع ہو تو اُس میں گاز (جالی دار کپڑے) کی دھجی ٹھونس کر اُس کا سرا بیرونی زخم کے باہر لٹکنے دینا چاہئے۔

1211

خُراج جگر (جگر کا پھوڑا) بھی شاذ واقعہ نہیں ہے۔ جگر کا نام نہاد مداری خراج (tropical abscess) آنت میں سے پیچش کے امیبا (amœba) کے انجذاب کے باعث ہو جاتا ہے جو نظام بابی (portal system) کی راہ سے جگر تک پہنچکر ایک بڑا مزمن پھوڑا پیدا کر دیتا ہے۔ جگر کے اُن مجاورات کے باعث جو وہ دوسرے احشاء کے ساتھ رکھتا ہے، یہ پھوڑا بہت سی مختلف سمتوں میں بڑھ سکتا ہے۔ اِس طرح دیکھا گیا ہے کہ وہ پھیپھڑوں کے اندر پھوٹ پڑتا ہے، اور ایسی صورت میں کھانسی کے ساتھ پیپ خارج ہوتی ہے یا معدہ کے اندر پھوٹتا ہے تو اُس سے پیپ قے کے راہ سے خارج ہوتی ہے۔ پھوڑا قولون میں یا اثناء عشری میں پھوٹ سکتا ہے یا ڈایافرام کو چھید کر کہفۂ پلیورا میں خارج ہو جاتا ہے۔ وہ اکثر اپنا راستہ آگے کے طرف نکالکر شکم کی اگلی دیوار پر مسنہ کرتا ہے، اور ممکن ہے کہ بالآخر باریطونی کہف یا تاموری کہف کے اندر پھوٹ پڑے۔ اکثر جگر کے پھوڑوں کو کھول دینے کی ضرورت پیش آتی ہے، اور یہ اُس سمت کے لحاظ سے کہ جس میں پھوڑا راستہ اختیار کر رہا ہے، دیوار شکم میں، دیوار صدر میں یا قطنی خطے میں ایک شگاف لگاکر کر دینا چاہئے۔ جب ممکن ہو تو دیوار شکم کی راہ سے ہی شگاف دینا پسندیدہ ہے۔ دیوار شکم میں مقام ورم پر شگاف لگاکر (تاوقتیکہ باریطون چپکا ہوا نہو) جگر کی منکشف سطح کے گرد سب جگہ گاز کی دھجی ٹھونس دینی چاہئے اور پھر پھوڑے کو کھولکر ایک بڑی سیلی نلی (drainage tube) رکھدینی چاہئے۔

ہائڈاٹیڈ کے دُویرے (hydatid cysts) دوسرے کسی احشاء کے نسبت جگر میں زیادہ اکثر پائے جاتے ہیں۔ اِس کے سبب کی تلاش میں زیادہ دور جانے کی ضرورت نہیں ٹینیا ایکینو کاکس (tænia echinococcus) کے بیضہ کا جنین اُس کے چھلکے کے اجزا تحلیل ہو جانے کے باعث معدہ میں آزاد ہو کر دیوار معدہ کے آر پار چھید کرتا ہوا اپنا راستہ نکالکر عموماً ایک خون کی رگ میں داخل ہو جاتا ہے۔ اور جوئے خون اُسے کبدی عروق شعریہ میں پہنچا دیتی ہے۔ جہاں اُس کا

آگے کو سفر مسدود ہو جاتا ہے اور وہ وہیں نمو پا کر ایک مکمل ہائڈاٹیڈ بنجاتا ہے۔

جگر کا لٹک پڑنا (ptosis of liver) **یا استرخاء الکبد** (hepatoptosis) جو اس کے رباطات کے غیر معمولی ڈھیلے پن سے یا اُس سہارے کے نہ ملنے سے پیدا ہو جائے جو اُسے عموماً اپنے ماتحت احشاء سے حاصل ہوتا ہے، کبھی کبھی مختلف عصبی اور معدی معوی اختلالات پیدا ہو جانے کا سبب بنجایا کرتا ہے۔ گلینارڈ (Glenard) اور اُس کے شاگردوں نے اِس کو کامل طور پر بیان کیا ہے۔ تنگ کارسٹ (سینہ بند) استعمال کرنے والی عورتوں میں اور اُن مردوں میں جو تنگ بکسوؤں کی پیٹی باندھتے رہے ہوں دائیں لختے کا زیرین حاشیہ دباؤ کے باعث لمبا ہو کر ایک غیر طبعی لختہ پیدا کر سکتا ہے، جسکو لختہ لسانی الشکل (linguiform lobe) یا لختۂ ریڈل (Reidel's lobe) کہتے ہیں۔ اس سے مبہم شکمی علامات پیدا ہو سکتے ہیں۔ جن پر سوء ہضم (dyspepsia) یا مرارہ کے مرض کا گمان ہوتا ہے۔ اور اگر لختۂ ریڈل اتفاقاً ظاہر ہو جائے تو اسے غلطی سے دائیں گردے کی یا قولون کی یا لبلبہ کی بلکہ زائدہ دودیہ تک کی رسولی سمجھ لینا ممکن ہے۔

مرارہ قنات المرارہ کے یا قنات صفراء کے مسدود ہو جانے کی صورتوں میں یا اُس کے اندرون میں صفراوی پتھریوں کا اجتماع ہو جانے کی وجہ سے پھول سکتا، اور اس طرح ایک بڑی رسولی بنا سکتا ہے۔ ایسا ورم ناشپاتی کی شکل کا ہوتا ہے اور نیچے اور آگے ناف کی جانب اُبھر آتا ہے۔ یہ تنفس کے ساتھ حرکت کرتا ہے کیونکہ جگر سے چسپاں ہوتا ہے، ایسی حالت میں تخفیف مرض کے لئے پتے کو کھول کر مرارہ شگافی (cholecystotomy) صفراوی پتھریوں کو نکال لینا چاہئے۔ اس عمل کے کرنے کا طریقہ یہ ہے کہ ضلعی حاشیہ سے شروع کر کے ایک شگاف ۵ سینٹی میٹر سے ۷ سینٹی میٹر تک لمبا دائیں عضلہ مستقیمہ کے جانبی حصہ میں سے دیا جائے۔ باریطونی کہف کو کھولکر رسولی کو دھونڈھ کر گاز کی وجہ اُس کے آس پاس خوب ٹھونس دیجاتی ہے تاکہ کہفۂ باریطونی محفوظ رہے اور پھر رسولی کو بذریعۂ امتصاص (aspiration) کے خالی کر دیا جاتا ہے۔ اُس کے اندر کے سیال کو خالی کر دینے کے بعد لجلجے مرارے کو شکم کے زخم کے باہر نکال کر اُس دیوار میں شگاف دیا جاتا ہے۔ اب مرارہ کے اندر کوئی پتھریاں ہوں تو ان کو نکالدیا جاتا ہے۔ اگر حالت مسدودئ قنات کی ہے تو قنات کی دیوار میں سے دست ورزی (manipulation) کر کے پتھری کو اُس کی جگہ سے سرکانے کی کوشش کرنی چاہئے۔ اگر اس میں کامیابی نہ ہو تو محفوظ ترین ترکیب

FIG. 1178.—A transverse section through the wall of the gall-bladder.

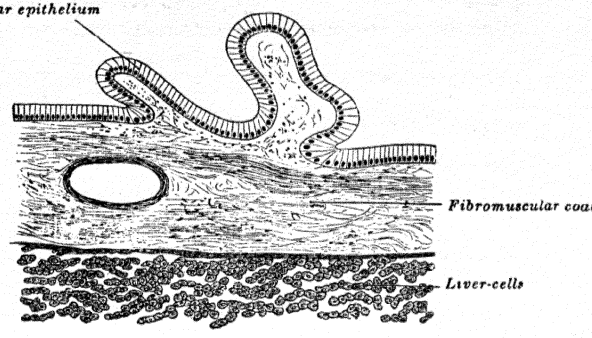

FIG. 1179.—The anterior surfaces of the kidneys, showing the areas of contact of the neighbouring viscera.

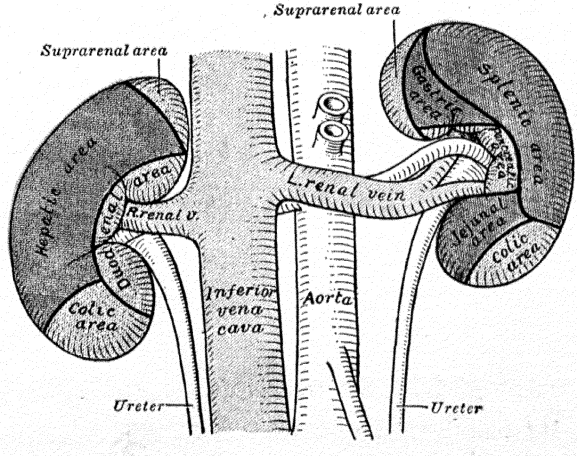

یہی ہے کہ قنات میں شگاف دیکر، پتھری کو نکالکر، شگاف کو باریک ٹانکوں سے دو تہوں میں بند کردیا جائے۔ سدد دی کو خارج کردینے کے بعد مرارہ کے شگاف کی کوروں کو ایک سیلی نلی (drainage tube) کے گرد، جو کبھی مرارہ کے اندر ڈال دی جاتی ہے سی دیا جاتا ہے۔ یہ ناسوری فتحہ (fistulous opening) عموماً چند ہفتوں کی مدت میں بند ہوجاتا ہے۔ اگر اس امر کا پورا یقین ہوجائے کہ صفراوی رکاوٹ کا کوئی سبب باقی نہیں ہے تو مرارہ کو پورا خارج کیا جاسکتا ہے اس حشاء کی اولی خبیث بالیدگی (سرطانی رسولی) کے لئے بھی یہی کیا جاتا ہے۔

قنات صفراوی کا تسدد، پتھری کے علاوہ اکثر خبیث بالیدگیوں کے (خاصکر اُن رسولیوں کے جو بوآب یا لبلبہ میں شروع ہوں) دباؤ کے باعث واقع ہوجاتا ہے، جو اس نالی کو بند کردیتا ہے۔ نیز ایسا تسدد (رکاوٹ) تقرح قنات کے بعد دیکھا جاتا ہے، جس میں ندبی ساخت (scar tissue) کے خشک ریشہ میں انقباض (cicatricial contraction) واقع ہوجاتا ہے۔ خود قنات صفرا اور جرم جگر کے اندر اُس کے اصلیات (radicles) ان ہر دو کا شدید انتفاخ بھی کبھی کبھی پیدا ہوسکتا ہے۔

1212

بولی تناسلی آلات

بولی تناسلی آلات میں ذیل کے اجزا شامل ہیں (الف) اعضاء بول، پیشاب کے افراز اور اخراج کے لئے، اور (ب) اعضاء تناسل، جن سے عمل تولید وابستہ ہے۔

اعضاء بول

اعضاء بولیہ اجزا ذیل پر مشتمل ہیں:- گردے (kidneys) جو پیشاب کا افراز کرتے ہیں، حالبین (ureters) جو اُس کو مثانہ (urinary bladder) تک لے جاتے ہیں، اور مجرائے بول (urethra) جس کی راہ سے وہ مثانہ میں خارج کردیا جاتا ہے۔

گُردے

(KIDNEYS)

گُردے شکم کے پچھلے حصہ میں واقع ہیں اور عمود الفقرات کے ہر ایک جانب ایک گُردہ باریطون کے پیچھے ہوتا ہے۔ وہ چربی کے ایک انبار سے اور کچھ ڈھیلی فضائی بافت سے گھرے ہوئے ہوتے ہیں۔ اُن کے بالائی سرے بارھویں صدری فقرہ کے بالائی کنارہ اور اُن کے زیرین سرے تیسرے قطنی فقرہ کے لیول پر ہوتے ہیں۔ دایاں گُردہ بائیں گُردہ کی نسبت عموماً کسی قدر نیچا ہوتا ہے، غالباً بایں وجہ کہ جگر اُس کے قریب ہے۔ بایاں گردہ دائیں کی نسبت قدرے لمبا اور عرضاً کم ہوتا ہے۔ ہر گردہ کا طولی محور نیچے اور پہلو کی سمت میں ہوتا ہے۔ عرضی محور پہلو اور پشت کی جانب ہوتا ہے۔

ہر گُردہ تقریباً ۱۱ سینٹی میٹر لمبا، ۶ سینٹی میٹر چوڑا، اور تقریباً ۳ سینٹی میٹر دبیز ہوتا ہے۔ بالغ ذکور میں گردہ کا وزن ۱۲۵ گرام سے ۱۷۰ گرام تک، اور بالغ اناث میں ۱۱۵ گرام سے ۱۵۵ گرام تک ہوتا ہے۔

گردہ کی شکل ایک مخصوص نوعیت کی ہوتی ہے اور معائنہ کیا جائے تو وہ دو سطحیں، دو کنارے، ایک بالائی اور ایک زیرین سرا پیش کرتا ہے۔

مُجاورات۔ ہر گردہ کی اگلی سطح (تصاویر 1163، 1179) محدب ہوتی اور سامنے اور پہلوی جانب رُخ رکھتی ہے۔ منفصلہ احشاء کے ساتھ اس کے مجاورات جسم کی دونوں جانبوں پر مختلف ہوتے ہیں۔

(الف) دائیں گردہ کی اگلی سطح۔ بالائی سرے پر کا ایک تنگ حصہ دائیں غدہ فوق الکلیہ کے ساتھ متماس ہوتا ہے۔ اس کے بالکل نیچے ہی کا ایک بڑا رقبہ جو اس سطح کی تقریباً تین چوتھائی پر مشتمل ہے، جگر کی زیرین سطح پر کے نشان کلوی میں استراحت پذیر ہوتا ہے، اور ایک تنگ مگر تغیر پذیر رقبہ، جو وسطانی کنارہ کے قریب ہے، اثنا عشری کے حصہ نازل کے ساتھ متماس ہوتا ہے۔ اگلی سطح کا زیرین حصہ دائیں تعویج قولونی کے ساتھ جانباً، اور عموماً چھوٹی آنت کے ساتھ وسطاً متماس ہوتا ہے۔ چھوٹی آنت کے ساتھ مجاورت رکھنے والا رقبہ، اور جگر کے ساتھ تماس رکھنے والا رقبہ تقریباً تمام تر باریطون سے ڈھکا ہوا ہوتا ہے۔

1213

FIG. 1180.—The posterior surfaces of the kidneys, showing the areas of relation to the parietes.

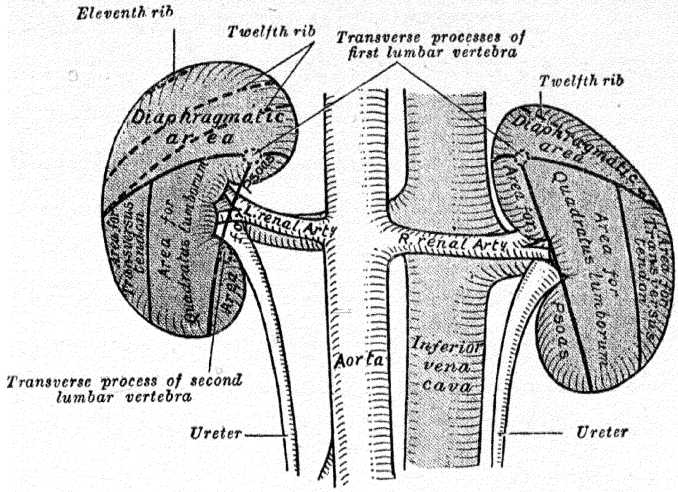

FIG. 1181.—The relations of the kidneys from behind.

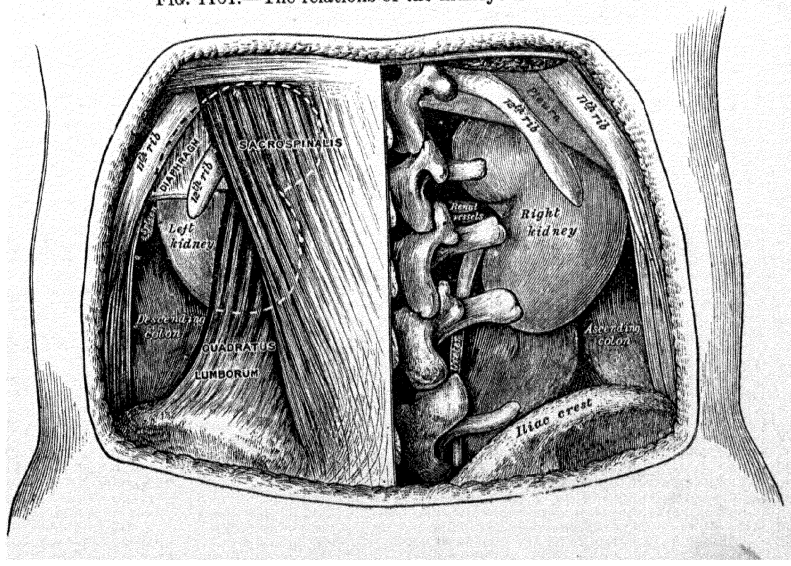

فوق الکلوی، اثناعشری اور قولونی رقبے باریطون سے معرا ہوتے ہیں۔

(ب) بائیں گردہ کی اگلی سطح۔ وسطانی کنارے کے بالائی حصہ کے قریب میں ایک چھوٹا رقبہ بائیں غدہ فوق الکلیہ کے ساتھ مجاورت رکھتا ہے، اور اگلی سطح کے پچھلی نصف کی بالائی دو تہائیاں طحال پر کے کلوی نشان کے ساتھ متماس ہوتی ہیں۔ اگلی سطح کے وسط کے قریب ایک کسی قدر ذوالربعتہ الاضلاع میدان اُس مقام کا نشان دیتا ہے جو بطنیہ کے جسم سے متماس ہے، جس کی عمیق سطح پر طحالی عروق ہوتے ہیں۔ اس سے اوپر ایک چھوٹا مثلث نما حصہ فوق الکلوی اور طحالی رقبوں کے درمیان ہوتا ہے، جو معدہ کے ساتھ متماس ہوتا ہے۔ بنقراسی اور طحالی رقبوں سے نیچے کا جانبی حصہ بائیں تعویج قولونی کے ساتھ، اور وسطانی حصہ صائم (جیجونم) کے ایک چھوٹے حصہ کے ساتھ مجاورت رکھتا ہے۔ وہ رقبہ جو معدہ کے ساتھ متماس ہے اومنٹل برساد (رجاک ثربی) کے باریطون سے ڈھکا ہوا ہوتا ہے، اور طحال اور صائم (جیجونم) کے ساتھ مجاورت رکھنے والے رقبے تاج کبیر (گریٹر سیک) کے باریطون سے ڈھکے ہوئے ہوتے ہیں۔ صائمی رقبے کے باریطون کے نیچے بائیں کالک (قولونی) عروق کی بعض شاخیں ہوتی ہیں۔ فوق الکلوی، بنقراسی، اور قولونی رقبے باریطون سے معرا ہوتے ہیں۔

ہر گردہ کی پچھلی سطح (تصاویر 1180 to 1183) پیچھے اور وسطی سمت میں رُخ رکھتی ہے۔ وہ فضائی اور عضلی بافت میں مدفون اور باریطونی پوشش سے معرا ہوتی ہے۔ وہ ڈایافرام، وسطانی اور جانبی قطنی ضلعی محرابوں، سواس سیجر (خصریہ کبیرہ)، کواڈریٹس لمبورم (مربعہ قطنیہ)، اور ٹرانسورس ایبڈامنس (مستعرضہ بطنیہ) کے آغازی وتر، اور آخری تھوریسک (صدری)، الیوہیپوگیسٹرک (حرقفی زیر معدی) اور الیوانگوائنل (حرقفی اُربی) اعصاب پر استراحت پذیر ہوتی ہے۔ دایاں گردہ بارھویں پسلی پر، اور بایاں عموماً گیارھویں اور بارھویں پر استراحت پذیر ہوتا ہے۔ ڈایافرام گردے کو پلیورا سے جدا کرتا ہے، جو نیچے غوط لگا کر فرینکوکاسٹل سائنس (phrenicocostal sinus) یعنی حجابی ضلعی جوف بنا دیتا ہے، لیکن اکثر اوقات ڈایافرام کے عضلی ریشے جانبی قطنی ضلعی محراب کے عین اوپر ایک مثلثی رقبہ پر ناقص یا غائب ہوتے ہیں، اور جب ایسا ہوتا ہے تو گرد کلوی فضائی بافت ڈایافرامی پلیورا کے ساتھ متماس ہوتی ہے۔

1214

گردے کا بالائی سرا موٹا اور گول اور خط وسطی سے زیریں کنارے [illegible]

ہوتا ہے اُس کے اوپر غدۂ فوق الکلیہ متراکب ہوتا ہے، جو اگلی سطح کے ایک چھوٹے حصہ کو بھی ڈھانک دیتا ہے۔ زیرین سرا بالائی سرے کی نسبت چھوٹا اور پتلا ہوتا ہے اور عرف حرقفی (iliac crest) سے ۵ سینٹی میٹر کے اندر فاصلہ تک پھیلتا ہے۔

جانبی کنارہ محدب ہے۔ بائیں گردہ کا جانبی کنارہ اپنے بالائی حصہ میں طحال کے ساتھ متماس ہوتا ہے۔

وسطانی کنارہ مرکز میں مقعر اور دونوں سروں پر محدب ہوتا ہے۔ وہ قدرے نیچے اور آگے کی سمت رُخ رکھتا ہے۔ اُس کے مرکزی حصہ میں ایک گہری انتصابی شق (fissure) ہوتی ہے، جس کو نافچہ (hilum) کہتے ہیں، جو ایک اگلے اور ایک پچھلے لب سے محدود ہوتا اور کلوی عروق و اعصاب اور حالب (ureter) کے قیفی الشکل بالائی سرے (حوض الکلیہ renal pelvis) کو منتقل کرتا ہے۔ نافچہ میں خاص خاص ساختوں کے اضافی اوضاع کا قیام حسب ذیل ہے:۔ رینل وین (کلوی ورید) سامنے، رینل آرٹری (کلوی شریان) بیچ میں اور رینل پلوس (حوض الکلیہ) پیچھے، لیکن اکثر اوقات آرٹری (شریان) اور وین (ورید) دونوں کی شاخیں رینل پلوس (حوض الکلیہ) کے پیچھے واقع ہوتی ہیں۔ وسطی کنارہ نافچہ سے اوپر غدۂ فوق الکلیہ کے ساتھ اور نیچے حالب کے آغاز کے ساتھ مجاورت رکھتا ہے۔

نافچہ ایک مرکزی گوشہ یا کہفہ کے اندر تک راہ رکھتا ہے جسکو رینل سائنس (renal sinus) یعنے جوف کلوی کہتے ہیں، جو گردے کے کیسہ کے ایک تسلسل سے استر کیا ہوا ہوتا ہے اور تقریباً تمام تر رینل پلوس (حوض الکلیہ) اور رینل (کلوی) عروق سے پر ہوتا ہے۔ اِس جوف کی دیوار پر کثیر التعداد حُلمہ نما یعنے بھٹنی جیسے اُبھار ہوتے ہیں جن کو کلوی حُلیمات (renal papillæ) کہتے ہیں۔ جوف کے اندر حوض الکلیہ دو اور کبھی کبھی تین بڑی شاخوں میں منقسم ہوتا ہے جن کو کمامات کبیرہ (calyces majores) کہتے ہیں اور اِن میں سے ہر ایک پھر متعدد چھوٹی چھوٹی شاخوں میں تقسیم ہو جاتا ہے، جنکو کمامات صغیرہ (calyces minores) کہتے ہیں (تصویر 1185)۔ ایسے چھوٹے کمامات سب ملکر عموماً سات سے تیرہ تک ہوتے ہیں۔ ہر کمامہ جب کلوی جوف کی دیوار کے قریب پہنچتا ہے تو پھیل جاتا ہے اور یہ پھیلا ہوا سرا دندانہ دار ہوتا ہے اور ایک سے تین کلوی حُلیمات کے گرد

FIG. 1182.—A sagittal section through the posterior abdominal wall showing the relations of the renal fascia. (After Gerota.)

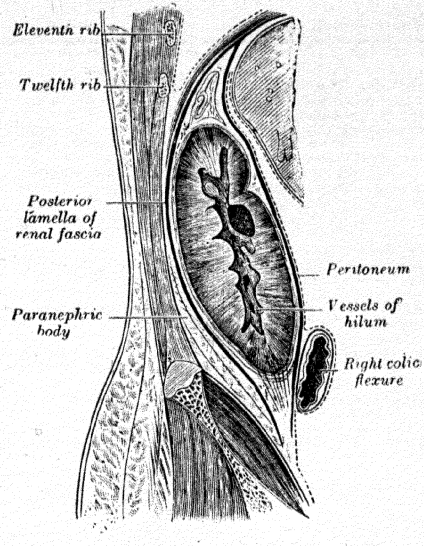

FIG. 1183.—A transverse section, showing the relations of the renal fascia. (After Gerota.)

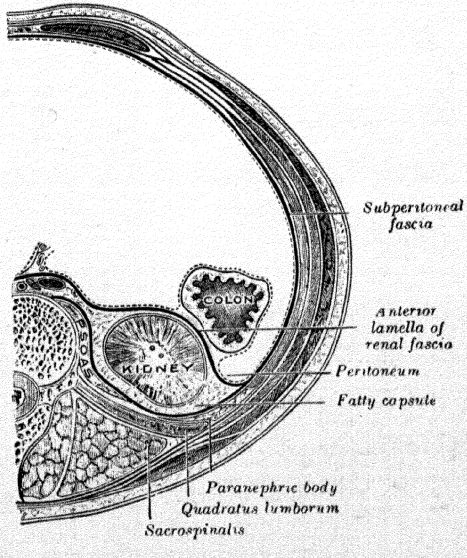

ڈھلا ہوا ہوتا ہے۔ کمامہ کے پھیلے ہوئے سرے کی دیوار اُس کیسہ سے مضبوط چسپاں ہوتی ہے جو کلوی جوف کا استر بناتا ہے۔ یہ دیوار اُن جامع انبوبات (collecting tubes) سے مثقوب ہوتی ہے جو کلوی جلیمات کی چوٹیوں پر کھلتی ہیں۔

گردہ اور اُس کے عروق شحمی بافت کے ایک تودہ میں مدفون ہوتے ہیں، جس کو کیسۂ شحمیہ (fatty capsule) کے نام سے موسوم کیا جاتا ہے۔ یہ کیسہ گردہ کے کناروں پر دبیز ترین ہوتا ہے اور نافچہ کی راہ سے کلوی جوف کے اندر مسلسل ہو جاتا ہے۔ گردہ اور شحمی کیسہ لیفی ساخت کے ایک غلاف میں ملفوف ہوتے ہیں، جو رداء تحت البار یطون (subperitoneal fascia) کے ساتھ مسلسل ہوتا ہے اور جس کو رداء کلوی (renal fascia) کہتے ہیں (تصاویر 1182, 1183)۔ گردے کے جانبی کنارے کے قریب رداء کلوی پھٹ کر ایک نسبتہً پتلی اگلی تہ اور ایک نسبتہً موٹی پچھلی تہ بنا دیتی ہے۔ گردے کے جانبی کنارے کے قریب یہ دونوں تہیں متحد ہو جاتی ہیں، اور اس طرح بنی ہوئی منفرد رداء مستعرض (transversalis fascia) کے ساتھ الحاق حاصل کر لیتی ہے۔ اگلی تہ انسی رُخ میں گردے اور اس کے عروق کے سامنے سے جا کر آخر الذکر کے لیول پر اُورطی پر سے گزر کر مقابل جانب کی متناظر تہ کے ساتھ مسلسل ہو جاتی ہے[1]۔ پچھلی تہ انسی جانب گردے کے نیچے اور کوادریٹس لمبورم (مربعہ قطنیہ) اور سوآس میجر (خصریہ کبیرہ) پر کی رداء کے سامنے پھیل کر فقرات اور بین الفقراتی لیفی غضاریف سے چسپاں ہو جاتی ہے۔ فدۂ فوق الکلیہ سے اوپر رداء کلوی کی دونوں تہیں مخلوط ہو جاتی اور رداء ڈایافرام کے ساتھ الحاق حاصل کرتی ہیں۔ رداء کلوی گردے کی لیفی پوشش کے ساتھ کثیر التعداد سہمکوں (trabeculæ) کے ذریعہ ملحق ہوتی ہے، جو کیسۂ شحمیہ میں سے گزرتی ہیں اور گردے کے زیرین سرے کے پاس مضبوط ترین ہوتی ہیں۔ رداء کلوی کے پیچھے چربی کی مقدار کثیر ہوتی ہے جو پیرانیفرک باڈی (paranephric body = نزد کلوی جسم) بناتی ہے گردہ کچھ تو رداء کلوی کی چسپیدگیوں کی وساطت سے

1215

---

[1] اے۔ ایچ۔ سوتھم (A. H. Southam) اِس امر پر مصر ہے کہ رداء کلوی کی اگلی تہ درمیانی خط کو عبور کر کے مسلسل نہیں ہوتی وہ کہتا ہے کہ اسکا تعاقب بلیہ تک اور ماسا ریقا کی جڑ کے پاس تک کیا جا سکتا ہے اور وہاں اُس التصاقی بافت کے عناصر میں، جو اس مقام پر موجود ہیں غائب ہو جاتی ہے۔

اور کچھ قرب وجوار کے احشاء کے اقتراب کی وجہ سے اپنے مقام پر قایم رہتا ہے۔

جنین میں گردہ تقریباً بارہ ممتاز لختک رکھتا ہے (تصویر 1184) لیکن بالغ میں یہ مخلوط اور متحد ہو جاتے ہیں اور گردہ ایک ہموار چکنی سطح پیش کرتا ہے۔

گردہ کی عام ساخت گردہ ایک لیفی کیسہ سے گھرا ہوا ہوتا ہے جو بآسانی اُدھیڑا جا سکتا ہے۔ لیفی کیسہ کے نیچے نرم عضلی ریشوں کی ایک نامکمل تہ ہوتی ہے۔ اگر اُس کے حشی کنارہ سے انسی کنارہ تک ایک انتصابی تراش قطع کی جائے اور ڈھیلی بافت اور چربی کو عروق اور ابرازی قنات کے گرد سے ہٹا دیا جائے تو کلوی جوف (renal sinus) جو باستثناء ایک کے سب حصوں میں گردہ کے حقیقی کلوی جرم سے گھرا ہوا نظر آئیگا (تصویر 1185)۔ لیفی کیسہ نافچہ کے لبوں کے گرد جوف کے اندر بڑھ جاتا ہے اور وہاں کلوی حوض کے بیرونی طبقہ کے ساتھ مسلسل ہو جاتا ہے۔ 1216

گردہ ایک اندرونی لُبّی اور ایک بیرونی قشری جرم سے بنتا ہے۔

لُبّی جرم پھیکے زرد مخطط مخروطی تودوں کے ایک سلسلہ پر مشتمل ہوتا ہے، جنکو **کلوی اہرام** (renal pyramids) کہتے ہیں۔ اِن کے قاعدوں کا رُخ گردے کے محیط کے جانب ہوتا ہے، لیکن اِن کے راس کلوی جوف کے طرف متقارب ہو کر وہاں نمایاں حلیمات (papillæ) بنا دیتے ہیں، جو کماماتِ (calyces) کے اندرون میں نکلے ہوئے ہوتے ہیں۔ ہر کمامۂ صغیر (calyx minor) کو ایک سے تین حلیمات تک ملتے ہیں۔

قشری جرم سرخی مائل بھورے رنگ کا اور نرم اور ذراتی قوام کا ہوتا ہے۔ وہ لیفی پوشش کے عین نیچے واقع ہے، اہرام کے قاعدوں کے اوپر قوس بناتا ہے اور ہم پہلو اہرام کے درمیان ہو کر کلوی جوف کے طرف غوطہ زن ہوتا ہے۔ اہرام کے درمیان غوطہ زن ہونے والے حصوں کو **کلوی استوانوں** (renal columns) (Bertini) اور اُن حصوں کو جو کلوی استوانوں کو باہم دگر ملحق کرتے اور اہرام کے قاعدوں اور لیفی پوشش کے درمیان حائل ہوتے ہیں **قشری محرابوں** (cortical arches) کے نام سے یاد کرتے ہیں۔ اگر قشرہ کا امتحان ایک عدسہ سے کیا جائے تو وہ نسبتہً ہلکے رنگدار مخروطی رقبوں کے ایک سلسلہ پر، جن کو **لبّی شعاعیں** (medullary rays) کہتے ہیں (تصویر 1190) اور ایک نسبتہً سیاہ تر رنگ کے حائل جرم پر جو اپنی ساخت کی پیچیدگی کے لحاظ سے **پیچدار حصہ** (convoluted part) کے نام سے موسوم ہے، مشتمل نظر آئیگا۔ یہ شعاعیں بتدریج گردہ کے محیط کی طرف گاؤدم ہوتی جاتی ہیں اور بیرونی زائدوں کے ایک سلسلہ پر مشتمل ہوتی ہیں جو

FIG. 1184.—The kidneys and suprarenal glands of a new-born child. Anterior aspect.

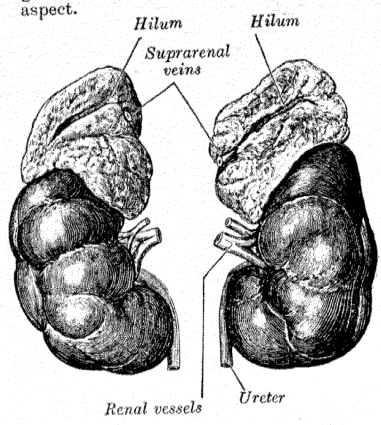

FIG. 1185.—A vertical section through a kidney, to show the renal pelvis and calyces, and the cortical and medullary substance.

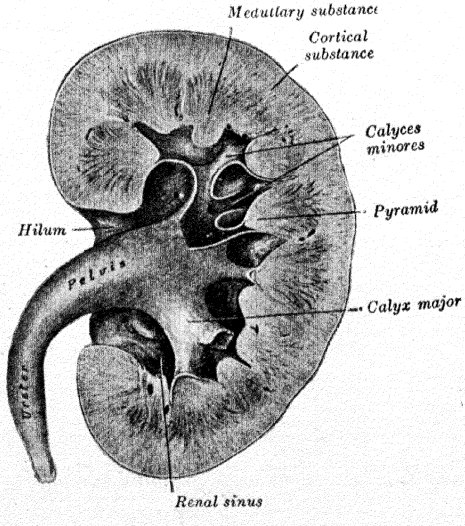

FIG. 1186.—A scheme of a renal tubule and its vascular supply.

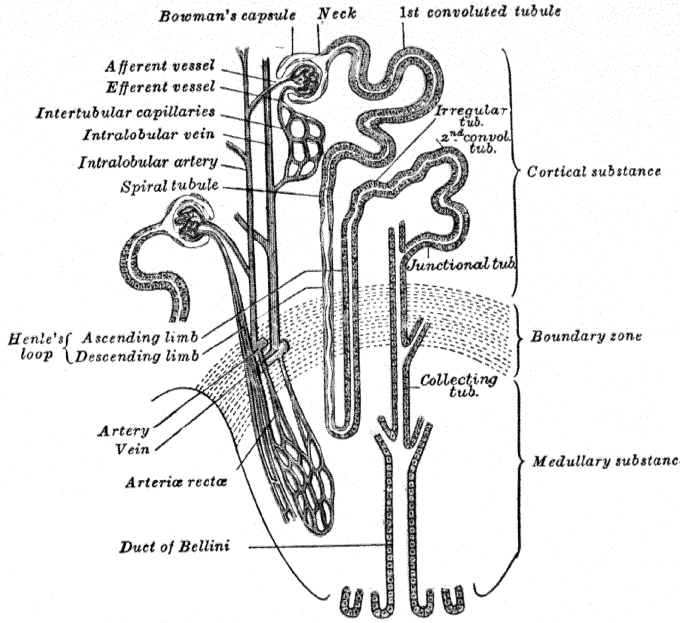

FIG. 1187.—The distribution of the blood-vessels in the cortex of kidney.

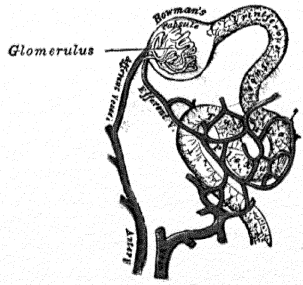

FIG. 1188.—A glomerulus.

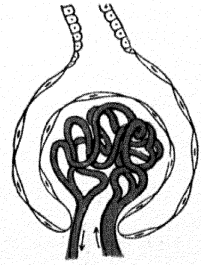

ہر کلوی ہرم (renal pyramid) کے قاعدہ سے نکلتے ہیں۔

قشری اور لبّی جرم دونوں چھوٹی کلوی نالیوں اور عروق دمویہ سے بنتے ہیں، جو ایک جوڑنے والے کالبد یا بیج (stroma) کے ذریعہ باہم متحد اور وابستہ ہوتے ہیں۔

تشریح دقیق۔ کلوی انبیبات (renal tubules) (گردے کی چھوٹی نالیاں، تصویر 1186) قشری جرم میں شروع ہو کر، قشری اور لبّی جرموں میں سے ایک نہایت پیچدار راستہ اختیار کر کے بالآخر کھلے دہانوں کے ذریعہ سے کلوی اہرام کے راسوں پر ختم ہو جاتی ہیں۔ اگر حلیمات میں سے کسی ایک حلیمہ کی سطح کا امتحان عدسہ سے کیا جائے تو اس میں دقیق فتحے بکثرت نظر آئینگے جو کلوی انبیبات کے دہانے ہیں اور جن کی تعداد سو لہ سے بیس تک ہوگی۔ اگر تازہ گردہ کو دبایا جائے تو ان دہانوں سے پیشاب باہر رستا ہوا نظر آئیگا۔ یہ انبیبات یا چھوٹی نالیاں پیچدار حصہ اور کلوی استوانوں میں **اجسام مالپیجیہ** (Malpighian bodies) کی صورت میں شروع ہوتی ہیں، جو گہرے سرخ رنگ کے چھوٹے چھوٹے گول تودے ہیں، اور جن کی تعداد اوسطاً ۲،۰ ملی میٹر کے قریب ہوتی ہے۔ ان میں سے ہر جسم دو حصوں سے بنتا ہے، یعنے ایک مرکزی حصہ سے جو عروق کا قنبلک (glomerulus) ہے اور ایک غشائی لفافہ، کیسۂ **باؤمن** (capsule of Bowman) سے، جو کلوی انبیب کا چھوٹا تھیلی نما آغاز ہے۔

قنبلک (glomerulus) پیچدار عروق شعریہ دمویہ کا ایک لختک دار گچھا ہوتا ہے، جن کو اتصالی بافت کی خفیف مقدار باہم وابستہ رکھتی ہے۔ یہ شعری جال ایک چھوٹے شریانی شاخچہ سے اخذ ہوتا ہے، جو **درآرندہ عرق** (afferent vessel) ہے اور جو کیسہ میں عموماً ایک ایسے نقطہ پر داخل ہوتا ہے جو اُس نقطہ کے مقابل ہے جہاں آخرالذکر (یعنی کیسہ) انبیب کے ساتھ ملحق ہے۔ 1217
برآرندہ عرق (efferent vessel) کیسہ سے اسی نقطہ پر خارج ہوتی ہے۔ اکثر ان دونوں میں سے بڑی درآرندہ عرق ہی ہوتی ہے (تصاویر 1187, 1188)۔

کیسۂ باؤمن کلوی انبیب کا منہ بند پھیلا ہوا سرا ہے، جو قنبلک (glomerulus) کے داخلہ کے لئے کھانچہ دار ہوتا ہے، وہ ایک قاعدی غشاء پر مشتمل ہوتا ہے، جس میں چپٹے سرحلمی خلیوں کی ایک منفرد تہ استر کرتی ہے۔ اس طرح قنبلک کے اور کیسہ کی بیرونی تہ کے درمیان ایک فضا ہوتی ہے جس کا استر فلسانی خلیات کی مسلسل تہ سے بنتا ہے۔ اس کہفہ کی جسامت افزائی کی حالت اور کہفہ کے مشمولہ سیال کی مقدار کے لحاظ سے مختلف ہوتی ہے۔ جنین اور نوعمر موضوع میں استری سرحلمی خلیے مکعبی السطح

یا اُستوانی ہوتے ہیں۔

1218 ہر کلوی اُنیبیہ (renal tubule) مندرجۂ ذیل حصوں پر مشتمل ہوتا ہے:۔ (۱) کیسہ باؤمن، جو پہلے بیان کیا گیا ہے، (۲) ایک تنگ حصہ یا گردن، (۳) پہلا پیچدار اُنیبیہ (first convoluted tubule) (۴) لولبی اُنیبیہ (spiral tubule) جو لُب کے طرف مراختیار کرتا ہے۔ (۵) ہینلے کے چنبر کی ساقِ نازل (descending limb of Henle's loop) متذکرہ بالا اُنیبیہ کے نسبت زیادہ تنگ ہوتی ہے اور لبی جرم کے اندر دوڑتی ہے جہاں وہ مُڑ کر (۶) ہینلے کا چنبر (loop of Henle) بنا دیتی ہے (۷) ہینلے کے چنبر کی ساق صاعد (ascending limb of Henle's loop) جو ساق نازل کے نسبت زیادہ چوڑی ہوتی ہے اور قشری جرم میں مکرر داخل ہو جاتی ہے، (۸) ایک زاویہ دار فلقہ یعنے غیر منتظم یا پیچ در پیچ اُنیبیہ (irregular or zig-zag tubule) (۹) دوسرا پیچدار اُنیبیہ (second convoluted tubule) (۱۰) اتصالی اُنیبیہ (junctional tubule) جو (۱۱) جامع اُنیبیہ (collecting tubule) کے اندر کھلتا ہے (تصویر 1186)۔

سیدھے یا جامع اُنیبیات (straight or collecting tubules) قشرہ کی لبی شعاعوں میں شروع ہوتے ہیں۔ وہ تھوڑے تھوڑے فاصلہ پر باہم متحد ہو جاتے ہیں نتیجتاً اُنبوبات کا قطر یہ بہت بڑھ جاتا ہے اور اُن کو قنات ہائے بیلینی (ducts of Bellini) کہتے ہیں۔ وہ بالآخر ایک خلیہ کی چوٹی پر وا ہو جاتے ہیں۔

کلوی اُنیبیات کی ساخت کلوی اُنیبیات ایک غشاء قاعدی پر مشتمل ہیں، جس پر سرحلمہ استر کرتا ہے۔ گردن کا سرحلمہ اُس سرحلمہ کے ساتھ مسلسل ہوتا ہے، جو کیسۂ باؤمن میں استر کرتا اور اسی کی طرح چپٹے خلیوں پر مشتمل ہوتا ہے، جن میں سے ہر ایک خلیہ میں ایک بیضوی نواۃ ہوتا ہے (تصویر 1188) دونوں پیچدار اُنیبیات، لولبی اور پیچ در پیچ اُنیبیات، اور ہینلے کے مرغولہ کی ساق صاعد بسبب ایک ہی قسم کے سرحلمہ کا استر رکھتی ہیں جو نسیجیاتی طور پر ان سب میں یکساں ہے۔ یہ خلیے کسی قدر استوانی شکل کے ہوتے ہیں اور اپنے پہلوی رُخوں پر باہم دندانہ گیر ہوتے ہیں (dovetail into one another) ہر خلیہ کا انبوبہ کے درون کے پاس ایک مخطط کنارہ ہوتا ہے، خلیہ کا جرم ذرّاتی ہوتا ہے اور بیرونی سطح میں کے ذرات انتصابی قطاروں میں مرتب ہوتے ہیں۔ نواۃ جو کروی ہوتا ہے خلیہ کے مرکز کے قریب قیام رکھتا ہے ہینلے کے مرغولہ کی ساق نازل کا سرحلمہ کیسۂ باؤمن کے اور آغاز اُنبوبہ کے سرحلمہ سے مشابہ

FIG. 1189.—A longitudinal section through the descending limb of Henle's loop.

a. Membrana propria. *b*. Epithelium

FIG. 1190.—A radial section through the cortex of a human kidney. Stained with hæmatoxylin and eosin. × 100.

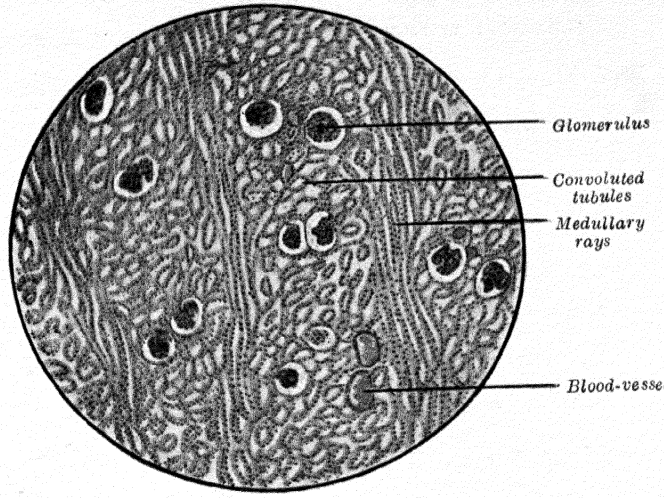

FIG. 1191.—A transverse section through a pyramid of a human kidney. Stained with hæmatoxylin and eosin. × 400.

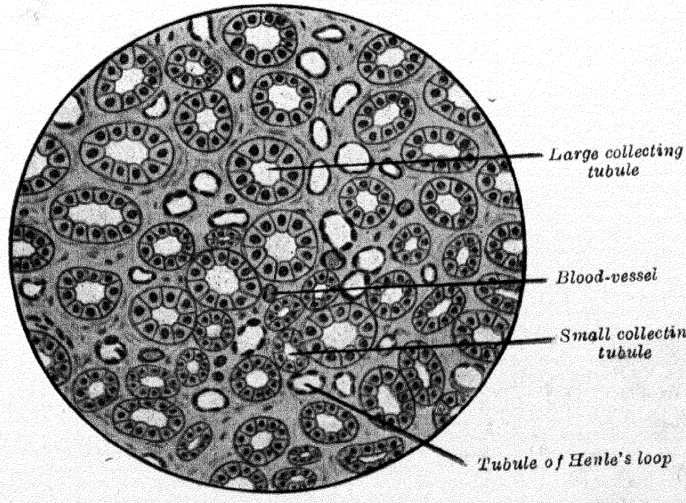

ہوتا ہے اور چپٹی سرحلمی لوحوں پر مشتمل ہوتا ہے جن میں سے ہر لوح میں ایک بیضوی نواۃ ہوتا ہے (تصویر 1189) یہ نوات اُنیبیہ کی بالمقابل سطحوں پر متبادل ہوتے ہیں، چنانچہ اُس کا درونہ خاصی یکسانی رکھتا ہے۔

جامع اُنیبیہ (collecting tublule) میں سرحلمہ صاف اور کعبی ہوتا ہے۔ اُس کے حلبی حصہ میں خلیات استوانی اور شفاف ہوتے ہیں (تصویر 1191)۔

کلوی عروق دمویہ۔ گردہ کے اندر داخل ہونے سے پہلے شریان چار یا پانچ شاخوں میں منقسم ہو جاتی ہے، جو نافچہ میں رینل دین (کلوی ورید) اور رینل پیلوس (حوض الکلیہ) کے درمیان واقع ہوتی ہیں، اس طرح پر کہ ورید سامنے اور حوض پیچھے ہوتا ہے۔ عموماً ایک شاخ حوض کے پیچھے ہوتی ہے۔ ہر ایک دو یا چند چھوٹی چھوٹی شاخیں غدۂ فوق الکلیہ، حالب اور آس پاس کی خلوی بافت اور عضلات کو بھیجتی ہے۔ ممکن ہے کہ شحمی اور طحی سے بھی ایک یا دو **معین کلوی شرائین** (accessory renal arteries) شریانِ کلوی (رینل آرٹری) سے اوپر یا نیچے، نکل آئیں ایسے عروق نافچہ میں نہیں داخل ہوتے، بلکہ گردے کے بالائی یا زیرین حصوں کو چھید لیتے ہیں۔ شریان کلوی (رینل آرٹری) کی شاخیں، ابھی جبکہ وہ جوف میں ہی ہوتی ہیں، چند ٹہنیاں آس پاس کی بافتوں کے تغذیہ کے لئے بھیجتی ہیں اور آرٹیریی پراپری رینالیز (arteriæ propriæ renales) = **حقیقی کلوی شرائین** میں ختم ہو جاتی ہیں، جو اصلی گردے کے اندر کلوی استوانوں میں داخل ہوتی ہیں۔ یہ کلوی اہرام کے درمیان سے گذرتی ہیں اور ان کو **بین فختی شرائین** (interlobar arteries) کہہ سکتے ہیں (Gross)[1]۔ وہ ایک مختصر مسر میں دوڑ کر حادزاویوں میں بسرعت تقسیم در تقسیم ہوتی ہوئی جرم گردہ کو چھیدتی ہیں اور بیریم سلفیٹ (barium sulphate) کے اشراب کے بعد لاشعاعوں (X-rays) سے امتحان کرنے پر ایک شجر نما منظر پیدا کر دیتی ہیں۔ اس شجر کی صغیر ترین شاخوں سے، جو سطح گردہ کے قریب ہوتی ہیں کثیر التعداد سیدھی شرائین (**درون فختی** = intralobular) نکلتی ہیں جو سطح سے انتصابی سمت میں مرتب ہوتی ہیں ان میں سے ہر ایک سے متعدد پہلوی شاخیں نکلتی ہیں، جو قنبلکوں (glomeruli) کی درآمدہ عروق یا

1219

---

[1] گردہ کے اندر عروق دمویہ کے مسر کی تحقیق کے ایک طریقہ کے متعلق قارئین ایل۔ گراس (L. Gross) کا مضمون مندرجہ رسالۂ تحقیقات طبیہ (Journal of Medical Research vol. xxxvi. 1917) جلد ۳۶ سنہ ۱۹۱۷ء ملاحظہ فرمائیں۔

قنبلکی شرائین (glomerular arteries) ہیں۔ ہر درون لختی شریان معہ اپنی شاخوں اور مؤتلف قنبلکوں کے سرخ مویرمنقی کی ایک لڑی سے مشابہ ہوتی ہے۔

ہر قنبلک کی عروق شعریہ سے ایک برآرندہ عرق، جو درآرندہ عرق سے نسبتہً چھوٹی ہوتی ہے، نکل کر منقسم ہوتی اور عروق شعریہ کا ایک دوسرا سٹ بنا دیتی ہے، جو چھوٹی نالیوں کے درمیان دوڑتی ہیں اور جن کو بین انبوبی **عروق شعریہ** (intertubular capillaries) کہتے ہیں۔ یہ متحد ہو کر درون لختی **وریدیں** (intralobular veins) بنا دیتی ہیں، جو اُن بین لختی **وریدوں** (interlobar veins) کے اندر خالی ہو جاتی ہیں جو بین لختی شرائین کے ساتھ دوڑتی ہیں۔ ہر درون لختی ورید گردہ کے لیفی غلاف کے نیچے اُن چھوٹی چھوٹی اُوردہ کے تقارب (convergence) سے بنجاتی ہے، جن کو اُوردہ **نجمیہ** (venæ stellatæ) کہتے ہیں، کیونکہ وہ گردہ کی سطح پر سے اسی شکل کی نظر آتی ہیں۔

لُبِّ گردہ کی عروق رسد اضافیاً کم ہوتی ہے اور وہ بین لختی شرائین سے، نیز ایک چھوٹی حد تک قنبلکوں کی برآرندہ عروق سے جو لُبّی جرم سے متصل ہیں، حاصل ہوتی ہے۔ عروق شعریہ جامع انبیبات کے درمیان ایک راست سمت میں دوڑ کر بین لختی وریدوں کی معاونات کے اندر کھل جاتی ہیں، اور یہ بالآخر متحد ہو کر رینل وین (ورید کلوی) بنا دیتی ہیں۔

گردہ کے اعصاب۔ گردہ کے اعصاب اگرچہ چھوٹے ہوتے ہیں لیکن اُن کی تعداد پندرہ کے قریب ہوتی ہے۔ اِن پر چھوٹے چھوٹے عقد نمایاں ہوتے ہیں، اور یہ اعصاب ضفیرہ کلوی (renal plexus) سے ماخوذ ہیں جو سیلیک پلیکسس (cœliac plexus) سیلیک گنگلیئن (cœliac ganglion) کے زیرین اور بیرونی حصوں کی اور اے آرٹک پلیکسس (aortic plexus) کی شاخوں سے اور لیسر اور زیرین ترین اسپلنکنک (splanchnic) اعصاب کی شاخوں سے بنتا ہے۔ نخاعی اعصاب جو گردہ کو رسد پہنچاتے ہیں لبّ شوکی (medulla spinalis) یعنے نخاع کے دسویں، گیارھویں، اور بارھویں صدری فلقات سے ماخوذ ہیں۔ یہ اعصاب خصیئی ضفیرہ (testicular plexus) کے ساتھ ارتباط رکھتے ہیں۔ یہ واقعہ ایسا ہے، جس سے اِس کی توجیہہ ہوتی ہے کہ امراض گردہ میں درد خصیہ کیوں ہوا کرتا ہے۔ یہ اعصاب رینل آرٹری (شریان کلوی) اور اُس کی شاخوں کے ساتھ ساتھ جاتے ہیں اور عروق دمویہ میں اور انبیبات بولیہ (urinary tubules) میں پھیلتے ہیں۔

گردہ کے **عروق لمفائیہ** کا بیان صفحہ 789 پر درج ہے۔

اتصالی بافت یا بین انبیبی ہیکل یا نسیج (intertubular stroma) اگرچہ 1220

انیبیات اور عروق نہایت گنجان طور پر گتھے ہوئے ہوتے ہیں تاہم توصیلی بافت کی تھوڑی مقدار جو لیفی غلاف کے ساتھ مسلسل ہوتی ہے اِن کو باہم مضبوط باندھتی ہے اور عروق دمویہ، عروق لمفائیہ اور اعصاب کو سہارا دیتی ہے۔

اطلاقی تشریح۔ جن لوگوں کا تغذیہ خراب ہو یا جو نحول (emaciated) ہو گئے ہوں اُن میں گُردہ کے گرد کی چربی کم ہو جاتی ہے اور گُردے اپنی جگہ سے ہٹ جاتے ہیں اس حالت کو جو مردوں کی نسبت عورتوں میں اس وجہ سے زیادہ اکثر واقع ہوتی ہے کہ اُن کی شکمی دیوار نسبتہً ڈھیلی ہوا کرتی ہیں حرکت پذیر یا متحرک گردہ (movable kindney) کہتے ہیں۔

گردہ کی چوٹیں عموماً کسی سخت کچل دینے والی، قوت یا زور مثلاً ایک وزنی ویگن (ریل کے ڈبے) یا چھکڑے کے باعث یا دو ریل کی گاڑیوں کے حائلوں (buffers) کے درمیان شکم کے دب جانے سے واقع ہوتی ہیں۔ جب گردہ کی پچھلی سطح پر دریدگی (laceration) واقع ہو جاتی ہے تو فوق البار یطونی اتصالی بافت کے اندر خون اور پیشاب کی درریزش (infiltration) واقع ہو جاتی ہے۔ اِس کے بعد اکثر تقیح واقع ہوتا ہے اور عفن سمیت (septic poisoning) کے بعد ہلاکت واقع ہو جانے کا امکان ہے۔ جب دریدگی سامنے کی طرف ہوتی ہے تو ممکن ہے کہ باریطون پھٹ جائے اور کہف باریطونی کے اندر خون اور پیشاب کی دعابداری (extravasation) واقع ہو جائے۔ ہلاکت، نزف اور التہاب باریطون کی وجہ سے واقع ہو سکتی ہے۔ گاہے جب گُردے کا حوض یا حالب کا آغاز بھی پھٹ جائے تو ممکن ہے کہ یہ قنات یعنے حالب مسدود ہو جائے اور اس کے بعد استسقاء الکلیہ (hydronephrosis) پیدا ہو سکتا ہے۔ کبھی کبھی کوکھ میں ضرب یا مار لگجانے سے، یا بدن کو زور کے ساتھ آگے جھکاتے وقت نیچے کی پسلیوں اور حرقفی ہڈی کے درمیان گُردے کا انضغاط (پچکاؤ) ہو جانے کی وجہ سے اُس میں کوفتگی (bruise) واقع ہو جاتی ہے اِس کے بعد خفیف سا عارضی بول الدم (hæmaturia) پیدا ہو جاتا ہے لیکن یہ بسرعت رفع ہو جاتا ہے۔

ممکن ہے کہ گردہ کے گرد کی ڈھیلی نسوی بافت محل تقیح ہو کر خراج حول الکلیہ (perinephric abscess) بجائے اس کا سبب چوٹ کے یا خود گردہ کا مرض سے، یا [illegible] جوار کے حصوں سے التہاب کا پھیلنا ہو سکتا ہے۔ ایسا پھوڑا اِن ران یا کوکھ میں منکشف ہونے کا رجحان رکھتا ہے۔

گردہ کی رسولیوں کی شناخت اُن کے محل وقوع کے باعث ہو سکتی ہے، نیز اس پر سے کہ رنان

(resonant) یا گمک دار قولون اُن کے سامنے واقع ہوتا ہے، اور اُن کے گول خاکہ میں طحال جیسا کٹاؤ دار اگلا حاشیہ نہیں پایا جاتا۔ اِن رسولیوں کا طحال کے ساتھ خلط ملط کر دئے جانے کا بہت امکان ہوتا ہے۔

پیپ کو تلاش یا خارج کرنے کے لئے ممکن ہے کہ گردہ کو منکشف کرنے (گردہ شگافی = nephrotomy) کی ضرورت پیش آئے۔ پتھری نکالنے کے لئے اُس میں شگاف دیا جاسکتا ہے عملیہ حصاۃ الکلیہ (nephrolithotomy)۔ جب وہ متحرک (movable) یا نیتر ہوا ہو تو اس میں ٹانکے لگا دئے جاتے ہیں۔ (گردہ بندی = nephropexy) یا اُسے بالکل خارج کیا جاسکتا ہے (گردہ براری nephrectomy) اُسے قطنی (lumbar) یا ایک شکمی شگاف (abdominal incision) کے ذریعہ منکشف کیا جاسکتا ہے۔ باستثناء اُن حالتوں کے جن میں نہایت بڑی رسولیاں ہوں، قطنی شگاف (lumbar incision) ہی بہترین ہوتا ہے کیونکہ اس میں یہ فائدہ ہے کہ باریطون نہیں کھلتا اور حیرت انگیز سیلیت (drainage) حاصل ہو سکتی ہے سیکرو اسپائنالس (sacrospinalis) عضلہ کے پہلوی کنارہ پر آخری پسلی سے ایک سینٹی میٹر نیچے شروع کر کے ایک ترچھا شگاف نیچے اور آگے کی طرف اس نقطہ کے پاس تک لیجانا چاہئے جو عظم حرقفی کے اگلے بالائی شوکہ (anterior superior spine) سے ۲،۵ سینٹی میٹر سامنے ہو۔ اس میں جو ساختیں قطع ہوتی ہیں وہ یہ ہیں: جلد، روائے ظاہری مع اعصاب جلد، روائے عمیق، آبلیکس ایکسٹرنس آبڈامنس (obliquus externus abdominis) کا پچھلا کنارہ اور لیٹسمس ڈارسائی (latissimus dorsi) کا بیرونی کنارہ، آبلیکس انٹرنس (obliquus internus) اور ٹرانس ورسس آبڈامنس (transversus abdominus) کا پچھلا وتر عریض کواڈریٹس لمبورم (quadratus lumborum) کا جانبی کنارہ لمبوڈارسل فیشیا (lumbodorsal fascia) کی عمیق تہ اور ٹرانسورسالس فیشیا (transversalis fascia)۔ اب گردہ کے گرد کی شحمی بافت نظر کے سامنے آجاتی ہے اور گردہ تک پہنچ جانے کے لئے اُسے انگلیوں سے یا ایک مجسہ (director) سے ہٹا دینا چاہئے۔ نیفرولتھاٹمی (nephrolithotomy) یعنے حصاۃ الکلیہ کا عملیہ جو گردے سے پتھریاں نکالنے کے لئے اور نیفراٹمی (nephrotomy) یعنے گردہ شگافی کا عمل جس میں پھوڑے کے لئے گردہ میں شگاف دیا جاتا ہے، یہ دونوں عموماً قطنی شگاف کے ذریعہ سے ہی کئے جاتے ہیں۔ یہی راستہ عام طور پر نیفریکٹمی (nephrectomy = گردہ براری) کے لئے پسند کیا جاتا ہے، خاص کر جب کہ گردہ میں پیپ موجود ہونے کا احتمال ہو۔ شکم کی راہ سے عمل

کرنے (abdominal operation) کا بہترین طریقہ یہ ہے کہ جس جانب کا گردہ خارج کرنا ہو اُس جانب کے ریکٹس اَبڈامینس (rectus abdominis) کے پہلوی حصہ کے آر پار ایک شگاف دیدیا جائے۔ پھر صاعدیا نازل جو نسا قولون ہو اُس کے جانبی پہلو سے گردہ تک پہنچتے ہیں، اور اس طرح قولون کے عروق کو چھیڑنے کی ضرورت نہیں پیش آتی۔ وہ شگاف جو ضلعی محراب کے عین نیچے ہی شروع ہوتا ہے، گردہ کے حجم کے لحاظ سے مختلف طول کا دیا جاتا ہے۔ کہفۂ شکم کو کھول کر آنتوں کو اِنسی جانب ہٹا دیا جاتا ہے اور اُس باریطون کو جو قولون کے حشی جانب گردے کو ڈھانک رہا ہے قطع کر دیا جاتا ہے تاکہ اُنگلیاں باریطون کے پیچھے داخل کی جاسکیں۔ اب گردے کو اس کے غلاف میں سے نکالکر (انقاف = enucleation) عروق کو مضبوط گرہ لگاکر کاٹ دینا چاہئے اور حالب کو علٰحدہ باندھ دینا چاہئے۔ شکمی عمل کا مخصوص فائدہ یہ ہے کہ بیمار گردہ کے خارج کرنے کے متعلق آخری فیصلہ کرنے سے پہلے دوسرے گردہ کی حالت کا امتحان بذریعۂ دست ورزی کیا جاسکتا ہے بزیدیں اگر ایک نوبالیدگی (رسولی) نے قریب کی ساختوں کو ماؤف کر دیا ہے، اور گردہ کا اس وجہ سے خارج کرنا ممکن نہیں ہے تو اس کا حال بھی شکمی راہ سے ظاہر ہو سکتا ہے۔

نیفروپیکسی (nephropexy) یعنے گردہ بندی اُس عمل کا نام ہے جو متحرک گردہ کے ثبت کرنے کے لئے کیا جاتا ہے۔ قطنی شگاف کے ذریعہ گردہ تک پہنچکر اُسے اِس کے گرد گردی کیسہ سے آزادانہ طور پر جُدا کر دیا جاتا ہے پھر گردہ کے حقیقی کیسہ کے آر پار ٹانکے نکال کر اُن کو زخم کے بالائی سرے سے اوپر باہر نکال لیا جاتا ہے۔ جب ان ٹانکوں میں گرہ لگا دی جاتی ہے تو گردہ مضبوطی کے ساتھ اپنی جگہ ثبت ہو جاتا ہے (anchored in position)۔ اُسی وقت گردہ کے سنخیہ (parenchyma) سے حقیقی کیسہ کا ایک دامن جُدا کر کے اُسے آخری پسلی کے گرد گزار کر پھر نیچے کو سی دیا جاسکتا ہے تاکہ گردہ کے لئے پسلی سے ایک آونگ (sling) یا چھینکا بنجائے۔

حالبین

(THE URETERS)

یوریٹرس یعنے حالبین وہ نالیاں ہیں جو پیشاب کو گردوں سے مثانہ میں لیجاتی ہیں ہر حالب

کا طول ۲۵ سینٹی میٹر سے ۳۰ سینٹی میٹر تک ہوتا ہے اور وہ ایک دبیز دیوار کی تنگ اُستوانی نلی ہے، جو حوض گردہ کے زیرین سرے کے ساتھ بلاواسطہ تسلسل رکھتی ہے (تصویر 1185)۔ حالب نیچے اور وسطانی جانب سوآس میجر (خصریہ کبیرہ) کے سامنے دوڑتا، کہفۂ حوض کے اندر جاتا اور مثانۂ بولی کے قعر کے اندر وا ہو جاتا ہے۔ 1221

شکمی حصہ باریطون کے پیچھے سوآس میجر (خصریہ کبیرہ) کے وسطانی حصہ پر قیام رکھتا ہے اور خصیئی (یا مبیضی) عروق اُس پر سے ترچھے رُخ میں عبور کرتے ہیں۔ وہ یا تو کاسن ایلیک ویسلز (مشترک حرقفی عروق) کے اختتام یا ایکسٹرنل ایلیک ویسلز (بیرونی حرقفی عروق) کے آغاز پر سے عبور کر کے کہفۂ حوض میں داخل ہو جاتا ہے۔

دایاں حالب اپنے مبداء کے پاس عموماً اثنا عشری کے حصۂ نازل سے ڈھکا ہوا ہوتا ہے۔ وہ نیچے کے جانب اپنے مَمَر میں انفیریئر وینا کیوا (اجوف نازل) سے دائیں طرف کو واقع ہوتا ہے اور دائیں قولونی (left colic) اور نفائی قولونی (ایلیو کالیک) عروق اس پر سے عبور کرتے ہیں، لیکن حوض کے بالائی سوراخ کے قریب وہ ماساریقا کے زیرین حصے اور نفائی (ایلیئم) کے اختتامی حصے کے پیچھے سے گذرتا ہے۔ بائیں حالب پر سے بائیں قولونی عروق (left colic vessels) عبور کرتے ہیں اور حوض کے بالائی سوراخ کے قریب وہ قولون سینی اور اس کی ماساریقا کے پیچھے سے گذرتا ہے۔

حوضی حصہ پہلے کہفۂ حوض کی جانبی دیوار پر، باریطون کی اوٹ کے نیچے اور گریٹر سیاٹک ناچھے کے اگلے کنارے کے برابر نیچے دوڑتا ہے۔ وہ ہیپوگیسٹرک شریان کے سامنے اور آبچوریٹر عصب اور امبیلیکل، آبچوریٹر، انفیریئر ویسیکل، اور مڈل ہیمورائڈل شرائین سے وسطانی جانب واقع ہوتا ہے۔ گریٹر سیاٹک فورامن کے زیرین حصہ کے مقابل وہ وسطانی جانب اور آگے کی طرف بڑھ کر مثانہ کے پہلوی زاویہ تک پہنچ جاتا ہے جہاں وہ حویصلۂ منوی (seminal vesicle) کے بالائی سرے کے سامنے (مقابل جانب کے حالب سے تقریباً ۵ سینٹی میٹر فاصلہ پر) واقع ہے۔ یہاں پر قنات ناقلۃ المنی (ductus deferens) اُس کے وسطانی جانب عبور کر آتی ہے اور ویسکل ویس (مثانی وریدیں) اُسے گھیرتی ہیں (تصویر 1194)۔ حالبین بالآخر مثانہ کی دیوار میں ہو کر ترچھے رُخ دوڑتے ہیں اور جھری نما سوراخوں کے ذریعہ ٹرائی گون (trigone) یعنی مثلثہ کے جانبی زائدوں پر کہفۂ مثانہ کے اندر کھلتے ہیں (تصویر 1198)۔ مثانہ

FIG. 1192.—A transverse section through the ureter. Stained with hæmatoxylin and eosin. × 5.

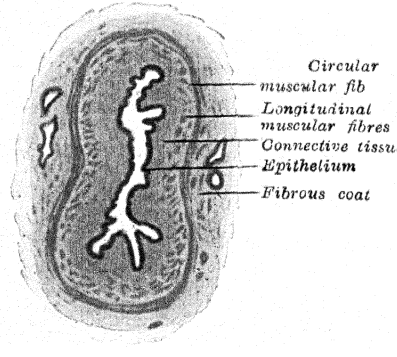

جب پھولا ہوا ہوتا ہے تو حالبین کے فتحے ایک دوسرے سے تقریباً ۵ سینٹی میٹر علحدہ ہوتے ہیں لیکن جب وہ خالی اور سکڑا ہوا ہوتا ہے تو اُن کے درمیان کا فاصلہ کم ہو کر نصف رہ جاتا ہے۔ مثانہ کے طبقات کے اندر سے اُن کا ممر ترچھا ہونے کے باعث مثانہ کی پھولی ہوئی حالت میں حالبین کے منتہی حصوں کی بالائی اور زیرین دیواریں ایک دوسرے سے قریب طور پر لگی ہوئی ہوتی ہیں اور مصراعوں کا کام دیکر پیشاب کی بازروی (regurgitation) کو روکتی ہیں۔

اناث میں حالب، جبکہ وہ دیوار حوض کی مجاورت میں ہوتا ہے، ایک غیر عمیق نشیب کی پچھلی سرحد بناتا ہے جس کو مبیضی حفرہ (ovarian fossa) کہتے ہیں جس میں مبیض (ovary) واقع ہے۔ وہ رحم کے رباط مستعرض کے زیرین حصہ کے نیچے وسطانی جانب اور آگے کی طرف دوڑ کر عنق الرحم (cervix uteri) اور مہبل کے بالائی حصہ سے پہلوی جانب پر چلا جاتا ہے۔ پھر وہ تھوڑے فاصلہ تک مہبل کے سامنے استراحت پذیر ہو کر بالآخر مثانہ کی دیوار کو ترچھا چھید تا ہے۔ اپنے ممر کے اس حصہ میں وہ تقریباً ۲٫۵ سینٹی میٹر تک یوٹرائین آرٹری (uterine artery) یعنے شریان الرحم کے ساتھ ہوتا ہے جو پھر حالب کے محاذ میں اُس پر سے عبور کر کے رباط مستعرض کی دونوں تہوں کے درمیان اوپر چڑھ جاتی ہے۔ حالب عنق الرحم کے پہلو سے تقریباً ۲ سینٹی میٹر فاصلہ پر ہوتا ہے[1]۔

---

[1] جے۔ سی۔ برش (J. C. Brash) برٹش میڈیکل جرنل بابت ۲۸ ماہ اکتوبر ۱۹۲۲ء میں بیان کرتے ہیں:-

حالب کے آخری حصہ کی مہبل کے ساتھ مجاورت متغیر ہوتی رہتی ہے عموماً حالب کا ایک حصہ مہبل کے سامنے ہوتا ہے، جو تھوڑے فاصلہ تک مہبل اور مثانہ کے درمیان کی اتصالی بافت میں اور پھر خود مثانہ کی دیوار میں استراحت پذیر ہوتا ہے۔

مہبل اور مثانہ چونکہ ایک دوسرے سے متشاکل طور پر مجاورت رکھتے ہیں اس لئے حالب کا یہ حصہ دونوں جانبوں پر مساوی ہوتا ہے، لیکن قاعدہ ہے کہ بالعموم اس متشاکل حالت سے انحراف دیکھا جاتا ہے۔ نتیجہ یہ ہوتا ہے کہ ایک جانب پر تو حالب کے اس حصہ میں زیادتی اور دوسری جانب ایک متناظر کمی پائی جاتی ہے۔ اکثر اوقات ایک جانب پر مہبل کے سامنے حالب

1222 کبھی کبھی ایک یا دونوں جانبوں پر دو دو حالب ہوتے ہیں اور یہ دونوں نالیاں قعرِ مثانہ تک متمازی (distinct) رہ سکتی ہیں۔ یہ شاذ ہی کہفہ مثانہ کے اندر جدا جدا کھلتی ہیں۔

ساخت (تصویر (1192)۔ حالب تین طبقات سے بنتا ہے، یعنی لیفی، عضلی، اور مخاطی

لیفی طبقہ۔ ایک سرے پر کلوی جوف (رینل سائنس) کے فرش پر گردہ کے لیفی غلاف کے ساتھ مسلسل ہے، لیکن دوسرے سرے پر وہ مثانہ کی لیفی ساخت میں غائب ہو جاتا ہے۔

عضلی طبقہ کلوی حوض میں دو تہوں، طولی اور مدور پر مشتمل ہوتا ہے۔ طولی ریشے اُن حلیمات کی جانبوں پر غالب ہو جاتے ہیں جو کمانات (calyces) کی انتہاؤں پر ہوتے ہیں۔ مدور ریشے اسی مقام میں لُبّی جرم کو گھیرے رہتے ہیں حقیقی حالب میں عضلی ریشے نہایت واضح ہوتے ہیں اور تین تہوں میں مرتب ہوتے ہیں:۔ ایک بیرونی طولی، ایک درمیانی مدور، اور ایک اندرونی جو دوسری دو کے نسبت کم واضح ہے مگر ایک عام طولی رُخ رکھتی ہے۔

مخاطی طبقہ۔ چکنا ہوتا ہے اور چند طولی شکنیں پیش کرتا ہے جو حالب کی پھولی ہوئی حالت میں مٹ جاتی ہیں۔ یہ طبقہ نیچے مثانہ کی غشائے مخاطی کے ساتھ مسلسل ہوتا ہے، لیکن اوپر گردہ کے حلیمات کے اوپر بڑھ آتا ہے۔ یہ لیفی بافت پر مشتمل ہے، جس میں بہت سے لچکدار ریشے شمول ہوتے ہیں، اور برزخی سرحلمہ (transitional epithelium) سے ڈھکا ہوا ہوتا ہے۔ کلوی حلیمات پر سرحلمہ کا تسلسل اُستوانی نوعیت کا ہوتا ہے۔

شرائین جو حالب کو رسد پہنچاتی ہیں، رینل (کلوی)، ٹیسٹی کیولر (خصیئی)، یا اوویرین یعنی مبیضی)، ہیپوگیسٹرک (زیر معدی) اور انفیریر ویسیکل (تحتانی مثانی) شرائین سے نکلنی والی شاخیں ہیں۔

حالب کے عروق لمفائیہ کا بیان صفحہ 789 پر درج ہے۔

بقیہ حاشیہ صفحہ گذشتہ۔ ہوتا، اور اسی لئے دوسری جانب معمول کی نسبت اس کا ایک نسبتہً بہت زیادہ لمبا حصہ ہوتا ہے۔ معائنہ کردہ نمونوں کی غالب تعداد میں بایاں حالب ہی وہ ہوتا ہے جو مہبل کے ساتھ سب سے زیادہ مجاورت رکھتا ہے اور وہ کبھی کبھی مہبل کے خط وسطی پر سے عبور کرتا ہوا پایا گیا ہے۔ لیکن یہ بات بھولنی نہیں چاہئے کہ کبھی کبھی یہ وضع قیام معکوس ہو جاتی ہے"

اعصاب۔ انفیریئر میسینٹرک (تحتانی ماساریقی)، اسپرمیٹک (منوی) (یا اوویرین یعنے مبیضی) اور پیلوک (حوضی) ضفیروں سے اخذ ہوتے ہیں۔ ان ضفیروں کی وساطت سے میڈلا اسپائنالس (نخاع) کے تین زیرین صدری اور پہلے قطنی فلقات سے ریشے ماخوذ ہوتے ہیں۔ لیفی عضلی طبقات میں چھوٹے چھوٹے عُقدے اور علٰحدہ علٰحدہ عقدی خلیات پائے جاتے ہیں۔

اطلاقی تشریح۔ کبھی ایسا ہوتا ہے کہ حالب پھٹ جاتا ہے۔ اگر وہ عرضاً پورا پھٹ جائے تو پیشاب فوق البار لیطونی ساختوں میں جمع ہو جاتا ہے۔ اگر حالب پورا نہ پھٹے تو اس کی نالی کا درد نہ منتفیق ہو کر ہائیڈرونیفروسس (استسقاء الکلیہ) یا پایونیفروسس (تقیح الکلیہ) پیدا ہو سکتا ہے یعنے حوضی اعمالِ جراحیہ، مثلاً اخراج رحم میں، حالب اتفاقی طور پر زخمی ہو سکتا ہے۔ اگر ایسا اتفاق ہو جائے تو کٹے ہوئے سروں کو ملا کر سی دینا چاہئے اور اگر اس میں کامیابی نہ ہو تو اوپر کے سرے کو مثانہ کے اندر لگا دینے کی کوشش کرنی چاہئے۔ اگر یہ غیر ممکن العمل ہو تو صرف ایک یہی تدبیر باقی رہتی ہے کہ گردے کو فی الفور خارج کر دیا جائے۔

حالب کے کسی حصہ میں پتھریاں پھنس جا سکتی ہیں، لیکن ایسا نہایت عام طور پر یا تو اُس نقطہ پر واقع ہوتا ہے جہاں حالب حوض کے کگر (pelvic brim) کو عبور کرتا ہے، یا جہاں وہ مثانہ کی عضلی دیوار میں سے ترچھا گذرتا ہے۔ اول الذکر حالت میں ایک ایسا شگاف لگانے سے جس کا مرکز مقدم بالائی حرقفی شوکہ (anterior superior iliac spine) کے مقابل اور اُس سے ۲، ۲ سینٹی میٹر وسطانی جانب ہو اور جو تمام ساختوں کو باریطون تک قطع کرتا ہو، جراح کو اِس امر کا موقع میسر آتا ہے کہ وہ غیر مقطوعہ باریطون کو اندر کی طرف ہٹا کر حالب تک پہنچ سکے پھر پتھری کو حالب کے اندر محسوس کیا جاتا ہے، اور حالب کی دیوار میں شگاف دیکر پتھری نکالی جا سکتی ہے پیشاب جو باہر نکل رہا ہے اس کے لئے آزادانہ سیلیت (free drainage) کا انتظام کر دینا چاہئے۔ جب پتھری حالب کے مثانی سرے میں پھنس گئی ہو تو پہلے مثانہ کے اندر ایک ابتدائی شگاف دینے کی ضرورت ہوتی ہے اور پھر اُس غشائے مخاطی کو، جو پتھری کے اوپر واقع ہے، کھرچ کر پتھری نکالی جا سکتی ہے۔

مثانۂ بول

(THE URINARY BLADDER)

خویصلۃ البول (vesica urinaria)

مثانۂ بول (تصویر 1193) وہ تھیلی ہے جو پیشاب کے لئے ایک خزینہ کا کام دیتی ہے۔ اس کی جسامت اور وضع قیام، اُس کے اندر کے مشمولہ سیال کے لحاظ سے، نیز متصل [illegible] کی حالت کے لحاظ سے، بدلتی رہتی ہے۔ مرد کے مثانہ کی اوسط گنجائش بالغ مردوں میں ۲۰۰ سی۔سی ہوتی ہے اور ۱۲۰ سی۔سی سے ۳۲۰ سی۔سی تک بالغ رہتی ہے[1]۔

جب خالی حالت میں مثانہ خوب سکڑا ہوا ہوتا ہے تو وہ ایک چپٹی چوسطحی شکل (tetarahedron) پیش کرتا ہے۔ وہ ایک قعر (fundus)، ایک راس (vertex)، ایک بالائی اور ایک زیرین سطح رکھتا ہے۔ قعر شکل میں مثلثی ہوتا اور نیچے اور پیچھے کی طرف معاء مستقیم کی سمت رخ رکھتا ہے، جس سے وہ بذریعہ مستقیمی مثانی رداء (rectovesical fascia) خویصلات منویہ (vesiculæ seminales) قناتہائے ناقل منی (ductus deferentes) کے ذریعہ جدا ہوتا ہے۔ راس اوپر کے طرف ارتفاق عانہ (symphysis pubis) کے بالائی حصے کے جانب رخ رکھتا ہے اور وسطی سُرّی رباط (middle umbilical ligament) اُس سے نکل اوپر کے طرف مسلسل ہو کر دیوار شکم کی پشت [illegible] تک جاتا ہے۔ اس رباط پر کا باریطون وسطی سُرّی دہراؤ (middle umbilical fold) بناتا ہے۔ بالائی سطح مثلثی ہے باریطون سے ڈھکی ہوئی ہوتی ہے اور

---

[1] Ralph Thomson, Journal of Anatomy, vol [illegible]

Fig. 1193.—A median sagittal section through the male pelvis.

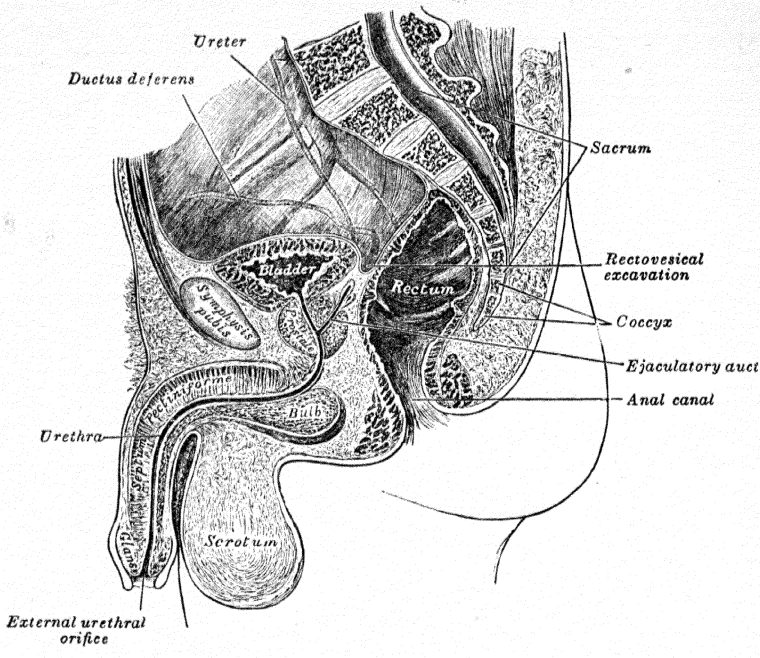

Fig. 1194.—The fundus of the urinary bladder, &c.

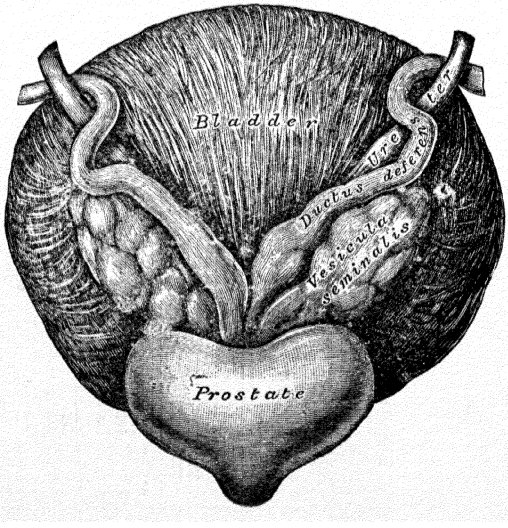

قولون سینی اور چھوٹی آنت کی کچھ لچھیوں سے مجاورت رکھتی ہے۔ وہ ہر جانب پر ایک جانبی کنارے سے محدود ہے جو اُسے زیرین سطح سے جُدا کرتا ہے، اور پیچھے ایک پچھلے کنارے سے محدود ہے جو ایک ایسے خط سے بنتا ہے جو حالبین کو جوڑتا ہے اور یہ کنارہ اُس کے اور قعر کے درمیان حائل ہے، جانبی کنارے حالبین سے شروع ہو کر راس تک دوڑتے ہیں اور ان کناروں سے باریطون حوض کی دیواروں تک پھیلتا ہے۔ مثانہ کے ہر جانب ایک باریطونی نشیب جس کو نزد مثانی حفرہ (paravesical fossa) کہتے ہیں (تصویر 1118)۔ زیرین 1223
سطح نیچے کی طرف رُخ رکھتی ہے اور باریطون سے ڈھکی ہوئی ہوتی ہے اُس کو ایک پچھلے قدامی رقبہ (prostatic area) اور دو زیرین جانبی سطحوں میں تقسیم کیا جاسکتا ہے۔ قدامی رقبہ جو کسی قدر مثلثی ہوتا ہے غدۂ قدامیہ (پراسٹیٹ) کے قاعدہ پر قیام رکھتا ہے اور اُسی کے ساتھ بلا واسطہ مسلسل ہے۔ اُسی میں سے مجری البول (urethra) باہر نکلتا ہے۔ زیرین سطح کے زیرین جانبی حصے سامنے ارتفاق عانہ سے شحمی بافت کے ایک تودہ کے ذریعہ، جس کو خلف العانی گدی (retropubic pad) کہتے ہیں، جُدا ہوتے ہیں۔ پیچھے وہ اُس رداء کے ساتھ متماس ہیں جو عضلات رافعۃ المبرز (levatores ani) اور داخلی سادہ عضلات (obturatores interni) کو ڈھانکتی ہے۔

جب مثانہ خالی ہوتا ہے تو وہ تمامتر حوض کے اندر مسدود زیر معدی شرائین (obliterated hypogastric arteries) کے لیول سے نیچے اور قناتہائے ناقلۃ المنی (ductus deferentes) کے اُن حصوں کے لیول کے نیچے واقع ہوتا ہے جو حوض کی جانبی دیوار کے ساتھ متماس ہیں۔ مثانہ جوں جوں پُر ہوجاتا ہے اُس کی بالائی سطح بتدریج کہفہ شکم کے اندر اوپر کو اُبھرتی جاتی اور اپنے ساتھ اپنی باریطونی پوشش کو بھی لیتی جاتی ہے، اور ساتھ ہی پچھلے اور جانبی کناروں میں گولائی پیدا کرتی جاتی ہے اور بالآخر اُن کو ناپید کردیتی ہے۔ جب مثانہ پھولا ہوا ہوتا ہے تو وہ ایک بیضوی شکل اختیار کرلیتا ہے جس کا لمبا قطر اوپر اور سامنے کی جانب رُخ رکھتا ہے۔ ایسی حالت میں وہ ایک موخر فوقانی، ایک مقدم تحتانی، اور دو جانبی سطحیں، ایک قعر، اور ایک قلّہ پیش کرتا ہے۔ پچھلے اور جانبی کناروں کے مسدود ہوجانے کے باعث یہ چار سطحیں ایک دوسرے سے صریح خطوط فاصل کے ساتھ متمیز نہیں ہیں۔ موخر فوقانی سطح اوپر اور پیچھے کی طرف رخ رکھتی، اور باریطون سے

ڈھکی ہوئی ہوتی ہے۔ اس کا پچھلا حصہ مستقیمی مثانی مغارہ (rectovesical excavation) کے ذریعہ معاء مستقیم سے جُدا ہے، لیکن اُس کا اگلا حصہ چھوٹی آنت کی لچھیوں سے متماس ہوتا ہے۔ مقدم تحتانی سطح، جو باریطون سے معرا ہے، عظام عانیہ (pubic bones) اور اگلی دیوار شکم کی پچھلی سطح کے بالمقابل استراحت پذیر ہوتی ہے۔ جانبی سطحوں کے زیرین حصے باریطون سے مُعرا اور حوض کی جانبی دیواروں سے متماس ہیں۔ جانبی سطحوں سے باریطون کا خط انعکاس مسدود زیر معدی شرائین (obliterated hypogastric arteries) کے لیول تک اُٹھا ہوا ہوتا ہے، چونکہ قعر کم و بیش غیر متحرک ہوتا ہے، لہذا وہ نیچے بہت کم آتا ہے مگر وہ ایک تنگ مُثلثی رقبہ ظاہر کرتا ہے جو مستقیم سے صرف مستقیمی مثانی رداء کے ذریعہ جُدا ہے۔ یہ رقبہ نیچے غدۂ قدامیہ (پراسٹیٹ) سے اوپر باریطون کے مستقیمی مثانی دُہراؤ سے، اور جانباً قناتہائے ناقلۃ المنی (ductus deferentes) سے محدود ہے اکثر اوقات غدۂ قدامیہ سے اوپر قناتہائے ناقلۃ المنی باہم متماس ہو جاتی ہیں اور جب ایسا اتفاق ہوتا ہے تو مثلثی رقبہ کا حصۂ زیرین گُم ہو جاتا ہے۔ جب مثانہ پھولا ہوا ہوتا ہے تو مستقیم سے مثانہ تک باریطون کے انعکاس کے خط میں تھوڑا ہی تغیر ہوتا ہے یا کچھ تغیر نہیں ہوتا۔ یہ خط مبرز سے قریباً ۱ سینٹی میٹر فاصلہ پر واقع ہے۔ مثانہ کی چوٹی اوپر اور سامنے کی طرف وسطی سُرّی رباط (مڈل امبلیکل لگامنٹ) کے نقطۂ چسپیدگی کے اوپر رُخ رکھتی ہے اور اسی لئے باریطون جو رباط کے پیچھے جاتا ہے، چوٹی اور اگلی شکمی دیوار کے درمیان ایک جیب بنا دیتا ہے، جس کی گہرائی مختلف ہوتی ہے۔

نوزائیدہ بچہ میں (تصاویر 1196 ,1195) مجرئی البول کا اندرونی فتحہ ارتفاق عانہ کے بالائی کنارے کے لیول پر ہوتا ہے۔ اسی واسطے بالغ کے نسبت شیر خوار بچہ میں مثانہ اضافیاً بہت اونچے لیول پر واقع ہوتا ہے۔ اُس کی اگلی سطح دیوارِ شکم کے اُس حصہ کی تقریباً زیرین دو تہائیوں کے ساتھ متماس ہوتی ہے جو ارتفاق عانہ اور ناف کے درمیان استراحت پذیر ہوتا ہے (Symington)۔ اُس کا قعر مجرئی البول کے اندرونی فتحے کے لیول تک باریطون کی پوشش رکھتا ہے۔ اگرچہ شیر خوار بچہ کے مثانہ کو عموماً ایک شکمی حشاء کے طور پر بیان

---

[1] تشریح الاطفال (The Anatomy of the Child)

FIG. 1195.—A sagittal section through the pelvis of a new-born male child.

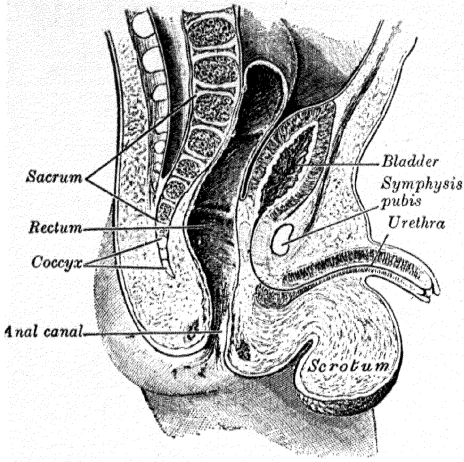

FIG. 1196.—A sagittal section through the pelvis of a new-born female child. Some coils of the small intestine separated the uterus from the bladder.

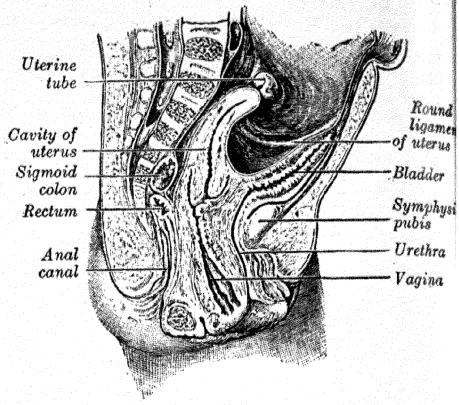

FIG. 1197.—A median sagittal section through the female pelvis.

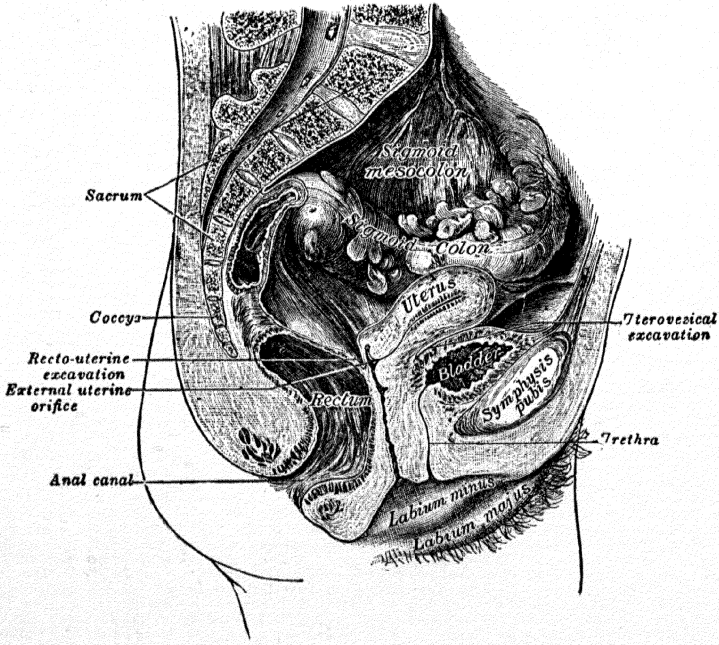

کیا جاتا ہے، لیکن سیمنگٹن نے بتلایا ہے کہ اُس کا صرف تقریباً نصف حصہ ہی حوض کے بالائی روزن کے مستوی سے اوپر واقع ہوتا ہے۔ ڈِسّی (Disse) اس امر پر مصر ہے کہ مجریٔ البول کا اندرونی فتحہ زندگی کے ابتدائی تین سالوں میں بسرعت نیچے بیٹھتا جاتا ہے، اور پھر نویں سال تک زیادہ آہستگی کے ساتھ نیچے آتا ہے، جس کے بعد سے وہ سن بلوغ تک ایک قایم حالت پر رہتا ہے، اور بلوغ کے وقت پھر آہستہ آہستہ نیچے اوتر کر اُس وضع قیام پر پہنچ جاتا ہے جو بالغ میں ہوتی ہے۔

1225 عورتوں میں مثانہ پیچھے رحم اور مہبل کے بالائی حصہ کے ساتھ مجاورت رکھتا ہے (تصویر 1197)۔ وہ رحم کے جسم کی اگلی سطح سے مثانی رحمی اکتہاف (vesico-uterine excavation) کے ذریعہ سے جُدا ہوتا ہے، لیکن اِس اکتہاف کے بیول سے نیچے وہ فضائی بافت کے ذریعہ سے عنق الرحم کے محاذ اور مہبل کی اگلی دیوار کے بالائی حصے سے ملحق ہوتا ہے۔ جب مثانہ خالی ہوتا ہے تو رحم اس کی بالائی سطح پر استراحت پذیر ہوتا ہے۔

رباطات۔ مثانہ کی ہر ایک جانب ردا، حوضی (pelvic fascia) کی مثانی تہ یا مثانہ کے جانبی حقیقی رباط (lateral true ligament of the bladder) کے ذریعہ ردا، حوضی کی وتری محراب (صفحہ 490) یا خطِ ابیض (white line) کے ساتھ مربوط ہوتی ہے۔ سامنے کے طرف بھی یہی ردا دو دبیز بند بناتی ہے جن میں سے ایک ایک خط وسطی کے ہر ایک جانب ہوتا ہے۔ یہ بند عانہ کی ہڈیوں کی پُشت سے نکلکر غدۂ قدامیہ (prostate gland) کو اور مثانہ کے محاذ کو جاتے ہیں۔ ان بندوں کو عانی قدامی رباطات (pubo-prostatic ligaments) یا مثانہ کے اگلے حقیقی رباطات (anterior true ligaments of the bladder) کے نام سے یاد کیا جاتا ہے۔ راس مثانہ تاف کے ساتھ یُوریکس (urachus) یعنی مُریطاء کے باقیات کے ذریعہ جڑا ہوا ہوتا ہے جو وسطی سُرّی رباط (مڈل امبلیکل لگامنٹ = middle umblical ligament) بناتا ہے۔ یہ ایک لیفی عضلی حبل ہے جو مثانہ کے ساتھ اپنی چسپیدگی کے مقام پر چوڑی ہے مگر نیچے اوترتے ہوئے تنگ ہو جاتی ہے۔

1226 مثانہ کی اگلی سطح سے باریطون دہراؤوں کے ایک سلسلہ کی صورت میں باہر چلا جاتا ہے، جنھیں کبھی کبھی مثانہ کے کاذب رباطات کے نام سے موسوم کیا جاتا ہے۔ سامنے

کے طرف تین دہراؤ ہیں:۔ وسطی سُرّی دُہراؤ (middle umbilical fold) وسطی سُرّی رباط (ڈڈل اَمبلیکل لگامنٹ) کے اوپر، اور دو جانبی سُرّی دہراؤ (lateral umbilical folds) جو آبلیٹریٹیڈ ہیپوگیسٹرک آرٹریز پر ہوتے ہیں (تصویر 1117) باریطون کے انعکاسات جو مثانہ سے حوض کی جانبی دیواروں پر جاتے ہیں، جانبی کاذب رباطات بناتے ہیں، اور مستقیمی مثانی (recto vesical) یا عجزی تناسلی (sacrogenital) دہراؤ (صفحہ 1157) پچھلے کاذب رباطات بناتے ہیں۔

اندرون مثانہ (تصویر 1198)۔ وہ مخاطی جھلی جو مثانہ میں استر کرتی ہے، اس حشار کے بیشتر حصہ پر عضلی طبقہ کے ساتھ ڈھیلی ڈھیلی چسپاں ہوتی ہے اور جب مثانہ منقبض ہوتا ہے تو اس جھلی میں شکنیں پڑی ہوئی معلوم ہوتی ہیں۔ مجری البول کے اندرونی فتحے کے عین اوپر اور پیچھے، ایک چھوٹے مثلثی رقبہ پر، جسے مثلثِ مثانہ (trigonum vesicœ) کہتے ہیں، غشائے مخاطی عضلی طبقہ سے مضبوط پیوستہ اور ہمیشہ چکنی ہوتی ہے۔ مثلث مثانہ کا اگلا زاویہ مجریٔ البول کے اندرونی فتحہ سے اور اس کے مؤخر جانبی زاویے حالبین کے فتحوں سے بنتے ہیں۔ آخرالذکر فتحوں کے درمیان پھیلی ہوئی ایک قدرے حمدار حید ہوتی ہے، جس کو حالبی نمرق (torus uretericus) کہتے ہیں، جو مثلث کا قاعدہ بناتی اور غیر منظم عضلی ریشوں کے ایک زیر افتادہ بنڈل سے پیدا ہو جاتی ہے۔ اس حید (بنڈل) کے جانبی حصے حالبین کے فتحوں سے آگے تک پھیلتے ہیں۔ ان کو حالبی ثنیات (plicæ ureterieæ) کہتے ہیں اور یہ حالبین کے منتہائی حصوں سے، جبکہ وہ دیوارِ مثانہ کو ترچھے رُخ میں عبور کرتے ہیں، پیدا ہو جاتے ہیں۔ مثانہ کی منوّر حالت میں حالبی نمرق (torus uretericus) ایک پھیکے زرد بند کی طرح نظر آتا ہے اور حالب کے اندر قاثاطیر (catheter) داخل کرنے کے عمل میں ایک اہم رہنما کا کام دیتا ہے۔ 1227

حالبین کے دہانے مثلث مثانہ کے مؤخر جانبی زاویوں پر واقع ہیں اور شکل میں عموماً جھری نما ہوتے ہیں۔ سکڑے ہوئے مثانہ میں وہ ایک دوسرے سے تقریباً ۲،۵ سینٹی میٹر فاصلہ پر اور مجریٔ البول کے اندرونی دہانے سے بھی تقریباً اسی قدر فاصلہ پر ہوتے ہیں۔ پھولے ہوئے مثانہ میں یہ ناپ بڑھ کر تقریباً ۵ سینٹی میٹر تک ہو سکتے ہیں۔

مجریٔ البول کا اندرونی دہانہ مثانہ کے معلق ترین حصے میں، مثلث مثانہ کے راس پر واقع ہے اور عموماً کسی قدر ہلالی شکل کا ہوتا ہے۔ اُس کے عین پیچھے کی غشائے مخاطی ایک خفیف ارتفاع ظاہر کرتی ہے جس کو لہاۃ المثانہ (uvula vesicœ) کہتے ہیں جو غدۂ قدامیہ (پراسٹیٹ) کے وسطی لختہ سے پیدا ہو جاتا ہے۔

ساخت (تصویر 1199)۔ مثانہ چار طبقات سے بنتا ہے: مصلی، عضلی، تحت المخاطی اور مخاطی۔

مصلی طبقہ جزئی ہے یعنی سارے مثانہ پر نہیں ہوتا، اور وہ باریطون سے ماخوذ ہوتا ہے۔ وہ بالائی سطح کو اور جانبی سطحوں کے بالائی حصوں کو محصور کرتا ہے اور ان پر سے شکمی اور حوضی دیواروں پر منعکس ہو جاتا ہے۔

عضلی طبقہ غیر مخطط عضلی ریشوں کی تین تہوں پر مشتمل ہے، یعنے ایک بیرونی اور ایک اندرونی تہ طولی ریشوں کی، اور ایک درمیانی تہ مدوّر ریشوں کی۔

بیرونی طولی تہ کے ریشے عظم العانہ (os pubis) کے جسم کی پچھلی سطح سے دونوں صنفوں میں **عانی مثانی عضلات** (musculi pubovesicales) اور ذکور میں غدۂ قدامیہ اور اُس کے کیسہ کے متصل حصے سے نکلتے ہیں۔ وہ کم و بیش طولی طریقہ پر مثانہ کی زیرین سطح پر، اُس کے راس کے اوپر سے جاکر پھر اس کے قعر کے طول میں نیچے آکر ذکور میں غدۂ قدامیہ (پراسٹیٹ) سے، اور اناث میں مہبل کے محاذ سے چسپاں ہو جاتے ہیں۔ کچھ طولی ریشے مستقیم کے محاذ پر پہنچتے ہیں اور اُن کو **مستقیمی مثانی عضلہ** (musculus rectovesicalis) کے نام سے موسوم کیا جاتا ہے۔ مثانہ کے پہلوؤں پر یہ ریشے ترچھے طور پر مرتب ہوتے ہیں اور ایک دوسرے پر تقاطع کرتے ہیں۔

درمیانی مدوّر تہ کے ریشے مثانہ کے جسم پر نہایت دُور دُور اور بے قاعدگی کے ساتھ منتشر ہوتے ہیں، اور اگرچہ وہ کسی حد تک مثانہ کے طولی محور سے عرضاً واقع ہوتے ہیں لیکن بیشتر ترچھے مرتب ہوتے ہیں۔ مثانہ کے حصۂ زیرین کے قرب میں، مجریٔ البول کے اندرونی دہانہ کے گرد، وہ ایک دبیز مدوّر تہ میں مرتب ہو کر **عضلۂ عاصرۃ المثانہ** (sphincter vesicœ) بنا دیتے ہیں، جو غدۂ قدامیہ کے عضلی ریشوں کے ساتھ مسلسل ہوتا ہے۔

اندرونی طولی تہ پتلی ہوتی ہے اور اُس کی پچھیوں کی ترتیب مشبک ہوتی ہے لیکن بیشتر

حصے میں اُن کا رجحان ایک طولی سمت اختیار کرنے کا ہوتا ہے۔

ترچھے ریشوں کے دو بند حالبین کے دہانوں کے پیچھے سے نکلکر غدۂ قدامیہ کے پچھلے حصہ میں ایک دوسرے کے قریب آکر، ایک لیفی زائدہ کی وساطت سے اُس عضو (غدہ) کے درمیانی لختہ میں چسپاں ہوکر ختم ہوجاتے ہیں یہی حالبین کے عضلات (muscles of the ureters) ہیں جن کو سَرسی بیل (Sir C. Bell) نے بیان کیا ہے، جن کا خیال تھا کہ مثانہ کے انقباض کے دوران میں یہ عضلات حالبین کا ترچھا رُخ برقرار رکھتے ہیں اور اس طرح اُن میں پیشاب کی واپسی کو روکدیتے ہیں۔

تحت المخاطی طبقہ فضائی بافت کی ایک تہ پر مشتمل ہے جو عضلی اور مخاطی طبقات کو باہم جوڑتی اور آخر الذکر طبقہ کے ساتھ نہایت قریبی طور پر متحد ہوتی ہے۔

مخاطی طبقہ پتلا، نرم، اور پھیکے گلابی رنگ کا ہوتا ہے۔ اوپر وہ حالبین کے مخاطی طبقہ کے ساتھ اور نیچے مجرئی البول کے مخاطی طبقہ کے ساتھ مسلسل ہوتا ہے۔ اُس کو ڈھانکنے والا سرحلمہ برزخی (transitional) قسم کا ہوتا ہے۔ تحت المخاطی تہ کی ڈھیلی بناوٹ کے باعث خلو مثانہ کی حالت میں مخاطی طبقہ میں شکنیں یا جھریاں (rugæ) پڑ جانے کی صلاحیت ہوتی ہے۔ مثلث مثانہ کے اوپر کی مخاطی جھلی عضلی طبقہ سے قریبی طور پر چسپاں ہوتی ہے اور اُس میں شکنیں نہیں پڑتیں بلکہ وہ چکنی اور مسطح ہوتی ہے۔ مثانہ کی غشائے مخاطی میں کوئی حقیقی مخاطی غدد نہیں ہوتے، اگرچہ بعض مخاطی جزائر (mucous follicles) بالخصوص وہ جو مثانہ کی گردن کے قریب موجود ہیں ایسی ہی خیال کیجاتی ہیں۔

عروق واعصاب۔ مثانہ کو رسد پہنچانے والی خاص شرائین سوپیریئر (بالائی)، مڈل (وسطی) اور انفیریئر (زیرین) ویسیکل (مثانی) ہیں جو ہیپوگیسٹرک آرٹری (زیر معدی شریان) کے اگلے تنہ سے اخذ ہوتی ہیں۔ نیز اُسے آبچوریٹر (obturator) (سادّ) اور انفیریئر گلیوٹیل (تحتانی الوی) شرائین سے چھوٹی چھوٹی شاخیں پہنچتی ہیں اور اناث میں مزید شاخیں یوٹیرائن (رحمی) اور وجائنل (مہبلی) شرائین سے اخذ ہوتی ہیں۔

وریدیں سطح زیرین اور قعر مثانہ پر غدۂ قدامیہ (پراسٹیٹ) کے قریب ہی ایک پیچیدہ ضفیرہ بناتی اور ہیپوگیسٹرک (زیر معدی) وریدوں میں ختم ہوجاتی ہیں۔

عروق لمفائیہ کا بیان صفحہ 789 پر درج ہے۔

اعصاب مثانہ یہ ہیں:۔ (۱) لُب پوش ریشے دوسرے، تیسرے اور چوتھے سیکرل اعصاب سے، اور (۲) لُب ناپوش ریشے ہیپوگیسٹرک پلیکسس (زیر معدی ضفیرہ) سے۔ یہ بیرونی اور تحت المخاطی طبقات میں عقود کے ساتھ ملتی ہیں اور بالآخر سب کے سب لُب ناپوش ریشوں کی صورت میں مثانہ کی عضلی تہ اور سرحلمی استر میں پھیل جاتے ہیں۔

اطلاقی تشریح۔ جب مثانہ پھولا ہوا ہو تو وہ کسی ایسی ضرب سے جو دیوار شکم کو لگے، عظمی حوض (bony pelvis) کو کوئی چوٹ پہنچے بغیر بھی پھٹ سکتا ہے، یا ممکن ہے کہ وہ کسر حوض (fracture of pelvis) کی صورت میں پھٹ جائے۔ یہ انشقاق درون باریطونی (intraperitoneal) ہو سکتا ہے یا خارج الباریطونی (extra-peritoneal) یعنے اول الذکر حالت میں مثانہ کی بالائی سطح کو ماؤف کر سکتا ہے، یا آخر الذکر حالت میں مثانہ کی دوسری سطحوں میں سے کسی ایک کو زیادہ عرصہ نہیں گذرا کہ درون باریطونی انشقاق بلا استثنا مہلک ثابت ہوتا تھا، لیکن اب عملیہ شکم شگافی (abdominal section) اور لمبرٹ کے ٹانکے (Lembert-suture) لگا کر رخنہ کو سی دینے کی ترکیب سے نہایت درجہ کی کامیابی حاصل ہوتی ہے۔ ٹانکے صرف باریطونی اور عضلی طبقات میں سے ہو کر اس طریقہ سے لگا دئے جاتے ہیں کہ جس سے زخم کے حاشیوں پر کی مصلی سطحات بالمقابل آجائیں۔

1228

ایسی حالتوں میں جن میں پیشاب کے بہاؤ میں کوئی رکاوٹ موجود ہو، مثانہ کے عضلی طبقہ میں بیش پرورش (hypertrophy) واقع ہو جاتی ہے۔ ایسی صورتوں میں وہ بنڈل جن سے عضلی طبقہ بنتا ہے، جسامت میں بہت بڑھ جاتے ہیں، اور تمام سمتوں میں گتھوال ہو کر **مثانہ محزم** (fasciculated bladder) پیدا کر دیتے ہیں۔ ممکن ہے کہ ان عضلی بنڈلوں کے درمیان کی غشائے مخاطی باہر اُبھر کر تاچک (sacculi) بنا دے، جس سے **تاچک دار مثانہ** (sacculated bladder) پیدا ہو جاتا ہے، اور ان چھوٹی چھوٹی جیبوں میں فاسفیٹک انجمدات (phosphatic concretions) جمع ہو کر دُویرہ بند حصات (encysted calculi) پیدا کر سکتے ہیں۔

دیوار مثانہ سے مختلف اقسام کی رسولیاں نکلتا پائی گئی ہیں۔ عام ترین بے ضرر رسولی **حملی سلعۂ حُلمیہ** (villous papilloma) ہے۔ سلعات خبیثہ میں سے **سرحلمی سرطان** (epithelioma) نہایت عام ہے۔ مشتبہ حالتوں میں تشخیص میں مثانہ بین (cystoscope) سے

قیمتی مدد ملتی ہے۔ یہ آلہ ایک نلی پر مشتمل ہے جس کے اندر ایک چھوٹی برقی روشنی لگی ہوئی ہوتی ہے جس کے تار آلہ کی ڈنڈی کے اندر سے جاتے ہیں۔ اسے مجرئی البول کے اندر سے نیچے داخل کر دینے پر مثانہ کا عینی مشاہدہ کیا جاسکتا ہے اور ایک خملی بالیدگی یا دوسری رسولی، پتھری یا قرحہ دریافت کیا جاسکتا ہے۔ یا حالبین کے دہانوں کا معائنہ کیا جاسکتا ہے اور کلوی بول الدم (renal haematuria) کی تشخیص کی جاسکتی ہے، اور متعین طور پر فیصلہ کیا جاسکتا ہے کہ خون کس گردہ سے آرہا ہے۔ علاوہ ازیں ماؤف جانب پر حالب کے دہانہ کے پاس ایک دقیق درنی تقرح (tuberculous ulceration) کی موجودگی سے نہ صرف درنی گردہ (tuberculous kidney) کی تشخیص ہوسکتی ہے بلکہ وہ جانب بھی مشخص ہوسکتی ہے جس میں یہ مرض واقع ہے۔ مثانہ بین کا استعمال حالب کی قنطرت (catheterisation) کی غرض سے، کسی ایک گردہ سے پیشاب کا نمونہ حاصل کرنے کے لئے، یا جہاں ایک گردہ کو خارج کر دینے کی تجویز ہو وہاں دونوں گردوں کی حالت دریافت کرنے کے لئے، کیا جاسکتا ہے۔ حالبی شمعے (bougies) یا بوجیاں جو لاشعاعوں (X-rays) کے لئے غیر شفاف ہوں، داخل کر کے انکی عکسی تصویر لیجا سکتی ہے۔ حالب کی راہ سے ۲۵ فی صدی سوڈیم برومائڈ (sodium bromide) داخل کر کے حوض گردہ کو پھلا کر اسکی شکل کی عکسی تصویر لیجا سکتی ہے۔

انثقاب مثانہ (puncture of the bladder) یا فوار تفاق عانہ سے اوپر کو یا معاء مستقیم میں سے ہو کر، دونوں صورتوں میں باریطون کو زخمی کئے بغیر انجام دیا جاسکتا ہے۔ اول الذکر تجویز زیادہ پسندیدہ ہے، کیونکہ معاء مستقیم کی راہ سے انثقاب کرنے میں اس کا احتمال ہے کہ معاء مستقیم اور مثانہ کے درمیان ایک چھوٹا پیدا ہو کر اس سے ایک دائمی ناسور (permanent fistula) باقی رہ جائے، یا حوضی خلوی التہاب (pelvic cellulitis) پیدا ہو جائے، مزید برآں معاء مستقیم میں ایک قنولہ (cannula) رکھ چھوڑنا نہایت زحمت کا باعث ہوتا ہے۔ بعض حالات میں اس عملیہ کو انجام دیتے وقت باریطون کا مستقیمی مثانی مغارہ زخمی ہو گیا ہے، جس سے مہلک باریطونی التہاب (peritonitis) پیدا ہو گیا۔ چنانچہ اب معاء مستقیم کی راہ سے انثقاب کرنے کا عمل تقریباً بالکل متروک ہے اور اس کے بجائے فوق العانی راہ (supra pubic route) پسند کی جاتی ہے۔

پتھریوں یا بڑھے ہوئے غدۂ قذامیہ کو خارج کرنے کی غرض سے تقریباً ہمیشہ فوق العانی راہ سے مثانہ تک رسائی حاصل کیجاتی ہے اور قدیم عجانی عملیہ (perineal operation) اب شاذ ہی

اختیار کیا جاتا ہے۔ اناث میں چونکہ مجریٔ البول مختصر ہوتا ہے اور اُس میں فوری اتساع پذیری (dilatability) کی صلاحیت ہوتی ہے، لہٰذا پتھریوں، خارجی اجسام اور نوبالیدگیوں کو (جبکہ یہ چھوٹی ہوں) مجریٔ البول کی راہ سے خارج کر دینا چاہئے۔ نسوانی مجریٔ البول کو حد سے زیادہ پھیلانے (over dilatation) سے سیلس البول (incontinence of urine) پیدا ہو جانے کا امکان ہوتا ہے۔

فوق العانہ مثانہ شگافی (suprapubic cystotomy) کا عملیہ اِس طرح کیا جاتا ہے کہ پہلے مثانہ کے اندر کسی ہلکے دافع عفونت سیّال کے دس یا بارہ اونس کا اِشراب کر لیا جاتا ہے۔ پھر معاءِ مستقیم کو پُھلا کر یا بغیر پُھلائے، زیرِ معدی (ہائپوگیسٹرک) خطّے میں ارتفاقِ عانہ سے عین اوپر ہی، سے ۔ اسینٹی میٹر طول کا ایک انتصابی وسطی شگاف دیا جاتا ہے، جو عضلاتِ ہرمیہ (pyramidales) اور عضلاتِ مستقیمہ (recti) کے درمیان پھیلتا ہوا رداءِ مستعرضہ (transversalis fascia) تک پہنچ جائے۔ اِس کو قطع کر کے کچھ شحمی بافت (فضائے رٹزیئس = space of Retzius) کو منکشف کر دیا جاتا ہے۔ اِس کو علٰحدہ کرنے پر مثانہ کی زیرین سطح ظاہر ہو جائیگی اور اُس کی شناخت اُس کے عضلی ریشوں کے باعث پہچان لیجائیگی۔ جو جگہ مثانہ میں سوراخ کرنے کے لئے منتخب کر لی جائے اُس کے دونوں جانب دیوارِ مثانہ میں ایک سوئی گذار کر ریشم کے دو لمبے ٹکڑے داخل کر دینے چاہئیں۔ ان دو قائموں کے درمیان، جن کو ایک مددگار پکڑے رکھتا ہے اور جو سیّال خارج ہو جانے کے بعد مثانہ کے سوراخ کی شناخت کے لئے مفید رہنما کا کام دیتے ہیں، مثانہ میں شگاف لگا دیا جاتا ہے۔

عورتوں میں شکم کے زیرین حصہ یا حوض پر جراحی عملیات کرنے سے پہلے مثانہ کو قاثاطیر (catheter) سے خالی کر دینا ضروری ہے۔ اِس احتیاط میں غفلت کرنے کا نتیجہ بارہا یہ حادثہ ہوا ہے کہ مثانہ میں شگاف لگ گیا اور وہ کھول دیا گیا۔ عورتوں میں مثانہ کا غیر تنشی انتفاخ (atonic distension) پیدا ہو جانے کا خاص طور پر امکان ہوتا ہے اور یہ امر کہ جراحی عملیہ سے عین پہلے پیشاب کی کچھ مقدار خارج ہو گئی ہے، اس بات کی ضمانت نہیں کہ مثانہ پھُولا ہوا نہیں ہے۔ اگر مثانہ کے کھُل جانے کا حادثہ پیش آجائے تو باریطون کو کھولنے سے پہلے اُس کی دیوار کو باحتیاط تمام ٹانکے لگا کر سی دینا چاہئے۔

مردانہ مجرئی البول (تصاویر 1193, 1200)

(THE MALE URETHRA)

مردانہ مجرئی البول جو ۱۸ سے ۲۰ سینٹی میٹر تک لمبا ہوتا ہے، مجرئی البول کے اندرونی دہانہ سے، جو مثانہ میں ہے، شروع ہو کر مجرئی البول کے بیرونی دہانہ تک، جو قضیب کے سرے پر ہے، پھیلتا ہے۔ اس کی تقسیم تین حصوں یعنی قدامی (prostatic) غشائی (membranous) اور کہفکی (cavernous) میں کیجاتی ہے، اور وہ قضیب کی معمولی ڈھیلی حالت میں دو خم پیش کرتا ہے (تصویر 1193)۔ باستثنائے اُس وقت کے جبکہ اس میں سے سیال گذر رہا ہو، مجری البول کی قنال محض ایک جھری یا درز ہے۔ قدامی حصہ میں یہ جھری عرضاً خمدار ہے، غشائی حصہ میں غیر منتظم، یا ستارہ نما، کہفکی حصہ میں منعرض، لیکن بیرونی دہانہ میں انتصابی ہوتی ہے۔

قدامی حصہ (prostatic portion) جو مجرئی البول کا عریض ترین اور سب سے زیادہ اتساع پذیر جزو ہے، تقریباً ۳ سینٹی میٹر لمبا ہوتا ہے اور غدۂ قدامیہ کے اندر سے تقریباً انتصابی طور پر، اُس کے قاعدہ سے لیکر راس تک، دوڑتا ہے۔ وہ غدۂ قدامیہ کی پچھلی سطح کے نسبت اگلی سطح سے زیادہ قریب ہوتا ہے۔ وہ درمیان میں عریض ترین اور نیچے، جہاں وہ غشائی حصہ سے اتصال حاصل کرتا ہے، سب سے زیادہ تنگ ہوتا ہے۔ وہ عرضی تراش میں نعل کی صورت کا ہوتا ہے، جس کا انحداب سامنے کی سمت میں ہوتا ہے۔ 1229

اُس کی پچھلی دیوار یا فرش پر ایک لمبا حید (ridge) ہوتا ہے، جسے عرف مجرئی البول (urethral crest) (عرف جبلی verumontanum) کہتے ہیں۔ یہ غشائے مخاطی اور اُس کی ماتحت بافت کے ارتفاع سے بنجاتا ہے۔ اُس کا طول تقریباً ۱۵ ملی میٹر اور بلندی تقریباً ۳ ملی میٹر ہے۔ حید کے ہر ایک جانب ایک غیر عمیق نشیب ہے، جسے جوفِ قدامیہ (prostatic sinus) کہتے ہیں، جس کا فرش غدۂ قدامیہ کی اُن قناتوں

FIG. 1198.—The interior of the bladder.

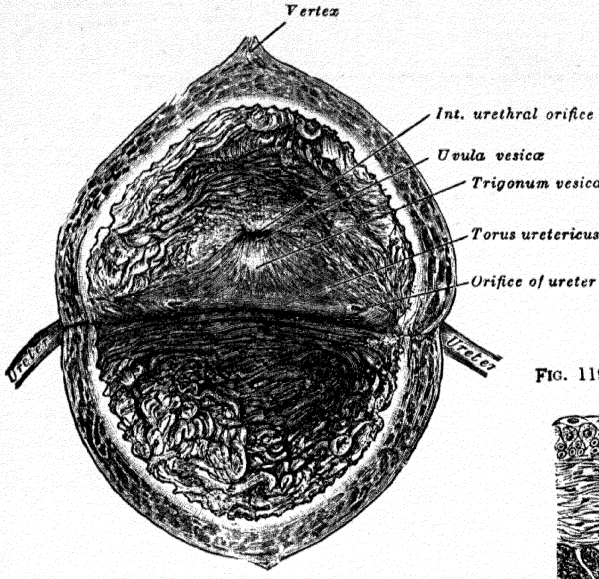

FIG. 1199.—A vertical section through the wall of the bladder.

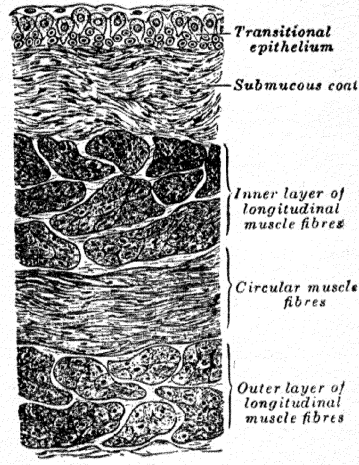

FIG. 1200.—The male urethra laid open on its anterior (upper) surface.

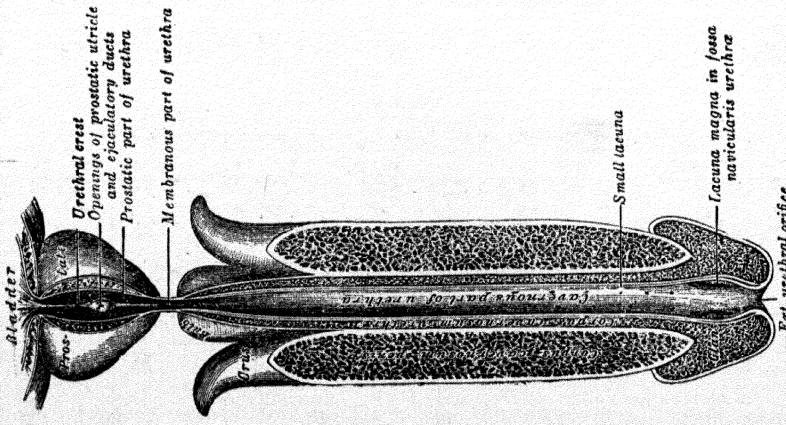

کے دہانوں سے چھدا ہوا ہے جو اِس غدہ کے جانبی لختوں سے آتی ہیں۔ درمیانی لختہ کی کی قناتیں عرف کے قربی جانب کھلتی ہیں۔ عرف مجری البول کے سامنے کے حصہ میں ایک ارتفاع ہے، جس کو اکمۃ المنی (colliculus seminalis) کہتے ہیں جس پر شکوۂ قدامیہ (prostatic utricle) کا جھری نما دہانہ کھلتا ہے۔ اس دہانہ کے ہر جانب قنات قاذفۃ المنی (ejaculatory duct) کا ایک چھوٹا فتحہ ہے۔

شکوۂ قدامیہ (prostatic utricle) (مردانہ رحم - uterus masculinus) ایک منہ بند تاچہ، تقریباً ۶ ملی میٹر لمبا ہے، جو اوپر اور پیچھے کے طرف غدہ قدامیہ کے جرم میں درمیانی لختہ کے پیچھے دوڑتا ہے۔ اُس کی دیواریں لیفی بافت، عضلی ریشوں اور غشائے مخاطی سے بنی ہوئی ہوتی ہیں، اور کثیر التعداد چھوٹے غدد اِس نالی کے درونہ کے اندر کھلتے ہیں۔ وہ قناتہائے مُلر (Mullerian ducts) کے جُڑے ہوئے زیرین سروں سے نمو یاب ہوتا ہے اور اسی واسطے عورت کی مہبل اور رحم متجانس (homologous) ہیں۔ قناتہائے قاذفۃ المنی (ejaculatory ducts) کا بیان صفحہ 1237 پر درج ہے۔

غشائی حصہ مجرئی البول کا صغیر ترین، سب سے کم اِتساع پذیر، اور باستثنائے بیرونی دہانہ کے، تنگ ترین حصہ ہے۔ وہ نیچے اور آگے کے طرف، ایک خفیف اگلے العقار کے ساتھ، غدۂ قدامیہ سے شروع ہو کر بصلۂ مجرئی البول (bulb of the urethra) (تصویر 1193) تک دوڑتا اور یوروجینیٹل ڈایافرام (urogenital diaphragm) کو پیوبک سمفیسس (ارتفاق عانہ) سے تقریباً ۲٫۵ سینٹی میٹر نیچے اور پیچھے چھیدتا ہے۔ بصلۂ مجرئی البول کا نسبتہً پچھلا حصہ یوروجینیٹل ڈایافرام کی رداءِ زیرین کے اقتراب (apposition) میں استراحت پذیر ہوتا ہے، لیکن اس کا بالائی حصہ اِس رداء سے کسی قدر منحرف ہو جاتا ہے۔ اِس طرح غشائی مجری البول کی اگلی دیوار یوروجینیٹل ڈایافرام کے سامنے قدرے فاصلہ تک لمبی ہو جاتی ہے اور طول میں تقریباً ۲ سینٹی میٹر ناپ رکھتی ہے، لیکن پچھلی دیوار جو اِس ڈایافرام کی دو رداؤں کے درمیان ہے صرف ۲۵ سینٹی میٹر لمبی ہوتی ہے۔

مجری البول کا غشائی حصہ، غشائی مجری البول کے عضلۂ عاصرہ (sphincter urethræ membranaceæ) کے ریشوں سے گھرا ہوا ہوتا ہے (صفحہ 496)۔ اُسکے

سامنے قضیب کی عمیق ظہری ورید (deep dorsal vein) حوض کے رباط مستعرض (transverse ligament) اور محرابی حوضی رباط (arcuate pubic ligament) کے درمیان حوض میں داخل ہوتی ہے۔ اُس کے اختتام کے قریب ہر ایک جانب پر بصلی مجری البول غدد (bulbo-urethral glands) ہیں۔

کہفکی حصہ (cavernous portion) مجری البول کہفکی جسم (corpus cavernosum urethræ) میں شمول ہے۔ وہ تقریباً ۱۵ سینٹی میٹر لمبا ہوتا ہے اور غشائی حصہ کے اختتام سے شروع ہو کر حشفۂ قضیب (glans penis) پر مجری البول کے بیرونی دہانہ تک پھیلتا ہے۔ یوروجینیٹل ڈایافرام کی رداء زیرین کے نیچے شروع ہو کر وہ آگے کے طرف ارتفاقِ عانی کے زیرین حصہ کے سامنے تک جاتا ہے۔ پھر وہ، قضیب کی پھیلی حالت میں، نیچے اور سامنے کے طرف خم کھاتا ہے۔ وہ قضیب کے جسم میں تنگ ہے اور تقریباً ۶ ملی میٹر کا یکساں قطر رکھتا ہے۔ وہ پیچھے بصلہ کے اندر، اور پھر سامنے حشفۂ قضیب کے اندر [جہاں وہ مجری البولی حفرۂ زورقیہ (fossa navicularis urethræ) بناتا ہے] پھیلا ہوا ہوتا ہے۔ بصلی مجری البول غدد کے کہفکی حصہ کے اندر یوروجینیٹل ڈایافرام کے تقریباً ۲٫۵ سینٹی میٹر سامنے کھلتے ہیں۔

اِحلیل یعنی مجری البول کا بیرونی دہانہ (external urethral orifice) مجری البول کا تنگ ترین حصہ ہے۔ وہ ایک انتصابی جھری ہے، جو تقریباً ۶ ملی میٹر لمبی اور ہر جانب پر ایک چھوٹے لب (labium) سے محدود ہوتی ہے۔

مجری البول کی استری جھلی (باستثنائے اس نالی کے مقدم ترین جز کے) چھوٹے مخاطی غدد کے دہانے اور جرابات ظاہر کرتی ہے، جو زیر مخاطی بافت میں واقع ہوتے ہیں یعنی مجری البولی غدد (urethral glands) کے نام سے موسوم ہیں (Littre)۔ اِن کے علاوہ وہاں متعدد مختلف جسامتوں کے چھوٹے گڑھے نما گوشے یا حفریزے (lacunæ) ہوتے ہیں۔ اِن کے دہانے سامنے کے طرف رُخ رکھتے اور ممکن ہے کہ جب ایک قاثاطیر (catheter) اس قنال میں سے داخل کیا جائے تو یہ دہانے اس کی نوک کے گذرنے میں سدِّ راہ ہوں۔ بقیہ کے نسبت ایک بڑا حفریزہ حفرۂ زورقیہ (فاسا نیویکیولارس) کی بالائی سطح پر واقع ہے۔ وہ حفرۂ کلاں (lacuna magna) کے نام سے مشہور ہے۔

1230

ساخت ۔ مجریٰ البول غشائے مخاطی سے بنا ہوا ہے، جو ایک زیر مخاطی بافت سے سہارا حاصل کرتی ہے۔ یہ زیر مخاطی بافت اُسے اُن مختلف ساختوں کے ساتھ جوڑ دیتی ہے جن میں ہو کر مجریٰ البول گذرتا ہے۔

مجریٰ البول کی غشائے مخاطی اندرونی جانب مثانہ کی غشائے مخاطی کے ساتھ اور بیرونی جانب حشفہ قضیب کو ڈھانکنے والی جلد کے ساتھ مسلسل ہے۔ وہ مجریٰ البول، بصلی مجریٰ البول اور قدامی غدد کی قناتوں کے اندر تک پھیل جاتی ہے، اور قنات ناقل (ductus deferentes) اور حویصلات منویہ (vesiculæ seminales) کے اندر قناتہائے قاذفہ (ejaculatory ducts) کی وساطت سے۔ وہ مجری البول کے کہنکی اور غشائی حصوں میں، اس وقت جبکہ یہ نالی خالی ہو، طولی شکنوں میں مرتب ہوتی ہے مجریٰ البول کے بیرونی دہانہ (احلیل) کے قریب اُس پر چھوٹے حلیمات پائے جاتے ہیں۔ اُس کا سرحلمی استر اُسطوانی قسم کا ہوتا ہے، باستثنائے مجری البول کے بیرونی دہانہ کے قرب کے، جہاں وہ فلسمانی اور طبقاتی ہوتا ہے۔

زیر مخاطی بافت ایک عروقی انتصابی (vascular erectile) تہ پر مشتمل ہے۔ اِس کے باہر کے جانب غیر مخطط عضلی ریشوں کی ایک تہ، مدور سمت میں مرتب ہوتی ہے، جو غشائے مخاطی اور زیر مخاطی بافت کو کارپس کورنوزم یوریتھری کی ساخت سے جدا کرتی ہے۔

مجری البول کے عروق لمفائیہ صفحہ 730 پر بیان کئے گئے ہیں۔

اطلاقی تشریح ۔ اگر مریض کی ٹانگیں چرکر وہ کسی سخت چیز پر گرے اور اُس کا عجان (perinæum) کسی سخت چیز سے ٹکرا کر مجریٰ البول محراب عانی (pubic arch) سے لگ کر کچل جائے، تو مجریٰ البول پھٹ سکتا ہے۔ مجری البول سے خون فی الفور جاری ہو جائیگا۔ اِس سے نیز عجان (پیرینیئم) کی کوفتگی اور حادثہ کی سرگذشت سے چوٹ کی نوعیت کا پتہ چل جائیگا۔ دوسری حالتوں میں مجریٰ البول کا انشقاق (rupture) خراج حول المجریٰ البول (periurethral abscess) یعنی مجریٰ البول کے گرد پھوڑے کے باعث واقع ہوتا ہے۔ وعابدریٰ بول (extravasation of urine) بیشتر اوقات عجان کے اندر بولی تناسلی ڈایافرام (یورو جینیٹل ڈایافرام) کی ردائے زیریں کے سامنے یعنے کارپس کی ردا، (fascia of colles) کے نیچے واقع ہوتی ہے ردا، کی یہ دونوں تہیں مضبوطی کے ساتھ اسکیوپیوبک ریمائی (ischio pubic rami) (دُر کی عانی فروع) سے چسپاں ہیں۔ لہذا یہ صاف ظاہر ہے کہ جب اُن کے درمیان سیّالی کی وعابدری واقع ہوتی ہے

تو وہ پیچھے کی طرف نہیں جا سکتا، کیونکہ دونوں تہیں ٹرانسورسی پیرینائی سوپرفیشیالیز عضلات (transversi perinæi superficiales) کے گرد ایک دوسرے کے ساتھ مسلسل ہیں۔ عظم العانہ (os pubis) کے فروع (rami) اور اسکیئم (عظم الورک) کے ساتھ ان دونوں کا تعلق ہونے کے باعث وہ جانبًا نہیں پھیل سکتا۔ وہ حوض کے اندر بھی اپنا راستہ نہیں نکال سکتا کیونکہ اس کہفہ کے اندر جانے کا فتحہ یورو جینیٹل (بولی تناسلی) ڈایافرام سے مسدود ہے، لہذا جب تک کہ یہ دونوں تہیں سالم باقی ہیں سیال جس واحد سمت میں اپنا راستہ نکال سکتا ہے وہ آگے کے طرف صفن (scrotum) اور قضیب کی فضائی بافت کے اندر ہے اور یہاں سے شکم کی اگلی دیوار پر۔ جب حوض کچل جاتا ہے تو ممکن ہے کہ مجری البولی تناسلی ڈایافرام کے پیچھے مشقوق ہو جائے ایسی صورت میں دعابدری بول حوض کی خارج البارلیطونی بافت کے اندر واقع ہو جاتی ہے۔

مثانہ کے اندر آلات داخل کرنے کے تعلق میں مجری البول کی تشریح نہایت اہمیت رکھتی ہے۔ آٹس (Otis) پہلا شخص تھا جس نے بتلایا کہ مجری البول اتساع (dilatation) کی بہت صلاحیت رکھتا ہے، چنانچہ مجری البول کے اندر سے، باستثنائے مجری البولی کے بیرونی دہانہ کے، ایک ایسا آلہ جو ۱۸ انگریزی پیمانہ (18 English gauge) (۲۹ فرانسیسی) کے برابر ہو۔ عموماً بلا مضرت گذارا جا سکتا ہے۔ مجری البول کا بیرونی دہانہ اس قدر اتساع پذیر نہیں ہے، چنانچہ ممکن ہے کہ اُسے چیرنے کی ضرورت پیش آئے بگلو (Bigelow) نے مجری البول کی اسی قابلیت اتساع کو پہچان کر مثانہ کی پتھری کو توڑنے کے عملیہ میں بہت کچھ ترمیم کر دی۔ قاثاطیروں، (catheters) اور خاصکر باریک قاثاطیروں، کے گذارنے میں آلہ کی نوک کو مجری البولی قنال کی بالائی دیوار کے برابر برابر جس قدر ممکن ہو دُور رکھنا چاہئے، ورنہ بہت اندیشہ ہے کہ وہ مجری البول کے ایک آدھ حفریزہ (lacunæ) کے اندر داخل ہو جائیگی۔

نسوانی مجری البول (تصویر 1207)

نسوانی مجری البول تقریبًا ۴ سینٹی میٹر لمبا اور قطر میں ۶ ملی میٹر ہوتا ہے۔ وہ مثانہ کے اندرونی مجری البولی دہانہ (internal urethral orifice) سے شروع ہو کر مہبل کی اگلی دیوار میں مدفون ہوتا ہوا ارتفاق عانہ (symphysis pubis) کے پیچھے نیچے

اور آگے کے طرف دوڑتا ہے۔ وہ یورجینیٹل (بولی تناسلی) ڈایافرام کو چھیدتا اور مجری البول کے بیرونی دہانہ میں ختم ہو جاتا ہے، جو ایک پیش پسیں جھری ہے، جس کے حاشئے کسی قدر اُبھرے ہوئے ہوتے ہیں اور جو فتحۂ مہبل کے راست سامنے اور گلانس کلیٹوریڈس (glans clitoridis) (حشفۃ البظر) سے تقریباً ۲٫۵ سینٹی میٹر پیچھے واقع ہے۔ مجری البول کی اگلی اور پچھلی دیواریں، باستثنائے اس وقت کے جبکہ اُس میں سے سیال گذر رہا ہو، حالتِ اقتراب میں یعنی ایک دوسرے سے لگی ہوئی ہوتی ہیں۔ اُن کی استر کرنے والی جھلی میں شکنیں پڑی ہوئی ہوتی ہیں جن میں سے ایک شکن، جو قنال کی پچھلی دیوار پر ہوتی ہے، یوریتھرل کریسٹ (urethral crest) (مجری البولی عُرف) کے نام سے موسوم ہے۔ بہت سے چھوٹے مجری البولی غدد (urethral glands) اور دقیق گڑھے نما گوشے یا حفرے (lacunæ) مجری البول کے اندر وا ہوتے ہیں۔ مجری البول کے زیرین سرے کے قریب بعض چھوٹے غدد ہیں جو ذکور کے قدامی غدد (prostatic glands) کے متجانس (homologues) خیال کئے جاتے ہیں۔ دونوں جانب وہ باہم مجتمع ہو کر ایک قنات کے اندر کھلتے ہیں، جس کو ڈکٹس پیرا یوریتھرالس (ductus paraurethralis) (نزد مجری البولی قنات) یا قنات اسکین (Skene's duct) کا نام دیا گیا ہے، جو زیر مخاطی بافت کے اندر نیچے دوڑتی اور مجری البول کے بیرونی دہانہ کے جانبی حاشیہ پر ایک چھوٹے روزن میں ختم ہو جاتی ہے۔

ساخت:۔ مجری البول تین طبقات پر مشتمل ہے:۔ عضلی، انتصابی (erectile) اور مخاطی۔

عضلی طبقہ۔ مثانہ کے عضلی طبقے کے ساتھ مسلسل ہے۔ وہ مجری البول کی نالی کے سارے طول میں پھیلتا ہے اور مدوّر ریشوں پر مشتمل ہے۔ مزید برایں، نسوانی مجری البول یورجینیٹل (بولی تناسلی) ڈایافرام کی بالائی اور زیرین رِداؤں کے درمیان اسفنکٹر یوریتھری ممبرانیسی (عاصرات مجری البول غشائی) (sphincter urethræ membranaceæ) گھرا ہوا ہے جس طرح کہ مرد میں ہوتا ہے۔

اسفنجی انتصابی بافت (spongy erectile tissue) کی ایک تہہ ہے جو غیر محفظ عضلی ریشوں کے بندلوں کے ساتھ مخلوط ہوتی ہے، اور مخاطی طبقہ کے بالکل نیچے ہی

1231

ہوتی ہے۔

مخاطی طبقہ پیلا ہوتا ہے۔ وہ بیرونی جانب سے فرج (vulva) کے مخاطی طبقہ کے ساتھ اور اندر سے مثانہ کے مخاطی طبقہ کے ساتھ مسلسل ہے۔ وہ طبقاتی فلسمانی سرحلہ سے استر کیا ہوا ہوتا ہے، جو مثانہ کے قریب برزخی (transitional) ہوجاتا ہے۔ اُس کا بیرونی دہانہ چند مخاطی جرابات (mucous follicles) سے گھرا ہوا ہوتا ہے۔

مردانہ تناسلی اعضا

مردانہ تناسلی اعضا ٹیسٹیز (testes) (خصیتین) اور ایپی ڈیڈائمیز (epididymes) (بربخین)، ڈکٹس ڈیفرنٹیز (ductus deferentes) (قنوات ناقلہ)، ویسیکیولی سیمینالیس (vesiculæ seminales) (حویصلات منویہ)، ایجاکیولیٹری ڈکٹس (ejaculatory ducts) (قنوات قاذفہ) اور قضیب (pehis) اور ساتھ ہی ذیل کی معین ساختوں، یعنے پراسٹیٹ (prostate) (غدۂ قدامیہ) اور بلبویوریتھرل گلینڈز (bulbo-urethral glands) (بصلی مجری البولی غدد) پر مشتمل ہیں۔

خُصیتین

(THE TESTES)

خُصیے، جو مرد میں تولیدی غدد ہیں، اس سپرمیٹک کارڈ (spermatic cord) (احبال منویہ) کے ذریعہ اسکروٹم (scrotum) (صفن) میں لٹکے ہوئے ہیں۔ دایاں خصیہ بائیں خصیہ کے نسبت کس قدر نیچے لٹکتا ہے۔ خصیہ کے اوسط ابعادیہ ہیں:- طول ۴ سے ۶ سینٹی میٹر تک، عرض ۲٫۵ سینٹی میٹر اور پیش پس قطر ۳ سینٹی میٹر۔ اس کا وزن ۱۰٫۵ گرام سے ۱۴ گرام تک مختلف ہوتا ہے۔ ہر خصیہ بیضوی شکل کا (تصویر 1201) اور جانبًا پچکا ہوا ہے، اور صفن کے اندر ترچھی وضع رکھتا ہے۔ بالائی انتہا سامنے کے طرف اور قدرے

FIG. 1201.—The right testis. Exposed by laying open the tunica vaginalis.

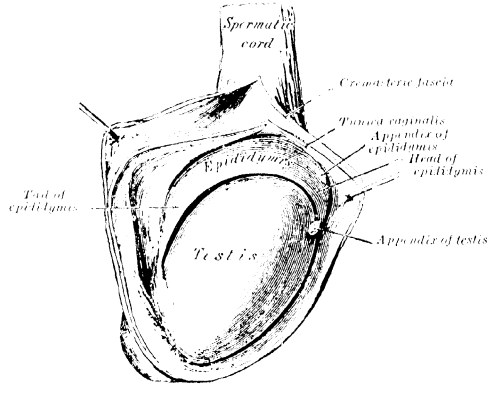

FIG. 1202.—A vertical section through the testis, to show the arrangement of the ducts. Diagrammatic.

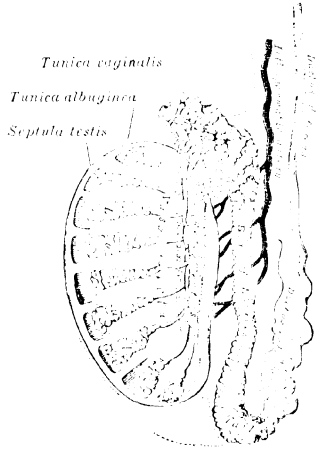

جانبًا رُخ رکھتی ہے، اور زیرین پیچھے اور قدرے وسطانی جانب کو۔ اگلا کنارا محدب ہے اور سامنے اور نیچے کے طرف رُخ رکھتا ہے۔ پچھلا کنارا، جو تقریبًا سیدھا ہوتا ہے، پیچھے اور اوپر کے طرف رُخ رکھتا ہے۔ اُس سے اسپرمیٹک کارڈ (spermatic cord: حبل المنی) چسپاں ہوتی ہے۔

خصیہ کا اگلا کنارہ، وسطانی اور جانبی سطحیں اور انتہائیں محدب، آزاد اور چکنی ہیں اور ٹیونیکا وجائنالس (tunica vaginalis = طبقۂ غمدیہ) کے وسرل لیمینا (visceral lamina = حشائی ورق) سے محصور ہوتی ہیں (صفحہ 1232)۔ پچھلا کنارا اُس جھلی سے صرف ایک جزئی پوشش حاصل کرتا ہے۔ پچھلے کنارے کے جانبی جزو پر ایپی ڈیڈائمس (epididymis = برنج) واقع ہے۔

1232 ایپی ڈیڈائمس (برنج) دراصل ایک پیچدار قنال پر مشتمل ہے، جو خصیہ کی برآرندہ قنات (efferent duct) کا پہلا جزو بناتی ہے۔ یہ قنال اپنے اوپر تہ کی ہوئی اور ایک لمبے تنگ چپٹے جسم کی صورت میں جکڑ کر ٹھسی ہوئی ہے، جو خصیہ کے پچھلے کنارے کے جانبی جزو سے چسپاں ہوتا ہے۔ ایپی ڈیڈائمس (برنج) ایک مرکزی حصے یا جسم (body) ایک بالائی بڑے سرے، سر (head) (globus major = کرۂ کبیر) اور ایک زیرین نوکدار سرے، دُم (tail) (globus minor = کرہ صغیر) پر مشتمل ہے۔ سرغدہ کی ایفرنٹ ڈکٹیولس (efferent ductules = برآرندہ قناتکوں) کی وساطت سے خصیہ کے بالائی سرے کے ساتھ قریبی طور پر جڑا ہوا ہے۔ دُم خطوی بافت اور ٹیونیکا وجائنالس (طبقۂ غمدیہ) کے ایک انعکاس کے ذریعہ زیرین سرے کے ساتھ جڑی ہوئی ہوتی ہے۔ ایپی ڈیڈائمس (برنج) کے سر اور دُم کی جانبی سطحیں آزاد اور ٹیونیکا وجائنالس (طبقۂ غمدیہ) سے ڈھکی ہوئی ہیں۔ جسم بھی، باستثنا، اپنے پچھلے کنارے کے قرب کے، اُسی سے محصور ہوتا ہے۔ لیکن ایپی ڈیڈائمس (برنج) کے جسم اور خصیہ کی جانبی سطح کے درمیان ایک جیب ہے۔ جو سائنس آفذی ایپی ڈیڈائمس (sinus of the epididymis = جوف البرنج) (digital fossa = حفرۂ اصبعیہ) کے نام سے موسوم ہے۔

خصیہ اور ایپی ڈیڈائمس (برنج) کے ملحقات۔ خصیہ کی بالائی انتہا پر ایپی ڈیڈائمس (برنج) کے سر کے عین نیچے، ایک دقیق بیضوی بے ڈنڈی (sessile) جسم (hydatid of Morgagni) (appendix of the testis) ہے۔ خصیہ کا زائدہ

وہ قنات مُلر (Mullerian duct) کے بالائی سرے کا باقی ماندہ حصہ ہے ایپی ڈیڈائمس (برنج) کے سر پر ایک چھوٹا ڈنڈی دار زائدہ ہے (جو کبھی کبھی دوہرا ہوتا ہے) یہ زائدہ برنج (pedunculated hydatid) (appendix of the epididymis) کے نام سے موسوم کیا گیا ہے، اور عام طور پر اسے ایک جدا شدہ برآمدہ قنات خیال کیا جاتا ہے۔

خصیہ تین پوششوں یا غلافوں سے محصور ہوتا ہے، جو یہ ہیں:- ٹیونیکا وجائنالس (tunica vaginalis=طبقہ غمدیہ) ٹیونیکا البوجینیا (tunica albuginea = طبقہ ابیض) اور ٹیونیکا ویسکیولوزا (tunica vasculosa = طبقہ عروقی)۔

ٹیونیکا وجائنالس (طبقہ غمدیہ) باریطون کے اُس سیلس وجائنالس (تاچہ غمدیہ) کا حصہ زیریں ہے جو جنین کے اندر خصیہ کے شکم سے صفن کے اندر نازل ہوتے وقت خصیہ کی پیش رو تھی، خصیہ کے صفن میں پہنچنے کے بعد سیلس وجائنالس (تاچہ غمدیہ) کا بالائی جزو، یعنے وہ جزو جو ابڈامنل رنگ (حلقہ شکمی) سے لیکر خصیہ کے قریب تک پہنچتا ہے، سُکڑ کر مسدود ہو جاتا ہے۔ زیریں حصہ ایک بند تاچہ کی صورت میں جو خصیہ کی سطح کو محصور کرتا ہے، باقی رہ جاتا اور صفن کی اندرونی سطح کے اوپر منعکس ہو جاتا ہے لہذا یہ کہہ سکتے ہیں کہ یہ طبقہ غمدیہ ایک حشائی (visceral) اور جداری (parietal) ورقہ سے بنا ہوا ہوتا ہے۔

حشائی ورقہ (visceral lamina) خصیہ اور ایپی ڈیڈائمس (برنج) کے بیشتر حصے کو ڈھانکتا ہے۔ وہ ایپی ڈیڈائمس کے سائینس (جوف برنجی) کا استر بناتا ہے اور دو دوہراؤں کی صورت میں، ایک ایپی ڈیڈائمس کے سر اور دوسرا دُم سے خصیہ کو جاتا ہے۔ یہ دہراؤ ایپی ڈیڈائمس کے سوپیریئر اور انفیریئر لگامینٹس (superior and inferior ligaments of the epididymis) کے ناموں سے موسوم ہیں خصیہ کے پچھلے کنارے سے یہ ورقہ صفن کی اندرونی سطح پر منعکس ہوتا ہے۔

جداری ورقہ (parietal lamina) حشائی ورقہ کے نسبت زیادہ وسیع ہے۔ وہ خصیہ کے نیچے پہنچتا اور اوپر کے طرف کچھ فاصلہ تک اسپرمیٹک کارڈ (حبل المنی) کے سامنے اور وسطانی جانب پر پھیلتا ہے ٹیونیکا وجائنالس (طبقہ غمدیہ) کی اندرونی سطح چکنی

اور درحلمی خلیوں کی ایک تہ سے ڈھکی ہوئی ہوتی ہے۔ حشائی اور جداری ورقوں کے درمیان کی اسکانی فضاء ٹیونیکا وجائنالس (طبقۂ غمدیہ) کا کہفہ بناتی ہے۔

سیکس وجائنالس (تاچۂ غمدیہ) کا مسدود حصہ اکثر اسپرمیٹک کارڈ (حبل المنی) کے سامنے ایک لیفی دھاگے کی صورت میں فضائی بافت میں دیکھا جاسکتا ہے۔ کبھی اس دھاگے کا تنقب اُربی قنال کے بالائی سرے سے، جہاں وہ باریطون سے جڑا ہوا ہے نیچے ٹیونیکا وجائنالس تک کیا جا سکتا ہے کبھی وہ اس پرمیٹک کارڈ (حبل المنی) کے اوپر غائب ہو جاتا ہے بعض مثالوں میں سیکس وجائنالس (تاچۂ غمدیہ) کا بالائی حصہ مسدود نہیں ہوتا اور پھر کہفۂ باریطونی ٹیونیکا وجائنالس (طبقۂ غمدیہ) کے ساتھ رابطہ رکھتا ہے۔ دوسری مثالوں میں سیکس وجائنالس (تاچۂ غمدیہ) کا بالائی حصہ ایک دقیق قنال کی صورت میں قائم رہ سکتا ہے، جو کہفۂ باریطونی سے کہفۂ ٹیونیکا وجائنالس (طبقۂ غمدیہ) تک پہنچتی ہے۔

ٹیونیکا البوجینیا (طبقۂ ابیض) خصیہ کے لئے ایک لیفی پوشش بناتا ہے۔ یہ طبقہ ایک ملگجوں سفید رنگ کی مکثف جھلی ہے جو سفید لیفی بافت کے گتھوال بنڈلوں سے بنی ہوئی ہوتی ہے۔ یہ طبقہ ٹیونیکا وجائنالس (طبقۂ غمدیہ) کے حشائی ورقہ سے ڈھکا ہوا ہوتا ہے باستثناء ایپی ڈیڈائمس (برنخ) کے سر اور دُم اور خصیہ کے پچھلے کنارے کے طول کے، جہاں خصیہ کے عروق واعصاب غدہ میں داخل ہوتے ہیں۔ ٹیونیکا ویسکیولوزا (طبقۂ عروقی) سے لگا ہوا اور خصیہ کے پچھلے کنارے پر غدہ کے اندرون کے اندر بڑھ کر ایک نامکمل انتصابی فاصل بنا دیتا ہے، جسے میڈیاسٹائنم ٹیسٹیس (mediastinum testis = واسط خصیہ) (corpus Highmori = جسم ہائموری) کہتے ہیں۔

میڈیاسٹائنم ٹیسٹیس (واسط الخصیہ) خصیہ کے بالائی سرے سے زیریں سرے کے قریب تک پھیلتا اور نیچے کے نسبت اوپر زیادہ چوڑا ہوتا ہے۔ اُس کے محاذ اور جوانب سے کثیر التعداد نامکمل فاصلات (septula testis) نکلتے ہیں، جو خصیہ کی سطح کے طرف شعاعی صورت میں جاتے اور ٹیونیکا البوجینیا (طبقۂ ابیض) کے عمیق رُخ سے چسپاں ہوتے ہیں۔ وہ خصیہ کو متعدد مخروطی شکل کے لختکوں (lobuli testis) میں نامکمل طور پر تقسیم کر دیتے ہیں ان لختکوں کے قاعدے خصیہ کی سطح پر ہوتے ہیں اور راس میڈیاسٹائنم (واسط) کے طرف متقارب ہوتے ہیں۔ یہ میڈیاسٹائنم (واسط) خصیہ کے عروق واعصاب کو غدہ

کے اندر آنے اور وہاں سے باہر جانے میں سہارا دیتا ہے۔

ٹیونیکا ویسکیولوزا (طبقہ عروقی) خصیہ کی عروقی تہ ہے اور وہ عروق دمویہ کے ایک ضفیرہ پر مشتمل ہے۔ جنکو نازک فضائی بافت باہم تھامے رکھتی ہے۔ یہ طبقہ ٹیونیکا وجائنالس کا استر بناتا ہے اور خصیہ کے فاضلات کو چک کو ملبوس کرتا ہے اور اسی واسطے یہ خصیہ کے تمام لختکوں کے لئے ایک پوشش بناتا ہے۔

ساخت۔ خصیہ کا غدّی جرم لختکہائے خصیہ (lobuli testis) سے بنتا ہے (تصویر 1204) اُن کی تعداد کا اندازہ ایک واحد خصیہ میں بیریس (Berres) نے ۲۵۰ اور کراؤسی (Krause) نے ۴۰۰ کیا ہے۔ یہ لختک اپنی جسامت میں اپنے محل وقوع کے لحاظ سے مختلف ہوتے ہیں، اور وسط خصیہ میں کے لختک نسبتہً بڑے اور زیادہ لمبے ہوتے ہیں۔ ہر لختک ایک سے تین تک یا زائد دقیق پیچدار انبوبات، **ٹیوبولی سیمینی فیری کنٹارٹی** (tubuli seminiferi contorti) **پیچیدار حامل منی انبیبات**) سے بنتا ہے۔ جب یہ انبیبات پانی کے نیچے بہ احتیاط تشریح کے بعد سلجھا لی گئی ہوں تو یہ یا تو آزاد مُنہ بند سروں (cæcal ends) یا لفمی چنبروں (anastomotic loops) سے شروع ہوتی ہوئی دکھلائی دیتی ہیں۔ یہ ڈھیلی اتصالی بافت سے سہارا حاصل کرتی ہیں جس میں جا بجا **بین رختکی خلیات** (interstitial cells) موجود ہوتے ہیں۔ (تصویر 1203) اِن میں ذرات لون موجود ہوتے ہیں۔ لاتھ (Lauth) نے ان انبیبات کی مجموعی تعداد ۸۴۰ اور ہر انبیب کا اوسط طول ۷۰ سینٹی میٹر سے لیکر ۸۰ سینٹی میٹر تک ہونے کا اندازہ کیا ہے۔ ان کا قطر ۱۲ء۰ ملی میٹر سے لیکر ۳ء۰ تک مختلف ہوتا ہے۔ یہ انبیبات ابتدائی زندگی میں پھیکے رنگ کے ہوتے ہیں، لیکن بڑھاپے میں زیادہ لحمی مادّہ کی موجودگی کے باعث ایک گہری زرد جھلک اختیار کر لیتے ہیں۔ ہر انبیب (تصویر 1203) ایک قاعدی تہ پر مشتمل ہوتا ہے جو ورقدار (laminated) اتصالی بافت سے بنی ہوتی ہوتی ہے، جس میں کثیر التعداد لچکدار ریشے اور تہوں کے درمیان چپٹے خلیے ہوتے ہیں، اور جو باہر سے چپٹے سرحلمہ آسا خلیوں (epithelioid cells) کی ایک تہ سے ڈھکی ہوئی ہوتی ہے۔ غشائے قاعدی کے اندر سرحلمی خلیے ہیں جو تین بیقاعدہ تہوں میں مرتب ہوتے ہیں:۔ ا۔ چھوٹے نواۃ والے مکعب خلیوں کی ایک بیرونی تہ۔ ان میں سے بعض بڑے ہو کر اسپرمیٹوگونیا (spermatogonia) بناتے ہیں۔ بعض اسپرمیٹوگونیا کے نوات ممکن ہے کہ انقسام بالواسطہ کے عمل کے دوران میں دکھلائی دیں (صفحہ 2) اسی انقسام

FIG. 1203.—A transverse section through a part of a human testis. Stained with hæmatoxylin and eosin. × 350.

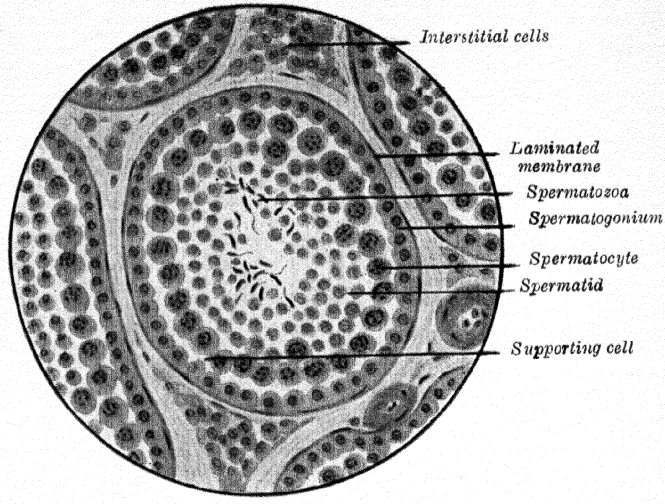

FIG. 1204.—A transverse section through the tube of the adult human epididymis. Stained with hæmatoxylin and eosin. × 350.

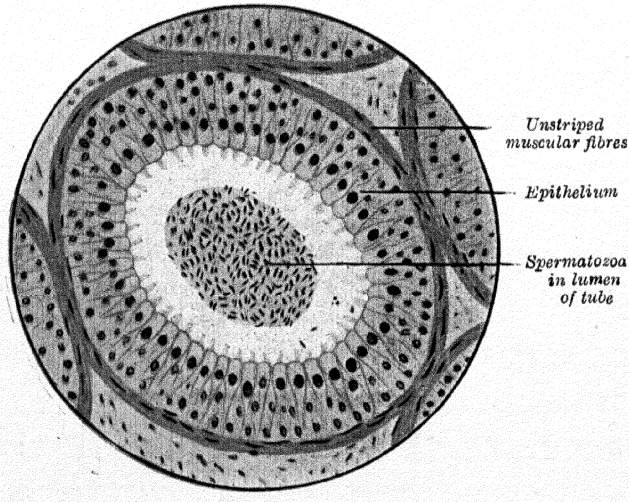

کا نتیجہ دختر خلیات (daughter -cells) کا بنتا ہے، جو دوسرا سطح بناتی ہیں (۲) صاف نوات والے نسبتہً بڑے کثیر السطح خلیات، جو دو یا تین تہوں میں مرتب ہیں۔ یہ درمیانی خلیے (intermediate cells) یا اسپرمیٹوسائٹس (spermatocytes) ہیں۔ ان میں سے بیشتر انقسام بالواسطہ کی حالت میں ہوتے ہیں اور اس انقسام سے جو خلیات پیدا ہوتے ہیں وہ پاس کی تہ (یعنے تیسری تہ) کے خلیات بناتے ہیں (۳) خلیات کی تیسری تہ اسپرمیٹڈز (spermatids) پر مشتمل ہے جن میں سے ہر ایک ایک اسپرمیٹوزوآن (spermatozoon) (حویناتِ منویہ) بناتا ہے۔ اسپرمیٹڈز چھوٹے کثیر السطح خلیات ہیں، جن میں سے ہر ایک کے نواۃ میں اجسام لونیہ (chromosomes) کی تعداد معمول کے نسبت آدھی ہوتی ہے۔ وہ تغیرات جو اسپرمیٹڈز تبدیل ہو کر اسپرمیٹوزوآ (حویناتِ منویہ) بنانے میں واقع ہوتے ہیں صفحہ 47 پر تصاویر کے ساتھ بیان کئے گئے ہیں۔ خلیوں کی ان تین تہوں کے علاوہ دوسرے خلیات بھی دیکھے جاتے ہیں، جن کو سہارا خلیوں (supporting cells) یا خلیات سرٹولی (cells of Sertoli) کا نام دیا گیا ہے۔ یہ لمبوترے اور استوانی ہوتے ہیں، اور غشا کے قاعدی سے اندر کے طرف انبوبہ کے درون کے جانب ابھرے ہوئے ہوتے ہیں۔ جوں جوں حویناتِ منویہ کے نمو میں ترقی ہوتی ہے آخر الذکر خود کو سہارا خلیوں کی اندرونی انتہاؤں پر جمع کر لیتے ہیں۔ بالآخر حویناتِ منویہ رہا ہو کر آزاد چھوڑ دیئے جاتے ہیں۔ حویناتِ منویہ کی ساخت صفحہ 46 پر بیان کی گئی ہے۔

انبیبات لختکوں کے راسوں میں کم پیچدار ہو کر ایک تقریباً سیدھا مر اختیار کر لیتے، اور حاد زاویوں پر متحد ہو کر بیس سے لیکر تیس تک نسبتہً بڑی سیدھی قناتیں، بنا دیتے ہیں، جو قطر میں تقریباً ۵۰ ۔ ملی میٹر کی ہوتی ہیں، اور ٹیوبیولی سیمینی فیری رکٹی (tubuli seminiferi recti = سیدھے حامل منی انبیبات) کے نام سے موسوم ہیں (تصویر 1202)۔

ٹیوبیولی سیمینیفیری رکٹی، میڈیاسٹائنم (واسط) کی لیفی بافت میں داخل ہو کر اوپر اور پیچھے کے طرف جاتی ہیں اور اپنے صعود میں منتظم انبوبات کا ایک گنجان جال بنا دیتی ہیں۔ یہ انبوبات لیفی ہیکل (fibrous stroma) میں محض مجاری ہوتی ہیں، جن میں چپٹے سرحلمہ کا استر ہوتا ہے اور حقیقی دیواریں نہیں ہوتیں۔ انبوبات کے اس جال کو ریٹی ٹیسٹس (rete testis = شبکیہ خصویہ) کا نام دیا گیا ہے۔ میڈیاسٹائنم (واسط) کے بالائی سرے پر ریٹی ٹیسٹس کے عروق بارہ تا بیس قناتوں میں ختم ہوتے ہیں، جن کو ڈکٹیولی ایفرنٹیز ٹیسٹس (ductuli efferentes testis)

1224

= برآمدہ قناتہائے خصیہ) کہتے ہیں۔ یہ ٹیونیکا البوجینیا (طبقہ ابیض) کو چھیدتی اور سیال منوی (seminal fluid) کو خصیہ سے ایپی ڈیڈائمس (برنج) تک لیجاتی ہیں۔ ان کا مُمر پہلے سیدھا ہوتا ہے پھر یہ بڑی اور نہایت پیچدار ہو کر مخروطی تودوں لختک ہائے برنجی (lobules of the epididymis) **عروقی مخروطات** (coni vasculosi = coni vasculosi) کا ایک سلسلہ بنا دیتی ہیں، جو مجموعی طور پر ایپی ڈیڈائمس کا سر بنا دیتے ہیں۔ ہر لختک ایک منفرد پیچدار قنات پر مشتمل ہے جو طول میں ۱۵ سینٹی میٹر سے ۲۰ سینٹی میٹر تک ہوتا ہے۔ لختکوں کی راسوں کے مقابل قناتیں ایک منفرد قنات کے اندر کھلتی ہیں، جو اپنی پیچیدہ تلافیف (convolutions) سے ایپی ڈیڈائمس (برنج) کا جسم اور دُم بنا دیتی ہے۔ جب تلافیف کو سلجھا لیا جاتا ہے تو یہ اُنبوبہ طول میں ۶ میٹر کے اوپر ناپ رکھتا ہے۔ جوں جوں برنج کی دم سے قریب تر ہوتا جاتا ہے، وہ قطر و دبازت میں بڑھتا جاتا ہے، اور وہاں (یعنی ایپی ڈیڈائمس کی دُم میں) وہ **ڈکٹس ڈیفرنس** (ductus deferens = **قناتِ ناقلِ منی**) بنجاتا ہے۔ تلافیف (convolutions) باریک فضائی بافت سے اور لیفی بافت کے بندوں سے باہم پیوستہ ہوتی ہیں۔

ڈکٹولی ایفرنٹیز (ductuli efferentes = برآمدہ قناتیں) اور ایپی ڈیڈائمس (برنج) کا اُنبوبہ بہت دبازت کی دیواریں رکھتے ہیں، جس کا سبب یہ ہے کہ اُن میں عضلی بافت موجود ہے جو خاصکر ایک مدوّر طریقہ پر مرتب ہوتی ہے۔ یہ اُنبوبات اُستوانی بدنی سرحلمہ کا استر رکھتی ہیں (تصویر 1204)۔

عروق واعصاب ٹیسٹی کیولر آرٹری (testicular artery = شریانِ خصیہ) شکمی اورطی کی ایک شاخ ہے۔ وہ متعدد شاخوں میں منقسم ہوتی ہے، جن میں سے بعض ٹیونیکا ویسکیولوزا (طبقہ عروقی) میں منتخب ہوتی ہیں، لیکن دوسری میڈیاسٹائنم ٹیسٹس (دواسطِ خصیہ) کو عبور کرتی اور سیپٹولا ٹیسٹس (خصیہ کے چھوٹے فاصلوں) پر منقسم ہونے کے بعد ٹیونیکا البوجینیا میں پھیلتی (حاملِ منی اُنبیبات) کو رسد پہنچاتی ہیں۔ چھوٹی شاخیں (twigs) ایپی ڈیڈائمس (برنج) کو بھی پہنچتی ہیں اور ڈکٹس ڈیفرنس (قناتِ ناقلِ منی) کی شریان کے ساتھ منضم ہوتی ہیں۔ **اُوردہ** خصیہ کی پشت سے باہر نکلتی اور ایپی ڈیڈائمس (برنج) سے معاونات حاصل کرنے کے بعد متحد ہو کر **پیمپنی فارم پلیکسس** (pampiniform plexus = بیل ڈورے کی شکل کا ضفیرہ) بنا دیتی ہیں (صفحہ 757)۔

ٹیسٹس کے عروقِ لمفائیہ جانبی اور پیش اُورطی لمفی غدد میں ختم ہوتے ہیں (صفحہ 790)۔

1235 اعصاب خُصیوی عروق کے ساتھ ساتھ جاتے ہیں اور کلوی اور اُورطی ضفیر ولی سے اور دسویں صدری عصب سے ماخوذ ہیں۔

اطلاقی تشریح ۔ حیاتِ جنینی کے ایک ابتدائی زمانہ میں خُصیے کہفہ شکمی کے پچھلے حصے میں واقع ہوتے ہیں۔ صفن کے اندر ان کے صعود کا بیان صفحات 157 تا 159 میں درج ہے۔ ممکن ہے کہ خُصیہ کا صعود مسدود ہو جائے یا رُک جائے۔ ممکن ہے کہ وہ شکم میں محبوس ہو جائے۔ یا ابڈ اسنل اِنگوینل رنگ (شکمی اُربی حلقہ) پر یا انگوینل (اُربی) کنال میں رُک جائے یا تحت الجلدی اُربی حلقہ (subcutaneous inguinal ring) کے ذرا ہی باہر نکل آئے اور صفن کے پیندے تک نہ پہنچے۔ جب وہ شکم میں محبوس رہتا ہے تو سوائے اس کے کوئی امارات یا علامات نہیں پیدا کرتا کہ صفن میں خُصیہ غیر موجود ہوتا ہے۔ جب وہ اِنگوینل (اُربی) کنال میں محبوس رہ جاتا ہے تو اُس پر دباؤ پڑتا ہے اور ممکن ہے کہ وہ ملتہب اور دردناک ہو جائے۔ محبوس شدہ خُصیہ غالباً تناسلی لحاظ سے بیکار ہوتا ہے۔ چنانچہ ایسا شخص جس میں دونوں خُصیے محبوس ہوں (بے خصیگی = anorchism) عقیم (sterile) ہوتا ہے، اگرچہ ممکن ہے کہ وہ عنین (impotent) یعنے نامرد نہو۔ ایک خُصیہ کی غیر موجودگی کو مان آرکزم (یک خصیگی = monorchism) کہتے ہیں۔ جب ایک خُصیہ اِنگوینل کنال میں محبوس رہ جاتا ہے تو اُس کے ساتھ اکثر پیدائشی فتق (congenital hernia) کی پیچیدگی بھی ہوتی ہے کیونکہ باریطون کا سیکس وجائنالس (تاچۂ غمدیہ) مسدود نہیں ہوتا۔ ممکن ہے کہ خُصیہ اِنگوینل کنال میں سے ہو کر تو نیچے اُتر آئے مگر صفن تک نہ پہنچے اور کوئی غیر طبعی محل یا وضع اختیار کر لے۔ اس کی عام ترین شکل وہ ہے جہاں وہ پیرینیئم (عجان) میں آکر ٹھہر جاتا ہے۔ اِسے پیرینیئل ایکٹوپیا ٹیسٹس (perineal ectopia testis = عجانی غیر موضوعی خُصیہ) کہتے ہیں۔ جب خُصیہ ایک غیر معمولی مقام پر واقع ہو جائے تو اس کے ساتھ ہی پیدائشی فتق (congenital hernia) یا ایک غیر مسدود سیکس وجائنالس (تاچۂ غمدیہ) کا ملنا نہایت عام ہے۔

ممکن ہے کہ خصیہ صفن کے اندر اس طرح پر مُرتکس (inverted) ہو کہ اُس کا پچھلا

یا چسپیدہ کنارا سامنے کی طرف رُخ رکھتا ہو اور ٹیونیکا وجائنالس (طبقۂ غمدیہ) پیچھے واقع ہو۔ اگر ایک ہائیڈروسیل (hydrocele) یعنے قیلۂ مائیہ واقع ہو جائے اور بزل کا عمل (tapping) اختیار کرنا پڑے تو اگر پہلے سے غدہ کی وضع قیام کو تحقیق کر لینے کی احتیاط نہیں کی گئی ہے تو ممکن ہے کہ ٹروکار (trocar) یعنے آلۂ بازلہ خصیہ کے اندر بھونک دیا جائے۔

اسپرمیٹک کارڈ (حبل المنی) کی تلوی (torsion) کی متعدد مثالیں مرقوم ہیں، جن میں خصیہ کی حاد تخنیق (acute strangulation) واقع ہو گئی تھی۔ بعض میں وہ کشیدگی (strain) یعنے کھنچاؤ، یا التواء (twist) یعنے بل آنے سے منسوب کی گئی ہے اور کئی مریضوں میں یہ حالت خصیہ کے بہ تاخیر نزول (late descent) کے ساتھ پائی گئی ہے۔ اس حالت کی علامتیں فتق مخنوق (strangulated herina) کی علامتوں سے قریبی مشابہت رکھتی ہیں تلوی (torsion) کی وجہ سے دوران خون جزءً رک جاتا اور خصیہ متورم ہو کر اس میں شدید درد ہو جاتا ہے اور ممکن ہے کہ اس حالت کے ساتھ یعنی صدمہ (shock) اور قے بھی ہو۔ لیکن از ان بعد خصیہ کی گنگرین (gangrene) شاذ ہی واقع ہوتی ہے اور اگر اسے بغیر جراحی عملیہ کے چھوڑ دیا جائے تو یہ حالت عقد کے ذبول میں ختم ہو جاتی ہے۔ کبھی ٹیونیکا وجائنالس (طبقۂ غمدیہ) کے اندر خصیہ کے جسم کی تلوی (torsion) بھی اُن حالتوں میں واقع ہو جاتی ہے جن میں ایک دائمی ماسا ریقائے خصیہ (mesorchium) موجود ہو۔

بیشتر اوقات خصیہ میں ایک مصلی نوعیت کے سیال کے اجتماعات پائے جاتے ہیں۔ ان کے لئے ہائیڈروسیل (hydrocele) یعنی قیلۂ مائیہ کی اصطلاح استعمال کی جاتی ہے۔ عام ترین شکل معمولی وجائنل ہائیڈروسیل vaginal hydrocele = غمدی قیلۂ مائیہ) ہے، جس میں ٹیونیکا وجائنالس (طبقۂ غمدیہ) کے ناحیہ میں سیال موجود ہوتا ہے ایک دوسری شکل یعنی کانجینیٹل ہائیڈروسیل (congenital hydrocele = پیدائشی قیلۂ مائیہ) میں سیال ٹیونیکا وجائنالس (طبقۂ غمدیہ) کے ناحیہ میں تو ہوتا ہے لیکن یہ ناحیہ سیکس وجائنالس (ناحیۂ غمدیہ) کے بالائی حصے کے عدم تسدد کے باعث عام کہفۂ باریطونی کے ساتھ رابطہ رکھتا ہے۔ ایک تیسری قسم، جو انفنٹائل ہائیڈروسیل (infantile hydrocele = رضیع قیلۂ مائیہ) کے نام سے مشہور ہے، اُن حالتوں میں واقع ہوتی ہے جہاں سیکس وجائنالس (ناحیۂ غمدیہ) صرف شکمی اُربی حلقہ پر یا اس کے قریب مسدود ہوتا ہے۔ یہ قسم وجائنل ہائیڈروسیل (غمدی قیلۂ مائیہ) سے مشابہت

رکھتی ہے (باستثنائے اُس کی شکل کے)، اور اس میں سیال کا اجتماع حبل المنی پر سے ہوتا ہوا انگوینل کنال (اُربی قنال) کے اندر تک پھیل جاتا ہے۔ رابعاً ممکن ہے کہ سیکس وجائنالس (تاچۂ غمدیہ) شکمی اُربی حلقہ کے مقام پر اور ایپی ڈیڈائمس (برنج) کے اوپر، دونوں جگہ مسدود ہو اور ایک مرکزی غیر مسدود حصہ چھوڑ دے جو ممکن ہے کہ سیال سے پھول کر ایک ایسی حالت پیدا کر دے جسے انسسٹیڈ ہائیڈروسیل آفدی کارڈ encysted hydrocele of the cord = دُویرہ بند قیلۂ حبلی) کہتے ہیں۔

انسسٹیڈ ہائیڈروسیل آفدی ایپی ڈیڈائمس (encysted hydrocele of the epididymis = دُویرہ بند قیلۂ برنج) یا اسپرمیٹوسیل (spermatocele) (قیلۃ الحبل) کا نام ایسے دُویرہ کو دیا گیا ہے جو برنج کے سر کے تعلق میں پایا جائے۔ اُس کے مافیہہ میں حُوینات منویہ (spermatozoa) مختلف تعداد میں پائے جاتے ہیں، اور وہ غالباً اُینیبیات میں سے ایک کا احتباسی دُویرہ (retension cyst) ہے۔

خُصیہ کا اخراج خبیث (malignant) یا ورنی (tuberculous) مرض کیلئے بڑے خصیوی فتق (hernia testis) کی حالتوں میں، اور نامکمل اُترے ہوئے یا بے موقع واقع ہونے والے (misplaced) خُصیہ کی بعض مثالوں میں ضروری ہوتا ہے۔ آختہ گری (castration) بیشتر حالات میں "بلند" عملیہ ("high" operation) کے ذریعہ انجام دی جاتی ہے، جس میں تحت الجلد اُربی حلقہ کے خط میں ایک شگاف جلد اور رواہا کے آر پار دیدیا جاتا ہے خُصیہ معہ اُس کی عمیق تر پوششوں کے اوپر زخم کے اندر دھکیل کر صفنی بافتوں سے جُدا کر دیا جاتا ہے۔ پھر حبل منی کو علٰحدہ کر کے ایک انورسمائی سوئی (aneurism needle) جس میں ایک بندش (ligature) لگی ہوئی ہو، اُس کے آر پار جس قدر ضروری خیال کیا جائے اسقدر بلند گزار کر حبل المنی کو باندھ کر قطع کر دیا جاتا ہے۔ خبیث اور ورنی امراض کی حالتوں میں یہ مناسب ہے کہ اُربی کنال کو کھول کر حبل المنی کو حتی الامکان شکمی حلقہ (abdominal ring) کے قریب باندھ دیا جائے۔ خُصیہ کو اس طریقہ سے خارج کرتے وقت ٹیونیکا وجائنالس (طبقہ غمدیہ) نہیں کھلتا اور صفنی بافتوں پر اُس کے انعکاس کے جو دُہراؤ ہیں ان کو قطع کرنے کی ضرورت نہیں ہوتی۔ اس طرح سارا ٹیونیکا وجائنالس (طبقہ غمدیہ) معہ حبل المنی اور اسکی پوششوں کے خارج ہو جاتا ہے۔

ڈکٹس ڈیفرنس

(THE DUCTUS DEFERENS)

(قناتِ ناقل)

ڈکٹس ڈیفرنس (vas deferens = قنات ناقل) برنج کی قنال کا تسلسل ہے (تصویر 1202)۔ وہ برنج کی دُم کے زیرین حصہ پر شروع ہو کر پہلے نہایت پیچدار ہوتا ہے، لیکن بتدریج کم پیچدار ہو کر خُصیہ کے پچھلے کنارے اور برنج کی وسطانی جانب کے برابر برابر صعود کرتا اور پھر حبل المنی کے پچھلے حصے میں اوپر کے طرف دوڑتا ہے اور اِنگوینل (اُربی) کنال کو انڈامینل رنگ (شکمی حلقہ) تک طے کرتا ہے۔ یہاں وہ حبل المنی کی دوسری ساختوں سے علیحدگی اختیار کر کے انفیریئر ایپی گیسٹرک آرٹری (inferio epigastric artery = تحتانی شراسیفی شریان) کے پہلوی جانب کے گرد خم کھاتا ہے اور ایکسٹرنل ایلیاک آرٹری (external iliac artery = بیرونی حرقفی شریان) کے سامنے تقریباً ۲٫۵ سینٹی میٹر تک صعود کرتا ہے۔ ازاں بعد وہ پیچھے کے طرف اور قدرے نیچے کی سمت اختیار کرتا ہے اور ایکسٹرنل ایلیاک عروق کو عبور کر کے کہفۂ حوض میں داخل ہو جاتا ہے، جہاں وہ عشائے باریطونی اور حوض کی جانبی دیوار کے درمیان، اور آبلیٹریٹیڈ امبلیکل آرٹری (مسدود سُرّی شریان) آبچوریٹر نرو اور ویسلز (عصب و عروق سادہ) اور ویسیکل ویسلز (مثانی عروق) کے وسطانی جانب پیچھے کے طرف مسلسل ہوتا ہے (تصویر 1118)۔ پھر وہ حالب کے سامنے سے عبور کرتا ہے (تصویر 1205) اور اس نلی کی وسطانی جانب کو پہنچ کر ایک زاویۂ حادہ میں خم کھا کر قعر مثانہ اور حویصلۂ منی کے بالائی سرے کے درمیان وسطانی جانب اور قدرے آگے کے طرف دوڑتا ہے۔ حویصلۂ منی کی وسطانی جانب کو پہنچ کر وہ اُسی کے ساتھ متماس ہو کر نیچے اور وسطانی جانب رُخ رکھتا ہے اور

1236

بتدریج مقابل جانب کی قنات ناقل کے قریب پہنچ جاتا ہے۔ یہاں وہ قعر مثانہ اور رکٹم (معاء مستقیم) کے درمیان قیام رکھتا ہے جہاں وہ معہ حویصلۂ منی کے ایک پوشش میں ملفوف ہوتا ہے، جو پیلوک فیشیا (رداء حوض) کے ریکٹو ویسیکل (معائی مثانی) حصے سے ماخوذ ہوتی ہے۔ بالآخر وہ نیچے کی طرف پراسٹیٹ (غدۂ قدامیہ) کے قاعدے کو چلا جاتا ہے اور سیمینل ویسیکل (حویصلۂ منی) کی قنات سے ایک زاویۂ حادہ میں متواصل ہو کر ایجاکیولیٹری ڈکٹ (ejaculatory duct) (قنات قاذف) بنا دیتا ہے (تصویر 1206) جو غدۂ قدامیہ کو اُس کے درمیانی لختک کے پیچھے عبور کر کے مجرئ البول کے قدامی حصے کے اندر، پراسٹیٹک یوٹریکل (شکوۂ قدامیہ) کے دہانہ کے قریب کھلتا ہے۔ ڈکٹس ڈیفرنس (قنات ناقل) کو اونگلی اور انگوٹھے سے پکڑیں تو وہ اپنی دیوار کی دبازت کے باعث سخت اور حبل نما (رسّی جیسا) معلوم ہوتی ہے۔ اُس کی قنال کا قطر یہ اُس کی وسعت کے بیشتر حصے میں نہایت چھوٹا ہوتا ہے، لیکن قعر مثانہ کے قریب قنال متسع اور مفتول (twisted) ہو جاتی ہے، اور یہ حصہ ایمپولا (ampulla) یعنے فراخہ کہلاتا ہے۔ اُس کا منتہائی حصہ، جو سیمینل ویسیکل (حویصلۂ منی) کی قنات سے متواصل ہوتا ہے، پھر قطر یہ میں بہت کم ہو جاتا ہے۔ (تصویر 1206)۔

ڈکٹیولی ابیرانٹیس (ductuli aberrantes: خاطی قناتکیں)۔ ایک لمبا تنگ اُنبوبہ جسے ڈکٹیولس ابیرانس انفیریئر (ductulus aberrans inferior = تحتانی خاطی قناتک) یا ہیلر کی عرق خاطی (vas aberrans of Haller) کہتے ہیں، اکثر بربخ کی قنال کے حصۂ زیرین کے ساتھ یا قنات ناقل کے آغاز کے ساتھ متحد پایا جاتا ہے۔ جب اُس کے بل کھول لئے جائیں تو اُس کی لمبائی ۵ سینٹی میٹر تا ۳۵ سینٹی میٹر متغیر ہوتی ہے اور وہ اپنی منہ بند انتہا کے جانب متسع ہو سکتا ہے یا ممکن ہے کہ ساری وسعت میں یکساں قطر کا ہو۔ اُس کی ساخت قنات ناقل کی ساخت سے مشابہ ہے۔ بعض اوقات وہ بربخ سے غیر متحد ہوتا ہے۔ ایک دوسرا اُنبوبہ، جسے ڈکٹیولس ابیرانس سوپیریئر (ductulus aberrans superior = فوقانی خاطی قناتک) کہتے ہیں، بربخ کے سر میں واقع ہوتا ہے اور ریٹی ٹیسٹس (شبکۂ خصویہ) سے متحد ہوتا ہے،

پیرا اڈیڈائمس (paradidymis = نزد خصیہ) (organ of Giraldes) - یہ اصطلاح پیچیدار اینیبیات کے ایک چھوٹے اجتماع کے لئے مستعمل ہے، جو بیضہ کے سر کے اوپر حبل المنی کے حصۂ زیریں کے سامنے واقع ہے۔ یہ نالیاں اُستوانی بدبی سرحلمہ کا استر رکھتی ہیں اور غالباً ولفین باڈی (Wolffian body = جسم ولف) کے ایک حصے کی باقیات ہیں۔

ساخت۔ ڈکٹس ڈیفرنس (قنات ناقل) تین طبقات پر مشتمل ہے:- (۱) ایک بیرونی یا فضائی طبقہ۔ (۲) ایک عضلی طبقہ جو اس نالی کے بیشتر حصے میں غیر مخطط عضلی ریشوں کی دو تہوں پر مشتمل ہوتا ہے، ایک بیرونی طولی رُخ والی، اور دوسری اندرونی مدوّر۔ لیکن اس قنات کے آغاز میں ایک تیسری تہ بھی ہوتی ہے، جو طولانی ریشوں پر مشتمل ہے اور مدوّر طبقہ اور مخاطی کے درمیان واقع ہوتی ہے (۳) ایک اندرونی یا مخاطی طبقہ جو پھیکے پیلے رنگ کا اور طولانی شکنوں میں مرتب ہوتا ہے۔ مخاطی طبقہ اُستوانی سرحلمہ سے استر کیا ہوا ہے، جو نالی کے بیشتر حصہ میں غیر بدبی ہوتا ہے۔ اُس نالی کے خصیوی سرے کا ایک تقریباً حصہ استوانی خلیوں کے دو طبقات سے استر کیا ہوا ہوتا ہے اور اوپری تہ کے خلیات بدبی ہوتے ہیں۔

حویصلات منویہ اور قناتہائے قاذف

(THE VESICULÆ SEMINALES AND EJACULATORY DUCTS)

حویصلات منی (vesiculæ seminales) دوتا چکدار (sacculated) جسیمیں ہیں جو قعر مثانہ اور معاء مستقیم کے درمیان جاگزیں ہیں۔ ہر حویصلہ تقریباً ۵ سینٹی میٹر لمبا، اور شکل میں کسی قدر بیضوی ہوتا ہے، جس کا چوڑا سرا پیچھے اوپر اور پہلوی جانب رُخ رکھتا ہے۔ یہ ایک ایسی نالی ہے جو اپنے اوپر بل کھائی ہوئی ہوتی ہے اور جس سے متعدد بے قاعدہ عضلے باہر نکلتے ہیں (تصویر 1206)۔ اس نالی کی منفرد گنڈلیاں یا پیچ اور اس کے عضلے لیفی بافت کے ذریعہ سے باہم متواصل ہوتے ہیں۔ جب ان گنڈلیوں

Fig. 1205.—The fundus of the bladder with the vesiculæ seminales, &c.

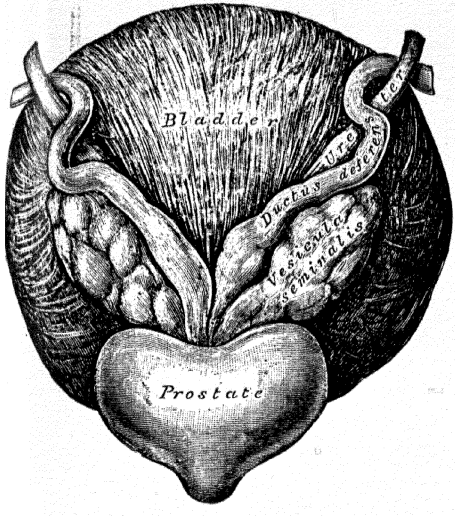

Fig. 1206.—The vesiculæ seminales and the ampullæ of the ductus deferentes. Anterior aspect. The anterior walls of the left ampulla, left seminal vesicle, and prostatic urethra have been cut away

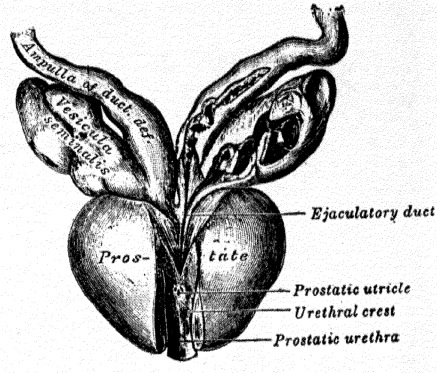

Fig. 1207.—A transverse section through the left half of the scrotum and the left testis. The sac of the tunica vaginalis is represented in a distended condition. Diagrammatic. (Delépine.)

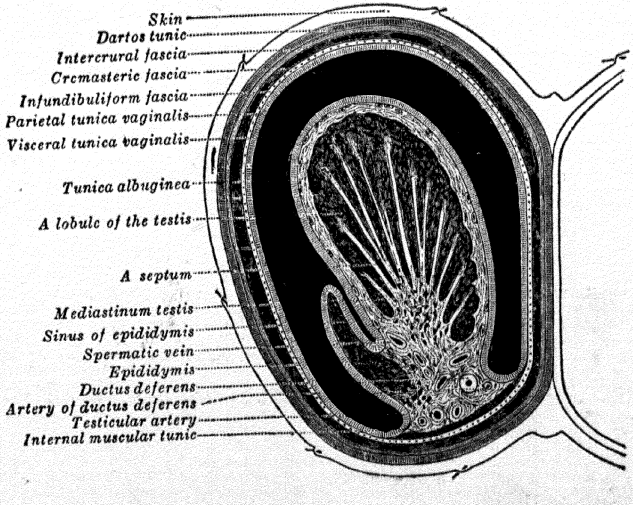

کے بل کھول لئے جائیں تو یہ نالی تقریباً ایک پر کے قطر کے برابر ہوتی ہے اور اس کا طول ۱۰ سینٹی میٹر سے ۵ سینٹی میٹر تک متغیر ہوتا ہے یہ نالی اوپر ایک تہ انبان (cul-de-sac) میں ختم ہو جاتی ہے۔ اس کی زیرین انتہا ایک تنگ سیدھی قناۃ کی صورت میں بھنچ جاتی ہے، جو متناظر ڈکٹس ڈے فرنس (قناۃ ناقل) سے ملکر اجاکیولیٹری ڈکٹ (ejaculatory duct۔ قنات قاذف) بنا دیتی ہے اس کی اگلی سطح قعر مثانہ سے متماس ہو کر حالب کے اختتام کے قریب سے پراسٹیٹ (غدۂ قدامیہ) کے قاعدہ تک پھیلتی ہے۔ پچھلی سطح معاء مستقیم پر واقع ہے، جس سے وہ ریکٹو ویسیکل فیشیا (معدی مثانی رداء) کے ذریعہ علیحدہ ہے۔ اوپر حویصلات ایک دوسرے سے دور ہو کر ڈکٹس ڈیفرنٹس (قناتہائے ناقل) سے اور حالبین کی منتہاؤں سے مجاورت رکھتے ہیں اور جزءً بارلیٹون سے ڈھکے ہوئے ہوتے ہیں۔ ہر حویصلہ ایک مکثف لیفی عضلی غلاف میں ملفوف ہوتا ہے ہر حویصلہ کے وسطانی حاشیہ کے طول میں ڈکٹس ڈیفرنس (قنات ناقل) کا فراخ (ampulla) دوڑتا ہے۔

1237 **ساخت**۔ حویصلات منی تین طبقات سے بنے ہوئے ہوتے ہیں: یعنی ایک بیرونی یا فضائی طبقہ، ایک درمیانی یا عضلی طبقہ (جو ڈکٹس ڈیفرنس کے درمیانی طبقہ کے نسبت پتلا اور دو تہوں ایک بیرونی طولی اور دوسری اندرونی مدورتہ میں مرتب ہوتا ہے) اور ایک اندرونی یا مخاطی طبقہ، جو پھیکا زرد، اور سفیدی مائل بھورے رنگ کا ہوتا اور ایک نازک شبکی ساخت پیش کرتا ہے۔ سرحلمہ استوانی ہوتا ہے اور عطفوں کے اندر ساغرنما خلیے (goblet cells) موجود ہوتے ہیں، جن کا افراز سیال منوی میں شامل ہو جاتا ہے۔

عروق و اعصاب۔ حویصلات منویہ کو رسد پہنچانے والی شرائین ڈل اور انفیریئر ویسیکل اور ڈل ہیمورائڈل آرٹریز سے ماخوذ ہیں۔ اور وہ اور عروق لمفائیہ شرائین کے ہمراہ ہوتی ہیں۔ اعصاب پیلوک پلیکسز (حوضی ضفیرہ جات) سے ماخوذ ہیں۔

اطلاقی تشریح۔ خصیہ کے تدرن (ٹیوبرکیولوسس) کی حالتوں میں اکثر یہ مرض حویصلات منویہ میں بھی پھیل جاتا ہے۔ چنانچہ اس مرض میں آختہ گری (castration) کے عملیہ کا فیصلہ کرنے سے پہلے ہمیشہ حویصلات منویہ کا امتحان معاء مستقیم کی راہ سے کر لینا چاہئے۔ حویصلات سوزاکی سبداء کے مزمن التہاب مجری البول میں

(posterior urethritis) میں بھی ماؤف ہو جاتے ہیں۔ ممکن ہے کہ جو بصلات منویہ کا پھوڑا کہفۂ باریطونی میں پھٹ جائے اور مہلک التہاب باریطون (peritonitis) پیدا کر دے۔

قناتہائے قاذف (ejaculatory ducts) (تصویر 1206) تعداد میں دو ہیں، یعنی خط درمیانی کے ہر جانب ایک ایک۔ ہر قناتِ قاذف جو بصلۂ منی کی قنات کا قنات ناقل (ڈکٹس ڈیفرنس) کے منتہائی جزو کے ساتھ اتصال ہو جانے سے بنتی ہے اور تقریباً ۲ سینٹی میٹر لمبی ہوتی ہے۔ وہ غدۂ قدامیہ (پراسٹیٹ) کے قاعدہ سے شروع ہو کر آگے اور نیچے کے طرف درمیانی اور جانبی لختوں کے درمیان دوڑتی، شکوۂ قدامیہ (پراسٹیٹک یوٹرکل) کے جوانب کے برابر برابر گذرتی، اور اکمت منوی (colliculus seminalis) پر جھری نما دہانوں میں شکوہ قدامیہ (پراسٹیٹک یوٹرکل) کے فتحہ کے حاشیوں پر یا اُن کے عین اندر ختم ہو جاتی ہیں (صفحہ 1229)۔ یہ قناتیں اپنی منتہاؤں کے قریب جسامت میں کم ہوتی نیز متقارب ہو جاتی ہیں۔

ساخت۔ قناتہائے قاذف کے طبقات نہایت پتلے ہوتے ہیں۔ وہ یہ ہیں:- بیرونی لیفی تہ، جو غدۂ قدامیہ (پراسٹیٹ) کے اندر قناتوں کے داخل ہو جانے کے بعد تقریباً بالکل غائب ہو جاتی ہے۔ عضلی ریشوں کی ایک تہ، جو ایک پتلی بیرونی مدور اور ایک اندرونی طولی تہ پر مشتمل ہوتی ہے، اور غشائے مخاطی۔

حبل المنی اور اُسکی پوششیں

(THE SPERMATIC CORD AND ITS COVERINGS)

جب خصیہ دیوار شکم میں سے ہو کر صفن یا فوطے (اسکروٹم) میں اترتا ہے تو وہ اپنے ساتھ اپنے عروق و اعصاب اور قنات ناقل (ڈکٹس ڈیفرنس) کو بھی کھینچ لیجاتا ہے۔ یہ ساختیں شکمی اُربی حلقہ (ابڈامنل انگوینل رنگ) کے مقام پر

باہم ملکر مجموعی طور پر حبل المنی (Funiculus spermaticus) (spermatic cord) بنا دیتی ہیں، جو خصیہ کو صفن یا فوطہ میں لٹکاتی اور شکمی اُربی حلقہ سے لیکر خصیہ کے پچھلے کنارے تک پھیلتی ہے۔ بائیں حبل المنی دائیں کے نسبت ذرے لمبی ہوتی ہے۔

حبل المنی (اسپرمیٹک کارڈ) اُربی قنال میں سے عبور کرتی ہے (صفحہ 487) اور ایسا کرنے میں اُن مختلف تہوں سے جو شکمی دیوار بناتی ہیں ڈھکی ہوئی ہوتی ہے۔ یہ پوششیں نیچے کے طرف صفن یا فوطہ کی دیوار میں پھیلتی ہیں اور اندر سے باہر کے طرف جاتے ہوئے قمعی الشکل (infundibuliform) آویزندہ (cremasteric) اور انٹر کرورل (intererural = بین ساقی (بین مخزی) رداؤں کے ناموں سے موسوم ہیں۔

ردائے قمعی الشکل (انفنڈی بیولیفارم فیشیا) ایک پتلی تہ ہے جو حبل المنی (اسپرمیٹک کارڈ) کو ڈھیلے طور پر محصور کرتی اور ردائے مستعرض (ٹرانسورسالس فیشیا) سے ماخوذ ہے (صفحہ 487)۔

ردائے آویزندہ (کریمیسٹیرک فیشیا) متعدد عضلی حزمات سے بنتی ہے جو فضائی بافت کے ذریعہ باہم جڑے ہوئے ہوتے ہیں۔ یہ عضلی حزمات عضلۂ آویزندہ (cremaster) بناتے اور داخلی شکمی عضلۂ مورب (آبلیکس انٹرنس ابڈامینس) کے ساتھ مسلسل ہوتے ہیں (صفحہ 481)۔

ردائے بین ساقی (انٹرنل کرورل فیشیا) (external spermatic fascia) ایک پتلی لیفی جھلی ہے، جو اوپر خارجی شکمی عضلۂ مورب (آبلیکس ابڈامینس ایکسٹرنس) کے وتر کے ساتھ مسلسل ہے اور تحت الجلد اُربی حلقہ کے قائموں سے نیچے بڑھ آتی ہے (صفحہ 478)۔

حبل المنی کی ساخت۔ حبل المنی شرائین، اُوردہ، عروق لمفائیہ، اعصاب اور قنات ناقل (ڈکٹس ڈیفرنس) سے بنی ہوئی ہوتی ہے، اور یہ سب فضائی بافت کے ذریعہ باہم جڑے ہوئے ہیں۔

حبل المنی کی شرائین یہ ہیں:۔ ٹیسٹیکیولر آرٹری (شرائین خصیوی)، ایکسٹرنل اسپرمیٹک آرٹری (بیرونی حبل المنوی شریان) دی آرٹری آف دی ڈکٹس ڈیفرنس (شریان قنات ناقل)۔

ٹیسٹیکیولر آرٹری (شریان خصیوی) جو ابڈامنل اے آرٹا (شکمی اُورطی) کی ایک شاخ ہے، ابڈامنل انگوئنل رنگ (شکمی اُربی حلقہ) کے مقام پر کہفۂ شکمی سے خارج ہوتی اور اسپرمیٹک کارڈ (حبل المنی) کے دوسرے ترکیبی اجزا کے ساتھ ساتھ انگوئنل کنال (اُربی قنال) میں سے اور سبکیوٹینیئس انگوئنل رنگ (تحت الجلد اُربی حلقہ) میں سے ہوتی ہوئی صفن یعنی فوطے کے اندر چلی جاتی ہے۔ پھر وہ خصیہ تک نیچے اوترتی اور پیچ و خم کھا کر کئی شاخوں میں منقسم ہو جاتی ہے، جن میں کی دو یا تین قنات ناقل کے ساتھ ساتھ جاتی بریخ کو رسد پہنچاتی اور قنات ناقل کی شریان کے ساتھ منضم ہو جاتی ہیں۔ دوسری شاخیں جرم خصیہ کو رسد پہنچاتی ہیں۔

ایکسٹرنل اسپرمیٹک آرٹری (بیرونی حبل المنوی شریان) (کرمیسٹرک آرٹری: شریان آویزندہ) انفیریئر ایپی گیسٹرک آرٹری (تحتانی شراسیفی شریان) کی ایک شاخ ہے۔ یہ حبل المنی کی پوششوں کو رسد پہنچاتی اور ٹیسٹیکیولر آرٹری (شریان خصیوی) کے ساتھ منضم ہو جاتی ہے۔

آرٹری آف دی ڈکٹس ڈیفرنس (شریان قنات ناقل) جو سوپیریئر ویسیکل آرٹری کی ایک شاخ ہے، ایک لمبی اور مہین عرق ہے، جو قنات ناقل کی ہمراہی میں رہتی اور اُسی کے طناب پر منشعب ہو کر خصیہ کے قریب ٹیسٹیکیولر آرٹری (شریان خصیوی) کے ساتھ منضم ہو جاتی ہے۔

ٹیسٹیکیولر وینز (خصیوی اُوردہ) خصیہ کی پشت سے باہر نکلکر بریخ سے معاونات حاصل کرتی ہیں۔ وہ متحد ہو کر ایک پیچدار ضفیرہ، پلیکسس پیمپینی فارمس (plexus pampiniformis = ضفیرۂ سلوکیہ) بنا دیتی ہیں، جس سے حبل المنی کا بیشتر حصہ بنتا ہے۔ اس ضفیرہ کو بنانے والے عروق بہت کثیر التعداد ہیں اور قنات ناقل (ڈکٹس ڈیفرنس) کے سامنے سے صعود کرتے ہیں۔ تحت الجلد اُربی حلقہ سے نیچے وہ متحد ہو کر تین یا چار وریدیں بنا دیتے ہیں، جو انگوئنل کنال میں سے گذرتی اور شکمی اُربی حلقہ کی راہ سے شکم میں داخل ہو کر باہم متحد ہو کر دو وریدیں بنا دیتے ہیں پھر یہ بھی متحد ہو کر ایک منفرد ورید بناتی ہیں جو دائیں جانب پر انفیریئر وینا کیوا (اجوف نازل) کے اندر ایک زاویۂ حادہ میں، اور بائیں جانب پر بائیں رینل وین (ورید کلوی) کے اندر ایک زاویہ قایمہ میں کھلتی ہے۔

خصیہ کے **عروق لمفائیہ** صفحہ 790 پر بیان کئے گئے ہیں۔

اعصاب یہ ہیں: جینیٹوفیمورل نرو (genitofemoral nerve) کی ایکسٹرنل اسپرمیٹک

شاخ، اور (۲) مشارکی کا اسپرمیٹک پلیکسس (ضفیرۂ حبل المنی)، جس میں پیلوک پلیکسس (ضفیرۂ حوضی) سے وہ رشتک آکر ملتے ہیں جو قنات ناقل کی شریان کے ہمراہ ہوتے ہیں۔

صفن

(THE SCROTUM)

صفن ایک جلدی جیب ہے، جس میں خصیے، اور احبال منی کے زیرین حصے مظروف ہیں اور جو پیوبک سمفیسس (ارتفاق عانہ) کے نیچے رانوں کے بالائی حصوں کے سامنے واقع ہے۔ صفن اپنی سطح پر ایک حید (ridge) یا سیون (raphe) کے ذریعہ سے ایک دائیں اور ایک بائیں حصے میں منقسم ہے۔ یہ حید آگے کے طرف قضیب کی زیرین سطح تک، اور پیچھے کے طرف پیرینیم (عجان) کے درمیانی خط کے برابر برابر سبرز (anus) تک مسلسل ہے۔ چونکہ بائیں حبل المنی کا طول نسبتہً زیادہ ہوتا ہے، لہذا صفن کا بایاں حصہ بھی متناظر طور پر دائیں کے نسبت زیادہ نیچے لٹکتا ہے۔ بیرونی شکل مختلف حالات میں مختلف ہوتی ہے: مثلاً گرمی کے اثر سے اور معمر اور نحیف اشخاص میں صفن لمبا اور ڈھیلا ہوتا ہے، لیکن سردی کے اثر سے اور نوعمر اور قوی الجثہ اشخاص میں وہ چھوٹا، جھرّی دار اور خصیتین سے قریبی طور پر لگا ہوا ہوتا ہے۔ وہ جلد اور ڈارٹاس ٹیونک (dartos tunic = طبقہ سلخیہ) اور ساتھ ہی انٹرکرورل (بین ساقی)، کریمیسٹرک (آویزندہ) اور انفنڈی بیولیفارم (قمعی الشکل) رداؤں پر مشتمل ہے جو حبل المنی کے تعلق میں پہلے بیان ہو چکے ہیں۔ انفنڈی بیولی فارم فیشیا (قمعی الشکل رداء) کے اندر ٹیونیکا وجائنالس (طبقۂ غمدیہ) کا جداری ورقہ ہوتا ہے (تصویر 1207)۔

جلد بہت پتلی اور بھورے سے رنگ کی ہوتی ہے، اور اس میں عموماً شکنیں یا جھرّیاں پڑی ہوئی ہوتی ہیں۔ وہ دور دور پھیلے ہوئے سخت اور بل دار بالوں سے

چھائی ہوئی ہوتی ہے، جنکی جڑیں جلد کے اندر سے نظر آتی ہیں۔ اُن میں دہنی جسرا میں (sebaceous follicles) موجود ہوتی ہیں، جن کے افراز میں ایک مخصوص قسم کی بُو ہوتی ہے۔

1239 **ڈارٹاس ٹیونک** (dartos tunic = طبقہ سلخیہ)۔ یہ غیر مخطط عضلی ریشوں کی ایک پتلی تہ ہے، جو صفن کے قاعدہ کے گرد بن ران اور عجان (پیرینیم) کی اوپری رداء کے ساتھ مسلسل ہے۔ یہ اندر کی طرف ایک فاصل بھیجتی ہے جو بیضوں کو قضیب کی جڑ کی زیرین سطح سے جوڑتا اور صفنی جیب (scrotal pouch) کو خصیوں کے لئے دو کہفوں میں تقسیم کر دیتا ہے۔ ڈارٹاس ٹیونک (طبقہ سلخیہ) جلد سے قریبی طور پر جُڑا ہوا مگر ماتحت اجزاء کے ساتھ نازک فضائی بافت کے ذریعہ سے مرتبط ہوتا ہے، جس پر وہ انتہائی آسانی کے ساتھ پھسلتا رہتا ہے۔

عروق و اعصاب۔ صفن کو رسد پہنچانے والی شرائین یہ ہیں:۔ فیمورل آرٹری (شریانِ فخذی) کی سوپرفیشیئل (اوپری) اور ڈیپ (عمیق)، ایکسٹرنل پیوڈینڈل (بیرونی حیائی) شاخیں، پیرینیئل آرٹری (شریان عجانی) کی پوسٹیریئر اسکروٹل (موخر صفنی) شاخیں، اور انفیریئر ایپی گیسٹرک آرٹری (تحتانی شراسیفی شریان) سے آنیوالی کریمیسٹرک (آویزندہ) شاخ۔ اور وہ متناظر شرائین کے عمر کا تعاقب کرتی ہیں۔ **عروق لمفائیہ** اُربی لمفائی غدد میں ختم ہوتی ہیں۔ **اعصاب** ابڈیکٹس (قطنی صغیرہ) کی ایبو انگوئینل (فوقفی ابری) اور لمبو انگوئینل (قطنی ابری) شاخیں پیرینیئل نرو (عصب عجانی) کی دو پوسٹیریئر اسکروٹل (موخر صفنی) شاخیں، اور پوسٹیریئر فیمورل کیوٹینیئس نرو (موخر فخذی جلدی عصب) کی پیوڈینڈل (حیائی) شاخ ہیں۔

اطلاقی تشریح۔ صفن خصیتین (testes) کی حفاظت کے لئے ایک نہایت ہی اچھا غلاف یا پوشش ہے۔ یہ اجسام یعنے خصیتین، جو کہفۂ صفن میں معلق اور آزاد واقع اور ایک غشائے مصلی سے گھرے ہوئے ہوتے ہیں، بہت تحرک (mobility) کی قابلیت رکھتے ہیں اور اسی وجہ سے یہ صفن کے اندر بہ آسانی اِدھر اُدھر پھسل سکتے ہیں اور اس طرح ضرب اور دباؤ کی چوٹوں سے محفوظ رہتے ہیں۔ صفن کی جلد نہایت لچکدار ہے اور بہت پھیلاؤ کی قابلیت رکھتی ہے، اور بوجہ اپنی تحت الجلد ساخت کے ڈھیلے پن اور زیادتی مقدار کے صفن اُذیما کی حالتوں میں بہت بڑا ہو جاتا ہے، کیونکہ اِس حصہ میں اس کی معلق وضع کے باعث اُذیما کا امکان خاص طور پر

FIG. 1208.—The constituent cavernous cylinders of the penis. The glans penis and the anterior part of the corpus cavernosum urethræ are detached from the corpora cavernosa penis and turned to one side.

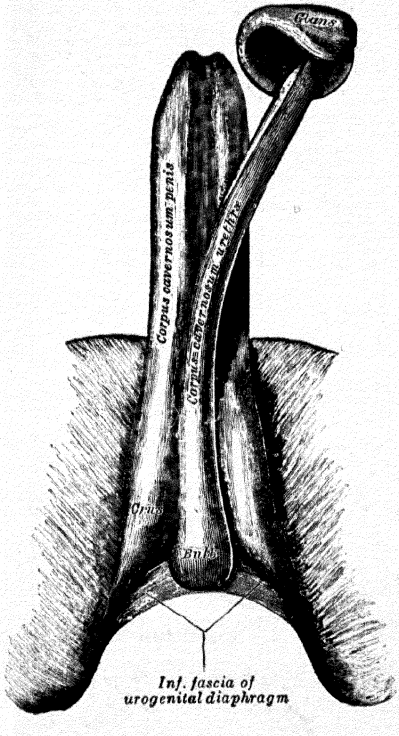

FIG. 1209.—A transverse section through the penis.

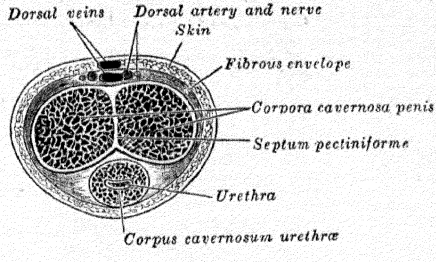

FIG. 1210.—A section through the corpus cavernosum penis in the non-distended condition. (Cadiat.)

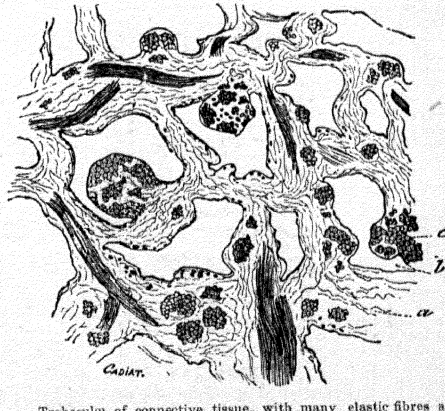

a. Trabeculæ of connective tissue, with many elastic fibres and bundles of plain muscular tissue, some of which are cut across (*c*). *b*. Blood-sinuses.

ہوتا ہے۔

تحت الجلد بافت کے ڈھیلے پن کے باعث ممکن ہے کہ نہایت خفیف چوٹوں سے بڑی دموی دعابدریاں (extravasations) واقع ہو جائیں۔ ڈارٹاس ٹیونک (طبقۂ سلخیہ) کے عضلی ریشے صفن کے زخم میں انقباض اور اس کی جسامت میں نہایت کمی پیدا کر دیتے ہیں، جیسا کہ آختہ گری (castration) کے عملیہ کے بعد ہوتا ہے، اور یہ ریشے زخم کی کوروں کو ملا ہوا رکھنے اور کھلے ہوئے حصوں کو ڈھانکنے میں ممد ہوتے ہیں۔

قضیب

(THE PENIS)

قضیب ایک لٹکا ہوا یا جھولتا ہوا عضو ہے، جو پیوبک آرچ (محراب عانہ) کے سامنے اور اس کی جانبوں سے معلق ہے۔ قضیب ہی کے اندر مجری البول کا بیشتر حصہ مشمول ہے۔ پلپلی حالت میں قضیب کی شکل اسطوانہ نما ہوتی ہے لیکن حالت استادگی (نعوظ) میں وہ ایک گول زاویوں والے مثلثی منشور کی شکل اختیار کر لیتا ہے اس طرح پر کہ منشور کی ایک جانب قضیب کی پشت بناتی ہے۔ قضیب متکہف بافت (cavernous tissue) کے تین اسطوانہ نما تودوں سے بنتا ہے، جو لیفی بافت کے ذریعہ سے باہم پیوستہ اور جلد سے ڈھکے ہوئے ہوتے ہیں۔ ان میں کے دو تودے 1240
پہلو بہ پہلو واقع ہوتے ہیں، اور کارپورا کورنوزا پینس (corpora cavernosa penis = قضیبی کہفی اجسام) کے نام سے موسوم ہیں۔ تیسرے تودے میں سے (جس کا محل وقوع وسطی اور دوسرے دو تودوں سے نیچے ہے) مجری البول کا کہفی حصہ گذرتا ہے اور یہ تودہ کارپس کورنوزم یوریتھری (corpus cavernosum urethræ = مجری البولی کہفی جسم) کے نام سے موسوم ہے (تصاویر 1208,1209)۔ کارپورا کورنوزا پینس (قضیبی کہفی اجسام) جرم قضیب کا بیشتر حصہ بناتے ہیں۔

اپنی وسعت کی اگلی تین چوتھائی میں وہ ایک دوسرے کے اقتراب (apposition) میں واقع ہیں اور انھیں صرف قضیبی فاصل ایک دوسرے سے جدا کئے ہوئے ہوتا ہے (تصویر 1209)۔ پیچھے وہ دو گاؤدم زائدوں کی صورت میں [جو کرورا آفدی پینس (crura of the penis = قضیبی ساقین) کے نام سے موسوم ہیں] متباعد ہو کر محراب عانہ کے فرعات (rami) سے مضبوطی کے ساتھ پیوستہ ہوتے ہیں۔ پیچھے سے آگے کے طرف تعاقب کیا جائے تو ہر کرس (ساق) کی ابتداء ایک کند نوک والے زائدہ کی صورت میں اسکیئم (ischium = عظم الورک) کے حدیبہ (tuberosity) کے سامنے سے ہوتی ہے۔ اپنے رفیق (مقابل ساق) سے ملنے سے عین پہلے ہر ساق ایک خفیف بالیدگی پیش کرتی ہے، جس کو بلب آفدی کارپس کورنوزم پینس (bulb of the corpus cavernosum penis = قضیبی کہفی جسم کے بصلہ) کا نام دیا گیا ہے۔ اس نقطہ سے آگے کرس (ساق) میں ایک بھنچاؤ واقع ہو کر وہ اصلی جسم کہفی میں مخلوط ہو جاتا ہے، جو اپنے اگلے سرے تک یکساں قطر برقرار رکھتا ہے۔ ہر کارپس کورنوزم پینس (قضیبی کہفی جسم) قضیب کی نوک سے تھوڑے فاصلہ پر یکایک ایک گول انتہا میں ختم ہو جاتا ہے۔

قضیبی کہفی اجسام ایک مضبوط لیفی لفافہ سے گھرے ہوئے ہوتے ہیں، جو اوپری اور عمیق ریشوں پر مشتمل ہوتا ہے۔ اوپری ریشے طولی رُخ کے ہوتے ہیں اور ایک منفرد نلی بناتے ہیں جو دونوں کہفی اجسام کو محصور کر لیتی ہے۔ عمیق ریشے ہر کہفی جسم کے گرد مدور مرتب ہو کر وسطی مستوی میں اپنے اتصال سیپٹم آفدی پینس (قضیبی فاصل) بنا دیتے ہیں۔ یہ فاصل پیچھے دبیز اور مکمل ہوتا ہے، لیکن سامنے نامکمل ہوتا ہے جہاں وہ انتصابی بندوں کے ایک سلسلہ پر مشتمل ہے، جو شانہ (کنگھی) کے دندانوں کی طرح مرتب ہوتے ہیں۔ اسی واسطے اُس کو شانہ نما فاصل (septum pectiniforme) کا نام دیا گیا ہے۔

کارپس کورنوزم یوریتھری (corpus cavernosum urethræ = مجرئی البولی جسم کہفی) (corpus spongiosum = جسم اسفنجی) مجرئی البول کے کہفی حصے کو مشمول رکھتا ہے۔ پیچھے وہ پھیلکر مجرئی البولی بصلہ (urethral bulb) بناتا ہے اور یوروجینیٹل

(بولی تناسلی) ڈایافرام کی رداءِ تحتانی کے اقتراب میں واقع ہے، جس سے وہ ایک لیفی پوشش حاصل کرتا ہے۔ مجریٔ البول بلب یعنے بصلہ کے اندر اُس کی زیرِ سطح کے نسبت بالائی سطح سے قریب تر داخل ہوتا ہے۔ بصلہ کی زیرین سطح پر ایک وسطی تجویف ہے جس سے ایک لیفی فاصل بصلہ کے جرم کے اندر اُبھر کر اُسے نامکمل طور پر دو جانبی لختوں یا نیم کروں میں تقسیم کر دیتا ہے۔

مجریٔ البولی جسم کہفی کا وہ حصہ جو بصلہ (بلب) کے سامنے ہے، متحدہ قضیبی کہفی اجسام کی زیرین سطح پر کے ایک میزاب میں قیام رکھتا ہے۔ وہ شکل میں اُسطوانہ نما اور پیچھے سے آگے کے طرف قدرے گاؤ دم ہوتا ہے۔ اُس کا اگلا سرا یکایک پھیلکر ایک مخروطِ منفرج (obtuse cone) بنا دیتا ہے، جو حشفۂ قضیب (glans penis) کے نام سے موسوم ہے۔

مقاصدِ بیان کے لئے قضیب کو تین خطوں، یعنے جڑ (root)، جسم (body) اور انتہا (extremity) میں تقسیم کرنا سہولت بخش ہے۔

قضیب کی جڑ شکل میں سہ شاخہ (triradiate) ہے کیونکہ وہ ہر جانب پر متباعد ساقین، اور وسطی مجریٔ البولی بصلہ پر مشتمل ہوتی ہے (تصویر 1208)۔ ہر ساق عضلۂ ورکیہ کہفیہ (ischiocavernosus) سے ڈھکی ہوئی اور عضلۂ بصلیہ کہفیہ (bulbocavernosus) سے گھری ہوئی ہوتی ہے۔ قضیب کی جڑ عجان میں بولی تناسلی ڈایافرام کی رداءِ زیرین اور رداءِ کالس (fascia of Colles) کے درمیان قیام رکھتی ہے۔ ان رداؤں اور فرعات عانہ (pubic rami) سے چسپاں ہونے کے علاوہ وہ فنڈی فارم (fundiform = قعرنما) اور سسپنسری لگامینٹ (suspensory ligament = رباط معلق) کے ذریعہ ارتفاقِ عانہ کے سامنے پیوستہ ہوتی ہے۔ فنڈی فارم لگامینٹ (قعرنما رباط) ریکٹس ابڈامنس (عضلۂ مستقیم شکمیہ) کے غلاف کے محاذ اور لینیا آلبا (linea alba = خطِ ابیض) سے نکلتا ہے۔ وہ دو جزیموں (fasciculi) میں منقسم ہوتا ہے، جن میں سے ایک ایک قضیب کے ہر جانب جاکر دونوں بیچے صفن کے فاصل کے ساتھ متحد ہو جاتے ہیں۔ سسپنسری لگامینٹ (رباطِ معلق) شکل میں مثلث نما ہے۔ وہ اوپر ارتفاقِ عانہ سے چسپاں ہوتا ہے نیچے وہ قضیبی کہفی اجسام کے لیفی نفافہ کے ساتھ مخلوط ہو جاتا ہے۔

1241

قضیب کا جسم جڑ سے لیکر قضیبی کہفی اجسام کے اگلے سرے تک پھیلتا ہے۔ جسم میں یہ کہفی اجسام قریبی طور پر باہم پیوستہ ہوتے ہیں۔ ایک غیر عمیق میزاب میں، جو بالائی سطح پر اُن کے اتصال کا نشان ہے، قضیب کی ڈیپ ڈارسل وین قیام رکھتی ہے۔ لیکن زیرین سطح پر اُن کے درمیان کے ایک عمیق تر اور عریض تر میزاب میں مجریٰ البولی کہفی جسم کارپس کورنوزم یوریتھری مظروف ہے۔ جسم اُس رداء سے ملفوف ہے، جو اوپر اسکارپا کی رداء (fascia of Scarpa) کے ساتھ اور نیچے صفن کے ڈارٹاس ٹیونک (طبقہ سلخیہ) اور رداء کالس کے ساتھ مسلسل ہے۔

انتہا (قضیب کا سرا) حشفۂ قضیب سے بنتی ہے، جو کارپس کورنوزم یوریتھری (مجریٰ البولی کہفی جسم) کا پھیلا ہوا اگلا سرا ہے۔ حشفۂ قضیب شکل میں کسی قدر مخروطی ہے اور اُس کا مقعر قاعدہ کارپورا کورنوزا (کہفی اجسام) کے سروں کو ڈھانکتا اور اُن سے چسپیدہ ہوتا ہے۔ اُس کے قاعدے کا اُبھرا ہوا حاشیہ کارونا گلانڈس (corona glandis = تاج حشفہ) کے نام سے موسوم ہے، اور مؤخر الذکر کے پیچھے کے بھنچاؤ کو حشفہ کی گردن (neck of the glans) کہتے ہیں۔ مجریٰ البول کا منتہائی حصہ حشفۂ قضیب میں سے ہو کر گذرتا اور اُس کے راس پر ایک انتصابی جھری میں ختم ہوتا ہے۔

قضیب کو ڈھانکنے والی جلد اپنے پتلے پن، اپنے سیاہ رنگ، عضو کے لیفی لفافہ کے ساتھ اپنے اتصال کے ڈھیلے پن، اور شحمی بافت کی غیر موجودگی کے باعث ممتاز ہے۔ قضیب کی جڑ کے پاس وہ عانہ (pubes) صفن اور عجان کی جلد کے ساتھ مسلسل ہے۔ حشفۂ قضیب کی گردن پر وہ اپنے اوپر دُہری ہو کر غلفہ یا قلفہ (prepuce or foreskin) بنا دیتی ہے، جو حشفہ پر مختلف فاصلہ تک متراکب یعنے چڑھا ہوا ہوتا ہے۔ غلفہ کی اندرونی تہ گردن کے خط کے برابر برابر اُس نلی جلد کے ساتھ مختلط ہوتی ہے جو حشفہ کو ڈھانکتی اور اُس سے مضبوطی کے ساتھ چپکتی ہے اور مجریٰ البول کے بیرونی دہانہ کے مقام پر مجری البول کی مخاطی جعلی کے ساتھ مسلسل ہو جاتی ہے۔ حشفۂ قضیب کی زیرین سطح پر ایک چھوٹا وسطی دُہراؤ غلفہ کی عمیق سطح سے حشفہ پر ایک نقطہ تک، جاتا ہے جو مجریٰ البول کے بیرونی دہانہ کے عین پیچھے

ہوتا ہے۔ یہ وسطی دُہرا اُولجام الغلفہ (frenulum of the prepuce) کے نام سے موسوم ہے۔ غلفہ حشفۂ قضیب سے ایک امکانی تاجہ کے ذریعہ جدا ہوتا ہے جسکو تاجۂ غلفہ (preputial sac) کہتے ہیں اور جو لجام کے ہر ایک جانب ۲ دو غیر عمیق خُفرات پیش کرتا ہے۔ کارونا (اکلیل) اور حشفہ کی گردن پر کثیر التعداد چھوٹے غلفی غدد (preputial glands) ہوتے ہیں۔ اِن سے ایک دُھنی مادہ کا افراز پیدا ہوتا ہے جسکو سمیگما پری پوشیائی (smegma præputii = لحمن الغلفہ) کا نام دیا گیا ہے، جو ایک مخصوص بُو رکھتا ہے۔

قضیب کی ساخت۔ کارپورا کورنوزا پینس (قضیبی کہفی اجسام) کے لیفی لفافہ کی اندرونی سطح سے، نیز فاصل کے جوانب سے کثیر التعداد سہمکیں (trabeculæ) نکلکر کہفی اجسام کو تمام سمتوں میں عبور کرتی اور اُن کو متعدد کہفی فضاؤں (cavernous spaces) میں تقسیم کردیتی ہیں، جس سے ساری ساخت میں ایک اسفنجی منظر پیدا ہوجاتا ہے (تصویر 1209) یہ سہمکیں سفید لیفی بافت، لچکدار ریشوں اور سادہ عضلی ریشوں (تصویر 1210) پر مشتمل ہوتی ہیں، اور اُن میں کثیر التعداد شرائین و اعصاب مشمول ہوتے ہیں۔ یہ کہفی فضائیں خون سے بھری ہوتی ہیں، اور چپٹے خلیوں کی ایک تہ کا استر رکھتی ہیں، جو اُوردہ کے درحلمی استر سے مشابہ ہوتا ہے۔

کارپس کورنوزم یوریتھری (مجرئی البولی جسم کہفی) کا لیفی لفافہ کارپورا کورنوزا پینس (قضیبی کہفی اجسام) کے لفافہ کے نسبت زیادہ پتلا، رنگ میں زیادہ سفید، اور زیادہ لچکدار ہوتا ہے۔ قضیبی کہفی اجسام کے نسبت اِس میں سہمکیں زیادہ نازک اور اُن کے درمیان کے شبکے (meshes) زیادہ چھوٹے ہوتے ہیں۔ کارپس کورنوزم یوریتھری (مجرئی البولی کہفی جسم) کا لفافہ جزءً غیر مخطط عضلی ریشوں سے بنا ہوا ہوتا ہے اور اِسی بافت کی ایک تہ مجرئی البول کی کنال کو گھیرتی ہے۔

عروق و اعصاب۔ کہفی فضاؤں میں خون لانیوالی شرائین قضیب کی عمیق شرائین (deep arteries of the penis) اور قضیب کی ظہری شرائین (dorsal arteries of the penis) سے نکلی ہوئی شاخیں ہیں، جو لیفی کیسہ کو اس کی بالائی سطح کے برابر برابر چھیدتی ہیں۔ 1242
بالخصوص عضو کے اگلے حصہ کے قریب کہفی ساخت میں داخل ہونے کے بعد شرائین شاخوں

میں منقسم ہو جاتی ہیں جن کو سہکیں سہارا دیتی اور ملفوف کر لیتی ہیں ان میں کی بعض شرائین ایک شعری جال میں ختم ہو جاتی ہیں، جس کی شاخیں براہ راست کہفی فضاؤں میں کھلتی ہیں۔ دوسری (شاخیں) ایک بیل دوری نما (tendril-like) شکل اختیار کرتی اور ملفف (convoluted) اور کسی قدر متسع عروق بنا دیتی ہیں، جو ہیلی سائن آرٹریز (helicine arteries = مرغولی شرائین) کے نام سے موسوم ہیں۔ یہ کہفی فضاؤں میں کھلتی ہیں اور ان سے چھوٹی شعری شاخیں تحلل سہکی ساخت کو رسد پہنچانے کے لئے جاتی ہیں۔ یہ کہفی اجسام کے پچھلے حصوں میں وافر ترین تعداد میں ہوتی ہیں۔

کہفی فضاؤں سے خون عروق کے ایک سلسلہ کے ذریعہ سے واپس جاتا ہے، جن میں سے بعض عروق حشفۂ قضیب کے قاعدے سے باہر آتے اور قضیب کی پشت پر متقارب ہو کر ڈیپ ڈارسل وین (deep dorsal vein = عمیق ظہری ورید) بنا دیتے ہیں دوسرے عروق کہفی اجسام کی بالائی سطح پر باہر جاتے اور اسی ورید میں شامل ہو جاتے ہیں بعض قضیبی کہفی اجسام کی زیرین سطح سے باہر نکلتے اور مجری البولی کہفی جسم سے شاخیں حاصل کر کے قضیب کے جوانب کے گرد لپٹ کر ڈیپ ڈارسل وین (عمیق ظہری ورید) میں ختم ہو جاتے ہیں لیکن بہت سی عروق قضیب کی جڑ سے باہر آ کر ضفیرۂ قدامیہ (prostatic plexus) میں شامل ہو جاتی ہیں۔

اعصاب دوسرے، تیسرے اور چوتھے عجزی اعصاب (سیکرل نروز) سے، پیوڈینڈل نرو (حیائی عصب) اور پیلوک پلیکسسز (حوضی ضفیروں) کی وساطت سے ماخوذ ہوتے ہیں۔ حشفۂ قضیب اور مجری البولی بصلہ پر جلدی اعصاب (cutaneous nerves) کے بعض رشتوں کے ساتھ اجسام پاشینی (Pacinian bodies) وابستہ ہوتے ہیں۔ اور ان میں کے بہت سے مختص منتہائی بصلات (end-bulbs) میں ختم ہوتے ہیں (صفحہ 1265)۔

اطلاقی تشریح۔ کبھی کبھی مرض خبیث (malignant disease) کے لئے قضیب کو قطع کر کے خارج کر دینے کی ضرورت پیش آتی ہے۔ عموماً صرف اسی قدر ضروری ہوتا ہے کہ قضیب کے پیش صفنی حصے کو خارج کر دیا جائے، لیکن کبھی پورے عضو کو اس کی عانی اور رانی فرعات کی چسپیدگی سے جدا کر کے خارج کرنا لازم ہوتا ہے۔ اول الذکر عملیہ کو انجام دینے کیلئے پشت قضیب پر سے قضیبی کہفی اجسام میں سے کاٹتے ہوئے اور پھر مجری البولی کہفی جسم کو انسے جدا کر کے اسے حشفۂ قضیب سے

قریب تر لیول پر قطع کر دیا جاتا ہے پھر مجریٰ البول کی مخاطی جھلی کو چیر کر اُس کے دامن (flap) کی کوریں بیرونی جلد سے چپکا دی جاتی ہیں تاکہ مجریٰ البول دہانے کا انقباض نہ پیدا ہو جائے جس کے وقوع کا بصورت دیگر اندیشہ ہوتا ہے۔ جن عروق کو گرہ لگانے کی ضرورت ہوتی ہے وہ یہ ہیں: قضیب کی ڈیپ اور ڈارسل آرٹریز، اور آرٹری آف دی سیپٹم۔ جب تمام عضو کو خارج کرنے کی ضرورت ہو تو مریض کو لیتھاٹومی پوزیشن (lithotomy position) یعنے عملیۂ حصاۃ کی وضع میں رکھ کر قضیب کی جڑ کے گرد کی جلد اور تحت الجلد بافت میں ایک شگاف دیکر اُس شگاف کو صفن کے خط وسطی میں ہو کر نیچے عجان تک لیجاتے ہیں۔ پھر صفن کے نصفوں کو ایک دوسرے سے علٰحدہ کر کے، اور مثانہ کے اندر ایک قاثاطیر بطور راہنما کے داخل کر لینے کے بعد بولی تناسلی ڈایافرام کے نیچے مجریٰ البول کہفی جسم کو قضیبی کہفی اجسام سے علٰحدہ کر کے قطع کر دیا جاتا ہے اور قاثاطیر کو پہلے ہی باہر نکال لیا جاتا ہے۔ اب سسپینسری لگامینٹ (رباط معلق) کو کاٹ کر کورا (کہفی ساقین) کو ایک پیریاسٹیئم اسکریپر (periosteum scraper = گرد عظمی کھرچنی) کے ذریعہ سے ہڈی سے جدا کر دیا جاتا ہے۔ مجریٰ البول کے اُس حصے کو جسے خارج نہیں کیا گیا ہے عجان میں شگاف کی پچھلی انتہا پر کی جلد سے پیوستہ کر دیا جاتا ہے۔ آزادانہ مسیلیت (free drainage) کا انتظام کرنے کے بعد بقیہ زخم کو سی کر بند کر دیا جاتا ہے۔

غدۂ قدامیہ

(THE PROSTATE)

غدۂ قدامیہ (تصاویر 1183, 1205) ایک سخت یا ٹھوس جسم ہے، جو جزءً غدی اور جزءً عضلی ہوتا ہے اور مجریٰ البول کے آغازی حصے سے گھرا ہوا ہوتا ہے۔ وہ کہفۂ حوض میں، ارتفاقِ عانہ کے زیرین حصے اور بولی تناسلی ڈایافرام کی بالائی رداء کے پیچھے، اور معاء مستقیم کے سامنے واقع ہے۔ جسامت میں وہ تقریباً ایک چیسٹ نٹ کے پھل کے برابر اور شکل میں مخروطی ہے، اور امتحان کے لئے ایک قاعدہ، ایک

راس، ایک پچھلی، ایک اگلی اور دو جانبی سطحیں پیش کرتا ہے۔

قاعدہ اوپر کے طرف رُخ رکھتا ہے اور اُس کی وسعت کے بیشتر جزو میں مثانہ بولی کی دیوار کے ساتھ براہ راست مسلسل ہے۔ مجریٰ البول اُس میں پچھلے کنارے کے نسبت اگلے سے قریب تر داخل ہوتا ہے۔

راس۔ نیچے کے طرف رُخ رکھتا اور بولی تناسلی ڈایافرام کی بالائی رداء کے ساتھ متماس ہے۔ 1243

پچھلی سطح ایک جانب سے دوسری جانب کے طرف چپٹی اور اوپر سے نیچے کے طرف محدب ہے۔ وہ اپنے غلاف اور کچھ ڈھیلی توصیلی بافت کے ذریعہ معاء مستقیم سے جُدا اور مبرز سے تقریباً ۴ سینٹی میٹر فاصلہ پر ہے (تصویر 1193)۔ اُس کے بالائی کنارے کے قریب ایک نشیب ہے، جس کے اندر ہو کر دونوں قاذف قناتیں (اجاکیولیٹری ڈکٹس) غدۂ قدامیہ میں داخل ہوتی ہیں۔ یہ نشیب پچھلی سطح کو ایک نسبتہً بڑے زیرین حصے اور ایک نسبتہً چھوٹے بالائی حصے میں تقسیم کرنے کا کام دیتا ہے۔ بالائی حصہ جو نسبتہً چھوٹا ہوتا ہے، غدۂ قدامیہ کا درمیانی لختہ بناتا ہے اور قاذف قناتوں (اجاکیولیٹری ڈکٹس) اور مجریٰ البول کے درمیان حائل ہوتا ہے۔ وہ جسامت میں بہت مختلف اور بعض حالتوں میں غدی بافت سے معرا ہوتا ہے۔ نسبتہً بڑا زیرین حصہ کبھی ایک غیر عمیق وسطی فجوہ (furrow) پیش کرتا ہے، جو اُسے نامکمل طور پر دائیں اور بائیں جانبی لختکوں میں جدا کر دیتا ہے۔ یہ لختک غدہ کی خاص جسامت بناتے ہیں اور مجریٰ البول کے پیچھے ایک دوسرے کے ساتھ مسلسل ہیں۔ یہ مجریٰ البول کے سامنے ایک بند کے ذریعہ سے جڑے ہوئے ہوتے ہیں جو استھمس (خاکنائے) کے نام سے موسوم کیا جاتا ہے۔ آخر الذکر لیفی عضلی بافت پر مشتمل ہے اور غدی جرم سے مبرا ہوتا ہے۔

اگلی سطح تنگ اور ایک جانب سے دوسری جانب تک محدب ہوتی ہے وہ ارتفاقِ عانہ سے تقریباً ۲ سینٹی میٹر پیچھے واقع ہے، اور اُس سے وریدوں کے ایک ضفیرے اور ڈھیلی شحمی بافت کی کچھ مقدار کے ذریعہ جُدا ہوتی ہے۔ وہ پیوبک (عانی) ہڈیوں سے عانی قدامی رباطات (puboprostatic ligaments) کے ذریعہ سے وابستہ ہوتی ہے۔ مجریٰ البول اس سطح سے غدۂ قدامیہ کے راس سے قدرے اوپر

اور سامنے کو باہر نکلتا ہے۔

جانبی سطحات اُبھری ہوئی اور عضلات رافعۃ المبرز (لویٹوریس اینائی) کے اگلے حصوں سے ڈھکی ہوئی ہیں، لیکن ان کے اور غدہ کے درمیان وریدوں کا ایک ضفیرہ حائل ہوتا ہے۔

غدہ قدامیہ کا قاعدہ عرضاً تقریباً ۴ سینٹی میٹر، اُس کا پیش پسین قطر تقریباً ۲ سینٹی میٹر اور انتصابی قطر ۳ سینٹی میٹر ہوتا ہے۔ اُسکا وزن قریب ۸ گرام کے ہے۔ وہ ایک لیفی غلاف سے جو رداء حوضی (پیلوک فیشیا) سے ماخوذ ہے، محصور ہوتا ہے اور یہ غلاف مستقیمی مثانی رداء (ریکٹو ویسیکل فیشیا) کے ساتھ مسلسل ہے، جو جو یصلاً منویہ اور قناتہائے ناقلہ (ڈکٹس ڈیفرنٹینز) کا غلاف بناتی ہے، نیچے پولی تناسلی ڈایافرام کی بالائی رداء کے ساتھ، اور سامنے عانی قدامی رباطات (پیوبو پراسٹیٹک لگامینٹس) کے ساتھ مسلسل ہے۔ یہ رباطات رداء حوضی (پیلوک فیشیا) کے دو دبیز بند ہیں، جو پیچھے کے طرف جاتے ہیں، یعنے ایک ایک خط وسطی کے دونوں جانب، ایک ایک بند، عانی ہڈیوں سے غدۂ قدامیہ کے سامنے تک۔ اِن رباطات کے درمیان ایک وسطی نشیب ہے، جس کا فرش رداء (فیشیا) کے ایک نسبتہً پتلے حصّے سے بنتا ہے[1] عضلات

---

[1] جی۔ ایلیٹ سمتھ (G. Elliot Smith) (Journal of Anatomy, vol.xlii) نے بتلایا ہے کہ چوتھے مہینے کے ایک نرجنین کے حوض میں سے ہوکر گزری ہوئی وسطانی تراش میں باریطون کا مستقیمی مثانی اِکتہاف (ریکٹو ویسیکل ایکس کیویشن) یا گوشہ بالغ کے گوشہ کے نسبت بہت زیادہ گہرا نظر آتا ہے۔ یہ نیچے کے طرف غدۂ قدامیہ کی پچھلی سطح پر پھیلتا ہے اور وہاں جسم عجانی (پیرینیئل باڈی) کی بالائی انتہا پر چسپیدہ ہوتا ہے۔

اِس گوشہ کی دو تہیں ایک دوسرے سے ڈھیلی چسپاں ہو جاتی ہیں اور اُنکی مصلی پوشش غائب ہو جاتی ہے، اور باریطون کی دو تہیں لیفی بافت کی ایک دوہری چادر میں (جس میں کچھ غیر مخطط عضلہ مخلوط ہوتا ہے) منتقل ہو جاتی ہیں یا یہ چادر اُن کے بجائے موجود ہوتی ہے۔ اس چادر کو وہ مستقیمی مثانی فاصل (rectovesical septum) کے نام سے موسوم کرتا اور بیان کرتا ہے کہ وہ مستقیمی مثانی رداء سے تقریباً مماثل ہے، باستثناء اِس کے کہ اُس کے جانبی کنارے

رافعۃ المبرز (لیویٹوریس اینائی) کے اگلے حصے آس پوبس (os pubis = عظم العانہ) سے پیچھے کے طرف جاکر غدۂ قدامیہ کی جانبوں سے بغلگیر ہوتے ہیں۔ غدۂ قدامیہ کو اُن سے جو سہارا حاصل ہوتا ہے اُس کی بنا پر اُن کو رافعۃ القدامیہ (levatores prostatæ) کے نام سے یاد کیا جاتا ہے۔

غدۂ قدامیہ مجریٰ البول اور قناتہائے قاذف (ejaculatory ducts) سے چھدا ہوا ہے اور شکوۂ قدامیہ (پراسٹیٹک یوٹریکل) کو مشمول رکھتا ہے۔ مجریٰ البول عموماً اُس کی بالائی ایک تہائی اور اُس کی درمیانی ایک تہائی کے اتصال کے طول میں واقع ہوتا ہے قناتیں غدۂ قدامیہ کے پچھلے حصے کے اندر ہوکر ترچھی اور آگے کے طرف جاکر مجریٰ البول کے قدامی حصے کے اندر کھلتی ہیں (صفحہ 1229)۔

ساخت (تصویر 1211)۔ غدۂ قدامیہ ایک پتلے مگر سخت کیسہ سے ملفوف ہوتا ہے، جو رداء حوضی سے ماخوذ شدہ غلاف سے الگ ہے اور وریدوں کے ایک ضفیرہ کے ذریعہ اُس سے جُدا ہوتا ہے۔ یہ کیسہ غدۂ قدامیہ سے مضبوط چپکا ہوا ہوتا ہے اور بلحاظ ساخت غدہ کے ہیکل (stroma) سے مسلسل ہے، کیونکہ اُسی بافت، یعنے غیر مخطّط عضلہ اور لیفی بافت سے بنا ہوا ہوتا ہے۔ غدۂ قدامیہ کا جرم رنگ میں پھیکا سرخی مائل رمادی اور بڑی کثافت رکھنے والا ہوتا ہے اور وہ بآسانی نہیں ٹوٹ سکتا۔ اُس میں غدّی ساخت اور عضلی بافت موجود ہوتی ہے۔

عضلی بافت غدۂ قدامیہ کا حقیقی ہیکل بناتی ہے، کیونکہ اتصالی بافت نہایت کم ہوتی ہے اور عضلی ریشوں کے درمیان محض پتلی سہمکیں بناتی ہے، جن میں غدہ کے عروق و اعصاب منشعب ہوتے ہیں۔ عضلی بافت حسب ذیل طور پر مرتب ہے:۔ کیسہ کے عین نیچے ہی ایک کثیف تہ ہے، جو غدہ کے لئے ایک حاصر پوشش بناتی ہے۔ مجریٰ البول کے قدامی حصے 1244

بقیہ حاشیہ صفحہ گذشتہ۔ یا تو بالکل آزاد ہیں یا ثانی ضفیرے کے غلاف سے چسپاں ہوتے ہیں۔ مستقیمی مثانی فاصل (ریکٹو ویسیکل سیپٹم) ایک مثلث چادر ہے جسکا اگلا کنارا باریطون سے چسپیدہ ہے، لیکن اُسکے تین زاویے علی الترتیب حویصلات منویہ کی بیرونی انتہاؤں اور غدہ قدامیہ کی زیرین کور پر واقع ہیں۔ غدۂ قدامیہ کے کیسہ کا پچھلا حصہ خاصکر مستقیمی مثانی فاصل سے بنتا ہے۔

FIG. 1211.—A transverse section through a normal prostate, opposite the middle of the urethral crest. From a subject aged nineteen years. (Taylor.)

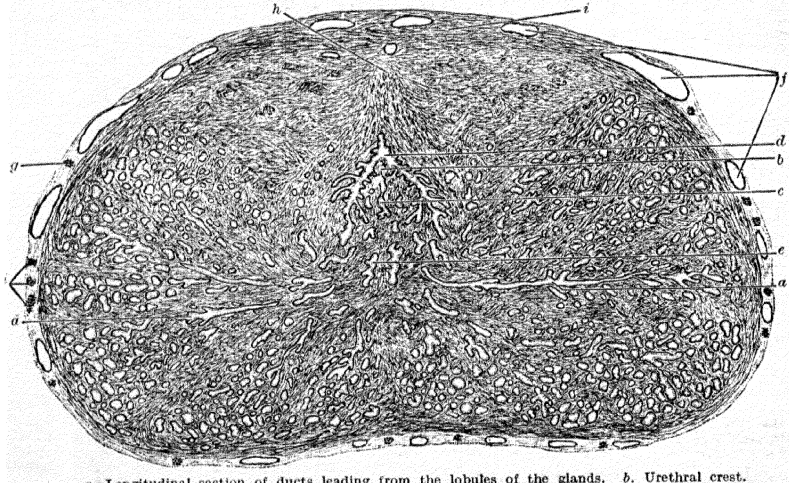

a. Longitudinal section of ducts leading from the lobules of the glands. *b*. Urethral crest. *c*. Prostatic utricle. *d*. Urethra. *e*. Ejaculatory ducts. *f*. Arteries, veins, and venous sinuses in sheath of prostate. *g*. Nerve-trunks in sheath. *h*. Point of origin of fibromuscular bands encircling urethra. *i*. Zone of striated voluntary muscle on superior surface.

کے گرد مدوّر ریشوں کی ایک کثیف تہ ہے، جو اوپر مثانہ کے عضلی طبقہ کی اندرونی تہ کے ساتھ مسلسل ہے اور اُن ریشوں کے ساتھ مخلوط ہو جاتی ہے جو مجریٰ البول کے غشائی حصہ کو گھیرتے ہیں۔ ان دو تہوں کے درمیان عضلی بافت کے بند ہیں جو آزادانہ تقالب کرتے اور شبکے بناتے ہیں جن میں قدامیہ کی غدّی ساخت مدفون ہوتی ہے۔ غدہ کے اُس حصے میں جو مجریٰ البول کے سامنے واقع ہے، عضلی بافت خاص طور پر کثیف ہوتی ہے اور یہاں غدی بافت تھوڑی ہوتی ہے یا ہوتی ہی نہیں۔ لیکن اُس حصے میں جو مجریٰ البول کے پیچھے ہے، عضلی بافت ایک چوڑے شبکوں والی ساخت پیش کرتی ہے، جو غدہ کے قاعدہ میں یعنے مثانہ کے قریب کثیف ہوتی ہے، اور راس کی طرف نسبتہً ڈھیلی اور زیادہ اسفنج نما ہو جاتی ہے۔

غدّی جرم کثیر التعداد جرابوں سے بنتا ہے، جن کا استر اکثر اوقات حلیمی ارتفاعات ظاہر کرتا ہے۔ یہ جرابات مستطیل کناتوں میں کھلتی ہیں، جو متحد ہو کر دس سے بیس تک چھوٹی ابرازی قناتیں (excretory ducts) بنا دیتی ہیں۔ وہ فضائی بافت کے ذریعہ باہم جڑی ہوئی لیفی بافت کی اطالتوں اور عضلی ہیکل سے سہارا پائی ہوئی، اور ایک نازک شعری ضفیرہ میں ملفوف ہوتی ہیں۔ کناتوں اور منتہائی حویصلات میں استر کرنے والا سرحلمہ اُستوانی قسم کا ہوتا ہے۔ غدہ قدامیہ کی قناتیں مجریٰ البول کے قدامی حصے کے فرش کے اندر کھلتی ہیں اور اُن پر سرحلمہ کی دو تہوں کا استر ہوتا ہے، جن میں سے اندرونی تہ اُسطوانی اور بیرونی تہ چھوٹے شعب خلیوں کی ہوتی ہے۔ اکثر غدّی اُنبوبات میں چھوٹے کولائیڈی تودے پائے جاتے ہیں جو نشاستہ آسا اجسام (amyloid bodies) کے نام سے مشہور ہیں۔

عروق و اعصاب۔ غدۂ قدامیہ کو رسد پہنچانے والی شرائین انٹرنل پیڈینڈل (اندرونی حیائی)، انفیریئر ویسیکل (تحتانی مثانی)، اور مڈل ہیمورائڈل (وسطی باسوری) شرائین ہیں۔ اُس کی اُوردہ غدہ کے جوانب اور قاعدہ کے گرد ایک ضفیرہ بناتی ہیں۔ ان وریدوں میں سامنے قضیب کی ڈارسل وین (وریدظہری) پہنچتی ہے، اور یہ ہیپوگیسٹرک وہینز (خشلی یا زیرمعدی اُوردہ) میں ختم ہو جاتی ہیں۔

عروق لمفائیہ صفحہ 790 پر بیان کی گئی ہیں۔ **اعصاب** پیلوک پلیکسس (دوشی ضفیرے) سے ماخوذ ہوتے ہیں۔

اطلاقی تشریح۔ غدۂ قدامیہ کی کلانی یا اس کے دوسرے مرض کا سُراغ جراح

اپنی اونگلی کی وساطت سے لگاتا ہے، جو معاء مستقیم کے اندر داخل کرلی جاتی ہے جراح غدہ قدامیہ کے راس کو محسوس کرسکتا ہے، جو مجریٰ البول کے تضیق (stricture) کے لئے عملیۂ کاک (Cock's operation) کے واسطے رہنمائی کرتا ہے۔ اسی ذریعہ سے وہ اُس وقت بھی قاثاطیر کی نوک کو ٹھیک سمت میں لیجا سکتا ہے جبکہ مجریٰ البول کے غشائی یا قدامی حصوں کی چوٹ یا مرض کی وجہ سے اُس کے داخل کرنے میں دقت پیش آئے۔ جب اونگلی آنت میں داخل کرلی جاتی ہے تو جراح بعض حالتوں میں، بالخصوص لڑکوں میں، مثانہ کی پتھری کے محل وقوع کو اور پتھری کی جسامت کو معلوم کرسکتا ہے۔ اگر (جیسا کہ بارہا ہوتا ہے) پتھری بڑھے ہوئے غدۂ قدامیہ کے پیچھے جاگزیں ہوگئی ہو تو ممکن ہے کہ معاء مستقیم سے قعر مثانہ کے طرف اوپر کے جانب دبانے سے وہ اپنی جگہ سے ہٹائی جاسکے۔ کبھی غدۂ قدامیہ سوزاک (gonorrhœa) یا دریٰنی مرض (tuberculous disease) کے باعث محل تقیح (suppuration) ہوسکتا ہے۔ یہ غدہ ایک کثیف بے لچک سخت کیسہ میں ملفوف ہے، اور اسی کیسہ سے اس غدے کے خراج (پھوڑے) کے ممر (پھیلاؤ) کی تعیین ہوتی ہے، نیز اُس شدید درد کی وجہ ظاہر ہوتی ہے جو اس مرض کی حاد شکل میں موجود ہوتا ہے۔ پھوڑا اکثر اوقات مجریٰ البول کے اندر ہی پھوٹ پڑتا ہے، کیونکہ اسی رُخ میں اُسے سب سے کم مزاحمت پیش آتی ہے، لیکن یہ بھی ممکن ہے کہ وہ معاء مستقیم میں یا نسبتہً شاذ صورتوں میں عجان (پیرینیئم) میں پھوٹ پڑے۔ زیادہ عمر میں غدۂ قدامیہ بعض اوقات نہایت بڑا ہوکر مثانہ کے اندر اُبھر آتا ہے جس سے پیشاب کے گذرنے میں رُکاوٹ ہوتی ہے۔ میسر کی تحقیقات کی رُو سے، جو گرینچ کے شفاخانہ میں عمل میں آئی، یہ معلوم ہوتا ہے کہ ساٹھ سال سے اوپر کی عمر والے تمام اشخاص کی ۲۰ فیصدی میں ایسا تسدید یا رکاوٹ موجود ہوتی ہے۔ بعض حالتوں میں یہ حالت زیادہ تر جانبی لختوں کو ماؤف کرتی ہے، جو ممکن ہے کہ بے انتہا بڑے ہوجائیں اور زیادہ تکلیف کا باعث بھی نہ ہوں۔ اور دوسری حالتوں میں معلوم ہوتا ہے کہ درمیانی لختہ سب سے زیادہ بڑا ہوجاتا ہے اور اس لختہ کی خفیف سی کلانی بھی مجریٰ البول کے اندرونی دہانہ پر ایک قسم کا مصراع (valve) بنادیتی ہے اور پیشاب کے گذرنے میں روک پیدا کرکے باعث مضرت ہوسکتی ہے۔ ایسی صورت میں مریض جس قدر زیادہ زور لگائے اُسی قدر زیادتی کے ساتھ اس سے مجریٰ البول کے اندر کا فتحہ مسدود ہوجائیگا۔ غدۂ قدامیہ کی کلانی کا یہ نتیجہ ہوتا ہے کہ مثانہ کے قاعدہ میں

1245

اِس کے اُبھار کے پیچھے ایک جیب بن جاتی ہے۔ جس میں پیشاب جمع ہو جاتا ہے، جو اس جیب سے کلی طور پر خارج نہیں کیا جاسکتا۔ اِس حالت کے لئے بعض اوقات قدامیہ برآری (prostatectomy) کا عملیہ کیا جاتا ہے۔ ارتفاق عانہ سے اوپر ایک شگاف لگا کر مثانہ کو کھولدیا جاتا ہے، خلف القدامیہ جیب (post-prostatic pouch) کی غشائے مخاطی کو کھرچ کر پھر اُنگلی کو غدۂ قدامیہ کے حقیقی کیسہ اور رواء حوض سے بنے ہوئے بیرونی کیسہ کے درمیان داخل کر دیا جاتا ہے۔ پھر اِس مستوی میں نیچے اور جانباً غدے کو علٰحدہ کیا جاتا ہے یہاں تک کہ غدے کا راس آجائے۔ یہ سب کام اُنگلی سے انجام دیا جاتا ہے، جو بتدریج اُس کے جوانب کے گرد پھرائی جاتی ہے یہاں تک کہ اگلی سطح تک پہنچ جائے، پھر غدے کو چھڑا کر آزاد کر لیا جاتا ہے پھر غدے کو بذریعۂ جر (traction) مثانہ کے اندر منتقل کر کے خارج کر دیا جاتا ہے اور عموماً اس کے ساتھ قدامی مجری البول کی غشائے مخاطی کا بیشتر حصہ بھی نکل جاتا ہے۔ نزف (جو ممکن ہے کہ بعض اوقات بہت زیادہ ہو) گرم پانی دھار کر روک دیا جاتا ہے اور مثانہ کی سیلیت عارضی طور پر قایم کر دی جاتی ہے۔ اِس عملیہ سے نہایت اطمینان بخش نتائج حاصل ہوئے ہیں۔

عجان (پرینیئم) کی راہ سے بھی غدۂ قدامیہ تک پہنچ سکتے ہیں، اور بعض حالتوں میں کلانی یافتہ غدہ اسی راہ سے خارج کیا گیا ہے۔ لیکن عام طور پر عجانی راستہ کام میں نہیں لایا جاتا، بہ استثنا، اُس حالت کے کہ جس میں خود غدے میں یا غدے کے آس پاس پھوڑا بن گیا ہو۔

بصلی مجری البول غدد

(The Bulbo-Urethral Glands)

بصلی مجری البول غدد (غدد کاؤپر = Cowper's glands)۔ یہ زرد رنگ کے دو چھوٹے گول اور کسی قدر لٹکدار جسم ہیں۔ ہر جسم تقریباً ایک مٹر کی جسامت کا اور مجری البول کے غشائی حصے سے جانباً، بولی تناسلی ڈایافرام کی رداء کی دو تہوں

کے درمیان، واقع ہے، یہ غدد مجریٰ البول بصلہ کے اوپر استراحت پذیر ہیں اور عضلۂ عاصرۂ مجریٰ البول غشائی (اسفنکٹر یوریتھری میمبرینیسیئی) کے مستعرض ریشوں سے محصور ہوتے ہیں۔ جوں جوں عمر بڑھتی ہے یہ جسامت میں بتدریج کم ہوتے جاتے ہیں۔

ہر غدہ کی ابرازی قنات تقریباً ۳ سینٹی میٹر لمبی ہوتی ہے۔ وہ غشائے مخاطی کے نیچے ترچھی آگے کے طرف جاتی ہے اور بولی تناسلی ڈایافرام سے تقریباً ۲٫۵ سینٹی میٹر سامنے مجریٰ البول کے کہفی حصے کے فرش پر کھلتی ہے۔

ساخت۔ ہر غدہ متعدد لختکوں سے بنا ہوا ہوتا ہے، جو ایک لیفی پوشش سے باہم پیوستہ ہوتے ہیں۔ ہر لختک متعدد عنیبات (acini) سے بنتا ہے، جن میں اُستوانی سرطمی خلیوں کا استر ہوتا ہے۔

نسوانی اعضائے تناسل

نسوانی اعضائے تناسل ایک اندرونی اور ایک بیرونی گروہ پر مشتمل ہیں۔ اندرونی اعضا حوض کے اندر واقع ہیں اور ان میں بیضین (ovaries)، رحمی (فلوبی) (Fallopian) اُنبوبات، رحم (uterus) اور مہبل (vagina) شامل ہیں۔ بیرونی اعضا محراب عانہ کے نیچے اور سامنے واقع ہیں۔ وہ جبل عانہ (mons pubis)، حیائی شفرانِ کبیر و صغیر (labia majora et minora pudendi)، بظر (clitoris)، بصلۂ دہلیزی (bulbus vestibuli) اور نسبتہً بڑے دہلیزی غدد (vestibular glands) پر مشتمل ہیں۔

مبیضین

(OVARIES)

مبیضین جو تعداد میں دو ہیں، مرد کے خصیتین سے متجانس ہیں۔ وہ رحم کے دونوں جانب ایک ایک، حوض کی جانبی دیوار کی مجاورت میں اور رحم کے رباط عریض (براڈ لگامینٹ) کی پشت سے چسپیدہ، رحمی اُنبوبہ کے پیچھے اور نیچے واقع ہیں (تصویر 1212)۔ اُن کا رنگ رمادی گلابی ہوتا ہے اور سطح یا تو چکنی یا جھرّی دار نا ہموار۔ ہر مبیض کا طول تقریباً ۳ سینٹی میٹر، عرض ۵ء۱ سینٹی میٹر اور دبازت تقریباً ۱۰ ملی میٹر موٹی ہوتی ہے۔ کھڑی وضع میں مبیض کا لمبا محور انتصابی ہوتا ہے۔ ہر مبیض میں ایک جانبی اور ایک وسطانی سطح، ایک اُنبوبی اور ایک رحمی انتہا، اور ایک مبیضی ماساریقی (mesovarian) اور ایک آزاد کنارا ہوتا ہے۔ مبیض ایک 1246
نشیب میں، جو مبیضی حفرہ (ovarian fossa) کے نام سے موسوم ہے حوض کی جانبی دیوار پر واقع ہے۔ یہ حفرہ سامنے محو شدہ خثلی شریان (obliterated hypogastric artery) سے اور پیچھے حالب (یوریٹر) اور شریان الرحم (یوٹیرائن آرٹری) سے محدود ہے۔ مبیض کے صحیح محلِ وقوع کے متعلق بہت اختلاف رائے رہا ہے اور یہاں جو بیان دیا گیا ہے اُس کا اطلاق عدیم الحمل (nulliparous) عورت کے مبیض کے وضع قیام پر ہوتا ہے۔ مبیض پہلے حمل کے دوران میں اپنی جگہ سے ہٹ جاتا ہے، اور غالباً پھر کبھی اپنی اصلی جگہ پر واپس نہیں آتا۔ اُنبوبی انتہا (tubal extrimity) (extrimitas tubaria) بیرونی حرقفی ورید (ایکسٹرنل ایلیاک ویین) کے قریب ہے۔ اس سے رحمی اُنبوبہ کی مبیضی جھالر (ovarian fimbria) اور باریطون کا ایک دُہراؤ جس کو مبیض کا رباطِ معلق (suspensory ligament of the ovary) کہتے ہیں چسپاں ہے یہ دُہراؤ حرقفی عروق (ایلیاک ویسلز) کے اوپر سے اوپر کی طرف جاتا ہے اور مبیضی عروق و اعصاب کو

مشمول رکھتا ہے۔ رحمی انتہا (extrimitas uterina) حوض کے فرش کے طرف رخ رکھتی ہے۔ وہ عموماً اُنبوبی انتہا کے نسبت زیادہ تنگ ہوتی ہے اور رحمی اُنبوبہ کے عین پیچھے اور نیچے ایک گول جبل کے ذریعہ سے (جس کو رباطِ مبیض کہتے ہیں اور جو رباطِ عریض کے اندر واقع ہے اور کچھ غیر مخطط عضلی ریشے مشمول رکھتا ہے) 1247
رحم کے جانبی زائدہ سے چسپاں ہے۔ جانبی سطح جداری باریطون کو چھوتی ہے جو مبیضی حفرہ کا استر بناتا اور مبیض کو تحت الباریطونی اتصالی بافت اور عروق سادہ (آبجوریٹر ویسلز) سے جدا کرتا ہے۔ وسطانی سطح بڑی وسعت تک رحمی اُنبوبہ (یوٹیرائن ٹیوب) سے ڈھکی ہوئی ہے۔ مبیضی ماساریقی کنارا سیدھا ہے اور محوّ خثلی شریان (آبلی ٹریٹیڈ ہیپوگیسٹرک آرٹری) کے جانب رُخ رکھتا ہے وہ ایک چھوٹے دُہراؤ کے ذریعہ سے مبیضی ماساریقا (mesovarium) کے نام سے موسوم ہے رباطِ عریض (براڈ لگامینٹ) کی پشت سے چسپاں ہے۔ اِس دہراؤ کی دوتہوں کے درمیان عروق دمویہ اور اعصاب مبیض کے نافچہ کو جاتے ہیں۔ آزاد کنارا محدّب ہے اور حالب کے جانب رُخ رکھتا ہے۔ رحمی اُنبوبہ (یوٹرائن ٹیوب) مبیض پر محرابی شکل میں خم کھاتا ہے اور اُس کے ماساریقی کنارے کی مجاورت میں اوپر کی طرف دوڑتا اور اُس کی اُنبوبی انتہا پر خم کھا کر پھر اُس کے آزاد کنارے اور وسطانی سطح پر نیچے کے طرف چلا جاتا ہے۔

جنین میں مبیضین خصیتین کی طرح قطنی خطے میں گردہ کے پاس واقع ہوتے ہیں۔ لیکن وہ بتدریج حوض کے اندر اوتر آتے ہیں (صفحہ 159)۔

ساخت (تصویر 1214)۔ مبیض کی سطح مکعب خلیوں کی ایک تہ سے ڈھکی ہوئی ہوتی ہے۔ یہ سرحلہ مبیض کو باریطون کی چمکدار چکناہٹ کے مقابلہ میں ایک پھیکا رمادی رنگ دیدیتا ہے۔ باریطون کے فلسمانی سرحلہ کے اور مبیض کو ڈھانکنے والے مکعب خلیات کے درمیان کا تنیہ عموماً ایک خط سے ممتاز ہوتا ہے جو مبیض کے اگلے کنارے کے گرد ہوتا ہے۔

مبیض متعدد حویصلی مبیضی جرابات پر مشتمل ہے، جو ایک ہیکل (stroma) یا ڈھانچ (framework) کے شبکوں میں مفروش ہیں۔

ہیکل کو عروق دمویہ کی وافر رسد پہنچتی ہے اور وہ بیشتر حصے میں تکلے نما خلیوں پر

FIG. 1212.—The uterus and the right broad ligament. Posterior aspect. The broad ligament has been spread out and the ovary drawn downwards.

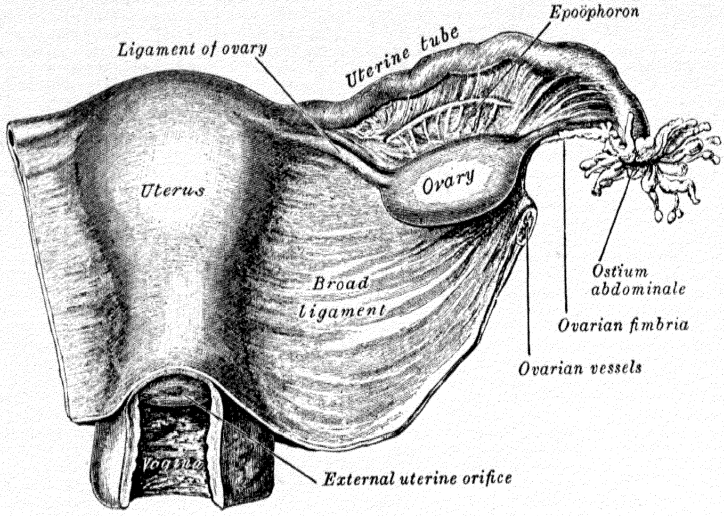

FIG. 1213.—The adult left ovary, epoöphoron, and uterine tube. Posterior aspect. (From Farre, after Kobelt.)

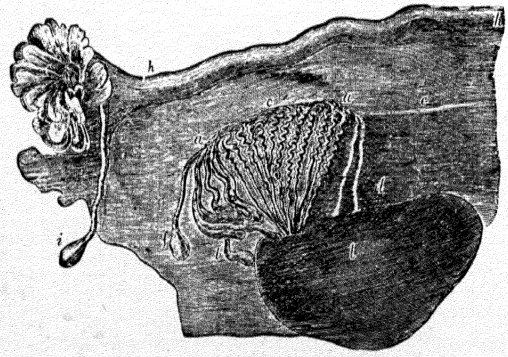

a, a. Epoöphoron formed from the upper part of the Wolffian body. *b.* Remains of the uppermost tubes sometimes forming hydatids. *c.* Middle set of tubes. *d.* Some lower atrophied tubes. *e.* Atrophied remains of the Wolffian duct. *f.* The terminal bulb or hydatid. *h.* The uterine tube. *i.* Hydatid attached to the extremity. *l.* The ovary.

مشتمل ہوتا ہے جن کے ساتھ معمولی الفالی بافت کی تھوڑی مقدار موجود ہوتی ہے۔ ان خلیوں میں سے بیشتر غیر مخطط عضلی خلیے ہوتے ہیں۔ مبیض کی سطح پر ایک کثیف تہ ہوتی ہے جسکو صفاقِ ابیض (tunica albuginea) کہتے ہیں۔ مبیضی ہیکل میں بین رختکی خلیات (interstitial cells) کے گروہ بھی موجود ہوتے ہیں، جو خصیتین کے خلیوں سے مشابہ ہوتے ہیں۔

حویصلی مبیضی (گرافی) جرابات [vesisular ovarian(Graafian) follicles] مبیض میں سے ایک تراش قطع کرنے پر مختلف جسامتوں کے کثیر التعداد حویصلات (vesicles) دکھلائی دیتے ہیں۔ یہ جرابات یا وہ بیض تاچے (ovisacs) ہیں جو بیضوں (ova) کو مشمول رکھتے ہیں۔ صفاق ابیض کے عین نیچے ہیکل کی ایک تہ ہے، جس کو قشری تہ کہتے ہیں۔ یہ تہ اِس وجہ سے ممتاز ہے کہ اس میں بیضوں کی تعداد کثیر موجود ہوتی ہے جو نمو کے ابتدائی درجے میں ہوتے ہیں۔ اس درجہ میں ہر بیضہ (ovum) نسبتہً چھوٹے مکعب خلیوں کی ایک منفرد تہ سے گھرا ہوا ہوتا ہے۔ یہ ابتدائی جرابات بچہ کے مبیض میں کثیر التعداد ہوتے ہیں۔

بلوغ کے بعد ابتدائی مبیضی جرابات میں سے کچھ جرابیں جسامت میں بڑھ جاتی ہیں۔ بیضہ کو محصور کرنے والے خلیے تعداد میں بڑھ جاتے ہیں، اور اِس کے بعد اِسطرح بنے ہوئے خلیوں کے درمیان ایک کہفہ ظاہر ہو جاتا ہے، جسے جرابی مغارہ (antrum folliculi) کے نام سے موسوم کیا جاتا ہے۔ یہ کہفہ سائل جرابی (liquor folliculi) سے پر ہوتا ہے، جو ایک شفاف البیومینی سیال ہے، جو بیضہ کو تغذیہ پہنچاتا اور محفوظ رکھتا ہے۔ جرابی سائل حصاری خلیوں کو دو طبقوں میں تقسیم کر دیتا ہے، جن میں سے بیرونی طبقہ طبقۂ ذراتی (stratum granulosum) کے نام سے، اور اندرونی رُکام مبیض (cumulus oophori) کے نام سے موسوم ہے۔ آخر الذکر طبقہ بیضہ کو گھیرے رہتا ہے[1] اور ایک مقام پر طبقۂ ذراتی سے چسپاں ہوتا ہے (تصویر 1215)۔ ٹامسن[2] (Thomson) کی رائے ہے کہ

---

[1] بیضہ کا بیان صفحات 42 to 44 پر درج ہے۔

[2] اس تعلق میں آرتھر ٹامسن کا ایک مضمون "پختہ انسانی گرافی جراب" کے عنوان کے تحت جرنل آف اینا ٹومی جلد نمبر ۵۴ میں ملاحظہ کرنا چاہئے۔

رُکام ذراتی طبقہ سے جراب کے مجبط کے کسی بھی حصے پر چسپاں ہو سکتا ہے۔ جراب کے نمو کے نسبتہً ابتدائی درجوں میں ذراتی طبقہ مکعب خلیوں کی متعدد تہوں سے بنا ہوا ہوتا ہے لیکن پختہ جراب میں وہ ایک واحد تہ پر مشتمل ہوتا ہے اور بعض مثالوں میں تو یہ تہ بھی غائب ہو جاتی ہے۔

رُکام المبیض (کیوٹیوس اوفورائی) اور طبقۂ ذراتی کے خلیوں کے درمیان بعض ساختیں منتشر ہوتی ہیں، جن کو اجسامِ کال و ایکسنر (bodies of Call and Exner) کہتے ہیں۔ انکو گھیرنے والے خلیات شعاعی صورت میں مرتب ہوتے ہیں۔ جراب کی بالیدگی کے ترقی یافتہ درجوں میں یہ اجسام صرف رُکام (کیوٹیوس) میں پائے جاتے ہیں۔ ہر جسم نخزمایہ کے ایک کم و بیش متجانس تودہ پر مشتمل ہوتا ہے بعض بنیات سے یہ تودہ اپنے تعاملات میں منجمد جرابی سائل سے مشابہ ہوتا ہے۔ یہ اجسام خالیہ دار بن جاتے ہیں اور ٹوٹنے کا رجحان رکھتے ہیں، لہذا اغلب ہے کہ ابتداءً جرابی سائل انھیں کے انحلال (dissolution) سے پیدا ہو جاتا ہے۔

1248 ایک کامل نمو یافتہ یا "پختہ" مبیضی جراب کا قطر تقریباً دس ملی میٹر ہوتا ہے (Thomson, loc. cit.) یہ جراب ایک کیسہ (غلافِ جرابی = theca folliculi) سے گھری ہوئی ہوتی ہے، جو مبیضی ہیکل سے ماخوذ ہوتا اور ایک اندرونی اور ایک بیرونی طبقہ سے بنا ہوا ہوتا ہے۔ اندرونی طبقہ (tunica interna) دُھیلی ترتیب رکھنے والے گول یا نکیلے خلیات پر مشتمل اور ایک شعری ضفیرہ سے چھایا ہوا ہوتا ہے۔ جوں جوں جراب پختہ ہوتی جاتی ہے اس طبقہ کی عروقیت بڑھتی جاتی ہے اور پھر عروق شعریہ رُکام کے چسپیدہ حصے کے خلیوں کے درمیان بڑھتے جاتے ہیں۔ اندرونی طبقہ اور اُس کو استر کرنے والے ذراتی طبقہ کے درمیان ایک پتلی بیرونی سرحدی جھلی (external limiting membrane) (غشاء قاعدی = basal membrane) ہوتی ہے۔ بیرونی طبقہ (tunica externa) اندرونی طبقہ کے نسبت زیادہ سخت اور کم عروقی بافت پر مشتمل ہوتا ہے اور اُس میں غیر مخطط عضلی ریشوں کی مقدار کثیر موجود ہوتی ہے۔

پختہ جراب سطح مبیض کے قریب آتی اور بالآخر اُس پر پھوٹ پڑتی ہے، اور خارج شدہ بیضہ کو، جو رُکام المبیض (کیوٹیوس اوفورائی) کے خلیوں سے گھرا ہوا ہوتا ہے، رحمی انبوبہ

FIG. 1214.—A section through the ovary. (After Schrön.)

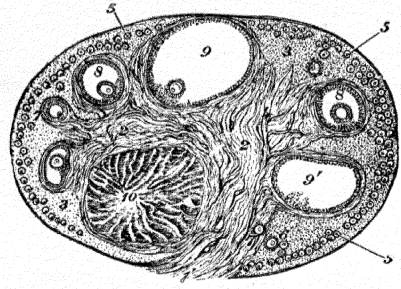

1. Outer covering. 1'. Attached border. 2. Central stroma. 3. Peripheral stroma. 4. Blood-vessels. 5. Vesicular follicles in their earliest stage. 6, 7, 8. More advanced follicles. 9. An almost mature follicle. 9'. Follicle from which the ovum has escaped. 10. Corpus luteum.

FIG. 1215.—A section through an ovarian follicle of a cat. × 50.

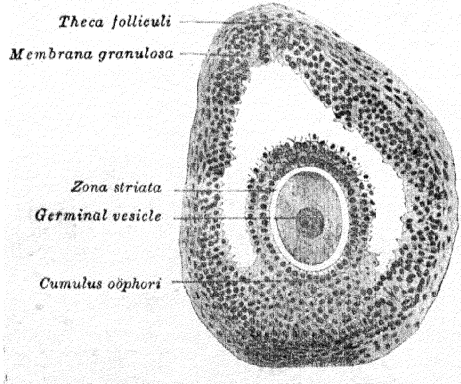

(یوٹرائن ٹیوب) کا جھالردار سرا گرفت میں لے لیتا ہے، اور پھر یہ بیضہ رحمی اُنبوبہ میں سے کہفہ رحم میں منتقل کر دیا جاتا ہے۔ جراب کا انشقاق غالباً بیرونی طبقہ کے غیر مخطط عضلی ریشوں کے انقباض سے واقع ہوتا ہے۔

رابنسن[1] (Robinson) نے فیرٹیس (ferrets) یعنے نیولے کے قسم کے جانوروں میں بیضی جرابات کی تکوین، انشقاق، اور مسدودی کے متعلق تحقیقات کر کے دکھلا دیا ہے کہ ان جانوروں میں رُکام المبیض کے خلیوں کے درمیان ایک سیّال (جسے اس نے ثانوی سائل جرابی کا نام دیا ہے) پیدا ہو کر جراب کے آخری انتفاخ میں (جو انشقاق سے پہلے واقع ہوتا ہے) حصہ لیتا ہے۔

جرابات اور بیضوں کی پختگی بلوغ سے لیکر حیات نسوانی کے تولیدی زمانہ کے اختتام تک بلاناغہ جاری رہتی ہے۔

جسم اصفر (کارپس لوٹیئم) (corpus luteum) - بیضہ کے اخراج کے بعد گرانی جراب کے اندر ایک سلسلۂ تغیرات واقع ہوتا ہے، جن کا نتیجہ اُس ساخت کی تکوین ہے جسے جسم اصفر کہتے ہیں۔ کامل نمو پانے کے بعد یہ جسم کثیر التعداد خلیات پر مشتمل ہوتا ہے، جو عروقی التعالی بافت کے نازک ڈوروں کے ذریعہ سے ایک دوسرے سے جدا ہوتے ہیں۔ جراب کے مرکز میں یہ بافت مکثف ہو کر ایک تودہ بنا دیتی ہے جو خلیات سے معرا ہوتا ہے۔ جسم اصفر کے خلیات دو قسم کے ہوتے ہیں: **(الف) لیوٹینی خلیات** (lutein cells) جو بڑے اور نہایت کثیر التعداد ہوتے ہیں اور جن میں زرد رنگ موجود ہوتا ہے، اور (ب) **نزد لیوٹینی خلیات** (paralutein cells) جو چھوٹے اور نسبتہً قلیل التعداد ہوتے ہیں۔ لیوٹینی خلیات گرانی جراب کے ذراتی طبقہ کے خلیات سے، اور نزد لیوٹینی خلیات اندرونی طبقہ کے خلیات سے ماخوذ ہیں۔[2]

اگر خارج شدہ بیضہ خصیب (fertilized) نہ ہو تو جسم اصفر کا انحطاط بہ سرعت واقع

---

[1] Arthr Robinson, Transactions of the Royal Society of Edinburgh, vol.lii part ii.

[2] Wilfred Shaw, British Medical Journal, Nov. 21,1925, p. 952

ہو جاتا ہے، اور وہ دو ماہ کے اندر گھٹکر ایک چھوٹے ندبہ (cicatrix) کے برابر ہو جاتا ہے لیکن اگر بیضہ خصیب ہو گیا تو جسم اصفر جسامت میں بڑھ جاتا ہے اور وسطِ حمل کے زمانہ تک قطر میں تقریباً ۲،۵ سینٹی میٹر کے برابر ہو سکتا ہے۔ حمل کے آخری مہینوں میں لیوٹینی خلیات اپنا رنگ کھو بیٹھتی ہیں اور جسم اصفر کی جسامت کم ہو جاتی ہے، چنانچہ اختتام حمل تک اُس کا قطر گھٹ کر تقریباً ۱ سینٹی میٹر رہ جاتا ہے[1]۔

عروق و اعصاب مبیضین اور رحمی اُنبوبات کی شرائین مبیضی شرائین (اوویریئن آرٹریز) ہیں جو اورطی سے آتی ہیں۔ ہر شریان قنات فلوپی کے ماساریقا (میزوسالپنکس) میں رحمی شریان (یوٹرائن آرٹری) سے متفہم ہوتی ہے۔ وہ کچھ شاخیں رحمی اُنبوبہ کو بھیجتی ہے اور دوسری شاخیں جو ماساریقائے مبیض (میزاوویریئم) کو عبور کر کے مبیض کے نافچہ میں داخل ہوتی ہیں اور وہ نافچہ سے ایک ضفیرہ کی شکل میں باہر نکلتی ہیں، جس کو **ضفیرۂ سلوبیہ** (pampiniform plexus) کہتے ہیں۔ ورید المبیض (اوویرین وین) اسی ضفیرہ سے بنتی ہے اور شریان کے ساتھ حوض سے چلی جاتی ہے۔ **عروق لمفائیہ** صفحہ 791 پر بیان کئے گئے ہیں۔ **اعصاب** ہیپوگیسٹرک پلیکسس (حشوی ضفیرہ) یا پیلوک پلیکسس (حوضی ضفیرہ) سے اور اوویرئین پلیکسس (مبیضی ضفیرہ) سے ماخوذ ہیں اور رحمی اُنبوبہ کو ایک شاخ یوٹرائن نروز (رحمی اعصاب) میں کے ایک عصب سے پہنچتی ہے۔

فوق المبیض (epoophoron) (تصاویر 1212, 1213)۔ فوق المبیض یا آلۂ روزن مُلر (organ of Rosenmuller) ماساریقائے قنات فلوپی (میزوسالپنکس) کے جانبی حصے میں مبیض اور رحمی اُنبوبہ کے درمیان واقع ہے اور چند چھوٹے انبیبات (ductuli transversi) پر مشتمل ہوتا ہے، جو مبیض کے طرف متقارب ہوتے ہیں، لیکن ان کے مقابل سرے ایک غیر کامل یا ناقص النمو قناۃ فوق المبیضی طولی قنات (ductus longitudinalis epoophori) یا گارٹنر (duct of Gartner) میں کھلتے ہیں جو رحم کے رباط عریض میں رحمی اُنبوبہ کے جانبی حصہ سے متوازیاً، دوڑتی ہے

موضوعوں کی ایک نسبتہً چھوٹی تعداد میں قنات گارٹنر کا تعاقب رحم کے پہلو کے 1249

[1] ملاحظہ ہو۔ The Physiology of Reproduction by F. H. A. Marshall, 1910,

برابر برابر اندرونی دہنہ کے لیول کے قریب تک کیا جا سکتا ہے۔ یہاں وہ رحم کی عضلی دیوار کو چھید کرتی اور عنق الرحم میں اُتر جاتی ہے۔ وہ بتدریج غشائے مخاطی سے قریب تر ہوتی جاتی ہے، ٹھیک اُس کے پاس تک نہیں پہنچتی۔ پھر یہ قنات وجائنا کی جانبی دیوار میں نیچے کی طرف جاتی اور غشاء بکارت (hymen) کے آزاد حاشیہ پر یا اُس کے قریب ختم ہو جاتی ہے۔

جار المبیض (paroophoron) چند منتشر ناقص النمو انبیبات پر مشتمل ہوتا ہے جو بچہ میں بہترین نظر آتے ہیں اور رباطِ عریض میں فوق المبیض اور رحم کے درمیان قیام رکھتے ہیں۔

فوق المبیض کی قنا کہاں سے مستعرضہ (ڈکیٹولی ٹرانسورسی) اور جار المبیض کے انبیبات جسم ولف (Wolffian body) یا میان گردہ (mesonephros) کے انبیبات کے باقیات ہیں۔ فوق المبیضی طولی قنات قنات ولف (Wolffian duct) کا ایک بدستور قایم رہا ہوا حصہ ہے۔

اطلاقی تشریح۔ التہابات جو مبیض کو ماؤف کرتے ہیں وہ خاص رحمی اُنبوبہ کے التہابات کی توسیع ہیں۔ مبیضی نوساختیں (new formations) عام طور پر واقع ہو جایا کرتی ہیں اور وہ ٹھوس ہوتی ہیں یا دُویری (cystic)۔ آخرالذکر کم عام ہیں۔ "مبیضی دُویرات" (ovarian cysts) اکثر حالتوں میں دُویری غدی سلعات (cystadenomata) ہوتے ہیں، جو مبیضی جرابات سے پھوٹ نکلتے ہیں اور ان کے ابعاد (dimensions) بہت بڑے ہو سکتے ہیں۔ شاذ مثالوں میں وہ مبیض کے نافچہ کے یا فوق المبیض کے انبیبات سے نکلتے ہیں۔ دوسری مثالوں میں رباطِ عریض کی تہوں کے درمیان ایک صاف آبی دُویرہ بنجاتا ہے۔ جب مبیضی دُویرہ ایک مرتبہ مشخص ہو جائے تو اُسے ہمیشہ خارج کر دینا چاہیے کیونکہ اس کا احتمال ہوتا ہے کہ وہ تقیح (suppuration) سے، یا اپنی ڈنڈی کی تلوی (torsion) سے، یا دوسری خطرناک پیچیدگیوں سے ماؤف ہو جائے۔ اُسے خارج کرنے کا عمل جسے مبیض شکافی (ovariotomy) کا نامناسب نام دیا گیا ہے، یہی ہے کہ شکم کو کھول کر دُویرہ کو اس شگاف کے اندر سے باہر نکال دیا جاتا ہے، پھر چمٹوں کے ذریعہ دُویرہ کی ڈنڈی کو شنکجہ میں پکڑ کر دُویرہ کو کاٹ کر آزاد کر دیا جاتا ہے۔ ڈنڈی کو نیچے سے باہر کے طرف عرضاً قطع (transfix) کر کے ایک باہم گتھوا ں گرہ (interlocking ligature) لگا کر خوب مضبوط جما دینا چاہیے، یہ گرہ ایسی ہوتی ہے جو پھسل کر

ہٹ نہیں سکتی۔ ڈنڈی رباطِ عریض کے ایک مستطیل حصے سے بنتی ہے، جس کے ساتھ رحمی انبوبہ اور مبیضی شریان اور کثیر التعداد بڑی وریدیں شامل ہوتی ہیں۔ مبیض شکافی کا عملیہ جس میں ایسے زیادہ دُوبرے کو خارج کرنا ہو جس کے ساتھ دوسری پیچیدگیاں موجود نہوں کوئی خاص مشکلات نہیں پیش کرتا، لیکن اُن صورتوں میں جن میں پُرانے التصاقات (چپکیاں) چھوٹی آنت کو بھی ماؤف کر دیں، ممکن ہے کہ اس عملیہ میں سخت مشکلات پیش آئیں۔

رحمی اُنبوبات (تصاویر 1212, 1217)

(THE UTERINE TUBES)

رحمی اُنبوبات (uterine tubes) فلوپی اُنبوبات (Fallopian tubes) جو تعداد میں دو ہیں بیضوں (ova) کو مبیضین سے کہفہ رحم کے اندر منتقل کرتی ہیں۔ یہ اُنبوبات رحم کے رباطات عریض (broad ligaments) کے بالائی حاشیوں میں واقع ہیں ہر ایک اُنبوبہ تقریباً ۱۰ سینٹی میٹر لمبا ہوتا ہے، اور اُس کا ایک سرا کہفۂ رحم کے بالائی زاویہ کے اندر اور دوسرا کہفۂ بارلیطون میں مبیض کے قریب کھلتا ہے۔ کہفۂ رحم کے اندر کا فتحہ بہت چھوٹا ہوتا ہے اور اس کے اندر محض ایک باریک سخت بال داخل ہو سکتا ہے کہفۂ بارلیطون کے اندر کا فتحہ شکمی دہنہ (abdominal ostium) کے نام سے موسوم ہے اور جب اُس کی عضلی دیوار ڈھیلی ہوتی ہے تو اس کا قطر تقریباً ۳ ملی میٹر ہوتا ہے۔ شکمی دہنہ رحمی انبوبہ کے ایک قرنا نما (trumpet-shaped) پھیلاؤ کی تہ میں واقع ہے، جس کو قمع (infundibulum) کہتے ہیں اور جس کا محیط مختلف التعداد غیر منتظم زائدوں کی شکل میں نکلا ہوا ہوتا ہے۔ ان زائدوں کو جھالروں (fimbriæ) کے نام سے موسوم کیا گیا ہے، اور اسی واسطے بعض اوقات اُنبوبہ کے اِس دہنہ کو جھالردار سرا (fimbriated end) کہتے ہیں۔ ان جھالروں

FIG. 1216.—Transverse section of a human uterine tube. Stained with hæmatoxylin and eosin. × 15.

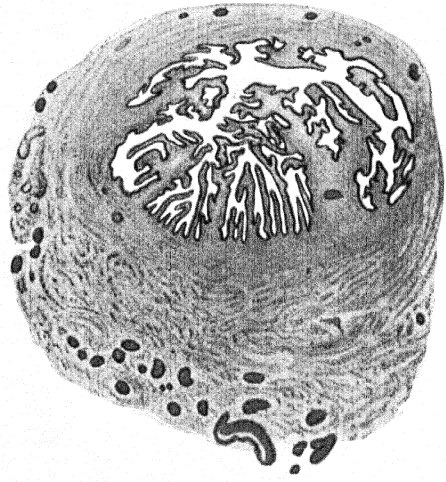

کی اندرونی سطحوں پر غشائے مخاطی کا استر ہوتا ہے جو نسبتہً بڑی جھالروں میں طولی دہراؤں کا منظر پیدا کر دیتا ہے۔ یہ دُہراؤ قمع کے مخاطی استر کے ایسے ہی دُہراؤں کے ساتھ مسلسل ہوتے ہیں۔ ایک جھالر دوسری جھالروں کے نسبت زیادہ لمبی اور عمیق میزاب دار ہوتی ہے اور یہ مبیض کی اُنبوبی انتہا سے چسپاں ہوتی ہے۔ یہ مبیضی جھالر (ovarian fimbria) کے نام سے موسوم ہے قمع اُنبوبہ کے انتفاخ یا فراخ (ampulla) میں کھلتا ہے، جو پتلی دیوار والا اور پیچدار ہوتا ہے اور اُنبوبہ کے تمام طول کا نصف سے زائد بناتا ہے۔ ایمپولا کے بعد ایک تنگ حصہ یا خاکنائے (isthmus) ہے، جو گول اور حبل نما ہوتا ہے اور اُنبوبہ کا وسطانی ثلث بناتا ہے۔ خاکنائے سے رحم کی دیوار میں مسلسل ہونے والا حصہ تقریباً اسنٹی میٹر لمبا ہے اور وہ اُنبوبی رحمی حصے (pars uterina tubæ) کے نام سے موسوم ہے۔

1250

رحمی اُنبوبہ جانباً مبیض کی رحمی انتہا تک جاتا ہے، اور پھر ماسار یقائے مبیضی کے کنارے کے برابر برابر مبیض کی اُنبوبی انتہا تک صعود کرتا ہے اور اُس پر محرابی شکل میں خم کھاتا ہے۔ بالآخر وہ نیچے کی طرف پھر کر مبیض کے آزاد کنارے اور وسطانی سطح کی مجاورت میں ختم ہو جاتا ہے۔ رحمی اُنبوبہ کی جھالروں سے یا اُن کے پاس کے رباط عریض سے ملحق اکثر ایک یا زائد چھوٹے ڈنڈی دار حویصلات ہوتے ہیں۔ ان کو حویصلی زوائد (appendices vesiculosæ) (hydatids of Morgagni) کہتے ہیں۔

ساخت (تصویر 1216)۔ رحمی اُنبوبہ تین طبقات، مصلی، عضلی، اور مخاطی پر مشتمل ہے۔ بیرونی یا مصلی طبقہ باریطونی ہے۔ درمیانی یا عضلی طبقہ غیر مخطط عضلی ریشوں کی ایک بیرونی طولی تہ اور ایک اندرونی مدوّر تہ پر مشتمل ہے، جو رحم کی انھیں تہوں کے ساتھ مسلسل ہوتی ہیں۔ اندرونی یا مخاطی طبقہ رحم کے مخاطی استر کے ساتھ اور اُنبوبہ کے شکمی دہنہ کے مقام پر باریطون کے ساتھ مسلسل ہے۔ اُس میں طولی شکنیں پڑی ہوئی ہوتی ہیں، جو خاکنائے کے نسبت فراخے میں بہت زیادہ وسیع ہوتی ہیں۔ استری سرحلمہ اُستوانی اور ہدبی ہوتا ہے۔ اسی قسم کا سرحلمہ جھالروں کی اندرونی سطحوں پر بھی پایا جاتا ہے، لیکن ان زائدوں کی بیرونی یا مصلی سطحوں پر سرحلمہ بتدریج باریطون کے درحلمہ میں مخلوط ہو جاتا ہے۔

اطلاقی تشریح۔ رحمی اُنبوبہ کے امراض کی اکثریت ان سرایتوں کے باعث ہوتی ہے

جو مہبل اور رحم کے راستہ سے پھیل جاتی ہیں، اور مرض اکثر رحمی اُنبوبہ میں نہیں ٹھہرتا بلکہ آگے باریطون تک پہنچ جاتا ہے اور حاد عمومی التہاب باریطون (acute general peritonitis) یا ایک محدود المقام حالت پیدا کر دیتا ہے، جسے گرد رحمی التہاب (perimetritis) کہتے ہیں جو حاد (acute) یا مزمن (chronic) ہو سکتا ہے۔ گرد رحمی التہاب کے بعد اکثر مختلف دردناک حالتیں پیدا ہو جاتی ہیں، جو اُن باریطونی انضمامات (peritoneal adhesions) کے باعث ہوتی ہیں جو غشائے مصلی کے التہاب سے پیدا ہو کر عمر بھر قائم رہتی ہیں۔ اُنبوبہ رحم کا التہاب (salpingitis) عموماً یا تو گانوکاکس (gonococcus) یعنے سوزاکی بنفات کی سرائت کا نتیجہ ہوتا ہے یا اُن عفونی عضویوں (septic organisms) کی سرایت کا جو وضع حمل یا اسقاط کے وقت جاگزیں ہو گئے ہوں۔ بہت سی حالتوں میں اُنبوبات کے جھالردار سرے انضمامات سے مسدود ہو جاتے ہیں، اُنبوبات میں پیپ جمع ہو جاتی ہے اور اس کا نتیجہ **تقیح قنات فلوپی** (pyosalpinx) ہوتا ہے۔

یقین کیا جاتا ہے کہ بیضہ کی تخصیب (fertilization) یعنے بارآوری (صفحہ 48) رحمی اُنبوبہ میں واقع ہوتی ہے اور پھر خصیب بیضہ (fertilized ovum) عموماً رحم میں منتقل کر دیا جاتا ہے لیکن ممکن ہے کہ بیضہ اُنبوبہ سے چپک جائے اور اس میں نمو یاب ہو کر خارج الرحم حمل (ectopic gestation) کی عام ترین قسم پیدا کر دے۔ ایسی حالتوں میں انفس (amnion) اور سلی (chorion) تو بنتے ہیں لیکن ایک حقیقی غشاء ساقط (true decidua) کبھی موجود نہیں ہوتی، اور یہ حمل عموماً اس طرح ختم ہو جاتا ہے کہ بیضہ شکمی دہنہ کی راہ سے خارج ہو جاتا ہے، اگرچہ یہ بھی شاذ نہیں کہ اُنبوبہ کیسہ باریطون کے اندر شق ہو جائے اور اس کے ساتھ شدید نزف واقع ہو جائے جس کی روک تھام کے لئے جراحی کارروائی کی ضرورت ہوتی ہے۔

رحم

(UTERUS)

(تصاویر 1212, 1217, 1218)

رحم یا بچہ دان (womb) ایک کھوکھلا دبیز دیوار والا، عضلی عضو ہے جو

FIG. 1217.—The female pelvis and its contents. Anterosuperior aspect.

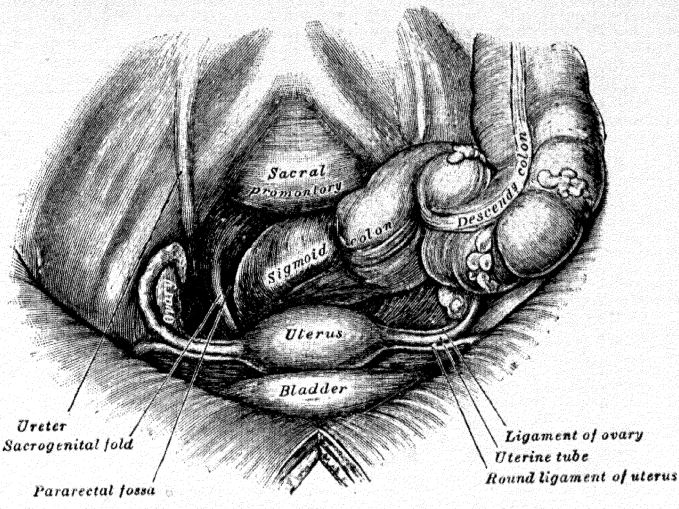

FIG. 1218.—A median sagittal section through the female pelvis.

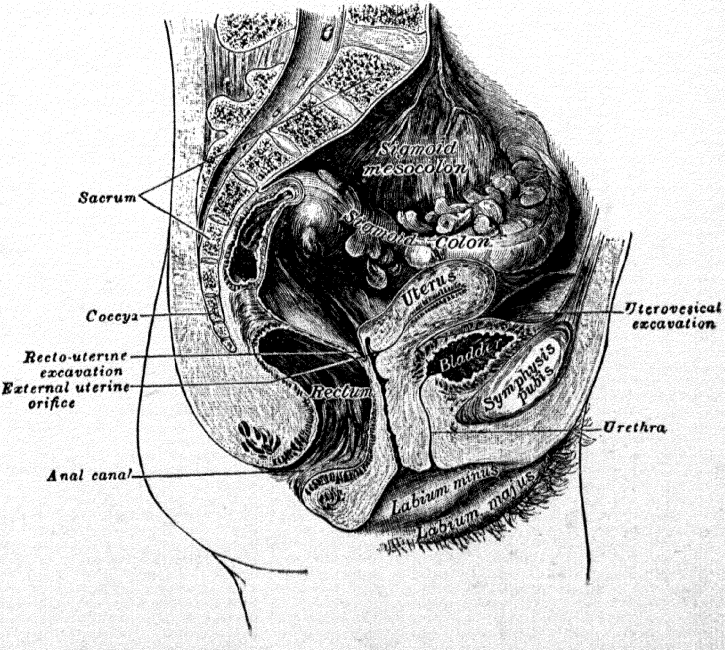

حوضی کہفہ میں سامنے مثانۂ بولی اور پیچھے معاء مستقیم (ریکٹم) کے درمیان واقع ہے۔ اُس کے بالائی حصے میں رحمی اُنبوبات، ہر جانب ایک ایک، کھلتی ہیں لیکن نیچے اس کا کہفہ مہبل کے کہفہ سے رابطہ رکھتا ہے۔ جب بیضین سے بیضوں کا اخراج ہوتا ہے تو وہ رحمی اُنبوبات کی راہ سے کہفہ رحم میں منتقل ہوتے ہیں۔ اگر ایک بیضہ خصیب یا بارور ہو جائے تو وہ خود کو رحم کی دیوار میں مدفون کر لیتا ہے اور معمولاً اُس وقت تک رحم کے اندر محبوس و جاگزیں رہتا ہے جبتک کہ قبل الولادت (prenatal) نمو تکمیل کو پہنچ جائے۔ رحم کی جسامت اور ساخت میں بھی تغیرات واقع ہوتے ہیں تاکہ اُسے نمو پذیر مضغہ کی ضروریات کی بجائی کی توفیق حاصل ہو جائے۔ زچگی (parturition) کے بعد رحم تقریباً اپنی پہلی حالت پر عود کر آتا ہے، لیکن اُس کی کلانی کے کچھ آثار باقی رہ جاتے ہیں۔ عمومی بیانیہ اغراض کے لئے بالغ باکرہ کے رحم کو ایک تمثیلی شکل تصور کر لیا جاتا ہے۔

دوشیزگی کی حالت میں رحم آگے سے پیچھے کے طرف چپٹا اور ناشپاتی نما شکل کا ہوتا ہے۔ ساتھ ہی اُس کا تنگ سرا نیچے اور پیچھے کے طرف رُخ رکھتا ہے۔ وہ مثانہ کے، جو نیچے اور سامنے ہے، اور قولون سینی (سگمائڈ کولن) اور معاء مستقیم کے جو اوپر اور پیچھے ہیں، درمیان واقع ہے اور بالکل حوض کے اندر ہوتا ہے، اور اُس کا قاعدہ بالائی حوضی روزن (سوپیریئر پیلوک اپرچر) کے بیول سے نیچے ہوتا ہے۔ اُس کا بالائی حصہ رباط عریض اور رباط مستدیر (براڈ اور راؤنڈ لگامینٹس) سے لٹکا ہوا ہوتا ہے لیکن اُس کا زیرین حصہ حوض کی لیفی بافت میں مدفون ہوتا ہے۔

رحم کا لمبا محور قریب قریب بالائی حوضی روزن کے محور میں قیام رکھتا ہے، لیکن چونکہ یہ عضو آزادانہ حرکت کی قابلیت رکھتا ہے لہٰذا اِس کا محل وقوع مثانہ اور معاء مستقیم کے پھولنے کے ساتھ متغیر ہوتا ہے۔ بجز اُس وقت کے جبکہ پھولے ہوئے مثانہ نے اُسے جگہ سے بہت ہٹا دیا ہو، وہ مہبل کے ساتھ ایک زاویہ بناتا ہے، کیونکہ مہبل کا محور کہفۂ حوض اور زیرین روزن کے محوروں کے ساتھ متناظر ہوتا ہے۔

1251

رحم کا طول ۷٫۵ سینٹی میٹر اور عرض اُس کے بالائی حصے میں ۵ سینٹی میٹر اور دبازت ۲٫۵ سینٹی میٹر ہوتی ہے۔ اُس کا وزن ۳۰ سے ۴۰ گرام تک ہوتا ہے۔ وہ دو حصوں میں تقسیم کیا جا سکتا ہے۔ اُس کی سطح پر، وسط سے قدرے نیچے، ایک

خفیف سی تنگی ہے، جس کو خاکنائے (isthmus) کہتے ہیں، اور اسی سے متناظر ایک تنگی کہفۂ رحم میں ہوتی ہے، جس کو رحم کا اندرونی دہنہ (internal orifice) کہتے ہیں۔ خاکنائے سے اوپر کا حصہ **جسم** (body) اور اُس کے نیچے کا حصہ **عنق** (cervix) کے نام سے موسوم ہے۔ جسم کے اُس حصے کو، جو رحمی اُنبوبات کے مدخل میں سے گذرنے والے مستوی سے اوپر واقع ہے **قعر** (fundus) کہتے ہیں۔

جسم۔ رحم کا جسم قعر سے خاکنائے تک بتدریج تنگ ہوتا جاتا ہے۔

مثانی یا اگلی سطح مثانۂ بولی کے اقتراب میں ہوتی ہے۔ یہ سطح چپٹی اور اُس باریطون سے ڈھکی ہوئی ہوتی ہے، جو مثانہ پر مثانی رحمی دُہراؤ کے طور پر منعکس ہوتا ہے مثانہ اور رحم کے درمیان کے گوشہ یا جیب کو **مثانی رحمی مغارہ** (vesico-uterine excavation) کہتے ہیں۔

معوی یا پچھلی سطح عرضاً محدب اور باریطون سے ڈھکی ہوئی ہے، جو نیچے کے طرف عنق الرحم اور مہبل کے بالائی حصہ پر مسلسل ہوتا ہے۔ یہ سطح قولون سینی کے ساتھ مجاورت رکھتی ہے، جس سے یہ عموماً چھوٹی آنت کے کچھ لچھوں کے ذریعہ سے جدا ہوتی ہے۔

قعر تمام سمتوں میں محدب ہے اور اُس باریطون سے ڈھکا ہوا ہوتا ہے جو مثانی اور معوی سطحوں پر کے باریطون کے ساتھ مسلسل ہے۔ چھوٹی آنت کے کچھ لچھے اور کبھی کبھی پھولا ہوا قولون سینی اِس پر رکھے ہوئے ہوتے ہیں۔

جانبی حاشیے خفیف طور پر محدب ہیں ہر ایک بالائی سرے پر رحمی اُنبوبہ دیوار رحم کو چھیدتا ہے۔ اِس نقطہ کے نیچے اور سامنے رحم کا رباط مستدیر (round ligament) ثبت ہوتا ہے۔ اِس نقطہ سے نیچے اور پیچھے مبیض کا رباط چسپاں ہوتا ہے۔ یہ تینوں ساختیں باریطون کے ایک دُہراؤ میں واقع ہوتی ہیں جس کو رباط عریض (براڈ لگامنٹ) کہتے ہیں، جو رحم کے حاشیہ سے حوض کی دیوار تک پھیلتا ہے۔

عنق (cervix) یا رحم کا قطعۂ زیرین طول میں تقریباً ۲٫۵ سینٹی میٹر ہے وہ جسم کے نسبت زیادہ تنگ اور زیادہ اُستوانی ہے اور اوپر اور نیچے کے نسبت وسط میں قدرے زیادہ چوڑا ہوتا ہے۔ عنق بوجہ اپنے مجاورات کے جسم کے نسبت کم آزادانہ حرکت کی قابلیت رکھتا ہے، چنانچہ اس کا لمبا محور شاذ ہی اُس خطِ مستقیم میں ہوتا ہے

جس میں جسم کا لمبا محور ہوتا ہے۔ مجموعی طور پر رحم کا لمبا محور ایک منحنی خط کی شکل پیش کرتا ہے جس کا انقعار سامنے کے طرف ہوتا ہے، یا انتہائی حالتوں میں ممکن ہے کہ خاکنائے رحم کے خط میں ایک زاویہ دار خم موجود ہو۔ 1252

عنق اگلی دیوارِ مہبل میں سے نکلا ہوا ہوتا ہے، جس سے اُس کی تقسیم ایک بالائی، فوق المہبلی حصے (supravaginal portion) اور ایک زیرین، مہبلی حصے (vaginal portion) میں ہو جاتی ہے۔

فوق المہبلی حصہ سامنے مثانہ سے بذریعہ خلوی بافت (نسیج محیط الرحم = parametrium) کے جُدا ہوتا ہے، جو عنق کی جانبوں پر بھی اور جانباً رباطاتِ عریضہ کی تہوں کے درمیان پھیلتی ہے۔ رحمی شرائین (یوٹرائن آرٹریز) عنق کے حاشیوں تک اسی لیفی بافت میں پہنچتی ہیں، لیکن ہر جانب پر رحم اُس میں عنق سے تقریباً ۲ سینٹی میٹر فاصلہ پر نیچے اور سامنے کے طرف دوڑتا ہے۔ پچھلے فوق المہبلی عنق (supravaginal cervix) بارلیطون سے ڈھکا ہوا ہوتا ہے، جو نیچے پچھلی مہبلی دیوار پر بڑھتا ہوا وہاں معاء مستقیم پر منعکس ہوتا اور مستقیمی رحمی مغارہ (recto-uterine excavation) بنا دیتا ہے (صفحہ 1155)۔ وہ معاء مستقیم کے ساتھ مجاورت رکھتا ہے، جس سے ممکن ہے کہ وہ چھوٹی آنت کی لچھیوں کے ذریعہ جُدا ہو۔

عنق الرحم کا مہبلی حصہ مہبلی قبوات (vaginal fornices) کے درمیان سے مہبل کی اگلی دیوار کے اندر نکلا ہوا ہوتا ہے (صفحہ 1257)۔ اُس کی اُبھری ہوئی گول انتہا پر ایک چھوٹا، نشیبی، کسی قدر مدوّر سوراخ ہے جو بیرونی فمِ رحم (external orifice of the uterus) ہے، جس کے ذریعہ سے کہفۂ عنق کہفۂ مہبل کے ساتھ مرتبط ہوتا ہے۔ بیرونی فم دو لبوں، ایک اگلے اور ایک پچھلے لب، سے محدود ہے۔ ان میں سے اگلا نسبتہً چھوٹا اور دبیز ہے، اگرچہ وہ عنق الرحم کے نشیب کے باعث پچھلے لب کے نسبت زیادہ نیچے تک نکلا ہوا ہوتا ہے۔ معمولاً دونوں لب پچھلی مہبلی دیوار سے متماس ہوتے ہیں۔

اندرونِ رحم (interior of the uterus) (تصویر 1219)۔ رحم کا کہفہ اس عضو کی جسامت کے مقابلہ میں چھوٹا ہوتا ہے۔

کہفۂ جسم (cavity of the body) محض ایک جھری ہے، جو سامنے سے پیچھے کے طرف چپٹی ہے جسامت میں وہ مثلثی ہے اُس کا قاعدہ رحمی اُنبوبات کے دہنوں کے درمیان کی اندرونی سطح سے، اور راس اندرونی فم رحم سے بنتا ہے۔ اس فم کی راہ سے کہفۂ جسم عنق کی کنال سے رابطہ رکھتا ہے۔

عنق کی کنال (canal of the cervix) کسی قدر تکلے نما، سامنے سے پیچھے کے طرف چپٹی، اور سروں کے نسبت وسط میں زیادہ چوڑی ہوتی ہے۔ اوپر اندرونی فم کی راہ سے وہ کہفۂ جسم سے اور نیچے بیرونی فم کی راہ سے کہفۂ مہبل سے رابطہ رکھتی ہے۔ کنال کی دیوار ایک اگلی اور ایک پچھلی طولی حید (ridge) پیش کرتی ہے، جن میں سے ہر ایک سے متعدد چھوٹے ترچھے اُستوانے کف نما دُہراؤ (palmate folds) آگے بڑھ کر ایک درخت کے تنہ سے نکلتی ہوئی شاخوں کا منظر پیدا کر دیتے ہیں۔ اس ترتیب کو رحمی شجرِ حیات (arbor vitæ uteri) کا نام دیا گیا ہے۔ یہ دُہراؤ دونوں دیواروں پر بالمقابل نہیں ہوتے، بلکہ ایک دوسرے کے درمیان ایسے فٹ ہو جاتے (یعنی ٹھیک بیٹھتے) ہیں کہ عنقی کنال کو مسدود کر دیتے ہیں۔

کہفۂ رحم کا مجموعی طول بیرونی فم سے قعر تک تقریباً ۶ سینٹی میٹر ہے۔

رباطات (ligaments)۔ رحم کے رباطات تعداد میں آٹھ ہیں:۔ ایک اگلا، ایک پچھلا، دو جانبی یا عریض (broad)، دو رحمی عجزی (uterosacral)، اور دو مستدیر (round)۔

رباطِ مقدم (anterior ligament) باریطون (anterior ligament) کے مثانی رحمی دُہراؤ (vesico-uterine fold) پر مشتمل ہے جو رحم کے سامنے سے سروِکس (عنق) اور جسم رحم کے مقام اتصال پر مثانہ پر منعکس ہوتا ہے۔

رباطِ مؤخر (posterior ligament) باریطون (posterior ligament) کے مستقیمی مہبلی دُہراؤ (rectovaginal fold) پر مشتمل ہے، جو مہبل کے قبوۂ مؤخر کی پشت سے معاء مستقیم کے سامنے منعکس ہوتا ہے۔ وہ ایک عمیق جیب کی تہ بناتا ہے، جس کو مستقیمی رحمی مغارہ (recto-uterine excavation) (جیب ڈگلس = pouch of Douglas) کہتے ہیں، جو سامنے جسم رحم کی پچھلی دیوار، عنق الرحم کے فوق المہبلی حصے اور مہبل کے قبوۂ مؤخر سے

1253

FIG. 1219.—The posterior half of the uterus and upper part of the vagina.

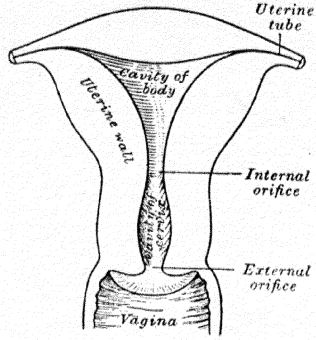

FIG. 1220.—A sagittal section through the pelvis of a new-born female child. Some coils of the small intestine which intervened between the uterus and the bladder have been removed.

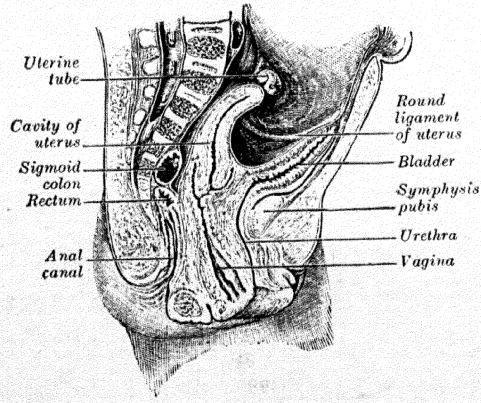

محدود ہے۔ پیچھے معاء مستقیم سے اور جانباً باریطون کے اُن دو ہلالی دہراؤں سے جو عنق الرحم سے پیچھے کے طرف، ریکٹم کے ہر ایک جانب پر حوض کی پچھلی دیوار پر چلے جاتے ہیں۔ یہ دُہراؤ عجزی تناسلی (سیکرو جینیٹل) یا مستقیمی رحمی (ریکٹو یوٹیرائن فولڈز) کے نام سے موسوم ہیں۔ اِن میں لیفی بافت اور غیر مخطط عضلی ریشوں کی مقدار کثیر موجود ہوتی ہے، جو عجز کے سامنے چسپاں ہو کر رحمی عجزی رباطات (uterosacral ligaments) بناتے ہیں۔

دو جانبی یا عریض رباطات (تصویر 1212) رحم کی جوانب سے حوض کی جانبی دیواروں کو جاتے ہیں۔ یہ رحم کے ساتھ ملکر زنانہ حوض میں ایک عرضی فاصل بنا دیتے ہیں، جو اُس کہف کو دو حصوں میں تقسیم کر دیتا ہے۔ اگلے حصے میں مثانہ اور دوسرے حصے میں معاء مستقیم اور بعض حالتوں میں چھوٹی آنت کے کچھ حصے قیام رکھتے ہیں۔ ہر رباط عریض کی دو تہوں کے درمیان یہ چیزیں ہوتی ہیں:- (۱) رحمی اُنبوبہ (۲) رحم کا رباط مستدیر (۳) مبیض اور اُس کا رباط (۴) فوق المبیض (epoophoron) اور جار المبیض (paroophoron) (۵) اتصالی بافت (۶) غیر مخطط عضلی ریشے، اور (۷) عروق دمویہ اور اعصاب۔ رباط عریض کا وہ حصہ جو رحمی اُنبوبہ سے مبیض کے لیول تک پھیلتا ہے، ماساریقائے قناتِ فلوپی (mesosalpinx) کے نام سے موسوم ہے۔ رحمی اُنبوبہ کی جھالردار انتہا اور رباط عریض کی زیرین چسپیدگی کے درمیان ایک متقعر گول حاشیہ ہے جسکو مجمعی حوضی رباط (infundibulopelvic ligament) کہتے ہیں۔

1254

رباطات مستدیر (تصویر 1217) دو تنگ چپٹے بند ہیں جن کا طول ۱۰ سینٹی میٹر اور ۱۲ سینٹی میٹر کے درمیان ہوتا ہے اور رباط مستدیر کی تہوں کے درمیان رحمی اُنبوبات کے سامنے اور نیچے واقع ہیں۔ رحم کے جانبی زاویہ سے شروع ہو کر یہ رباط سامنے اوپر اور جانباً بیرونی حرقفی (ایکسٹرنل ایلیاک) عروق کے اوپر جاتا ہے۔ پھر وہ شکمی اُربی حلقہ (اِبڈامنل انگوئنل رنگ) سے آر پار اور اُربی کنال کے طول میں سے گذر کر شفرۂ کبیر (لیبیم میجس) کو جا کر اس میں غائب ہو جاتا ہے۔ رباطات مستدیر خاصکر اُس عضلی بافت پر مشتمل ہیں جو رحم سے بڑھ آتی ہے، لیکن اُن میں کچھ خانہ دار بافت اور ساتھ ہی عروق دمویہ

ولمفائیہ، اور اعصاب بھی ہوتے ہیں، جو باریطون کے ایک دُہراؤ کے اندر ملفوف ہوتے ہیں۔ یہ دُہراؤ جنین میں ایک دُنبیبی زائدے (canal of Nuck) کی شکل میں اُربی کنال میں قدرے فاصلہ تک بڑھ آتا ہے۔ کنال نک بالغ میں عموماً محو (obliterated) ہوتی ہے، لیکن کبھی کبھی بڑی عمر میں بھی کھلی رہتی ہے۔ وہ تاچہ غمدیہ (saccus vaginalis) سے متجانس ہے، جو خصیہ کے نزول میں آگے آگے ہوتا ہے۔

ابھی بیان کئے ہوئے رباطات کے علاوہ، عنق الرحم کی ہر جانب پر ایک بند، **قولونی رباط عریض** (ligamentum tranversale colli) نام کا ہوتا ہے (Mackenrodt)۔ وہ عنق الرحم کی جانب سے اور مہبل کے قبہ (vault) اور جانبی قبوہ (lateral fornix) سے چسپاں ہے اور اُس لیفی بافت کے ساتھ مسلسل ہے جو حوض کے عروق دمویہ کو گھیرتی ہے۔

رحم کی شکل، جسامت، اور جائے قیام زندگی کے مختلف زمانوں میں اور مختلف حالات میں بدلتے رہتے ہیں۔

جنین میں رحم حوض کے بالائی روزن کے اوپر اُبھرا ہوا ہوتا ہے (تصویر 1220)۔ عنق الرحم جسم رحم کے نسبت بہت زیادہ بڑی ہوتی ہے۔

بلوغ کے وقت رحم کی شکل ناشپاتی نما ہوتی ہے، اور اُس کا وزن ۱۴ سے ۱۷ گرام تک ہوتا ہے۔ قعر رحم حوض کے بالائی روزن کے لیول سے عین نیچے ہوتا ہے۔ کف نما دُہراؤ ممیز ہوتے ہیں اور اس کہف کے بالائی حصہ تک پھیلتے ہیں۔

بالغ مین یوٹرس کی وضع قیام نہایت تغیر پذیر ہے اور خاصکر مثانہ اور معاء مستقیم کی حالت پر منحصر رہتی ہے۔ جب مثانہ خالی ہوتا ہے تو پورا رحم سامنے کے طرف رُخ رکھتا ہے اور ساتھ ہی جسم اور عنق کے مقام اتصال پر خود پر خمیدہ ہوتا ہے، جس کا نتیجہ یہ ہوتا ہے کہ جسم مثانہ پر پڑا ہوا ہوتا ہے۔ جوں جوں مثانہ بھرتا جاتا ہے، رحم بتدریج زیادہ زیادہ انتصابی (کھڑا) ہوتا جاتا ہے، یہانتک کہ کامل طور پر پھولے ہوئے مثانہ کے ساتھ قعر کا رُخ عجز (سیکرم) کے طرف ہو سکتا ہے۔

دوران حیض میں رحم بڑا اور زیادہ عروقی ہو جاتا ہے اور اُس کی سطحیں نسبتہً گول ہوتی ہیں۔ بیرونی فم گول ہوتا ہے، اُس کے لب متورم ہو جاتے ہیں اور جسم کی استری جھلی نسبتہً موٹی، نرم تر، اور زیادہ سیاہ رنگ کی ہوتی ہے۔

دورانِ حمل میں رحم بے انتہا بڑا ہو جاتا ہے اور آٹھویں مہینہ میں شراسیفی خطّے (ایپی گیسٹرک ریجن) میں پہنچ جاتا ہے۔ جسامت میں یہ زیادتی کچھ تو پہلے سے موجود رہنے والے عضلی ریشوں کی بالیدگی کے باعث اور کچھ نئے ریشوں کے نمو کی وجہ سے ہوتی ہے۔

زچگی کے بعد رحم پھر تقریباً اپنی معمولی جسامت پر آجاتا ہے اور اُس کا وزن ۴۲ گرام کے قریب ہوتا ہے۔ لیکن اُس کا کہفہ حالتِ دوشیزگی کے نسبت زیادہ بڑا ہوتا ہے، اُس کے عروق پیچدار ہوتے ہیں اور اُس کی عضلی تہیں زیادہ واضح ہوتی ہیں۔ بیرونی فم زیادہ نمایاں ہوتا ہے اور اُس کی کوریں ایک یا زائد شق ظاہر کرتی ہیں۔

بوڑھی عمر میں رحم مذبول ہو جاتا ہے اور اُسکی بافت زیادہ پھیکے رنگ کی اور زیادہ کثیف ہو جاتی ہے۔ عنق اور جسم کے درمیان ایک صریح تنگی یا بھنچاؤ ہوتا ہے جو ان دونوں کو جُدا کرتا ہے۔ اندرونی فم اکثر اور بیرونی فم کبھی کبھی مسدود پایا جاتا ہے، لیکن لب تقریباً تمام تر غائب ہوتے ہیں۔

ساخت۔ یوٹرس (رحم) تین طبقات سے بنتا ہے:۔ ایک بیرونی یا مصلی، ایک درمیانی یا عضلی اور ایک اندرونی یا مخاطی طبقہ۔

مصلی طبقہ باریطون سے ماخوذ ہے۔ وہ قعرِ رحم اور ساری پچھلی یا معوی سطح کو محصور کرتا ہے، لیکن اگلی یا مثانی سطح کو صرف جسم اور عنق کے مقامِ اتصال تک ڈھانکتا ہے۔ معوی سطح کی زیرین ایک چوتھائی میں باریطون رحم کے ساتھ قریبی طور پر پیوستہ نہیں ہوتا بلکہ ڈھیلی خلوی بافت کی ایک تہ اور بعض بڑی وریدوں کے ذریعہ اُس سے جدا ہوتا ہے۔

عضلی طبقہ جرمِ رحم کا خاص حجم بناتا ہے یہ طبقہ دوشیزہ میں کثیف اور سخت ہوتا ہے اور تقریباً کُرّی کی طرح کاٹا جا سکتا ہے۔ اِس کا رنگ رمادی مائل ہوتا ہے۔ یہ طبقہ جسم اور قعر کے وسط کے مقابل دبیز، اور رحمی اُنبوبات کے دہنوں کے مقام پر پتلا ہوتا ہے۔ یہ غیر مخطط عضلی ریشوں کے بنڈلوں پر مشتمل ہوتا ہے، جن کے ساتھ فضائی بافت، عروق دمویہ، عروق لمفائیہ اور اعصاب مخلوط ہوتے ہیں۔ دورانِ حمل میں عضلی بافت زیادہ نمایاں طور پر نمو یاب ہو جاتی ہے اور اُس کے ریشے بہت بڑے ہو جاتے ہیں۔ اگرچہ غیر مخطط عضلی ریشے تمام سمتوں میں گتھے ہوتے ہیں، لیکن وہ تین کم و بیش ممیّز تہوں (بیرونی، درمیانی، اور اندرونی) میں مرتب ہوتے ہیں۔

FIG. 1221.—A vertical section through the mucous membrane of a human uterus. (Sobotta.)

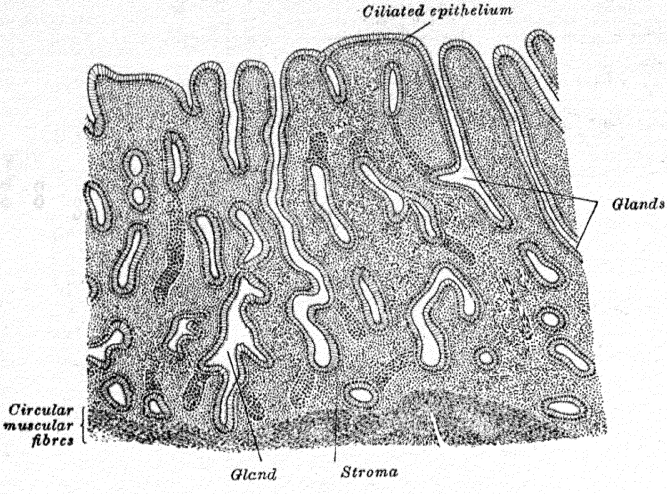

FIG. 1222.—The left uterine and ovarian arteries of an unmarried girl of 17½ years. Posterior aspect. (From a preparation by Hamilton Drummond.)

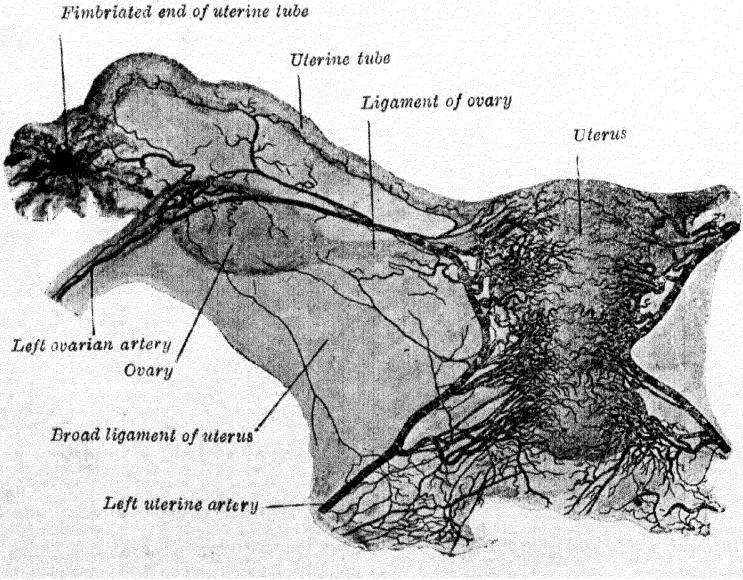

کے طرف اور جانباً دوڑ تے ہیں عنق کی بالائی دو تہائی میں غشائے مخاطی میں کثیر التعداد عمیق غدی جزائر موجود ہوتی ہیں، جو ایک صاف لزج قلوی مخاط کا افراز پیدا کرتی ہیں۔ مزید برآں کنال کے سارے طول میں مختلف التعداد چھوٹے دوبرے پھیلے ہوئے ہوتے ہیں۔ قیاس ہوتا ہے کہ یہ وہ جزائر ہیں جو محبوس افراز سے مسدود ہو کر پھول گئی ہیں۔ ان کو اووِیولا نابوتھی (ovula Nabothi) کا نام دیا گیا ہے۔ عنقی کنال کے زیرین نصف کو ڈھانکنے والی غشائے مخاطی میں کثیر التعداد طحلبات ہوتے ہیں۔ بالائی دو تہائیوں کا سرحلمہ اُستوانی اور ہدبی ہوتا ہے، لیکن اس سے نیچے کا سرحلمہ اہداب سے معرّا ہوتا ہے اور بیرونی فم کے قریب متغیر ہو کر وہ طبقاتی فلسمانی ہو جاتا ہے۔ عنق کی مہبلی سطح کا سرحلمہ اُس سرحلمہ سے مشابہ ہے جو مہبل میں استر کرتا ہے یعنے طبقاتی فلسمانی۔

عروق و اعصاب۔ رحم کی شرائین شریان خثلی (ہیپوگیسٹرک آرٹری) کی رحمی شاخیں اور شکمی اُورطی کی مبیضی شاخیں ہیں (تصویر 1222) اُن کی ممیز خصوصیت یہ ہے کہ جرم رحم میں اُن کا مسیر پیچدار ہوتا ہے۔ مبیضی شریان (اووِیرِیئن آرٹری) کا اختتام شریان الرحم (یوٹرائن آرٹری) کے اختتام سے متواصل ہو کر ایک تقمی تنہ بنا دیتا ہے، جس سے شاخیں نکلکر رحم کو رسد پہنچاتی ہیں۔ اُور وہ بڑی جسامت کی ہیں اور شرائین سے متناظر ہوتی ہیں۔ وہ رحمی وریدی ضفیرہ میں ختم ہو جاتی ہیں۔ حاملہ رحم میں شرائین خون کو مشیمہ (placenta) یعنے آنول کی بین الخملاتی فضاؤں تک پہنچاتی اور اُور وہ اُس کو وہاں سے باہر لیجاتی ہیں (تصویر 101)۔

عروق لمفائیہ صفحہ 791 پر بیان کئے گئے ہیں۔ **اعصاب** ہیپوگیسٹرک (خثلی) اور اووِیرِیئن (مبیضی) ضفیروں سے اور دوسرے تیسرے اور چوتھے سیکرل (عجزی) اعصاب سے ماخوذ ہیں۔

یہ یقین کرنے کی وجہ موجود ہے کہ اعصاب مشارکی کے ذریعہ سے منتقل شدہ صدمات (impulses) رحم کے مدوّر عضلی ریشوں کا انقباض اور طولی ریشوں کا امتناع (inhibition) پیدا کرتے ہیں، لیکن سیکرل (عجزی) (پیرا سمپیتھیٹک یعنی نزد مشارکی) اعصاب کی راہ سے منتقل شدہ صدمات اِس سے بالکل متضاد اثرات پیدا کرتے ہیں، یعنے وہ طولی ریشوں کا انقباض اور مدوّر ریشوں کا امتناع پیدا کر دیتے ہیں[1]۔

1256

[1] ملاحظہ ہو حاشیہ تحت صفحہ آئندہ۔

اطلاقی تشریح ۔ رحم کی کچھ پیش گردی (anteversion) اور پس گردی (retroversion) بلا اس احتمال کے واقع ہو سکتی ہے کہ یہ حالتیں امراضیاتی ہیں، لیکن جب عنق کے ساتھ جسم رحم کے مقام اتصال کی خمیدگی بہت زیادہ ہو جاتی ہے تو اُسے ایک مرضی حالت سمجھنا چاہئے۔ یہ بالخصوص پس گردی (retroversion) کی ایسی حالت میں صحیح ہے جبکہ اس کے ساتھ پس خمیدگی (retroflexion) بھی شامل ہو تنہا پس گردی (retroversion) یہ ہے کہ پورا رحم پیچھے کو گر جائے اور نتیجہ یہ ہو کہ عنق کا رخ سامنے عظم العانہ کے طرف ہو۔ پس خمیدگی (retroflexion) جسم رحم کا پیچھے کے طرف جھک جانا ہے، جس میں عنق اپنی معمولی وضع میں رہے۔ یہ دونوں حالتیں عموماً مشترک ہوتی ہیں۔ سقوط الرحم (prolapse of the uterus) ایک دوسرا عام آزار ہے۔ اس میں رحم حوض کے اندر غیر معمولی طور پر نیچے تک غرق ہو جاتا ہے اور کبھی کبھی فرج (vulva) سے باہر تک نکل آتا ہے۔ اس کی وجہ یہ ہے کہ رحم کو سہارا دینے والی میکانیت اس قدر ناکافی ہوتی ہے کہ اُس زور کی جو اُس پر پڑا ہے متحمل نہیں ہو سکتی۔

رحمی لیفی سلعات (uterine fibroids) کے علاج میں، جن کے لئے عملیتی تدارک کی ضرورت ہوتی ہے، سارے جسم رحم کو مع ان سلعات کے، جن کے ساتھ عنق ہو یا نہ ہو، ایک شکمی شگاف کی راہ سے خارج کر دینا نہایت اطمینان بخش نتائج پیدا کرتا ہے۔ شکم کو کھولنے کے بعد مبیضی عروق محفوظ کر لئے جاتے ہیں (کم از کم ایک مبیض کو چھوڑ کر، بشرطیکہ وہ تندرست ہو) رباطات عریض قطع کر دئے جاتے ہیں۔ اب معلوم ہوگا کہ رحم حوض سے باہر اٹھایا جا سکتا ہے، اور باریطون میں سے ایک عرضی شگاف اُس مقام پر دیا جاتا ہے جہاں وہ رحم کے سامنے سے مثانہ کی پشت پر منعکس ہوتا ہے، اور اس حشاء کو رحم کی سطح پر سے جدا کر لیا جاتا ہے۔ اب رحم کو سامنے کے طرف گردش دیکر مستقیمی رحمی مغارہ کا باریطون عرضاً کاٹ دیا جاتا ہے۔ اب رحم تقریباً آزاد ہوتا ہے اور وہ صرف دونوں جانبوں پر رباط عریض کے حصۂ زیرین سے تھما ہوا رہتا ہے، جس میں شریان الرحم شامل ہے۔ اس کو

حاشیہ صفحہ گذشتہ Consult (1) The Physiology of Reproduction by Francis H. A. Marshall, and (2) an article on the innervation of the uterus by Beckwith Whitehouse and Henry Featherstone, British Medical Journal, September 1923, p. 406.

حلقے میں لینے کے لئے ایک گرہ جس قدر ممکن ہو رحم کے قریب لگادی جاتی ہے، لیکن حالب (یوریٹر) کے محلِ وقوع کو ہمیشہ یاد رکھنا چاہیئے، اور گرہ کو باندھ دینے کے بعد ساختوں کو گرہ اور رحم کے درمیان کاٹ دیا جاتا ہے۔ اب جسمِ رحم کو اِس طرح خارج کیا جاسکتا ہے کہ اُسے اُسکے اور عنق کے مقام اتصال پر عرضاً کاٹ دیا جائے، یا اگر منظور ہو تو مہبل کی دیوار کو آگے اور پیچھے دونوں جگہ سے کاٹ کر رحم کے ساتھ عنق کو بھی خارج کیا جاسکتا ہے۔ بالآخر بار لیطون باحتیاط حوض کے فرش پر، ایک یوٹرائن ٹیوب (رحمی اُنبوبہ) سے دوسرے تک عرضی خط میں ٹانکے لگاکر عرضاً سی دیا جاتا ہے، تاکہ کوئی کچی سطح باقی نہ رہ جائے کہ جس سے چھوٹی آنت چپک سکے۔

1257 بعض اوقات عنق الرحم کے گرد کی خلوی بافت میں التہاب پیدا ہو جاتا ہے۔ بارہا اتفاق ہوتا ہے کہ آلات سے یا جنینی سر سے عنق الرحم کا تمزق (laceration) یا دریدگی واقع ہو جاتی ہے، جس سے خلوی مستوی کھل جاتے ہیں اور اسطرح اُن میں کسی ایسی سرایت کے پیدا ہو جانے کا خطرہ ہوتا ہے جو وہاں موجود ہو۔ رباط مستعرض (براڈ لگامنٹ) رحمی عجزی رباطات (یوٹروسیکرل لگامنٹس) کی تہوں کے درمیان خلوی بافت میں ایک التہابی تودہ بنجاتا ہے اور یہ حالت حوضی خلوی التہاب (pelvic-cellulitis) یا نزد رحمی التہاب (parametritis) کے نام سے موسوم کی جاتی ہے۔ یہ حالت عموماً پیلوس کی ایک جانب میں ہی محدود ہوتی ہے اور ایک بڑا التہابی تودہ بنا دیتی ہے، جو رحم کو مقابل جانب کو ہٹا دیتا ہے۔ لیکن یہ التہاب ہمیشہ محدود المقام نہیں رہتا، بلکہ ممکن ہے کہ وسیع طور پر پھیل کر معاء مستقیم کو یا مثانہ کی گردن کو گھیر لے، یا حرقفی حفرہ (ایلیاک فاسا) میں صعود کرے یا گرد کلوی خلوی بافت تک میں جا پہنچے۔ ممکن ہے کہ یہ التہاب تحلیل ہو جائے یا اِس سے ایک پھوڑا بنجائے۔ اول الذکر حالت میں التہابی حاصلات کا انداب (cicatrisation) رحم کو حوض کے ماؤف جانب کے طرف ہٹا کر غیر وضعیت (displacement) پیدا کر دیتا ہے۔ یا ممکن ہے کہ اُس وقت جبکہ التہابی عمل معاء مستقیم کو گھیر لے اُس سے تضیق معاء مستقیم (stricture of the rectum) پیدا ہو جائے۔ جب تقیح پیدا ہو جاتا ہے تو ممکن ہے کہ پیپ مثانہ، مہبل یا معاء مستقیم کے اندر پھوٹ پڑے، یا انگوئنل لگامنٹ (رباط اُربی) کے اوپر ظاہر ہو جائے، یا مثانہ کے سامنے اگلی دیوارِ شکم پر یا پچھلی دیوارِ شکم پر ایلیاک کریسٹ

(عرفِ حرقفی) اور آخری پسلی کے درمیان اوپر چڑھ آئے۔ مزید برآں ممکن ہے کہ پھوڑا اگر پیٹر شیا ٹک فورامین (سوراخ نسی) کی راہ سے حوض سے باہر نکلکر سُرین کے اندر اپنا راستہ نکال لے یا لیویٹر اینائی (رافعۃ المبرز عضلہ) کے ریشوں کے درمیان سے نیچے جاکر ایک ثانوی ورکی مستقیمی خراج (ischiorectal abscess) کے طور پر ظاہر ہو جائے۔

مہبل

(VAGINA)

(تصویر 1218)

مہبل ایک کنال ہے جو دہلیز (vestibule) یا شُفران صغیران (labia minora) کے درمیانی درز سے رحم تک پھیلتی اور مثانہ کے پیچھے اور معاء مستقیم کے سامنے واقع ہے۔ اُس کا رُخ اوپر اور پیچھے کی طرف ہوتا ہے، اور رحم کے محور کے ساتھ ایک زاویہ ۹۰ درجہ سے زائد کا بناتا ہے جو سامنے کی طرف کھلتا ہے لیکن یہ زاویہ مثانہ اور معاء مستقیم کی حالت کے ساتھ بدلتا رہتا ہے۔ اُس کی دیواریں معمولاً باہم متماس ہوتی ہیں اور اُس کے حصۂ زیرین کی معمولی شکل عرضاً ترا شنے پر حرفِ H جیسی ہوتی ہے، جس کی عرضی ڈنڈی سامنے یا پیچھے کو قدرے خمیدہ ہوتی ہے، لیکن جانبی ڈنڈیاں خطِ وسطی کے طرف کسی قدر محدب ہوتی ہیں۔ اُسکا وسطی حصہ ایک آڑی جھری کی طرح نظر آتا ہے۔ اُس کی لمبائی اُس کی اگلی دیوار کے برابر برابر ۵ سینٹی میٹر اور پچھلی دیوار کے برابر برابر ۹ سینٹی میٹر ہے۔ اُس کی چوڑائی نیچے سے اوپر تک بتدریج زیادہ ہوتی جاتی ہے۔ اُس کا بالائی سرا رحم کے بیرونی دہنہ سے تھوڑے فاصلہ پر عنق الرحم کے مہبلی حصے کو گھیرتا ہے، اور اُس کی چسپیدگی رحم کی پچھلی دیوار پر اگلی دیوار کے نسبت زیادہ بلندی تک پہنچتی ہے۔ عنق الرحم کے پیچھے کے گوشہ کیلئے قبوۂ مؤخر (posterior fornix)

کی اصطلاح استعمال کی جاتی ہے، لیکن جوانب اور سامنے کے چھوٹے گوشے جانبی اور مقدم قبوات (lateral & anterior fornices) کہلاتے ہیں۔

مہبل کی اگلی دیوار مثانہ کے قعر کے ساتھ اور مجری البول کے ساتھ مجاورت رکھتی ہے۔ اُس کی پچھلی دیوار اپنی بالائی ایک چوتھائی میں مستقیمی رحمی مغارہ کے ذریعہ اور اپنی درمیانی دو چوتھائیوں میں کچھ اتصالی بافت کے ذریعہ معاء مستقیم سے جُدا ہے۔ زیریں ایک چوتھائی مبرزی کنال سے عضلی اور لیفی بافت کے ایک تودہ کے ذریعہ سے جُدا ہوتی ہے جس کو جسم عجانی (perinæal body) کہتے ہیں۔ اُسکے جوانب رافعات المبرز (levetores ani) عضلات کے درمیان محصور ہیں۔ جوں جوں حالبین کے منتہائی حصے مثانہ کے قعر تک پہنچنے کے لئے آگے کو اور وسطانیاً بڑھتے ہیں، وہ مہبل کے جانبی قبوات کے قریب سے دوڑتے ہیں، اور جب وہ مثانہ میں داخل ہوتے ہیں تو عموماً مہبل کے سامنے واقع ہوتے ہیں (صفحہ 1221)۔

ساخت۔ مہبل ایک اندرونی مخاطی استر اور ایک عضلی طبقہ پر مشتمل ہے، جو انتضامی بافت کی ایک تہ سے جُدا ہوتے ہیں۔

غشائے مخاطی عضلی طبقہ سے مضبوط چپکی ہوئی ہے۔ اُس کی آزاد سطح پر دو طولی حیود (ridges) ہیں، ایک مہبل کی اگلی اور دوسری اُس کی پچھلی دیوار پر۔ ان حیود کو اُستوانہائے مہبل (columns of the vagina) کہتے ہیں اور ان سے کثیر التعداد عرضی حیود یا شکنیں ہر جانب پر جانبًا پھیلتی ہیں۔ یہ شکنیں مختلف گہرائی کے نابوں سے منقسم ہوتی ہیں جسکا نتیجہ یہ ہوتا ہے کہ غشائے مخاطی میں مخروطی اُبھاروں یا حلیمات سے چھائے ہوئے ہونے کا منظر پیدا ہو جاتا ہے۔ یہ دہانۂ مہبل کے قریب سب سے زیادہ تعداد میں ہوتے ہیں، بالخصوص زچگی سے پہلے۔ غشائے مخاطی کا سرحلمہ طبقاتی فلسمانی طرز کا ہوتا ہے۔

عضلی طبقہ دو تہوں پر مشتمل ہے: ایک بیرونی طولی جو نسبتہً بہت زیادہ مضبوط ہے اور ایک اندرونی مدوّر تہ۔ طولی ریشے رحم کے اوپری عضلی ریشوں کے ساتھ مسلسل ہیں۔ مضبوط ترین لچھیاں وہ ہیں جو ہر جانب پر مستقیمی مثانی رداء سے چسپاں ہوتی ہیں۔ دونوں تہیں ایک دوسری سے واضح طور پر علیحدہ نہیں ہو سکتیں بلکہ ترچھی تصلبی لچھیوں کے ذریعہ

سے باہم پیوستہ ہیں۔ مزید برآں مہبل کا زیرین سرا مخطط عضلی ریشوں کے ایک بند سے گھرا ہوا ہوتا ہے جس کو **عضلۂ بصلیہ کہفیہ** (bulbocavernosus) (**عاصرۃ المہبل** s phincter vaginæ) کہتے ہیں (صفحہ 497)۔

عضلی طبقہ سے بیرونی جانب انتصابی بافت کی ایک تہ ہے جس میں عروق دمویہ کا ایک بڑا ضفیرہ موجود ہوتا ہے۔

انتصابی بافت (erectile tissue) غشائے مخاطی اور عضلی طبقہ کے درمیان واقع ہے۔ وہ ڈھیلی الصالی بافت کی ایک تہ ہوتی ہے، جس میں بڑی وریدوں کا ایک ضفیرہ اور غیر مخطط عضلی ریشوں کے کثیر التعداد بنڈل مفروش ہیں، جو مدور عضلی تہ سے ماخوذ ہوتے ہیں وریدوں کی ترتیب ویسی ہی ہوتی ہے جیسی کہ دوسری انتصابی بافتوں میں پائی جاتی ہے۔ 1258

عروق و اعصاب مہبل کی شرائین ہیپوگیسٹرک آرٹریز کی وجائنل، یوٹرائن، انٹرنل پیوڈینڈل اور بڈل ہیمورائڈل شاخوں سے ماخوذ ہیں۔ اور وہ مہبل کے جوانب میں ضفیرے بناتی ہیں، اور یہ ضفیرے مہبلی وریدوں کی وساطت سے خثلی (ہیپوگیسٹرک) وریدوں کے اندر خالی ہوتے ہیں۔ عروق لمفائیہ صفحہ 791 پر بیان کئے گئے ہیں۔ **اعصاب** وجائنل پلیکسیز (مہبلی ضفیرے) سے اور دوسرے، تیسرے اور چوتھے عجزی (سیکرل) نخاعی اعصاب سے اخذ ہوتے ہیں۔

بیرونی نسوانی تناسلی اعضا

(تصویر 1223)

عورت کے بیرونی تناسلی اعضا یہ ہیں: جبل العانہ (mons pubis)، شفران حیائی کبیر و صغیر (labia majora et minora pudendi)، بظر (clitoris)، دہلیز مہبل (vestibule of the vagina)، بصلۂ دہلیز (bulb of the vestibule)

FIG. 1223.—The external genital organs of the female. The labia have been drawn apart.

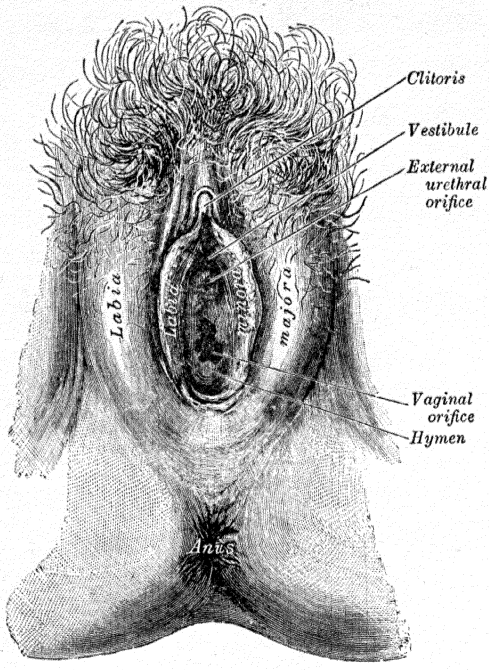

FIG. 1224.—A dissection of the lower half of the mamma during the period of lactation. (Luschka.)

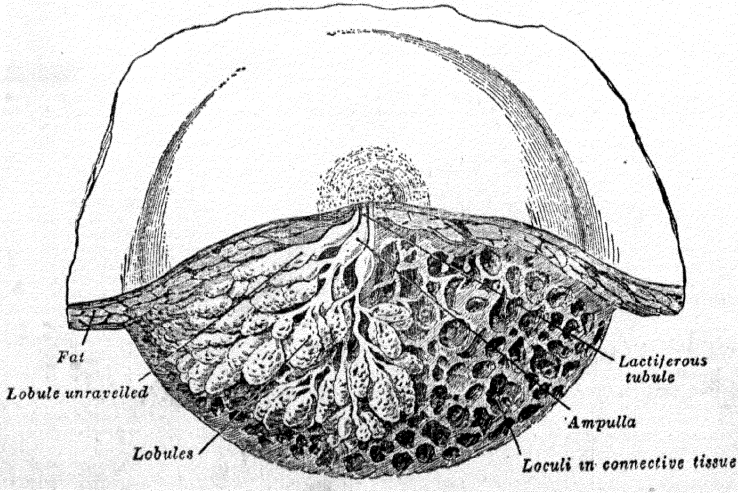

اور بڑے دہلیزی غدد۔ حیاء عورہ (pudendum) یا فرج (vulva) کی اصطلاح میں جس کا اطلاق عام طور پر کیا جاتا ہے یہ تمام حصے شامل ہیں۔

جبل العانہ (mons pubis) (جبل الزہرہ = mons Veneris) یعنے ارتفاقِ عانہ کے سامنے کا گول فراز جلد کے نیچے شحمی بافت کے اجتماع سے بنجاتا ہے۔ زمانۂ بلوغ میں وہ بالوں سے ڈھک جاتا ہے۔

شفران کبیر (لیبیا میجورا) دو ابھرے ہوئے طولی جلدی دہراؤ ہیں جو جبل العانہ سے نیچے اور پیچھے کے طرف پھیلتے ہیں اور اس شق یا درز (حیائی درز یا فرجہ = pudendal cleft or rima) کی جانبی حدود بناتے ہیں جسمیں مہبل اور مجرئی البول واہوتے ہیں۔ ہر شفرہ (لیبیئم) کی دو سطحیں ہوتی ہیں، ایک بیرونی جو رنگدار ہوتی ہے اور کرخت بلدار بالوں سے ڈھکی ہوئی اور ایک اندرونی چکنی اور دہنی جرابات سے چھپائی ہوئی سطح۔ دونوں کے درمیان عروق، اعصاب اور غدد کے علاوہ فضائی بافت، شحم اور ایک ایسی ساخت کی مقدار کثیر ہوتی ہے جو صفن کے طبقہ سلخیہ (dartos tunic) سے مشابہ ہے۔ شفران سامنے کو نسبتاً موٹے ہیں، جہاں وہ اپنے اتصال سے مقدم شفرانی ملتقی (anterior labial commissure) بنا دیتے ہیں۔ پیچھے کے طرف وہ فی الحقیقت متواصل نہیں ہوتے لیکن متصلہ جلد میں غائب ہوتے ہوئے نظر آتے ہیں اور ایک دوسرے سے قریب اور تقریباً متوازی یا ختم ہو جاتے ہیں۔ وہ معہ اپنے درمیان کی الحاقی جلد کے موخر شفرانی ملتقی (posterior labial commissure) یا عورہ یا فرج کی پچھلی سرحد بناتے ہیں۔ موخر ملتقی اور مبرز کے درمیان کا فاصلہ، جس کا طول ۲٫۵ سینٹی میٹر سے ۳ سینٹی میٹر تک ہوتا ہے نسائیاتی عجان (gynæcological perinæum) ہے۔

شفران صغیر (لیبیا مائنورا) دو چھوٹے جلدی دہراؤ ہیں، جو شفران کبیر کے درمیان واقع ہیں اور بظر سے ترچھے طور پر نیچے جانباً اور پیچھے کے طرف، دہانۂ مہبل کے ہر جانب تقریباً ۴ سینٹی میٹر تک پھیلتے ہیں، اور مہبل کے دہانے اور شفران کبیر کے درمیان ختم ہو جاتے ہیں۔ دوشیزہ میں شفران صغیر کے پچھلے سرے خط درمیانی میں عموماً جلد کے ایک دہراؤ سے عرضاً جڑے ہوئے ہوتے ہیں۔ اس دہراؤ کو

لجیم الشفرین (frenulum of the labia) یا قید الشفرین (fourchette) کہتے ہیں سامنے کے طرف ہر شفرۂ صغیر دو حصوں میں منقسم ہے۔ اوپر والا حصہ بظر کے اوپر سے گذر کر اپنے مقابل جانب کے رفیق سے اتصال حاصل کرنے میں ایک دہراؤ بناتا ہے جو حشفۃ البظر (glans clitoridis) کے اوپر لٹکتا ہے اور غلفۃ البظر (præputium clitoridis) کے نام سے موسوم ہے۔ نیچے والا حصہ بظر کے نیچے سے جاتا اور اُس کی تحتانی سطح سے پیوستہ ہو کر اپنے مقابل جانب کے رفیق کے ساتھ ملکر لجیم البظر (frenulum clitoridis) بنا دیتا ہے۔ شفران صغیر کی مقابل سطحوں پر کثیر التعداد دہنی جدا ہیں۔

1253

دہلیز (vestibule) شفران صغیر کے درمیان کی درز دہلیز الفرج (vestibule of the vagina) کے نام سے موسوم ہے۔ اُس میں مہبل اور مجری البول کے بیرونی دہانے اور بڑے دہلیزی غدد کی قناتوں کے فتحے ہوتے ہیں۔ دہلیز کا وہ حصہ جو دہانۂ مہبل اور شفران صغیر کی لجیم کے درمیان ہے، ایک غیر عمیق نشیب پر مشتمل ہے جس کا نام حُفرۂ زورقیہ (navicular fossa) ہے۔

بظر (کلیٹوریس) ایک انتصابی ساخت ہے جو قضیب سے متجانس ہے۔ وہ بالائی شفرانی ملتقی (سوپیریر لیبیل کمیشر) کے نیچے، شفران صغیر کے اگلے سروں سے جزءً چھپا ہوا واقع ہے۔ جسم بظر (corpus clitoridis) دو کہفی اجسام پر مشتمل ہے، جو ایک انتصابی بافت سے جو غشائے لیفی کی ایک کثیف تہ میں محصور ہے، بنے ہوئے اور اپنی وسطانی سطحوں کے طول میں ایک نامکمل لیفی دندانہ دار فاصل سے جدا ہوتے ہیں۔ ہر جسم کہفی عانی (پیوبک) اور ورکی (اسکیئل) فرعات سے ایک قائمہ یا ساق (crus) کے ذریعہ سے پیوستہ ہوتا ہے۔ اُس کی آزاد انتہا یعنی حشفۃ البظر (گلانس کلیٹوریڈس) ایک چھوٹا گول درنہ ہے، جو اسفنجی انتصابی بافت سے بنا ہوا اور نہایت حساس ہوتا ہے۔ قضیب کی طرح بظر میں بھی ایک رباط معلق (اسسپینسری لگامنٹ) اور دو چھوٹے عضلات (ورکیہ کہفیہ = ischiocavernosi) ہوتے ہیں، جو بظر کی ساقوں یا قائموں (crura) میں منتہی ہوتے ہیں۔

دہانۂ مہبل (vaginal orifice) مجری البول کے فتحہ کے نیچے اور پیچھے ایک

وسطی جھری ہے۔ اُس کی جسامت غشائے بکارت (hymen) کی جسامت سے بالعکس بدلتی ہے۔

غشائے بکارت غشائے مخاطی کا ایک پتلا دہراؤ ہے جو دہانۂ مہبل پر واقع ہے اس دُہراؤ کی اندرونی سطحیں معمولی حالت میں باہم متماس ہوتی ہیں، اور دہانۂ مہبل اُنکے درمیان ایک درز کی طرح نظر آتا ہے۔ غشائے بکارت شکل میں بہت مختلف ہوتا ہے۔ تنی ہوئی حالت میں اُس کی عام ترین شکل ایک چھلّے جیسے ہوتی ہے جو عموماً پیچھے کے طرف سب سے زیادہ چوڑا ہوتا ہے۔ کبھی وہ ایک ہلالی دُہراؤ کی صورت میں ہوتا ہے، جس کا مقعر حاشیہ عانہ کے طرف پھرا ہوا ہوتا ہے۔ بعض اوقات وہ غربالی یا چھلنی نما شکل کا ہوتا ہے، یا اُس کا آزاد حاشیہ ایک غشائی جھالر بناتا ہے۔ ممکن ہے کہ وہ بالکل غائب ہو یا مہبل کے زیرین سرے پر عرضاً ایک مکمل فاصل بنا دے۔ آخر الذکر حالت کو غیر مثقوب غشائے بکارت کہتے ہیں۔ جب غشائے بکارت پھٹ جاتی ہے تو چھوٹے گول ارتفاعات اس کے باقیات کے طور پر پائے جاتے ہیں، جن کو لحمیات غشائے بکارت کہتے ہیں۔

مجریٔ البول کا بیرونی دہانہ (اِحلیل) حشفۃ البظر سے تقریباً ۵، ۲ سینٹی میٹر پیچھے اور دہانۂ مہبل کے عین سامنے واقع ہے۔ وہ اکثر ایک چھوٹے سہمی (sagittal) درز کی شکل اختیار کرتا ہے جس کے حاشیئے قدرے اُبھرے ہوئے ہوتے ہیں۔

بصلۂ دہلیز مرد کے مجریٔ البولی بصلہ اور مجریٔ البولی کہفی جسم کے متصلہ حصہ کا متجانس ہے، اور انتصابی بافت کے دو لمبوترے تودوں پر مشتمل ہوتا ہے جو دہانۂ مہبل کے ہر جانب واقع ہیں اور سامنے ایک تنگ وسطی بند کے ذریعہ سے ایک دوسرے سے جُڑے ہوئے ہوتے ہیں جسکو جزء وسطی (pars intermedia) کہتے ہیں۔ ہر جانبی تودہ کا طول تقریباً ۳ سینٹی میٹر ہوتا ہے۔ اُن کے پچھلے سرے پھیلے ہوئے اور بڑے دہلیزی غدد سے متماس ہوتے ہیں۔ اُن کے اگلے سرے گاؤدُم ہوتے ہیں اور جزء وسطی کے ذریعہ سے ایک دوسرے سے جڑے ہوئے ہوتے ہیں۔ اُن کی عمیق سطحیں بولی تناسلی ڈایافرام کی رداء زیرین سے متماس ہیں۔ اوپری طرف سے وہ عضلۂ بصلیہ کہفیہ (بلبوکورنوسس) سے ڈھکے ہوئے ہیں۔

بڑے دہلیزی غدد۔ غددِ بارتھولین (glands of Bartholin) مرد کے بصلی مجریٔ البولی غدد سے متجانس ہیں۔ وہ سرخی مائل زرد رنگ کے دو چھوٹے گول

یا بیضوی اجسام ہیں جن میں سے ایک دہانۂ مہبل کے ہر جانب واقع ہے اور بصلۂ دہلیزی کے جانبی تودے کے پچھلے سرے کے ساتھ متماس ہوتا ہے۔ ہر غدہ تقریباً ۲ سینٹی میٹر طول کی ایک قنات کے ذریعہ سے غشائے بکارت کے عین جانب میں اُس میزاب میں کھلتا ہے جو غشائے بکارت کے چسپیدہ کنارے اور شفرۂ صغیر کے درمیان ہوتا ہے۔

پستان

(MAMMÆ)

(تصاویر 1224, 1225)

پستان (mammæ) یا چھاتیاں (breasts) دودھ کا افراز پیدا کرتی ہیں اور نظام تولیدی کی معین غدد ہیں۔ وہ مرد اور عورت دونوں میں موجود ہوتی ہیں لیکن اول الذکر میں محض غیر نمو یافتہ یا ابتدائی حالت میں ہوتی ہیں۔ عورت میں وہ دو بڑی نیم مدور فراز ہیں جو سینہ کے سامنے اور جوانب پر اوپری رداء کے اندر قیام رکھتی ہیں۔ ہر پستان انتصاباً دوسری پسلی سے چھٹی پسلی تک اور عرضاً چوتھی ضلعی کرّی کے لیول پر عظم القص کے جانب سے تقریباً وسطی بغلی خط تک پھیلتی ہے۔ وزن اور جسامت میں وہ زندگی کے مختلف زمانوں میں اور مختلف اشخاص میں مختلف ہوتی ہیں۔ بلوغ سے پہلے وہ چھوٹی ہوتی ہیں لیکن جوں جوں تولیدی اعضا زیادہ مکمل طور پر نمو یاب ہوتے ہیں وہ بڑی ہوتی جاتی ہیں۔ دوران حمل میں بڑھ جاتی ہیں اور بالخصوص دوران رضاعت (lactation) میں وہ بڑھ جاتی ہیں، مگر بڑھاپے میں سکڑ جاتی ہیں۔ ہر پستان کی عمیق سطح چپٹی یا قدرے مقعر اور خاکہ میں تقریباً مدور ہوتی ہے، اور اُس کا لمبا قطر اوپر کے طرف اور جانبا بغل کی سمت میں ہوتا ہے۔ وہ ڈھیلی اتصالی بافت کے ذریعہ سے اُس رداء سے جُدا ہوتی ہے جو پیکٹورالس میجر (عضلہ صدریہ کبریٰ) سرّیٹس اینٹیریر (مسنّہ مقدم)

1260

Fig. 1225.—Horizontal section of the mammary gland at the level of the nipple in a multiparous female, aged forty years. (Stiles.) (From Quain's Anatomy, vol. iii. part iv.)

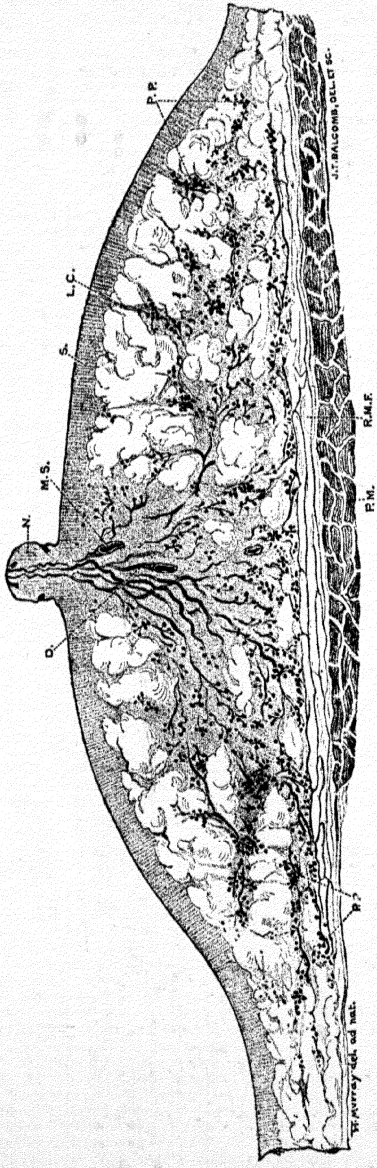

D. lactiferous tubule; L.C. ligament of Cooper; M.S. Ampulla of lactiferous tubule; N. mammary papillæ or nipple; P.M. Pectoralis major; P.P. peripheral processes; R.M.F. retromammary fat; S. skin

Fig. 1226.—A section through a portion of the mamma.

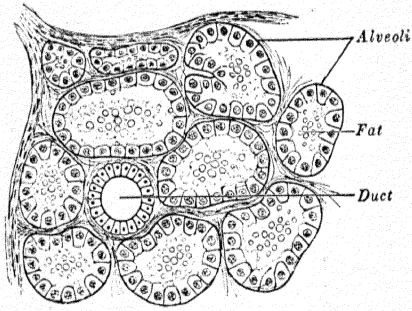

اور آبلیکس ایکسٹرنس ابڈامینس (موربہ خارجی شکمی) کو ڈھانکتی ہے۔ پستان کی تحت الجلدی سطح محدب ہے اور عین مرکز کے نیچے ایک مخروطی اُبھار ظاہر کرتی ہے جس کو بھٹنی (nipple) یا حُلمہ (papilla) کہتے ہیں۔

بھٹنی یا پستانی حُلمہ ایک اُستوانی مخروطی فراز ہے، جو چوتھی بین ضلعی فضاء کے لیول کے قریب واقع ہے۔ میکانی تہیج یا چھیڑ سے اُس میں ایک قسم کی خیزی یا استادگی پیدا ہو جاتی ہے۔ یہ ایک تغیر ہے جو بالخصوص اس کے عضلی ریشوں کے انقباض کے باعث پیدا ہو جاتا ہے۔ بھٹنی کا رنگ گلابی یا بھورا سا ہوتا ہے۔ اُس کی سطح جھرّی دار ہوتی ہے اور ایک ثانوی حُلمہ رکھتی ہے۔ وہ پندرہ سے بیس دہانوں سے چھدی ہوئی ہوتی ہے جو شیر دار قناتوں (lactiferous ducts) کے روزن ہیں۔ پستانی حُلمہ کا قاعدہ جلد کے ایک رنگین رقبہ سے گھرا ہوا ہوتا ہے، جس کو ہالیزہ (areola) کہتے ہیں۔ دوشیزہ میں یہ ہالیزہ ایک نازک گلابی رنگ کا ہوتا ہے۔ حمل کے دوسرے مہینہ کے قریب یہ بڑا ہو جاتا اور ایک نسبتہً سیاہ جھلک حاصل کر لیتا ہے اور جوں جوں حمل کی مدت بڑھتی جاتی ہے ممکن ہے کہ ایک سیاہ بھورا بلکہ کالا رنگ اختیار کر لے۔ رضاعت ختم ہوتے ہی یہ رنگ کم پڑ جاتا ہے لیکن بالکل غائب کبھی نہیں ہوتا۔ ہالیزہ کے رنگ کے یہ تغیرات ایک ایسی حالت میں جس میں پہلے حمل کا شبہ ہو، نتیجہ نکالنے میں اہم ہوتے ہیں۔ حُلمہ کے قاعدہ کے قریب اور ہالیزہ کی سطح پر کثیر التعداد غدد دہنیہ (sebaceous glands) ہوتے ہیں جنکو ہالیزی غدد (areolar glands) کہتے ہیں۔ یہ دوران رضاعت میں بہت بڑے ہو جاتے ہیں اور جلد کے نیچے چھوٹے درنوں (tubercles) کا منظر پیش کرتے ہیں۔ یہ ایک عجیب شحمی شئے کا افراز پیدا کرتے ہیں، جو حلمہ کی جلد کو محفوظ رکھنے میں ممد ہوتا ہے۔ پستانی حلمہ کثیر التعداد عروق پر مشتمل ہے، جن کے ساتھ سادہ عضلی ریشے مخلوط ہوتے ہیں جو بالخصوص قاعدہ کے گرد مدوّر طریقہ سے مرتب ہوتے ہیں لیکن چند ریشے قاعدہ سے راس تک تشعّع بھی کرتے ہیں۔

ساخت (تصاویر 1224 to 1226)۔ پستان اجزاء ذیل پر مشتمل ہے:۔ (الف) غدی بافت (ب) لیفی بافت جو اس کے لختوں کو جوڑتی ہے، اور (ج) شحمی بافت، لختوں کے

1261 درمیانی فاصلوں میں تحت الجلدی بافت پستان کو محصور کرتی اور اُس کے اندر کثیر التعداد فاصلات اُس کے مختلف لختکوں کو سہارا دینے کے لئے بھیجتی ہے۔ رداء کے اُس جزو سے جو پستان کو ڈھانکتا ہے، لیفی زائدے آگے نکلکر جلد اور پستانی حلمہ کو جاتے ہیں انکو سر اے۔ کوپر (Sir A. Cooper) نے **رباطات معلقہ** (ligamenta suspensoria) کا نام دیا ہے۔

غدہ کی بافت پھیکے سرخی مائل رنگ کی، اور بناوٹ میں سخت اور مضبوط ہے اور ایک لختکدار تودہ بناتی ہے جو سامنے سے پیچھے کے طرف چپٹا اور محیط کے نسبت مرکز میں زیادہ موٹا ہوتا ہے۔ وہ کثیر التعداد لختوں پر مشتمل ہوتا ہے، اور یہ لختکوں سے بنے ہوتے ہیں، جو فضائی بافت، عروق دمویہ اور قناتوں سے باہم پیوستہ ہوتے ہیں۔ صغیر ترین لختک گول جوفیزوں کے ایک جھنڈ پر مشتمل ہیں جو شیر دار قناتوں کی صغیر ترین شاخوں کے اندر کھلتے ہیں۔ یہ شاخیں مجتمع ہوکر نسبتہً بڑی قناتیں بناتی ہیں، جو ابرازی قناتوں یا **شیر گزار اُنبیبات** (tubuli lactiferi) میں ختم ہوتی ہیں شیر گزار اُنبیبات تعداد میں پندرہ سے بیس تک ہوتی ہیں وہ ہالیزہ کی سمت میں متقارب ہوکر اس کے نیچے اتساعات یا فراغے (ampullæ) بناتی ہیں، جو دودھ کے لئے خزینوں کا کام دیتے ہیں۔ یہ اُنبیبات حلمہ کے قاعدہ میں سکڑ جاتے اور اُس کی چوٹی تک ایک سیدھا مسر اختیار کرتے ہیں اور اُسے علحدہ علحدہ دہانوں کے ذریعہ سے چھیدتے ہیں، جو خود قناتوں کے نسبت بہت زیادہ تنگ ہوتے ہیں۔ قناتیں فضائی بافت سے بنی ہوئی ہوتی ہیں، جس میں طولی اور مستعرض لچکدار ریشے مشمول ہوتے ہیں اُن میں اُستوانی سرحلمہ کا استر ہوتا ہے، جو ایک قاعدی غشا پر قیام رکھتا ہے۔ جوفیزوں کا سرحلمہ پستان کی فعلیت کی حالت کے لحاظ سے مختلف ہوتا ہے۔ ایسی عورت کے پستان میں جو حاملہ نہو یا دودھ نہیں پلا رہی ہو، یہ جوفیزے نہایت چھوٹے اور ٹھوس ہوتے ہیں کیونکہ وہ کثیر السطوح ذراتی خلیوں کے ایک تودہ سے پر ہوتے ہیں۔ دوران حمل میں جوفیزے بڑے ہو جاتے ہیں اور خلیات میں سریع تکثیر واقع ہو جاتی ہے۔ ابتدائے رضاعت میں جوفیزہ کے مرکز میں کے خلیوں میں شحمی انحطاط واقع ہوکر وہ پہلے دودھ میں **لبائی جسیمات** (colostrum corpuscles) کے طور پر خارج ہو جاتے ہیں۔ جوفیزہ کے محیطی خلیے باقی رہ جاتے ہیں اور ذراتی چھوٹے اُستوانی خلیات کی ایک منفرد تہ بناتے ہیں جن کے لواست کروی ہوتے ہیں اور غشائے قاعدی

پر استر کرتے ہیں۔ جب غدہ فاعلی ہوتا ہے تو جو فیزی خلیوں میں روغن کے گلوبچے پائے جاتے ہیں اور یہ درونہ کے اندر خارج ہوکر دودھ کے گلوبچے (milk-globules) بناتے ہیں۔ جب عنیبات (acini) افراز کے اجتماع سے تنے ہوئے ہوتے ہیں تو استری حلمہ چپٹا ہوجاتا ہے۔

لیفی بافت پستان کی ساری سطح کو محصور کرتی اور لختوں کے درمیان فاصلات نیچے بھیجکر لختوں کو باہم مربوط کردیتی ہے۔

شحمی بافت غدہ کی سطح کو ڈھانکتی اور اُس کے لختوں کے درمیان کے فاصلہ میں واقع ہوتی ہے۔ وہ عموماً نہایت افراط کے ساتھ موجود ہوتی ہے اور غدہ کی شکل و جسامت اُسی کی وجہ سے ہوتی ہے۔ ہالیرہ اور حلمہ کے عین نیچے چربی نہیں ہوتی۔

عروق و اعصاب۔ پستان کو رسد پہنچانے والی شرائین اگزیلیری آرٹری (بغلی شریان) کی تھوریسک برانچیز (صدری شاخوں) سے اور انٹرنل میمری (داخلی ثدی) اور انٹرکاسٹل آرٹریز (بین ضلعی شرائین) سے اخذ ہوتی ہیں اور وہ حلمہ کے قاعدہ کے گرد ایک تفصیمی دائرہ بناتی ہیں جسکو ہالر (Haller) نے دائرہ الاوردہ (circulus venosus) کے نام سے موسوم کیا ہے۔ اِس دائرہ سے شاخیں نکلکر خون کو غدہ کے محیط تک منتقل کرتی اور اگزیلری (بغلی)، اور انٹرنل میمری (داخلی ثدی) اور وہ میں ختم ہوجاتی ہیں۔ عروق لمفائیہ صفحات 778,777 پر بیان کئے گئے ہیں۔ اعصاب چوتھے، پانچویں، اور چھٹے تھوریسک نروز (صدری اعصاب) کی اینٹیریئر (مقدم)، اور لیٹرل کیوٹینئس (جانبی جلدی) شاخوں سے ماخوذ ہوتے ہیں۔

اطلاقی تشریح۔ پستانی حلمہ سے نیچے اُترنے والی قناتیں غدہ میں تشعع کرتی ہیں اور جب چھاتی میں شگاف دیا جائے تو نشتر کا رُخ مرکز سے محیط کے طرف نیم قطری سمت میں رکھنا چاہئے تاکہ وہ قناتوں پر سے عبور کرتا ہوا نہ گذرے۔ دودھ کی ایک قنات مسدود ہوکر اور پھولکر ایک سلعہ بنا سکتی ہے جسکو قیلۂ لبنیہ (galactocele) کہتے ہیں پستان کے نواح میں پھوڑا اکثر اوقات پیدا ہوجاتا ہے، زیادہ اکثر ایسی عورتوں میں جو دودھ پلا رہی ہوں اور بالخصوص اُن میں جن میں حلمہ کے قریب تڑکیں (cracks) یا انشقاقات ہوں۔ یہ پھوڑا فاصلات کے درمیان یا خودغدی بافت میں ہوسکتا ہے، یا جلد کے نیچے حلمہ کے پہلو میں اور پستان سے اوپر ہی اوپر واقع ہوسکتا ہے، یا پستان کے نیچے اُسکے

1262

اور عمیق ردا کے درمیان بن سکتا ہے۔ ایسی صورت میں آزادانہ شگاف دینے کی ضرورت ہے، جسے حلمہ سے تشعع کرتا ہوا ہونا چاہیئے۔

پستان میں بہت سی مختلف قسموں کی دُویری (cystic) پیدائش عام طور پر دیکھی جاتی ہے۔ بعض حالتوں میں یہ نسبتہً بڑی قناتوں کے اتساع یا غدہ کے طول و عرض میں کی لمفائی فضاؤں کے اتساع کے باعث پیدا ہو جاتی ہے۔ دوسری صورتوں میں یہ دُویرے پستان کی نو بالیدگیوں (رسولیوں) کے اندر، یا مزمن التہابی اعمال سے چھوٹی قناتوں کے مسدود ہو جانے کی وجہ سے پیدا ہو جاتے ہیں۔

خبیث بالیدگیاں (malignant growths) بہ نسبت کسی دوسرے عضو کے پستان میں زیادہ اکثر دیکھی جاتی ہیں وہ نہایت مختلف الانواع ہوتی ہیں، لیکن عام ترین خبیث بالیدگی کُروی خلیات والا سرطان (spheroidal-celled cancer) ہے جس کے خلیے لیفی بافت کی مختلف مقدار کے ساتھ مخلوط ہوتے ہیں۔ نتیجہ یہ ہوتا ہے کہ ایک سخت انقباض پذیر (contracting) سلعی تودہ پیدا ہو جاتا ہے، جو لختوں کے درمیان کے لیفی فاصلات پر تناؤ ڈالتا ہے، جس کا نتیجہ یہ ہوتا ہے کہ حلمہ کی تثبیت (fixation) یا بازکشیدگی (retraction) واقع ہو جاتی ہے، اور جلد یا دیر سے خبیث درریزش (malignant infiltration) کا حملہ آس پاس کی غدّی ساختوں، حلمہ، ردا، عمیق اور عضلات صدریہ (پیکٹورالیز)، بلکہ دیوار سینہ اور پلیورا تک ہو جاتا ہے پیکٹورالیز (عضلاتِ صدریہ) کے نیچے کی غدد لمفائیہ، اور وہ جو راس بغل کے نواح میں واقع ہیں، ثانوی خبیث جماؤ (secondary malignant deposit) سے جلد ہی ماؤف ہو جاتے ہیں اور ازاں بعد فوق الترقوہ غدد کی کلانی واقع ہو جاتی ہے۔ دوسری حالتوں میں جبکہ مرض حلمہ کے اِنسی جانب واقع ہوتا ہے، ممکن ہے کہ واسطی غدد (mediastinal glands) ماؤف ہو جائیں۔

مرض خبیث سے ماؤف شدہ پستان کے خارج کرنے کا عملیہ وسیع پیمانہ پر انجام دینا چاہیئے جس کا مقصد یہ ہو کہ اُن تمام ردائی مستویات (fascial planes) اور لمفائی ساختوں کو تمام و کمال خارج کر دیا جائے جن کے سرایت زدہ ہو جانیکا احتمال ہو۔ شگاف نیچے عضلہ مستقیمہ (ریکٹس) کے غلاف کے بالائی حصہ پر شروع ہو کر پستان کے گرد ایک بیضوی (ellipse) بناتا ہوا راس بغل کے جانب مسلسل ہوتا ہے۔ خون کا ضائع

ہونا اس طرح کم کیا جاسکتا ہے کہ عملیہ کو اس ترکیب سے کیا جائے کہ شریان بغل (آگزلری آرٹری) کی شاخوں کو اُن کے مبداؤں کے قریب، اور داخلی ثدی شریان (انٹرنل میمری آرٹری) کی ثاقب شاخوں (پرفورٹنگ برانچیز) کو اُس مقام پر کہ جہاں وہ بین ضلعی عضلات میں سے ہو کر باہر آتی ہیں، گرہ لگا کر باندھ دیا جائے۔ یہ اس طرح کیا جاتا ہے کہ پہلے بغلی ورید (ایگزیلری وین) کو صاف کر کے تحت الکتف (سب اسکیپولر) جانبی صدری (لیٹرل تھوریسک)، اور صدری اکرومی (تھوریسو ایکرومیئل) شرائین کو جیسے جیسے کہ وہ ظاہر ہوتی جائیں گرہ لگا دی جاتی ہے۔ عضلہ صدریہ کبریٰ (پیکٹورالس میجر) اور عضلہ صدریہ صغریٰ (پیکٹورالس مائنر) کو اُن کی منتہاؤں کے قریب قطع کر کے وسطانی جانب الٹ دیا جاتا ہے تاکہ ثاقب شرائین (پرفورٹنگ آرٹریز) کو جیسے ہی کہ وہ عضلات صدریہ میں داخل ہونے سے پہلے انٹرکاسٹل (بین الاضلاع) عضلات میں سے باہر آتی ہیں منکشف کر دیا جائے۔ اب جلد کا اُلٹنا (جس کی تکمیل ابتک نہیں ہوئی ہے) اور عضلہ صدریہ کبریٰ کا خارج کرنا نہایت کم اِدما (bleeding) پیدا کرتا ہے پھر زخم بند کر دیا جاتا ہے سیلیت (drainage) کا انتظام کر دیا جاتا ہے، اور کسوۃ (dressings) یعنے پٹیوں سے مضبوط دباؤ لگا دیا جاتا ہے۔ دیکھا جائیگا کہ عضلہ صدریہ کبریٰ (پیکٹورالس میجر) کا ترقوی حصہ (کلاویکیولر پورشن) صحیح و سالم چھوڑ دیا گیا ہے، کیونکہ وہ بازو کی مابعد حرکات کے لئے نہایت کارآمد ہوتا ہے، اور اسطرح بازو کے استعمال میں محض خفیف سی کمی ہوتی ہے۔

غیر قناتی غدد[1]

(THE DUCTLESS GLANDS)

غیر قناتی غدد (ductless glands) دوسرے غدد سے اس حقیقت کی بنا پر ممتاز ہیں کہ ان میں قناتیں نہیں ہوتیں۔ اس عنوان کے تحت میں ذیل کے (غدد) شامل ہیں:-

---

[1] سرای۔ سارپی شیفر (The endocrine organs, 2nd edition) کی رائے ہے کہ غدۂ جمودیہ

غدۂ درقیہ۔ (thyreoid gland)

غدو جار الدرقیہ (parathyreiod glands)

تیموسیہ (thymus)

غدۂ صنوبریہ (pineal gland) (ملاحظہ ہو صفحہ 852)

زیرنامی یا جسم نخامی (hypophysis or pituitary body) (ملاحظہ ہو صفحہ 854)

جار العقود (paraganglia)

فوق الکلیہ غدد (suprarenal glands)

سباتی قنابل یا اجسام سباتیہ (glomera carotica or carotid bodies)

عصعصی قنبلک یا عصعصی جسم (glomus coccygeum or coccygeal body)

طحال (spleen)

ان غدد میں سے درقی (thyreoid) جار الدرقی (parathyreiod) تیموسیہ (thymus) زیرنامی (hypophysis) اور فوق الکلیہ غدد (suprarenals) باطنی افرازات پیدا کرتے ہیں، جو خون یا لمف میں خارج کر دئے جاتے ہیں۔ جسم کے بعض دوسرے غدد میں خلیات کے گروہ اس سے مشابہ افعال رکھتے ہیں، مثلاً بنقراس کے خلوی جزیرے اور خصیتین اور مبیضین کے بین رخنی خلیے۔ وہ غدد یا خلیات کے گروہ جو ایسے باطنی افرازات پیدا کرتے ہیں بحیثیت مجموعی درون افرازی اعضا (endocrine organs) کے نام سے یاد کئے جاتے ہیں۔

غدۂ درقیہ

(thyreoid gland)

(تصویر 1227)

غدۂ درقیہ ایک نہایت عروقی غدہ ہے، جو گردن کے زیرین جزو کے سامنے

بقیہ حاشیہ صفحہ گذشتہ۔ کو درون افرازی اعضا (endocrine organs) کے زمرہ میں نہیں شمار کرنا چاہئے۔

FIG. 1227.—Dissection of the lower part of the neck, and the upper part of the thorax. Anterior aspect.

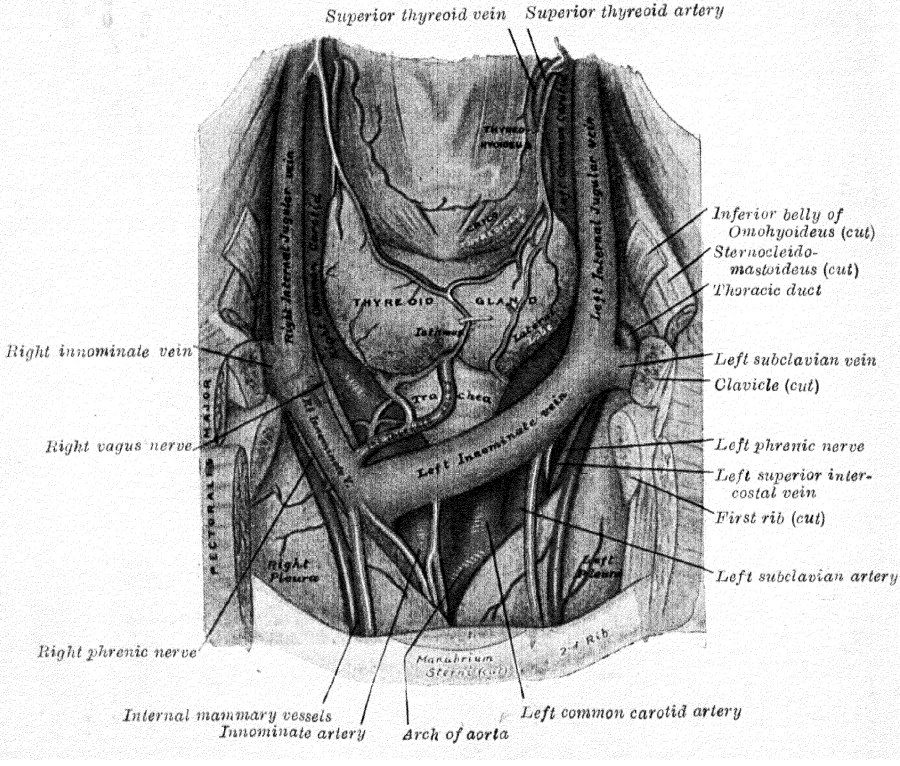

اور جوانب پر، پانچویں، چھٹے اور ساتویں عنقی فقرات کے مقابل واقع ہے وہ ردائے پیش عنقی (fascia colli) کی پیش قصبی تہ سے محصور ہوتا ہے اور دائیں اور بائیں لختوں پر مشتمل ہے، جو خط وسطی میں عرضاً ایک تنگ حصے یا برزخ (isthmus) سے جڑے ہوئے ہوتے ہیں۔ اُس کا وزن کسی قدر تغیر پذیر ہے، لیکن عموماً ۳۰ گرام ہوتا ہے۔ وہ عورت میں قدرے زیادہ وزنی ہوتا ہے، اور حیض اور حمل کے دوران میں بڑا ہو جاتا ہے۔

لختے شکل میں مخروطی ہوتے ہیں، اور ہر لختہ کا راس اوپر اور جانبًا رخ رکھتا اور غضروف درقی کے درمیانی اور زیرین ایک تہائی کے مقام اتصال تک پہنچتا ہے۔ قاعدہ پانچویں یا چھٹے قصبی حلقہ کے بیول پر ہوتا ہے۔ ہر لختہ تقریباً ۵ سینٹی میٹر لمبا ہوتا ہے۔ اس کی سب سے زیادہ چوڑائی تقریباً ۳ سینٹی میٹر اور دبازت تقریباً ۲ سینٹی میٹر ہوتی ہے۔ ہر لختہ کا مؤخر وسطانی حصہ ایک رباطی بند کے ذریعہ سے غضروف حلقی (کریکائڈ کارٹیلیج) کے جانب سے چسپاں ہوتا ہے۔ جانبی یا اوپری سطح محدب ہے اور جلد، اوپری ردا، اور عمیق ردا، عضلۂ قصیہ ترقوی خلمیہ (اسٹرنو کلیڈو میسٹائڈیئس)، عضلۂ لوحیہ لامیہ (اومو ہائیڈیئس) کے بالائی پیٹے، عضلۂ قصیہ لامیہ (اسٹرنو ہائیڈیئس) اور عضلۂ قصیہ درقیہ (اسٹرنو تھائیرائیڈیئس) سے اور آخری عضلہ کے نیچے عمیق ردا کی پیش قصبی تہ سے (جو غدہ کے لئے ایک کیسہ بناتی ہے) ڈھکی ہوئی ہوتی ہے۔ وسطانی سطح درقی اور حلقی غضاریف، قصبۃ الریہ، زیرین بلعومی عضلۂ عاصرہ (کانسٹرکٹر فیرنجس انفیریئر) اور عضلۂ حلقیہ درقیہ (کریکو تھائیرائیڈیئس) کے پچھلے حصے، مری (خاصکر گردن کے بائیں جانب پر) بالائی اور زیرین درقی شرائین (سوپیریئر اور انفیریئر تھائیرائیڈ آرٹریز) اور عصب بازگرد (ریکرنٹ نرو) پر ڈھلی ہوئی ہوتی ہے۔ پچھلی سطح مشترک سُباتی شریان (کامن کراٹڈ آرٹری) پر اور عموماً جدار الدرقی غدد پر متراکب ہوتی ہے اگلا کنارا پتلا ہے اور اوپر سے نیچے کے جانب گردن کے خط وسطی کے طرف ترچھے طور پر جھکتا ہے۔

برزخ (isthmus) دونوں لختوں کے زیرین حصوں کو باہم جوڑتا ہے۔ وہ عرضاً قریب ۲۵ سینٹی میٹر کے اور انتصابیاً بھی اسی قدر ناپ رکھتا، اور عموماً قصبۃ الریہ کے دوسرے، تیسرے، اور چوتھے حلقوں کو ڈھانکتا ہے۔ اُس کا محل وقوع اور جسامت بہت

اختلافات پیش کرتے ہیں وہ جلد اور عمیق رداء سے اور خط وسطی کے قریب، ہر دو جانب پر عضلۂ قصیہ درقیہ (اسٹرنو تھائرائڈیس) سے ڈھکا ہوا ہوتا ہے۔ اُس کے بالائی کنارے پر عرضاً ایک تقسمی شاخ ہر دو بالائی درقی شرائین (سوپیریئر تھائرائڈ آرٹریز) کو جوڑتی ہوئی دوڑتی ہے۔ اُس کے زیرین کنارے پر زیرین درقی اوردہ (انفیریئر تھائرائڈ وینز) ہیں۔ کبھی کبھی برزخ بالکل غائب ہوتا ہے۔

1264 اکثر اوقات ایک تیسرا لختہ، مخروطی شکل کا، جس کو اہرامی لختہ (pyramidal lobe) کہتے ہیں برزخ (استھمس) کے بالائی حصہ سے، یا کسی ایک لختہ کے متصلہ حصے سے، لیکن نہایت عام طور پر بائیں لختہ سے، نکلکر عظم لامی (ہایائڈ بون) تک پھیلتا ہے۔ کبھی وہ بالکل علیحدہ ہوتا ہے یا ممکن ہے کہ دو یا زائد حصوں میں منقسم ہو۔

کبھی ایک لیفی یا عضلی بند اوپر عظم لامی سے اور نیچے غدہ کے برزخ یا اُس کے ہرمی لختہ سے چسپیدہ پایا جاتا ہے۔ جب یہ بند عضلی ہوتا ہے تو اُسے عضلۂ رافعۂ درقیہ (levator glandulæ thyreoideæ) کہتے ہیں۔

کبھی درقی بافت کے چھوٹے منفرد حصے جانبی لختوں کے نواح میں برزخ (استھمس) سے اوپر پائے جاتے ہیں۔ انکو معین درقی غدد (accessory thyreoid glands) کہتے ہیں۔

ساخت۔ غدۂ درقیہ انضمامی بافت کے ایک پتلے کیسہ سے قریبی طور پر محصور ہوتا ہے جو اُس کے جرم کے اندر نامکمل فاصلات بھیجکر اُسے بے قاعدہ شکل وجسامت کے تودوں میں تقسیم کردیتے ہیں۔ غدہ سرخ بھورے سے رنگ کا اور متعدد بند حویصلات سے بنا ہوا ہوتا ہے جو خالی آنکھ سے محض نظر آتے ہیں۔ اِن میں ایک زرد، انڈے کی سفیدی جیسا سیال بھرا ہوا ہوتا ہے اور یہ درمیانی انضمامی بافت کے ذریعہ سے ایک دوسرے سے جُدا ہوتے ہیں۔ (تصویر 1228)۔ یہ حویصلات گروہوں یا غدی وحدتوں (gland-units) میں مرتب ہوتے ہیں، جن میں سے ہر وحدت ایک درحلمی لمفی تاچہ میں محصور ہوتی ہے۔

بالغ کے درقیہ کے حویصلات عموماً بند کروی تاچے ہوتے ہیں۔ لیکن بعض حیوانات (مثلاً کتے) میں وہ کم وبیش انبیبی یا شاخدار ہوتے ہیں۔ ہر حویصلہ مکعبی سرحلمہ کی ایک منفرد تہ سے استر کیا ہوا ہوتا ہے۔ غشائے قاعدی موجود نظر نہیں آتی، چنانچہ سرحلمی خلیے

FIG. 1228.—A section through the thyreoid gland of a sheep. × 160.

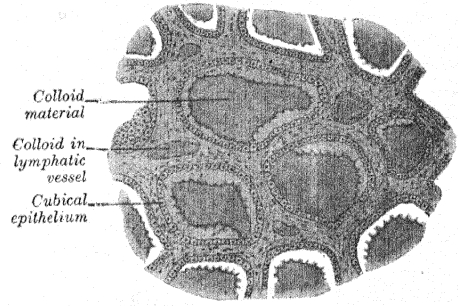

اتصالی بافت کے شبکے کو براہ راست متماس ہوتے ہیں۔ جو لیصلات مختلف جسامتوں کے ہوتے ہیں اور ان میں ایک لزج، متجانس نیم سیال، زردی مائل کولائڈ مادہ بھرا ہوا ہوتا ہے۔ سرخ دموی جسیمات تلف و فساد اور بے رنگی کے مختلف درجوں میں پائے جاتے ہیں۔ اُن کی زرد جھلک غالباً اس ہیموگلوبین کے باعث ہوتی ہے جو جسیمات سے خارج ہوتی ہے۔ 1265
کولائڈی مادہ میں آیوڈین کا ایک مرکب، تھائرا کسین (thyroxin) یا آیوڈو تھائرو گلابیولین (iodothyreoglobulin) موجود ہوتا ہے، اور جب سخت کرنے والے منعاملات سے منجمد ہو جائے تو وہ ابیوسین اور دوسرے خضابات (dyes) سے بسرعت رنگ قبول کر لیتا ہے۔ وہ مکعب خلیات کے درمیان سے باہر گذر کر خون یا لمف میں جذب ہو جاتا ہے۔

عروق و اعصاب۔ غدۂ درقیہ کو رسد پہنچانے والی شرائین سوپیریئر اور انفیریئر تھائرائڈ آرٹریز ہیں کبھی ایک مزید شاخ (a. thyreoidea ima) انامینٹ آرٹری یا محراب اُورطی سے آتی ہے، جو قصبۃ الریہ کے محاذ کے اوپر صعود کرتی ہے۔ شرائین اپنی بڑی جسامت اور متواتر تفمات کے لئے ممتاز ہیں۔ اُوردہ غدہ کی سطح پر اور قصبۃ الریہ کے محاذ پر ایک ضفیرہ بناتی ہیں۔ اس ضفیرہ سے سوپیریئر، مڈل، اور انفیریئر تھائرائڈ وریدیں نکلتی ہیں۔ سوپیریئر اور مڈل، انٹرنل جوگولر ورید میں اور انفیریئر انامینٹ وریدیں میں ختم ہو جاتی ہیں۔ عروق شعریہ دمویہ جو لیصلات کے گرد کی اتصالی بافت میں، جو لیصلات کے سرحلمہ اور اُن عروق لمفائیہ کے درحلمہ کے درمیان، جو جو لیصلہ کے محیط کے کم و بیش حصے کو گھیرتی ہیں ایک مکثف ضفیرہ بناتی ہیں۔ عروق لمفائیہ بین لتحتی اتصالی بافت میں دوڑتی، اور عام طور پر اُن شرائین کو جن کے ساتھ جاتی ہیں گھیرے ہوئے رہتی اور غدہ کے کیسہ میں کے ایک جال سے ارتباط حاصل کرتی ہیں ممکن ہے کہ اُن میں کولائڈی مادہ شمول ہو۔ وہ قنات صدری (تھوریسک ڈکٹ) اور دائیں لمفیٹک ٹرنک میں ختم ہو جاتی ہیں۔ اعصاب عصب مشارکی کے مڈل اور انفیریئر سرواکل گینگلیا (عنقی عقود) سے ماخوذ ہیں۔

جی۔ اسکاٹ ولیئم سن (G. Scott Williamson)[1] بیان کرتا ہے کہ

---

[1] آرس (Arris) اور گیل (Gale) کا لکچر دو تھائرائڈ ایمیریٹس یعنے نظام درقیہ کی اطلاقی تشریح

سوپیریئر تھائریائڈ آرٹریز کی شاخوں اور غدہ کی نسبتہً بڑی سطحی وریدوں کے درمیان آزادانہ تقسیم ہوتا ہے۔ نیز وہ عروق لمفائیہ کا ایک خاص نظام بیان کرتا ہے، جو ہر لختہ سے انفیریئر تھائریائڈ آرٹری کی شاخوں کے داخل ہونے کے نقطہ سے نکلتا اور تھوسی لختوں کی لمفی فضاؤں میں براہ راست داخل ہو جاتا ہے۔

اطلاقی تشریح ۔ غدہ درقیہ کی ہر کلانی کو گائٹر (گھیگا=goitre) کہتے ہیں۔ جب ایک گائٹر مسلسل بڑھتا رہے، اور خاصکر جبکہ قصبی دباؤ کی ابتدائی علامات نمودار ہوں تو جراحی مداخلت ضروری ہوتی ہے۔ اگر ایک کیسہ دار رسولی (encapsuled tumour) کا تدارک ملحوظ ہو تو عملیہ مشکل نہیں، بشرطیکہ اُس کو ڈھانکنے والی تشریحی تہوں کو یاد رکھا جائے۔ ایسی حالت میں ایک ایسا شگاف لگانا ضروری ہے جو رسولی کی جسامت اور محل وقوع کے لحاظ سے مناسب ہو اور عمیق عنقی رداء (ڈیپ سرواکل فیشیا) کو قطع کرنے کے بعد اِسٹرنو کلیڈو ہیسٹائڈیئس (عضلۂ قصیہ ترقویہ حلمیہ) کو ہٹا لینا یا ضرورت ہو تو اُسے کاٹ دینا چاہئے۔ اِس کے بعد اسٹرنو ہایائڈیئس (عضلۂ قصیہ لامیہ) اور اِسٹرنو تھائریائڈیئس (عضلۂ قصیہ درقیہ) کو قطع کرنا پڑتا ہے، یا بعض حالتوں میں اُن کے ریشوں کو علٰحدہ کر کے الگ کھینچ لیا جا سکتا ہے، اور ران کے نیچے وہ غلاف بنانے والا کیسہ پایا جاتا ہے جو پیش قصبی رداء (پری ٹریکیئل فیشیا) سے ماخوذ ہے۔ اِسے کاٹ دینا پڑتا ہے جس کے بعد غدۂ درقیہ کا حقیقی کیسہ منکشف ہو جاتا ہے۔ ایک غدی سلعہ (adenoma) یا دُودیرے (cyst) کی صورت میں، اِس سے پہلے کہ رسولی کو غلاف سے اچھی طرح باہر نکال سکیں اس حقیقی کیسہ کو قطع کرنا ضروری ہوتا ہے، اور یہ عموماً نہایت خفیف نزف کے ساتھ اور غدہ کے خاص عروق میں سے کسی کو گرہ لگائے بغیر انجام دیا جاتا ہے۔

درقی کے استئصال جزئی (partial extirpation) یعنے ایک جانبی لختہ کے اخراج اور برزخ (استھمس) کے انقطاع کی پیرنکائیمیٹس گائٹر (parenchymatous goitre یعنی بافتی گھیگا) کی حالتوں میں اور غدہ سلعی مرض کی منتشر قسم میں پیش آتی ہے۔ یہ نسبتہً زیادہ مکمل طریقۂ عمل ہے اور اس میں نزف کا بہت زیادہ خطرہ ہوتا ہے۔

بقیہ حاشیہ صفحہ گذشتہ ۔ اور فضلات پر (British Journal of Surgery, January 1926, p. 466)

FIG. 1229.—The parathyreoid glands. Posterior aspect.

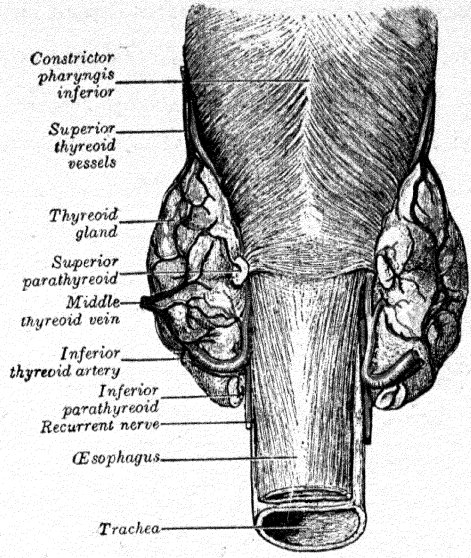

FIG. 1230.—A section of a human parathyreoid gland. Stained with hæmotoxylin and eosin. × 400.

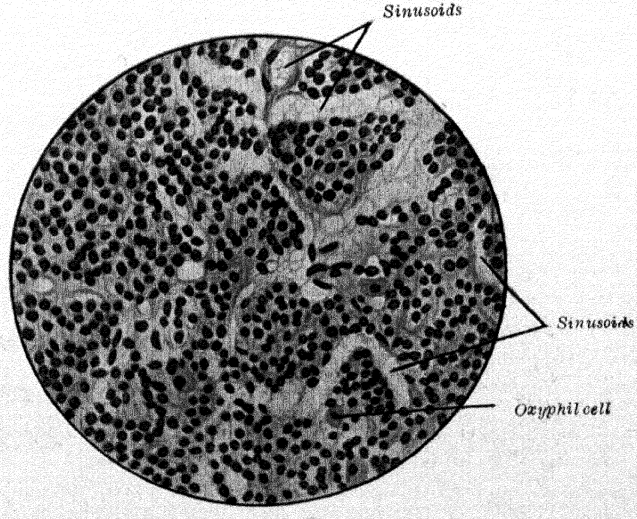

اس میں ریکرنٹ نرو (عصب بازگرد) کے زخمی ہوجانے کا خطرہ بھی ہے۔ پورے غدہ کو ہرگز خارج نہیں کرنا چاہیئے کیونکہ ایسی کارروائی کے بعد مخاطی اُذیما (myxœdema) پیدا ہوجاتا ہے۔ نیم درقیہ برآری (hemithyreoidectomy) میں ایک آزادانہ شگاف کی ضرورت ہوتی ہے، جس میں اگر ضرورت ہوتی ہے تو عضلات بھی کاٹ دیئے جاتے ہیں تاکہ غدہ کا حقیقی کیسہ منکشف کردیا جائے، لیکن ساتھ ہی اُن بڑے عروق کو جو اُس کے نیچے واقع ہیں مضرت نہیں پہنچنے دینا چاہیئے۔ پھر بالائی اور زیرین ڈنڈیوں (pedicles) کو، جن میں متناظر درقی شرائین موجود ہوتی ہیں، علٰحدہ کرکے اُن پر دونوں جانب شکنجے (clamps) لگاکر ان شکنجوں کے درمیان سے کاٹ دیا جاتا ہے۔ پھر نصف غدہ کو خط وسطی کے جانب اوپر کو اُلٹ دیا جاتا اور برزخ (استھمس) کو گرہ لگاکر قطع کردیا جاتا ہے۔ قصبی وریدوں کے تعلقات کے باعث کسی قدر وریدی نزف واقع ہونے کا احتمال ہے اور اسے روک دینا چاہیئے۔ پھر ڈنڈیوں (pedicles) کو مضبوط گرہ لگاکر زخم بند کردیا جاتا ہے۔ انفیر یئر تھائریڈ آرٹری کی پابجائی کرتے وقت عصب بازگرد (ری کرنٹ نرو) کے محل وقوع کو یاد رکھنا چاہیئے تاکہ اس میں گرہ نہ لگے اور وہ نہ کٹ جائے۔ اس عصب کی کوفتگی (bruising) سے عارضی بے صوتی (aphonia) کا پیدا ہوجانا شاذ نہیں، لیکن اگر کوئی اور زیادہ خطرناک بات واقع نہیں ہوئی ہے تو یہ بے صوتی جلدی رفع ہوجاتی ہے۔

1266

جارالدرقی غدد

(The Parathyreoid Glands)

جارالدرقی غدد (تصویر 1229) چھوٹے بھورے سُرخ سے اجسام ہیں جو قاعدہ ہے کہ غدۂ درقیہ کے جانبی تختوں کے پچھلے کناروں اور اس کے کیسہ کے درمیان واقع ہیں۔ وہ اوسطاً قریب ۶ ملی میٹر طول اور ۳ ملی میٹر سے ۴ ملی میٹر تک عرض رکھتے ہیں، اور عموماً چپٹے بیضوی اقراص کی شکل کے ہوتے ہیں۔ اپنے محل وقوع کے لحاظ

سے وہ بالائی (superior) اور زیرین (inferior) غدد میں منقسم ہیں۔ بالائی جو تعداد میں عموماً دو ہوتے ہیں، اپنے محل وقوع کے لحاظ سے زیادہ مستقل ہوتے ہیں اور ہر جانب ایک ایک غدہ کریکائڈ کارٹیلج کے زیرین کنارے کے لیول پر بلعوم اور مری کے مقام اتصال کے پیچھے ہوتا ہے۔ زیرین، جو نیز تعداد میں دو ہوتے ہیں، ممکن ہے کہ غدد درقیہ کے جانبی لختوں کی نیچے والی کور سے لگے ہوئے ہوں، یا غدۂ درقیہ سے نیچے کچھ تھوڑے فاصلہ پر واقع ہوں، یا انفیریئر تھائیرائڈ وینز میں سے ایک کی مجاورت میں پائے جائیں[1]۔

قاعدہ ہے کہ انسان میں اُن کی تعداد چار ہوتی ہے۔ ایک ہزار سے زائد کے افیصدی سے کم میں چار سے بھی کم تھے (Pepere)[2]، لیکن کیوالیری (Civalleri) کے معائنہ کردہ ۱۲۲ اجسام کے ۳۳ فیصدی سے زائد میں چار سے بھی زیادہ پائے گئے تھے۔ مزید برآں جارالدرقی بافت کے کثیر التعداد دقیق جزیرے گردن کی اتصالی بافت اور چربی میں حقیقی جارالدرقی غدد کے گرد پھیلے ہوئے اور اُن سے بالکل علیحدہ مل سکتے ہیں۔ 1267

ساخت۔ خردبین سے دیکھنے پر جارالدرقی غدد، خلیات کے باہم مرتبط اُستوانوں پر مشتمل نظر آتے ہیں، جو اتصالی بافت کا سہارا رکھتے ہیں، جس میں عروق شعریہ دمویہ (جوفیوں = sinusoids) کی وافر رسد موجود ہوتی ہے۔ خلیات کی چار قسمیں بیان کی گئی ہیں:- (۱) **خاص خلیے** (principal cells) جو بڑے صاف کثیر السطوح ہوتے ہیں، جن کے خلوی خاکے واضح اور نوات سیاہ ہوتے ہیں، جو واضح کروماتینی جال ظاہر کرتے ہیں۔ (۲) **تعدیل پسند خلیے** (neutrophil cells) جو نسبتہً چھوٹے ہوتے ہیں اور [illegible] پسند ذرات اور نہایت سیاہ نوات موجود ہوتے ہیں۔ (۳) خلیات کے [illegible] کے ذرات ترشہ پسند (oxyphil) ہوتے ہیں اور (۴) سیاہی خلیات

---

[1] ملاحظہ ہو ڈاکٹر ڈی۔ اے۔ ویلش (D. A. Welsh) کا مضمون

(Journal of Anatomy and Physiology, vol. XXXII)

[2] ملاحظہ ہو اے پیپیری (A. pepere) کا رسالہ (Le Ghiandole paratiroidee, Turin, 1906.)

FIG. 1231.—The thymus of a full-time fœtus. Exposed *in situ*.

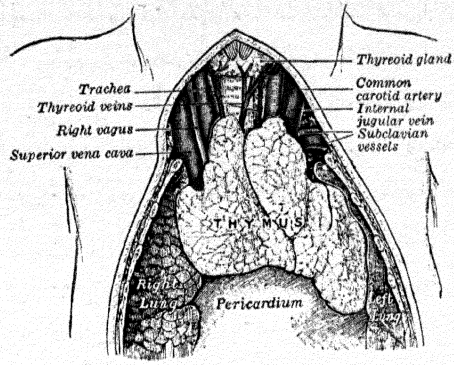

FIG. 1232.—A, A section through a follicle of the thymus of a kitten. × 60; B, a corpuscle of Hassall. × 350. Stained with picrocarmine.

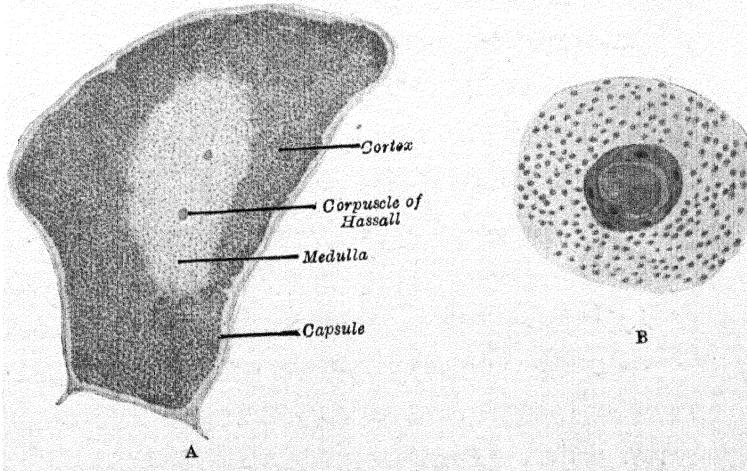

(pallisade cells) یہ وہ خاص خلیات ہیں جو جوفیوں کے کناروں پر ایک سیاج (یعنی جنگلا یا کٹھرا) بناتے ہیں (تصویر 1230) کبھی کولائڈ سے بھرے ہوئے حویصلات پائے جاتے ہیں۔

عروق واعصاب۔ جار الدرقی غدد انفیریئر تھائریائڈ شرائین سے یا سوپیریئر اور انفیریئر تھائریائڈ شرائین کے درمیان کے تفرعات سے وافر دموی رسد حاصل کرتے ہیں۔ اُن کے عروق لمفائیہ کثیر التعداد ہیں اور درقی اور تیموسی غدد کے عروق لمفائیہ کے ساتھ متلف ہوتے ہیں۔ اُن کی عصبی رسد مشارکی سے ماخوذ ہے، یا تو بلا واسطہ بالائی یا درمیانی عنقی عقدوں سے یا بالواسطہ اُس ضفیرے سے جو غدۂ درقیہ کے لختوں کی پچھلی سطح پر کی رداء میں ہوتا ہے۔

تیموسیہ (تصویر 1231)

(THE THYMUS)

تیموسیہ سنِ بلوغ تک جسامت میں بڑھتا رہتا ہے، جس کے بعد وہ کم ہو کر اس میں بتدریج اختلاف یا تکمش (involution) (یعنی اصل اور طبعی حالت پر واپسی) واقع ہو جاتا ہے۔ ہیمر (Hammar) کی رائے ہے کہ ممکن ہے کہ وہ زیادہ عمر میں بھی بدستور باقی رہے اور اپنا وظیفہ جاری رکھے۔ اگر اس کا امتحان اُسوقت کیا جائے جبکہ اس کی بالیدگی انتہائی نہایت فاعلی حالت میں ہو تو یہ دو جانبی لختوں پر مشتمل پایا جائیگا جو خط وسطی کے برابر برابر قریبی طور پر متماس ہوتے ہیں۔ یہ کچھ تو صدر کے اندر کچھ گردن میں واقع ہوتا ہے، اور چوتھی ضلعی کُری سے اوپر کی جانب غدۂ درقیہ کے زیرین کنارے تک وسعت رکھتا ہے۔ یہ غدۂ عظم النفص (اسٹرنم) سے اور اسٹرنو ہائیڈیئی (قصی لامی عضلات) اور اسٹرنو تھایریائڈی (قصی درقی عضلات) کی سداؤں سے ڈھکا ہوا ہوتا ہے۔ نیچے یہ تاءمور (پیریکارڈیئم) کے سہارے استراحت پذیر ہے، اور رداء کی ایک تہ کے ذریعہ سے محراب اُورطی اور بڑے عروق سے جُدا ہوتا ہے۔ دونوں لختے عموماً جسامت میں مختلف ہوتے ہیں کبھی وہ اتصالی بافت کی وساطت

سے متحد ہو کر ایک منفرد تودہ بنا دیتے ہیں کبھی انھیں ایک درمیانی لختہ جدا کرتا ہے۔ تیموسہ ایک پتلے گلابی رماوی رنگ کا ہوتا ہے، اور اس کی سطحیں نرم اور لختکی ہوتی ہیں پیدائش کے وقت اس کا وزن ۱۳ گرام اور سن بلوغ میں ۳۵ اور ۴۰ گرام کے درمیان ہوتا ہے۔ عورت کے نسبت مرد میں زیادہ وزنی ہوتا ہے۔ ممکن ہے کہ غدہ درقیہ کے قرب وجوار میں تیموسی بافت کی چھوٹی گرہکیں پائی جائیں اور یہ اکثر اوقات جار الدرقی غدد سے قریبی طور پر مؤتلف ہوتی ہیں۔

ساخت :- ہر جانبی لختہ کثیر التعداد لختکوں سے بنا ہوا ہوتا ہے، جو نازک فضائی بافت سے باہم پیوستہ ہوتے ہیں، اور سارا غدہ ایک مماثل مگر کثیف تر ساخت کے حاصر کیسہ سے محصور ہوتا ہے۔ اولی لختک جسامت میں مختلف ہوتے ہیں اور متعدد چھوٹی گرہکوں یا چراہوں سے بنتے ہیں، جو شکل میں بے قاعدہ اور کم وبیش باہم مخلوط ہوتی ہیں، بالخصوص اندرون غدہ میں۔ ہر جراب (تصویر 1232) کا قطر ۱ ملی میٹر سے لیکر ۲ ملی میٹر تک ہوتا ہے اور وہ ایک قشری (cortical) اور ایک لبی (medullary) حصہ پر مشتمل ہوتی ہے۔ وہ ایک اتصالی بافت کے کیسہ میں محصور ہوتی ہے، جس سے فاصلات نکلکر اس کے جرم کے اندر جاتے ہیں لیکن جراب کے لبی حصہ تک نہیں پہنچتے۔ قشری حصہ خاصکر ملف خلیوں (lymphocytes) سے بنتا ہے، جو باریک شاخدار خلیوں کے ایک جال کا سہارا لئے ہوئے ہوتے ہیں۔ یہ جال لبی حصہ میں ایک مماثل جال کے ساتھ مسلسل ہوتا ہے۔ یہ جال عروق دمویہ کے لئے ایک بیرونی طبقہ (adventitia) بنا دیتا ہے لبی حصہ میں ملف آسا خلیات (lymphold cells) قشرہ کے نسبت کم ہوتے ہیں اور شبکہ نسبتہً موٹا ہوتا ہے۔ اس شبکہ میں آشیانہ نما اجسام (nestlike bodies) موجود ہوتے ہیں، جنھیں ہیسل کے ہم مرکزی جسیمات (concenteric corpuseles of Hassal) کا نام دیا گیا ہے۔ یہ جسیمات ایک مرکزی تودہ سے بنے ہوئے ہوتے ہیں، جو ایک یا زائد ذراتی خلیوں اور ایک کیسہ پر مشتمل ہوتا ہے۔ یہ کیسہ ہم مرکزی ترتیب رکھنے والے سرحلمہ آسا خلیات سے بنتا ہے (تصویر 1232 B.) ایوسین پسند اور کثیر الاشکال نواتی (polymorphonuclear) سفید خلیے بھی غدہ میں پائے جاتے ہیں۔

1268

ہر جراب ایک عروقی صفیرہ سے گھری ہوئی ہوتی ہے، جس سے عروق نکلکر اندرون

میں جاتے اور محیط سے مرکز کی طرف تشعّع کر کے لُبّی حصہ کے عین حاشیہ کے اندر ہی ایک دوسرا منطقہ بنا دیتے ہیں۔ لُبّی حصہ کے مرکز میں نہایت کم عروق ہوتے ہیں اور اُن کی جسامت دقیق ہوتی ہے۔

قشری حصہ لُبّی حصہ سے پہلے مذبول ہونا شروع ہوتا ہے اور اُس کی جسامت کی کمی ہونے کا سبب خاصکر یہ ہوتا ہے کہ لمف خلیوں کی تعداد میں کمی ہو جاتی ہے۔

عروق و اعصاب۔ تیموسیہ کی دموی رسد قلیل ہوتی ہے۔ شرائین انٹرنل میمری اور سوپیریئر اور انفیریئر تھایریائڈز سے ماخوذ ہیں۔ اور وہ بائیں اِنامینٹ ورید اور تھائریائڈ ورید دل میں ختم ہوتی ہیں۔ عروق لمفائیہ صفحہ 795 پر بیان کی گئی ہیں۔ **اعصاب** بے انتہا باریک ہیں۔ وہ اعصاب ثائیہ (vagi) اور مشارکی سے ماخوذ ہیں، ڈسینڈنس ہیپوگلاسی (نازل تحت اللسانی)، اور فرینک (حجابی) سے شاخیں نکلکر حاجز کیسہ کو پہنچتی ہیں لیکن غدہ کے جرم میں نہیں داخل ہوتیں۔

اطلاقی تشریح۔ متعدد شیر خواروں اور بچوں میں، جن میں غدۂ تیموسیہ بہت بڑھا ہوا تھا اور سارے جسم کی لمفائی ساختیں عمومی بیش پرورش (hypertrophy) ظاہر کرتی تھیں مگر مرض کی اور کوئی شہادت ظاہر نہ تھی، ناگہانی ہلاکت (ہلاکت تیموسی = thymus death) کا واقع ہونا مرقوم ہے، جو فشلِ قلب (heart-failure) کے باعث واقع ہوئی، جس کے ساتھ حادِ دقتِ تنفس (respiratory embarrassment) بھی موجود تھی یا نہ تھی۔ ایسی موتیں اکثر مخدرات (مُعدمات حِس = anæsthetics) اور خاصکر کلوروفارم کے استعمال کے دوران میں واقع ہوگئی ہیں۔ اِن مریضوں کی ہلاکت کا باعث بڑھا ہوا غدہ تیموسیہ کس حد تک تھا؟ اور اگر وہ ہلاکت کا باعث تھا تو اُس کا فعل کس حد تک میکانی تھا؟ یہ ایسے امور ہیں جو بہت متنازع فیہ ہیں۔ تیموسیہ کی کلانی اگر ناگہانی ہلاکت نہ پیدا کر دے تو معلوم ہوتا ہے کہ وہ تنفسی صرصر (respiratory stridor) یا پُرشور یا دشوار تنفس، اور دمہ کے شحمی حملے (تیموسی دمہ = thymic asthma) پیدا کر سکتی ہے، جو کثیر الوقوع تکرار کے ساتھ واقع ہو سکتے ہیں بلکہ ممکن ہے کہ اُن کا نتیجہ ہلاکت ہو۔

جارالعقود

(Paraganglia)

جارالعقود دو مخصوص گروہوں میں پائے جاتے ہیں :- (۱) کرومافنی خلیات (chromaffin cells)(صفحہ 103) کے چھوٹے تودوں کے طور پر، یا عقود مشارکی کیسوں کے اندر رکھے ہوئے یا اُن کے قریبی تماس میں۔ (۲) مشارکی ضفیروں کے طول وعرض میں کرومافنی خلیات کے چھوٹے گروہوں کے طور پر۔ اس آخرالذکر گروہ میں سب سے بڑے تودے زوکرکنڈل کے اورطی اجسام (aortic bodies of Zuckerkandl) ہیں۔

زوکرکنڈل کے اورطی اجسام دو چھوٹے بھورے سے رنگ کے اجسام ہیں جو شکمی اورطی کے ہر جانب ایک ایک، انفیریر میسینٹرک آرٹری کے مبداء کے لیول پر، مشارکی کے شکمی اورطی ضفیرے کی قریبی مجاورت میں واقع ہیں۔ وہ نوزائیدہ بچہ میں بہت بڑی جسامت (۸ - ۱۰ ملی میٹر لمبے) کے ہوتے ہیں، اور ممکن ہے کہ شکمی اورطی کے سامنے عرضاً ایک دوسرے سے جڑے ہوئے ہوں۔ پیدائش کے بعد وہ بتدریج مذبول ہوتے جاتے ہیں اور سن بلوغ سے کچھ عرصہ بعد خالی آنکھ سے نظر نہیں آتے۔ 1269

ساخت - اورطی اجسام کثیرالسطوح یا مکعب سرحلمہ کے تودوں پر مشتمل ہیں، جو ایک چوڑے رخنے دار شعری ضفیرہ میں مدفون ہوتے ہیں۔

فوق الکلیہ غدد (تصاویر 1233, 1234)

(The Suprarenal glands)

فوق الکلیہ غدد دو چھوٹے چپٹے زردی مائل رنگ کے اجسام ہیں، اور خطِ وسطی

FIG. 1233.—The suprarenal glands. Anterior aspect.

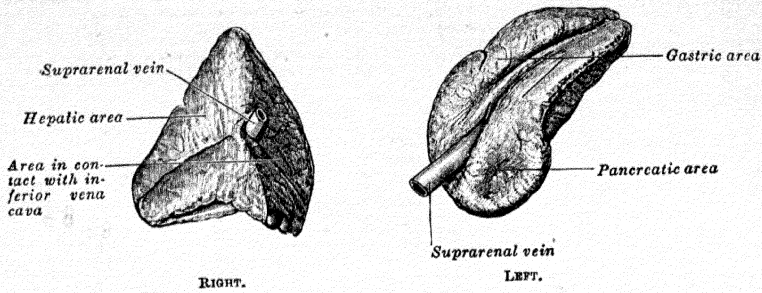

FIG. 1234.—The suprarenal glands. Posterior aspect.

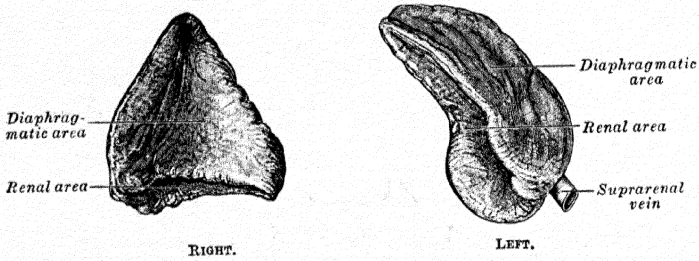

FIG. 1235.—A section through a part of a suprarenal gland of an adult. (Magnified.)

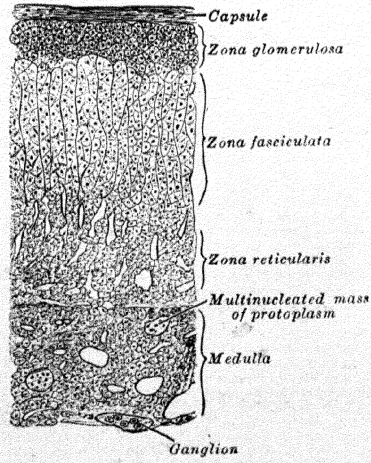

کے ہر دو جانب ایک ایک، شکم کے پچھلے حصہ میں، باریطون کے پیچھے، گردے کے بالائی سرے کے عین اوپر واقع ہیں۔ وہ فضائی بافت سے گھرے ہوئے ہوتے ہیں، جس میں چربی کی مقدار کثیر شامل ہوتی ہے دایاں غدہ شکل میں کسی قدر ہرمی ہوتا ہے اور ایک ایک کلاہ کج یا جرنیلی ٹوپی (cocked hat) سے مشابہت رکھتا ہے۔ بایاں غدہ ہلالی اور عموماً دائیں کے نسبت بڑا ہوتا ہے اور بلند تر لیول پر متمکن ہوتا ہے اُس کی بلندی ۳۰ ملی میٹر سے ۵۰ ملی میٹر، عرض تقریباً ۳۰ ملی میٹر، اور دبازت ۴ ملی میٹر سے ۶ ملی میٹر تک ہوتی ہے۔ ہر غدہ کا اوسط وزن ۳ گرام سے ۴ گرام تک ہوتا ہے۔

مجاورات۔ دایاں فوق الکلیہ غدہ انفیریئر وینا کیوا (اجوفِ نازل) اور جگر کے دائیں لختہ کے پیچھے، اور ڈایافرام اور دائیں گردے کے بالائی سرے کے سامنے واقع ہے۔ وہ شکل میں تخمیناً مثلثی ہوتا ہے، اُس کا قاعدہ، جو نیچے کی طرف رُخ رکھتا ہے، دائیں گردے کے بالائی سرے کی وسطانی اور اگلی سطحوں سے متماس ہے اس کی اگلی سطح سامنے اور جانباً رُخ رکھتی ہے اور اُس میں دو رقبے ہوتے ہیں: ایک وسطانی رقبہ جو تنگ اور غیر باریطونی ہے، انفیریئر وینا کیوا (اجوفِ نازل) کے پیچھے واقع ہے۔ دوسرا جانبی، جو کسی قدر مثلثی ہے جگر سے متماس ہے۔ آخرالذکر سطح کا بالائی حصہ باریطون سے معرا ہے اور جگر کے برہنہ رقبہ (bare area) کے زیرین اور وسطانی زاویہ سے مجاورت رکھتا ہے، لیکن اُس کا زیرین حصہ اُس باریطون سے ڈھکا ہوا ہو سکتا ہے، جو کارونری لگامینٹ (اکلیلی رباط) کی زیرین تہ سے اُس پر منعکس ہوتا ہے کبھی کبھی زیرین حصہ پر اثنا عشری (duodenum) متراکب ہوتی ہے۔ غدہ کے راس سے قدرے نیچے اور اُس کے اگلے کنارے کے قریب ایک چھوٹا مجوہ ہوتا ہے جس کو نافجہ (hilum) کہتے ہیں، جس سے دائیں سوپرارینل وین (فوق الکلوی ورید) باہر نکلکر انفیریئر وینا کیوا (اجوفِ نازل) میں شامل ہو جاتی ہے۔ اس کی کچھلی سطح ایک خمدار سینڈ کے ذریعہ ایک بالائی اور ایک زیرین حصے میں منقسم ہوتی ہے۔ بالائی حصہ جو کسی قدر محدب ہوتا ہے، ڈایافرام پر رکھا ہوا ہوتا ہے، اور حصۂ زیرین جو مقعر ہے، دائیں گردے کے بالائی سرے اور اُس (گردے) کی اگلی سطح کے ہم پہلو حصے کے ساتھ متماس ہے۔

بایاں فوق الکلیہ غدہ شکل میں ہم مرکزی ہے اور اُس کا انقعار بائیں گردے

کے بالائی حصہ کے وسطانی کنارے سے منطبق ہوتا ہے۔ اُس کا وسطانی کنارا محدب اور جانبی کنارا مقعر ہے۔ اُس کا بالائی سرا تنگ اور نیچے کا سرا گول ہے۔ اُس کی اگلی سطح میں دو رقبے ہوتے ہیں:۔ ایک بالائی رقبہ جو اومینٹل برسا (تربی درجک) کے باریطون سے ڈھکا ہوا ہوتا ہے، جو اُسے معدہ کے فواد (cardiac end) سے اور کبھی طحال کی بالائی انتہا سے جُدا کرتا ہے۔ اور ایک زیرین رقبہ جو باریطون سے تو ڈھکا ہوا نہیں ہوتا لیکن ہنقراس یعنے لبلبہ اور لائینل آرٹری (شریان طحالی) سے متماس ہے۔ اگلی سطح کے زیرین حصہ کے قریب ناچہ ہے جو نیچے اور آگے کی طرف رُخ رکھتا ہے اس سے بائیں سوپرا رینل وہین (فوق الکلوی ورید) باہر نکلکر رینل وہین (ورید کلوی) میں شامل ہونے کو جاتی ہے۔ اسکی پچھلی سطح ایک سینڈ کے ذریعہ سے دو رقبوں میں تقسیم ہوتی ہے۔ جانبی رقبہ گردے پر قیام رکھتا ہے اور وسطانی جو نسبتہً چھوٹا ہوتا ہے ڈایافرام کے بائیں قائمہ (crus) پر۔

چھوٹے معین فوق الکلیہ غدد (accessory suprarenal glands) اکثر فوق الکلیہ غدد کے گرد کی اتصالی بافت میں پائے جاتے ہیں۔ کبھی وہ حبل المنی (spermatic cord) اور بربخ (epididymis) میں، اور رحم کے رباط عریض (براڈ لگامنٹ) میں موجود ہوتے ہیں۔

ساخت۔ فوق الکلیہ غدہ اتصالی بافت کے کیسہ سے قریبی طور پر محصور ہے، جس سے ہمکیں نکلکر غدہ کے جرم کے اندر جاتی ہیں۔ اس کیسہ میں چکنے عضلی ریشے موجود ہو سکتے ہیں۔ تراشے پر غدہ دو حصوں پر مشتمل نظر آتا ہے (تصویر 1235): ایک بیرونی حصہ جو قشرہ ہے، اور دوسرا اندرونی جو لُبّ ہے۔ قشرہ غدے کا نسبتہً بڑا حصہ بناتا ہے اور گہرے زرد رنگ کا ہوتا ہے، لُبّ نرم اور گودے جیسا ہوتا ہے اور اُس کا رنگ سیاہ سرخ یا بھورا ہوتا ہے۔

قشرہ ایک باریک اتصالی بافت کے جال سے بنتا ہے، جس میں غدی سرحلمہ مفون ہوتا ہے۔ سرحلمی خلیے شکل میں کثیر السطوح ہیں اور اُن کے نوات گول ہوتے ہیں بہت سے خلیوں کے اندر کھردرے موٹے ذرات ہوتے ہیں، اور بعض میں لپائڈی گلوبچے موجود ہوتے ہیں۔ خلیوں کی ترتیب میں کے اختلافات کے باعث تین ممتاز منطقے شناخت کئے

جا سکتے ہیں: (۱) قُنبلکی منطقہ (zona glomerulosa) جو کیسہ کے نیچے واقع ہے، ایسے خلیوں پر مشتمل ہے جو گول گروہوں میں مرتب ہوتے ہیں۔ اس میں کہیں کہیں جوفیزی ساخت کے آثار بھی پائے جاتے ہیں۔ (۲) حُزمی منطقہ (zona fasciculata) جو قنبلکی منطقہ کے ساتھ مسلسل ہے خلیوں کے استوانوں پر مشتمل ہے۔ جو نیم قطری صورتیں مرتب ہوتے ہیں۔ ان خلیوں میں باریک ذرات اور بہت سی حالتوں میں لپائڈی مادہ کے گلوبچے موجود ہوتے ہیں۔ (۳) شبکی منطقہ (zona reticularis) جو لُبّ کے تماس میں ہوتا ہے، خلیوں کے عمودی استوانوں پر مشتمل ہے، جو بے قاعدگی کے ساتھ مرتب ہوتے ہیں۔ ان خلیوں میں اکثر لونی ذرات موجود ہوتے ہیں جن کی وجہ سے اس منطقہ میں بقیہ قشرہ کے نسبت زیادہ سیاہ منظر پیدا ہو جاتا ہے۔

لُبّ نہایت عروقی ہے اور بڑے باریک ذراتی کرومافین خلیوں کے ایک تودہ سے بنا ہوا ہوتا ہے، جس میں دریدہ جوفیے (sinusoids) نفوذ کرتے ہیں۔ غدے کے اس حصے کو لُبّ ناپوش عصبی ریشوں کی رسد بہ افراط پہنچتی ہے، اور اس میں جابجا مشار کی کے عقدی خلیات پائے جاتے ہیں۔

جنین میں فوق الکلیہ غدہ قشرہ کی اندرونی تہ کے وافر نمو کے باعث بڑا ہوتا ہے۔ اس تہ کو ایلیٹ (Elliott) اور آرمر (Armour) نے سرحدی منطقہ (boundary zone) کے نام سے موسوم کیا ہے۔ اس کے خلیات میں لپائڈی ذرات نہیں ہوتے۔ یہ منطقہ پیدائش کے بعد جلد ہی غائب ہو جاتا ہے اور عدیم الدماغ (anencephalic) جنینوں میں غیر موجود ہوتا ہے۔

مشار کی کرومافینی بافت (sympathochromaffin tissue) سے لُبّ کی نمو یابی کے تعلق میں یہ نوٹ کرنا چاہئے کہ غدے کے اس حصے سے ایک چیز ایڈرینالین (adrenalin) کا افراز ہوتا ہے، جو تمام مشار کی عصبی منتہاؤں میں تحریک پہنچانے کا خاصہ رکھتی ہے۔

عروق و اعصاب۔ فوق الکلیہ غدد کو رسد پہنچانے والی شرائین کثیر التعداد اور نسبتہً بڑی جسامت والی ہیں۔ وہ اُورطی اور انفیریئر فرینک (زیرین حجابی) اور رینل (کلوی) شرائین سے ماخوذ ہیں۔ وہ غدے کے قشری حصہ میں منشعب ہو کر عروق شعریہ بناتی ہیں، جو لُبّی حصہ کے جوفیوں میں ختم ہو جاتی ہیں۔ آخر الذکر یعنے جوفیے لُبّ کے مرکز کے قریب کی

وریدوں میں کھلتے ہیں۔

سوپرارینل وھین (فوق الکلیہ ورید) غدے کے نافچہ میں سے باہر نکلتی ہے دائیں غدے کی ورید انفیریئر وینا کیوا (اجوف نازل) میں اور بائیں کی رینل وھین (ورید کلوی) کے اندر کھلتی ہے۔

عروق لمفائیہ قطنی غدد میں ختم ہو جاتے ہیں۔

اعصاب نہایت کثیر التعداد ہیں اور سیلیاک اور رینل ضفیروں کے ذریعہ اسپلانکنک اعصاب سے، اور بقول برگ من (Bergmann) فرینک (حجابی) اور ویگس (تائیہ) اعصاب سے ماخوذ ہوتے ہیں وہ کیسہ کے زیرین اور وسطانی حصہ میں داخل ہو کر نشرہ کو عبور کرتے اور لُبّ کے خلیات کے گرد ختم ہو جاتے ہیں۔ غدہ کے لُبی حصے میں اُن پر کثیر التعداد چھوٹے عُقدے نمو یاب ہو جاتے ہیں۔

سباتی قنابل

(THE GLOMERA CAROTICA)

سباتی قنابل (carotid bodies) جو تعداد میں دو ہیں (گردن کی ہر جانب پر ایک ایک) کامن کیراٹیڈ آرٹری (مشترک سُباتی شریان) کے پیچھے اُس نقطہ پر واقع ہیں، جہاں وہ دو شاخوں میں تقسیم ہو کر ایکسٹرنل (خارجی) اور انٹرنل (داخلی) کراٹیڈ ٹرنکس (سُباتی تنے) بنا دیتی ہے۔ وہ رنگ میں سرخی مائل بھورے اور شکل میں بیضوی ہوتے ہیں اور اُن کا لمبا قطر تقریباً ۵ ملی میٹر ہوتا ہے۔

ساخت۔ ہر قُنیلہ (glomus) ایک لیفی کیسہ سے محصور اور بیشتر کرومافینی خلیات کے کُردی یا بیقاعدہ تودوں (تصویر 1236) پر مشتمل ہوتا ہے، اور یہ تودے ایک دوسرے سے فاصلات کے ذریعہ سے کم و بیش جُدا ہوتے ہیں، جو کیسہ کی عمیق سطح سے اندر کے طرف پھیلتے ہیں۔ خلیے شکل میں کثیر السطوح ہوتے ہیں، اور ہر خلیہ میں ایک بڑا نواۃ ہوتا ہے، جو باریک ذراتی مخزن مایہ میں مفروش ہوتا ہے۔ کثیر التعداد عصبی ریشے، جو کراٹڈ آرٹری (شریان سباتی)

FIG. 1236.—A section through a part of a human glomus caroticum. (Schaper.) Highly magnified. (From Quain's Elements of Anatomy.)

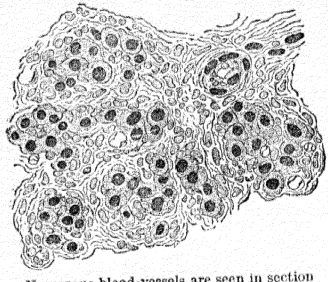

Numerous blood-vessels are seen in section among the gland-cells.

FIG. 1237.—A section through an irregular nodule of the glomus coccygeum. ×85. (Sertoli.) (From Quain's Elements of Anatomy.)

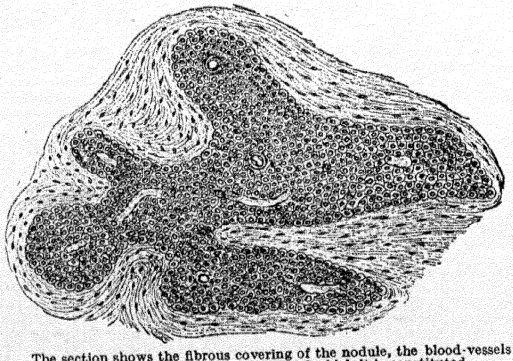

The section shows the fibrous covering of the nodule, the blood-vessels within it, and the epithelial cells of which it is constituted.

FIG. 1238.—The visceral surface of the spleen.

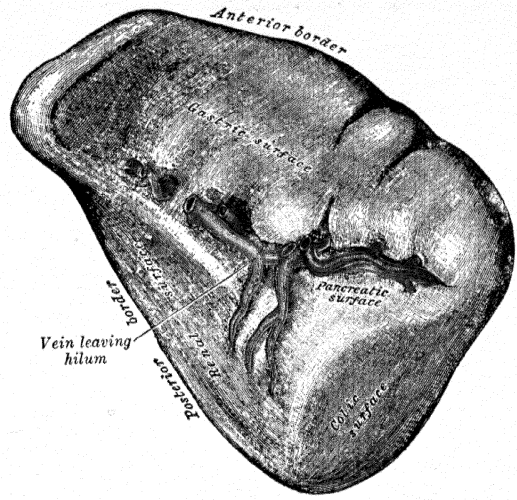

FIG. 1239.—A transverse section through the spleen, showing the trabecular tissue and the splenic vein and its tributaries.

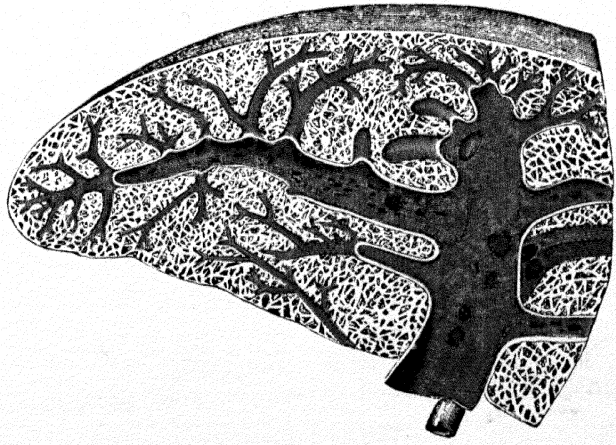

پر کے مشار کی ضفیرہ سے ماخوذ ہیں، سارے غدے میں پھیلے ہوئے ہوتے ہیں، اور بڑے جوفیہ نما (sinusoidal) عروق شعریہ کا ایک جال خلیوں کے درمیان منتشب ہوتا ہے۔

عُصعُصی قُنبلہ

(THE GLOMUS COCCYGEUM)

عُصعُصی قُنبلہ (coccygeal body) عصعص کے سامنے یا عین نیچے واقع ہے۔ وہ قطر میں تقریباً ۲،۵ ملی میٹر، اور شکل میں بے قاعدہ طور پر بیضوی ہوتا ہے۔ خاص تودہ کے گرد یا قریب کئی نسبتہً چھوٹی گرہیں پائی جاتی ہیں۔

ساخت۔ عُصعُصی قنبلہ گول یا کثیر السطح خلیوں کے بے قاعدہ تودوں پر مشتمل ہوتا ہے (تصویر 1237)، اور ہر تودہ کے خلیے ایک مُتسع جوفیہ نما شعری عِرق کے گرد مجتمع ہوتے ہیں۔ ہر خلیہ میں ایک بڑا گول یا بیضوی نوات موجود ہوتا ہے، جس کو گھیرنے والا سخز مایہ صاف ہوتا ہے اور کرُومک ملحات (chromic salts) سے رنگ نہیں قبول کرتا[1]۔

طحال (تصویر 1238)

1272

Spleen(Lien)

طحال خاصکر شکم کے بائیں مراقی خطہ میں واقع ہے، لیکن اُس کا بالائی سرا شراسیفی خطہ کے اندر تک پھیلتا ہے۔ وہ معدہ کے قعر اور ڈایافرام کے درمیان

---

[1] ذیل کا مضمون ملاحظہ فرمایا جائے:۔ "Uber die menschliche Stersdruse," von J. W. Thomson Walker, *Archiv fur mikroskopische Anatomie und Entwickelungsgeschichte*, Band 64, 1904.

استراحت پذیر ہے۔ وہ غیر قناتی غدد میں سب سے بڑا غدہ ہے، جس کی شکل مستطیل اور چپٹی، اور قوام نرم اور خستہ (بھُربھُرا) ہوتا ہے۔ طحال نہایت عروقی ہوتی ہے اور اُس کا رنگ سیاہ ارغوانی مائل ہوتا ہے۔

مجاورات۔ ڈایافرامی سطح محدب اور چکنی ہے اور اوپر، پیچھے اور بائیں طرف رُخ رکھتی ہے، باستثنائے اپنے بالائی سرے کے، جہاں وہ قدرے وسطانیاً رُخ رکھتی ہے۔ وہ ڈایافرام کی زیرین سطح کے ساتھ مجاورت رکھتی ہے، جو اُسے بائیں طرف کی نویں، دسویں اور گیارھویں پسلیوں سے اور بائیں شش کے حائل زیرین کنارے اور پلیوُرا سے جُدا کرتی ہے۔

حشوی سطح (تصویر 1238) ایک بینڈ کے ذریعہ ایک اگلے یا معدی اور ایک پچھلے یا کلوی حصے میں منقسم ہے۔

معدی سطح، جو سامنے، اوپر اور وسطانیاً رُخ رکھتی ہے، چوڑی اور مقعر ہے۔ وہ معدہ کی پچھلی دیوار سے اور معدہ سے نیچے لبلبہ کی دُم سے متماس ہے وہ اپنے وسطانی کنارے کے قریب ایک لمبا انشقاق (fissure) پیش کرتی ہے، جسے نافچہ (hilum) کہتے ہیں۔ یہ کئی بے قاعدہ روزنوں سے چھدا ہوا ہوتا ہے، جو عروق و اعصاب کی آمدورفت کے لئے ہیں۔

کلوی سطح، جو وسطانیاً اور نیچے رُخ رکھتی ہے، کسی قدر چپٹی ہے۔ وہ معدی سطح کے نسبت بہت زیادہ تنگ ہے، اور بائیں گُردے کی اگلی سطح کے بالائی حصے کے ساتھ اور کبھی کبھی بائیں فوق الکلیہ غدّے کے ساتھ مجاورت رکھتی ہے۔

بالائی سرا عمود الفقرات کے طرف رُخ رکھتا ہے، جہاں وہ ساتویں صدری فقرہ کے لیول پر واقع ہوتا ہے۔ زیرین سرا یا قولونی سطح چپٹی اور شکل میں مثلثی ہے اور قولون کی بائیں انعوج (flexure) اور حجابی قولونی رباط (phrenicocolic ligament) پر استراحت پذیر ہے اور عموماً لبلبہ کی دُم کے ساتھ متماس ہوتا ہے۔

اگلا کنارا، جو آزاد اور پتلا ہے، اکثر اپنے زیرین سرے کے قریب کٹاؤ دار ہوتا ہے۔ وہ ڈایافرامی سطح کو معدی سطح سے جُدا کرتا ہے۔ **پچھلا کنارا** جو اگلے کے نسبت زیادہ کند اور زیادہ گول ہے، کلوی سطح کو ڈایافرامی سطح سے جُدا کرتا ہے۔ وہ ساتویں پسلی کے

زیرین کنارے سے متناظر ہے اور ڈایا فرام اور بائیں گردے کے درمیان قیام رکھتا ہے۔ زیرین کنارا ڈایا فرامی سطح کو قولونی سطح سے جدا کرتا ہے اور درمیانی حاشیہ کلوی اور معدی سطحوں کے درمیان حائل ہوتا ہے۔

طحال تقریباً تمام تر باریطون سے گھری ہوئی ہے، جو اُس کے کبسہ سے خوب چپکا ہوا ہوتا ہے۔ اِس جھلی کے دو دُہراؤ اُسے اپنی وضع پر قایم رکھتے ہیں۔ ایک دُہراؤ یعنے طحالی کلوی رباط (lienorenal ligament) باریطون سے وہاں ماخوذ ہوتا ہے جہاں عام کہفۂ باریطونی کی دیوار ثربی درجک (omental bursa) کے ساتھ بائیں گردے اور طحال کے درمیان متماس ہوتی ہے۔ طحالی عروق اِسی کی دو تہوں کے درمیان سے گذرتے ہیں (تصویر 1120)۔ دوسرا دُہراؤ یعنے معدی طحالی رباط (gastrolienal ligament) (معدی طحالی ثرب = gastrosplenic omentum) بھی دو تہوں پر مشتمل ہے اور وہ طحال اور معدہ کے درمیان عام کہفۂ باریطونی کی دیواروں اور ثربی درجک کی دیواروں کی مواصلت سے بنتا ہے (تصویر 1120)۔ شریانِ طحالی (lienal artery) کی چھوٹی معدی (short gastric) اور بائیں معدی ثربی (left gastro epiploic) شاخیں اس کی دونوں تہوں کے درمیان دوڑتی ہیں۔ طحال کا زیرین سرا طحالی قولونی رباط (phrenicocolic ligament) سے سہارا حاصل کرتا ہے (صفحہ 1163)۔ 1273

طحال کی جسامت اور اُسکا وزن زندگی کے مختلف زمانوں میں اور مختلف اشخاص میں اور مختلف حالات کے تحت ایک ہی شخص میں مختلف ہوتا ہے۔ بالغ میں اُسکا طول عموماً تقریباً ۱۲ سینٹی میٹر، عرض ۷ سینٹی میٹر اور دبازت ۳ یا ۴ سینٹی میٹر ہوتی ہے اور اُس کا وزن تقریباً ۲۰۰ گرام ہوتا ہے۔

طحال کی جسامت ہاضمہ کے دوران میں بتدریج بڑھتی جاتی ہے، اور جسم کے تغذیہ کی حالت کے لحاظ سے مختلف ہوتی ہے، چنانچہ وہ خوب غذا پائے ہوئے حیوانات میں بڑی اور فاقہ زدہ حیوانات میں چھوٹی ہوتی ہے۔ ملیریائی تپ (حمّیٰ اجامیہ) میں وہ بہت بڑی ہو جاتی ہے اور اُس کا وزن اتنا زیادہ ہوتا ہے کہ ۹ کلوگرام تک پہنچ سکتا ہے۔

اکثر اوقات ممکن ہے کہ طحال کے نواح میں، اور خاصکر معدی طحالی رباط اور ثرب کبیر میں، طحالی بافت کی کبسہ بند گرہیں پائی جائیں، جو یا تو جُدا جُدا ہوتی ہیں یا طحالی بافت کے پتلے بندوں کے ذریعہ طحال سے جڑی ہوئی ہوتی ہیں۔ اُن کو معین طحال (accessory spleens)

کہتے ہیں۔

ساخت۔ طحال دو طبقوں، یعنی ایک بیرونی مصلی اور ایک اندرونی لیفی لچکدار طبقہ، سے محصور ہوتی ہے۔

بیرونی یا مصلی طبقہ باریطون سے ماخوذ ہے یہ طبقہ پتلا چکنا، اور انسان میں لیفی لچکدار طبقہ سے چپکا ہوا ہوتا ہے۔ اور باستثنائے ناف کے مقام کے اور طحالی کلوی اور معدی کلوی رباطات کے انعکاسی خطوط کے طول کے ساری طحال کو محصور کرتا ہے۔

لیفی لچکدار طبقہ یا حقیقی پوشش (tunica propria) طحال کو محصور کرتی ہے اور ناف کے مقام پر غلافوں کی صورت میں عروق پر اندر کے طرف منعکس ہوتی ہے۔ ان غلافوں سے نیز لیفی لچکدار طبقہ کی اندرونی سطح سے، کثیر التعداد چھوٹے لیفی بند یا سہمکیں (trabeculæ) (تصویر 1239) تمام سمتوں میں پھوٹ نکلتی ہیں۔ یہ ملکر طحال کا ڈھانچ (frame work) بنا دیتی ہیں جس کی درمیانی فضاؤں میں **طحالی گودا** (splenic pulp) بھرا ہوا ہوتا ہے۔

لیفی لچکدار طبقہ، عروق کے غلاف، اور سہمکیں یہ سب سفید اور زرد لچکدار ریشوں سے بنے ہوئے ہوتے ہیں، اس طرح پر کہ آخر الذکر کا غلبہ ہوتا ہے۔ لچکدار بافت کی موجودگی کے باعث ہی طحال میں بڑی لچک ہوتی ہے اور اسی لچک کی وجہ سے طحال کی جسامت میں بعض حالات میں نہایت بڑے تغیرات پائے جاتے ہیں۔ ان ترکیبی اجزاء کے علاوہ طحال میں تھوڑی مقدار غیر مخطط عضلی ریشوں کی بھی ہوتی ہے۔ بعض پستانی حیوانات (مثلاً کتا، خنزیر، اور بلی) میں سہمکیں خاصکر عضلی بافت سے بنتی ہیں۔

طحالی گودا (spleen pulp) سیاہ سرخی مائل بھورے رنگ کا ایک نرم تودہ ہوتا ہے۔ وہ ریشوں کے ایک باریک شبکہ پر مشتمل ہے، جو سہمکوں کے ریشوں کے ساتھ مسلسل ہوتے ہیں اور جن سے چپٹے شاخ دار خلیے لگے ہوئے ہوتے ہیں۔ شبکہ کی فضائیں خون سے پر ہوتی ہیں، لیکن اس خون میں معمولی خون کے نسبت سفید جسیمات کا تناسب زیادہ پایا جاتا ہے، بڑے گول خلیے بھی نظر آتے ہیں، جنکو **طحالی خلیات** (splenic cells) کے نام سے موسوم کیا جاتا ہے۔ یہ خلیے امیبائی حرکت کی قابلیت رکھتے ہیں اور اکثر اپنے اندر لون اور سرخ دموی جسیمات مشمول رکھتے ہیں۔ شبکہ کے ہر خلیہ میں ایک گول یا بیضوی

FIG. 1240.—A transverse section through the human spleen, showing the distribution of the splenic artery and its branches.

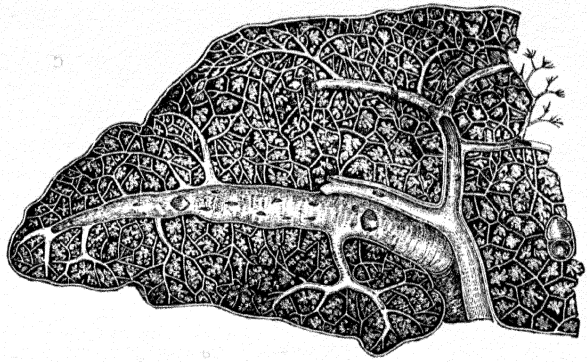

FIG. 1241.—A section through a portion of the human spleen. Stained with hæmatoxylin and eosin. × 15.

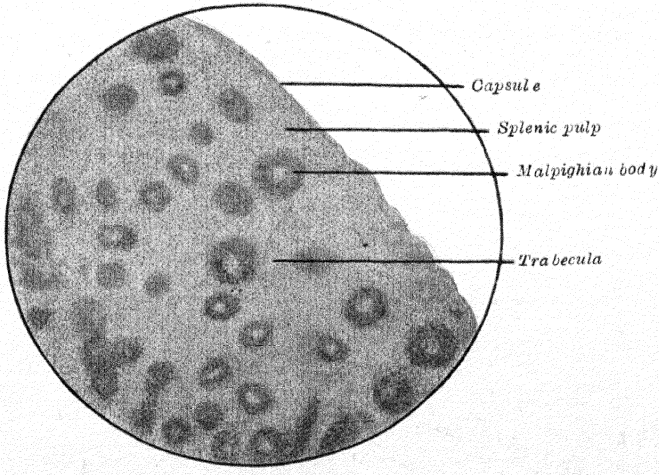

نواتہ ہوتا ہے، اور طحالی خلیات کی طرح اِن خلیوں کے خلیّہ مایہ (cytoplasm) کے اندر بھی دُنی ذرات موجود ہو سکتے ہیں۔ یہ کارمین سے گہرا رنگ نہیں قبول کرتے اور اِس لحاظ سے مالپیغی اجسام کے خلیات سے مختلف ہوتے ہیں۔ نوعمر طحال میں عفریتی خلیات (giant-cells) مل سکتے ہیں۔ ہر عفریتی خلیہ میں متعدد نوات یا ایک مرکب نواتہ موجود ہوتا ہے۔ نوعمر حیوانات کی طحال میں نوات دار سرخ دموی جسیمات بھی پائے گئے ہیں۔ 1274

طحال کے عروقِ دمویہ۔ شریانِ طحالی (lienal artery) طحال کی جسامت کے مقابلہ میں اپنے بڑے قطریہ (calibre) کے باعث نیز اپنے پُرپیچ وخم مرکے باعث ممتاز ہے۔ وہ چھ یا زائد شاخوں میں منقسم ہوتی ہے، جو طحال کے نافچہ میں داخل ہو کر اُسکے سارے جرم میں منشعب ہوتی (تصویر 1240) اور بیرونی لیفی بافت کے ایک اختلاف (involution) سے پوششیں حاصل کرتی ہیں۔ ایسے ہی غلاف اعصاب اور وریدوں کی پوششیں بناتے ہیں۔

ہر شاخ طحال کے عرضی محور میں اندر سے باہر کے طرف دوڑتی، اپنے مُرور کے دوران میں جسامت میں گھٹ کر اپنے گذر میں نسبتہً چھوٹی شاخیں نکالتی جاتی ہے، جن میں سے بعض اگلے اور بعض پچھلے حصے کو چلی جاتی ہیں۔ یہ شاخیں بالآخر سہمکی غلافوں کو چھوڑ کر طحال کے حقیقی جرم میں اُن دقیق شریانکوں کے چھوٹے گچھوں یا ایک نقطہ پر مجتمع ہونے والی لکیروں (pencils)) میں ختم ہو جاتی ہیں، جو شاخدار سہارک خلیوں (sustentacular cells) کے بنائے ہوئے شبکہ کے رخنوں کے اندر کھلتی ہیں۔ شریان طحالی کی شاخیں "منتہائی شرائین" (end-arteries) ہیں (صفحہ 604)۔

شریانکوں (arterioles) کی ساخت بڑے شریانی عروق کے نسبت اس طرح مختلف ہے کہ اُن کا بیرونی طبقہ لمف آسا بافت پر مشتمل ہوتا ہے۔ یہ طبقہ محدود المقام کروی دبازیں ظاہر کرتا ہے، جو طحال کے اجسام مالپیغیہ (Malpighian bodies) کے نام سے موسوم ہیں (تصویر 1241)۔ یہ اجسام جسامت میں تقریباً ۲۵۰ ملی میٹر سے ۱ ملی میٹر قطر تک مختلف ہوتے ہیں۔ عرضی تراشوں میں شریان اکثر حالتوں میں ایک خارج المرکز محل وقوع میں پائی جاتی ہے۔ طحال کی ایک تازہ تراش کی سطح پر اجسام مالپیغیہ خالی آنکھ سے 1275

نظر آجاتے ہیں اور گودے کے سیاہ جرم میں سفیدی مائل رنگ کے نیم غیر شفاف (semi-opaque) نقطوں کی طرح نظر آتے ہیں۔ لمف آسا بافت کا شبکہ نہایت باریک ریشوں سے بنا ہوا ہوتا ہے اور اس جسم کے مرکز میں مقابلتہً کھلا ہوا لیکن محیط کے طرف نسبتہً گنجان ہوتا ہے۔

شریانیں طحالی گودے کے اندر آزادانہ طور پر کھلکر ختم ہو جاتی ہیں۔ اُن کی دیواریں بہت پتلی ہو جاتی ہیں اُن کی اُنیسی نوعیت مفقود ہو جاتی ہے، اور درحلمی خلیے منشعب ہو جاتے ہیں، اور اُن کے زائدے گودے کے شبکی خلیوں کے زائدوں کے ساتھ بلا واسطہ جڑے ہوئے ہوتے ہیں (تصویر 1242)۔ اس طرح خون طحالی گودے کی شبکی بافت کے رخنوں کے اندر پہنچ جاتا ہے۔ پھر وہ اُن وریدوں کی چھوٹی جڑوں کے ذریعہ اکٹھا ہو جاتا ہے، جو بیشتر اُسی طرح پر شروع ہوتی ہیں جس طرح پر شرائین ختم ہوتی ہیں۔ گودے کی انفصالی بافت کے جسیمات خود کو قطاروں میں اس طریقہ سے مرتب کر لیتے ہیں کہ ایک مستطیل فضا یا جوف بنجاتا ہے۔ یہ جسیمات مستطیل اور نکلے نما ہو جاتے ہیں اور اپنی انتہاؤں پر ایک دوسرے پر متراکب ہو کر اس رہگذر یا جوف کا ایک طرح کا درحلمی استر بنا دیتے ہیں جو ایک ورید کا اصلیہ (radicle) ہوتا ہے۔ ان جوفوں کی بیرونی سطح پر نازک عرضی خطوط یا نشانات نظر آتے ہیں جو دقیق لچکدار ریشکوں کی دوری ترتیب کی وجہ سے پیدا ہو جاتے ہیں۔ اس طرح یہ مجری ایک بیرونی پوشش حاصل کر لیتا اور بتدریج ایک چھوٹی ورید میں تبدیل ہو جاتا ہے جو تھوڑے سے مرکے بعد معمولی انفصالی بافت کی ایک پوشش حاصل کر لیتی ہے، جس میں چپٹے سرحلمی خلیوں کی ایک تہ کا استر ہوتا ہے، یہ خلیے گودے کے سہارے خلیوں (supporting cells) کے ساتھ مسلسل ہوتے ہیں چھوٹی وریدیں مل کر بڑی وریدیں بنا دیتی ہیں۔ یہ شرائین کے ہمراہ نہیں جاتیں بلکہ جلد ہی کیسہ کے سہمکی علاقوں میں داخل ہو جاتی ہیں اور اپنے اتصال سے چھ یا زائد شاخیں بنا دیتی ہیں جو نافچہ سے باہر نکلکر اور متحد ہو کر طحالی ورید (lienal vein) بنا دیتی ہیں، جو ورید الباب (portal vein) کا سب سے بڑا اصلیہ ہے۔

وریدیں اپنے کثیر التعداد تقمات کے لئے ممتاز ہیں۔

عروق لمفائیہ صفحہ 788 پر بیان کئے گئے ہیں۔

اعصاب شبکی صفیرہ (coeliac plexus) سے ماخوذ ہیں اور خاصکر لبّ ناپوش

(non-medullated) ہوتے ہیں۔ وہ عروقِ دمویہ اور کیسہ اور سہمکوں کے غیر مخطط عضلہ میں پھیلتے ہیں۔

اطلاقی تشریح۔ طحال کی چوٹ بوجہ اُس کے محفوظ محلِ وقوع اور تعلقات کے جگر کی چوٹ کے نسبت کم عام ہے۔ طحال بلا واسطہ یا بالواسطہ ضرب سے پھٹ سکتی ہے، ایک ٹوٹی پسلی سے پھوٹ سکتی ہے، یا ایک مثقوب (punctured) یعنی چھدے ہوئے، یا گولی کے زخم (gunshot wound) سے مجروح ہو سکتی ہے۔ جب طحال بڑھا ہوا ہوتا ہے تو اُس کے پھٹنے کا موقع اور زیادہ ہوتا ہے، بڑا خطرہ نزف ہے، جو اس عضو کی عروقیت کے باعث اور عروقِ شعریہ کے مناسب نظام کی غیر موجودگی کی وجہ سے ہوتا ہے۔ لیکن اِس کی چوٹ لازمی طور پر مہلک نہیں ہوتی، اور معلوم ہوتا ہے کہ اُس کی وجہ بڑی حد تک کیسہ کی انقباضی طاقت ہے، جو زخم کو تنگ کر کے خون نہیں بہنے دیتی۔ جن حالات میں تشخیص صاف ہو اور علامات سے زندگی کا خطرہ ظاہر ہو تو شکم شگافی (laparotomy) کا عملیہ کر کے طحال کو نکال ڈالنا چاہیئے۔ طحال کو نکالتے وقت یہ یاد رہے کہ لبلبہ کی دُم اُس کے تماس میں ہوتی ہے اور عروق کو گرہ لگانے میں اُسے بچا لینا چاہیئے۔

(✿)

سطحی تشریح اور سطحی نشانات

1276

(SURFACE ANATOMY AND SURFACE MARKINGS)

سر اور گردن کی سطحی تشریح

ہڈیاں (تصویر 1243) بیرونی قذالی ابھار (external occipital protuberance) (ذفری =inion) پیچھے، خطِ درمیانی میں، قفائی فجوہ (nuchal furrow) کے بالائی سرے پر واقع ہے، اور اُس سے بالائی قفائی خطوط (superior nuchal lines) ہر جانب پر ایک ایک، جانباً نکلتے ہیں۔ اِن خطوط سے اوپر جمجمہ کے قبہ پر نرم ساختوں کا اسقدر پتلا غلاف چڑھا ہوا ہوتا ہے کہ سر کے اِس حصہ کی شکل تقریباً قذالی (occipital)، جداری (parietal)، اور جبہی (frontal) ہڈیوں کی شکل جیسی ہوتی ہے۔ بالائی قفائی خطوط جانباً صدغی (temporal) ہڈیوں کے حلمی (mastoid) حصوں کو جاتے ہیں، جن سے حُلمی زائدے (mastoid processes) نیچے اور سامنے کی طرف اُذینین (auriculæ) کے پیچھے نکلے ہوئے ہوتے ہیں۔ حُلمی زائدے کے اگلے اور پچھلے کنارے، راس، اور بیرونی سطح سطحی امتحان کے لئے میسر ہیں۔ اگلا کنارا صدفۃ الاذن (concha) کے بالکل پیچھے واقع ہے، اور راس تقریباً نرمۂ گوش (lobule of the auricula) کے لیول پر ہے۔ کان کے سامنے وجنی محراب (zygomatic arch) اپنی ساری لمبائی میں محسوس کیجا سکتی ہے۔ اُس کا تنگ پچھلا سرا قیسیہ (tragus) کے لیول سے قدرے اوپر واقع ہے۔ چوڑا اگلا سرا اعظم الوجنہ (zygomatic bone) میں مسلسل ہو جاتا ہے۔ اِس محراب کا بالائی کنارا 1277
زیرین کنارے کے نسبت کم واضح ہے، لیکن اس کا تعاقب بالائی صدغی خط (superior temporal line) کے اندر کیا جاسکتا ہے۔ آگے کی طرف یہ خط اعظم الجبہہ کے وجنی زائدے سے ایک خمدار حید کے طور پر شروع ہوتا ہے، جو پہلے آگے اور اوپر کی طرف

FIG. 1242.—A section through the spleen showing the termination of a small blood vessel.

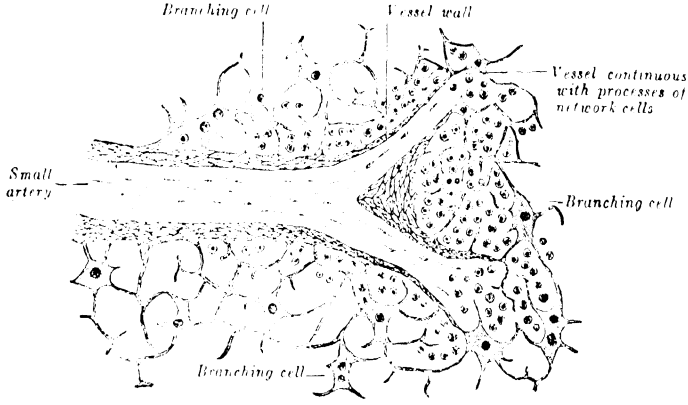

FIG. 1243.—A side view of the head, showing the surface relations of the bones.

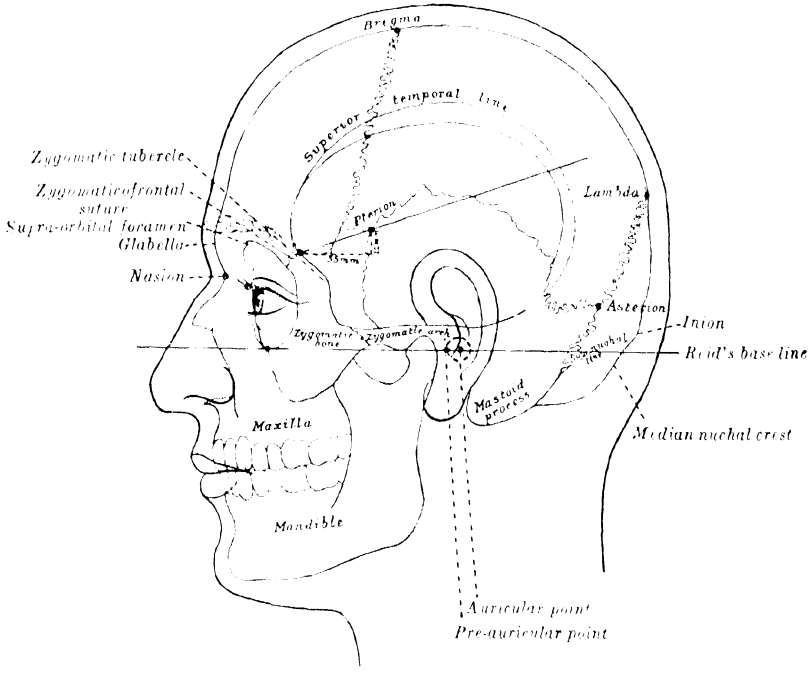

اور پھر پیچھے کے طرف عظم الجبہہ پر دوڑتی اور پیشانی کو صدغی حفرہ سے جُدا کرتی ہے۔ پھر وہ عظم جداری پر سے عبور کرتی ہے، جہاں وہ اگرچہ کم نمایاں ہے لیکن عام طور پر شناخت کیجا سکتی ہے۔ بالآخر وہ نیچے اور آگے کے طرف خم کھاتی اور بیرونی سمعی منفذ (external acoustic meatus) کے فتحہ سے اوپر کو گذر کر وجنی محراب کی پچھلی جڑ میں ختم ہو جاتی ہے۔

سر کے سب سے بڑے عرضی قطر کے خط کے قریب جداری حدبیات (parietal tuberosities) ہیں، جو ہر جانب ایک ایک ہوتی ہے۔ اور آگے کے طرف پیشانی پر جبہی حُدبیات (frontal tuberosities) ہیں، جن کا اُبھار مختلف افراد میں مختلف ہوتا ہے۔ جبہی حدبیات سے نیچے فوق الہُدبی محرابیں (superciliary arches) ہیں یہ شیر خواری کے زمانہ میں غیر موجود ہوتی ہیں اور قاعدہ ہے کہ عورت میں چھوٹی ہوتی ہیں بعض حالتوں میں اِن محرابوں کا اُبھار جبہی تجاویف (frontal sinuses) کی جسامت سے متناسب ہوتا ہے۔ مگر دوسری حالتوں میں ایسا رشتہ یا تناسب نہیں پایا جاتا۔ فوق الہدبی حیود (superciliary ridges) کے درمیان ایک چکنا کسیقدر مثلثی رقبہ ہے، جسے مقطب (glabella) کہتے ہیں، اور اِس کے نیچے نقطۂ انفی (nasion) یا جبہی انفی درز (frontonasal suture) ہے۔

نقطۂ انفی (نیزیان) سے نیچے انفی ہڈیوں (nasal bones) کا تعاقب اُن مقامات تک کیا جاسکتا ہے جہاں وہ انفی کریوں کے ساتھ اتصال حاصل کرتی ہیں۔ انفی ہڈیوں پر نرم ساختوں کا غلاف پتلا ہوتا ہے۔ انفی ہڈیوں کے دونوں جانب پر محجر یعنی چشم خانہ کے حاشیہ (orbital margin) کا خاکہ یا بیرونی خط شناخت کیا جاسکتا ہے۔ فوق المحجری حاشیہ کے اِنسی ثلث اور درمیانی ثلث کے مقام اتصال پر فوق المحجر کٹاؤ (supra-orbital notch) اُس وقت محسوس کیا جاسکتا ہے جبکہ یہ موجود ہو۔ تحت المحجری حاشیہ کے انسی سرے کے قریب ایک چھوٹا درنہ ہے جسے درنۂ دمعیہ (lacrimal tubercle) کہتے ہیں۔ یہ درنہ ناحیۂ دمعی (lacrimal sac) کے محل وقوع کی شناخت کے لئے رہنما کا کام دیتا ہے۔ محجر یعنی چشم خانہ سے نیچے اور جانباً وجنی ہڈی (zygomatic bone) گال کے ابھار بناتی ہے۔ اُس کا پچھلا حاشیہ بآسانی محسوس ہوتا ہے اور اسپر جانبی جفنی ملتقے (lateral palpebral commissure)

کے لیول کے عین اوپر وجنی درنہ (zygomatic tubercle) ہوتا ہے۔ اس درنہ سے تقریباً اسینٹی میٹر اوپر ایک خفیف نشیب سے وجنی جبہی درز (zygomaticofrontal suture) کا محل وقوع ظاہر ہوتا ہے۔ چشم خانہ کے نیچے فک اعلیٰ (maxilla) کی اگلی سطح کا بہت سا حصہ اور پورا جوفیزی زائدہ (alveolar process) جس (palpation) کے ذریعہ سے ٹٹولا جا سکتا ہے۔ چانہ (mandible) کا تقریباً تمام خاکہ شناخت کیا جا سکتا ہے۔ اس کا فلطاح (condyle) تیسیہ کے سامنے اور وجنی محراب کے نیچے استراحت پذیر ہے، اور اس سے فرع (ramus) کا کھلا کنارا زاویہ کے طرف نیچے آتا ہے۔ زاویہ سے ارتفاق (symphysis) تک اس ہڈی کے جسم کے نیچے والے گول کنارے کا سراغ بآسانی ملتا ہے۔ فرع کے اگلے کنارے کا زیرین حصہ اور جوفیزی زائدہ بلا دقت شناخت کیا جا سکتا ہے۔ ٹھڈی کے نیچے بیٹھے جاتے ہوئے زاویہ میں عظم لامی (hyoid bone) ہے اور انگلی کو اس ہڈی کے طول پر اس کے گریٹر کارنو (قرن اکبر) کی نوک تک لیجا سکتے ہیں، جس کا احساس نہایت آسانی سے ہڈی کے ایک جانب پر دبانے اور اس طرح مقابل جانب کے کارنو کو جلد کے نیچے نمایاں کر کے کیا جا سکتا ہے۔

پہلے اور چھٹے عنقی فقرات کے مستعرض زائدے (ٹرانسورس پروسسز) محسوس کئے جا سکتے ہیں پہلے فقرہ کا زائدہ عظم صدغی (ٹیمپورل بون) کے زائدہ حلیمہ کے نیچے اور سامنے ہے اور چانہ کے زاویہ کے نیچے، اوپر اور اندر کی طرف دبانے سے بآسانی پہچانا جا سکتا ہے۔ چھٹے فقرہ کا زائدہ غضروف حلقی (کریکائڈ کارٹلیج) کے مقابل ہے۔

مفاصل اور عضلات مفصل چانہ (mandibular articulation) اوپری ہے اور وجنی محراب (zygomatic arch) کے پچھلے سرے کے نیچے، بیرونی سمعی منفذ (external acoustic meatus) کے سامنے، واقع ہے۔ اس کی وضع قیام چانہ کے فلطاح کی تعیین سے معلوم ہو سکتی ہے، جب منہ کھلتا ہے تو یہ فلطاح چانی حفرہ سے باہر عظم صدغی کے درنہ مفصلی (آرٹیکیولر ٹیوبرکل) پر بڑھ آتا ہے اور مفصل کے مقام پر ایک نشیب محسوس ہوتا ہے۔

FIG. 1244.—An anterolateral view of the head and neck.

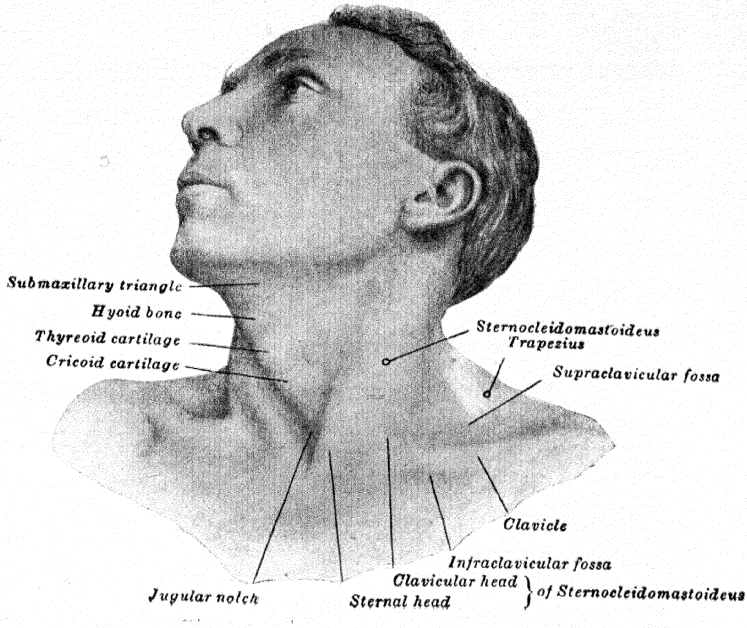

FIG. 1245.—A front view of the neck.

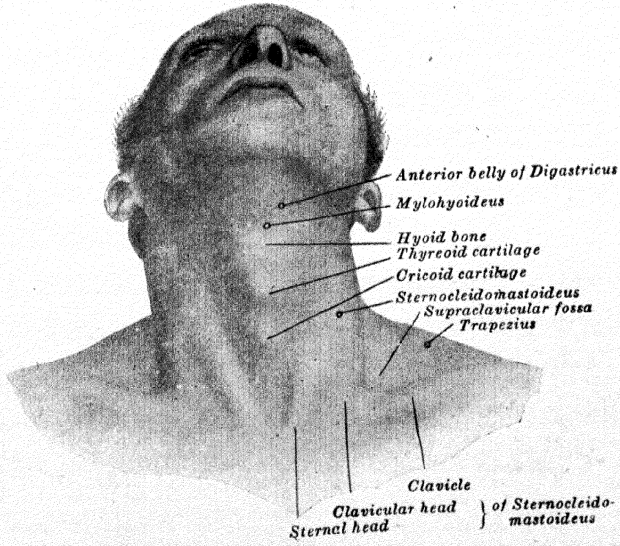

باستثنائے عضلہ مضغیہ (میسیٹر) اور عضلہ صدغیہ (ٹیمپورالس) کے سر اور چہرہ کے عضلات کے حدود کا سراغ سطح کے اوپر نہیں لگایا جاسکتا۔ عضلۂ مضغیہ (میسیٹر) ہی کی وجہ سے گال کا پچھلا حصہ بھرا ہوا نظر آتا ہے۔ اگر اسے زور سے منقبض کیا جائے (جیسا کہ دانتوں کو زور سے بند کرنے پر ہوتا ہے) تو اُس کا مربع خاکہ صاف نظر آتا ہے۔ اُس کا اگلا کنارا ایک نمایاں انتصابی حید بناتا ہے، جس کے پیچھے ایک خاصہ بھرا پن پایا جاتا ہے، جو عضلہ کے زیرین حصہ میں خاص طور پر معلوم ہوتا ہے عضلہ صدغیہ (temporalis) جو ایک پنکھے نما عضلہ ہے، حفرۂ صدغیہ (ٹیمپورل فاسا) کو پُر کرتا ہے اور حالتِ فعل میں خوب اُبھرا ہوا اور کھڑا معلوم ہوتا ہے۔ چاندلی (scalp) کے عضلات اِس قدر پتلے ہیں کہ اُن کے نیچے کھوپری کا ڈول محسوس ہوتا ہے۔ چہرہ کے عضلات چھوٹے ہوتے ہیں اور نرم جلد اور اکثر چربی کی وافرتہ سے ڈھکے ہوئے ہوتے ہیں اور اسی لئے اُنکے حدود چھپے ہوئے ہوتے ہیں۔ تاہم اُبھرے ہوئے کناروں کو اُنھیں کی وجہ سے گولائی اور ہمواری حاصل ہوتی ہے اور انھیں کی وجہ سے چہرہ کے نشیب (جو بصورت دیگر بدنما اور نوکدار معلوم ہونگے) پُر ہو جاتے ہیں۔ چنانچہ عضلۂ محیط العین (orbicularis oculi) چشم خانہ کے اُبھرے ہوئے حاشیہ کو گول بنا دیتا ہے، اور عضلہ ہرمیہ (procerus) مقطب کے نیچے کے نوکدار نشیب کو پُر کر دیتا ہے۔ اِسی طریقہ سے شفوی عضلات (labial muscles) لبوں کے جانب متقارب ہو کر چہرہ کے زیرین حصہ کے خلاء کو پُر کر دیتے ہیں اور اِس پُری میں ان عضلات کے اوپر کی چربی ممد ہوتی ہے۔ وجہی عضلات (facial muscles) حالت عمل میں چہرے کی مختلف ہیئتیں (expressions) پیدا کر دیتے ہیں مزید برآں جلد میں کثیر التعداد شکنیں اور جھریاں اُنھیں کی مدد سے پیدا ہو جاتی ہیں۔

1278

پلاٹزما (platysma) (عضلۂ منتشرہ) کے انقباض سے گردن کی جلد میں ترچھے جیوڑ پڑ جاتے ہیں جو اس عضلہ کی پھیوں سے متوازی ہوتے ہیں عضلۂ قصیہ ترقویہ حلمیہ (اسٹرنو کلیڈو میسٹائڈ ئیس) گردن کی سطحی شکل پر اہم ترین اثر رکھتا ہے (تصاویر 1244, 1245) جب یہ عضلہ آرام کی حالت میں ہوتا ہے تو اس کا اگلا کنارا ایک ترچھی گول کور بناتا ہے، جو نیچے اس عضلہ کے قصی سرے کے خاکہ میں ختم

ہو جاتی ہے پچھلا کنارا اعظم ترقوہ کے وسط کے اوپر صرف تقریباً ۲ سینٹی میٹر سے لیکر ۳ سینٹی میٹر تک واضح نظر آتا ہے۔ جب یہ عضلہ منقبض ہوتا ہے تو اس کا قصی سرا ایک نمایاں اور واضح حیہ کے طور پر کھڑا ہو جاتا ہے، لیکن ترقوی سرا نسبتہً چپٹا اور کم واضح ہوتا ہے۔ دونوں سروں کے درمیان خفیف سا نشیب ہے۔ عضلہ کا درمیانی حصہ ایک ترچھے ارتفاع کی طرح نظر آتا ہے، جس کا اگلا کنارا موٹا اور اُس کے زیرین حصہ میں بہترین طور پر نمایاں ہوتا ہے۔ دونوں عضلوں کے قصی سرے ایک حرفِ V کے شکل کے نشیب (یعنے وادجی کٹاؤ = جوگولر ناچھ) کے ذریعہ جُدا ہوتے ہیں، جس کا فرش عضلۂ قصیہ لامیہ (اسٹرنو ہایائڈیئس) اور عضلۂ قصیہ درقیہ (اسٹرنو تھائریائڈیئس) سے بنتا ہے عضلہ اجمعیہ (scalenus anterior) کا جانبی کنارا عضلۂ قصیہ ترقویہ حلمیہ (اسٹرنو کلیڈو میسٹائڈیئس) کے عین پچھلے کنارے سے ڈھکا ہوا ہوتا ہے اور اُس سے متوازی ہوتا ہے۔

عظم لامی (ہایائڈ بون) سے اوپر، خطِ وسطی کے قریب، عضلہ ذو بطنین یا ذو بطنیہ (digastricus) کا اگلا پیٹا خفیف سا انحداب پیدا کر دیتا ہے۔

عضلۂ مربعہ منحرفہ (trapezius) کا اگلا کنارا ایک دُھندلا سا حید پیدا کر دیتا ہے، جو فوقانی قفائی خط (superior nuchal line) سے نیچے اور آگے کی طرف ترقوہ ہڈی کے درمیانی ایک تہائی اور جانبی ایک تہائی کے مقامِ اتصال تک دوڑتا ہے۔ عضلۂ قصیہ ترقویہ حلمیہ (اسٹرنو کلیڈو میسٹائڈیئس) اور عضلۂ مربعہ منحرفہ (ٹراپیزئیس) کے درمیان گردن کا پچھلا مثلث ہے، جس کا زیرین حصہ ایک غیر عمیق انقعار کے طور پر نظر آتا ہے، جس کو حُفرۂ فوق الترقوہ (supra-clavicular fossa) کہتے ہیں۔ اس حفرہ میں عضلہ کتفیہ لامیہ (omohyoideus) کا اگلا پیٹا بحالت حرکت، ایک جبل نما ارتفاع ترقوہ سے ذرا اوپر اور اس کے ساتھ تقریباً متوازیاً پیدا کر دیتا ہے۔

شرائین۔ متعدد بڑی شریانوں کا محلِ وقوع اُن کے نبضان سے معلوم کیا جا سکتا ہے۔

شریان تحت الترقوہ (subclavian artery) کا نبضان عضلۂ قصیہ

(thyroid membrane) واقع ہے۔ غضروف درقی کے ورقوں (laminæ) اور قرنوں (cornua) کے خاکے بہ آسانی ٹٹولے جا سکتے ہیں۔ اِس غضروف سے نیچے ایک نشیب ہے جو وسطی حلقی درقی رباط (cricothyroid ligament) سے متناظر ہوتا ہے۔ صوتی دُہراؤ (vocal folds) یعنی حقیقی احبال الصوت (true vocal cords) کا لیول غضروف کے اگلے حاشیہ کے وسط سے متناظر ہے۔ غضروف حلقی (cricoid cartilage) کا اگلا حصہ گردن کے محاذ پر ایک اہم امتیازی نشان ہے، وہ چھٹے عنقی فقرہ کے مقابل واقع ہے اور بلعوم اور مری کے مقام اتصال اور حنجرہ اور قصبۃ الریہ کے مقام اتصال کو ظاہر کرتا ہے۔ غضروف حلقی (کریکائڈ کارٹلیج) سے نیچے قصبۃ الریہ محسوس کیا جا سکتا ہے لیکن اُس کے حلقے صرف دُبلے اشخاص میں شناخت کئے جا سکتے ہیں۔ قاعدہ ہے کہ قفص کے وادجی کٹاؤ (جوگیولر ناچھ) سے اوپر سات یا آٹھ حلقے ہوتے ہیں جن میں سے دوسرا، تیسرا اور چوتھا حلقہ غدۂ درقیہ کی خاکنائے سے ڈھکا ہوا ہوتا ہے۔ طبعی غدہ درقیہ محسوس نہیں ہوتا۔

1280 غدۂ تحت الفک (submaxillary gland) ۔ گردن کے دونوں جانب غدۂ تحت الفک کا اوپری حصہ اُس جگہ جہاں کہ یہ جزوی طور پر چانہ کے جسم کی آڑ میں واقع ہے، محسوس کیا جا سکتا ہے پورے غدہ کا جس کرنے کیلئے سر کو آگے کے طرف جھکا دینا چاہئے تاکہ عنقی رداء (فیشیا کولائی) کی حاصر تہہ ڈھیلی پڑ جائے۔ ایک ہاتھ کی انگشت شہادت دو بطنی مثلث (digastric triangle) میں رکھکر دوسرے ہاتھ کی وہی اونگلی فرش دہن پر زبان کے نیچے رکھی جائے تو یہ غدہ بآسانی اِن اونگلیوں کے درمیان محسوس ہو جاتا ہے۔

FIG. 1246.—A coronal section through the scalp and skull. Diagrammatic.

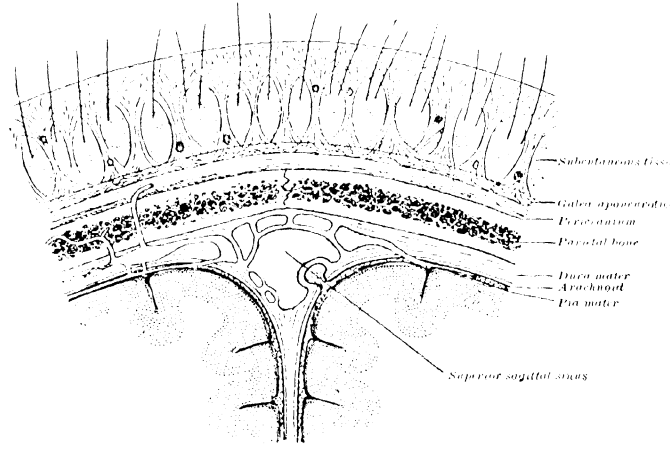

سر اور گردن کے مخصوص خطوں کے

سطحی نشانات

جمجمہ

(THE CRANIUM)

جلد الراس یا چاندلی (scalp) کھوپری کی بالائی سطح کو ڈھانکنے والے نرم اجزاء ذیل کی تہوں پر مشتمل ہیں (تصویر 1246)۔ (۱) جلد، (۲) تحت الجلد بافت، (۳) عضلۂ قذالیہ (occipitalis)، عضلۂ جبہیہ (frontalis) اور گیلیا آپونیوراٹکا (خوذۂ وترعریضی) (۴) زیر وترعریضی بافت (subaponeurotic tissue) (۵) ملطا، یا گرد جمجمہ (pericranium)۔ تحت الجلد بافت ریشوں کے ایک گنجان جال سے بنتی ہے جس کی فضاؤں میں شحمی بافت موجود ہوتی ہے۔ یہ ریشے جلد اور گیلیا آپونیوراٹکا (خوذۂ وترعریض) کو باہم اس قدر پیوستہ کر دیتے ہیں کہ جب عضلۂ قذالیہ (آکسی پٹالس) یا عضلۂ جبہیہ (فرنٹالس) دوران عمل میں متحرک ہوتا ہے تو جلد بھی اس وترعریض کے ساتھ متحرک ہوتی ہے۔ وترعریض کی بافت بناوٹ میں نسبتہً بہت زیادہ ڈھیلی ہوتی ہے اور اپنے نیچے کے ملطا، یا گرد جمجمہ (پیری کرینیم) پر گیلیا آپونیوراٹکا (خوذۂ وترعریضی) کو متحرک ہونے دیتی ہے۔

عظمی نشانات (تصویر 1243) - متذکرۂ بالا عظمی ابھاروں کے

علاوہ جو حِسّ سے متعین کئے جا سکتے ہیں، مقاماتِ ذیل سطحی نشانات کے لئے کام میں لائے جاتے ہیں:-

جمجمہ یا اسٹیریان (asterion) **قمحدوی یا لیمبڈائی** (lambdoid)، حلمی قذالی (masto-occipital) اور حلمی جداری (masto-parietal)، درزوں کا نقطۂ اتصال۔ یہ نقطۂ اُذنی (auricular point) کے لیول سے ۴ سینٹی میٹر پیچھے اور ۱۲ ملی میٹر اوپر واقع ہے۔

نقطۂ اُذنی (auricular point) بیرونی سمعی منفذ (external acoustic meatus) کے دہنہ کا مرکز۔

سیماء (bregma)۔ اکلیلی (coronal) اور سہمی (sagittal) درزوں کا نقطۂ اتصال۔ یہ جلد الراس یا چاندلی کے خطِ وسطی کے اور اُس خط کے تقاطع پر واقع ہے جو پیش اُذنی نقطے (pre-auricular point) میں سے ہو کر انتصاباً اوپر کے طرف کھینچا جائے۔

لیمبڈا (قمحدوہ = lambda) قمحدوی (لیمبڈائڈ) اور سہمی (سیجیٹل) درزوں کا نقطۂ اتصال۔ یہ خطِ وسطی میں انیان (ذفری = inion) سے تقریباً ۶٫۵ سینٹی میٹر اوپر ہے۔

پیش اُذنی نقطہ (pre-auricular point) یہ وجنی محراب کی پچھلی جڑ پر بیرونی سمعی منفذ کے دہنہ کے عین سامنے ایک نقطہ ہے۔ 1281

ٹیریان (pterion)۔ یہ وہ نقطہ ہے جہاں عظم سفنی کا بڑا اجناح (بازو) عظم جداری (پرائٹل) کے زائدۂ سفنیہ سے اتصال حاصل کرتا ہے۔ یہ جبہی وجنی درز (فرنٹو زائگومیٹک سوچر) کے لیول سے ۳۵ ملی میٹر پیچھے اور ۱۲ ملی میٹر اوپر واقع ہے۔

ریڈس کا قاعدی خط (Reid's base-line) وہ خط ہے جو چشم خانہ (محجر) کے حاشیۂ زیرین اور نقطۂ اُذنی میں سے ہو کر گذرتا ہے۔

لیمبڈائڈ (قمحدوی) درز کا دایاں یا بایاں نصف اُس خط کے بالائی دو ثلث سے ظاہر کیا جاتا ہے، جو لیمبڈا (قمحدوہ) کو متناظر زائدہ حلمیہ

FIG. 1248.—The relations of the brain and the middle meningeal artery to the surface of the skull.

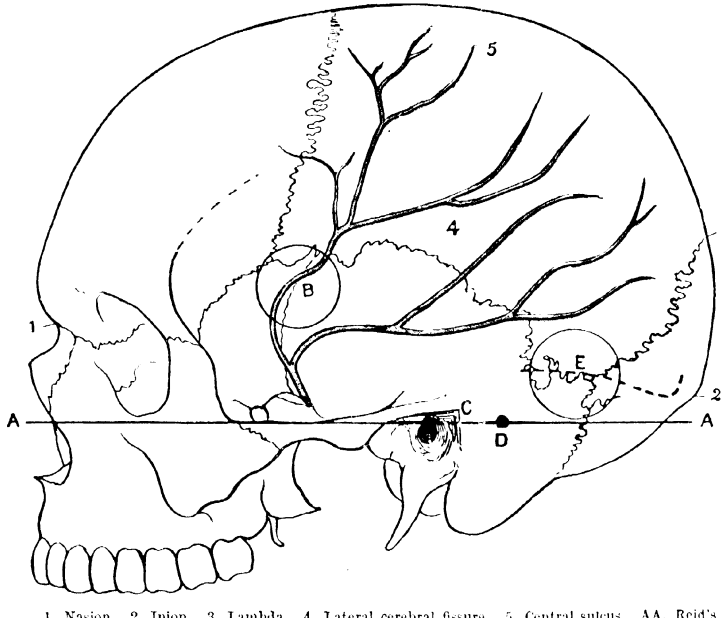

1. Nasion. 2. Inion. 3. Lambda. 4. Lateral cerebral fissure. 5. Central sulcus. AA. Reid's base-line. B. Point for trephining over the anterior branch of the middle meningeal artery. C. Supra-meatal triangle. D. Sigmoid bend of the transverse sinus. E. Point for trephining over the straight portion of the transverse sinus, exposing dura mater of both cerebrum and cerebellum. The outline of the cerebral hemisphere is indicated in blue; the course of middle meningeal artery in red.

FIG. 1247.—A drawing of a cast to illustrate the relations of the brain to the skull. (Cunningham.)

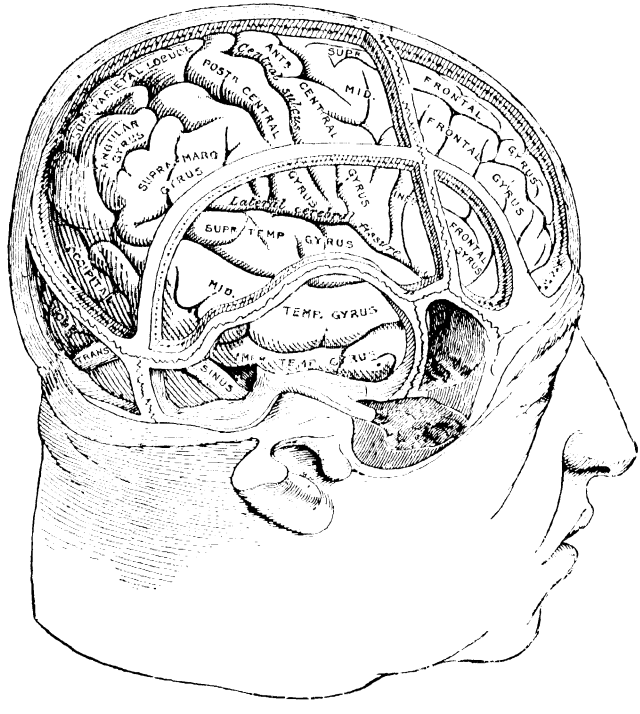

(میسٹائڈ پروسس) سے جوڑتا ہو۔ درز سہمی (سیجیٹل سوچر) لیمبڈا (قمحدوہ) اور سیما (برگما) کو جوڑنے والے خط میں ہوتی ہے۔ اکلیلی درز (coronal suture) کا محل وقوع اُس خط سے ظاہر کیا جاتا ہے جو سیما (برگما) کو وجنی محرابوں کے مرکزوں سے جوڑتا ہو۔

کھوپری کے درمیانی حفرہ کا فرش وجنی محراب کے بالائی کنارے کی پچھلی تین چوتھائیوں کے لیول پر ہے۔ عظم صدغی کا منفصل درنہ (آرٹیکیولر ٹیوبرکل) شوکی سوراخ (فورامین اسپائنوزم) اور عقدۂ ہلالیہ (سیمیلیونر گینگلیئن) کے مقابل ہے۔

دماغ (brain) (تصاویر 1247, 1248) — ہر نیم کرۂ دماغ (cerebral hemisphere) کے عام خاکے کا نقشہ سطح پر مندرجۂ ذیل طریقہ سے بنایا جاسکتا ہے۔ ایک خط جو نیز یان (نقطۂ انفی = nasion) سے جلد الراس یا چاندلی کے وسط کے طول میں اینان (ذفری = inion) تک کھینچا جائے فوقانی وسطی کنارے کا قایم مقام ہوتا ہے۔ زیرین کنارے کے پچھلے حصے کا خط جوف مستعرض (transverse sinus) کا خط ہے (صفحہ 1283) یا زیادہ سرسری طور پر وہ خط ہے جو اوپر کے طرف محدب ہو اور اینان (ذفری) سے عظم صدغی کے زائدہ وجنیہ (zygomatic process) کی پچھلی جڑ تک جاتا ہو اور اوپر کے طرف محدب ہو۔ پھر وہاں سے یہ خط وجنی محراب کے بالائی کنارے کی پچھلی تین چوتھائیوں کے طول میں اور پھر اوپر کے طرف ٹیریان تک جاتا ہو۔ زیرین کنارے کا اگلا حصہ ٹیریان سے گلابیلا (مقطب = glabella) تک، فوق المحجری حاشیے سے تقریباً اسینٹی میٹر اوپر تک پھیلتا ہے۔ دُمیغ (cerebellum) اس قدر گہرا واقع ہے کہ اُس کے لئے کوئی تشفی بخش سطحی نشان نہیں ہے۔ وہ نقطہ جو نقطۂ اُذنی (auricular point) کے لیول سے ۴ سینٹی میٹر پیچھے اور ۵ سینٹی میٹر نیچے ہو، براہ راست اُس پر (یعنی دُمیغ پر) واقع ہوتا ہے۔

1282

دماغی نیم کروں کے تزاید (gyri) اور انشقاقات (fissures) کے جو تعلقات جلد الراس (چاندلی) کی سطح کے ساتھ ہیں، وہ ایک عملی اہمیت رکھتے ہیں، اور اُن کو ظاہر کرنے کے لئے متعدد طریقے نکالے گئے ہیں۔ یہ طریقے محض تخمیناً صحیح ہوتے ہیں، تاہم جراحی مقاصد کے لئے کافی طور پر ٹھیک ہیں۔ طولی شق (longitudinal fissure)

نیزیان (انفی نقطہ) اور ایان (ذفری) کے درمیان چاندلی کے خطِ وسطی سے متناظر ہے۔ جانبی دماغی (سلفیوسی) شق [lateral cerebral (Sulvian) fissure] کو ظاہر کرنے کے لئے ایک نقطہ، جس کو نقطۂ سلفیوس کہتے ہیں، جبہی وجنی درز (فرانٹو زائگو میٹک سوچر) کے لیول سے ۳۵ ملی میٹر پیچھے اور ۱۲ ملی میٹر اوپر متعین کیا جاتا ہے اور موخرالذکر درز کو اُس کٹاؤ سے شناخت کیا جاتا ہے جو اُس کے پچھلے کنارے میں ہوتا ہے۔ نقطۂ سلفیوس اُس مقام کو ظاہر کرتا ہے جہاں جانبی دماغی شق کا تنہ منشعب ہوتا ہے۔ نقطۂ سلفیوس کو متعین کرنے کا ایک دوسرا طریقہ یہ ہے کہ نیزیان (نقطۂ انفی) اور ایان (ذفری) کے درمیانی فاصلہ کو چار برابر کے حصوں میں تقسیم کر دیا جائے تیسرے اور چوتھے حصہ کے مقام اتصال سے (سامنے سے شمار کرتے ہوئے) ایک خط جبہی وجنی درز (فرانٹو زیگو میٹک سوچر) تک کھینچو۔ پہلے اور دوسرے حصہ کے مقام اتصال سے ایک دوسرا خط اُذنی نقطہ تک کھینچو۔ یہ دونوں خطوط نقطہ سلفیوس پر متقاطع ہوتے ہیں، اور پہلے خط کا وہ حصہ جو اس نقطہ سے پیچھے ہے جانبی دماغی شق کی پچھلی فرع پر واقع ہوتا ہے پچھلی فرع کا محل وقوع اس طرح بھی حاصل کیا جا سکتا ہے کہ نقطہ سلفیوس کو اُس نقطہ سے ملا دیا جائے جو جداری حدبہ (parietal tuberosity) کی چوٹی سے دو سینٹی میٹر نیچے ہو۔ اگلی صعودی فرع اس طرح ظاہر کی جاتی ہے کہ ایک خط پچھلی فرع کے خط سے اوپر کی طرف زاویہ قائمہ پر دو سینٹی میٹر تک کھینچا جاتا ہے اور اگلی افقی فرع ظاہر کرنے کے لئے اتنے ہی طول کا ایک خط سامنے کی طرف افقاً کھینچا جاتا ہے اور یہ دونوں خطوط نقطہ سلفیوس سے کھینچے جاتے ہیں۔ مرکزی تجویف (central sulcus) شق رولانڈو (fissure of Rolando) کا بالائی سرا کھوپری کا وہ وسطی خط ہے جو نیزیان اور ایان کو ملانے والے خط کے وسط سے ۲۵ سینٹی میٹر پیچھے ہوتا ہے۔ اس کا پچھلا سرا پیش اُذنی نقطہ سے انتصاباً ۵ سینٹی میٹر اوپر ہے، اور یہ شق جانبی دماغی شق (لیٹرل سیریبرل فشر) کی پچھلی فرع سے عین اوپر ختم ہوتی ہے چاندلی پر ناپا جائے تو یہ خط ۹ سینٹی میٹر لمبا ہے اور ایک زاویہ چاندلی کے خط وسطی کے ساتھ تقریباً ستر درجہ کا بناتا ہے جو سامنے کی طرف کھلا ہوا ہوتا ہے۔ پیش مرکزی تجویف (precentral

1283

(sulcus) اور پس مرکزی تجویف (postcentral sulcus) دونوں مرکزی تجویف کے ساتھ تقریباً متوازی ہیں اور اُس سے علی الترتیب تقریباً ۵ ملی میٹر آگے اور پیچھے واقع ہیں۔ فوقانی جبہی تجویف (superior frontal sulcus) ایک خط سے ظاہر کی جاتی ہے جو پیش مرکزی تجویف کے بالائی اور وسطی ایک ثلث کے مقام اتصال سے طولی شق سے ایک متوازی سمت میں، اُس نقطہ تک کھینچا جائے جو پیشانی کے خط وسطی اور صدغی خط کے درمیان عین وسط میں، فوق المحجری کٹاؤ (سُوپرا آربٹل ناچھ) سے ۴ سینٹی میٹر اوپر ہو۔ تحتانی جبہی تجویف (inferior frontal sulcus) پیش مرکزی تجویف کے وسطی ثلث اور زیرین ثلث کے مقام اتصال پر شروع ہوکر فوقانی صدغی خط کے ممر کا تعاقب کرتی ہے۔

درون جداری تجویف (intraparietal sulcus) کی افقی شاخ پس مرکزی تجویف کے زیرین ثلث اور وسطی ثلث کے مقام اتصال کے قریب سے شروع ہوکر پیچھے کے طرف طولی شق سے متوازی یا اُس کے اور جداری حُدیبہ (پرائٹل ٹیوبرا سٹی) کے درمیان عین وسط میں خم کھاتی ہے۔ پھر وہ نیچے کی طرف خم کھاکر لیمبڈا (محدودہ) اور جداری حدیبہ کے درمیان عین وسط میں ختم ہو جاتی ہے۔ جداری قذالی شق (parieto-occipital flssure) کا بیرونی حصہ طولی شق کے ساتھ زاویہ قایمہ بناتا ہوا لیمبڈا سے ۵ ملی میٹر سامنے کے ایک نقطہ سے لیکر تقریباً ۵، ۲ سینٹی میٹر تک جانبًا دوڑتا ہے۔ اگر جانبی دماغی شق کی پچھلی فرع کے خط کو پیچھے کے طرف طولی شق تک مسلسل کیا جائے تو اُس کا ۵، ۲ سینٹی میٹر جداری قذالی شق کے محل وقوع کو ظاہر کریگا۔

جانبی بطین (lateral ventricle) کی تحدید ایک ذوالربعتہ الاضلاع شکل کے ذریعہ سے کیجاتی ہے۔ اِس کی بالائی سرحد اُس افقی خط سے بنتی ہے، جو وجنی محراب سے ۵ سینٹی میٹر اوپر ہو۔ یہ بطین کی سقف کی حد ظاہر کرتا ہے۔ نیچے کی سرحد اُس افقی خط سے بنتی ہے جو وجنی محراب سے ۱ سینٹی میٹر اوپر ہو۔ یہ زیرین قرن (inferior cornu) کے سرے کے لیول کو ظاہر کرتا ہے۔ دو انتصابی خطوط، ایک تو وجنی محراب کے اگلے اور وسطی ثلث کے مقام اتصال میں سے ہوکر اور دوسرا زائدہ حلمیہ کی نوک سے ۵ سینٹی میٹر پیچھے، سامنے اگلے قرن کی اور پیچھے

پچھلے قرن کی وسعت کو ظاہر کرتے ہیں۔

عروق۔ مڈل مینجیئل آرٹری (وسطی سحائی شریان) اپنی اگلی اور پچھلی شاخوں میں اُس نقطہ پر منقسم ہوتی ہے جو وجہی محراب کے بالائی کنارے کے وسط سے تقریباً ۲ سینٹی میٹر اوپر ہو۔ اس کی اگلی شاخ عظم سفنی (sphenoidal bone) کے بڑے جناح پر سے عبور کرتی ہے، اور پھر عظم جداری کے زاویۂ سفنیہ کی اندرونی سطح پر کے ایک میزاب یا قنال میں اُس نقطہ پر واقع ہوتی ہے جو جبہی وجہی درز سے ۴ سینٹی میٹر پیچھے اور وجہی محراب سے تقریباً ۴،۵ سینٹی میٹر اوپر ہوتا ہے۔ پچھلی شاخ وجہی محراب سے ایک انگشت سے کم چوڑائی کے فاصلہ پر پیچھے کی طرف دوڑتی ہے اور اُذنی نقطہ سے ۲،۵ سینٹی میٹر اوپر مل سکتی ہے۔

جوف مستعرض (transverse sinus) کا محل وقوع دو خط کھینچنے سے معلوم ہو سکتا ہے:۔ پہلا خط اِنیان (ذفریٰ) سے لیکر اُس نقطہ تک ہو جو اُذنی نقطہ سے ۲،۵ سینٹی میٹر پیچھے ہو۔ دوسرا اِس آخرالذکر نقطہ سے زائدۂ حلمیہ کی نوک تک ہو۔ دوسرا خط سرسری طور پر اُس جلدی انعکاس کے خط سے متناظر ہوتا ہے جو اُذین (auricula) کی جمجمی سطح سے واقع ہوتا ہے، اور اِس کا بالائی دو ثلث جوف مستعرض کے سینی حصے کو ظاہر کرتا ہے۔ جوف مستعرض کے پہلے حصے میں ایک خفیف سا انحداب اوپر کے رُخ میں ہوتا ہے، اور اس کا بلند ترین نقطہ اُذنی نقطہ کے لیول سے تقریباً ۴ سینٹی میٹر پیچھے اور ۱ سینٹی میٹر اوپر ہوتا ہے۔ جوف مستعرض کی چوڑائی تقریباً ۱ سینٹی میٹر ہوتی ہے۔

چہرہ

(FACE)

ہوائی جوفیں (air-sinuses) (تصویر 1249)۔ جبہی (frontal) اور فکی (maxillary) ہوائی جوفیں شکل و جسامت میں اس قدر زیادہ مختلف ہوتی ہیں کہ اُن کے سطحی نشانات کو محض تخمینی سمجھنا چاہیے۔ جبہی ہوائی جوف

FIG. 1249.—An outline of the bones of the face, showing the positions of the frontal and maxillary air-sinuses.

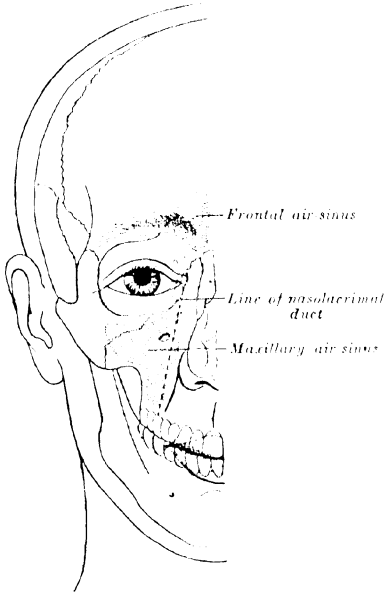

FIG. 1250.—An outline of the side of the face, showing the chief surface markings.

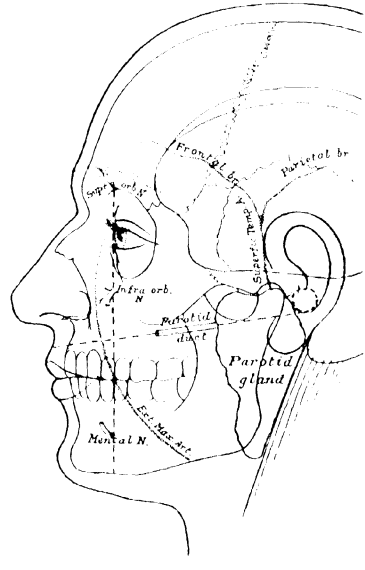

(frontal air-sinus) کے محل وقوع کا نشان قائم کرنے کے لئے تین نقطے لیئے جاتے ہیں: پہلا نقطہ نیزیان (نقطۂ انفی) پر دوسرا نیزیان سے ۳ سینٹی میٹر اوپر خط وسطی میں اور تیسرا فوق المحجری حاشیہ کے جانبی اور درمیانی ثلث کے مقام اتصال پر۔ ان تینوں نقطوں کو ایک دوسرے سے ملا دینے یا باہم جوڑ دینے سے ایک مثلثی رقبہ یا خط بنجاتا ہے جو اس ہوائی جوف کے بیشتر حصہ پر متراکب (اوپر رکھا ہوا) ہوتا ہے۔ فکی ہوائی جوف (maxillary air-sinus) کا خاکہ بے قاعدہ طور پر ذوالرلبتہ الاضلاع ہے اور ذیل کے نقطوں کو ملا دینے سے حاصل ہو جاتا ہے:۔ (۱) درنۂ دمعیہ (lacrimal tubercle)، (۲) ایک نقطہ جو عظم وجنی پر محجر (چشم خانہ) کے زیرین اور جانبی حاشیہ کے مقام اتصال پر ہو، (۳) اور (۴) وہ نقطے جو فیزی زائدے (alveolar process) پر علی الترتیب آخری ڈاڑھ (last molar) اور دوسرے ضاحکہ (second premolar = پیش ڈاڑھ) پر ہوں۔

ایکسٹرنل میگزیلری آرٹری (external maxillary artery)

(بیرونی فکی شریان) کا مر چہرہ پر ایک خط سے ظاہر کیا جاسکتا ہے، جو چانہ (mandible) کے زیرین کنارے پر عضلۂ مضغیہ (میسیٹر) کے اگلے حاشیہ سے شروع ہو کر پہلے آگے اور اوپر کے طرف اُس نقطہ تک دوڑتا ہو، جو زاویۂ دہن سے ۱ سینٹی میٹر جانباً ہو، اور وہاں سے اُس نقطہ تک جاتا ہو جو جناح الانف (ala of the nose) سے قدرے پیچھے ہو اور اوپر کے طرف آنکھ کے وسطانی ملتقی (medial commissure) تک پہنچتا ہو (تصویر 1250)۔

1284 ثلاثی توامی (trigeminal) عصب۔ فوق البکرت عصب (supra-trochlear nerve) فوق المحجری حاشیہ کو خط وسطی سے تقریباً ۱ سینٹی میٹر فاصلہ پر عبور کرتا ہے۔ فوق المحجری (supra-orbital)، تحت المحجری (infra-orbital) اور ذقنی (mental) اعصاب متناظر سوراخوں سے چہرہ پر باہر نکلتے ہیں (تصویر 1250)۔

فوق المحجری سوراخ (supra-orbital foramen) فوق المحجری حاشیہ کے وسطانی اور درمیانی ثلث کے مقام اتصال پر واقع ہے۔ اگر ایک خط اس نقطہ سے لیکر ضواحک زیرین (lower premolar teeth) کے درمیانی فاصلہ میں سے ہوتا ہوا چانہ کے زیرین کنارے تک

کھینچا جائے تو وہ تحت المجری اور ذقنی سوراخوں کے اوپر سے گذرتا ہے۔: اول الذکر یعنے تحت المجری سوراخ مجر (چشم خانہ) کے حاشیہ سے تقریباً اسنٹی میٹر نیچے واقع ہے، لیکن آخر الذکر یعنی ذقنی سوراخ کا محل وقوع ہر فرد کی عمر کے لحاظ سے مختلف ہوتا ہے۔ بالغ شخص میں وہ چانہ کے بالائی اور زیرین کناروں کے درمیان عین وسط میں ہوتا ہے، بچہ میں وہ چانہ کے زیرین کنارے سے قریب تر ہوتا ہے لیکن بڑھاپے کے بے دانت (پوپلے) جبڑے میں بالائی حاشیہ کے قریب ہوتا ہے۔

سفنی حنکی عقدہ (sphenopalatine ganglion) کا محل وقوع پہلوی جانب سے اُس نقطہ سے ظاہر کیا جاتا ہے جو وجنی محراب کے بالائی کنارے پر عظم وجنی کے صدغی کنارے سے ۶ ملی میٹر فاصلہ پر ہو۔ بیضوی سوراخ (foramen ovale) جو عقدہ ہلالیہ (semilunar ganglion) کی جستجو میں راہنما ہوتا ہے، چانہ کی گردن کے اگلے کنارے کے مقابل واقع ہے۔

غدۂ نکفیہ (parotid gland) (تصویر 1250) غدۂ نکفیہ کا بالائی کنارا وجنی محراب کے زیرین کنارے کے پچھلے دو ثلث سے متناظر ہے اور پچھلا کنارا بیرونی سمعی منفذ کے محاذ اور زائدہ حلمیہ سے، اور عضلۂ قصیہ ترقویہ حلمیہ (اسٹرنوکلیڈو میسٹائڈیس) کے اگلے کنارے سے متناظر ہے۔ اس غدہ کا زیرین کنارا اُس خط سے ظاہر کیا جاتا ہے جو زائدۂ حلمیہ کی نوک سے لیکر عظم لامی کے جسم اور قرن کبیر کے مقام اتصال تک جاتا ہو۔ سامنے اُس کا اگلا کنارا مختلف فاصلہ تک عضلہ مضغیہ (میسیٹر) کی اوپری سطح پر پھیلتا ہے۔ **قناۃ نکفیہ** (parotid duct) کا سطحی نشان اُس خط کا وسطی ایک ثلث ہے جو چہرہ پر وجنی محراب سے تقریباً ایک انگشت کی چوڑائی کے نیچے عرضاً کھینچا جائے یعنی سنجۃ الاذن یا صدفۃ الاذن (concha) کے زیرین حاشیہ سے لیکر اُس نقطہ تک جو لب کے سرخ حاشیہ اور جناح الانف (ala of the nose) کے درمیان بیچوں بیچ واقع ہو۔ یہ قناۃ عضلہ مضغیہ کے اگلے کنارے پر اس وقت محسوس کیجا سکتی ہے جبکہ اس عضلہ کو منقبض کیا جائے۔ یہ اوپر کی دوسری ڈاڑھ کے مقابل ختم ہو جاتی ہے اور طول میں تقریباً ۵ سنٹی میٹر ہوتی ہے۔

1285

ناک

(NOSE)

انفی ہڈیوں (nasal bones) اور بیرونی الف (ناک) بنانے والی کرویں کے خاکے بآسانی محسوس کیئے جا سکتے ہیں۔ فاصل الانف (nasal septum) کا حرکت پذیر حصہ، جو بڑے جناحی غضاریف (greater alar cartilages) کے وسطانی قائموں اور جلد سے بنا ہوا ہوتا ہے، بآسانی نتھنوں کے درمیان شناخت ہوتا ہے۔ سر کو پیچھے کو جھکا کر ایک منظار (speculum) نتھنے (naris) کی راہ سے اندر داخل کر کے کہفۂ الف کے فرش، فاصل الانف کے زیرین حصے اور وسطی اور زیرین اصداف الانف یا صنجات الانف (nasal conchæ) کے اگلے سروں کا امتحان کیا جا سکتا ہے۔ انفی دمعی قناۃ (nasolacrimal duct) کا فتحہ زیرین جو صدفۃ الانف کے محاذ کے اوٹ کے نیچے واقع ہے۔ نتھنے سے تقریباً ۵، ۲ سینٹی میٹر پیچھے اور کہفۂ الف کے فرش سے ۲ سینٹی میٹر اوپر واقع ہے۔

دہن (مُنہ)

فتحۂ دہن لبوں سے محدود ہے اور اُس کے زاویئے عموماً انیاب (canine teeth) یعنے کچلیوں کے جانبی کناروں سے متناظر ہوتے ہیں۔ اوپر کے لب کی بیرونی سطح کے وسط میں ایک غیر عمیق میزاب ہے جسے نشرۃ (philtrum) کہتے ہیں لبوں کو الٹنے پر ہر لب کے وسط میں غشائے مخاطی کا ایک چھوٹا دہرا نظر آتا ہے جسے لجیمہ (frenulum) کہتے ہیں، جو لب سے مسوڑھے تک جاتا ہے۔ زاویۂ دہن کو باہر کی طرف کھینچکر گال کی غشاء مخاطی کا معائنہ کیا جا سکتا ہے اور اس پر اوپر کی دوسری ڈاڑھ کے مقابل ایک چھوٹا حلیمہ ہے جو غدۂ نکفیہ کی قنات کے دہنہ کی علامت ہے۔

زبان کی بالائی سطح (تصویر 1251) مُحدب ہے اور خط وسطی میں اس پر ایک غیر عمیق تجویف کا نشان ہے۔ اُس کے اگلے دو ثلث کھُردرے اور حلیمات سے پٹے ہوتے ہیں۔ اس کا پچھلا ایک ثلث نسبتہً چکنا ہے اور اُس میں مخاط کا افراز پیدا کرنے والے غدد (muciparous glands) اور لمفائی جرابات موجود ہوتے ہیں، اور وہ بہ نسبت اگلے حلیمی حصے کے بہت زیادہ حساس ہے۔ یہ دونوں حصے ایک V کے شکل کے فجوہ یعنے شقِ اختتامی (sulcus terminalis) سے جُدا ہوتے ہیں، جو حصار بند حلیمات (papillæ vallatæ) کے بالکل پیچھے واقع ہے۔ 1286

زبان کی زیرین سطح پر کی غشاء مخاطی (تصویر 1252) چکنی اور حلیمات سے معرا ہوتی ہے۔ خط وسطی میں وہ فرش دہن تک ایک دُہراؤ کے طور پر جس کو لجیمہ (frenulum) کہتے ہیں پھیلتی ہے، جس کی آزاد کور سامنے کی طرف ارتفاقِ چانہ تک دوڑتی ہے۔ لسانی وریدیں (lingual veins) لجیمہ کے ہر جانب غشاء مخاطی کے عین نیچے آتی ہیں۔ فرش دہن کے ساتھ لجیمہ کی چسپیدگی کے ہر جانب ایک حلیمہ ہے جس پر قناۃ غدۂ تحت الفکی (submaxillary duct) کا جھری جیسا دہانہ نظر آتا ہے۔ قناۃِ غدہ تحت الفکی کے دہانہ سے پیچھے اور جانباً دوڑتا ہوا ثنیۂ تحت اللسانیہ (plica sublingualis) ہے۔ یہ غدۂ تحت اللسانی (sublingual gland) کے (جو کہ غشاء مخاطی کے بالکل نیچے واقع ہے) بالائی جانب اُبھر آنے سے پیدا ہو جاتا ہے۔ ثنیۂ تحت اللسانیہ قناۃ غدۂ تحت الفکی اور عصب لسانی کے خطوط ظاہر کرنے کا بھی کام دیتا ہے۔ یہ دونوں غدۂ تحت اللسانی کے وسطانی جانب پر واقع ہیں۔ دہن کے پیچھے خاکنائے حلقوم (isthimus faucium) ہے، جو اوپر نقابِ حنکی (palatine velum) سے محدود ہے جس کے آزاد حاشیہ سے لہاۃ (uvula) خط وسطی میں نیچے کی طرف نکلا ہوا ہوتا ہے۔ خاکنائے کے ہر دو جانب دو حنکی محرابیں ہیں جن میں سے اگلی عضلۂ لسانی حنکی (glossopalatinus) سے اور پچھلی عضلۂ بلعومی حنکی (pharyngopalatinus) سے بنتی ہے۔ ہر جانب کی ان دونوں محرابوں کے درمیان لوزۂ حنکی (palatine tonsil) مع اپنے اوپر والے چھوٹے فوق اللوزی گوشہ (supratonsillar recess) کے ہوتا ہے۔ ٹانسل کا محلِ وقوع چانہ کے

FIG. 1251.—The mouth cavity. The cheeks have been slit transversely and the tongue pulled forwards.

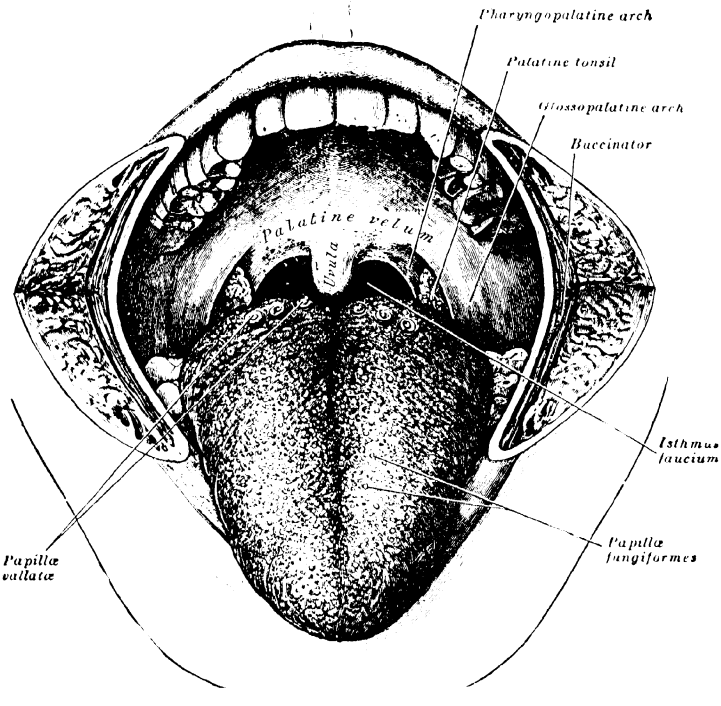

FIG. 1253.—The front of the nasal part of the pharynx, as seen with the laryngoscope.

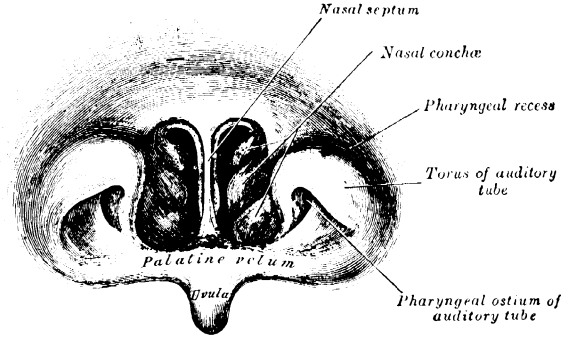

FIG. 1254.—A laryngoscopic view of the interior of the larynx.

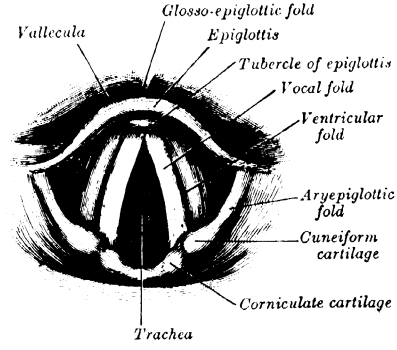

FIG. 1252.—The mouth-cavity. The apex of the tongue is turned upwards, and on the right side a superficial dissection of its under surface has been made.

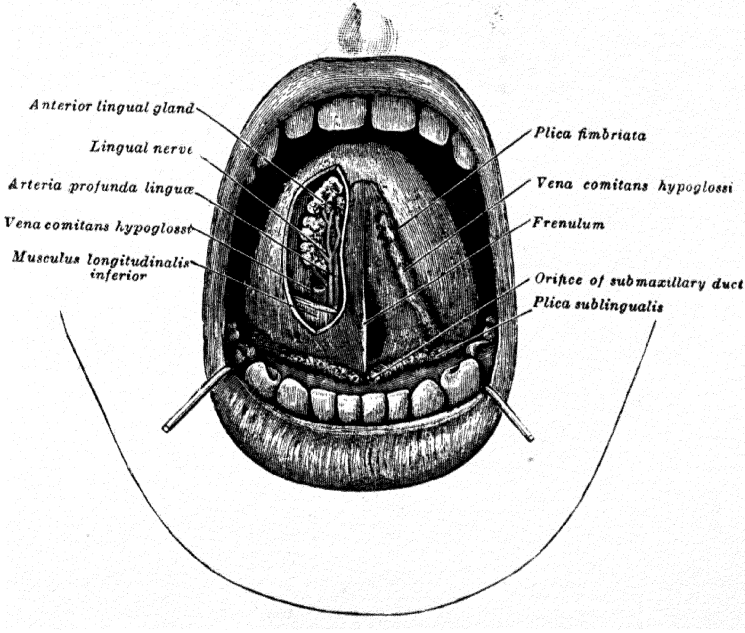

زاویہ سے متناظر ہے۔ جب منہ کو خوب چوڑا کھولدیا جائے تو ایک تنیدہ بند یعنے ٹیرگومینڈیبیولر سیون (pterygomandibular raphe) لسانی حنکی محراب کے جانب پر دیکھی اور محسوس کی جاسکتی ہے۔ اِس کا زیرین کنارہ آخری ڈاڑھ کے پیچھے چانہ سے چسپاں ہے اور اس چسپیدگی کے بالکل نیچے اور سامنے ہی عصب لسانی (lingual nerve) محسوس ہوسکتا ہے۔ اِس سیون (raphe) کا بالائی کنارہ ٹیریگائڈ خطافچہ (pterygoid hamulus) سے مضبوط چسپاں ہوتا ہے۔ خطافچہ (hamulus) سے تقریباً ایک سینٹی میٹر آگے اور اوپر کی تیسری ڈاڑھ سے ایک سینٹی میٹر وسطی جانب کو بڑا حنکی سوراخ (greater palatine foramen) ہے جس کی راہ سے گریٹر پیلیٹائن ویسلز (greater palatine vessels) (بڑے حنکی عروق) اور انٹیریر پیلیٹائن نرو (anterior palatine nerve) (اگلا حنکی عصب) باہر نکلتے ہیں۔ اوپر کی تیسری ڈاڑھ کے پیچھے چانہ کا اکلیل آسا زائدہ (coronoid process) محسوس کیا جاسکتا ہے۔

1287

سر کو خوب پیچھے کی طرف جھکانے سے پچھلی بلعومی دیوار کا ایک حصہ جو دوسرے اور تیسرے عنقی فقرات کے لیول سے متناظر ہے خاکنائے حلقوم کی راہ سے نظر آسکتا ہے۔ انگلی اندر داخل کرنے پر بالائی عنقی فقرات کی اگلی سطحیں بلعوم کی پیلی عضلی دیوار کے اندر سے محسوس کیجا سکتی ہیں۔ اگر انگلی کو ٹیڑھا کرکے نقاب حنکی (پیلیٹائن ویلم) کے گرد گھمالیا جائے تو انفی قیفات (choanæ)، درمیانی اور اور زیرین انفی صدفات (شنجات الانف = nasal conchæ) کے پچھلے سرے اور سمعی (یوسٹیکی) اُنبوبات کے بلعومی دہنے پہچانے جاسکتے ہیں۔ اِنفی قیفات کا لیول فہقہ ہڈی (atlas) کا لیول ہے اور نقابِ حنکی (پیلیٹائن ویلم) محوریہ ہڈی (epistropheus) کے جسم کے مقابل ہے۔

ذیل کی ساختیں حنجرہ بین (منظار الحنجرہ = laryngoscope) سے دیکھی جاسکتی ہیں:۔ بلعوم کے اَنفی حصے میں (تصویر 1253) انفی قیفات (choanæ)، فاصلِ انف (nasal septum) اور سنجات الانف (nasal conchæ)، اور سمعی اُنبوبات کے بلعومی دہنے کا معائنہ کیا جاسکتا ہے۔ اور نیچے بڑھ کر یہ چیزیں ہیں:۔ پشت زبان کا

بلعومی حصہ، مکبّی (epiglottis) کی اگلی سطح مع لسانی مکبی دہراؤں (glosso-epiglottic folds) اور بلعومی مکبی دہراؤں (pharyngo-epiglottic folds) کے جو نشیبوں (valleculae) کی حدود بناتے ہیں، اور ناشپاتی نما گوشے (pyriform recesses)۔ ان سے آگے بڑھ کر حنجرہ کا مدخل ہے، جو جانبًا سبوچی مکبی دہراؤں (aryepiglottic folds) سے محدود ہے۔ ان دہراؤں میں سے ہر ایک میں دو گول فراز ہوتے ہیں جو قرنیہ دار (corniculate) اور فانہ شکل (cuneiform) کریوں سے متناظر ہیں۔ حنجرہ کے اندر (تصویر 1254) ہر جانب پر بطینی (ventricular) اور صوتی (vocal) دہراؤ (کاذب اور حقیقی احبال الصوت) ہیں، جن کے درمیان بطین الحنجرہ ہے۔ اس سے بھی زیادہ گہرائی میں غضروف حلقی (چھلے نما کری) (cricoid cartilage) اور قصبۃ الریہ (ٹرکیا) کے غضروفی حلقوں کے اگلے حصے نظر آتے ہیں، اور کبھی کبھی گہرے شہیق (deep inspiration) کے دوران میں قصبۃ الریہ کا تشعب (دو شاخہ) بھی نظر آجاتا ہے۔ قصبۃ الریہ کے زیرین حصے اور شعبات کے بالائی حصوں کے اندرون کی فرقہ تفتیش شعبہ بین (bronchoscope) کے ذریعہ سے عمل میں لائی جا سکتی ہے۔

آنکھ

1288

شقِ جفنی یا فتحہ جفنی (palpebral fissure) کی شکل اہلیلجی ہے، اور مختلف افراد اور بنی نوع انسان کی مختلف قوموں میں اُس کی شکل اور جسامت مختلف ہوتی ہے۔ معمولاً وہ اوپر کے طرف اور جانبی سمت میں اِس قدر ترچھا ہوتا ہے کہ جانبی ملتقی (lateral commissure) وسطانی ملتقی کے نسبت قدرے بلند تر لیول پر ہوتا ہے۔ جب آنکھیں سامنے کے رُخ پر رکھی جائیں (جیسا کہ معمولی دیکھنے میں ہوتا ہے) تو قرنیہ (cornea) کا بالائی حصہ اوپر کے پپوٹے سے ڈھکا ہوا، اور زیرین حاشیہ نیچے کے پپوٹے کے آزاد حاشیہ کے لیول پر ہوتا ہے۔

وسطانی ملتقی (تصویر 1255) میں لحمیہ (گوشت پارہ) (caruncula) اور ثنیہ ہلالیہ (plica semilunaris) ہیں۔ پپوٹوں کو اُلٹ دیا جائے تو جفنی غدد

FIG. 1255.—The front of the left eye with the eyelids separated to show the structures at the medial commissure.

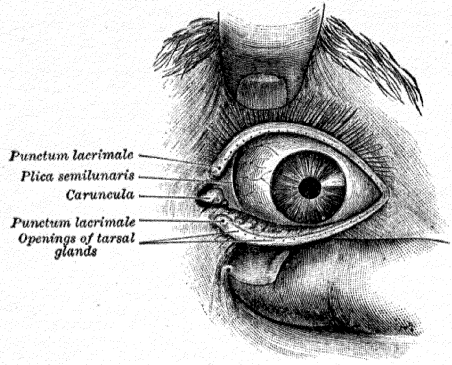

FIG. 1256.—The interior of the posterior half of the left eyeball.

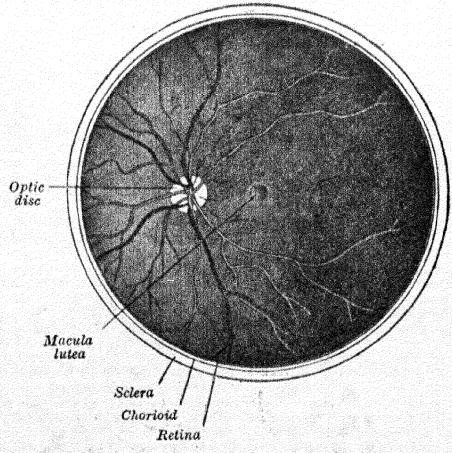

The veins are darker in appearance than the arteries.

(tarsal glands) ہلکے زرد رنگ کے دانوں کی انتصابی متوازی قطاروں کے ایک سلسلہ کی صورت میں نظر آتی ہیں۔ پپوٹوں کے حاشیوں پر وسطانی ملتقی سے تقریباً ۵ ملی میٹر فاصلہ پر نقاط دمعیہ (puncta lacrimalia) ہیں۔ قدرتی حالت میں یہ کرۂ چشم (آنکھ کے ڈھیلے) کے ملتحمہ (conjunctiva) سے متماس ہوتے ہیں، چنانچہ اِن کو منکشف کرنے کے لئے پپوٹوں کو اُلٹ دینا ضروری ہے۔ تاچۂ دمعیہ (lacrimal sac) اُس چھوٹے ورنہ کے عین اوپر اور وسطانی جانب واقع ہے، جو چشم خانہ کے زیرین حاشیہ کے اندرونی حصہ پر صاف کیا جا سکتا ہے۔ اگر پپوٹوں کو جانباً کھینچ لیا جائے تو وسطانی جفنی رباط (medial palpebral ligament) (tendo ocuii) وسطانی ملتقی کی تنی ہوئی جلد کے نیچے محسوس کیا جا سکتا ہے۔ وہ تاچۂ دمعیہ (لیکریمل سیک) کے وسط کے سامنے اور قدرے اوپر سے عرضاً عبور کرتا ہے اور اس سے اس تاچہ کی تراش میں رہنمائی حاصل ہوتی ہے۔ انفی دمعی قنات (nasolacrimal duct) کا رُخ ایک خط سے ظاہر ہوتا ہے جو تاچۂ دمعیہ سے اوپر کی پہلی داڑھ کو جاتا ہو۔ اِس قنات کا طول تقریباً ۱۸ ملی میٹر ہے۔

آنکھ کے اندر دیکھنے پر قزحیہ (iris) اور اُس کے فتحہ یعنے حدقہ یا پتلی کا اور عدسۂ چشم (lens) کے سامنے کے حصے کا امتحان کیا جا سکتا ہے، لیکن شبکیہ (retina) کی تفتیش کے لئے ایک منظار العین یعنے چشم بین (opthalmoscope) ضروری ہے۔ اِس آلہ سے عدسۂ چشم، شبکیہ کے عروق، قرص بصری (optic disc) اور لطخۂ زرد (macula lutea)، یہ سب دیکھے جا سکتے ہیں (تصویر 1256)۔

اگر انگلی کو چشم خانہ کی سقف کے طول میں پیچھے کی طرف دھکیلا جائے تو عظم جبہی کے انفی حصہ کی جانبی سطح پر بالائی عضلۂ موربہ (obliquus superior) کی چرخی بآسانی دستیاب ہو سکتی ہے۔ اِس عضلہ کے وتر کا تعاقب چرخی سے پیچھے کو اور جانباً تھوڑے فاصلہ تک کیا جا سکتا ہے۔

کان

1289

اُذین (auricula) یعنے کان کے بیرونی پھیلے ہوئے حصے (صیوان الاذن) کے مختلف اُبھار اور حفرات (صفحات 1039 تا 1040) آشکارا ہیں (تصویر 1257)۔ بیرونی سمعی منفذ (external acoustic meatus) دہانۂ نبیہ (tragus) کو آگے کی طرف کھینچنے سے ظاہر ہو جاتا ہے۔ اِس دہانہ کے مقام پر چند چھوٹے سخت بال ہوتے ہیں جو گرد و غبار یا چھوٹے کیڑوں کو اندر داخل ہونے سے روکتے ہیں۔ اس سے آگے صملاخی غدد (ceruminous glands) کا افراز اُن چھوٹے ذرات کو گرفت کرنے کا کام دیتا ہے جو سوراخ گوش کے اندر پہنچ جاتے ہیں۔ سوراخ کے اندرون کا امتحان ایک منظار (speculum) کے ذریعہ سے کیا جا سکتا ہے۔ اُس کے عظمی اور غضروفی حصوں کے اتصال پر ایک زاویہ منفرجہ ہوتا ہے جو مقدم تحتانی دیوار کے اندر اُبھر کر سوراخ کے درون میں ایک تنگی پیدا کر دیتا ہے لیکن غضروفی حصہ صرف لیفی بافت کے ذریعہ سے عظمی حصہ سے پیوستہ ہے اِس سے سوراخ کے بیرونی حصے کو قابلیتِ حرکت بہت حاصل ہو جاتی ہے۔ اُذین کو اوپر پیچھے اور کسی قدر باہر کی طرف کھینچنے سے کنال کا غضروفی حصہ سیدھا ہو جاتا ہے۔ بچوں میں یہ سوراخ نہایت چھوٹا ہوتا ہے، چنانچہ اِسے منظار داخل کرتے وقت یاد رکھنا چاہیئے۔

منظار میں سے غشاء طبلی (tympanic membrane) (تصویر 1258) کا بیشتر حصہ نظر آجاتا ہے۔ یہ ایک لؤلؤی (موتی جیسی)، رمادی قدرے چمکیلی جھلی ہے۔ بالغ میں یہ اتنی ترچھی واقع ہوتی ہے کہ سوراخ گوش کے فرش اور اگلی دیوار کے ساتھ تقریباً ۴۵ درجہ کا زاویہ بنا دیتی ہے۔ پیدائش کے وقت زیادہ اُفقی ہوتی ہے اور تقریباً اسی مستوی میں ہوتی ہے جس میں کھوپری کے قاعدہ کا مستوی ہے۔ یہ جھلی باہر کی طرف مقعر ہے اور اس کے عمیق ترین انقعار کا نقطہ مرکز سے قدرے نیچے ہے۔ اس نقطہ سے اوپر اور قدرے سامنے کی طرف دوڑتی ہوئی ایک سرخی مائل زرد دھاری ہے جو عظم مطرقی

Fig. 1257.—The auricula or pinna. Lateral surface.

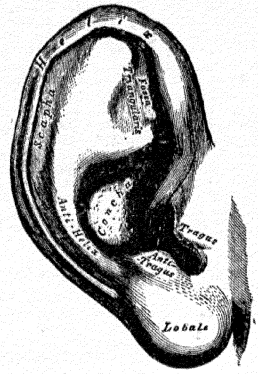

Fig. 1258.—The right tympanic membrane, as seen through a speculum.

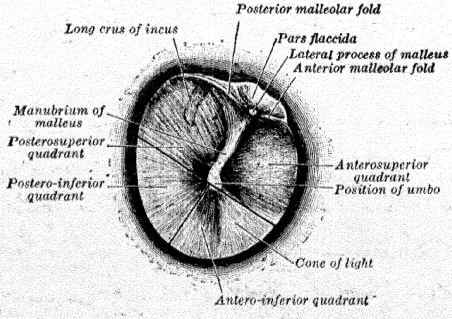

FIG. 1259.—The left temporal bone showing the surface markings for the tympanic antrum (red), the transverse sinus (blue), and the facial nerve (yellow).

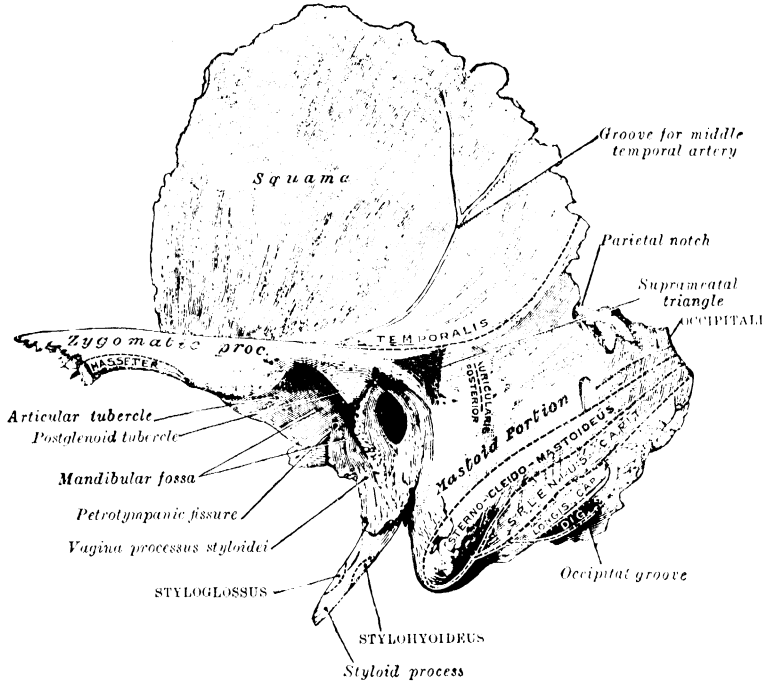

FIG. 1260.—The side of the neck, showing the chief surface markings.

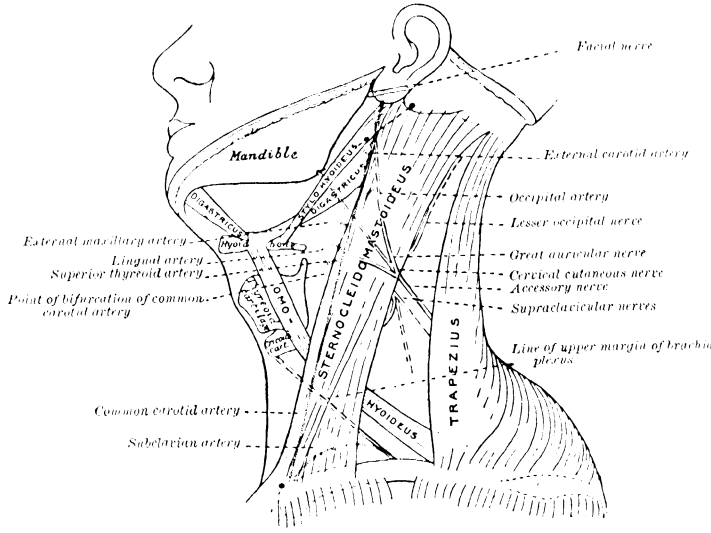

(malleus) کے دستہ (manubrium) سے پیدا ہو جاتی ہے۔ یہ دھاری اوپر سوراخ کی سقف کے قریب ایک چھوٹے سفید گول اُبھار پر ختم ہو جاتی ہے۔ مطرقی کا جانبی زائدہ جھلی کے مقابل اُبھر آنے کی وجہ سے یہ ابھار پیدا ہو جاتا ہے۔ اگلے اور پچھلے مطیرقی دُہرے (malleolar folds) اِس اُبھار سے جھلی کے محیط تک پھیل کر جھلی کے جزو رخو (pars flaccida) یعنے ڈھیلے حصے کی زیرین حد بنا دیتے ہیں۔ مطرقی کے دستہ سے جو دھاری پیدا ہو جاتی ہے اُس کے پیچھے ایک نسبتہً چھوٹی اور دھندلی دھاری ہوتی ہے جو بعض اوقات شناخت میں آسکتی ہے۔ یہ سندان (incus) کا لمبا قائمہ ہے۔ مطرقی کے دستہ (manubrium mallei) کے زیرین کنارہ سے ایک تنگ مثلثی داغ، جو نیچے اور آگے کی طرف پھیلتا ہے، دوسرے حصہ کی نسبت روشنی کو زیادہ آب و تاب کے ساتھ منعکس کرتا ہے اور اُسے عموماً مخروطِ نور (cone of light) کے نام سے موسوم کرتے ہیں۔

مغارۂ طبلی (tympanic antrum) مغارۂ طبلی کا محل وقوع فوق المنفذی مثلث (suprameatal triangle) سے ظاہر ہوتا ہے (تصویر (1259)، جو اوپر وجنی محراب کی پچھلی جڑ سے، پیچھے اُس انتصابی خط سے جو بیرونی عظمی سمعی منفذ کے دہانہ کے پچھلے کنارے سے شروع ہو، اور سامنے اور نیچے اِس دہانہ کے بالائی حاشیہ سے محدود ہوتا ہے۔

گردن (تصویر 1260)

1290

عضلات۔ ذو بطنین (digastricus) کا پچھلا بطن (پیٹا) ایک خط کے نشان سے ظاہر کیا جاتا ہے جو زائدہ حلمیہ سے لیکر عظم لامی کے بڑے قرن اور جسم کے اتصال تک جاتا ہو۔ اگلے بطن (پیٹے) کا محل وقوع اُس خط سے ظاہر ہوتا ہے جو اِس نقطہ سے لیکر اُس نقطہ تک جاتا ہو جو چانہ کے ارتفاق سے عین جانباً ہو۔ **عضلۂ کتفیہ لامیہ** کا خط عظم لامی کے جسم کے زیرین کنارے سے شروع ہو کر نیچے اور جانباً دوڑ کر عضروف حلقی کے لیول پر عضلۂ قصیہ ترقوہ حلمیہ (sternocleidomastoideus) کے

1291

اگلے کنارے تک پہنچتا ہے، اور پھر زیادہ اُفقاً دوڑ کر عظم ترقوہ (clavicle) کے اکرومی سرے تک جاتا ہے۔

شرائین گردن میں مشترک سباتی شریان (common carotid artery) کا محل وقوع ایک خط سے ظاہر کیا جاتا ہے جو عظم ترقوہ کے قصی سرے کے بالائی حصہ سے اُس نقطہ تک کھینچا جائے جو زائدۂ حلمیہ کی نوک اور چانہ کے زاویہ کے درمیان عین نصف میں واقع ہو۔ یہ خط ترقوہ سے لیکر غضروف درقی کے بالائی کنارے تک مشترک سُباتی شریان پر، اور اِس سے آگے بیرونی سباتی شریان (external carotid artery) پر واقع ہوتا ہے۔ دوسرا طریقہ یہ ہے کہ بیرونی سُباتی شریان کا خاکہ اُس خط کے بالائی حصہ سے کھینچا جاسکتا ہے جو غضروف حلقی کے پہلو سے لیکر بیرونی سمعی منفذ کے دہانے کے سامنے تک قدرے آگے کی طرف خم کھاتا ہوا جائے۔

بیرونی سباتی شریان (ایکسٹرنل کراٹڈ آرٹری) کی خاص شاخوں کے مبدا کے نقطے عظم لامی کے بڑے قرن کی نوک سے حسب ذیل مجاورت رکھتے ہیں:- (۱) بالائی درقی (superior thyreoid) اُس کے عین نیچے:- (۲) لِسانی (lingual) اُسی کے بیول کے برابر برابر (۳) بیرونی چانوی یا وجہی (external maxillary or facial) اور (۴) اس سے قدرے اوپر اور پیچھے قذالی (occipital)۔

تحت الترقوہ شریان (subclavian artery) سطح پر ایک منحنی خط سے ظاہر کی جاتی ہے جو اوپر کی طرف محدب ہو اور قصی ترقوی مفصل سے لیکر عظم ترقوہ کے کے وسط تک جاتا ہو۔ اِس انحداب کا بلند ترین نقطہ عظم ترقوہ سے تقریباً ۲ سینٹی میٹر اوپر ہوتا ہے۔ اُس خط کا حصہ زیرین جو کہ غضروف حلقی سے لیکر عظم ترقوہ کے وسط تک جاتا ہو تحت الترقوہ شریان (subclavian artery) کے تیسرے حصہ پر واقع ہوتا ہے۔

اُوردہ۔ اندرونی وادجی ورید (internal jugular vein) کا سطحی نشان مشترک سُباتی شریان (کامن کراٹڈ آرٹری) کے سطحی نشان سے متوازی اور قدرے جانبًا ہے۔ اِس ورید کو ظاہر کرنے والا خط عظم ترقوہ کے قصی سرے سے عضلۂ قصیہ ترقویہ حلمیہ (اسٹرنو کلیڈو میسٹائڈئس) کے دونوں سروں کے درمیان سے لیکر

اس نقطہ تک کھینچا جاتا ہے جو چانہ کے زاویہ سے عین پیچھے ہو۔ مشترک وجہی ورید (common facial vein) عظم لامی کے لیول کے قریب اندرونی وادجی ورید (انٹرنل جوگیولر وین) میں ملجاتی ہے۔ بیرونی وادجی ورید (external jugular vein) کا محل وقوع ایک خط سے ظاہر کیا جاتا ہے جو چانہ کے زاویہ سے ترقوہ ہڈی کے وسط تک جاتا ہو۔ اس خط پر کا وہ نقطہ جو ترقوہ ہڈی سے تقریباً ۴ سینٹی میٹر اوپر ہو اُس مقام کو ظاہر کرتا ہے جہاں یہ ورید ردائے عمیق (deep fascia) کو چھیدتی ہے۔ اندرونی وادجی ورید (internal jugular vein) کا خط چانہ کے ارتفاق کے قریب سے شروع ہو کر خط وسطی سے متوازیاً اور قدرے ایک جانب کو نیچے کی طرف دوڑتا ہے اور وادجی کٹاؤ (jugular notch) سے اوپر کچھ فاصلہ پر جانبًا گھوم کر بیرونی وادجی (ایکسٹرنل جوگیولر) تک پہنچ جاتا ہے۔

اعصاب عصب وجہی (facial nerve)، بالغ میں ابری حلمی سوراخ (stylomastoid foramen) سے اپنے مخرج کے مقام پر سطح سے تقریباً ۲½ سینٹی میٹر فاصلہ پر، زائدۂ حلمیہ کے اگلے کنارے کے وسط کے مقابل واقع ہے۔ وہ افقی خط جو اس نقطہ سے چانہ کے فرع تک جاتا ہو اس عصب کے تنہ پر واقع ہوتا ہے۔ شیر خوار میں زائدۂ حلمیہ نہیں ہوتا اور یہ سوراخ بیرونی سمعی منفذ کے دہانہ کے عین پیچھے اوپری طور پر واقع ہے۔ عصب معین کے ممر کا نشان اُس خط سے ظاہر کیا جاتا ہے۔ جو چانہ کے زاویہ اور زائدۂ حلمیہ کی نوک کے درمیان ایک وسطی نقطہ سے لیکر عضلۂ قصیہ ترقویہ حلمیہ کے اگلے کنارے پر اُس نقطہ تک کھینچا جائے جو زائدۂ حلمیہ کے راس سے ۴ سینٹی میٹر نیچے واقع ہو۔ یہ خط گردن کے پچھلے مثلث کو عبور کر کے عضلۂ مربعہ منحرفہ (trapezius) تک پہنچایا جاتا ہے۔

عنقی ضفیرے (cervical plexus) کی جلدی شاخیں عضلۂ قصیہ ترقویہ حلمیہ کے پچھلے کنارے کے نیچے سے باہر نکلتی ہیں اور مندرجۂ ذیل طریقہ سے ظاہر کی جاسکتی ہیں:

قذالی اصغر عصب (lesser occipital nerve)۔ اس عضلہ کے پچھلے کنارے کے وسطی نقطہ سے عین اوپر ظاہر ہو کر اُس کے برابر برابر جلد الراس (چاندلی) کو صعود کرتا ہے۔ **اُذینی اکبر** (great auricular) اور **عنقی جلدی** (cervical cutaneous)

اعصاب اس عضلہ کے پچھلے کنارے کے وسط سے شروع ہو کر اول الذکر اوپر نرمۂ گوش (کان کی لو) کے طرف دوڑتا ہے اور آخر الذکر عضلۂ قصیہ ترقویہ حلمیہ پر سے اُس کے لمبے محور کے ساتھ زاویہ قائمہ بناتا ہوا عبور کرتا ہے۔ **فوق الترقوہ اعصاب** (supraclavicular nerves) اس عضلہ کے پچھلے کنارے کے وسط کے عین نیچے سے باہر نکلکر نیچے کے طرف ترقوہ ہڈی پر سے دوڑتے ہیں۔ **عصب حجابی** (phrenic nerve) غضروفِ درقی کے وسط کے لیول سے شروع ہو کر ترقوہ ہڈی کے پیچھے عضلۂ قصیہ ترقوہ حلمیہ کے اگلے اور پچھلے کناروں کے درمیان تقریباً وسط میں دوڑتا ہے۔

عضدی ضفیرے (brachial plexus) کا بالائی کنارا ایک خط سے ظاہر کیا جاتا ہے، جو غضروف حلقی کے پہلو سے ترقوہ کے وسط تک جاتا ہو۔ یہ ضفیرہ عضلۂ قصیہ ترقویہ حلمیہ کے پچھلے کنارے کے سامنے قدرے فاصلہ پر شروع ہوتا ہے۔

پُشت کی سطحی تشریح

ہڈیاں۔ عمود الفقرات کے تحت الجلدی حصے صرف شوکی زائدوں کے راس ہیں۔ یہ اُس فجوہ کی تہ میں قابلِ شناخت ہیں جو پشت کے خط وسطی پر بیرونی قذالی اُبھار (external occipital protuberance) سے سیکرم کے وسط تک نیچے جاتا ہے۔ عنقی خطے میں یہ فجوہ چوڑا ہے اور اُس ممتاز ابھار کے نیچے ختم ہو جاتا ہے جو ساتویں عنقی اور پہلے صدری فقرات کے شوکی زائدوں سے پیدا ہو جاتا ہے۔ اس سے اوپر چھٹے عنقی فقرہ کا شوکی زائدہ کبھی ایک اُبھار بنا دیتا ہے۔ دوسرے عنقی شوکی زائدے تو دھسے ہوتے ہیں لیکن محوریہ (epistropheus) کا زائدہ محسوس کیا جا سکتا ہے۔ **صدری خطے** (thoracic region) میں یہ فجوہ غیر عمیق ہے اور حالت رکوع (جھکنے) میں غائب ہو جاتا ہے، اور پھر شوکی زائدے کم و بیش نظر آنے لگتے ہیں جو نشانات اِن سے پیدا ہوتے ہیں وہ چھوٹے اور ایک دوسرے سے قریب ہوا کرتے ہیں۔ **قطنی خطہ** (lumbar region) میں یہ فجوہ گہرا ہے اور شوکی زائدوں کا محل وقوع اکثر چھوٹے

1292

FIG. 1262.—A diagram showing the relation of the medulla spinalis to the dorsal surface of the trunk. The bones are outlined in red.

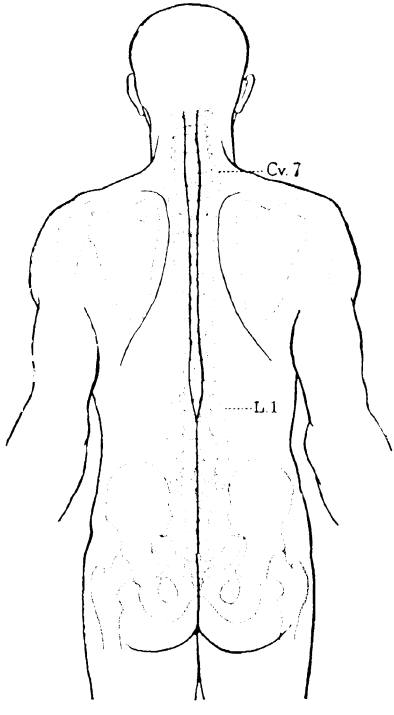

FIG. 1263.—A sagittal section through the lower part of the vertebral canal to show the lower ends of the medulla spinalis and subarachnoid cavity, and the filum terminale. (Testut.)

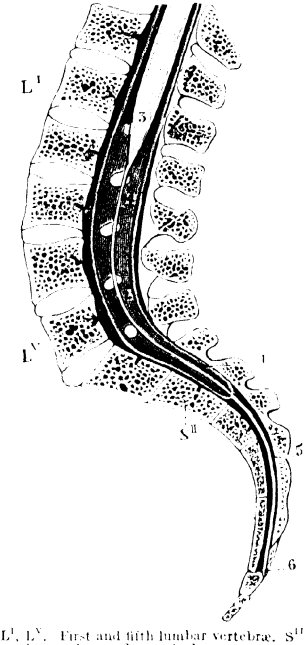

L^{I}, L^{V}. First and fifth lumbar vertebræ. S^{II}. Second sacral vertebra. 1. Dura mater. 2. Lower part of subarachnoid cavity. 3. Lower extremity of medulla spinalis. 4. Filum terminale internum. 5. Filum terminale externum. 6. Attachment of filum terminale to first segment of coccyx.

Fig. 1261.—The surface anatomy of the back.

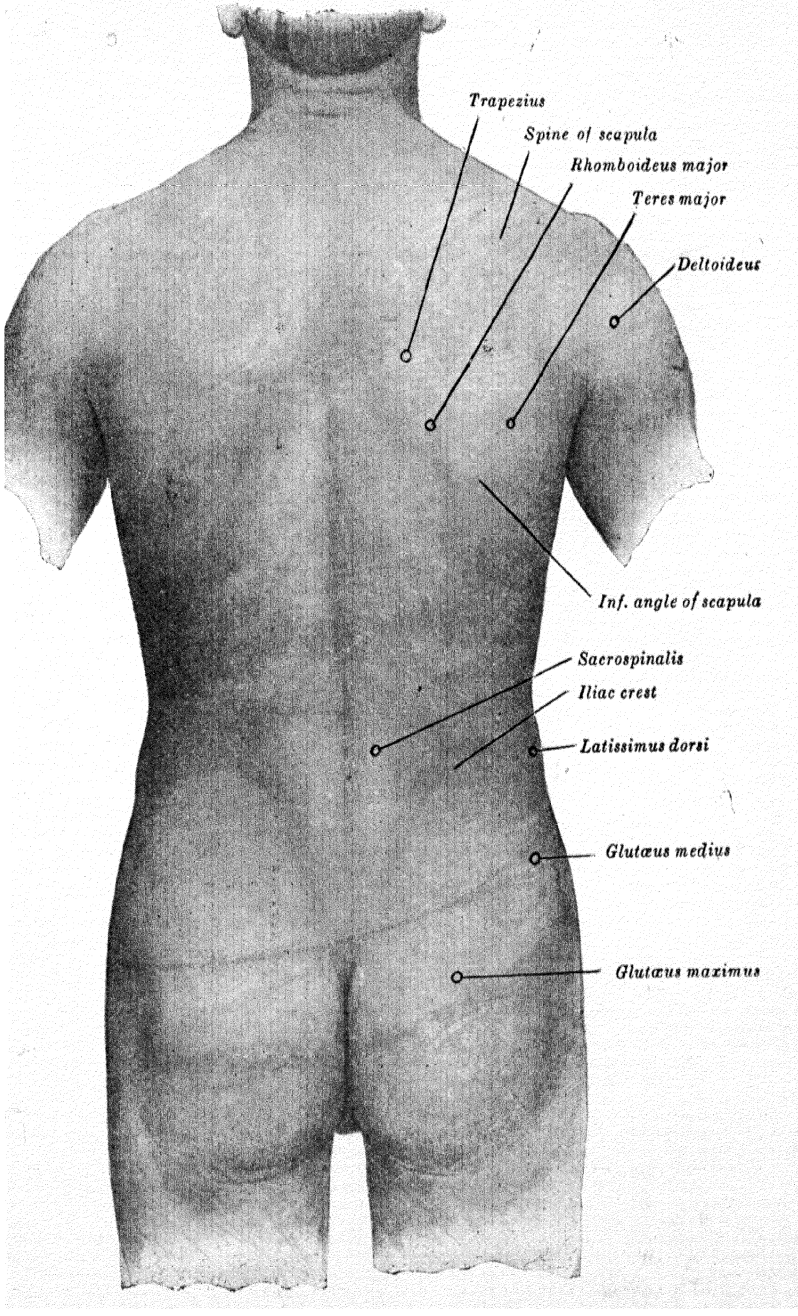

گڑھوں سے ظاہر ہوتا ہے، بالخصوص جبکہ کمر کے عضلات خوب نمو یافتہ ہوں۔ عجزی خطہ (sacral region) میں یہ فجوہ غیر عمیق اور چپٹا ہے اور نیچے عجز کی ظہری سطح کے سبب سے 1293
زیادہ اُبھرے ہوئے حصے یعنی تیسرے عجزی فقرہ کے شوکی زائدہ پر ختم ہو جاتا ہے۔ عجزی فجوہ کی تہ میں عجز کی ناہموار ظہری سطح محسوس ہو سکتی ہے، اور اس سے نیچے اس گہرے مہراب میں جو مبرز تک جاتا ہے عصعص (coccyx) محسوس ہوتا ہے۔

عضلات پشت کے عمیق عضلات اطراف بالا کے عضلات سے کچھ ایسے ڈھکے ہوئے ہوتے ہیں (تصویر 1261) کہ وہ سطحی تشکیل پر نہایت کم اثر رکھتے ہیں۔ **عضلات عصابیہ** (splenii) اپنے انفراج سے گردن کی پشت کے بالائی حصہ کو چوڑا کر دیتے ہیں اور اس مقام پر ایک بھراپن یا پھلاوٹ پیدا کر دیتے ہیں۔ کوکھ یا کمر میں **عضلات عجزیہ شوکیہ** (sacrospinales) جو قطنی ظہری رداء (lumbo dorsal fascia) سے ڈھکے ہوئے ہیں گول نشیبی اُبھار بنا دیتے ہیں۔ انھیں اُبھاروں سے شوکی فجوہ کی گہرائی متعین ہوتی ہے، اور یہ پیچھے کے جانب عجز کے اُس نقطہ تک گاؤدم ہوتے جاتے ہیں، جو عجز کی ظہری سطح پر ہوتا ہے۔ عضلاتِ عجزیہ شوکیہ کے سلسلے زیرین صدری خطہ میں چپٹے مستوی بناتے ہیں جو اوپر جاتے ہوئے بتدریج غائب ہو جاتے ہیں۔

پشت کی سطحی ترسیمات

عظمی نشانات۔ کسی خاص شوکی زائدے کو شناخت کرنے کے لئے دستور یہ ہے کہ اُس اُبھار سے جو ساتویں عنقی اور پہلے صدری شوکی زائدے سے پیدا ہو جاتا ہے شمار کیا جائے۔ ان میں سے آخر الذکر زیادہ اُبھرا ہوا ہوتا ہے۔ اگرچہ ساتواں عنقی فقرہ فقرۂ ناتیہ (vertebra prominens) کے نام سے مشہور ہے۔ عظم الکتف (scapula) کے شوکہ کی جڑ تیسرے صدری فقرہ کے شوکی زائدے کی نوک کے لیول پر ہے اور اس کا زیرین زاویہ ساتویں صدری فقرہ کے شوکی زائدے کی نوک کے لیول پر۔ حرقفی عرف (iliac crest) 1294

صدر کی سطحی تشریح

1295

ہڈیاں۔ صدر کا ڈھانچ بڑی حد تک عضلات سے اتنا ڈھکا ہوا ہوتا ہے کہ ایک قوی، نو یافتہ لحیم شحیم ہیں وہ بیشتر غیر نمایاں ہوتا ہے۔ دبلے پتلے شخصوں میں پسلیاں، خاص کر زیریں، درجانبی خطوں میں دھنسی ہوئی ہیں ضلعی فضاؤں کے درمیان ابھری ہوئی جیود (مینڈھوں) کی طرح کھڑی ہوتی ہیں۔

سامنے خط وسطی میں عظم القص کی اگلی سطح اپنی ساری لمبائی میں قصی فجوہ کی تہ میں عضلات صدریہ کبیرہ (pectorales majores) کے درمیان محسوس کی جاسکتی ہے۔ یہ عضلات اگلی سطح پر کسی قدر متراکب ہوتے ہیں جس کا نتیجہ یہ ہوتا ہے کہ عظم القص کی ساری چوڑائی تحت الجلدی نہیں ہوتی اور یہ تراکب اس ہڈی کے وسط کے مقابل سب سے زیادہ پایا جاتا ہے اسی لئے قصی فجوہ اپنے بالائی اور زیریں حصوں میں چوڑا مگر وسط میں تنگ ہوتا ہے۔ ید القص (manubrium sterni) کے بالائی کنارے پر وادجی کٹاؤ (jugular notch) ہے۔ اس کٹاؤ کے جانبی حصے عضلات قصیہ ترقویہ حلمیہ (sternocleidomastoidei) کے وتری مبادی سے دھنسے ہیں آجاتے ہیں، جو ترچھے احبال کی طرح نظر آتے ہیں اور اس کٹاؤ کو تنگ اور گہرا بنا دیتے ہیں۔ ید القص اور جسم قص کے مقام اتصال پر ایک عرضی حید ہے جس کو قصی زاویہ (sternal angle) یا زاویہ لوڈووک (angulus Ludovici) کہتے ہیں۔ عظم القص کے وسط سے قصی فجوہ چوڑا ہوتا اور جسم قص اور زائدہ خنجری (xiphoid process) کے اتصال کے مقام پر ختم ہوتا ہے۔ اس سے عین نیچے تحت القصی کٹاؤ (infrasternal notch) ساتویں ضلعی کریوں کے قصی سروں کے درمیان ہے، اور اس کٹاؤ کے نیچے، ایک مثلثی نشیب شراسیفی حفرہ (epigastric fossa) ہے جس میں زائدہ خنجرہ (xiphoid process) محسوس کیا جاسکتا ہے۔

FIG. 1265.—The left side of the thorax.

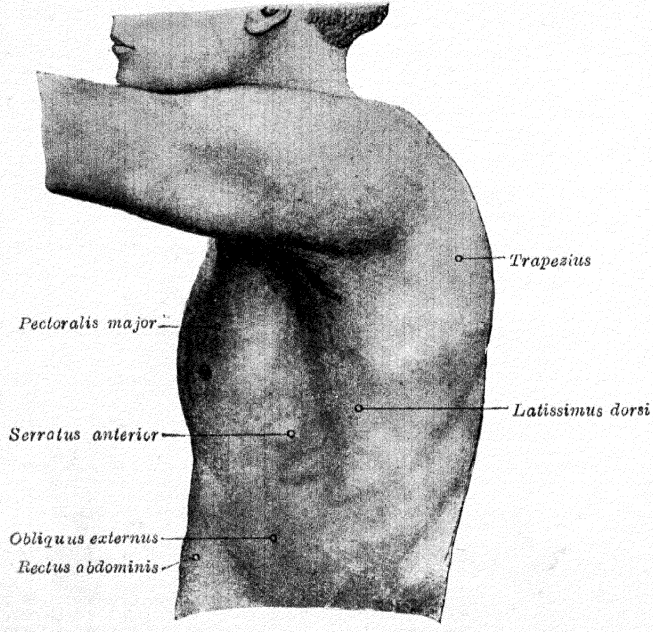

عظم القص کے ہر دو جانب ضلعی کریاں اور پسلیاں صدر کے سامنے عضلہ صدریہ کبیرہ (pectoralis major) سے جزءاً ڈھنکے ہیں آجاتی ہیں، لیکن وہ اس عضلہ میں سے بطور جیود کے محسوس ہوسکتی ہیں جن کے درمیان کے فاصلے (جو دراصل بین ضلعی فضائیں ہیں) لچکیلے ہوتے ہیں یعنی دبانے سے نیچے دب جاتے ہیں۔ دوسری فضا عریض ترین ہے تیسری اور چوتھی نسبتہً کسی قدر تنگ ہوتی ہے، اور دوسری فضائیں (باستثناء آخری دو فضاؤں کے) مقابلتہً تنگ ہوتی ہیں۔

سینہ کے سامنے، عضلہ صدریہ کبیرہ (pectoralis major) کے زیرین کنارے کے نیچے پسلیوں کے چوڑے چپٹے خاکے اور ضلعی کریوں کے نسبتہً زیادہ گول خاکے اکثر نظر آتے ہیں محاذ صدر کی زیرین سرحد اس وقت نہایت صاف طور پر نظر آتی ہے جبکہ جسم کو پیچھے کی طرف جھکا لیا گیا ہو۔ یہ سرحد زائدہ خنجریہ، ساتویں، آٹھویں، نویں اور دسویں پسلیوں کی کریوں، اور گیارھویں اور بارھویں پسلیوں کی کریوں کے سروں سے بنتی ہے۔

صدر کے ہر جانب پر، بغل سے لیکر نیچے کی طرف کو، پسلیوں کی بیرونی سطحیں واضح کی جاسکتی ہیں۔ اگرچہ تمام پسلیاں، باستثناء پہلی پسلی کے، عضلات سے ڈھکی ہوئی ہوتی ہیں۔ تاہم اُن کا تعاقب صدر کے محاذ اور جوانب پر عموماً بلا دقت کیا جاسکتا ہے چونکہ پہلی پسلی تقریباً تمام تر ترقوہ ہڈی سے ڈھکی ہوئی ہوتی ہے، اس لئے وہ اپنی وسعت کے صرف تھوڑے حصہ میں شناخت کی جاسکتی ہے۔

پشت پر پسلیوں کے زاوئے فقرات کے شوکی زائدوں سے کچھ فاصلہ پر کم نمایاں ترچھے خطوط پر واقع ہیں۔ یہ خطوط جوں جوں نیچے اُترتے ہیں کسی قدر منفرج ہوتے جاتے ہیں اور ہر خط سے جانباً ایک چوڑی محدب سطح ہوتی ہے جو پسلیوں کے اُن کے زاویوں سے آگے اُبھر آنے کی وجہ سے پیدا ہوجاتی ہے اس سطح پر باستثناء اس مقام کے جہاں یہ عظم الکتف (scapula) سے ڈھکی ہوئی ہو، ہر پسلی فرداً فرداً شناخت کی جاسکتی ہے۔

عضلات۔ سطحی عضلات جو صدر کو ڈھانکتے ہیں، بالائی جارحہ کے عضلی نظام سے تعلق رکھتے ہیں (تصاویر 1265, 1269)، اور اُس حصہ میں بیان

کئے جائینگے (صفحہ 1314) لیکن ایک رقبہ عملی اہمیت رکھنے والا ایسا ہے جو ان عضلات سے محدود ہوتا ہے۔ یہ اوپر عضلہ مربعہ منحرفہ (trapezius) کے زیرین کنارے سے، نیچے عضلہ عریضہ ظہریہ (latissimus dorsi) کے بالائی کنارے سے، اور جانباً عظم الکتف کے فقری کنارے سے محدود ہے۔ اس کا فرش جزءً عضلہ معینہ کبیرہ (rhomboideus major) سے بنتا ہے۔ اگر دھڑ کو خمیدہ کیا جائے اور بازوؤں کو سینہ پر عرضاً باندھ کر عظم الکتف کو سامنے لایا جائے تو چھٹی اور ساتویں پسلیوں کے کچھ حصے اور ان کے درمیان کی فضائیں تحت الجلد ہو جاتی ہیں اور اب ان پر استماع (auscultation) کیا جا سکتا ہے۔ اسی واسطے اس فضا کو استماعی مثلث (traingle of auscultation) کہتے ہیں۔

پستان (mamma) پستان کی جسامت مختلف ہوتی ہے۔ بالغ عدیم الاولاد (nulliparous) عورت میں وہ انتصاباً دوسری پسلی سے چھٹی پسلی تک، اور عرضاً چوتھی ضلعی کری کے لیول پر عظم القص کے پہلو سے مڈ ایگزیلری لائن تک پھیلتی ہے۔ مرد اور عدیم الاولاد عورت میں پستانی حلمہ (mamillary papilla) یعنی بھٹنی (nipple) چوتھی درمیانی فضا میں، خط وسطی سے تقریباً ۱۰ سینٹی میٹر فاصلہ پر واقع ہوتی ہے۔

صدر کی سطحی تزسیمات

عظمی نشانات۔ دوسری ضلعی کری قصی زاویہ کے لیول پر ہے، اور اسقدر آسانی سے دستیاب ہو جاتی ہے کہ اسے پسلیوں کے شمار کے لئے ایک نقطہ آغاز کے طور پر کام میں لاتے ہیں۔ عضلہ صدریہ کبیرہ (pectoralis major) کا زیرین کنارا اس کے مبداء پر پانچویں پسلی سے متناظر ہوتا ہے۔ عضلہ منشاریہ مقدمہ (serratus anterior) کی سب سے اوپر والی مرئی انگشتی (digitation) چھٹی پسلی کو ظاہر کرتی ہے۔

واجی کٹاؤ دوسرے صدری فقرہ کے جسم کے زیرین کنارے کے لیول پر، اور قصی زاویہ چوتھے اور پانچویں فقرہ کے درمیانی لیفی کری کے لیول پر ہے۔ جسم قص اور

1397

FIG. 1266.—The side of the thorax, showing the surface markings for the bones, lung (purple), pleura (blue), and spleen (green).

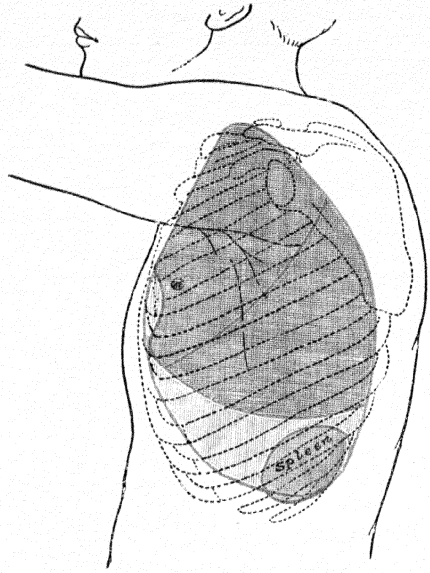

FIG. 1267.—The front of the thorax, showing the surface relations of the bones, lungs (purple), pleuræ (blue), and heart (red outline).

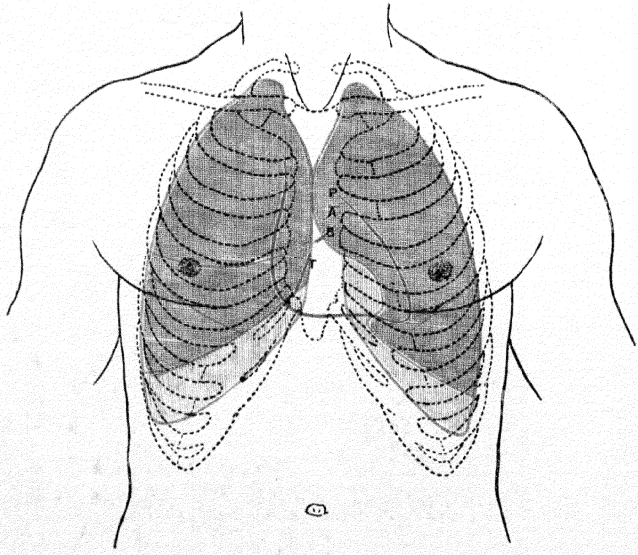

A. Aortic valve.
B. Bicuspid or mitral valve.
P. Pulmonary valve.
T. Tricuspid valve.

زائدۂ خنجریہ کا باہمی اتصال نویں اور دسویں صدری فقرات کے درمیان کی لیفی کُری سے متناظر ہے۔

پسلیوں کا درجۂ اعوجاج (obliquity) (ترچھا پن) ایسا ہے کہ اُسوقت جبکہ بازو (ہاتھ) پہلو کے قریب ہوں اگر عظم الکتف کے زیرین زاویہ کے لیول پر جسم کے گرد ایک اُفقی خط کھینچا جائے تو یہ خط قص کو سامنے چوتھی اور پانچویں پسلیوں کے درمیان، پانچویں پسلی کو خطِ پستانی میں اور نویں پسلی کو عمود الفقرات پر قطع کریگا" —(Treves)

ڈایافرام (diaphragm) ڈایافرام کی شکل اور تغیرات جو شعاع نگاری (skiagraphy) کے ذریعہ سے نظر آتے ہیں پہلے بیان کئے جا چکے ہیں (صفحہ 78)۔

سطحی خطوط۔ سہولت بیان کی غرض سے صدر کی سطح کا خاکہ بعض اختیاری خطوط (arbitrary lines) کے ذریعہ سے کھینچا گیا ہے (تصویر 1270)۔ صدر کے سامنے اہم ترین انتصابی خطوط وسطی قصی (midsternal) یا وسطی خط اور پستانی خط (mammary line) ہیں۔ ان میں سے آخر الذکر وہ جی کٹاؤ (جو گیولر ناچھ) کے مرکز اور اکرومی (acromion) کی نوک کے درمیان کے وسطی نقطہ سے انتصاباً نیچے آتا ہے اور اگر اسے اور بڑھایا جائے تو شکم کے محاذ پر کے جانبی خط سے تقریباً متناظر ہوتا ہے۔ دوسرے انتصابی خطوط یہ ہیں: جانبی قصی (lateral sternal) جو قص کے حاشیہ کے طول میں ہوتا ہے اور نزد قصی (parasternal) جو جانبی قصی اور پستانی خطوط کے درمیان عین وسط میں ہوتا ہے۔

صدر کے ہر دو جانب اگلے اور پچھلے **بغلی خطوط** (anterior and posterior axillary lines) کھینچے جاتے ہیں۔ یہ خطوط اگلے اور پچھلے بغلی دُہراؤں سے انتصاباً کھینچے جاتے ہیں۔ وسطی بغلی خط (midaxillary line) راس بغل سے نیچے کو جاتا ہے۔

صدر کی پچھلی سطح پر کتفی خط (scapular line) عظم الکتف کے زیرین زاویہ میں سے ہو کر انتصاباً کھینچا جاتا ہے۔

پلیوری (pleuræ) (تصاویر 1267، 1266)۔ پلیوری کے انعکاس

کے خطوط سطح پر ظاہر کئے جا سکتے ہیں۔ دائیں جانب پر یہ خط قصی ترقوی مفصل میں سے گذر کر نیچے کے طرف اور وسطانیاً ید القص اور جسم قص کے اتصال کے وسطی نقطہ تک جاتا ہے۔ یہ قصی خط کا تعاقب جسم قص کے زیرین سرے تک یا زائدۂ خنجریہ کے اوپر تک کرتا ہے اور پھر ساتویں قصی ضلعی مفصل پر سے عبور کر کے جانباً اور نیچے کے طرف پلٹ جاتا ہے۔ یہ ساتویں ضلعی غضروفی اتصال کو خط پستانی میں اور دسویں پسلی کو وسطی بغلی خط میں عبور کرتا ہے اور وہاں سے بارھویں صدری فقرہ کے شوکی زائدے تک بڑھتا ہے، جس کے پاس پہنچنے کے لئے یہ بارھویں پسلی کے وسطانی حصے کے لیول کے نیچے سے گذرتا ہے پلیورل کیوٹی (کہف پلیورا) کا ماتحت ترین حصہ وسطی بغلی خط میں دسویں پسلی کے متقابل ہے۔

بائیں جانب پر یہ خط قصی ترقوی مفصل میں سے گذرتا ہوا ید القص اور جسم قص کے اتصال کے وسطی نقطہ تک پہنچتا ہے اور وسطی قصی پر سے ہوتا ہوا نیچے چوتھی ضلعی کری کے لیول تک چلا جاتا ہے۔ پھر یہ بائیں طرف کو مائل ہو کر نیچے کے طرف چھٹی ضلعی کری تک چلا جاتا ہے۔ یہ وسطی قصی خط سے مختلف فاصلہ پر واقع ہوتا ہے۔ اکثر اوقات یہ اوپر سے نیچے تک پورے راستہ میں قص کے پیچھے ہوتا ہے، یا عظم القص کے پہلو سے ۲۵ء اسینٹی میٹر فاصلہ پر ہو سکتا ہے چھٹی ضلعی کری سے نیچے اور جانباً دوڑتا ہوا یہ ساتویں ضلعی کری پر سے عبور کرتا ہے اور اس سے آگے دائیں جانب کے خط سے مماثل لیکن قدرے نیچے لیول پر ہوتا ہے۔

پھیپھڑے (تصاویر 1266, 1267)۔ پھیپھڑے کا راس گردن میں ترقوہ ہڈی کے وسطانی ثلث سے اوپر ہے وہ اوسط بلندی جہاں تک وہ ترقوہ سے اوپر جاتا ہے تقریباً ۲½ اسینٹی میٹر ہے۔

پھیپھڑے کے اگلے کناروں کا نشان ظاہر کرنے کے لئے دو خط ہر راس سے ایک ایک، قصی ترقوی مفصل اور ید القص کو عبور کرتے ہوئے نیچے اور وسطانیاً کھینچے جاتے ہیں، یہاں تک کہ وہ قصی زاویہ کے وسطی نقطہ پر بالکل یا تقریباً ملجاتے ہیں۔ اس نقطہ سے یہ دونوں خط نیچے کی طرف وسطی قصی خط میں چوتھی ضلعی کریوں کے لیول تک جاتے ہیں۔ دائیں جانب یہ خط وسطی قصی خط میں مسلسل ہو کر چھٹی ضلعی کری کے لیول تک جاتا اور پھر جانباً اور نیچے کی طرف مڑ جاتا ہے۔ بائیں جانب کا خط جانباً اور نیچے کی طرف چوتھے قصی ضلعی

1278

مفصل کو عبور کرتا ہوا پانچویں ضلعی کری کے قریب نزد قصی خط تک پہنچ جاتا ہے اور پھر وسطانیاً اور نیچے کی طرف مڑ کر چھٹے قصی ضلعی مفصل تک چلا جاتا ہے۔

زفیر (expiration) یعنی سانس باہر نکالنے کی وضع میں پھیپھڑے کا زیرین کنارا ایک قدرے خمیدہ خط سے ظاہر کیا جاسکتا ہے جس کا انحداب نیچے کی طرف ہو اور جو چھٹے قصی ضلعی اتصال سے دسویں صدری شوکی زائدے تک جاتا ہو۔ یہ خط پستانی خط کو چھٹی، اور وسطی بغلی خط کو آٹھویں اور کتفی خط کو دسویں پسلی کے قریب عبور کرتا ہے۔

پھیپھڑوں کے پچھلے کنارے ان خطوں سے ظاہر کئے جاتے ہیں۔ جو ساتویں عنقی فقرہ کے شوکی زائدے کے لیول سے عمود الفقرات کے ہر پہلو کے نیچے ضلعی فقری مفاصل کو عبور کرتے ہوئے نیچے دسویں صدری فقرہ کے شوکی زائدے تک کھینچے جائیں۔

ہر پھیپھڑے میں ترچھے شق (oblique fissure) کا محل وقوع ایک خط سے ظاہر کیا جاسکتا ہے جو دوسرے صدری فقرہ کے شوکی زائدے سے لیکر صدر کے گرد پستانی خط میں چھٹی پسلی تک کھینچا جائے۔ یہ خط تخمیناً عظم الکتف کے فقری کنارے کے خط سے متناظر ہوتا ہے جبکہ ہاتھ سر کی چندیا پر رکھ لیا جائے۔ دائیں پھیپھڑے میں افقی شق (horizontal fissure) ایک تقریباً افقی خط سے ظاہر کیا جاتا ہے جو چوتھی ضلعی کری کے لیول پر وسطی قصی خط سے اُس نقطہ تک کھینچا جائے جہاں ترچھا شق وسطی بغلی خط کا تقاطع کرتا ہے۔

پھیپھڑوں کی جڑیں چوتھے، پانچویں اور چھٹے صدری فقرات کے شوکی زائدوں کے مقابل واقع ہیں، یعنے وہ عظم الکتف کے شوکہ کی جڑ کے عین نیچے سے تقریباً عظم الکتف کے تحتانی زاویہ تک پھیلتی ہیں۔

قصبۃ الریہ (trachea) قصبۃ الریہ کا مرتشت پر ایک خط سے ظاہر کیا جاسکتا ہے جو چھٹے عنقی فقرہ کے شوکی زائدہ سے لیکر چوتھے صدری فقرہ کے شوکی زائدہ تک جاتا ہو۔ آخر الذکر لیول پر قصبۃ الریہ متشعب ہوتا ہے اور اس کے تشعب سے آگے دونوں شعبات نیچے اور جانبی رُخ میں جاتے ہیں نقطہ تشعب سامنے کی طرف قصی زاویہ کے مقابل اور اُس سے قدرے نیچے ہوتا ہے۔

مری (oesophagus) ۔ مری کی وسعت پشت پر ایک خط سے ظاہر کیجا سکتی ہے، جو چھٹے عنقی شوکی زائدہ سے لیکر ایک نقطہ تک جاتا ہو جو نویں صدری شوکی زائدے کے بائیں جانب ۵ ، ۲ سینٹی میٹر فاصلہ پر ہو۔

قلب (heart) ۔ محاذ صدر سے قلب کے خاکہ کا تعلق (تصاویر 1268، 1267) ایک ذو اربعۃ الاضلاع (quadrangular) شکل سے ظاہر کیا جا سکتا ہے۔ (الف) پہلے راس قلب بطور ایک نقطہ کے متعین کیا جاتا ہے، جو پانچویں درمیانی فضاء (interspace) میں وسطی قصی خط سے ۹ سینٹی میٹر دائیں کو ہوتا ہے۔ دوسرے تین نقطے یہ ہیں: (ب)، ساتواں دایاں قصی ضلعی مفصل، (ج) تیسرے دائیں ضلعی کری کا بالائی کنارا دائیں جانبی قصی خط سے ۳ سینٹی میٹر فاصلہ پر، (د) دوسری بائیں ضلعی کری کا زیرین کنارا بائیں جانبی قصی خط سے ۵ ، ۲ سینٹی میٹر فاصلہ پر۔ ایک خط جو (الف) کو (ب) سے ملاتا ہو اور جسم قص اور زائدہ خنجریہ کے اتصال پر سے عبور کرتا ہو، قلب کے زیرین کنارے کو ظاہر کرتا ہے۔ دائیں اور بائیں کنارے اُن خطوط سے علی الترتیب ظاہر کئے جاتے ہیں جو (ب) کو (ج) سے اور (الف) کو (ج) سے ملاتے ہوں۔ یہ دونوں خط جانباً محدب ہوتے ہیں مگر یہ انحداب دائیں طرف کو زیادہ نمایاں ہوتا ہے، جہاں اُس کی چوٹی چوتھی ضلعی کری کے مقابل وسطی قصی خط سے ۴ سینٹی میٹر فاصلہ پر ہوتی ہے۔ وہ خط جو (ج) کو (د) سے ملائے قلب کا قاعدہ ظاہر کرتا ہے۔ 1299

قلب کے رقبہ کے اس طرح کھینچے ہوئے خاکہ کا ایک حصہ پھیپھڑے سے ڈھکا ہوا نہیں ہوتا، اور اسی واسطے قرع کرنے (percussion) پر اس رقبہ سے دھیمی آواز (dull note) نکلتی ہے۔ بقیہ رقبہ پھیپھڑے سے ڈھکا ہوا ہوتا ہے اور اس ڈھکے ہوئے حصہ پر قرع کرنے سے کم و بیش رنّان یعنی گمک دار آواز (resonant note) نکلتی ہے۔ اول الذکر کو **اوپری قلبی اصمیت کا رقبہ** (area of superficial cardiac dullness) اور آخر الذکر کو **عمیق قلبی اصمیت کا رقبہ** (area of deep cardiac dullness) کہتے ہیں۔ اوپری قلبی اصمیت کا رقبہ مثلث نما ہوتا ہے۔ راس قلب سے دو خط وسطی قصی خط تک کھینچے جاتے ہیں، ایک چوتھی ضلعی کری کے لیول تک، دوسرا جسم قص اور زائدہ خنجریہ کے اتصال تک۔ وسطی قصی خط کا وہ حصہ

FIG. 1268.—A diagram showing the relations of the opened heart to the front of the thoracic wall.

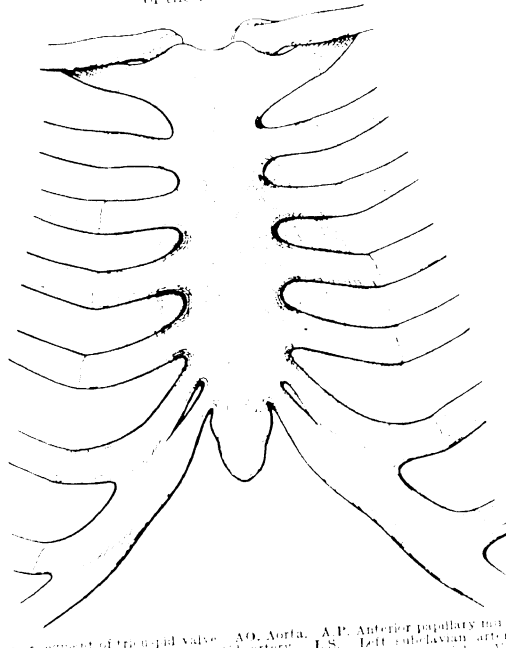

A.C. Anterior cusp of the mitral valve. AO. Aorta. A.P. Anterior papillary muscle. In. Innominate artery. L.C.C. Left common carotid artery. L.S. Left subclavian artery. L.V. Left ventricle. P.A. Pulmonary artery. R.A. Right atrium. R.V. Right ventricle. V.S. Ventricular septum.

جو اِن دو نقطوں کے درمیان ہے مثلث کا قاعدہ ہے۔ اوپری اسمیت کے رقبہ کے تعین کے لئے لیتھم (Latham) نے ذیل کا قاعدہ مدون کیا ہے جس سے عملی طور پر کافی رہنمائی حاصل ہوتی ہے:۔ "بھٹنی اور قص کے سِرے کے درمیان ایک وسطی نقطہ کے گرد ایک دائرہ بناؤ جو قطر میں دو انچ کا ہو۔"

اکلیلی تجویف (coronary sulcus) (اُذینی بُطینی میزاب = auriculo-ventricular groove) ایک خط سے شناخت کیا جا سکتی ہے، جو تیسری ضلعی کُری کے مقابل وسطی قصی خط سے لیکر چھٹے دائیں قصی ضلعی مفصل تک جاتا ہوا۔ **اگلی طولی تجویف** (anterior longitudinal sulcus) قلب کے بائیں حاشیہ کے دائیں طرف سے ایک انگشت چوڑائی پر اور اس حاشیہ کے ساتھ متوازی ہوتی ہے۔

قلب کے دہانوں کے محل وقوع حسب ذیل ہیں:۔ **ریوی دہانہ** (pulmonary orifice) تیسرے قصی ضلعی مفصل کے بالائی زاویہ پر واقع ہے۔ **اورطی دہانہ** (aortic orifice) اِس سے قدرے نیچے اور وسطانیاً، اِسی مفصل کے قریب ہے۔ **بایاں اُطاقی بطینی دہانہ** (left atrioventricular orifice) چوتھی ضلعی کُری کے مقابل اور وسطی قصی خط سے کسی قدر بائیں کو ہے۔ **دایاں اُطاقی بطینی دہانہ** (right atrioventricular orifice) نسبتہً قدرے نیچے کو، دائیں جانب کی چوتھی بین فضاء کے مقابل ہے۔ اُطاقی بطینی دہانوں کو ظاہر کرنے والے خطوط اکلیلی تجویف کے خط سے متوازی اور کسی قدر نیچے کو ہیں۔

شرائین۔ اورطی صاعد (ascending aorta) کا خط وسطی قصی خط سے کسی قدر بائیں جانب کو تیسری ضلعی کُری کے مقابل شروع ہو کر اوپر اور دائیں طرف کو دوسری دائیں ضلعی کُری کے بالائی حاشیہ کے لیول تک پھیلتا ہے۔ **محراب اورطی** (aortic arch) یدالقص کے زیرین نصف کے پیچھے واقع ہے۔ ایک خط جو یدالقص کے وسط سے شروع ہو کر دائیں قصی ترقوی مفصل تک جاتا ہو، **شریان لااسمیہ** (innominate artery) کا مقام ظاہر کرتا ہے، لیکن ایک دوسرا خط جو یدالقص کے وسط سے کسی قدر بائیں جانب کے ایک نقطہ سے شروع ہو کر بائیں قصی ترقوی مفصل تک جاتا ہو۔ **بائیں مشترک سباتی شریان**

1309

(left common carotid artery) کے صدری حصے کا محل وقوع ظاہر کرتا ہے۔

اندرونی پستانی شریان (internal mammary artery) پہلی چھ ضلعی کڑیوں کے پیچھے، جانبی قصی خط سے تقریباً اسینٹی میٹر فاصلہ پر نیچے اُترتی ہے۔

اوردہ۔ دائیں وریدلااسم لہ (right innominate vein) کا خط دائیں ترقوہ ہڈی کے قصی سرے اور پہلی دائیں ضلعی کڑی کے بالائی کنارے پر سے جانبی قصی خط سے تقریباً اسینٹی میٹر فاصلہ پر عرضاً عبور کرتا ہے۔ **بائیں وریدلااسم لہ** (left innominate vein) کا خط دائیں ترقوہ ہڈی کے قصی سرے سے شروع ہوتا اور دائیں وریدلااسم لہ کے خط سے پہلی دائیں ضلعی کڑی کے بالائی کنارے پر ملنے کے لئے جاتا ہے۔ ان دونوں خطوں کے اتصال کا مقام **اجوف صاعد** (superior vena cava) کے مبداء کو ظاہر کرتا ہے اور اس عرق کا خط انتصاباً نیچے تیسری دائیں ضلعی کڑی کے لیول تک مسلسل ہوتا ہے۔ **اجوف نازل** (inferior vena cava) چھٹی دائیں ضلعی کڑی کے بالائی حاشیہ کے لیول پر، وسطی قصی خط سے تقریباً ۲ سینٹی میٹر فاصلہ پر، دائیں اطاق (atrium) کے اندر کھلتی ہے۔

شکم کی سطحی تشریح

جلد شکم کے سامنے کی جلد پتلی ہوتی ہے۔ مرد میں وہ اکثر بالوں سے گنجان طور پر ڈھکی ہوتی ہے، بالخصوص خط وسطی کے زیرین حصہ کی نواح میں۔ عورت میں بال صرف عانہ (pubes) تک محدود ہوتے ہیں۔ عرف حرقفی (ایلیاک کریسٹ) کے عین نیچے ہی ایک غیر عمیق میزاب **حرقفی فجوہ** (iliac furrow) ہوتا ہے، لیکن اُربی رباط (انگوائنل لگامینٹ) کے مقام میں ایک تیز تر دہراؤ بہ آسانی شناخت ہو سکتا ہے، جس کو

FIG. 1269.—The surface anatomy of the front of the thorax and abdomen.

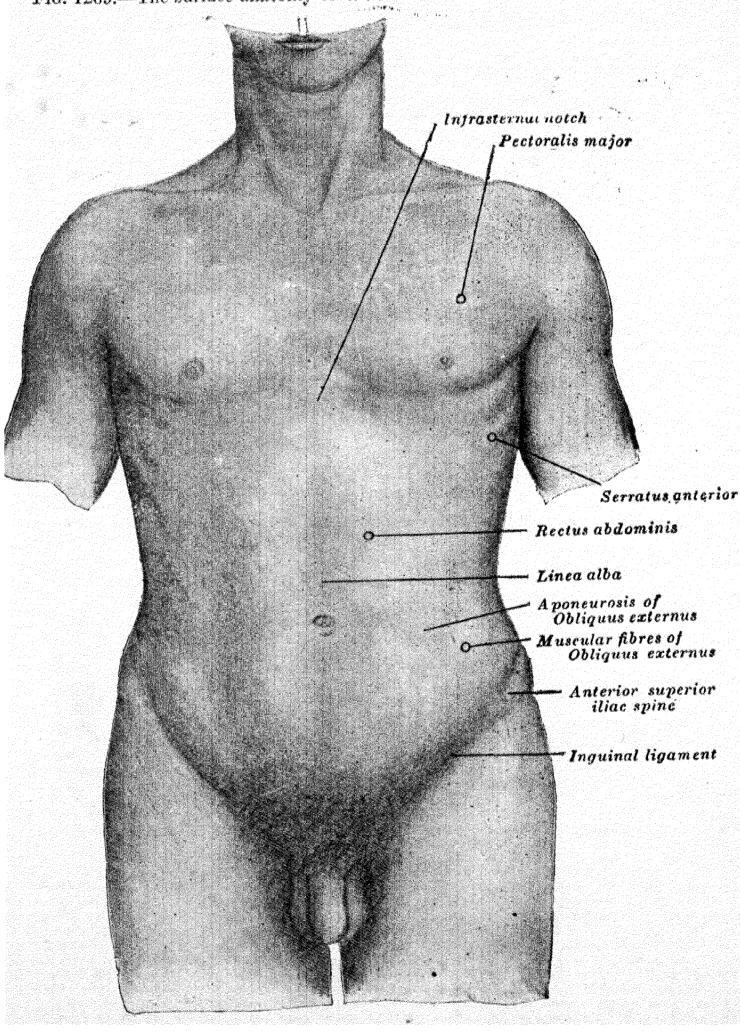

چڈے کا دہراؤ (fold of the groin) کہتے ہیں۔

حمل یا دوسرے اسباب سے شکم کے پھول جانیکے بعد جلد عام طور پر سفید عرضی خطوط ظاہر کرتی ہے جو حلیمات سے معرا ہونے کے باعث بالکل چکنے ہوتے ہیں۔ ان کو **خطوط الحمل** (striæ albicantes) یا **خطوط بیضا** (stiæ gravidarum) کہتے ہیں۔ حمل کا **خط اسود** (linea nigra) خطِ وسطی میں ایک بھورے رنگ کی دھاری ہے جو ناف اور ارتفاق عانہ کے درمیان ہوتی ہے۔

شکم کے محاذ کے خطِ وسطی میں ایک غیر عمیق فجوہ ہے، جو جسم قص اور زائدۂ خنجری کے درمیان کے مقام اتصال سے ناف سے تھوڑا فاصلہ نیچے تک پھیلتا ہے۔ یہ **خط ابیض** (linea alba) سے متناظر ہے۔ ناف خطِ وسطی میں واقع ہے، مگر اس کی بلندی مختلف ہوتی ہے، بالغ اشخاص میں وہ جسم کے نقطۂ وسطی سے اوپر واقع ہے اور اعراف حرقفی (iliac crests) کے بلند ترین نقطوں کے لیول سے قدرے نیچے ہوتی ہے۔

ہڈیاں۔ سطح شکم سے مجاورت رکھنے والی ہڈیاں یہ ہیں:۔ (۱) عمود الفقرات کا زیرین حصہ اور نیچے کی پسلیاں اور (۲) حوض (pelvis)۔ اول الذکر کا بیان پہلے درج ہو چکا ہے (صفحات 1292 to 1296) اور آخر الذکر کے متعلق جارحۂ زیرین کے ساتھ غور کیا جائیگا۔

عضلات (تصویر 1269)۔ وہ عضلات شکم جو سطحی شکل پر کوئی بڑا اثر رکھتے ہیں صرف بیرونی عضلۂ مؤربہ شکمیہ (obliquus externus abdominis) اور عضلۂ مستقیمہ شکمیہ ہیں۔ **بیرونی عضلۂ مؤربہ** (obliquus externus) کے مبداء کی بالائی انگشتیاں (digitations) خوب واضح ہیں اور عضلۂ منشاریہ مقدمہ (serratus anterior) کی انگشتیوں کے ساتھ متشابک ہوتی ہیں (interdigitate)۔ اور نیچے والی انگشتیاں عضلۂ اعرض ظہریہ (latissimus dorsi) کے کنارے سے ڈھکی ہوئی ہوتی ہیں۔ عرف حرقفی کے ساتھ بیرونی عضلہ مؤربہ اور اندرونی عضلہ مؤربہ کی چسپیدگی ایک دبیز ترچھا پلندہ بناتی ہے جو حرقفی فجوہ کی تعیین کرتا ہے۔ شکم کے جانبی خطے کے محاذ پر کبھی کبھی ایک تموجی خط اس امر کو ظاہر کرتا ہے کہ اس مقام پر بیرونی عضلۂ مؤربہ

کے عضلی ریشے منتبدل ہو کر اُس کا وتر عریض بنجاتے ہیں۔ بیرونی عضلۂ مورب کا پچھلا حاشیہ اکثر اوقات عضلہ اعرض ظہریہ (latissimus dorsi) کے جانبی حاشیہ سے ایک چھوٹے مثلثی فصل (قطنی مثلث = lumbar triangle) کے ذریعہ سے جُدا ہوتا ہوتا ہے جس کا قاعدہ عُرفِ حرقفی سے اور فرش اندرونی عضلہ مورب (obliquus internus) سے بنتا ہے۔

عضلۂ مستقیمہ شکمیہ (rectus abdominis) کا جانبی حاشیہ خط ہلالی (linea semilunaris) سے ظاہر ہوتا ہے، جو اسوقت جبکہ یہ عضلہ حالت فعل میں ہو بآسانی واضح طور پر متعین ہو جاتا ہے۔ عضلۂ مستقیمہ کی سطح پر تین عرضی فجوات، یا وتری ارتسامات (tendinous inscriptions) ہیں۔ اِن میں سے بالائی دو عموماً خوب نمایاں ہوتے ہیں، یعنے ایک تو وہ جو زائدۂ خنجریہ کی نوک کے مقابل یا قدرے نیچے ہوتا ہے، اور دوسرا وہ جو اس نقطہ اور ناف کے درمیان بیچوں بیچ ہوتا ہے۔ تیسرا جو ناف کے مقابل ہے اس قدر واضح نہیں ہوتا۔ دونوں عضلات مستقیمہ کے درمیان خطِ ابیض (linea alba) کے فجوہ کا تعاقب زائدہ خنجری سے ناف کے عین نیچے ایک نقطہ تک کیا جاسکتا ہے، جس کے نیچے وہ عضلات کے تراکم (apposition) کے باعث غائب ہو جاتا ہے۔ ناف سے اوپر خط ابیض ایک بند کے طور پر محسوس ہوتا ہے، لیکن نیچے وہ ایک گول حبل (رسّی) کی طرح ہوتا ہے۔ 1301

اعصاب۔ دُبلے اشخاص میں ناف سے اوپر خط وسطی میں گہرا دباؤ لگانے سے شکمی اورطی (abdominal aorta) محسوس ہوتا ہے۔

احشاء معمولی حالات میں انہضامی نالی کے مختلف حصے سادہ جس (ٹٹولنے) سے شناخت نہیں کئے جاسکتے، لیکن بعض حالات میں چھوٹی آنت کے لچھوں کی حرکاتِ دودیہ (peristalsis) کا مشاہدہ اُن اشخاص میں ہوسکتا ہے جن کی شکمی دیواریں نہایت پتلی ہوں۔ قبض کی حالتوں میں عموماً آنت کے اندر کے براز کی تودوں کو محسوس کرکے بڑی آنت کے حصوں کا تعاقب ممکن ہوتا ہے۔ دُبلے شخصوں میں جن کی شکمی دیواریں ڈھیلی ہوں قولونِ نازل کا حرقفی حصہ بائیں حرقفی خطہ میں محسوس کیا جاسکتا 1302

ہے۔ یہ جب خالی ہوتا ہے تو انگلیوں کے نیچے رولتا ہوا معلوم ہوتا ہے جب پھولا ہوا ہوتا ہے تو ایک واضح سلعہ سا بنا دیتا ہے۔

جگر بیشتر نیچے کی پسلیوں اور اُن کی کُریوں کی اوٹ میں ہوتا ہے، لیکن شراسیفی حفرہ (epigastric fossa) میں اس کا ایک حصہ دیوار شکم سے متماس ہوتا ہے۔ جگر کا محل وقوع جسم کی وضع کے لحاظ سے بدلتا رہتا ہے۔ کھڑی وضع میں جگر کا زیرین حاشیہ دائیں ضلعی کریوں کے زیرین حاشیہ سے تقریباً ۱ سینٹی میٹر نیچے نکلا ہوا ہوتا ہے اور اگر دیوار شکم پتلی ہے تو محسوس کیا جا سکتا ہے۔ مبطوح (supine) یعنے چت وضع میں جگر صدر کے زیرین حاشیہ کے اوپر چلا جاتا ہے اور پھر اور انگلیوں سے محسوس نہیں کیا جا سکتا۔ مکبوب (prone) یعنی پیٹ وضع میں وہ آگے کو گر جاتا ہے اور پھر عموماً ڈھیلی دیوار شکم رکھنے والے مریض میں جس پذیر ہوتا ہے۔ حرکاتِ تنفس کے ساتھ اُس کا محل وقوع بدلتا رہتا ہے۔ عمیق شہیق (deep inspiration) کے دوران میں وہ پسلیوں کے نیچے اُتر آتا اور زفیر (expiration) میں اوپر چلا جاتا ہے۔ خارجی دباؤ، مثلاً کس کر پٹی باندھنے سے جگر اپنی جگہ سے بہت ہٹ جاتا ہے، اور اُس کی اگلی کور اکثر اوقات نیچے عرف حرقفی تک پہنچ جاتی ہے۔ علاوہ ازیں جگر کی مقامیت معدہ اور امعاء کی حالت کے ساتھ بہت کچھ بدلتی رہتی ہے۔ جب یہ خالی رہتے ہیں تو جگر نیچے اوتر آتا ہے اور جب یہ پھولے ہوئے ہوتے ہیں تو جگر اوپر کو ہٹ جاتا ہے۔

اگر معدہ اور قولون خالی ہوں تو ناف سے ۷ یا ۸ سینٹی میٹر اوپر گہرا دباؤ لگانے سے، کبھی کبھی دُبلے اشخاص میں لبلبہ (pancreas) محسوس کیا جا سکتا ہے۔

طحال (spleen) تاوقتیکہ بڑھی ہوئی یا غلط جگہ پر نہ ہو محسوس نہیں کیجا سکتی۔

گردے (kidneys) کہفۂ شکم کی پشت میں گہرے واقع ہیں۔ اُن کا جس (ٹٹولنا) دونوں ہاتھوں سے کیا جا سکتا ہے، اس طرح پر کہ ایک ہاتھ سے کوکھ میں آخری پسلی اور عرف حرقفی کے درمیان آگے کی طرف دبایا جائے، اور دوسرے ہاتھ سے ضلعی حاشیہ کے نیچے جانبی شکمی خط میں پیچھے کو دبایا جائے۔

شکم کی سطحی ترسیمات

عظمی نشانات ۔ اوپر مخصوص عظمی نشانات یہ ہیں:۔ زائدہ خنجری، چھٹی زیریں کریاں اور نیچے کی چھ پسلیوں کے اگلے سرے جسم قص اور زائدۂ خنجری کا مقام اتصال نویں اور دسویں صدری فقرات کی درمیانی ریشکری کے لیول پر ہے۔ نیچے خاص امتیازی نشانات یہ ہیں:۔ ارتفاق عانہ، عانی عرف اور درنہ (pubic crest and tubercle) اگلا بالائی حرقفی شوکہ (anterior superior iliac spine) اور حرقفی عرف۔

عضلات (تصویر 1269) ۔ عضلۂ مستقیمہ شکمیہ (rectus abdominis) خطِ ابیض اور خط ہلالی کے درمیان واقع ہے۔ آخر الذکر ایک منحنی خط سے ظاہر ہوتا ہے جو جانباً محدب ہے اور نویں پسلی کی کُری کی نوک سے شروع ہو کر عانی درنہ تک جاتا ہے۔ خطِ ہلالی ناف کے لیول پر خط وسطی سے تقریباً ۱۰ سینٹی میٹر فاصلہ پر ہوتا ہے، یعنی ناف اور اگلے بالائی حرقفی شوکہ کے بیچوں بیچ۔ بیرونی عضلۂ مورب (آبلیکس ایکسٹرنس) کے عضلی ریشوں اور اُس کے وتر عریض کے مقام اتصال کو ظاہر کرنے والا خط نویں ضلعی کری کی نوک سے اُس نقطہ تک پھیلتا ہے جو اگلے بالائی حرقفی شوکہ سے عین وسطانیاً واقع ہے۔

ناف چوتھے قطنی فقرے کے جسم کے وسط کے لیول پر ہے۔

تحت الجلد اربی فتحہ (subcutaneous inguinal ring) کا مرکز عانی درنہ (پیوبک ٹیوبرکل) سے ۱۰ سینٹی میٹر اوپر اور جانباً ہے۔ **شکمی اربی فتحہ** (abdominal inguinal ring) کا مرکز اربی رباط (inguinal ligament) کے وسط سے قریب ۱ سینٹی میٹر اوپر ہے۔ **اربی کنال** (inguinal canal) کا محل وقوع اِن دونوں نقطوں کو جوڑنے والے خط سے ظاہر ہوتا ہے۔

سطحی خطوط ۔ احشاء کے بیان اور مشمولہ حصوں کی مرضی حالتوں کے تذکرے میں سہولت کے لئے شکم کو دو افقی اور دو سہمی (sagittal) فرضی مستویوں کے ذریعہ سے

FIG. 1270.—The surface lines of the front of the thorax and abdomen.

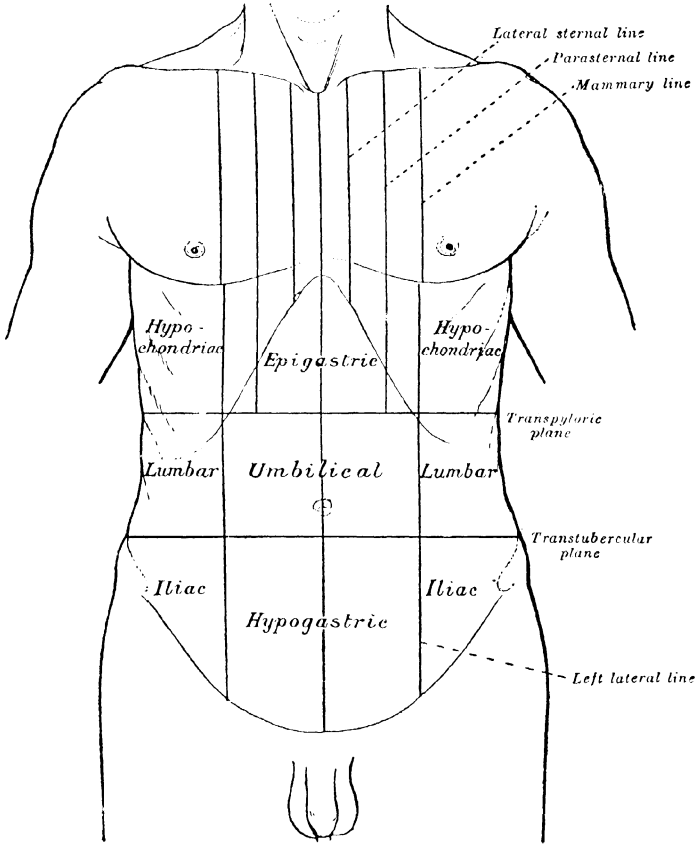

نو خطوں میں تقسیم کیا جاتا ہے، اور ان مستویوں کی کوریں اُن خطوط سے ظاہر کی جاتی ہیں جو سطح جسم پر کھینچے جاتے ہیں (تصویر 1270)۔ طریقۂ قدیم میں بالائی یا تحت الاضلاع (subcostal) افقی خط جسم کو دسویں ضلعی کریوں کے زیرین ترین نقطوں کے لیول پر گھیرتا ہے۔ زیرین یا بین درنی (intertubercular) خط وہ ہے جو اعراف حرقفی کے سامنے سے نظر آنے والے بلند ترین نقطوں میں سے ہو کر کھینچا جاتا ہے، یعنی ایلیاک کریسٹس (اعراف حرقفی) پر کے درنوں میں سے جو اگلے بالائی حرقفی شوکوں سے تقریباً ۵ سینٹی میٹر پیچھے ہیں۔ ایک متبادل طریقہ ایڈیسن (Addison) کا ہے، جس نے ذیل کے خطوط اختیار کئے:۔

(۱) ایک بالائی مستعرض یا عابر البواب خط (transpyloric line) جو وداجی کٹاؤ (jugular notch) اور ارتفاق عانہ کے بالائی کنارے کے درمیان بیچوں بیچ ہو۔ یہ خط عابر البواب مستوی (transpyloric plane) کی کور کو ظاہر کرتا ہے، جو بیشتر حالات میں بواب (pylorus) نویں ضلعی کریوں کی نوکوں، اور پہلے قطنی فقرہ کے زیرین کنارے کو آر پار قطع کرتی ہے۔ (۲) ایک زیرین مستعرض خط جو عابر البواب خط اور ارتفاق عانہ کے بالائی کنارے کے درمیان بیچوں بیچ ہو۔ اسکو عابر الدرنہ خط (transtubercular line) کہتے ہیں، کیونکہ یہ اُس خط سے بہت قریبی طور پر متناظر ہے جو اعراف حرقفی پر کے درنوں میں سے ہو کر گذرتا ہے۔ پیچھے، اس کا مستوی پانچویں قطنی فقرہ کے جسم کو قطع کرتا ہے۔

1303

اِن افقی مستویوں کے ذریعہ سے شکم تین منطقوں میں تقسیم کیا جاتا ہے، جن کے نام اوپر سے شروع کر کے **تحت الاضلاعی** (subcostal)، **سُرّی** (umbilical) اور **حُثلی** (hypogastric) ہیں۔ پھر ان میں سے ہر منطقہ کی ذیلی تقسیم تین خطوں میں، دو سہمی مستویوں کے ذریعہ سے کیجاتی ہے، جنھیں سطح پر ایک دائیں اور ایک بائیں جانبی خط سے ظاہر کیا جاتا ہے، جو اگلے بالائی حرقفی شوکہ اور خطِ وسطی کے درمیان بیچوں بیچ کے دو نقطوں میں سے ہو کر انتصابی رُخ میں کھینچے گئے ہوں۔ بالائی منطقہ کے وسطی خطے کو **شراسیفی** (epigastric) خطہ اور جانبی خطوں کو دایاں اور بایاں **مراقی** (hypochondriac) خطہ کہتے ہیں۔ وسطی منطقہ کا مرکزی خطہ **سری** (umbilical) خطہ ہے، اور جانبی خطے دائیں اور بائیں **قطنی** (lumbar) خطے ہیں۔ زیرین منطقہ کا وسطی خطہ **حُثلی** (hypogastric) یا **عانی** (pubic) خطہ ہے اور

1304 جانبی خطے دائیں اور بائیں حرقفی (iliac) یا اُربی (inguinal) خطے ہیں۔ شرسیفی، سُری اور عانی خطے، ہر ایک خط وسطی کے ذریعہ سے دائیں اور بائیں حصوں میں تقسیم کئے جا سکتے ہیں۔ احشاء کے مندرجہ ذیل بیان میں جن خطوں کا حوالہ دیا گیا ہے وہ وہی ہیں جو آئیڈیسن کے خطوط کے ذریعہ سے قایم کئے گئے ہیں۔

معدہ (تصویر 1272) ۔ معدہ کی شکل ہمیشہ بدلتی رہتی ہے۔ وہ ہضم معدی کے عمل کی مخصوص حالت، آس پاس کے احشاء کی حالت، اور ماقبہ معدہ کی مقدار اور نوعیت سے متاثر ہوتی ہے۔ معدے کا محل وقوع بھی جسم کی وضع کے ساتھ بدلتا رہتا ہے (تصویر 1271)۔ چنانچہ اس کو سطح پر کسی حد تک ٹھیک ٹھیک ظاہر کرنا غیر ممکن ہے۔ جو ہدایتیں درج کی گئی ہیں وہ ایک معتدل طور پر بھرے ہوئے معدہ کے متعلق ہیں، جس کے ساتھ جسم مبطوح یعنے چت (supine) وضع میں ہو۔

فتحہ فوادیہ (cardiac orifice) ساتویں بائیں ضلعی کری کے مقابل جانب قص سے تقریباً ۲،۵ سینٹی میٹر فاصلہ پر ہے۔ وہ دسویں صدری فقرہ کے لیول سے متناظر ہے۔ فتحہ بوابیہ (pyloric orifice) عابر البواب خط پر خط وسطی سے تقریباً ۱ سینٹی میٹر فاصلہ پر، یا متبادلاً ساتویں دائیں قصی ضلعی مفصل سے ۵ سینٹی میٹر نیچے ہے۔ وہ پہلے قطنی فقرہ کے لیول پر ہے۔ ان نقطوں کو جوڑنے والا ایک منحنی خط جو نیچے اور بائیں طرف کو محدب ہو انحنائے صغیر (lesser curvature) کو ظاہر کرتا ہے۔ بائیں جانبی خط میں معدہ کا قعر (fundus) اوپر کو پانچویں بین الاضلاعی فضا تک یا راس قلب سے قدرے نیچے تک پہنچتا ہے۔ انحنائے کبیر (greater curvature) کو ظاہر کرنے کے لئے ایک منحنی خط فتحہ فوادیہ (cardiac orifice) سے قعر معدہ کی چوٹی تک، وہاں سے نیچے اور بائیں طرف اور بالآخر وسطانیاً گھوم کر فتحہ بوابیہ تک کھینچا جاتا ہے، لیکن یہ خط اپنے راستہ میں بائیں جانبی خط اور عابر البواب خط کے تقاطع میں سے ہو کر گذرتا ہے۔ معدہ کا وہ حصہ جو دیوار شکم کے ساتھ متماس ہے سرسری طور پر ایک مثلثی رقبہ سے ظاہر کیا جا سکتا ہے جس کا قاعدہ ایک خط سے بنتا ہے جو دسویں بائیں ضلعی کری کی نوک سے نویں دائیں کری کی نوک تک کھینچا گیا ہو، اور جس کے اضلاع دو خطوں سے بنتے ہیں جو آٹھویں دائیں ضلعی کری کے سرے سے قاعدی خط کے اختتامات تک کھینچے گئے ہوں۔

FIG. 1271.—Skiagrams of a half-filled stomach, showing the influence of posture. (After A. F. Hurst.)

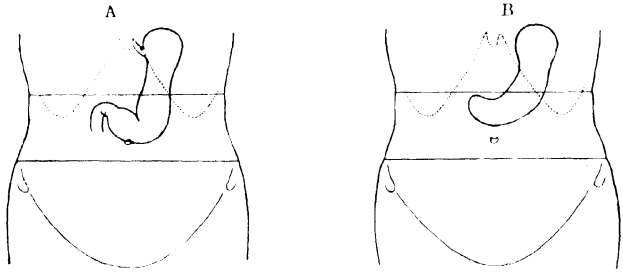

A. With the patient in the erect posture. B. With the patient lying down.

FIG. 1272.—The front of the abdomen, showing the surface markings for the liver, stomach, and large intestine.

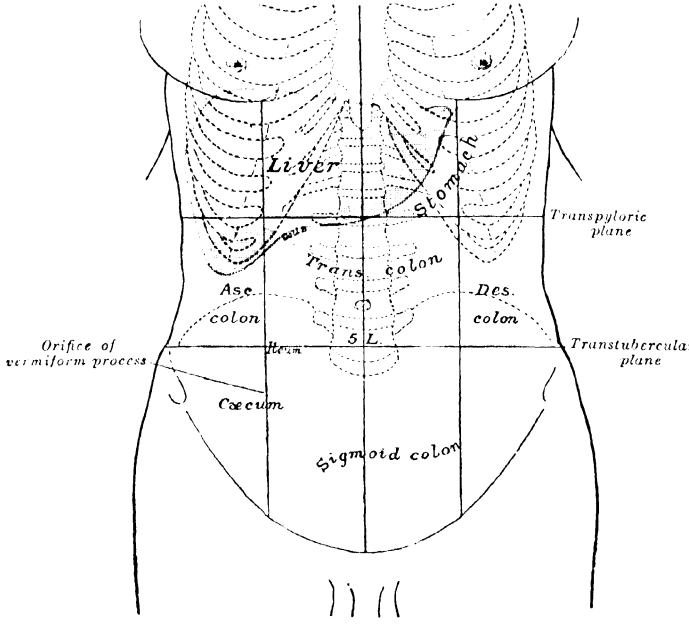

ایک فضا، جو کسی قدر سریری اہمیت رکھتی ہے [ٹراؤبی کی فضا space of Traube] معدہ پر متراکب ہے۔ اس کا خاکہ ہلالی ہے اور حدود حسب ذیل ہیں:۔ بائیں شُش کی زیرین کور، طحال کا اگلا کنارا، بایاں ضلعی حاشیہ، جگر کے بائیں لختہ کا تحتانی حاشیہ۔

اثنا عشری (duodenum) (تصویر 1273)۔ اِس کا بالائی حصہ تقریباً اُفقی ہے اور بواب (pylorus) سے دائیں جانبی خط تک پھیلتا ہے۔ حصۂ نازل دائیں جانبی خط سے وسطانیاً واقع ہے، اور عابر البوب خط سے اُس نقطہ تک پہنچتا ہے جو عابر البواب خط اور عابر الدرنہ خط کے درمیان بیچوں بیچ واقع ہے۔ اُفقی حصہ کسی قدر فوقانی تشیب کے ساتھ حصۂ نازل کے اختتام سے شروع ہو کر خطِ وسطی کے بائیں طرف تک جاتا ہے۔ حصۂ صاعد انتصابی ہے اور خط وسطی سے تقریباً ۲،۵ سینٹی میٹر بائیں کو اور عابر البواب سنوی سے قدرے نیچے، اثنا عشری صائمی تثنیج (duodeno-jejunal flexure) میں ختم ہو جاتا ہے۔

چھوٹی آنت۔ چھوٹی آنت کے لچھے شکم کے محاذ پر واقع ہیں۔ صائم (jejunum) کے لچھے بیشتر بائیں جانب کو واقع ہیں یعنے بائیں قطنی اور حرقفی خطوں میں اور سُرّی خط کے بائیں نصف میں۔ لفائفی (ileum) کے لچھے دائیں طرف دائیں قطنی اور حرقفی خطوں میں، سُرّی خط کے دائیں نصف میں اور خثلی (hypogastric) خطے میں واقع ہیں۔ لفائفی کا ایک حصہ حوض کے اندر ہوتا ہے۔ لفائفی کا اختتام یعنی **لفائفی قولونی اتصال** (iliocolic junction) دائیں جانبی خط اور عابر الدرنہ خط کے تقاطع سے قدرے نیچے اور وسطانی جانب کو ہے۔

1805

اعور (cæcum) اور **زائدہ دودیہ** (vermiform process)۔ **اعور** (سیکم) دائیں حرقفی اور خثلی خطوں میں واقع ہے۔ اُس کا محلِ وقوع پھُلاؤ کی مقدار کے لحاظ سے بدلتا رہتا ہے، لیکن ایک ایسے خط کا وسطی نقطہ جو دائیں اگلے بالائی حرقفی شوکہ سے ارتفاق عانہ کے بالائی حاشیہ تک کھینچا جائے، اُس کے زیرین کنارے کے تقریباً وسط کو ظاہر کریگا۔

اعور کے اندر زائدۂ دودیہ کے فتحہ کا محلِ وقوع جانبی خط پر کے اُس نقطہ

سے ظاہر ہوتا ہے، جو اگلے بالائی حرقفی شوکہ کے لیول پر ہو۔[1]

قولون صاعد (ascending colon) قولون صاعد اوپر کے طرف دائیں قطنی خط میں ہوکر دائیں جانبی خط کے عین جانب سے جاتا ہے۔ **دائیں قولونی تعوج** (left colic flexure) عابر الابواب خط اور دائیں جانبی خط کے تقاطع کے دائیں زیرین زاویہ میں واقع ہے۔

قولون مستعرض (transverse colon) قولون مستعرض شکم پر سے ایسے لیول پر عرضاً عبور کرتا ہے جو مختلف افراد میں بہت مختلف ہوتا ہے۔

قولون نازل (descending colon) **بائیں قولونی تعوج** (left colic flexure) بائیں جانبی خط اور عابر الابواب خط کے باہمی تقاطع کے بالائی بائیں زاویہ میں واقع ہے۔ قولون نازل بائیں قطنی خط میں سے ہوکر، بائیں جانبی خط سے جانباً نیچے جاتا ہے اور وہاں سے قدرے وسطانیاً ہوکر بائیں جانبی خط پر سے اگلے بالائی حرقفی شوکہ کے لیول پر عرضاً عبور کرتا ہے۔

جگر (تصویر 1272)۔ جگر کے دائیں لختہ کی بالائی سرحد، خطِ وسطی میں جسم قص اور زائدۂ خنجری کے اتصال کے لیول پر ہے۔ دائیں جانب اس خط کو اوپر کے طرف خطِ پستانی میں پانچویں ضلعی کری تک اور پھر نیچے کے طرف وسطی بغلی خط میں ساتویں پسلی تک پہنچانا چاہیئے۔ بائیں لختہ کی بالائی حد کو ظاہر کرنے کے لئے اس خط کو چھٹی بائیں ضلعی کری تک خط وسطی سے ۵ سینٹی میٹر فاصلہ پر جاری رکھنا چاہیئے۔ نیچے کی حد ایک خط سے ظاہر کیجاتی ہے جو دائیں جانب صدر کے زیرین حاشیہ سے ایک سینٹی میٹر نیچے سے نویں ضلعی کری تک

1272

---

[1] میک برنی (McBurney) زائدۂ دودیہ کا قاعدہ ایک نقطہ سے ظاہر کرتا ہے، جو اس خط کے جانبی ثلث اور وسطی ثلث کے مقام اتصال پر ہوتا ہے۔ جو اگلے بالائی حرقفی شوکہ کو ناف سے ملاتا ہو۔ منرو (Munro) نظافی اعوری مصراع (iliocæcal valve) کا محل وقوع اس نقطہ پر ظاہر کرتا ہے جہاں شوکی سُری خط (spino-umbilical line) خط ہلالی (linea semilunaris) پر سے عرضاً عبور کرتا ہو۔

FIG. 1273.—The front of the abdomen, showing the surface markings for the duodenum, pancreas and kidneys.

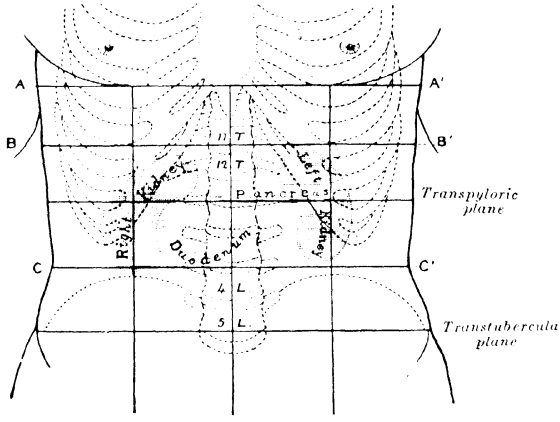

A A'. Plane through the joint between the body and xiphoid process of sternum. B B'. Plane midway between A A' and transpyloric plane. C C'. Plane midway between transpyloric and transtubercular planes.

FIG. 1274.—The back of the lumbar region, showing the surface markings for the kidneys, ureters, and spleen.

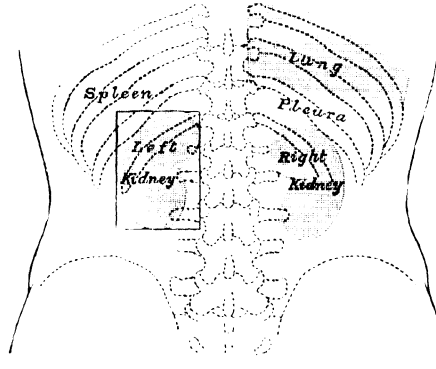

The lower portions of the lung and pleura are shown on the right side.

اور وہاں سے خطِ وسطی کو عابر البواب مستوی پر عبور کرتا ہوا ترچھا اوپر کو آٹھویں بائیں ضلعی کُری تک، اور بالآخر ایک خفیف بائیں انحداب کے ساتھ بالائی حد ظاہر کرنے والے خط کے اختتام تک کھینچا جاتا ہے۔

برمنگھم (Burmingham) کی رائے کے مطابق طبعی جگر کے حدود کا خاکہ جسم کی سطح پر طریقۂ ذیل سے بنایا جاسکتا ہے:۔ تین نقطے لو۔ (الف) دائیں سرپستان سے ۵، اسینٹی میٹر نیچے (ب) دائیں دسویں پسلی کی نوک سے ۲۵، اسینٹی میٹر نیچے (ج) بائیں سرپستان سے ۵، ۲ سینٹی میٹر نیچے۔ الف اور ج کو ایک خط سے جو اس کے وسطی حصہ پر قدرے اوپر کی طرف مقعر ہو ملا دو۔ الف اور ب کو ایک خط سے جو جانباً قدرے محدب ہو ملا دو اور ب اور ج کو ایک خط سے جو نیچے کی طرف قدرے مقعر ہو ملا دو۔

قعرِ مرارہ (fundus of the gall-bladder) نویں ضلعی کُری کے اگلے سرے کے پیچھے عضلۂ مستقیمۂ شکمیہ کے جانبی حاشیہ کے نزدیک قریب آتا ہے۔

لبلبہ (pancreas) (تصویر 1273) پہلے اور دوسرے قطنی فقرہ کے سامنے واقع ہے۔ اُس کا سر اثنا عشری کے خم میں رہتا ہے اور اس واسطے یہ انحنی خطوط سے ظاہر کیا جاتا ہے جن سے اُس حشاء کو ظاہر کرتے ہیں، اس کی گردن بواب سے متناظر ہے۔ اُس کا جسم عابر البواب خط کے طول میں اس طرح کہ اُس کا بیشتر حصہ اس خط سے اوپر ہوتا ہے، دُم تک پھیلا ہوا ہے، جو بائیں خنثی خطے میں جانبی خط کے قدرے بائیں جانب عابر البواب خط سے اوپر ہوتی ہے۔

1307 **طحال** (تصاویر 1266، 1273) طحال کا خاکہ کھینچنے کیلئے دسویں پسلی کو اُس کا لمبا محور تصور کرلیا جاتا ہے۔ انتصاباً وہ نویں پسلی کے بالائی کنارہ سے گیارھویں پسلی کے زیرین کنارہ تک پھیلتی ہے۔ اُس کا بلند ترین نقطہ پشت کے وسطی خط سے ۴ سینٹی میٹر فاصلہ پر نویں صدری شوکی زائدے کی نوک کے لیول پر ہوتا ہے۔ زیرین ترین اور مقدم ترین نقطہ وسطی بغلی خط میں پہلے قطنی شوکی زائدے کے لیول پر ہے۔

گردے (تصاویر 1273، 1274)۔ دایاں گردہ عموماً بائیں گردہ کی نسبت تقریباً ایک سینٹی میٹر نیچے واقع ہوتا ہے لیکن عملی مقاصد کے لحاظ سے ہر گردہ کے لئے وہی مماثل سطحی نشانات اختیار کئے جاتے ہیں۔

شکم کے محاذ پر گردہ کا بالائی قطب جسم قص کے زیرین سرے کے مستوی اور عابرالبواب مستوی کے بیچوں بیچ خط وسطی سے ۵ سینٹی میٹر فاصلے پر واقع ہے۔ زیرین قطب عابرالبواب مستوی اور عابرالدرنہ مستوی کے بیچوں بیچ خط وسطی سے ۷ سینٹی میٹر فاصلہ پر واقع ہے نافچہ (hilum) عابرالبواب مستوی پر خط وسطی سے ۵ سینٹی میٹر فاصلہ پر ہے[1]۔ ان تین نقطوں کے گرد ایک گردہ نما شکل، جو ۴ سینٹی میٹر سے ۵ سینٹی میٹر تک چوڑی ہو کھینچی جاتی ہے، جسکے دو ثلث جانبی خط سے وسطانی طرف واقع ہوتے ہیں پشت کی طرف سے گردے کا محل وقوع ظاہر کرنے کے لئے مارس (Morris) کا متوازی الاضلاع (parallelogram) استعمال کیا جاتا ہے۔ دو انتصابی خطوط کھینچے جاتے ہیں جن میں سے پہلا خط وسطی سے ۲٫۵ سینٹی میٹر اور دوسرا ۹٫۵ سینٹی میٹر فاصلہ پر ہوتا ہے۔ متوازی الاضلاع دو افقی خطوط سے مکمل کر دیا جاتا ہے، جن میں سے ایک گیارھویں صدری فقرہ کے شوکی زائدے کی نوک کے لیول پر اور دوسرا تیسرے قطنی فقرہ کے شوکی زائدہ کے زیرین کنارہ کے لیول پر ہوتا ہے۔ نافچہ پہلے قطنی فقرہ کے شوکی زائدہ کے لیول پر خط وسطی سے ۵ سینٹی میٹر فاصلہ پر ہوتا ہے۔

حالبین (ureters) شکم کے محاذ پر حالب کا خط گردہ کے نافچہ سے عانی درنہ تک ہوتا ہے پشت پر حالب نافچہ سے انتصاباً نیچے کی طرف، پچھلے بالائی حرقفی شوکہ میں ہو کر گزرتا ہے (تصویر 1274)۔

شرائین (تصویر 1275) **تحتانی شراسیفی شریان** (inferior epigastric artery) کا محل وقوع ایک خط سے ظاہر کیا جاتا ہے، جو اگلے بالائی حرقفی شوکہ اور ارتفاق عانہ کے بیچوں بیچ ایک نقطہ سے ناف تک کھینچا جاتا ہے۔ یہ خط **مثلث ہیسلبیک** (Hesselbach's triangle) کی جانبی سرحد بھی ظاہر کرتا ہے جس کے دوسرے حدود عضلۂ مستقیمہ شکمیہ کی جانبی کور اور اربی رباط کا وسطانی نصف ہیں۔ 1308

شکمی اورطی (abdominal aorta) کا خط، خط وسطی میں عابرالبواب خط سے تقریباً ۴ سینٹی میٹر اوپر شروع ہو کر ناف کے نیچے اور بائیں جانب سے ۲ سینٹی میٹر فاصلہ پر

---

[1] ایڈیسن کہتا ہے کہ (۱) دائیں گردہ کا ایک ثلث اور بائیں کے دو ثلث عابرالبواب مستوی کے اوپر ہیں اور (۲) دائیں گردہ کا ایک ثلث اور بائیں کے دو خمس متناظر جانبی خط کے وسطانی جانب ہوتے ہیں۔

FIG. 1275. The front of the abdomen, showing the surface markings for the arteries and the inguinal canal. The line A, A′ is drawn at the level of the highest points of the iliac crests.

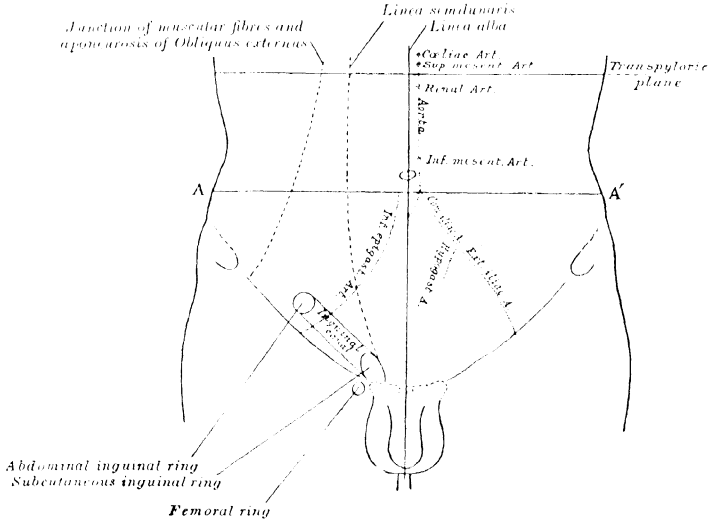

ایک نقطہ میں ختم ہوتا ہے، یا خطِ وسطی سے بائیں جانب کو اعراف حرقفی کے بلند ترین نقطوں کے لیول پر (AA تصویر 1275) شکمی اُورطی چوتھے قطنی فقرہ کے لیول پر ختم ہوتا ہے۔ وہ خط جو شکمی اُورطی کے اختتام کے نقطہ سے لیکر اگلے بالائی حرقفی شوکہ اور ارتفاق عانہ کے بیچوں بیچ کھینچا جائے **مشترک حرقفی شریان** (common iliac artery) اور **بیرونی حرقفی شریان** (external iliac artery) پر منتہی ہوتا ہے **مشترک حرقفی شریان** اس خط کے بالائی ایک ثلث سے اور **بیرونی حرقفی شریان** اس خط کے زیرین دو ثلث سے ظاہر ہوتی ہے۔

شکمی اُورطی کی بڑی شاخوں میں سے **شکمی شریان** (coeliac artery) عابر الہوب خط سے ۴ سینٹی میٹر اوپر، اور **بالائی ماساریقی شریان** (superior messentric artery) ۲ سینٹی میٹر اوپر ہوتی ہے۔ **کلوی شرائین** (renal arteries) اس خط سے ۲ سینٹی میٹر نیچے ہیں۔ **زیرین ماساریقی شریان** (inferior messentric artery) شکمی اورطی کے دو شاخہ سے تقریباً ۴ سینٹی میٹر اوپر ہوتی ہے۔

اعصاب شکم کی اگلی دیوار پر زیرین چھ صدری اعصاب کے اوضاعِ قیام اُن خطوط سے ظاہر کئے جاتے ہیں جو پسلیوں کے خطوط کو مسلسل کرتے ہیں۔ ساتواں صدری عصب زائدۂ خنجری کے لیول پر، دسواں ناف کے لیول پر، اور بارھواں ناف اور ارتفاق عانہ کے بالائی کنارے کے درمیان تقریباً بیچوں بیچ ختم ہوتا ہے۔ **حرقفی خشلی عصب** (iliohypogastric nerve) کی اگلی شاخ تحت الجلد اُربی فتحہ (subcutaneous inguinal ring) سے تقریباً ۳ سینٹی میٹر اوپر جلدی ہو جاتی ہے۔ **حرقفی اُربی عصب** (ilioinguinal nerve) اِس فتحہ کے مقام پر جلدی ہوتا ہے۔

عجان کی سطحی تشریح

جلد عجان کے پچھلے حصے کے خطِ وسطی میں اور عصعص (coccyx) کی نوک سے تقریباً ۴ سینٹی میٹر سامنے کو فتحہ مبرز (anal orifice) ہے، جس کے گرد کی جلد میں شکنوں کا

ایک سلسلہ پڑا ہوا ہوتا ہے، جو فتحہ کے طرف مستدق یا متقارب ہوکر اوپر کے طرف مبرزی کنال کے زیرین حصہ میں مسلسل ہوتی ہیں۔ مبرزی کنال اور جلد کا مقام اتصال ایک سفید خط سے نمایاں ہے جو بیرونی اور اندرونی عضلات عاصرہ (external & internal sphincters) کے خط تماس کو بھی ظاہر کرتا ہے۔ بیرونی اعضائے تناسل عجان کے اگلے حصے میں واقع ہیں۔ صفن یا فوطہ (scrotum) کو ڈھانکنے والی جلد کھردری اور جھری دار ہوتی ہے، مگر قضیب پر کی جلد چکنی ہے۔ مبرز سے آگے کو صفن پر اور قضیب کے اوپر تک پھیلتی ہوئی ایک وسطی جید ہے، جو صفنی سیون (scrotal raphe) کو ظاہر کرتی ہے۔ عورت میں جلد کے وہ دہراؤ (reduplications) نظر آتے ہیں، جو جانباً شفران کبیران وصغیران (labia majora or minora) اور سامنے غلفۃ البظر (prepuce of the clitoris) اور زیادہ آگے کو جبل عانہ (mons pubis) بناتے ہیں (تصویر 1277)۔

ہڈیاں۔ عجان کے پیش جانبی حدود میں محراب عانہ (pubic arch) کے سارے خاکہ کا تعاقب کیا جاسکتا ہے، جس کا اختتام ورکی حدیبات (ischial tuberosities) میں ہوتا ہے۔ پیچھے خط وسطی میں عصعص (coccyx) کی نوک ہے۔

عضلات ورباطات۔ **عضلہ الویہ اعظم** (glutæus maximus) کا حاشیہ پیرینیم (عجان) کی پس جانبی سرحد بناتا ہے اور گہرا دبانے سے عجزی حدیبی رباط (sacrotuberous ligament) عضلہ میں سے ہوکر محسوس کیا جاسکتا ہے۔ سطحی شکل پر اثر ڈالنے والے دوسرے عضلات صرف یہ ہیں:۔ **ورکی کہفی عضلہ** (ischio-cavernous) جو ساق قضیب کو ڈھانکتا اور محراب عانہ کی جانب پر واقع ہے، اور **بیرونی عاصرۃ المبرز** (sphincter ani externus) جو بحالت فعل دہنہ مبرز کو بند کرتا اور اس کے گرد کی جلد کو پرشکن بنا دیتا ہے۔

عجان کی سطحی ترسیمات

ورکی حدیبات (ischial tuberosities) کے محاذ پر عرضاً کھینچا ہوا ایک

FIG. 1276.—A median sagittal section through the male pelvis.

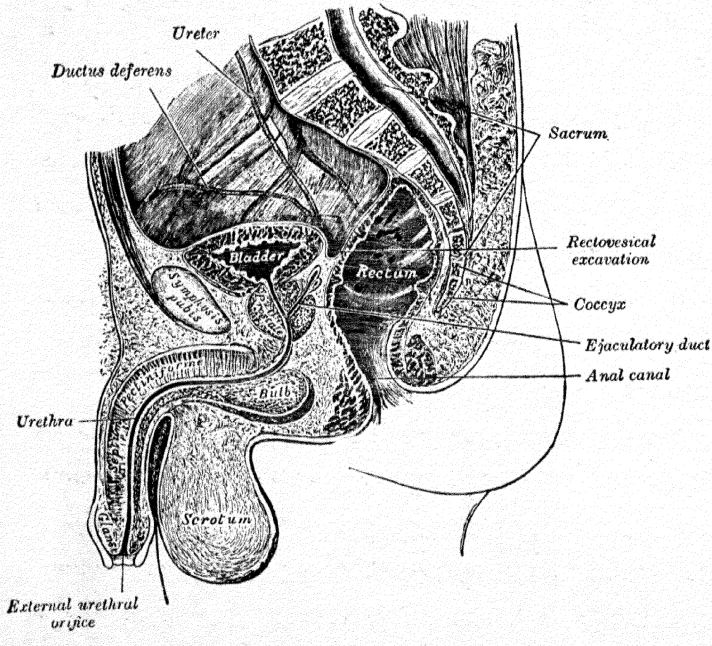

خط عجان کو ایک پچھلے یا مستقیمی (rectal) اور ایک اگلے یا بولی تناسلی مثلث (urogenital triangle) میں تقسیم کر دیتا ہے۔ یہ خط عجان کے مرکزی نقطہ میں سے ہو کر گذرتا ہے، جو سوراخ مبرز سے تقریباً ۲،۵ سینٹی میٹر آگے، یا مرد میں مبرز اور جلد کے اُس انعکاس کے بیچوں بیچ واقع ہے، جو صفن پر چلا جاتا ہے۔

مستقیم (rectum) اور **مبرزی کنال** (anal canal)۔ اگر دہنۂ مبرز میں سے ایک انگلی اندر داخل کی جائے تو وہ مبرزی کنال (anal canal) میں داخل ہو جاتی ہے، جو تقریباً ۲،۵ سینٹی میٹر اوپر اور سامنے کے طرف جاتی اور پھر تقریباً زاویۂ قائمہ میں پیچھے کے طرف گھوم کر معاء مستقیم میں چلی جاتی ہے۔ اُنگلی جسے پہلے بیرونی عضلۂ عاصرۃ المبرز (sphincter ani externus) پکڑ لیتا ہے، اندرونی عضلۂ عاصرۃ المبرز (sphincter ani internus) کے خطے میں چلی جاتی ہے، اور اوپر بڑھکر اُسے عضلۂ عانیہ مستقیمہ (puborectalis) کی مزاحمت پیش آتی ہے۔ اِس سے آگے ممکن ہے کہ وہ عرضی مستقیمی شکنوں (transverse rectal folds) میں سب سے نیچے کی شکن تک پہنچ جائے۔ 1309

سامنے (تصویر 1276) بصلۂ مجریٰ البول (urethral bulb) اور مجریٰ البول کے غشائی حصے کو پہلے شناخت کر لیا جاتا ہے اور پھر دہنۂ مبرز سے تقریباً ۴ سینٹی میٹر اوپر غدۂ قدامیہ (prostate) محسوس کیا جاتا ہے۔ اِس سے آگے حویصلات منویہ (vesciculæ seminales) (اگر یہ بڑھے ہوں) اور قعر مثانہ (جب یہ پھولا ہوا ہو) شناخت کئے جاتے ہیں۔ ہر دو جانب پر ورکی مستقیمی حفرہ (ischiorectal fossa) ہوتا ہے۔ پیچھے مبرزی عصعصی جسم (anococcygeal body) عصعص کی حوضی سطحیں اور عجز کا زیرین حصہ اور عجزی شوکی رباطات (sacrospinous ligaments) ہیں۔

عورت میں مہبل (vagina) کی پچھلی دیوار اور قبوہ (fornix) اور عنق الرحم (cervix) اور جسم رحم سامنے محسوس کئے جا سکتے ہیں، لیکن کسی قدر جانباً صرف مبیضین (ovaries) تک پہنچنا ہی ممکن ہوتا ہے۔

انہضامی نالی کے زیرین سرے کے اندرون کا مزید امتحان منظار المستقیم (proctoscope) یا منظار لفویج سینی (sigmoidoscope) کے اندر سے معائنہ کر کے کیا جا سکتا ہے۔

مردانہ بولی تناسلی اعضا (male urogenital organs)۔ قضیبی کہفی اجسام (corporacavernosa penis) کا تعاقب پیچھے کے طرف ساقین (crura) تک کیا جاسکتا ہے، جو محراب عانہ سے چسپاں ہیں حشفۃ القضیب (glanspenis) جو غلفہ (prepuce) سے ڈھکا ہوا ہے، اسکا اور مجری البول کے بیرونی دہانہ (external urethral orifice) کا امتحان اور مجری البول کے ممر کا تعاقب قضیب کی زیرین سطح کے طول میں مجری البولی لبصلہ (urethral bulb) تک کیا جاسکتا ہے، جو عجان کے مرکزی نقطہ کے عین سامنے واقع ہے۔ خصیتین (testes) کو صفن یا فوطہ کی دیوار میں سے ٹٹولا جاسکتا اور ہر خصیہ کے پچھلے کنارے کے طول میں بربخ (epididymis) محسوس کیا جاسکتا ہے حبل المنی (spermatic cord) بربخ کے وسطانی جانب پر صعود کرتی ہے اور اس کا تعاقب اوپر کے طرف تحت الجلدی اُربی فتحہ (subcutaneous inguinal ring) تک کیا جاسکتا ہے۔ قنات ناقل (ductus deferens) چابک کی سی (whipcord) کے ٹکڑے کی طرح محسوس ہوتی ہے اور باینوجہ وہ حبل المنی کے پچھلے حصہ میں بآسانی شناخت کی جاسکتی ہے۔

ایک سلائی (sound) کے ذریعہ سے مجری البول اور مثانہ کی عام موضع نگاری (topography) کی جاسکتی ہے۔ ایک منظار المجری البول (urethroscope) سے مجری البول کے اندرون کو روشن کرکے براہ راست دیکھا جاسکتا ہے۔ مثانہ کے اندرون کو منظار المثانہ (cystoscope) سے ایسے ہی طریقہ سے استبصاری امتحان (عینی مشاہدہ) کے لئے روشن کیا جاسکتا ہے۔ مثانہ کے اندر جن مقامات کے طرف توجہ مبذول کی جاتی ہے وہ یہ ہیں:۔ مثانی مثلث (trigone)، حالبی نمرق (turis urethroscope) حالبی ثنایا (plicæ ureterícæ) اور حالبین (ureters) اور مجری البول کے فتحے۔ (ملاحظہ ہو تصویر 1198)۔ 1310

زنانہ بولی تناسلی اعضا۔ حیائی درز (pudendal cleft) (تصویر 1277) میں شفران صغیران کے درمیان مہبل اور مجری البول کے دہانے ہیں۔ باکرہ میں فتحہ مہبل غشائے بکارت (hymen) سے جزءً مسدود ہوتا ہے اور وقوع جماع کے بعد غشائے بکارت کے باقیات لحیمات آسیہ (carunculæ myrtiformis) کی شکل میں

FIG. 1277.—The external genital organs of the female. The labia minora have been drawn apart.

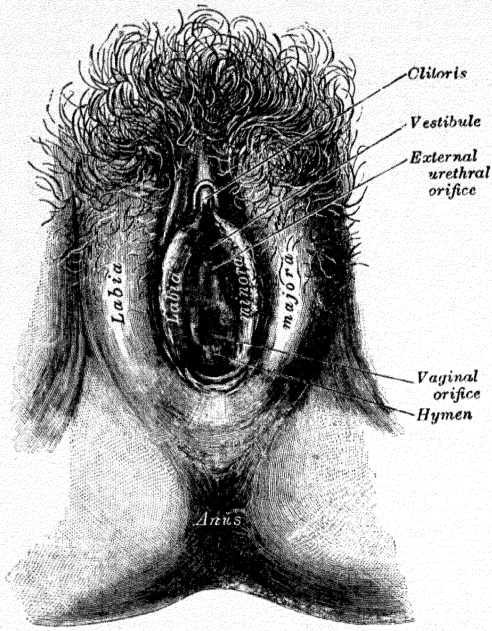

FIG. 1278.—A median sagittal section through the female pelvis.

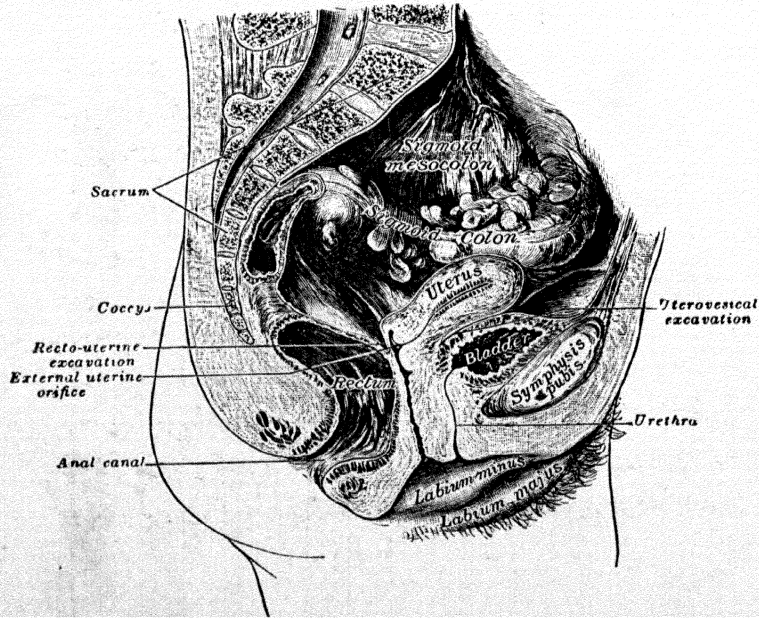

قائم رہتے ہیں فتحۂ مہبل اور لجمۂ شفران (frenulum of the labia) کے درمیان حفرۂ زورقی (fossa navicularis) ہے، لیکن غشائے بکارت اور شفرۂ صغیر کے درمیان کے میزاب میں دونوں جانب پر بڑے دہلیزی غدہ (greater vestibular gland) (غدۂ بارتھولین = Bartholin's gland) کا چھوٹا فتحہ نظر آتا ہے۔ جب یہ غدد بڑھے ہوئے ہوتے ہیں تو مہبلی فتحہ کے پچھلے حصے کے دونوں جانب پر محسوس ہو سکتے ہیں۔ مہبل کے اندر ایک انگلی داخل کر کے اس کی دیواریں سے مندرجۂ ذیل ساختوں کا امتحان کیا جا سکتا ہے (تصویر 1278)۔ پیچھے، نیچے سے اوپر کے طرف مبرزی کنال، مستقیم، اور مستقیمی رحمی اکتہاف (recto-uterine excavation) 1311 ہیں۔ سقف مہبل کے اندر اُبھرا ہوا عنق الرحم (cervix uteri) کا مہبلی حصہ مع رحم کے بیرونی دہنہ کے ہے۔ عنق الرحم کے سامنے اور پیچھے، اگلے اور پچھلے مہبلی قبوے (vaginal fornices) ہیں۔ ایک انگلی مہبل کے اندر اور دوسرا ہاتھ دیوار شکم پر رکھکر سارا عنق الرحم اور جسم رحم، رحمی انبوبات (uterine tubes) اور مبیضین (ovaries) کا جس کیا جا سکتا ہے۔ حالب کو جبکہ وہ جانبی قبوہ پر سے عرضاً عبور کر کے مثانہ میں داخل ہونے کو جاتا ہے، انگلی اور عظم العانہ کی اندرونی سطح کے درمیان رولا جا سکتا ہے۔ اگر وجائنا کے اندر ایک منظار (speculum) داخل کر دیا جائے تو اس رگذر کی دیواریں، عنق الرحم کا مہبلی حصہ اور رحم کا بیرونی دہانہ یہ سب حصے عینی معائنہ کیلئے منکشف کئے جا سکتے ہیں۔

مجری البول کا بیرونی فتحہ مہبلی فتحہ کے سامنے واقع ہے، اور اسکے حاشئے کسی قدر ابھرے ہوئے ہوتے ہیں۔ عورت میں مجری البول کی نالی نہایت انسلاع پذیر ہوتی ہے اور انگلی سے ٹٹولی جا سکتی ہے۔ مجری البول کے بیرونی دہانہ سے تقریباً ۲٫۵ سینٹی میٹر سامنے کو بظر (clitoris) کا حشفہ (glans) اور غلفہ (prepuce) اور ذرا اور آگے بڑھ کر جبل العانہ (mons pubis) ہے۔

جارحۂ بالا کی سطحی تشریح

جلد۔ کندھے اور بازو کو ڈھانکنے والی جلد چکنی ہے اور ماتحت ساختوں پر خوب حرکت کر سکتی ہے۔ بغل (axilla) میں کثیر التعداد بال اور بہت سے پسینے کے غدد (sudoriferous glands) اور دہنی غدد (sebaceous glands) ہیں۔ پیش بازو کے وسطانی جانب اور محاذ پر جلد پتلی اور چکنی ہے، اور اُسمیں چند ہی بال لیکن پسینہ کے بہت سے غدد ہوتے ہیں۔ بازو اور پیش بازو کے جانبی طرف اور پشت پر جلد نسبتاً زیادہ موٹی اور زیادہ دبیز ہے اور زیادہ بال رکھتی ہے، لیکن اُس میں پسینہ کے غدد نسبتاً کم ہوتے ہیں۔ زُج (olecranon) کے خطہ میں جلد موٹی اور کھُردری ہے۔ وہ زیر افتادہ بافت سے نہایت ڈھیلے طور پر پیوستہ ہے اور جب پیش بازو پھیلا یا جاتا ہے تو اُس میں عرضی شکن یا جھُریاں پڑ جاتی ہیں۔ کلائی کے سامنے کی جلد میں تین عرضی فجوات (furrows) ہیں۔ اور اوپر سے نیچے کی طرف عظمِ زندی (ulna) کے زائدہ ابریہ (styloid process)، کعبری رسغی مفصل (radiocarpal joint) اور وسطی رسغی مفصل (midcarpal joint) کے محل وقوع سے متناظر ہیں۔

ہتھیلی کی جلد سخت، دبیز اور بشرہ کی ایک دبیز تہ سے ڈھکی ہوئی ہوتی ہے۔ فرازِ ابہام (thenar eminence) پر یہ خصوصیات دیگر مقامات کی نسبت کم نمایاں ہیں۔ ہتھیلی کی جلد بے انتہا حساس اور نہایت عروقی ہوتی ہے لیکن بالوں اور دہنی غدد سے معرا ہے۔ وہ اصابع (digits) کے خطوطِ خمیدگی کے برابر برابر لیفی بندوں سے بندھی ہوئی ہے اور بعض مستقل نوعیت کے فجوات ظاہر کرتی ہے۔ ان فجوات میں سے ایک فجوہ کلائی کے سامنے زورقی ہڈی (navicular bone) حدُبہ (tuberosity) کے مقام سے شروع ہو کر فرازِ ابہام کے گرد خم کھاتا ہوا ہاتھ کے جانبی کنارہ پر انگشت شہادت

کے بعد رسغی سلامی مفصل (metacarpo-phalangeal joint) کے لیول کے قریب ختم ہو جاتا ہے۔ ایک دوسرا فجوہ پہلے فجوہ کے بعدی سرے پر شروع ہو کر ہتھیلی پر ترچھا عبور کرتا ہوا پانچویں بعد رسغی ہڈی کے وسط کے قریب وسطانی کنارہ تک پہنچتا ہے۔ ایک تیسرا فجوہ دوسرے کے اختتام سے تقریباً ۵ سینٹی میٹر بعداً وسطانی کنارہ پر شروع ہو کر پانچویں، چوتھی اور تیسری بعد رسغی ہڈیوں کے سروں پر عبور کرتا ہوا پھیلتا ہے۔ تیسرے خط کا وسطانی حصہ اور دوسرے خط کا جانبی حصہ انگلیوں کے بعد رسغی سلامی مفاصل کے سامنے واقع ہے۔ انگلیوں کے قربی قطعے راحی (volar) رخ پر جلد کے دہراؤں کے ذریعے سے، جو انگلی کا "وترہ" (web) بناتے ہیں باہم جڑے ہوئے ہوتے ہیں۔ یہ دہراؤ قربی سلامیات کے مرکزوں کے لیول کے تقریباً مقابل ہوتے ہیں اور اُن کے آزاد حواشی انگلیوں کی جڑوں پر کے عرضی فجوات کے ساتھ مسلسل ہیں۔ چونکہ وترہ (web) راحی رُخ تک محدود ہے لہذا جب انگلیوں کو سامنے سے دیکھا جاتا ہے تو وہ بہ نسبت اُس وقت کے جبکہ انھیں پیچھے سے دیکھا جائے، چھوٹی نظر آتی ہیں۔ انگلیوں اور انگوٹھے پر جلد نسبتاً پتلی ہوتی ہے، بالخصوص جوڑوں کی تعویجات (flexures) پر (جہاں اُس پر عرضی فجوات عبور کرتے ہیں) اور انتہائی سلامیات کے اوپر۔ حلیمات کی مخصوص ترتیب کی وجہ سے اس جلد میں کثیر التعداد حیود ہوتے ہیں۔ یہ حیود مختلف افراد میں متمائز اور مستقل طرز کے نمونے بناتے ہیں، جو اغراض شناخت کے لئے استعمال کئے جا سکتے ہیں۔

ہتھیلی کی اوپری رداکثیف لیفی شحمی بافت سے بنی ہوئی ہوتی ہے، جو جلد کو راحی وتر عریض (palmar aponeurosis) سے اس قدر مضبوط پیوستہ کر دیتی ہے کہ دونوں کے درمیان بہت کم حرکت ممکن ہوتی ہے۔

ہاتھ اور انگلیوں کی پشت پر تحت الجلدی بافت ڈھیلی ہے اور جلد ماتحت حصوں پر آزادانہ حرکت کر سکتی ہے۔ بین سُلامیاتی مفاصل کے اوپر وہ بہت ڈھیلی ہوتی ہے اور جب انگلیوں کو پھیلایا جاتا ہے تو اُس میں عرضی جھریاں پڑ جاتی ہیں۔

ہڈیاں۔ ترقوہ ہڈی اپنے سارے طول میں محسوس کیا جا سکتی ہے۔ اُس کا قصی سرا جو بڑا ہوتا ہے، عظم القص کے اوپر وادجی کٹاؤ کی جانب پر نکلا ہوتا ہے اور ہڈی کے جسم سے اُس کا تعاقب جانباً جلد کے نیچے کیا جا سکتا ہے۔ اُس کا وسطانی حصہ سامنے کی طرف

1312

محدب ہے، لیکن سطح عضلۂ قصیہ ترقوویہ حلمیہ (اسٹرنو کلیڈو میسٹائڈیس) اور عضلۂ صدریہ کبیرہ (پیکٹورالس میجر) کی چسپیدگیوں سے جزءً پوشیدہ ہو جاتی ہے۔ جانبی ایک ثلث سامنے کی طرف متقعر ہے اور عظم الکتف اور اُخرمہ (acromion) کے قریب ایک خفیف کلانی میں ختم ہو جاتا ہے جب بازو پہلو کے قریب پڑا ہوتا ہے تو ترقوہ ہڈی تقریباً اُفقی ہوتی ہے، اگرچہ لحیم اشخاص میں ممکن ہے کہ وہ اپنے اُخرمی سرے کے قریب (جو قصی سرے کے مقابلہ میں نسبتہً پیچھے کے مستوی پر ہوتا ہے) اوپر کے طرف میلان رکھتی ہو۔

عظم الکتف کے وہ حصے جو تحت الجلد ہیں، صرف شوکہ (spine) اور اُخرمہ (acromion) ہیں، لیکن اسکا زاغنولی زائدہ (زائدۂ غرابیہ = coracoid process)، فقری کنارا، تحتانی زاویہ اور نسبتہً کم حد تک بغلی کنارا یہ سب آسانی سے متعین کئے جاسکتے ہیں۔

اُخرمہ اور شوکۂ عظم الکتف کا پچھلا کنارا، یہ اپنی تمام تر وسعت میں بآسانی شناخت ہو سکتے ہیں، کیونکہ یہ ترقوہ ہڈی کے ساتھ شانہ کی محراب بناتے ہیں۔ اُخرمہ شانہ کی نوک بناتا ہے۔ وہ ترقوہ ہڈی سے ایک زاویۂ حادہ (اُخرمی زاویہ) میں، یعنے اُخرمہ کی نوک سے قدرے وسطانیاً اور پیچھے ملتا ہے۔ شوکہ ایک ترچھے نشیب کے فرش میں محسوس کیا جاسکتا ہے اور جب اُس کا تعاقب وسطانیاً کیا جائے تو وہ نسبتہً کم واضح ہو جاتا ہے۔ وہ تیسرے صدری فقرے کے شوکی زائدے سے قدرے جانباً ایک خفیف سے چاک میں ختم ہو جاتا ہے، اس نقطہ سے نیچے فقری کنارے کا تعاقب نیچے اور جانباً تحتانی زاویہ تک کیا جاسکتا ہے، جو بآسانی شناخت ہو جاتا ہے۔ اگرچہ وہ عضلۂ عریضۂ ظہریہ (lattissimus dorsi) سے ڈھکا ہوا ہوتا ہے۔ تحتانی زاویہ سے عظم الکتف کے بغلی کنارے کا تعاقب اوپر کے طرف اُس کی دبیز عضلی پوشش میں سے ہو کر کیا جاسکتا ہے۔ یہ کنارا مع اپنے ملفوف کرنے والے عضلات کے بغل کا پچھلا دہراؤ بناتا ہے۔ اس دہراؤ کا رُخ بغل کے اگلے دہراؤ کے نسبت زیادہ انتصابی ہوتا ہے، اور یہ دہراؤ سامنے سے نظر آسکتا ہے۔ زاغنولی زائدہ ترقوہ ہڈی کے درمیانی اور جانبی ایک ثلث کے مقام اتصال سے تقریباً ۲ سینٹی میٹر نیچے واقع ہے۔ وہ عضلہ ذالیہ (deltoideus) کے اگلے کنارے سے ڈھکا ہوا ہوتا ہے اور اس طرح تحت الترقوی حفرہ یا اُس نشیب سے قدرے جانباً واقع ہے جو عضلۂ صدریہ کبیرہ

(pectoralis major) اور عضلۂ ذالیہ (deltoideus) کے درمیانی فاصلہ کا نشانِ امتیاز ہے۔

ذراعیہ ہڈی (humerus) تقریباً تمام عضلات سے گھری ہوئی ہے اور اُس کے وسطانی اور جانبی سرقندالے (epicondyles) ہی صرف وہ حصے ہیں جو تحت الجلدی ہیں۔ لیکن اِن کے علاوہ درنات (tubercles) اور ہڈی کے سر کا ایک حصہ جلد اور اُن عضلات کے نیچے محسوس ہو سکتا ہے جن سے یہ ڈھکے ہوئے ہیں۔ درنۂ کبیر شانہ کا سب سے زیادہ اوبھرا ہوا عظمی نقطہ ہے اور وہ اُخرمہ سے آگے تک پھیلا ہوا ہوتا ہے۔ اُس کی بہترین شناخت اس وقت ہوتی ہے جبکہ بازو پہلو کے برابر بحالتِ مجہول یعنے ڈھیلا پڑا ہوا ہو، کیونکہ اگر بازو کو اُٹھایا جاتا ہے تو وہ شانہ کی محراب کے نیچے چلا جاتا ہے۔ درنۂ صغیر (lesser tubercle) جس کا رُخ سامنے کے طرف ہوتا ہے، درنۂ کبیر سے وسطانی جانب کو واقع ہے اور اُس سے بین درنی تجویف (intertubercular sulcus) کے ذریعہ جُدا ہوتا ہے، جو گہرے دباؤ سے معلوم کیا جا سکتا ہے۔ جب بازو کو پہلو کے پاس سے دُور (مُبعَّد) کر لیا جائے تو ذراعیہ ہڈی (humerus) کے سر کا زیرین حصہ بغل میں گہرا دبانے سے محسوس کیا جا سکتا ہے۔ کُہنی کے جوڑ کے دونوں طرف اور اُس سے عین اوپر وسطانی اور جانبی سرقندالے (epicondyles) ہیں۔ اِن میں سے اول الذکر زیادہ اوبھرا ہوا ہے، لیکن وسطانی برقندالی حید (medial supracondylar ridge) جانبی برقندالی حید کے نسبت بہت کم نمایاں ہے اور قاعدہ ہے کہ وہ غیر محسوس ہوتی ہے۔ لیکن کبھی کبھی ہُک نما برقندالی زائدہ (supracondylar process) (صفحہ 289 حاشیہ) اس کنارے پر پایا جاتا ہے۔ جانبی سرقندالہ (lateral epicondyle) کا محلِ وقوع پیش بازو کی نیم خمیدگی (semiflexion) کے دوران میں بہترین نظر آتا اور ایک نشیب سے ظاہر ہوتا ہے۔ جانبی برقندالی حید (lateral supracondylar ridge) جو خوب نمایاں ہے اس سے اوپر کے طرف دوڑتا ہے۔

زندی ہڈی (ulna) کا سب سے زیادہ اُبھرا ہوا حصہ یعنے نُوج (olecranon) کہنی کے جوڑ کی پشت پر ہمیشہ شناخت کیا جا سکتا ہے۔ جب پیش بازو کو خمیدہ کیا جائے تو اُسکی بالائی مربعی سطح قابلِ حس ہوتی ہے، لیکن بسط یعنی پھیلانے (extension) کے دوران میں

یہ سطح حُفرۃ الزج (olecranon fossa) کے اندر واپس چلی جاتی ہے۔ بسط کے دوران میں زُج کا بالائی کنارا وسطانی سرقذالہ کے لیول سے قدرے اوپر، اور بہ نسبت جانبی سرقذالہ کے اُس سے قریب تر ہوتا ہے۔ جب پیش بازو کامل طور پر خمیدہ ہو تو زُج اور سرقذالے ایک مثلث مساوی الاضلاع (equilateral triangle) کے زاویے بناتے ہیں۔ زُج کی پُشت پر ایک چکنی مثلثی تحت الجلدی سطح ہے اور اِس مثلث کے راس سے پیش بازو کی پُشت پر نیچے دوڑتا ہوا زندی ہڈی (اَلنا) کا لہریہ دار ظہری کنارا اپنے سارے طول میں محسوس کیا جا سکتا ہے۔ اوپر وہ جارحہ کی پُشت کے وسط میں واقع ہے۔ لیکن نیچے، جہاں وہ گول ہوتا ہے، اُس کا تعاقب زائدہ ابریہ (styloid process) کی چھوٹی تحت الجلدی سطح تک، کلائی کی وسطانی جانب پر کیا جا سکتا ہے زائدۂ ابریہ ایک نمایاں درز بناتا ہے، جو اوپر ظہری کنارے پر مسلسل ہے، اور نیچے ایک کُند راس میں کلائی کے جوڑ کے لیول پر ختم ہو جاتا ہے۔ وہ اس وقت نہایت واضح ہوتا ہے جبکہ ہاتھ بطح (supination) اور اکباب (pronation) کے درمیان کی وضع میں ہو۔ جب پیش بازو مکبوب (pronated) ہو تو زندی ہڈی (اَلنا) کا سر کلائی کی پشت پر اُبھر آتا ہے۔ زندی ہڈی کے سر اور زائدۂ ابریہ کے درمیان وہ میزاب ہے جس میں عضلۂ باسط ساعدی زندی (extensor carpi ulnaris) کا وتر قیام رکھتا ہے۔

ذراعیہ ہڈی (ہومرس) کے جانبی سرقذالہ کے نیچے کعبری ہڈی (radius) کے سر کا ایک حصہ محسوس ہوتا ہے۔ اُس کا محل وقوع سطح پر ایک چھوٹے چاہک سے ظاہر ہوتا ہے، جو اس وقت بہترین نظر آتا ہے جبکہ بازو کو پھیلا دیا جائے اگر اس چاہک میں ایک اُنگلی رکھی جائے اور نیم خمیدہ پیش بازو کو مکبوب (pronated) اور مبطوح (supinated) کیا جائے تو کعبری ہڈی کا سر کعبری کٹاؤ (radial notch) کے اندر گھومتا ہوا محسوس ہوگا۔ اِس ہڈی کے جسم کا بالائی نصف عضلات سے پوشیدہ ہوتا ہے۔ زیرین نصف کا امتحان آسانی سے کیا جا سکتا ہے، اور جب اس کا تعاقب نیچے کی طرف کیا جاتا ہے تو وہ ایک معین نما (lozenge-shaped) محدب سطح میں زائدہ ابریہ کے قاعدہ کے پہلوی جانب پر ختم ہوتا ہوا پایا جاتا ہے۔ محض یہی اس ہڈی کا تحت الجلدی حصہ ہے اور اِس کے زیرین سرے سے زائدۂ ابریہ کا راس وسطانیاً کلائی کی جانب کو جھکتا ہے۔

1313

کعبری ہڈی کا زائدہ ابریہ، زندی ہڈی کے زائدہ ابریہ کے لیول سے تقریباً ۲۵ء اسٹینی میٹر نیچے ہوتا ہے۔ کعبری ہڈی کے زیرین سرے کی ظہری سطح کے وسط کے قریب ظہری کعبری درنہ (dorsal radial tubercle) ہے، جو اُس وقت بہترین محسوس ہوتا ہے جبکہ کلائی قدرے خمیدہ ہو۔ وہ اُس ترچھے میزاب کی جانبی سرحد بناتا ہے، جس میں عضلۂ باسطۂ ابہام القدم طویلہ (extensor pollicis longus) کا وتر قیام پذیر ہے۔

کلائی کے سامنے دو تحت الجلدی فرازات ہیں۔ اِن میں سے ایک کعبری جانب پر ہے، جو زورقی ہڈی (navicular bone) کے حُدیبہ سے پیدا ہو جاتا ہے، اور دوسرا زندی جانب پر ہے، جو مشنگہ ہڈی (pisiform bone) سے پیدا ہوتا ہے۔ یہ فرازات کلائی کے سامنے پر کے تین مستعرض جلدی فجوات میں کے بعید ترین فجوہ سے معبور ہوتے ہیں رسغیہ (carpus) کی بقیہ راحی (volar) سطح اوتار اور عرضی رسغی رباط (transverse carpal ligament) سے ڈھکی ہوئی اور بالکل پوشیدہ ہوتی ہے، باستثنائے خطافی ہڈی (hamate bone) کے خطافچہ (hamulus) اور کثیر الزوایا کبیرہ ہڈی (greater multangular bone) پر کے جید کے۔ رسغیہ (carpus) کی ظہری سطح پر مثلث الزوایا ہڈی (triquetral bone) صاف طور پر پہچانی جاسکتی ہے، اور اُس وقت جبکہ کلائی کا جوڑ حاد طور پر خمیدہ کر لیا گیا ہو، قمیہ یعنی تارکی (capitate) ہڈی کا سر محسوس کیا جاسکتا ہے۔

بعد رسغی ہڈیوں (metacarpal bones) کی ظہری سطحیں، باستثنائے پانچویں ہڈی کی ظہری سطح کے، اوتارِ باسطات سے ڈھکی ہوئی ہوتی ہیں، اور صرف نہایت دُبلے پتلے ہاتھوں میں نظر آسکتی ہیں۔ لیکن پانچویں ہڈی کی ظہری سطح اس کے تقریباً تمام طول میں تحت الجلدی ہے۔ تیسری بعد رسغی ہڈی کا زائدہ شوکیہ اکثر خوب واضح ہوتا ہے۔ وہ ایک اُبھار بناتا ہے جو ہاتھ کے خطِ وسطی کے قدرے جانباً اور ظہری کعبری درنہ سے قریب ۴ سینٹی میٹر بُعداً واقع ہوتا ہے۔ بعد رُسغی ہڈیوں کے سروں کا ڈول گول ہوتا ہے اور جب مٹھی کو بند کر لیا جاتا ہے تو وہ جلد کے نیچے خوب اُبھرے اور کھڑے معلوم ہوتے ہیں۔ ہتھیلی میں انگلیوں کی بعد رُسغی ہڈیاں عضلات، اوتار اور اوتار عریض (aponeuroses) سے ڈھکی ہوئی ہوتی ہیں، جس کا نتیجہ یہ ہوتا ہے کہ صرف ان کے سر شناخت کئے جاسکتے ہیں۔

لیکن انگوٹھے کی بعد رسغی ہڈی کا قاعدہ ظہراً اُبھرا ہوا ہوتا ہے اور ہڈی کا جسم بآسانی ٹٹولا جا سکتا ہے اور سر پر ایک چپٹے اُبھار میں ختم ہوتا ہے جس کے سامنے سمسانی (sesamoid) ہڈیاں ہوتی ہیں۔

سُلامیات (phalanges) کے بڑے سرے بآسانی محسوس کئے جا سکتے ہیں۔ جب اصابع کو خمیدہ کیا جاتا ہے تو ہر پہلے سُلامیہ کے بعدی سرے پر ایک خفیف انقعار شناخت کیا جا سکتا ہے۔ دوسرے سُلامیات کے بُعدی سرے چپٹے اور مربع شکل کے ہوتے ہیں۔

مفاصل قصی ترقوی مفصل تحت الجلدی ہے اور اس کا محلِ وقوع عضلۂ قصیہ ترقویہ حلمیہ (sternocleidomastoideus) کے لمبے جبل نما قصی سرے سے جانبًا ترقوہ ہڈی کی بڑی قصی انتہا سے ظاہر ہوتا ہے اگر اس عضلہ کو ڈھیلا چھوڑ دیا جائے تو ترقوہ کے سرے اور قص کے درمیان ایک نشیب محسوس ہو سکتا ہے۔ جو اس مفصل کے صحیح وقوع کو واضح کرتا ہے۔

اُخرمی ترقوی مفصل کا محلِ وقوع ترقوہ ہڈی کے قدرے بڑے اکرومی سرے کی تعیین سے معلوم کیا جا سکتا ہے جو اُخرمہ کے لیول سے اوپر نکلا ہوا ہوتا ہے۔ کبھی یہ کلائی اس قدر بڑی ہوتی ہے کہ ایک گول فراز بنا دیتی ہے مفصلِ شانہ گہرا بیٹھا ہوا ہوتا ہے اور ٹٹولا نہیں جا سکتا۔

جب پیش بازو کو قدرے خمیدہ کیا جائے تو ایک خمدار شکن یا دہراؤ، جس کا انحداب نیچے کی طرف ہوتا ہے، کہنی کے سامنے ایک سر قندالہ سے دوسرے تک پھیلتا ہوا نظر آتا ہے۔ **کہنی کا جوڑ** اس دہراؤ کے وسط سے قدرے بُعدًا ہوتا ہے۔ اس جوڑ کے کعبری ذراعیتی (radio-humeral) حصے کا محلِ وقوع ایک خفیف میزاب یا نشیب کو محسوس کرنے سے معلوم کیا جا سکتا ہے جو کعبری ہڈی کے سر اور ذراعیہ ہڈی کے قمیہ یعنی تارکہ (capitulum) کے درمیان، کہنی کے جوڑ کی پشت پر

FIG. 1279.—The front of the right upper extremity.

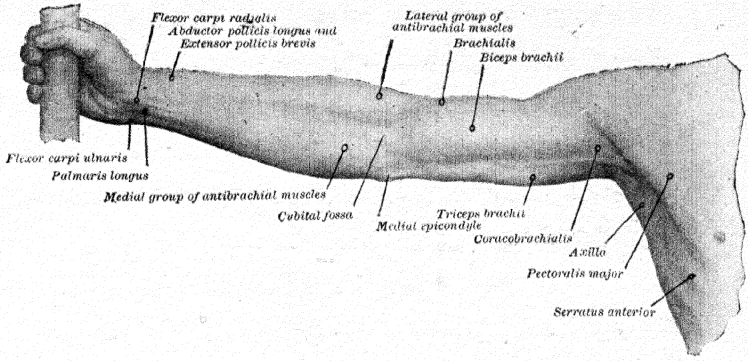

FIG. 1280.—The back of the right upper extremity.

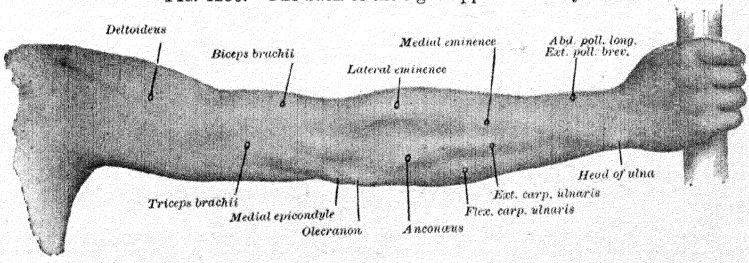

ہوتا ہے۔

قربی کعبری زندی مفصل (proximal radio-ulnar joint) کا محل وقوع سطح پر کہنی کی پشت پر اُس چاہک سے واضح ہوتا ہے، جو کعبری ہڈی کے سر کے محل وقوع کو ظاہر کرتا ہے۔ **بعدی کعبری زندی مفصل** (distal radio-ulnar joint) کا محل وقوع اُس خفیف سیزاب کو ٹٹول کر متعین کیا جاسکتا ہے، جو کلائی کی پشت پر، زندی ہڈی کے اُبھرے ہوئے سر اور کعبری ہڈی کے زیرین سرے کے درمیان اُس وقت ہوتا ہے جبکہ پیش بازو تقریباً کامل اکباب (pronation) کی حالت میں ہو۔

کلائی کے سامنے کے تین عرضی جلدی فجوات میں سے وسطی فجوہ خاصے صحیح طور پر کعبری رسغی مفصل یعنے کلائی کے جوڑ کے ساتھ متناظر ہوتا ہے، اور بعید ترین فجوہ وسطی رسغی مفصل (midcarpal articulation) کو ظاہر کرتا ہے۔

بعد رسغی سلامی (metacarpophalangeal) اور **بین سلامیاتی** (interphalangeal) مفاصل سطحی امتحان کے لئے بہ آسانی دستیاب ہیں۔ اول الذکر ڈگیوں (knuckles) کے ابھاروں سے عین جانباً واقع اور آخر الذکر راحی سطحوں پر کے فجوات سے اور ظہری سطحوں پر کی شکنوں سے کافی طور پر ظاہر ہو جاتے ہیں۔

1314 **عضلات** (تصاویر 1279، 1280) **عضلۂ مربعہ منحرفہ** (trapezius) کا اگلا کنارہ ایک خفیف حید پیش کرتا ہے جو قذالی ہڈی کے بالائی قفائی خط (superior nuchal line) سے نیچے اور آگے کی طرف ترقوہ کے درمیانی ثلث اور جانبی ثلث کے مقام اتصال تک جاتا ہے۔ اس عضلہ کا زیرین کنارہ ایک لہردار حید بناتا ہے جو عظم الکتف کے شوکہ کی جڑ سے نیچے کی طرف اور وسطاً بارھویں صدری فقرہ کے شوکی زائدے کو جاتا ہے۔

عضلۂ عریضہ ظہریہ (latissimus dorsi) (تصویر 1265) کے جانبی کنارے کا تعاقب، اس وقت جبکہ یہ عضلہ عامل (منقبض) ہو، بطور ایک گول کور کے کیا جاسکتا ہے، جو عضلۂ عجزیہ شوکیہ (sacrospinalis) سے قدرے

جانبی طرف عُرف حرقفی سے شروع ہو کر آگے اور اوپر کی طرف ترچھی جھکتی ہوئی بغل کو جاتی ہے، جہاں وہ عضلۂ عمودیہ کبیرہ (teres major) کے ساتھ بغل کا پچھلا دُہراؤ بنانے میں حصہ لیتی ہے۔ عضلۂ عریضہ ظہریہ اس دہراؤ کا وسطانی گول عضلی حصہ اور عضلۂ عمودیہ کبیرہ اس کا نسبتہً پتلا جانبی حصہ بناتا ہے۔

عضلۂ صدریہ کبیرہ (تصویر 1269) سامنے دیوار صدر کا ایک بڑا حصہ پوشیدہ رکھتا ہے۔ اُس کا قصی مبدا ایک کنارہ پیش کرتا ہے جو قصی فجوے کی سرحد بناتا ہے اور اُس کی چوڑائی کو متعین کرتا ہے۔ بالائی حاشیہ عموماً ترقوہ کے نزدیک خوب واضح ہوتا ہے، اور تحت الترقوی حفرہ (infraclavicular fossa) کی وسطانی حد بناتا ہے۔ یہ حفرہ عضلۂ صدریہ کبیرہ (pectoralis major) کو عضلۂ ذالیہ (deltoideus) سے جُدا کرتا ہے جوں جوں یہ حاشیہ اپنے منتہائی وتر کے قریب پہنچتا ہے بتدریج کم واضح ہوتا جاتا ہے اور عضلۂ ذالیہ (deltoideus) سے تمیز نہیں کیا جاسکتا ہے۔ عضلۂ صدریہ کبیرہ کا زیرین کنارہ گول ہے اور بغل کا اگلا دُہراؤ (anterior axillary fold) بناتا ہے کبھی اس عضلہ کے ترقوی اور قصی حصوں کے درمیان ایک فصل نظر آتا ہے۔

جب بازو اونچا کیا جاتا ہے تو **عضلۂ صدریہ صغیرہ** (pectoralis minor) کے مبدا کی زیرین دھجی بغل کے اگلے دہراؤ کے نیچے ایک پھلاؤ یا بھراپن (fullness) پیدا کر دیتی اور عضلۂ صدریہ کبیرہ کے زیرین کنارہ کے تیز خاکے کو منہدم کر دیتی ہے۔

عضلۂ منشاریہ مقدم (serratus anterior) (تصاویر 1265، 1269) کا مبدا ایک نہایت مخصوص سطحی ترسیم پیدا کر دیتا ہے۔ جب بازو کو مُبعّد (abducted) کیا گیا ہو تو نیچے کے پانچ یا چھ دندانے عضلۂ مورب شکمیہ خارجہ (obliquus externus abdominis) کے دندانوں سے ایک کج مج خط کے ذریعے جدا نظر آسکتے ہیں جب بازو پہلو سے لگا ہوا ہو تو بلند ترین دندانہ جو نظر آتا ہے وہ وہ ہے جو پانچویں پسلی سے چسپاں ہے۔ 1315

عضلۂ ذالیہ (deltoideus)، اور ذراعیہ ہڈی کے بالائی سرے کا زیر افتادہ اُبھار یہ دونوں شانہ پر ایک گول ڈول پیدا کر دیتے ہیں۔ یہ عضلہ سامنے کی طرف بہ نسبت

پیچھے کے زیادہ گول اور زیادہ بھرا ہوا ہے جہاں کہ یہ کسی قدر چپٹی شکل پیش کرتا ہے۔ اوپر اس کا اگلا کنارہ ایک قدرے خمیدہ فراز پیدا کرتا ہے جو تحت الترقوی حفرے کی جانبی سرحد بناتا ہے۔ نیچے یہ عضلۂ صدریہ کبیرہ سے قریبی طور پر پیوستہ ہے۔ اس کا پچھلا کنارہ پتلا اور چپٹا ہے اور اوپر بہ مشکل نظر آتا ہے لیکن نیچے نسبتاً موٹا اور زیادہ ابھرا ہوا ہے۔ عضلۂ ذالیہ کا منتہی بازو کے وسط کے جانبی طرف پر ایک نشیب سے ممتاز ہے۔

عظم الکتف کے عضلات میں سے **عمودیہ کبیرہ** (teres major) بغل کا دبیز گول پچھلا دہراؤ بنانے میں عضلۂ عریضہ ظہریہ (latissimus dorsi) کو مدد دیتا ہے۔

جب ہاتھ اٹھایا گیا ہو **عضلۂ غرابیہ** (زاغنول) **عضدیہ** (coracobrachialis) ایک تنگ ارتفاع کے طور پر بغل کے اگلے دہراؤ کی اوٹ کے نیچے سے باہر نکلتا ہوا اور ذراعیہ ہڈی (ہیومرس) کے جسم کے بالائی نصف سے وسطانیاً دوڑتا ہوا نظر آتا ہے۔

بازو کے سامنے کے اور وسطانی رخوں پر **عضلۂ ذوراسین عضدیہ** (biceps brachii) کا ابھار ہے جو دونوں جانب ایک نشیب سے محدود ہوتا ہے۔ وہ بازو کے محاذ کا ڈول پیدا کر دیتا ہے اور بغل کے اگلے دُہراؤ سے لیکر کہنی کے خم تک پھیلتا ہے۔ اُس کے بالائی اوتار عضلۂ صدریہ کبیرہ اور عضلۂ ذالیہ سے پوشیدہ ہیں اور اُس کا زیرین وتر مرفقی حفرہ (cubital fossa) کے اندر غرق ہو جاتا ہے۔ جب یہ عضلہ کامل طور پر منقبض ہو تو یہ ایک گلوبچہ نما شکل اختیار کر لیتا ہے اور وہ عضلی لیفی بند (lacertus fibrosus) (ذوراسینی رداء = bicepital fascia) جو اُس کے منتہائی وتر سے چسپاں ہے، ایک تیز حید کے طور پر نمایاں ہو جاتا ہے جو نیچے کی طرف اور وسطانیاً دوڑتی ہے۔

عضلۂ ذوراسین عضدیہ (biceps brachialis) کے ہر دو جانب بازو کے زیرین حصہ پر **عضلۂ عضدیہ** (brachialis) نظر آتا ہے۔ یہ جانباً ایک تنگ فراز بناتا ہے جو بازو پر کچھ دور اوپر تک پھیلتا ہے۔ وسطانیاً یہ کہنی کے اوپر صرف ایک خفیف سا بھراپن یا پھلاؤ پیدا کر دیتا ہے۔ بازو کی پشت پر عضلۂ ثلاثیۃ الرؤوس عضدیہ (triceps brachii) کا لمبا سر بطور ایک طولی فراز کے عضلۂ ذالیہ کی اوٹ سے

باہر نکلتا ہوا اور بتدریج عضلے کے منتہائی وتر کے چپٹے مستوی میں گزرتا ہوا نظر آسکتا ہے، جو بازو کی پشت کے زیرین حصہ میں نظر آتا ہے۔ جب عضلہ عامل ہو تو اُس کے وسطانی اور جانبی سر نمایاں ہوتے ہیں۔

کہنی کے سامنے دو عضلی ارتفاعات (ہر ایک جانب ایک ایک) ہیں جو نیچے متقارب ہو کر مرفقی حفرے (cubital fossa) کی وسطانی اور جانبی حدود بناتے ہیں۔ وسطانی ارتفاع، جو عضلۂ کابہ عمودیہ (pronator teres) اور خم کن عضلات (flexors) پر مشتمل ہے اور تکلہ نما ہوتا ہے، اوپر وسطانی سر قنداله (medial epicondyle) کے قریب نوکدار اور نیچے بتدریج گاؤدم ہوتا جاتا ہے۔ **عضلۂ کابہ عمودیہ** (pronator teres) اس گروہ میں جانبی ترین ہے۔ لیکن خم کن رسغیہ کعبریہ عضلہ (flexor carpi radialis) جو اسکی وسطانی جانب واقع ہے، سب سے زیادہ نمایاں ہے اور اُس کا تعاقب نیچے کی طرف اس کے وتر تک کیا جا سکتا ہے۔ یہ وتر کلائی کے سامنے تک بآسانی شناخت کیا جاتا ہے، اور وہاں وہ شریانِ کعبری (radial artery) کی وسطانی جانب پر اور عصب وسطی (median nerve) کے جانبی طرف واقع ہے۔ عضلۂ راحیہ طویلہ (palmaris longus) اوپر کوئی سطحی ترسیم نہیں پیش کرتا لیکن، نیچے، جبکہ یہ عضلہ عامل ہوتا ہے، اِس کا وتر کلائی کے وسط کے سامنے ایک تیز حبل کے طور پر، خم کن رسغیہ کعبریہ عضلہ (فلیکسر کارپائی ریڈیالس) کے وتر کے عین وسطانیاً اور عصب وسطی (میڈین نرو) کے عین سامنے کھڑا ہوتا ہے۔ **خم کن اصبعی مُصعّد عضلہ** (flexor digitorum sublimis) سطحی شکل کو براہ راست متاثر نہیں کرتا۔ اُس کے چار اوتار کا پیش بازو کے زیرین حصے کے محاذ پر محل وقوع ایک لمبوترے نشیب سے ظاہر ہوتا ہے، جو عضلۂ راحیہ طویلہ (palmaris longus) کے وتر اور خم کن رسغیہ زندیہ عضلہ (flexor carpi ulnaris) کے وتر کے درمیان ہوتا ہے۔ **خم کن رسغیہ زندیہ عضلہ** پیش بازو کے وسطانی کنارے کا ڈول بناتا ہے اور عضلات کے باسط گروہ سے بذریعۂ زندی نجوہ (ulnar furrow) کے جُدا ہے، جس کا فرش زندی ہڈی کے تحت الجلدی ظہری کنارے سے بنتا ہے۔ اُس کا وتر پیش بازو کے زیرین حصے کے زندی کنارے کے طول میں نمایاں ہے اور جب خنصر (little finger) یعنے چھوٹی انگلی زور سے مُبعّد (abducted) کیجاتی ہے تو کھڑا ہو جاتا ہے۔

مرفقی حفرہ کی پہلوی جانب پر کا ارتفاع عضلۂ عضدیہ کعبریہ (brachio radialis)، عضلات باسطہ (extensors)، اور عضلہ باطحہ (supinator) سے پیدا ہوتا ہے۔ یہ ارتفاع کہنی کے خطہ میں پیش بازو کی جانبی سطح پر اور ظہری سطح کے ایک معتد بہ حصہ کو گھیر لیتا ہے اور ایک تکلہ نما ورم کے طور پر نظر آتا ہے جو اس ورم کے نسبت جو وسطانی ارتفاع سے پیدا ہوتا ہے، بلند تر لیول پر ہے۔ اُس کا راس عضلۂ ذو راسین عضدیہ (triceps brachio) اور عضلہ عضدیہ (brachialis) کے درمیان کہنی کے جوڑ سے اوپر کچھ فاصلہ پر ہوتا ہے۔ اس کی سب سے زیادہ چوڑائی جانبی سرقندالہ کے مقابل ہے اِس کے نیچے وہ بتدریج چپٹا ہو کر ایک سطح سطح بنجاتا ہے پیش بازو کے وسط کے قریب ایک فجوہ اُس کو ایک جانبی اور ایک وسطانی فراز میں تقسیم کر دیتا ہے جانبی فراز عضلۂ عضدیہ کعبریہ (brachii-radialis)، باسط الرسغ کعبریہ طویلہ (extensor carpi radialis longus) اور باسط الرسغ کعبریہ قصیرہ (extensor carpi radialis brevis) پر مشتمل ہے۔ عضلہ عضدیہ کعبریہ (بریکیو ریڈیالس) کا وسطانی کنارا جانبی سرقندالہ کے اوپر بطور ایک گول ارتفاع کے شروع ہوتا ہے۔ نسبتہً نیچے یہ عضلہ پیش بازو کے بالائی حصہ کی کعبری جانب پر ایک اوبھرا ہوا تودہ بناتا ہے۔ نیچے یہ اپنے وتر تک گاؤ دم ہو جاتا ہے، جس کا تعاقب کعبری ہڈی کے ابری زائد (styloid process) کے قاعدہ تک کیا جاسکتا ہے وسطانی فراز مشترک باسط الاصابع (extensor digiti quinti proprius) اور عضلۂ باسط رسغی زندی (extensor carpi ulnaris) پر مشتمل ہے۔ وہ ذراعیہ ہڈی (ہیومرس) کے جانبی سرقندالہ پر ایک گاؤ دم تودہ کے طور پر شروع ہوتا ہے، جو اور عضلۂ مرفقیہ (anconeus) سے ایک خوب نمایاں میزاب کے ذریعہ سے، اور نیچے خم کن رسغی زندی (flexor carpi ulnaris) سے بذریعہ زندی فجوے کے جدا ہوتا ہے۔ عضلۂ مرفقیہ (anconeus) زُج (آلیکریٹن) کی تحت الجلد سطح سے بالکل جانباً ایک مثلثی اور قدرے مرتفع رقبہ پیدا کرتا ہے، جو باسطی گروپ سے ایک ترچھے نشیب کے ذریعہ سے جدا ہوتا ہے۔ اِس مثلث کا بالائی زاویہ اُس چاہک میں ہے جو جانبی سرقندالہ کے پیچھے ہوتا ہے۔

1316

پیش بازو کی پشت کے زیرین حصہ پر جانبی اور وسطانی فرازات کے درمیان کے فاصلہ میں ایک ترچھا لمبوترا ورم ہے جو اوپر بھرا ہوا لیکن نیچے چپٹا اور جزواً تقسیم شدہ ہوتا ہے۔ یہ ورم **عضلۂ مبعد الابہام طویل** (abductor pollicis longus) اور **عضلۂ باسط الابہام قصیر** (extensor pollicis brevis) سے پیدا ہو جاتا ہے۔ یہ کعبری ہڈی کی ظہری اور جانبی سطحوں کو کہنی کے جوڑ سے جانباً عبور کرتا ہے۔ جہاں سے یہ انگوٹھے کی ظہری سطح تک بطور ایک حید کے مسلسل ہے۔ یہ حید اس وقت جبکہ انگوٹھا پھیلا ہوا ہو بہترین نمایاں ہوتا ہے۔

بیشتر باسط عضلات کے اوتار کلائی کی پشت پر دیکھے اور محسوس کئے جا سکتے ہیں۔ جانباً وہ ترچھا حید ہے جو باسط الابہام طویلہ (extensor pollicis longus) سے پیدا ہو جاتا ہے۔ اُس کا تعاقب کعبری ہڈی کے زیرین سرے کی ظہری سطح پر کے حید سے انگوٹھے کے بعیدی سلامی ہڈی کے قاعدہ تک کیا جا سکتا ہے۔ جب کلائی پھیلائی جائے تو عضلہ باسط الرسغ کعبریہ طویلہ (extensor carpi radialis brevis) اور باسط الرسغ کعبریہ قصیرہ (extensor carpi radialis brevis) کعبری ہڈی کے زیرین سرے کی ظہری سطح پر کے حید کی جانبی کور سے دوسری اور تیسری بعد رسغی ہڈیوں کے قاعدوں تک پہلو بہ پہلو دوڑتے ہوئے شناخت کئے جا سکتے ہیں۔ ان سے وسطانیاً اُنگلی کے موسع اوتار محسوس کئے جا سکتے ہیں اور خصوصی باسط الخنصر (extensor digiti quinti proprius)، عضلہ باسط الاصابع مشترکہ (extensor digitorum communis) کے اوتار سے ایک خفیف فجوہ کے ذریعہ سے جُدا ہوتا ہے۔

سطحی شکل کے لحاظ سے ہاتھ کے عضلات فراز ابہام (thenar eminence) اور زیر ابہامی فراز (hypothenar eminence) کے پیدا کرنے میں خاص طور پر حصہ لیتے ہیں اور یہ عضلات انفرادی طور پر شناخت نہیں کئے جا سکتے۔ فراز ابہام جو جانبی طرف ہے، زیر ابہامی فراز کی نسبت زیادہ بڑا اور زیادہ گول ہوتا ہے۔ زیر ابہامی فراز ایک لمبا تنگ ارتفاع ہتھیلی کی وسطی جانب کے طول میں ہے۔ جب **راحیہ قصیرہ** (palmaris brevis) عامل ہوتا ہے تو وہ زیر ابہامی فراز کے قربی حصے پر کی جلد میں شکن اور ہاتھ کے وسطانی کنارے پر ایک چاہک پیدا کر دیتا ہے۔

ہاتھ کی پشت پر بین العظامی ظہری عضلات (interossei dorsales) بعد رسغی ہڈیوں کے درمیانی فاصلوں کو پُر کرتے ہیں۔ جب انگوٹھا مقرب (adducted) کیا جاتا ہے تو ان میں کا پہلا عضلہ ایک نمایاں تکلہ نما اُبھار بنا دیتا ہے۔

شرائین ترقوہ ہڈی کے وسط کے اوپر پہلی پسلی پر نیچے پیچھے اور وسطانیاً دبانے سے **تحت الترقوی شریان** (subclavian artery) کا نبضان محسوس کیا جاسکتا ہے۔ **بغلی شریان** (axillary artery) کا نبضان جہاں یہ رگ دوسری پسلی کو عبور کرتی ہے، ترقوہ ہڈی کے وسط کے نیچے زائدۂ غرابیہ (زاغنول زائدہ = coracoid process) سے وسطانیاً محسوس کیا جاسکتا ہے۔ بغل کی جانبی دیوار کے طول میں اس شریان کے ممر کا تعاقب زاغنولی عضدی عضلہ (coracobrachialis) کے وسطانی کنارے کے قریب بآسانی کیا جاسکتا ہے۔ **شریان عضدی** (brachial artery) کا نبضان اور عرقی دیوار کی دبازت اس کے ممر کے بیشتر حصے میں شناخت کیے جاسکتے ہیں، جبکہ وہ ذو راسین عضدی عضلہ (biceps brachii) کے وسطانی حاشیہ کے طول میں واقع ہوتی ہے۔ بازو کے بالائی دو ثلث میں وہ ذراعیہ ہڈی (ہیومرس) کے وسطانی جانب واقع ہے، لیکن زیرین ثلث میں نسبتہً زیادہ راست طور پر ہڈی کے سامنے ہے۔ کعبری ہڈی کے زیرین سرے کے سامنے زائدۂ ابریہ (styloid process) اور خم کن رسغی کعبری عضلہ (flexor carpi radialis) کے درمیان **شریان کعبری** (radial artery) کا ایک حصہ اوپری ہے اور سیری طور پر مشاہدات نبض کے لئے استعمال کیا جاسکتا ہے۔

وریدیں۔ جارحۂ بالا کی اوپری وریدیں قُرنی تنوں کو بغل کے قریب دبانے سے بآسانی نمایاں کیجا سکتی ہیں۔ ان کی ترتیب صفحات 742-740 پر بیان کی گئی ہے۔

اعصاب۔ عضدی ضفیرہ (brachial plexus) کے بالائی ترین تنے ترقوہ ہڈی (کلیویکل) کے اوپر تھوڑے فاصلہ تک محسوس کئے جاسکتے ہیں جبکہ وہ عضلۂ وقصیہ ترقویہ حلمیہ (اسٹرنوکلیڈیومیسٹائڈ) کے جانبی کنارہ کے نیچے سے باہر نکلتے ہیں۔ ضفیرہ سے ماخوذ ہونے والے نسبتاً بڑے اعصاب بغل (ایگزلا) کی جانبی دیوار پر اُنگلی کے نیچے رولے جاسکتے ہیں، لیکن جدا جدا شناخت نہیں کئے جاسکتے۔ **عصب زندی** (النسرزو) ذراعیہ ہڈی

(ہیومرس) کے وسطانی سر قنداله کے پیچھے جوف عصب زندی (sulcus nervi ulnaris) میں شناخت کیا جاسکتا ہے لیکن کہنی کے جوڑ سے تقریباً ۲ سینٹی میٹر نیچے وہ نسبتاً زیادہ آسانی سے محسوس ہوتا ہے۔

جارحۂ بالا کی سطحی ترسیمات

امتیازی عظمی نشانات: عظمی نشانات جو اوپر بیان کئے گئے ہیں سطحی شناخت کیلئے اس قدر آسانی سے دستیاب ہو سکتے ہیں کہ اُن کو ظاہر کرنے کے لئے کوئی خاص پیمائشوں کی ضرورت نہیں پڑتی۔ لیکن یہ نوٹ کر لیا جائے کہ عظم الکتف (اسکیپولا) کا وسطانی زاویہ تو دوسری پسلی سے لگا ہوا ہے۔ مگر تحتانی زاویہ ساتویں پسلی کے مقابل واقع ہے ذراعیہ ہڈی (ہیومرس) کی بین درنی تجویف (انٹرٹیوبرکیولر سلکس) اُخرمی ترقوی مفصل کے انتصاباً نیچے ہوتی ہے اُس وقت جبکہ بازو جسم کے پہلو کے برابر لٹکتا ہوا اور ہتھیلی سامنے کو ہو۔ 1317

مفاصل۔ اخرمی ترقومی مفصل (acromioclavicular joint)

ایک ایسے مستوی میں واقع ہے جو بازو کے محاذ کے خطِ وسطی میں سے سہماً (sagitally) گزرتا ہو۔ کہنی کے جوڑ (elbow-joint) کا خط سیدھا نہیں ہے۔ اُس کا ذراعی کعبری حصہ عملاً ذراعیہ ہڈی (ہیومرس) کے لمبے محور سے زاویۂ قائمہ پر ہوتا اور جانبی سر قنداله سے تقریباً ۲ سینٹی میٹر بعداً واقع ہے۔ ذراعی زندی حصہ ترچھا ہے اور اس کا وسطانی سرا وسطانی سر قنداله سے تقریباً ۲٫۵ سینٹی میٹر بعداً ہے۔ کلائی کے جوڑ کا محلِ وقوع کعبری ہڈی (ریڈیس) اور زندی ہڈی (اُلنا) کے ابری زائدوں (styloid processes) کے درمیان ایک خمدار خط کھینچ کر شناخت کیا جاسکتا ہے، جس کا انحداب اوپر کی طرف ہو۔ اِس انحداب کی چوٹی دونوں زائدوں کو جوڑنے والے ایک سیدھے خط کے مرکز سے تقریباً ایک سینٹی میٹر اوپر ہوتی ہے۔ 1318

عضلات جارحۂ بالا کے وہ عضلات جن کو کبھی کبھی سطحی خطوط سے ظاہر

FIG. 1281.—The mucous sheaths of the tendons on the front of the wrist and digits. (From a preparation by J. C. B. Grant.)

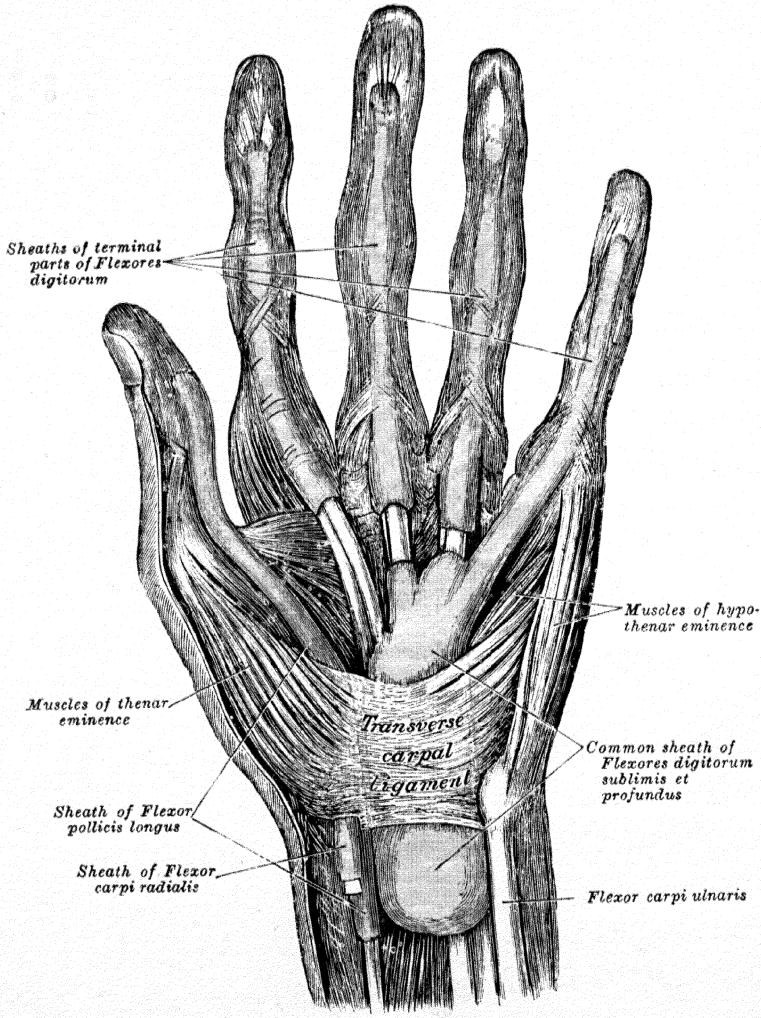

Fig. 1282.—The mucous sheaths of the tendons on the back of the wrist. (From a preparation by J. C. B. Grant.)

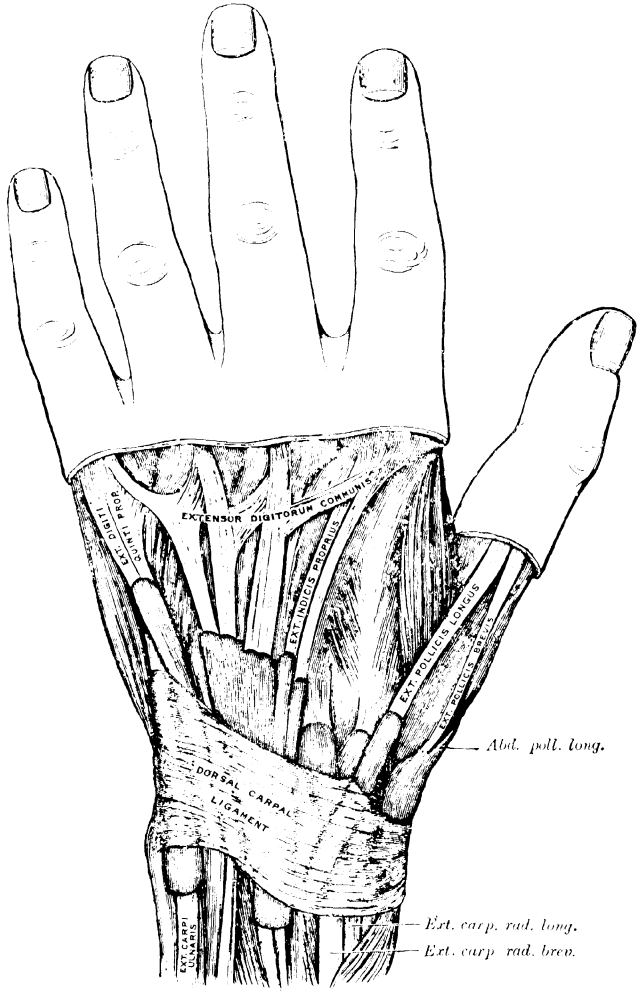

FIG. 1283.—The front of the right upper extremity, showing the surface markings for the bones, arteries, and nerves.

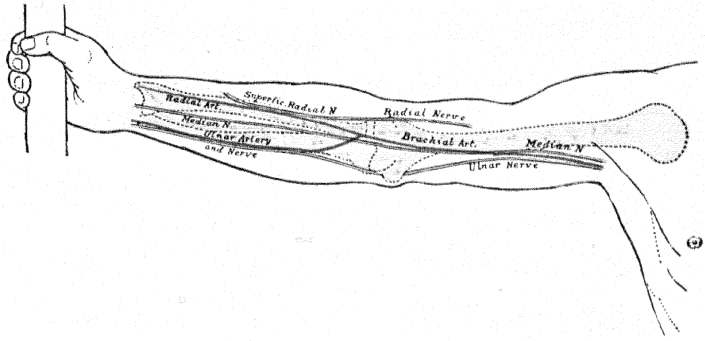

FIG. 1284.—The back of the right upper extremity, showing the surface markings for the bones and nerves.

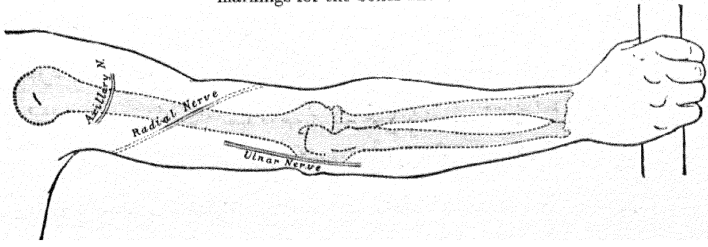

کرنا مطلوب ہوتا ہے صرف عضلہ مربعہ منحرفہ (trapezius)، عضلہ عریضہ ظہریہ (latissimus dorsi) اور عضلات صدریہ کبیرہ و صغیرہ (pectorales major et minor) ہیں عضلۂ مربعہ منحرفہ (trapezius) کا مقدم فوقانی کنارہ ایک خط سے ظاہر کیا جاتا ہے جو بیرونی قذالی حدبہ (external occipital protuberance) سے تقریباً تین سینٹی میٹر جانباً ایک نقطہ سے ترقوہ ہڈی (کلیویکل) کے درمیانی ثلث اور جانبی ثلث کے مقام اتصال تک جاتا ہو۔ زیرین کنارہ کا خط بارھویں صدری فقرہ کے زائدہ شوکیہ سے عظم الکتف (اسکیپولا) کے شوکہ کی جڑ تک پھیلتا ہے۔ عضلۂ عریضہ ظہریہ (لیٹیسیمس ڈارسائی) کا بالائی کنارہ تقریباً افقی ہوتا ہے اور ساتویں صدری فقرہ کے زائدۂ شوکیہ سے عظم الکتف (اسکیپولا) کے زیرین زاویہ تک اور پھر وہاں سے قدرے ترچھا ہوتا ہوا ذراعیہ ہڈی (ہیومرس) کی بین درنی تجویف تک دوڑتا ہے۔ زیرین کنارہ سرسری طور پر ایک ایسے خط کے ساتھ متناظر ہے جو عرف حرقفی (iliac crest) سے عضلۂ عجزیہ شوکیہ (سیکروسپائینیلس) کے جانبی حاشیہ سے تقریباً ۲ سینٹی میٹر فاصلہ سے لیکر ذراعیہ ہڈی (ہیومرس) کی بین درنی تجویف تک کھینچا گیا ہو۔ **عضلۂ صدریہ کبیرہ** (pectoralis major) کا بالائی حاشیہ ترقوہ ہڈی (کلیویکل) کے وسط سے ذراعیہ ہڈی (ہیومرس) کی جراحیاتی گردن تک پھیلتا ہے۔ اُس کا زیرین کنارہ عملاً پانچویں پسلی کی سیدھ میں ہوتا اور پانچویں ضلعی غضروفی اتصال سے عضلہ ذالیہ (ڈلٹائیڈیس) کے اگلے کنارہ کے وسط تک پہنچتا ہے۔ **عضلہ صدریہ صغیرہ** (pectoralis minor) کے بالائی زیرین کناروں کو ظاہر کرنے والے خطوط عظم الکتف (اسکیپولا) کے زائدہ غرابیہ (زاغنول زائدہ coracoid process) پر شروع ہو کر علی الترتیب تیسری اور پانچویں پسلی تک، متناظر ضلعی کریوں سے بالکل جانباً پھیلتے ہیں۔ کہنی کے جوڑ کے سامنے ایک مثلثی فضا (مرفقی حفرہ cubital fossa) کا خاکہ سہولت حوالہ کے لئے بنایا جاتا ہے۔ اس مثلث کا قاعدہ اُس خط سے بنتا ہے جو ذراعیہ ہڈی (ہیومرس) کے وسطانی اور جانبی سرقذالوں کو جوڑتا ہے، لیکن اس کے اضلاع علی الترتیب عضلہ عضدیہ کعبریہ (brachioradialis) اور عضلہ کابہ عمودیہ (pronator teres) کے نمایاں حاشیوں سے بنتے ہیں۔

1319

محاطی پوششیں۔ کلائی اور ہاتھ کی راحی سطحوں پر مُعطّف (خم کُن) عضلات

کے اوتار کی مخاطی پوششیں (تصویر 1281) حسب ذیل طریقہ سے ظاہر کی جا سکتی ہیں:-
عضلۂ معطف الابہام طویل (flexor pollicis longus) کی پوشش،
عرضی رسغی رباط (transverse carpal ligament) کی بالائی کور سے تقریباً
۳ سینٹی میٹر اوپر ایک نقطہ سے لیکر انگوٹھے کی انتہائی سُلامی ہڈی (terminal
phalanx) قاعدہ تک پھیلتی ہے۔ عضلۂ معطف الاصابع مشترک (flexor
digitorum sublimus) اور عضلۂ معطف الاصابع غائر (flexor
digitorum profundus) کے اوتار کی مشترک پوشش عرضی رسغی رباط کی بالائی کور
سے تقریباً ۴ سینٹی میٹر اوپر تک پہنچتی اور بعد رسغی ہڈیوں کے مرکزوں کے لیول کے قریب
تک ہتھیلی کے اندر پھیلتی ہے۔ خنصر یعنے چھوٹی انگلی کے اوتار کی پوشش اس مشترک پوشش
سے مسلسل ہو کر اس انگلی کی انتہائی سُلامی ہڈی کے قاعدہ تک جاتی ہے۔ شہادت کی
انگلی، بیچ کی انگلی اور انگوٹھی کی انگلی کو جانے والے اوتار کی پوششیں مشترک پوشش سے
ایک فضل کے ذریعہ جدا ہیں۔ وہ بعد رسغی ہڈیوں کی گردنوں کے مقابل شروع ہو کر انتہائی
سُلامیات کے قاعدوں تک پھیلتی ہیں۔ عضلات باسطہ کے اوتار کی مخاطی پوششیں 1320
(تصویر 1282) میں بتلائی گئی ہیں (نیز ملاحظہ ہو صفحہ 525)۔

شرایین (تصویر 1283)۔ **بغلی شریان** (axillary artery) کا مسر
ظاہر کرنے کے لئے بازو کو کندھے کے لیول تک اٹھائے ہوئے ترقوہ ہڈی (کلیویکل) کے
وسط سے ایک خط اس نقطہ تک کھینچنا چاہئے جہاں عضلۂ صدریہ کبیرہ (پیکٹورالس میجر)
کا وتر عضلہ غرابیہ عضدیہ (کاریکو بریکی ایلس) کے ابجار کو عبور کرتا ہے۔ **صدری اُخرمی
شریان** (thoraco-acromial artery) کا مبدأ اس نقطہ سے متناظر
ہے جہاں بغلی شریان (ایگزیلری آرٹری) پر سے عضلۂ صدریہ صغیرہ (پیکٹورالس مائنر) کا
بالائی کنارہ عبور کرتا ہے۔ **جانبی صدری شریان** (lateral thoracic
artery) عضلۂ صدریہ کبیرہ (پیکٹورالس مائنر) کے زیرین کنارے کے خط کا تعاقب کرتی
ہے۔ **تحت الکتفی شریان** (subscapular artery) عظم الکتف کے بغلی کنارے سے
کافی طور پر ظاہر ہوتی ہے۔ **کتفی گرد حمہ شریان** (scapular circumflex artery)
تحت الکتفی شریان سے اس خط کے وسطی نقطہ کے مقابل نکلتی ہے جو اُخرمہ کی نوک کو عضلہ ذالیہ

FIG. 1285.—The palm of the left hand, showing the positions of the skin creases and the bones, and the surface markings for the volar arches.

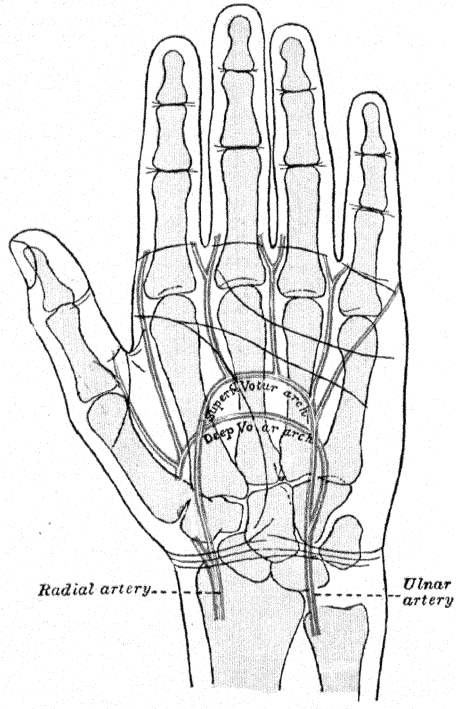

حدیبہ (deltoid tuberosity) کی زیرین کور سے جوڑتا ہے، یا وہ اس نقطہ سے نکلتی ہے جو عظم الکتف (اسکیپولا) کے بغلی کنارے پر تحتانی زاویہ سے ۵ سینٹی میٹر فاصلہ پر ہوتا ہے۔ **ذراعی گرد خمہ شرائین** (humeral circumflex arteries) بغلی شریان (ایگزیلری آرٹری) سے اس سے تقریباً دو سینٹی میٹر اوپر نکلتی ہیں **شریان عضدی** (brachial artery) کے ممر کا نشان ایک ایسے خط سے بنایا جاتا ہے جو عضلۂ غرابیہ عضدیہ (کاریکو برکی ایلس) کے وسطانی کنارہ سے بغل کے پچھلے دہراؤ کے لیول پر شروع ہو کر کہنی کے جوڑ کے سامنے اُس نقطہ تک جاتا ہے جو ذراعیہ ہڈی (ہیومرس) کے سر قندالوں کے درمیان عین وسط میں ہو، اور یہ خط ۲٫۵ سینٹی میٹر بعداً جاری رکھا جاتا ہے۔ جہاں یہ شریان دو شاخوں میں تقسیم ہو جاتی ہے **شریان عضدی غائر** (arteria profunda brachii) ذراعیہ ہڈی (ہیومرس) کی پشت کو عضلۂ ذالیہ (ڈیلٹائیڈیس) کی منتہیٰ کے لیول پر عبور کرتی ہے۔ ذراعیہ ہڈی کی مُغذی (پرورشی) شریان (nutrient artery) اس ہڈی کے جسم کے وسط کے مقابل شروع ہوتی ہے۔ وہ خط جو اس نقطہ سے وسطانی سر قندالہ کی پشت تک جاتا ہو **فوقانی زندی مجانب شریان** (superior ulna collateral artery) کو ظاہر کرتا ہے۔ **تحتانی زندی مجانب شریان** (inferior ulnar collateral artery) کہنی کے جوڑ کے دہراؤ سے تقریباً ۵ سینٹی میٹر اوپر شروع ہو کر وسطانی جانب دوڑتی ہے۔

پیش بازو میں **شریان کعبری** (radial artery) کا محل وقوع ایک خط سے ظاہر کیا جاتا ہے جو مرفقی حفرہ کے مرکز میں عضلہ ذو راسین عضدی (biceps brachii) کے وتر کے جانبی حاشیہ سے کعبری ہڈی کے زائدۂ ابریہ کے محاذ کے وسطانی جانب تک کھینچا جاتا ہے۔ شریان کے بعدی حصہ کا محلِ وقوع اس خط کو کلائی کی کعبری جانب کی گرد سے پہلی بین سلامیاتی فضا کے قربی سرے تک مسلسل کر کے ظاہر کیا جاتا ہے۔

شریان زندی (ulnar artery) کے منحنی رُخ کی وجہ سے پیش بازو میں اُس کے ممر کو ظاہر کرنے کے دو خطوں کی ضرورت ہوتی ہے۔ ایک تو ذراعیہ ہڈی (ہیومرس) کے وسطانی سر قندالہ کے سامنے سے مشنگہ ہڈی (pisiform bone) کی کعبری

جانب تک کھینچا جاتا ہے۔ اِس خط کے بُعدی دو ثلث اُس شریان کے بُعدی دو ثلث کے قایم مقام ہیں۔ شریان کا قریبی ایک ثلث ایک خط سے ظاہر کیا جاتا ہے جو وسطانیاً محدب ہوتا ہے اور کہنی کے جوڑ کے سامنے کے گڑھے کے مرکز سے پہلے خط کے بالائی ثلث اور وسطی ثلث کے مقامِ اتصال تک جاتا ہے۔

اوپری راحی محراب (superficial volar arch) (تصویر 1285) کا محلِ وقوع ایک منحنی خط سے ظاہر کیا جاتا ہے جو مشنگہ ہڈی کی کعبری جانب سے بُعدی جانب ہتھیلی کے تقریباً نصف طول تک پھر جانباً انگوٹھے کے قاعدے تک، اور بالآخر قربی جانب کو فراز ابہام کے وسط کے طرف دوڑتا ہے۔ اس محراب کی چوٹی عموماً باہر پھیلائے ہوئے انگوٹھے کے بُعدی کنارے کے لیول پر ہوتی ہے۔ **عمیق راحی محراب** (deep volar arch) کا رُخ عرضی ہے اور وہ رُسّع سے تقریباً ایسنٹی میٹر قریب تر واقع ہوتی ہے۔ 1321

اعصاب (تصاویر 1283, 1284)- بازو میں **عصب وسطی** (median nerve) کا خط وہی ہے جو شریان عضدی (brachial artery) کے لئے ہوتا ہے۔ بازو کے بالائی حصے میں وہ شریان سے جانباً ہوتا ہے، لیکن کہنی کے جوڑ پر اُس کی وسطانی جانب پر ہوتا ہے پیش بازو میں اِس عصب کا ممر ایک خط سے نمایاں کیا جاتا ہے جو ایک ایسے نقطہ سے جو ذراعیہ ہڈی (ہیومرس) کے سر قندالوں کو جوڑنے والے خط کے مرکز سے ذرا ہی وسطانیاً یا وسطانی سر قندالہ اور عضلہ ذو راسین عضدیہ (بائسیپس بریکائی) کے وتر کے درمیان عین وسط میں ہوتا ہے، شروع ہو کر کلائی کے محاذ کے وسط تک پھیلتا ہے، جہاں وہ عضلہ راحیہ طویلہ (palmaris longus) کے عُمق میں قیام رکھتا ہے۔

عصب زندی (ulnar nerve) بازو کے بالائی نصف میں شریان عضدی (بریکیئل آرٹری) کے خط کا تعاقب کرتا ہے لیکن بازو کے وسط میں شریان کو چھوڑ کر نیچے اُوتر کر وسطانی سر قندالہ کی پشت کو چلا جاتا ہے۔ پیش بازو میں اس عصب کا ممر ایک خط سے ظاہر کیا جاتا ہے، جو وسطانی سر قندالہ کے سامنے سے مشنگہ ہڈی (پائسی فارم بون) کی پہلوی جانب کو جاتا ہے۔

عصب کعبری (radial nerve) کا ممر ایک خط سے تبلایا جاتا ہے جو بغل کے پچھلے دہراؤ کے عین نیچے ہی سے ذراعیہ ہڈی (ہیومرس) کی پہلوی جانب کو اُسکے

وسطی ثلث اور زیرین ثلث کے مقامِ اتصال تک کھینچا جاتا ہے۔ وہاں سے وہ انتصاباً نیچے کے طرف بازو کے محاذ پر ہوتا ہوا جانبی سر قنداله کے بیول تک جاتا ہے۔ اوپری کعبری عصب (superficial radial nerve) کا ممر اس خط کو کعبری ہڈی کے وسطی ثلث اور زیرین ثلث کے مقامِ اتصال تک جاری رکھکر ظاہر کیا جاتا ہے۔ پھر وہ کعبری کے جانبی کنارے کو عبور کرکے بعدی سمت میں پہلی بعد رسغی ہڈی کے قاعدے کی پشت تک دوڑتا ہے۔

عصب ابطی (بغلی) (exillary nerve) ذراعیہ ہڈی (humerus) کو ایک ایسے خط کے مرکز سے تقریباً ۲ سینٹی میٹر اوپر عبور کرتا ہے جو اخرمہ کی نوک کو حدبیۂ ذالیہ (deltoid tuberosity) کی زیرین کور سے ملاتا ہے۔

جارحۂ زیرین کی سطحی تشریح

جلد۔ ران کی وسطانی جانب پر اور چڈے کے گڑھے میں کی جلد چکنی اور لچکدار ہے، اور باستثنائے عظم العانہ (os pubis) کے نواح کے اس میں تھوڑے ہی بال ہوتے ہیں۔ ران کی پہلوی جانب پر جلد نسبتہً موٹی اور بال زیادہ افراط کے ساتھ ہوتے ہیں۔ ران کے محاذ اور شکم کے مقامِ اتصال پر ایک خوب واضح فجوہ ہے، جو اربی رباط (inguinal ligament) کے محل وقوع کو ظاہر کرتا ہے۔ یہ فجوہ ایک عام تحتانی رخ کا انحناء پیش کرتا ہے، لیکن اس کا وسطانی نصف جو بہتر نمایاں ہے تقریباً سیدھا ہوتا ہے۔ سُرین کی جلد خاصی موٹی ہے اور قاعدہ ہے کہ نمایاں بالوں سے معرا ہوتی ہے، باستثنائے پس مبرزی فجوہ (post-anal furrow) کے، جہاں بال بعض مردوں میں بہ افراط نمو یافتہ ہیں۔ ایک تقریباً مستعرض دہراؤ الوی دہراؤ = glutæal fold، سُرین کا دہراؤ (the fold of the buttock) سُرین کے زیرین حصے پر سے عبور کرتا ہے۔ وہ

عملاً عضلۂ الویہ کبیرہ (glutæus maximus) کے زیرین حاشیہ کی تنصیف کر دیتا ہے (یعنے اُسے دو میں تقسیم کر دیتا ہے) اور اگر کولھے کے جوڑ کو پھیلا دیا جائے تو نہایت نمایاں ہو جاتا ہے۔ گھٹنے کے محاذ پر کی جلد دبیز بشرہ یا بَرآدمہ سے ڈھکی ہوئی ہوتی ہے، اور جب ٹانگ کو پھیلایا جاتا ہے تو ڈھیلی ہو جاتی ہے اور اُس میں عرضی شکن پڑ جاتے ہیں۔ ٹانگ کی جلد پتلی ہے، بالخصوص وسطانی جانب پر، اور کثیر التعداد بڑے بالوں سے ڈھکی ہوئی ہوتی ہے۔ پُشت پا کی جلد پتلی اور ماتحت حصوں سے ڈھیلے طور پر پیوستہ ہوتی ہے، اور اُس میں چند ہی بال ہوتے ہیں۔ اَخمصی سطح پر اور خاصکر ایڑی پر برآدمہ (بشرہ) بڑی دبازت کا ہوتا ہے اور یہاں، ہاتھ کی ہتھیلی کی طرح، نہ تو بال ہوتے ہیں نہ دُہنی غدد۔

ہڈیاں۔ کولھے کی ہڈیاں زیادہ تر عضلات سے ڈھکی ہوئی ہیں اور صرف چند ہی مقامات سطح کے قریب آتی ہیں۔ سامنے اگلا بالائی حرقفی شوکہ (anterior superior iliac spine) بآسانی شناخت ہو جاتا ہے، اور دُبلے اشخاص میں ایک اُبھار کی صورت میں چڈے کے دہراؤ کے جانبی سرے پر اُبھرا ہوا ہوتا ہے۔ موٹے اشخاص میں اُس کا محل وقوع ایک ترچھے نشیب سے ظاہر ہوتا ہے، جس کی تہ میں یہ عظمی زائدہ محسوس کیا جاسکتا ہے۔ اگلے بالائی حرقفی شوکہ سے اوپر اور پیچھے کے طرف جاتے ہوئے، لہریہ دار صورت میں خمیدہ عرف حرقفی (iliac crest) کا سراغ پچھلے بالائی حرقفی شوکہ (posterior superior iliac spine) تک لگایا جاسکتا ہے، جس کا محل وقوع ایک خفیف نشیب سے ظاہر ہوتا ہے۔ اس عرف (crest) کے بیرونی لب پر، اگلے بالائی شوکہ سے تقریباً ۵ سینٹی میٹر پیچھے حرقفی درنہ (iliac tubercle) ہے۔ دُبلے اشخاص میں عانی وتر (pubic tubercle) نہایت نمایاں ہوتا ہے، لیکن موٹے اشخاص میں وہ عانی شحم سے چھپا ہوا ہوتا ہے۔ مگر عضلہ مبعدہ طویلہ (abductor longus) کے مبدائی وتر کا تعاقب کرنے سے وہ شناخت ہو سکتا ہے۔ کولھے کی ہڈی کا ایک دوسرا حصہ جو چھو کر ٹٹولا جاسکتا ہے وَر کی حدبیہ (ischial tuberosity) ہے عضلۂ الویہ کبیرہ (glutæus maximus) کے نیچے واقع ہے اور کولھے کے جوڑ کو خمیدہ کرنے پر بآسانی محسوس ہوتا ہے، کیونکہ پھر وہ عضلات سے ڈھکا ہوا نہیں رہتا۔ عجان (perinæum) کی سرحد پر عانی محراب (pubic arch) کا سارا خاکہ شناخت کیا جاسکتا ہے۔

FIG. 1286.—The front and medial surface of the right thigh.

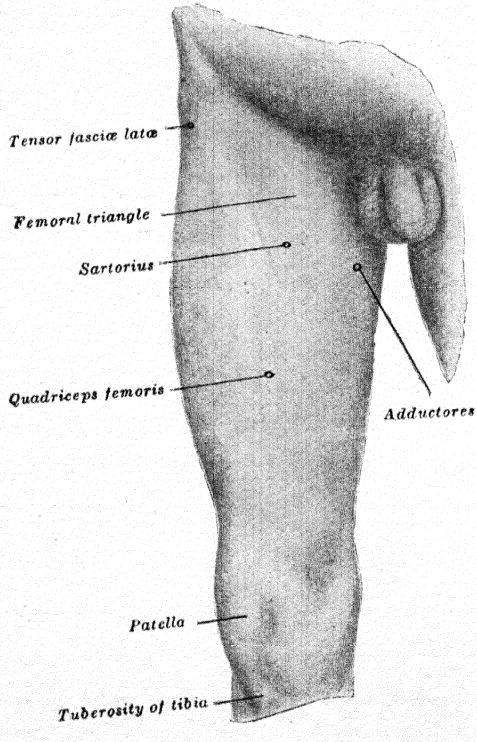

عظم الفخذ (femur) عضلات سے مغلوف ہے، چنانچہ اس کے تحت الجلدی حصے صرف طروحۂ کبیرہ (greater trochanter) کی جانبی سطح اور اس ہڈی کا زیرین پھیلا ہوا سرا ہیں۔ طروحۂ کبیرہ کا محل وقوع ایک نشیب سے ظاہر ہوتا ہے جو عضلۂ الویہ وسطیہ (glutæus medius) اور الویہ صغیرہ (glutæus minimus) کی دبازت کے باعث ہوتا ہے، جو اس کے اوپر ابھرے ہوئے ہوتے ہیں۔ لیکن جب ران کو خمیدہ کیا جاتا ہے، اور خاصکر جب اس کا تقاطع مقابل ران پر ترچھا ڈال کر کیا جاتا ہے تو یہ طروحہ سطح پر ایک گڈھا ابھار پیدا کر دیتا ہے۔ قندالے (condyles) اور سر قندالے (epicondyles) بہ آسانی شناخت کئے جا سکتے ہیں، اور وسطانی قندالہ کے بالائی حصے پر نوکدار ابھار (abductor tubercle) بلا دقت پہچانا جا سکتا ہے۔ جب گھٹنا خمیدہ کیا جاتا ہے تو قندی ہڈی (رضفہ) کی رضفی سطح (patellar surface) کا بالائی حصہ رضفہ یعنی چپنی ہڈی سے اوپر محسوس کیا جا سکتا ہے۔

رضفہ (patella) یعنی چپنی ہڈی کی اگلی سطح تحت الجلدی ہے۔ جب گھٹنا پھیلا دیا جاتا ہے تو اس ہڈی کا وسطانی کنارا جانبی کنارے کے نسبت قدرے زیادہ ابھرا ہوا ہوتا ہے، اور اگر عضلۂ اربعۂ الرؤوس فخذیہ (quadriceps femoris) کو ڈھیلا کر دیا جائے تو یہ ہڈی ایک جانب سے دوسری جانب کو ہلائی جا سکتی ہے۔ جب پورا خمیدہ کر دیا جاتا ہے تو رضفہ ہڈی فخذی قندالوں اور قصبیہ ہڈی (tibia) کے بالائی سروں کے درمیان کے گڑھے میں واپس چلی جاتی ہے اور عظم الفخذ (رضفہ) سے مضبوطی کے ساتھ لگی ہوئی ہوتی ہے۔

قصبیہ (tibia) کا بہت سا حصہ تحت الجلدی ہوتا ہے۔ بالائی سرے پر اس کے قندالے عین گھٹنے کے نیچے محسوس ہو سکتے ہیں۔ وسطانی قندالہ چوڑا اور چکنا ہے، اور نیچے ہڈی کی پوری کی یا جسم کی تحت الجلدی سطح میں باہر نکل آتا ہے۔ جانبی قندالہ نسبتہً تنگ اور زیادہ ابھرا ہوا ہوتا ہے اور اس پر رضفہ (چپنی) کے راس اور شظیہ (fibula) کے سر کے درمیان تقریباً بیچ میں وہ درز ہے جو ران کی ردا، عریضۂ فخذیہ (fascia lata) کے حرقفی قصبیتی خطے (iliotibial tract) کی چسپیدگی کے لئے ہے۔ اس ہڈی کے بالائی سرے کے سامنے قندالوں کے درمیان، وہ حدبہ (tuberosity) ہے جو

1382

نیچے ہڈی کے اگلے عرف (anterior crest) کے ساتھ مسلسل ہے یہ عرف تمام تر تحت الجلدی ہے اپنی بالائی تین چوتھائیوں میں تیز لیکن نیچے زیادہ گول ہوتا ہے، جہاں یہ بالآخر وسطانی کعبیہ (medial malleolus) لمبے گٹے کے اگلے کنارے کے ساتھ مسلسل ہو جاتا ہے۔ اگلے عُرف سے وسطانی جانب کو اُس کی چوڑی تحت الجلدی سطح ہے۔

وسطانی کعبیہ ایک چوڑا اُبھار بناتا ہے، جو جانبی کعبیہ (lateral malleolus) سے قدرے بلند تر لیول پر اور کسی قدر زیادہ آگے بڑھا ہوا واقع ہوتا ہے۔ اُس کا اگلا کنارا تقریباً سیدھا ہے۔ اُس کی پشت پر ایک تیز کور ہے، جو اس میزاب کا وسطانی حاشیہ بناتی ہے جو عضلۂ قصبیہ موخر (tibialis posterior) کے وتر کے لئے ہوتی ہے۔

شظیہ (fibula) کے تحت الجلدی حصے محض سر، جسم یا پوری کا زیرین حصہ، اور جانبی کعبیہ (lateral malleolus) ہیں۔ سرِ شظیہ کے جانبی قندالہ سے پیچھے اور جانباً واقع ہے اور قصبیتی حُدیبہ (tibial tuberosity) کے لیول سے قدرے اوپر ایک چھوٹے اُبھرے ہوئے ہرمی فراز کے طور پر نظر آتا ہے۔ اُس کے محل وقوع کی تعیین عضلۂ ذو راسین فخذیہ (biceps femoris) کے وتر کا تعاقب کرنے سے کی جا سکتی ہے۔ جانبی کعبیہ ایک تنگ مستطیل اُبھار ہے، جس سے ہڈی کے جسم کی جانبی سطح کی زیرین ایک تہائی یا نصف کا تعاقب اوپر کی طرف کیا جا سکتا ہے۔

حمارہ (tarsus) کی پشت پر منفرد ہڈیاں تمیز نہیں کی جا سکتیں، باستثنائے عُرقوب (talus) کے سر کے جو اُس وقت جبکہ پاؤں پھیلا ہوا ہو ٹخنہ کے جوڑ کے سامنے ایک گول اُبھار بنا دیتا ہے۔ پاؤں کی ساری ظہری سطح ایک چکنا محدب خاکہ رکھتی ہے، جس کی چوٹی وہ حید ہے جو عرقوب (talus) کے سر، زورقی (navicular) دوسری فانہ نما ہڈی (cuneiform) اور دوسری بعد حماری ہڈی (metatarsal) سے بنتا ہے۔ پھر یہاں سے یہ خاکہ بتدریج جانباً اور بسرعت وسطانیاً جھکتا ہے۔ پاؤں کی وسطانی سطح پر عقبیہ ہڈی (calcaneus) کے حُدیبہ کا وسطانی زائدہ اور وہ حید جو اُس ہڈی کی پچھلی سطح کو وسطانی سطح سے جُدا کرتا ہے، قابل تمیز ہیں۔ اِس کے سامنے اور وسطانی کعبیہ (medial malleolus) سے ۲ سینٹی میٹر نیچے دعام العرقوب (sustentaculum tali) ہے۔ زورقی ہڈی (navicular) کا حدیبہ دعام العرقوب سے تقریباً ۲،۵ سینٹی میٹر سامنے محسوس ہو سکتا ہے

1323

FIG. 1287.—The back of the left lower extremity.

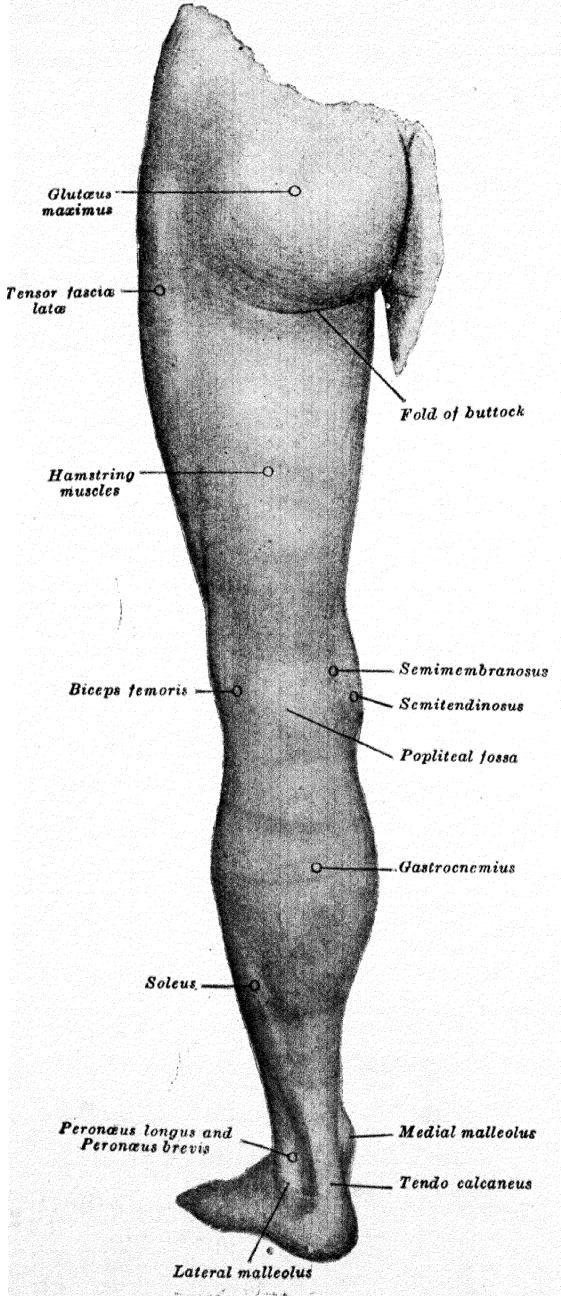

Fig. 1288.—The lateral surface of the right leg.

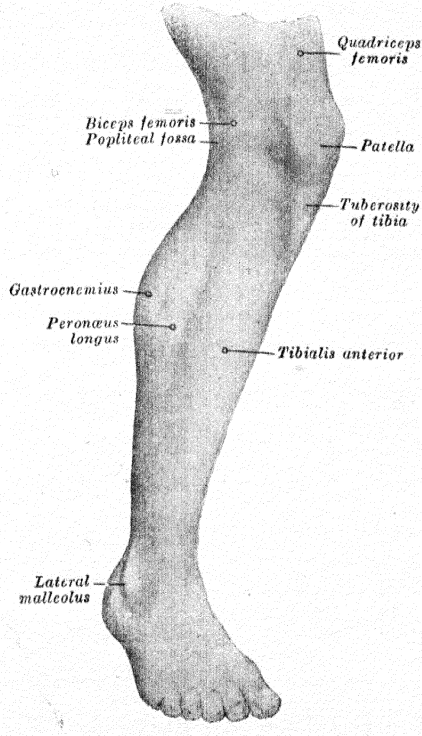

اور آگے بڑھ کر وہ جیب خفیف سا محسوس کیا جاسکتا ہے، جو پہلی بعد رسغی ہڈی کے قاعدے سے بنتا ہے اور اس سے ہڈی کے جسم کا سراغ اُس کے پھیلے ہوئے سر تک لگایا جاسکتا ہے۔ سر کے نیچے وسطانی سمسمانی ہڈی (sesamoid bone) ہے۔ پاؤں کے پہلوی جانب پر سب سے آخری عظمی اُبھار عقبیہ ہڈی (calcaneus) کے حدبہ کا جانبی زائدہ معہ اُس جیب کے ہے جو اس ہڈی کی پچھلی سطح کو جانبی سطح سے جدا کرتا ہے۔ اس سے سامنے عقبیہ ہڈی کی جانبی سطح کا بیشتر حصہ تحت الجلدی ہے۔ اُس پر جانبی کعبیہ (lateral malleolus) کے نیچے اور سامنے طروخی زائدہ جب وہ موجود ہو تو محسوس ہو سکتی ہے۔

اور آگے بڑھ کر **پانچویں بعد حماری** (metatarsal) ہڈی کا قاعدہ نمایاں ہے اور اس سے ہڈی کے جسم کا سر تک سراغ لگایا جاسکتا ہے۔

جیسا کہ بعد رسغی ہڈیوں کی حالت میں ہوتا ہے، بعد حماری (میٹاٹارسل) ہڈیوں کی ظہری سطحیں بآسانی متعین کیجاتی ہیں، اگرچہ اُن کے سر اُبھار نہیں بناتے اُن کی (plantar) سطحیں عضلات سے پوشیدہ ہوتی ہیں۔

1324

سلامیات (phalanges) اپنی تمام تر وسعت میں بآسانی جس پذیر ہیں۔

مفاصل۔ کولہے کا جوڑ عمیق المقام ہے اور ٹٹول کر محسوس نہیں کیا جاسکتا۔ قصبیہ (tibia) اور فخذی (femur) کے درمیان کا فاصلہ، جو گھٹنے کے جوڑ کا لیول ظاہر کرتا ہے، ہمیشہ آسانی سے محسوس کیا جاسکتا ہے۔ جب گھٹنا نیم خمیدہ ہوتا ہے تو رضفہ یعنی چینی ہڈی کا وسطانی کنارا، فخذی (فیمر) کا وسطانی قنداله، اور قصبیہ (ٹیبیا) کے وسطانی قنداله کا بالائی کنارا، یہ تینوں ایک ایسے مثلثی نشیبی رقبہ کی سرحد بناتے ہیں، جس سے اس جوڑ کا محل وقوع ظاہر ہوتا ہے، اور جو وسطانی ہلالیہ (medial meniscus) کے اگلے سرے کے سامنے واقع ہے۔

گھٹنے کا جوڑ اُن گڑھوں میں محسوس کیا جاسکتا ہے جو عضلات باسطہ کے اوتار (extensor tendons) اور وسطانی اور جانبی کعبیوں (malleoli) کے درمیان ہیں۔ جوڑ کے بسط یعنی پھیلانے (extension) میں عرقوب ہڈی (talus) کی بالائی مفصلی سطح قصبیہ (ٹیبیا) کے زیرین سرے کے اگلے کنارے سے نیچے اُبھر آتی ہے۔

بعد حماری سلامی (metatarsophalangeal) اور **بین سلامیاتی**

(interphalangeal) مفاصل سب حس پذیر ہیں۔

عضلات ۔ ران کے عضلات میں سے اگلے فخذی خطے کے عضلات (تصویر 1286) سطحی شکل پیدا کرنے میں بڑی حد تک حصہ لیتے ہیں۔ عضلۂ ناشر ردائے عریض (tensor fasciæ latæ) سوف حرقفی (ایلیاک کریسٹ) کے اگلے حصے کے بالکل نیچے اور عظم الفخذ کے طروخۂ کبیر (گریٹر ٹروکینٹر) کے اوپر اور سامنے ایک ارتفاع پیدا کر دیتا ہے۔ ایک ٹانگ پر کھڑا ہونے میں وہ نہایت نمایاں ہوتا ہے۔ اُس کے زیریں کنارے سے ایک میزاب، جو ردائے عریض (فیشیا لیٹا) کے حرقفی قصبیتی خطے سے پیدا ہو جاتا ہے، نیچے کی طرف گھٹنے کے جوڑ کے پہلوی جانب تک پھیلتا ہے۔ گھٹنے کے جوڑ میں حرقفی قصبیتی خطہ (iliotibial tract) ایک نمایاں بند شظیہ (فیبیولا) کے سر اور رضفہ (پیٹیلا) کے جانبی حاشئے کے درمیان بنا دیتا ہے۔ یہ عضلہ ذو راسین فخذیہ (بائسیپس فیموریس) کے وتر سے متوازیاً اور ایک انگشت چوڑائی پر اُس کے سامنے واقع ہے۔ **عضلۂ خیاط** (sartorius) کا بالائی حصہ فخذی مثلث (femoral triangle) کی جانبی سرحد بناتا اور جب عضلہ بحالتِ فعل (عامل) ہوتا ہے تو ایک نمایاں ترچھا حید بناتا ہے، جو نیچے ایک چھوٹے مستوی میں مسلسل ہوتا اور پھر بتدریج گھٹنے کے جوڑ کے وسطانی جانب پر ایک عام ابھار میں مخلوط ہو جاتا ہے۔ جب عضلۂ خیاط (سارٹوریس) حالتِ فعل میں (عامل) نہیں ہوتا تو عضلۂ اربعۃ الرؤوس (quadriceps femoris) اور عضلات مقربہ (adductors) کے درمیان ایک نشیب موجود ہوتا ہے، جو فخذی مثلث کے راس سے ترچھے طور پر نیچے اور وسطانیاً گھٹنے کے پہلو تک پھیلتا ہے۔ عضلۂ خیاط (سارٹوریس) اور ناشر ردائے عریض (tensor fasciæ latæ) کے درمیان کے زاویہ میں اگلے بالائی حرقفی شوکہ (anterior superior iliac spine) سے عین نیچے **عضلۂ مستقیمہ فخذیہ** (rectus femoris) ظاہر ہوتا ہے، اور جب یہ عضلہ حالتِ فعل میں (عامل) ہو تو اس کے کنارے متعین کئے جا سکتے ہیں۔ **عضلۂ وسیعہ جانبیہ** (vastus lateralis) ایک لمبا چپٹا مستوی بناتا ہے، جس پر حرقفی قصبیتی خطہ (ilictibial tract) کا میزاب عبور کرتا ہے۔ **عضلۂ وسیعہ وسطانیہ** (vastus medialis) ران کے زیریں نصف کے وسطانی جانب پر ایک بڑا ابھار بناتا ہے۔ یہ ابھار گھٹنے کی طرف بڑھتا جاتا اور ایک

FIG. 1289.—The mucous sheaths of the tendons round the ankle. Lateral aspect. (From a preparation by J. C. B. Grant.)

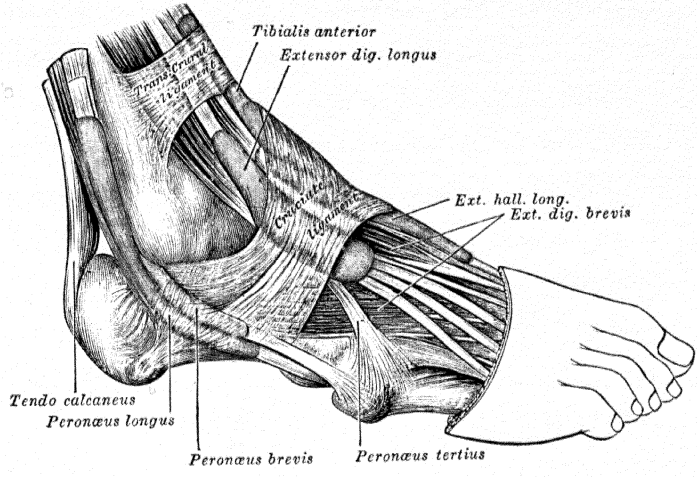

FIG. 1290.—The mucous sheaths of the tendons round the ankle. Medial aspect. (From a preparation by J. C. B. Grant.)

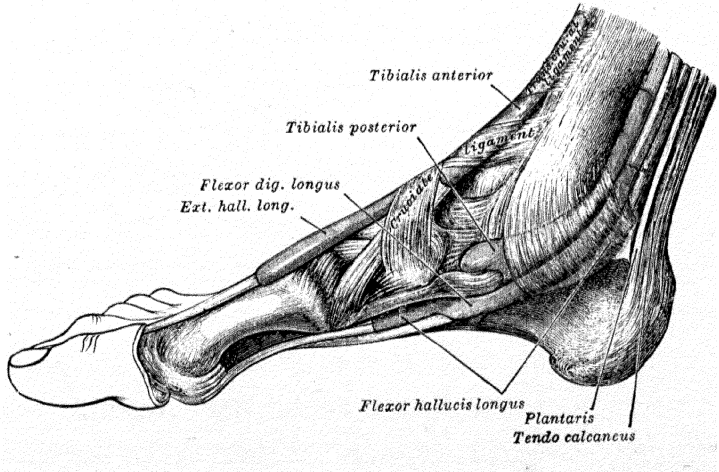

پورے خمیدہ خاکے کے ساتھ کسی قدر ناگہانی طور پر ختم ہو جاتا ہے۔ درمیانی عضلہ وسیعہ (vastus intermedius) کامل طور پر پوشیدہ ہے۔ عضلات مقربہ (adductores) ایک دوسرے سے تمیز نہیں کئے جا سکتے، باستثنائے عضلہ مقربہ طویلہ (adductor longus) کے سبدائی وتر اور عضلہ مقربہ کبیرہ (adductor magnus) کے زیریں وتر کے۔ جب عضلہ مقربہ طویلہ حالت فعل میں (عامل) ہو، یا جب جارحہ مجہول طور پر مبعد کر لیا گیا ہو تو اُس کا سبدائی وتر ایک نمایاں حید کے طور پر کھڑا ہو جاتا ہے۔ جو عانی ورنہ (ہوبک ٹیوبرکل) کے نواح سے ترچھے طور پر نیچے اور جانبًا دوڑتا اور فخذی مثلث کا وسطانی کنارا بناتا ہے۔ عضلہ مقربہ کبیرہ کا زیریں وتر ایک چھوٹے حید کے طور پر محسوس ہوتا ہے، جو نیچے کے طرف عضلہ خیاطہ (سارٹوریس) اور عضلہ وسیعہ وسطانیہ (واسٹس میڈیالس) کے درمیان سے عظم الفخذ (فیمر) کے وسطانی قندالہ پر کے مقربی ورنہ (adductor tubercle) تک پھیلتا ہے۔ عضلات مقربہ (adductores) ران کے بالائی حصے کی مثلثی فضا، کو جو عظم الفخذ اور حوض کے درمیان ہے، پُر کرتے ہیں اور ران کے وسطانی کنارے کا ڈول انہیں کے باعث ہوتا ہے، اور عضلہ رشیقہ (gracilis) ران کے خاکہ کو ہموار یا سطح کرنے میں بڑی حد تک حصہ لیتا ہے۔

1325

عضلہ الویہ کبیرہ (gluteus maximus) (تصویر 1287) جو پیچھے اُبھرا ہوا، سامنے پچکا ہوا ہے، سُرین کا بھرا ہوا گول خاکہ بناتی ہے۔ اُس کا زیریں کنارہ عصعص (coccyx) کے جانب سے ورکی حدبہ (ischial tuberosity) پر سے عظم الفخذ (فیمر) کے طروخہ کبیر سے تقریبًا دو سینٹی میٹر نیچے تک دوڑتا اور الوی دھراؤ (گلوٹیل فولڈ) پر سے ترچھے طور پر نیچے اور جانبًا عبور کرتا ہے۔ اُس کا بالائی کنارا غیر واضح الحدود ہے، اُس کے وسطانی کنارے کا زیریں حصہ مقابل عضلہ کے متناظر حصہ سے عمیق الوی شق (deep gluteal cleft) کے ذریعہ سے جدا ہوتا ہے۔ عضلہ الویہ وسطیہ (gluteus medius) کا بالائی حصہ طروخہ کبیر سے اوپر اور نیچے نظر آتا ہے، لیکن اُسکا زیریں حصہ مع عضلہ الویہ صغیرہ اور ران کے بیرونی عضلات دوّارہ (external rotators) کے، عضلہ الویہ کبیرہ (گلوٹیس میکسیمس) سے بالکل پوشیدہ ہے۔ عضلات کا وہ (hamstring muscles) عضلہ الویہ کبیرہ کے زیریں حاشیہ کے نیچے سے ظاہر

ہوتے ہیں۔ ابتداءً وہ تنگ (سکڑے) ہوتے ہیں اور واضح الحدود نہیں ہوتے۔ لیکن جوں جوں وہ نیچے اوترتے ہیں زیادہ نمایاں ہوتے جاتے ہیں اور بالآخر دو خوب واضح جیود میں منقسم ہو جاتے ہیں، جو اُن کے اوتار سے بنتے ہیں۔ یہ جیود بالضی حفرہ (popliteal fossa) کے بالائی حدود بناتے ہیں **عضلہ دو راسین فخذ** (biceps femoris) کا وتر ایک دبیز حبل ہے، جو شظیہ (فبولا) کے سر تک دوڑتا ہے۔ **نیم غشائی** (semimembranosus) اور **نیم وتری** (semitendinosus) عضلات کے اوتار وسطانیاً قصبیہ ہڈی (ٹیبیا) کو جاتے اور ایک خفیف سے نجوہ سے جدا ہوتے ہیں نیم وتری عضلہ (سیمی ٹینڈینوسس) نسبتہً زیادہ اوپری ہے اور جارحہ کی بعض اوضاع میں ایک تیز حبل کے طور پر محسوس ہو سکتا ہے، لیکن نیم غشائی عضلہ (سیمی ممبرینوسس) موٹا اور گول ہے عضلۂ رشیقہ (گریسیلس) اِن سے قدرے سامنے کو واقع ہے۔

عضلۂ قصبیہ مقدمہ (tibialis anterior) (تصویر 1288) قصبیہ (ٹیبیا) کے پہلوی جانب میں ایک نکلہ نما کلانی پیش کرتا اور اِس ہڈی کے اگلے عرف سے آگے نکلا ہوا ہوتا ہے۔ اُس کے وتر کا تعاقب قصبیہ اور ٹخنہ کے جوڑ کے محاذ پر اور وہاں سے پیر کی وسطانی جانب کے طول میں پہلی بعد حماری ہڈی (first meta tarsal bone) کے قاعدہ تک کیا جا سکتا ہے **عضلۂ شظیہ طویلہ** (peronæus longus) کے لحمی ریشے ٹانگ کے پہلوی جانب کے بالائی حصہ پر زیادہ نمایاں ہیں۔ وہ فجوات کے ذریعہ سے سامنے عضلۂ باسط الاصابع طویلہ (extensor digitorum longus) سے، اور پیچھے عضلۂ اخمصیہ (soleus) سے جدا ہوتا ہے۔ نیچے یہ لحمی ریشے یکایک ایک وتر میں ختم ہو جاتے ہیں، جو **عضلۂ شظیہ قصیرہ** (peronæus brevis) کے نسبتہً زیادہ چپٹے ارتفاع پر متراکب ہوتا ہے۔ جانبی کعبیہ (lateral malleolus) کے نیچے عضلۂ شظیہ قصیرہ کا وتر زیادہ نمایاں ہے اور اُس کا تعاقب پانچویں بعد حماری (میٹا ٹارسل) ہڈی تک کیا جا سکتا ہے۔

پشتِ پا پر (تصویر 1289) مستعرض اور صلیبی ساقی رباط (transverse and cruciate crural ligaments) کے نیچے سے باہر نکلنے والے اوتار پھیل جاتے ہیں اور طریقۂ ذیل سے شناخت کئے جا سکتے ہیں:۔ وسطانی ترین اور سب سے زیادہ بڑا **عضلۂ قصبیہ مقدمہ** (tibialis anterior) ہے، اِس کے بعد **حقیقی باسط الابہام** 1326

(extensor hallucis proprius) پھر **باسط الاصابع طویلہ** (extensor digitorum longus) ہے، جو اُن چار اوتار میں تقسیم ہوتا ہے جو پاؤں کی دوسری، تیسری، چوتھی اور پانچویں اُنگلی کو جاتے ہیں اور بالآخر **عضلہ شظیہ ثلاثی** (peronæus tertius) ہے۔ **عضلۂ باسط الاصابع قصیرہ** (extensor digitorum brevis) پشت پا پر ایک گول خاکہ اور جانبی کعبیہ کے سامنے ایک بھرا پن سا پیدا کر دیتا ہے۔

بین العظامی ظہری عضلات (interossei dorsales) بعد حماری (میٹا ٹارسل) ہڈیوں کے درمیان حائل ہوتے ہیں۔

گھٹنے کی پشت پر مابضی حفرہ (popliteal fossa) ہے جو اوپر عضلات کاذہ (hamstrings) کے اوتار سے اور نیچے عضلۂ توامیہ ساقیہ (gastrocnemius) سے محدود ہے۔ اِس حفرہ سے نیچے پنڈلی کا اُبھرا ہوا لحمی تودہ ہے جو عضلۂ توامیہ ساقیہ (گیسٹراک نیمیئس) اور عضلہ خمیصہ (سولیئس) سے پیدا ہو جاتا ہے (تصویر 1287) جب یہ عضلات حالتِ فعل میں (عامل) ہوتے ہیں تو **عضلۂ توامیہ ساقیہ** (gastrocnemius) کے کنارے دو خوب واضح منحنی خطوط بنا دیتے ہیں جو عقبیتی وتر (tendo calcaneus) کے طرف مستدق یا متقارب ہوتے ہیں۔ عضلۂ توامیہ ساقیہ کا وسطانی کنارا نسبتہً زیادہ نمایاں ہوتا ہے۔ ساتھ ہی **عضلۂ خمیصہ** (سولیئس) کی کوریں، عضلۂ توامیہ ساقیہ (گیسٹراک نیمیئس) کے ہر دو جانب خمیدہ فرزات بناتی ہیں جن میں سے جانبی فراز نسبتہً لمبا ہوتا ہے پنڈلی کا لحمی تودہ کسی قدر ناگہانی طور پر عقبیتی وتر (ٹینڈو کیلکے نیئس) میں ختم ہو جاتا ہے، جو اپنی وسعت کی بالائی تین چوتھائیوں میں گاؤ دُم لیکن نیچے کسی قدر چوڑا ہو جاتا ہے۔

جب **عضلۂ قصبیہ مؤخرہ** (tibialis posterior) حالت فعل میں ہوتا ہے تو اُس کا وتر قصبیہ کے زیرین حصہ کے وسطانی کنارے اور زورقی (نیوی کیولر) ہڈی کے حدبیہ کے درمیان ایک خوب واضح جیب پیدا کر دیتا ہے۔ اِس وتر کا تعاقب اوپر کے طرف وسطانی کعبیہ کے پیچھے تقریباً ۵ سینٹی میٹر فاصلہ تک کیا جا سکتا ہے۔

تلوے پر **عضلۂ مبعد الخنصر** (abductor digiti quinti) پہلوی جانب پر ایک تنگ گول ارتفاع، اور **عضلۂ مبعد الابہام القدم** (abductor hallucis) وسطانی جانب پر ایک نسبتہً چھوٹا ارتفاع بناتا ہے۔

عضلہ مثنیہ الاصابع قصیرہ (flexor digitorum brevis) جو انحنی
ترجیفی (plantar aponeurosis) سے نیچے بند ظاہر ہوتا ہے زیادہ
نمایاں نہیں ہوتا۔

شریان فخذی (femoral artery) جبکہ وہ حرض کی تلاز
(brim) پر سے عبور کرتی ہے فوراً محسوس ہوتی ہے۔ ران کے نیچے اس کے مقر میں
اس کے نبضان کی شناخت بتدریج زیادہ دقت طلب ہوتی جاتی ہے۔ جب گھٹنا خمیدہ
ہو تو ابضی شریان (popliteal artery) کا نبضان ابضی حفرہ
(popliteal fossa) میں بآسانی شناخت کیا جا سکتا ہے۔

متقدم قصبیتی شریان (anterior tibial artery) [illegible]
زیرین حصہ پر اوپری ہوتی ہے اور اس کا نبضان ٹخنہ (گٹے) پر سے ہوتے ہوئے کیا
جائے تو یہ شریان ظہر القدم (dorsalis pedis artery) سے جاملتی ہے۔
آخر الذکر کا نبضان پہلی بین بعد حماری فضاء (intermetatarsal space)
کے قربی سرے تک کیا جا سکتا ہے۔ مؤخر قصبیتی شریان (posterior tibial
artery) کا نبضان قصبہ (شیا) کی پشت کے زیرین سرے کے قریب ظاہر ہوتا ہے
اور وسطانی کعبیہ کے پیچھے بآسانی شناخت ہوتا ہے۔

اُوردہ۔ قربی تنوں کو دبانے سے پشت پا پر کی وریدی شبکہ اور صافن کبیر
اور صافن صغیر وریدیں (great and small saphenous veins) (صفحات
750 to 751) نمایاں ہو جاتی ہیں۔

اعصاب۔ جارحۂ زیرین کے اعصاب جنکی مقامیت بذریعہ حس متعین
کی جا سکتی ہے صرف یہ ہیں: عصب شظوی مشترک (common peroneal
nerve) جبکہ وہ شظیہ ہڈی کی گردن کے پہلوی جانب کے گرد پیچ کھاتا ہے اور (۲)
قصبیتی عصب (tibial nerve) جبکہ وہ قصبیہ کے زیرین سرے کے پیچھے سے
نیچے اترتا ہے۔

1327

FIG. 1291.—Nélaton's line and Bryant's triangle.

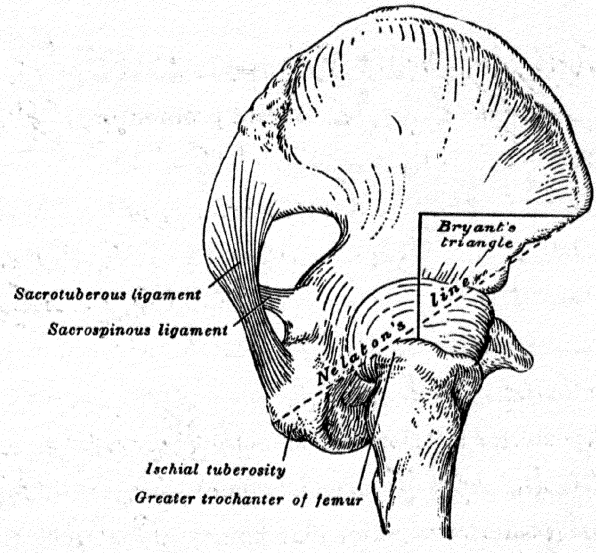

جارحۂ زیرین کی سطحی ترسیمات

امتیازی عظمی نشانات۔ اگلا بالائی حرقفی شوکہ (اینٹیریئر سوپیریئر ایلیاک اسپائن) راس العجز (sacral promontory) کے لیول پر ہے، اور پچھلا دوسرے عجزی فقرہ کے شوکی زائدہ کے لیول پر ہوتا ہے۔ حرقفی اعراف (iliac crests) کے بلند ترین نقطوں میں سے گزرتا ہوا ایک افقی خط چوتھے قطنی فقرہ کے شوکی زائدے میں بھی ہو کر گزرتا ہے، لیکن جیسا کہ پہلے بتلایا گیا ہے (صفحہ 1303) حرقفی اعراف پر کے درمیانی درنہ سے گزرنے والا عابر الدرنہ مستوی (transtubercular plane) پانچویں قطنی فقرہ کے جسم کو کاٹتا ہے۔ بڑے عرق النسائی کٹاؤ (greater sciatic notch) کا بالائی حاشیہ تیسرے عجزی فقرہ کے شوکی زائدے کے مقابل ہے، اور اس لیول سے قدرے نیچے پچھلا زیرین حرقفی شوکہ (posterior inferior iliac spine) ہے۔ پچھلے زیرین حرقفی شوکہ اور ورکی شوکہ (ischial spine) کی سطحی ترسیمات ایک ایسے خط میں ہیں جو پچھلے بالائی حرقفی شوکہ (posterior superior iliac spine) کو ورکی حدبہ (ischial tuberosity) کے بیرونی حصہ سے جوڑ دیتا ہے۔ پچھلا زیرین شوکہ پچھلے بالائی شوکہ سے ۵ سینٹی میٹر نیچے ہے اور ورکی شوکہ ۱ سینٹی میٹر نیچے ہے۔ ورکی شوکہ عصعص (coccyx) کے پہلے ٹکڑے کے مقابل ہے۔

جسم کی انتصابی وضع میں وہ خط جو عانی درنہ (پیوبک ٹیوبرکل) کو طرو خنہ کبیر (گریٹر ٹروکینٹر) کی چوٹی سے جوڑتا ہے تقریباً افقی ہوتا ہے۔ اس خط کا وسط فنجان (acetabulum) پر اور عظم الفخذ (فیمر) کے سر کے اوپر واقع ہے۔

سر کی مقاصد کے لئے ایک خط جو استعمال کیا جاتا ہے نیلیٹن کا خط (Nelaton's line) (تصویر 1291) ہے جو کہ بالائی حرقفی شوکہ سے ورکی حدبہ کے

نمایاں ترین حصہ تک کھینچا جاتا ہے۔ وہ فنجان (acetabulum) کے مرکز اور طروخۂ کبیر کے بالائی کنارہ پر سے عبور کرتا ہے۔ ایک اور سطحی ترسیم جو سریری اہمیت رکھتی ہے برائنٹ کا مثلث (Bryant's triangle) ہے، جس کا نقشہ طریقہ ذیل سے کھینچا جاتا ہے:۔ مثلث کا قاعدہ ایک خط بناتا ہے جو اگلے بالائی حرقفی شوکہ سے طروخۂ کبیر کی چوٹی تک جاتا ہے۔ اس کے اضلاع علی الترتیب ایک افقی خط سے بنتے ہیں، جو اگلے بالائی حرقفی شوکہ سے پیچھے کی طرف جاتا ہے، اور ایک انتصابی خط سے جو طروخۂ کبیر کی چوٹی سے اوپر کو جاتا ہے۔

1328 **مفصل عجزی حرقفی** (sacro-iliac articulation) پچھلا بالائی حرقفی شوکہ کے مرکز کے اوپر واقع ہے۔

کولے کا جوڑ (hip-joint) جیسا کہ اوپر بیان کیا گیا ہے، ایک افقی خط کے مرکز سے بتلایا جاسکتا ہے جو عانی درز سے طروخۂ کبیر کی چوٹی تک کھینچا گیا ہو۔ یا ایک نقطہ سے جو اُربی رباط (inguinal ligament) کے وسط سے نیچے اور قدرے جانبا ہو۔ **گھٹنے کا جوڑ** (knee-joint) اوپری ہے اور اُس کی سطحی ترسیم کی ضرورت نہیں ہوتی۔ **ٹخنے کے جوڑ** (ankle-joint) کا لیول اُس عرضی خط کا لیول ہے جو وسطی کعبیہ (middle malleolus) کی نوک کے لیول سے تقریباً ایک سینٹی میٹر اوپر ہوتا ہے۔ اگر پاؤں پھیلا دیا جائے تو عرقوب (talus) کا سرپشت پا کے وسطانی طرف ایک گول اُبھار کے طور پر نظر آتا ہے۔ اُس کے اور زورقی ہڈی کے حدبیہ (tuberosity of the navicular) کے درمیان **عرقوبی زورقی مفصل** (talonavicular joint) ہے۔ **عقبینی نردی مفصل** (calcaneocuboid joint) جانبی کعبیہ (lateral malleolus) اور پانچویں بعد حماری (میٹاٹارسل) ہڈی کے نمایاں قاعدے کے درمیان وسط میں واقع ہے۔ اس کو بتلانے والا خط عرقوبی زورقی مفصل (talonavicular joint) کے خط کے ساتھ متوازی ہے۔ پانچویں حماری بعد حماری مفصل (tarsometatarsal joint) کا خط بہت ترچھا ہوتا ہے۔ وہ پانچویں بعد حماری (میٹاٹارسل) ہڈی کے قاعدے کے اُبھار کے پیچھے شروع ہوتا ہے اور اگر اُسے جاری رکھا جائے۔ تو وہ پہلی بعد حماری (میٹاٹارسل) ہڈی کے سر میں سے ہو کر گزریگا۔ چوتھے اور تیسرے حماری بعد

FIG. 1292.—The front of the right thigh, showing the surface markings for the bones, the femoral artery, and the femoral nerve.

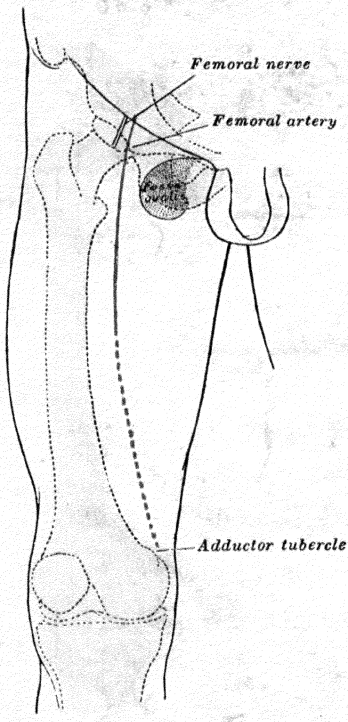

FIG. 1293.—The lateral aspect of the right leg, showing the surface markings for the bones, the anterior tibial and dorsalis pedis arteries, and the deep peronæal nerve.

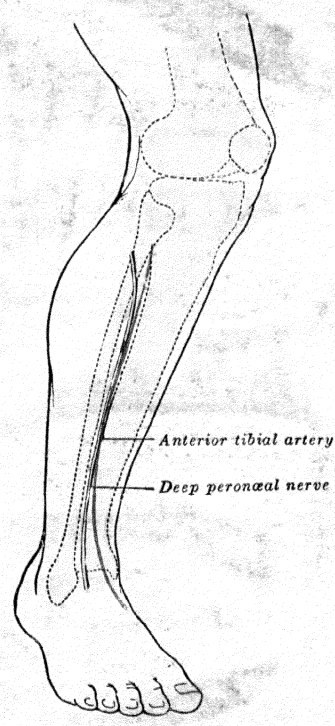

FIG. 1294.—The back of the left lower extremity, showing the surface markings for the bones, vessels, and nerves.

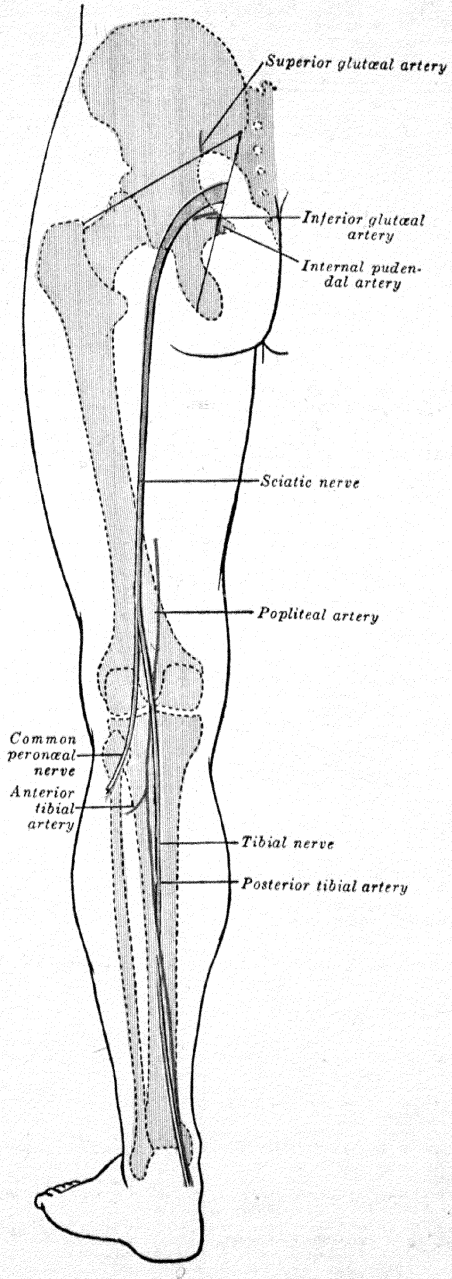

حماری مفاصل (tarsometatarsal joints) کے خطوط نسبتاً کم ترچھے ہوتے ہیں۔ پہلا **حماری بعد حماری مفصل** ایک مبزاب سے متناظر ہے جو پاؤں کے وسطانی کنارے پر حدیبۂ زورقی سے ۲،۵ سینٹی میٹر سامنے زور سے دبانے پر محسوس کیا جاسکتا ہے۔ دوسرے **حماری بعد حماری مفصل** کا محل وقوع اس سے ۲،۵ سینٹی میٹر پیچھے ہے۔ **بعد حماری سلامیاتی مفاصل** (metatarsophalangeal joints) متناظر انگشت ہائے پا کے وتران (webs) سے تقریباً ۲،۵ سینٹی میٹر پیچھے ہیں۔

1329 **عضلات**:۔ عضلات کو ظاہر کرنے کے لئے سطحی خطوط کی ضرورت نہیں لیکن تین بین عضلی فضائیں ایسی ہیں جن کی شناخت ضروری ہے:۔ یعنی فخذی مثلث (femoral triangle)، مقربی قنال (adductor canal) اور مابضی حفرہ (popliteal fossa)۔

فخذی مثلث (femoral triangle) اوپر اربی رباط (inguinal ligament) سے جانباً عضلہ خیاطیہ (sartorius) کے وسطانی کنارہ سے اور وسطاً عضلہ مقربہ طویلہ (adductor longus) کے وسطانی کنارہ سے محدود ہے۔ اس مثلث میں بیضوی حفرہ (fossa ovalis) (**فتحۂ صافنی** great saphenous opening) ہے جس میں سے ورید صافن کبیر (great saphenous vein) غوطہ زن ہوکر ورید فخذی (femoral vein) میں شامل ہوتی ہے۔ اس حفرہ کا مرکز عانی درنہ سے تقریباً ۴ سینٹی میٹر نیچے اور جانباً ہے۔ اس کا انتصابی قطر تقریباً ۴ سینٹی میٹر اور عرضی قطر تقریباً ۲،۵ سینٹی میٹر ہوتا ہے۔ فخذی حلقہ فخذیہ (femoral ring) کا مرکز عانی درنہ سے تقریباً ۲،۵ سینٹی میٹر جانباً ہے۔

مقربی قنال ران کے وسطی ثلث کے وسطانی حصہ میں واقع ہے۔ وہ فخذی مثلث کے راس سے شروع ہوتی اور عضلۂ خیاطیہ (سارٹوریئس) کے انتصابی حصہ سے گہری واقع ہے۔ **مابضی حفرہ** (popliteal fossa) اوپر اور وسطاً نیم غشائی (semimembranosus) اور نیم وتری (semitendinosus) عضلات کے اوتار سے، اوپر اور جانباً عضلۂ ذو راسین فخذیہ (biceps femoris) کے وتر سے، نیچے اور وسطاً عضلۂ توامیہ ساقیہ (gastrocnemius) کے وسطانی

سر سے نیچے اور جانباً عضلۂ توامیہ ساقیہ کے جانبی سر اور عضلۂ اخمصیہ (plantaris) سے محدود ہے۔

مخاطی پوششیں۔ ٹخنے کے جوڑ کے گرد کے اوتار کی مخاطی پوششوں کے اوضاع بنام تصاویر 1289، 1290 میں کافی طور پر بتلائے گئے ہیں۔ (نیز ملاحظہ ہو صفحہ 566)۔

شرائین:۔ تین خاص شریانوں یعنی بالائی اور زیرین الوی شرائین (superior & inferior glutæal arteries) اور اندرونی حیائی شریان (internal pudendal artery) کے سُرین پر باہر نکلنے کے نقطے طریقۂ ذیل سے بتائے جا سکتے ہیں (تصویر 1294)۔ عظم الفخذ (فیمر) قدرے خمیدہ کرکے اور اندر کی طرف گھما کر پچھلے بالائی حرقفی شوکہ سے ایک خط طروخۂ کبیر کے موخر فوقانی زاویہ تک کھینچا جاتا ہے۔ بڑے عرق النسائی سوراخ (greater sciatic foramen) کے بالائی حصے سے بالائی الوی شریان (superior glutæal artery) کے باہر نکلنے کا نقطہ اس خط کے وسطی ثلث اور بالائی ثلث کے مقام اتصال کے ساتھ متناظر ہے۔ ایک دوسرا خط پچھلے بالائی حرقفی شوکہ سے ورک حدیہ کے بیرونی حصہ تک کھینچا جاتا ہے۔ بڑے عرق النسائی سوراخ (گریٹر شیاٹک فورمین) کے زیرین حصہ سے زیرین الوی (inferior glutæal) اور اندرونی حیائی (internal pudendal) شرائین کے نکلنے کا نقطہ اس کے وسطی ثلث اور زیرین ثلث کے مقام اتصال کے ساتھ متناظر ہے۔ شریان فخذی (femoral artery) (تصویر 1292) کا ممر ایک خط کے بالائی دو ثلث سے ظاہر ہوتا ہے، جو اگلے بالائی حرقفی شوکہ اور ارتفاق عانہ کے درمیان ایک وسطی نقطہ سے عظم الفخذ (فیمر) کے مقربی درنہ (adductor tubercle) تک اُس وقت کھینچا جائے جبکہ ران کو مبعّد کرکے باہر کی طرف گھما لیا گیا ہو۔ شریان فخذی غائر (arteria profunda femoris) اُربی رباط کے تقریباً ۳ سینٹی میٹر نیچے شریان فخذی (femoral artery) سے نکلتی ہے۔ مابضی شریان (popliteal artery) (تصویر 1294) کے بالائی حصہ کا ممر ایک خط سے بتلایا جاتا ہے جو نیم غشائی عضلہ (semimembranosus) کے جانبی حاشیہ سے ران کے وسطی ثلث کے مقام اتصال پر شروع ہو کر مابضی حفرہ (پاپلیٹیل فاسا) کے وسط تک کھینچا گیا ہو۔ اس نقطہ سے وہ انتصاباً نیچے کی طرف اس خط کے

1330

لیول تک جاتی ہے جو قصبیہ کے حُدبیہ کے زیرین حصہ میں سے کھینچا جائے **مقدم قصبیتی شریان** (anterior tibial artery) (تصویر 1293) کو ظاہر کرنے والا خط شظیہ ہڈی (فیبولا) کے سر کے وسطانی جانب سے ایک ایسے نقطہ تک کھینچا جاتا ہے جو کعبیوں (malleoli) کے بیچوں بیچ ہو۔ یہ شریان شظیہ کے سر سے تقریباً ۳ سینٹی میٹر نیچے شروع ہوتی ہے۔ **شریان ظہر القدم** (dorsalis pedis artery) ایک خط سے ظاہر ہوتی ہے جو کعبیوں (malleoli) کے بیچوں بیچ کے ایک نقطہ سے پہلی بین بعد حماری فضا (intermetatarsal space) کے قربی سرے تک کھینچا جائے **مؤخر قصبیتی شریان** (posterior tibial artery) کا ممر (تصویر 1294) ایک خط سے دکھلایا جاسکتا ہے جو مابضی شریان (پاپلیٹیل آرٹری) کے اختتام سے یعنی مابضی حفرہ (پاپلیٹیل فوسا) کے مرکز سے ۲٫۵ سینٹی میٹر نیچے سے وسطانی کعبیہ (میڈیل میلی یولس) کی نوک اور عقبیتی وتر (tendo-calcaneus) کے وسطانی حاشیہ کے درمیان بیچوں بیچ تک کھینچا گیا ہو۔ اُس کی خاص شاخ یعنی **شظوی شریان** (peronæal artery) گھٹنے کے جوڑ کے لیول سے تقریباً ۷ یا ۸ سینٹی میٹر نیچے شروع ہو کر شظیہ ہڈی (فیبولا) کے خط کا تعاقب کرتی ہوئی زیرین قصبیتی شظوی مفصل (inferior tibio-fibular joint) کی پشت تک جاتی ہے۔ **وسطانی اور جانبی اخمصی شرائین** (medial and lateral plantar arteries) مؤخر قصبیتی شریان (پوسٹیریر ٹیبیل) کے اختتام سے شروع ہوتی ہیں۔ وسطانی (میڈیل) پاؤں کے انگوٹھے کے گولے کے وسط تک پھیلتی ہے اور جانبی (لیٹرل) پانچویں بعد حماری (میٹاٹارسل) ہڈی کے حُدبیہ سے وسطاً ایک انگشت بھر چوڑائی تک۔ اس آخر الذکر نقطہ سے **اخمصی محراب** (plantar arch) پاؤں پر سے عبور کر کے پہلی بین بعد حماری فضا (انٹر میٹاٹارسل اسپیس) کے قربی سرے کو جاتی ہے۔

وریدیں۔ ورید صافن کبیر (great saphenous vein) کا خط وسطانی کعبیہ کے محاذ سے قصبیہ ہڈی کے وسطانی حاشیہ کے طول میں مقربی درز تک کھینچا جاتا ہے، اور پھر وہاں سے بیضوی حفرہ (fossa ovalis) (فتحۂ صافنی (saphenous opening) کے مرکز تک۔ **ورید صافن صغیر**

(small saphenous vein) جانبی کعبیہ کی پشت سے مابضی حفرہ کے مرکز تک اوپر کی طرف جاتی ہے۔

اعصاب۔ جب ران باہر کی طرف گھمادی جائے تو **عرق النسا** (sciatic nerve) (تصویر 1294) کا مجمر ایک خط سے بتلایا جاتا ہے جو ورک کی حدبیہ کے بیرونی کنارے اور طروخدکبیر کے موخر فوقانی زاویہ کے درمیان ایک نقطہ سے جو تقریباً بیچوں بیچ ہو مابضی حفرہ کے بالائی زاویہ تک کھینچا گیا ہو۔ اس خط کا تسلسل جو انتصاباً مابضی حفرہ کے مرکز میں ہو کر گزرے **قصبیتی عصب** (tibial nerve) کے بالائی حصہ کا محلِ وقوع ظاہر کرتا ہے، لیکن مشترک **شظوی عصب** (common peronæal nerve) عضلۂ ذوراسین فخذیہ کے وتر کے خط کا تعاقب کرتا ہے۔ **عمیق شظوی عصب** (deep peronæal nerve) کا خط مقدم قصبیتی شریان (anterior tibial artery) کے خط کے ساتھ متناظر ہے اور **قصبیتی عصب** (tibial nerve) کے زیرین حصہ کے لئے جو خط ہے وہ مؤخر قصبیتی شریان (posterior tibial artery) کے خط سے متناظر ہے۔

تمت

آخری درج شدہ تاریخ پر یہ کتاب مستعار
لی گئی تھی مقررہ مدت سے زیادہ رکھنے کی
صورت میں ایک آنہ یومیہ دیرانہ لیا جائے گا۔

کتب خانہ

جامعہ عثمانیہ

۱۔ اراکین مجلس کی اجازت کے بغیر مجلس کتب خانہ کی کوئی کتاب باہر نہیں لے جائی جائیگی۔

۲۔ مجلس شبینہ شعبہ کتب خانہ کی کتابیں ایک ماہ کے لئے اپنے پاس رکھ سکیں گے اور اراکین دارالترجمہ کی کتابیں ایک ماہ کے لئے اپنے پاس رکھ سکیں گے۔

۳۔ طلبا اپنی درسی کتابیں ایک ماہ کے لئے اپنے پاس رکھ سکیں گے۔

۴۔ کتب خانہ کی کتابیں ایک ماہ کے لئے اپنے پاس رکھ سکیں گے۔

۵۔ ہر شخص جو کتاب دیا لینا چاہیگا۔

۶۔ کتاب کی قیمت کے برابر رقم جمع کرنی ہوگی۔

۷۔ کتابوں پر کسی قسم کا نشان یا کچھ لکھنا ممنوع ہوگا۔

۸۔ کتابوں کو کسی قسم کا نقصان پہنچانا یا پہنچنے دینا جائز نہیں۔

۹۔ قلمی نسخے اور ان کی کتابیں جلد ہی دیجائیں گی۔