

UNIVERSAL  
LIBRARY

**OU\_220783**

UNIVERSAL  
LIBRARY

MÉMOIRES  
DE  
L'ACADÉMIE DE CHIRURGIE

Publiés chaque semaine par

M. Jacques LEVEUF, Secrétaire général.

MM. Pierre OUDARD et Raoul-Charles MONOD, Secrétaires annuels.

---

TOME 74. — N° 25, 26.

Séances des 13 et 20 Octobre 1948.



MASSON ET C<sup>ie</sup>, ÉDITEURS  
120, Boulevard Saint-Germain - Paris

# CATGUT P. B. ROBERT ET CARRIERE

TRAITEMENT DE LA  
**CONSTIPATION**  
CHRONIQUE


# LACTOBYL

AUCUNE  
ACCOUSTOMANCE

LABORATOIRES LOBICA

25, RUE JASMIN - PARIS 16<sup>e</sup>

**GENTILE.** FABRICANT D'INSTRUMENTS DE CHIRURGIE  
49, Rue Saint-André-des-Arts, PARIS-VI<sup>e</sup>



PINCE COUPANTE A QUATRE ARTICULATIONS POUR LES APOPHYSES

Séances des 13 et 20 Octobre 1948.

SOMMAIRE

	Pages.
Correspondance . . . . .	587
<b>PREMIÈRE SÉANCE</b>	
Nécrologie : Décès du professeur Jacques Leveuf, secrétaire général de l'Académie de chirurgie. Allocution de M. LE PRÉSIDENT . . . . .	587
<b>DEUXIÈME SÉANCE</b>	
Nécrologie : Décès de M. Roussy, membre libre . . . . .	590
Rapports : Contribution à l'étude des néphrites graves, post-abortives, par eau de savon, par M. H. DAN. (Rapport de M. J. PATEL) . . . . .	590
Sur un cas de péricardite constrictive traitée par la péricardectomie, par MM. J. BRÉHANT, R. MECHALI et R. TOUBOUL. (Rapport de M. JEAN PATEL) . . . . .	597
Le cancer mammaire chez les femmes castrées, par MM. MARCEL DARGENT et MARCEL MAYER. (Rapport de M. P. MOULONGUET) . . . . .	602
Discussion en cours : Premiers résultats de l'emploi de la streptomycine dans le traitement des tuberculoses ostéo-articulaires, par MM. ETIENNE BERNARD, PAUL PADOVANI et M <sup>lle</sup> A. LOTTE . . . . .	604

## BIO-DIAGNOSTIC DE LA GROSSESSE \*

Envoyer 100 c. c. d'urine  
de bonne concentration  
sur ordonnance seulement

**H. & M. HINGLAIS**

30, RUE DE MIROMESNIL  
PARIS (8<sup>e</sup>). Anjou 37-14

# FOLLICORMONE

Gouttes huileuses en perles de gélatine

**buccale**

**SUPLÉE L'OVAIRE**

**ÉVITE LES INJECTIONS HUILEUSES**

20 à 40 CAPSULES pendant une semaine par mois.

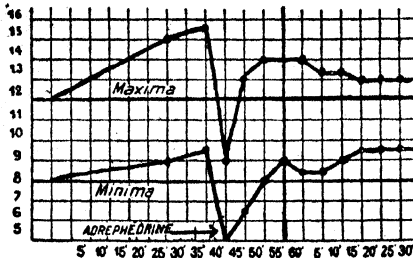
**30, RUE DE MIROMESNIL, PARIS**

# ADRÉPHÉDRINE BÉRAL

Par centièbre :  
1/4 mgr. Adrénaline  
+  
2 mgr. Éphédrine

1-<sup>er</sup> sous-cutané

Tous états de Schock  
et de Collapsus  
Instabilité circulatoire  
périphérique.



Relevement immédiat  
des tensions.

Maintien de la tension  
différentielle.


Rapidité d'action  
de l'Adrénaline  
avec continuité  
d'action de l'Éphédrine.

Approvisionnement assuré

Tél. MARcadet 19-74 et 92-60



7, 9, 10, Impasse Milord  
PARIS-18<sup>e</sup>



BISTOURIS  
ÉLECTRIQUES

MOTEURS  
CHIRURGICAUX

ASPIRATEURS

et toutes  
les applications  
de l'électricité  
à votre Spécialité

UN MATÉRIEL DE QUALITÉ

CORTICO-SURRENALE

## SYNCORTYL

MALADIE D'ADDISON  
SHOCK  
ASTHÉNIE - ADYNAMIE  
TOXI- INFECTIONS  
SYNDROMES DE DÉSHYDRATATION

Ampoules à 2, 5, 10 mg  
Comprimés d'implantation de 100 mg



LES LABORATOIRES ROUSSEL  
Laboratoires Français de Chimiothérapie  
119, Rue du Cherche-Midi - Paris  
LITIRÉ 68-22

117

# PHLÉBAFINE

Association de Morphine, Narcotine, Scopolamine, Éphédrine en Solution pour injections intramusculaires  
ou intraveineuses  
(Ampoules de 2 c.c.)

ANALGÉSIE GÉNÉRALE COMPLÉMENTAIRE DE L'ANESTHÉSIE LOCALE

Laboratoires SITSA, 15, rue des Champs  
ASNIÈRES (SEINE)



**Communications** : Corps étranger des voies digestives toléré pendant quarante cinq ans, par M. P. FUNCK-BRENTANO . . . . .

A propos de la communication de MM. Marc Iselein et Heim de . . . . .  
 d'embolie artérielle et « ischémie aiguë des membres », par M. RENE FOSTAINE. Discussion M. MARC ISELEIN. . . . .

**Présentation de film et de malade**, par M. JEAN GOSSSET. . . . .

**A propos du procès-verbal** . . . . . 612

**Rapports** : Eudo-anévrismographie pour anévrisme artério-veineux splénique, par M. MARIN PETROV. (Rapport de M. HENRI REDON) . . . . .

Volumineuse mucoécèle appendiculaire avec diverticule intracœcal compliqué d'abcès, par M. J. NOULLEAU. (Rapport de M. F. D'ALLAINES) . . . . . 616

Technique de la gastrectomie subtotale pour maladie ulcéreuse gastro-duodénale, par M. FREDERICO E. CHRISTMANN. (Rapport de M. F. D'ALLAINES). Discussion : MM. J. SÉVERIN, J. M. MOUCHET. 617

Sigmoidite perforée avec péritonite généralisée, par M. G. DELOUCHE. (Rapport de M. F. D'ALLAINES). 618

A propos des fistules duodénales et de leur traitement, par M. J.-L. BRENIER. (Rapport de M. J. MEILLER). Discussion : MM. JEAN GOSSSET, ROUJER et MEILLER. . . . .

**Communications** : Un an de chirurgie du cancer de l'œsophage, par M. ALAIN MOUCHET. Discussion : MM. RUDLER et ALAIN MOUCHET . . . . .


**Don de M. Abadie** . . . . .

**Élection d'une commission chargée d'examiner les titres des candidats aux places vacantes d'associés nationaux** . . . . . 621

**Errata** . . . . .

# SEPTICÉMINE CORTIAL

**Laboratoires CORTIAL, 7, rue de l'Armorique, PARIS (XV<sup>e</sup>)**



# PRÉ-ANESTHÉSIE — ANALGÉSIE NARGENOL

Association de camphosulfonates de dihydroxycodéine, scopolamine, éphédrine et spartéine.

EN AMPOULES DE 2 CC.

**Injections sous-cutanées.**

Médication

Préparatoire à toute anesthésie générale.  
Complémentaire de l'anesthésie locale ou rachidienne.  
Adjuvant d'une anesthésie superficielle.  
Analgésique.

Laboratoires Clin - Comar & C<sup>o</sup>, 20, rue des Fossés-Saint-Jacques, PARIS (V<sup>o</sup>)

**EXOSEPTOPLIX**  
(1162 F)  
★  
*Toutes les applications de la sulfamide thérapeutique*

**THERAPLIX**

98, RUE DE SEVRES - PARIS-VII

## GOMÉNOL

(Nom et Marque déposés)

Antiseptique idéal interne et externe

## GOMÉNOLÉO

5%, 10%, 20%, 33%

Flacons et Ampoules

GOMÉNOL CAPSULES

GOMÉNOL SIROP

GOMÉNOVULES


et toutes formes pharmaceutiques

LABORATOIRE DU GOMÉNOL

FRANÇOIS PREVET

Docteur en Pharmacie

48, rue des Petites-Écuries, PARIS-X

Les Laboratoires  Deliliane présentent un nouvel anesthésique de base

# NIRVANE

*Chirurgie*  
Pré-Anesthésie

*Médecine*  
Syndromes douloureux

DARNAULT ÉDIT

# MÉMOIRES DE L'ACADÉMIE DE CHIRURGIE

Séance du 13 Octobre 1948.

Présidence de M. LOUIS SAUVÉ, président.

## CORRESPONDANCE

1° Des lettres de MM. D'AUDIBERT CAILLE DU BOURGUET (armée) ; **BADELON** (Toulon), **BARRAYA** (Nice), **BRÉHANT** (Oran), **BRETON** (Pontoise), **CABY** (Corbeil), **COUDRAIN** (Saint-Quentin), **DEMIRLEAU** (Tunis), **FABRE** (Toulouse), **GIRAUD** (armée), **HERBERT** (Aix-les-Bains), **HUSSENSTEIN** (Tours), **INGELRANS** (Lille), **Raymond IMBERT** (Marseille), **MAGNANT** (Langon), **MIRALLI** (Nantes), **NAULLEAU** (Angers), **NÉDELEC** (Nantes), **PELLÉ** (Remes), **PERRIN** (Lyon), **SIMÉON** (marine), **STRICKER** (Mulhouse), **SUIRE** (Niort) posant leur candidature au titre d'Associé national.

2° En vue de l'obtention du prix Chupin, **M. A. FABRE** (armée) adresse à l'Académie son travail intitulé : *Les blessures par mines*.

3° En vue de l'obtention du prix Dubreuil, **M. René CHARRY** (Toulouse) adresse à l'Académie son ouvrage intitulé : *Chirurgie moderne de la hanche. Apport de la radiographie de profil*.

4° Une lettre de **M. Ricardo FINOCHIETTO** (Buenos-Aires) remerciant l'Académie des condoléances qu'elle lui a adressées à l'occasion du décès du Dr **Enrique FINOCHIETTO**.

5° Un travail de MM. **TALBOT** et **SARLIN** (armée) intitulé : *Tumeurs à myéloplaxes de l'astragale. Traitement conservateur*, est versé aux Archives de l'Académie sous le n° 494.

Des remerciements sont adressés aux auteurs.

## PREMIÈRE SÉANCE

### NÉCROLOGIE

**Décès du professeur Jacques Leveuf,**  
**secrétaire général de l'Académie de Chirurgie.**  
**Allocution de M. le Président.**

C'est un bien pénible devoir pour moi, mes chers Collègues, de vous annoncer la mort prématurée, presque tragique, de notre Secrétaire général, le professeur Jacques Leveuf. C'est la seconde fois en vingt ans qu'un de nos secrétaires généraux est frappé dans l'exercice de ses fonctions. Nous ressentons encore tous la douleur de la fin prématurée de Paul Lecène. Du moins avons-nous assisté à sa dernière maladie, du moins avons-nous pu lui rendre les derniers devoirs. Mais le destin de Leveuf nous touche par sa soudaineté, par son isolement. Nous savions bien, avant les vacances, qu'il fallait une cause grave pour l'écartier de notre Compagnie ; mais que de raisons d'espérer ! Sa jeunesse, son dynamisme, son incroyable activité, nous permettaient de croire à un retour favorable. Et voilà qu'à la fin d'août nous apprenons qu'il avait disparu intégralement, sans même qu'il nous soit donné de l'accompagner à sa

dernière demeure : semblable à ces astres qui brillent dans le firmament et disparaissent brusquement, frappés d'un cataclysme soudain. Nous gardons de Leveuf un tel souvenir lumineux que nous nous demandons si tout cela n'est pas un cauchemar et si nous n'allons pas revoir sa silhouette élégante et vive reprendre place à ce bureau.

Né d'une famille d'industriels limousins, Jacques Leveuf, après avoir commencé ses études médicales à l'école de Limoges, gravit rapidement, à Paris, tous les degrés de l'échelle des concours. Elève successivement de Thierry, de Potocki, de Segond, de Legueu, d'Ombredanne et de Delbet, il avait, certes, gardé l'empreinte de ses maîtres successifs, mais ce furent surtout Ombredanne et Delbet, dont la jeunesse persistante nous est une consolation et Legueu qu'il fit revivre dans un magnifique éloge — le seul qu'il ait prononcé. Ce furent ces trois maîtres qui façonnèrent d'abord son esprit scientifique : prédecesseurs magnifiques, parrains prestigieux du jeune professeur de clinique chirurgicale infantile dont la nomination en 1942 recueillit un unanime assentiment.

Vous vous rappelez tous l'énorme activité de Leveuf ; elle s'étendait à tous les domaines. Il ne se cantonnait pas dans les seules recherches de chirurgie infantile. La description remarquable qu'il fit des ganglions pelviens et de leur envahissement dans le cancer du col ; la contribution importante qu'il apporta, à la suite de son maître Delbet, à l'enclouage des fractures du col fémoral ; l'étude très poussée qu'il fit du syndrome de Volkmann, dans lequel il mit de l'ordre et de la clarté, sont des travaux majeurs et auxquels le temps a apporté sa consécration.

Mais c'est bien évidemment dans le champ de la chirurgie infantile que ce rude laboureur a tracé les plus profonds sillons. Son œuvre primordiale et certainement admirable concerne l'ostéomyélite. Certes, il fut précédé dans les résections diaphysaires par notre cher Hallopeau, lui aussi trop tôt disparu : lui moins il posa avec précision et modération les indications de cette opération qu'il vulgarisa et qui, il y a trente ans, eût semblé impensable. Mais ce qui appartient en propre à Jacques Leveuf, ce à quoi son nom mérite d'être attaché, c'est la révolution qu'il opéra dans le traitement des ostéomyélites aiguës. Révolution véritable : avant lui, on trépanait systématiquement, et souvent non sans dommage, Leveuf a renversé complètement la vapeur ; il a démontré victorieusement les bienfaits de l'expectative plâtrée ; et, par delà la mort, il continue, par cette technique, à sauver de nombreux enfants, à les sauver dans leur vie et dans les fonctions de leurs membres.

Le traitement et l'anatomie pathologique des luxations congénitales de la hanche a donné lieu également, de sa part, à des travaux majeurs ; là encore, il fit œuvre nouvelle et complète, en montrant, grâce à l'arthrographie, le rôle de l'interposition des parties molles, ce qui explique la précarité fréquente des réductions orthopédiques, et l'utilité des interventions sanglantes.

Il a fait bien d'autres travaux, et dans tous les domaines ; mais les travaux que j'ai cités sont, non pas ceux que j'ai choisis, mais ceux qu'il eût aimé que je choisisse, ceux dans lesquels son esprit scientifique avait plus précisément passé : c'est la première piété due aux morts que de souligner ce qui peut les rendre immortels.

A vrai dire, qui ne connaissait de Leveuf que son dynamisme en apparence primesautier, que sa vitalité exhubérante, que ses sautes d'humeur quelquefois un peu déroutantes, ne connaissait pas même la superficie de l'homme. Leveuf, dans ses travaux, a fait une œuvre réfléchie, cohérente, très approfondie, partant de l'anatomie pathologique et parfois de la bactériologie pour expliquer l'évolution des symptômes, préciser le pronostic, poser les bases logiques de la thérapeutique. C'était un savant méticuleux et profond : n'a-t-il pas écrit, à propos des exostoses ostéogéniques : « jamais l'expérimentation ne pourra produire des lésions d'une finesse comparable à celles de la pathologie ». Paroles

profondes, que je tiens à proposer au souvenir de ses pairs, à la méditation et à l'exemple des plus jeunes, à l'admiration de tous.

Dans l'intimité, Leueuf s'est montré fidèle dans ses amitiés, attaché à ses élèves ; instable seulement en apparence, il était de ceux sur qui l'on peut compter, et le Syndicat des Chirurgiens Français, qui l'avait choisi comme Président, savait bien ce qu'il faisait. A l'exemple de son maître Delbet, cette incomparable et vaste intelligence, il était sensible aux belles-lettres, aux arts ; bon pianiste, excellent appréciateur de la peinture et de la sculpture. c'était, au fond, un sentimental. Il l'était dans sa sollicitude pour les enfants victimes de la maladie, auxquels il cherchait à rendre leur part supportable ; il l'était quand il ne se croyait pas assez aimé ou apprécié ; il l'était surtout quand il camouflait sous une brusquerie apparente sa réelle sensibilité ; la douleur de ses élèves, devant laquelle je m'incline, en est la preuve.

Leueuf était un travailleur obstiné : toute sa vie était axée sur son œuvre. Il passait, quand il ne voyageait pas vers de lointains continents, des journées entières dans son service à établir et compiler une documentation considérable, qu'il est du devoir de ses élèves de ne pas laisser perdre. Il avait mis son service sur un très haut pied : il y avait installé un centre de recherches scientifiques, un centre de traitement de la poliomyélite, un centre de neuro-chirurgie infantile ; il rêvait, depuis son retour d'Amérique, d'y instituer un centre de chirurgie vasculaire et un centre de chirurgie néo-natale...

La mort que vous savez est venue interrompre ces réalités et ces espoirs. Il y a du tragique dans cette phrase de Labryère qu'il a citée au cours de sa leçon inaugurale : « La vie s'achève que l'on a à peine ébauché son ouvrage ». Leueuf aurait-il pu prévoir, et peut-être a-t-il obscurément prévu que cette phrase s'appliquerait à lui-même ? Car cette pensée, qui ne vaut pas pour les esprits médiocres, s'applique pleinement aux esprits supérieurs dont la mort interrompra toujours trop tôt l'œuvre. Et Jacques Leueuf en était un.

L'horreur de sa mort dans la même clinique et de la même manière que finit son fils bien-aimé, nous la ressentons pleinement ; mais lui-même, par une grâce particulière, presque incroyable, ne s'en est heureusement pas aperçu. Il a vécu ses dernières semaines dans une indifférence euphorique, seul de son entourage à ne pas s'apercevoir de son état, alors que sa femme, qui l'a veillé jour et nuit avec un dévouement admirable, cachait héroïquement son angoisse. Et il a disparu, dernière grâce, à une époque telle qu'il ne continuera pas à voir ce que nous voyons et qu'il ne verra pas ce qui nous reste à voir.

Permettez-moi, mes chers collègues, de ne pas terminer sur ces phrases amères. Je ne suis pas de ceux pour lesquels la mort est sans espérance ; je crois que Leueuf aura trouvé cette paix promise aux hommes de bonne volonté, ce repos mérité par les travailleurs obstinés, cet amour que le Maître a promis à qui aimerait les petits enfants, et Leueuf a fait beaucoup pour eux. Et, pour tout dire, que la phrase par laquelle il terminait, coïncidence extraordinaire, sa leçon inaugurale, est maintenant, pour lui, pleine de réalité : *Post tenebras, lux*. Après les ténèbres, la Lumière.

Que Madame Leueuf, dont nous admirons le dévouement vraiment héroïque et dont nous partageons la grande douleur, que sa fille, dont le beau-père continue les traditions médicales, veillent bien, par ma voix imparfaite, recevoir les condoléances respectueuses et profondément émuës de toute notre Compagnie.

La séance est levée en signe de deuil.

## DEUXIÈME SÉANCE

## NÉCROLOGIE

## Décès de M. Roussy, membre libre.

Il est du devoir de ma charge, mes chers Collègues, de vous annoncer la mort de M. Roussy. Nous l'avons prié, quand il était heureux, d'être membre libre de notre Académie. Nous ne devons pas l'oublier dans le malheur, et je suis sûr d'être votre interprète en présentant à sa famille l'expression de nos condoléances attristées.

## RAPPORTS

*Contribution à l'étude des néphrites graves, post-abortives, par eau de savon,*

par M. H. Dax (de Bordeaux).

Rapport de M. JEAN PATEL.

M. H. Dax, chef de clinique du professeur Charrier (de Bordeaux), s'est penché sur l'étude des hépato-néphrites qui succèdent aux avortements, sujet quelque peu délaissé depuis l'ouvrage, maintenant classique, que le professeur H. Mondor a fait paraître il y a douze ans (*Les avortements mortels*, Paris, 1936).

Fort de 2 observations personnelles et de recherches expérimentales, M. Dax reprend la question au point où elle était en 1936 : le savon semble bien être capable de produire l'hépatonéphrite ; mais ce n'est encore qu'une hypothèse.

Avec les documents que je vous communiquerai, Dax oppose aux néphrites sévères dont le *perfringens* est responsable, celles, en tout dissemblables, par savon, qu'il isole.

Je lui laisse, maintenant, la parole :

« Nous avons eu l'occasion, alors que nous nous intéressions primitivement à la pathogénie et au traitement des gangrènes utérines par eau de savon, d'observer parmi nos malades 2 cas extrêmement particuliers, où, chaque fois, l'hépatonéphrite fut d'apparition immédiate, immédiatement consécutive à l'injection d'eau savonneuse, sans aucune participation de *perfringens*, ni d'autre germe, et dans lesquels l'anurie fut immédiatement totale, primant les lésions génitales, et imposa, de ce fait, tout de suite, la décapsulation.

« Rapprochant ces 2 observations, où des biopsies furent pratiquées, des expériences menées parallèlement, nous nous croyons autorisés à décrire un type de néphrite suraiguë d'origine savonneuse exclusive, et dont le principal intérêt serait sa curabilité.

« En effet, bien que nous ne disposions que de 2 observations, et faisant bien entendu, à leur sujet, toutes les réserves de coutume, nous pensons que leurs communes étiologie, symptomatologie et évolution, en confrontation par ailleurs avec leur anatomie pathologique curieusement voisine, peuvent permettre de tracer un tableau qui s'oppose trait pour trait à celui, malheureusement quasi incurable, de l'authentique septicémie à *perfringens*.

« Certes, ces cas d'hépatonéphrites succédant immédiatement à l'injection d'eau savonneuse, et qui résultent d'une véritable embolie savonneuse, d'où leur gravité, sont assez rares, mais, comme le dit Mondor : on pourrait peut-être inventorier beaucoup d'observations antérieures et ne pas dire *perfringens* là

où le savon est seul en cause, et surtout passer sans tarder à la décapsulation au lieu de faire une hystérectomie inutile. L'hépto-néphrite reste chirurgicale ; mais ce n'est plus vers l'utérus qu'il faut se porter, c'est vers le rein ».

Avant de décrire le tableau de ces lésions, d'en préciser, selon nous, la thérapeutique, les indications opératoires et de donner ensuite lecture de nos 2 observations, nous tenons à signaler la très grande difficulté de ce diagnostic étiologique du syndrome ictéro-azotémique *post abortum*. Car pour déterminer :

1° La preuve du savon utilisé (nous savons combien les malades sont muettes à ce sujet), puis,

2° Quand cette preuve est faite, la nature infectieuse ou toxique de l'hépto-néphrite, les difficultés sont très grandes, d'autant plus qu'en dehors des septicémies suraiguës à *perfringens* qui peuvent tromper par leur précocité (car, en règle, elles évoluent à partir du troisième jour), le savon crée un terrain favorable au développement d'une authentique septicémie secondaire, et il faut alors opérer avant l'apparition de la septicémie.

« Nous ne pouvons insister ici sur les moyens cliniques ou de laboratoire, avancés pour permettre le diagnostic de l'étiologie savonneuse et nous supposons (ce fut le cas dans nos observations) que la malade ait avoué l'utilisation criminelle de l'eau savonneuse. Nous avons, par conséquent, l'intention d'opposer 2 *néphrites* : une curable et d'apparition immédiate, qui relève de l'embolie savonneuse, à une autre, celle-là bien connue, celle de la septicémie à *perfringens*, dans le seul but de préciser leurs indications thérapeutiques, bien différentes, nous le verrons.

« Schématiquement, dans le cas de néphrite savonneuse, la malade ressent, au moment de l'injection, une douleur très importante et rapidement lombaire. Cette lombalgie traduit-elle l'atteinte rénale ? Il est difficile de le dire. En tout cas, nos 2 malades l'ont très nettement ressentie et cette douleur s'oppose à la simple douleur pelvienne des autres malades où l'embolie n'a pas lieu. Ce qui est surtout caractéristique, c'est le cortège symptomatique qui témoigne de l'atteinte des nombreux organes touchés par l'embolie : phénomènes pulmonaires (dyspnée, petites hémoptysies, points de côté aux bases, oppression, cyanose) ; phénomènes nerveux (parésies transitoires, troubles visuels, céphalée) ; phénomènes cardio-vasculaires (tachy-arythmie, phénomènes de collapsus) surtout phénomènes hépatiques (subictère très précoce). Ces phénomènes, en dehors du subictère, sont passagers ; seuls, les phénomènes hépatiques et rénaux vont persister ; le subictère s'intensifie, mais jamais il n'y a ictère véritable. Les téguments de la malade sont plutôt gris, cyanosés et, ce qui retient tout de suite l'attention, c'est l'état d'adynamie ; la malade est abattue, prostrée. Du côté rénal, enfin, but de notre étude, les signes sont immédiats : oligurie d'emblée : les urines ont une couleur porto ou hématique, témoignant de l'hémolyse provoquée par le savon et, par la suite, en moins de vingt-quatre heures, l'anurie est totale. L'azotémie s'élève tout de suite, les autres constantes du sang, chlorémie en particulier, étant peu modifiées.

« Cette anurie est irrémédiable, si l'on s'en tient au traitement médical ; dans notre première observation, en effet, nous attendîmes trois jours en rechlorurant, glucosant et injectant de la novocaïne par voie intraveineuse ; nous associâmes même des infiltrations bilatérales des pédicules rénaux, mais en vain. C'est alors que nous nous déterminâmes pour la décapsulation.

« La décapsulation unilatérale ne suffit pas, et l'azotémie, qui était à 2 gr. 20 avant la première décapsulation, atteignit 4 gr. 10 le surlendemain, malgré un traitement médical associé. Ce ne fut qu'après la deuxième décapsulation que la guérison fut obtenue très rapidement. Nous voulons surtout insister sur cette évolution, immédiatement grave, de la maladie, dont seule, la décapsulation bilatérale eut raison ; et chez notre deuxième malade, devant le même état d'anurie immédiate, nous n'attendîmes point et décapsulâmes immédiatement. Il fallut également pratiquer 2 décapsulations dans ce cas ; ce qui semblerait

prouver l'existence d'une inhibition du rein non décapsulé sur celui qui l'est, et poserait éventuellement la question de la décapsulation bilatérale malgré sa gravité.

« Ce qui nous a frappé dans ces 2 cas, c'est la similitude des biopsies pratiquées au cours des 4 décapsulations. En effet, en dehors des caractères de néphrite épithéliale tout à fait nets, ce qui oppose ces néphrites à celles de la septicémie à *perfringens*, où l'anurie est d'origine mécanique et due au blocage des tubes par des produits d'hémolyse, nous avons constaté toujours, et ceci sans pouvoir nettement l'expliquer, l'amélioration constante de l'état histologique du deuxième rein par rapport au premier.

« S'il est permis, ici, de faire une hypothèse expliquant cette amélioration histologique du deuxième rein non décapsulé, nous dirions qu'il doit s'agir d'un mécanisme sympathique qui, cependant, laisse persister une inhibition rénale puisque la deuxième décapsulation (il en fut ainsi dans nos 2 cas) est nécessaire pour rétablir parfaitement la diurèse.

« Malgré la fragilité de cette hypothèse, il n'en reste pas moins curieux que dans nos 2 cas l'état du deuxième rein était toujours meilleur que celui du premier. Cette assertion serait à vérifier.

« Par ailleurs, ces constatations histologiques, relevées sur les malades, sont identiques à celles obtenues chez l'animal. Il s'agit, là aussi, d'un syndrome d'hépatonéphrite (déterminée expérimentalement par l'injection d'eau de savon dans la veine cave inférieure pour provoquer l'embolie).

« Les lésions hépato-rénales sont très intenses et aboutissent à la mort par anurie. »

Par conséquent, nous pouvons isoler un type de néphrite aiguë toxique dont les caractéristiques anatomo-cliniques la rapprochent de la néphrite du sublimé et qui est la conséquence d'une nécrose rénale par le savon embolisé. Cette néphrite serait curable à la lumière de 2 observations que voici :

OBSERVATION I (Service de M. le professeur Massé). — Mme S... (Marie), vingt-cinq ans, enceinte de deux mois, se fait une injection d'eau de savon. L'injection a été précédée de la pose d'une sonde. Aussitôt : lombalgie très pénible, elle perd un petit peu de sang et présente également des urines rouges ; elle est alors hospitalisée et l'on constate un état d'oligurie, accompagné de subictère. On tente de rétablir la diurèse par une double infiltration des pédicules rénaux, et par du sérum glucosé associé à la novocaïne par voie veineuse. Le troisième jour, l'anurie totale : urée à 2 gr. 20 ; les autres constantes du sang sont normales. On procède alors à la décapsulation du rein droit. Une biopsie est pratiquée au cours de l'intervention ; elle montrera des glomérules écrasés et des tubes contournés très altérés ; infiltration du pédicule rénal au cours de l'intervention. Malgré la décapsulation et une diurèse de 50 c. c. l'azotémie monte à 4 gr. 10 le surlendemain. La deuxième décapsulation est pratiquée, le rein gauche plus gros se laisse mieux décapsuler et fait hernie. Une biopsie est également pratiquée. Infiltration du pédicule rénal. Dès lors débacle urinaire qui atteint 3 litres. Quatre jours après l'intervention, l'urée tombe en flèche et atteint 20 centigrammes dix jours après. Guérison totale. Suites simples.

OBS. II (recueillie dans le même Service). — Mme D... (Marcelle), vingt-six ans, se fait une injection d'eau de savon intra-utérine au deuxième mois de sa grossesse. Lombalgie très vive, lipothymie ; état d'anurie immédiat après miction d'urines porto ; tentative de traitement médical pendant vingt-quatre heures sans résultat (glucose et novocaïne).

L'azotémie atteignant 1 gr. 90, et l'anurie ne cédant pas, décapsulation droite suivie, deux jours après, d'une décapsulation gauche en raison de la persistance d'un état d'oligurie. Guérison rapide par la suite, l'urée avait atteint 2 gr. 20 après la deuxième décapsulation.

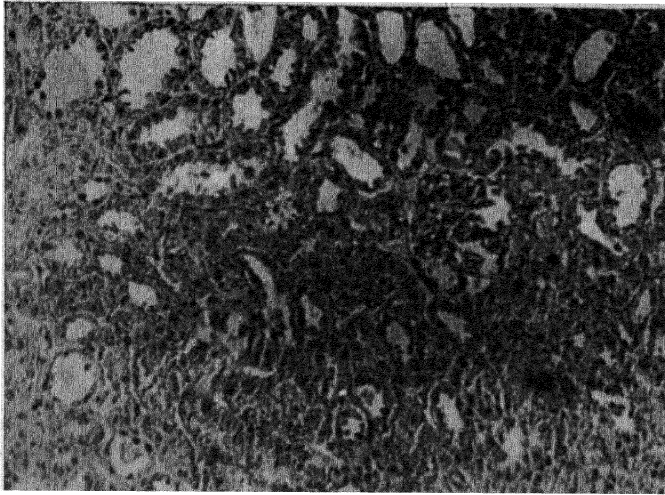
Voici nos 2 observations ; nous les avons considérablement résumées, mais nous nous hâtons de dire qu'en dehors des faits signalés il n'y eût rien de très particulier. La chlorémie était normale, les malades ne vomissaient pas, n'avaient pas d'œdèmes, leur tension restait normale. Du côté génital enfin, le curage avait précédé toute autre thérapeutique et il n'y avait de ce côté aucun élément

de gravité. Signalons que nous avons appliqué à ces 2 malades, de vue génital, une méthode qui nous est personnelle, la pénicilline intra-utérine en goutte à goutte qui nous est apparue un élément de sécurité accrue. Nous pensons, en effet, que bien des endométrites à *perfringens* peuvent en

DOCUMENTS MICROPHOTOGRAPHIQUES, CLINIQUES (1)  
ET EXPÉRIMENTAUX

*Documents cliniques* (microphotographies des biopsies pratiquées au cours des décapsulations pour néphrite savonneuse).

PREMIÈRE MALADE.



*Première décapsulation.* — Signes de néphrite épithéliale. La lumière des tubes contournés est relativement libre et assez grande. Les tubes contournés présentent des lésions dans un grand nombre d'entre eux. Les cellules ont subi une dégénérescence importante. Le cytoplasme est effrité et plus ou moins dispersé dans la lumière du tube. On perçoit difficilement les noyaux. Les glomérules paraissent rétractés, laissant un espace, plus ou moins important, entre le bouquet vasculaire et la capsule de Bowman.

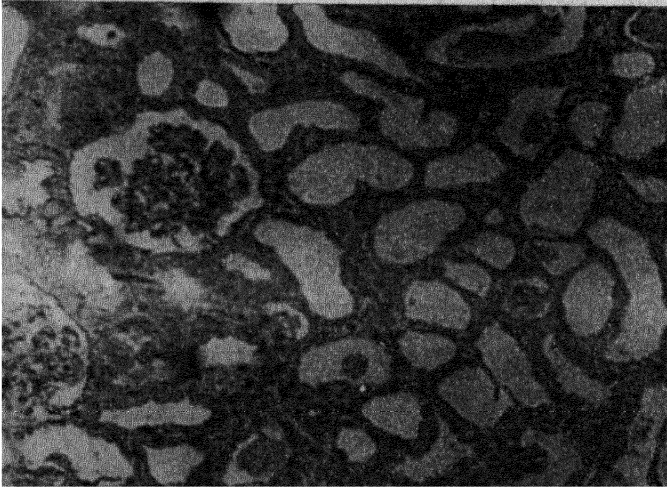
En conclusion : prédominance d'importantes lésions de néphrite épithéliale. Glomérules paraissant écrasés peut-être par un exsudat entre la capsule et le bouquet vasculaire. Lumière des tubes assez grande.

bénéficier et permettre ainsi d'éviter l'hystérectomie. Donc, méthode conservatrice, utile chez les femmes jeunes, et, d'autre part, dans le cas qui nous intéresse ce traitement *a minima* des lésions utérines, réserve toute la résistance de la malade pour lui permettre de subir la décapsulation curatrice.

« Nous allons maintenant opposer les 2 néphrites, par eau de savon et par *perfringens*, à quatre points de vue.

1° *Au point de vue clinique.* — La première est précoce, d'apparition immédiate, peut-on dire. Nous avons vu ses signes distinctifs un peu plus haut. La deuxième est d'apparition plus tardive, puisqu'elle succède à une lésion utérine qui est le nid du *perfringens*. Les caractéristiques de l'ictère de la septicémie

(1) Dans le texte qui suit, nous entendons par documents cliniques, les documents concernant les malades par opposition aux documents d'animaux d'expérience.

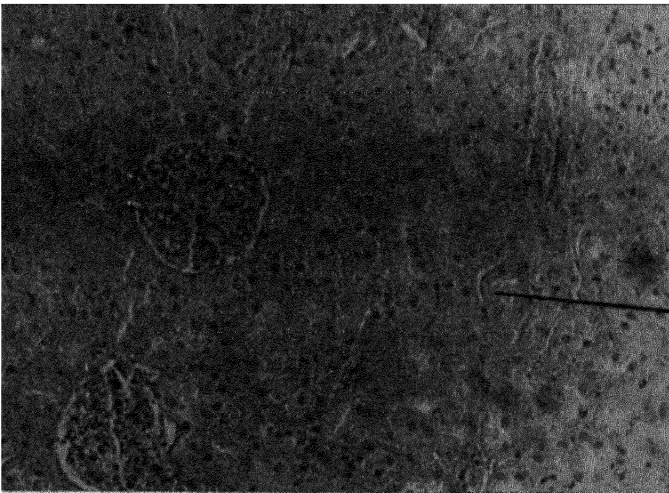


*Deuxième décapsulation* (deux jours après). — L'aspect est sensiblement analogue à celui de l'autre rein. Prédominance de signes de néphrite épithéliale. Celle-ci est, cependant, bien moins importante que sur l'autre rein. Le rein semble avoir « respiré », comme en témoigne l'espace encore plus grand entre le glomérule et sa capsule. La lumière des tubes est également plus grande. Même constatation plus loin dans la microphotographie de la deuxième décapsulation de la malade n° 2.

Bref, signes histologiques de glomérulo-néphrite localisée à l'appareil sécréteur. Notez l'amélioration histologique dans la deuxième microphotographie. (Si l'on suppose, ce qui est logique, que l'état de ce rein était analogue au premier, deux jours avant.)

*Documents expérimentaux* (reproductions de la néphrite savonneuse et de la néphrite à *perfringens*) : Confronter avec la clinique).

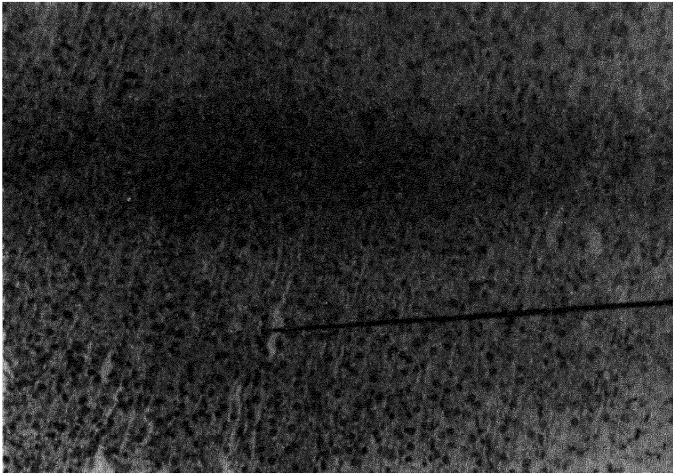
1° NÉPHRITE SAVONNEUSE.



*Néphrite savonneuse (zone corticale du rein).*

Signes de néphrite épithéliale. Lésions glomérulaires et tubulaires. Exsudat dans la lumière des tubes

à *perfringens* sont différentes : ictère rouge, orangé. D'autre part, il existe des signes inflammatoires : frissons, température ; l'anurie est moins rapide. Au



*Néphrite savonneuse (zone médullaire).* — Notez simplement en dehors de la néphrite épithéliale, que la lumière des tubes excréteurs est libre il n'y a pas d'hémolyse.

2° NÉPHRITE A *perfringens*.



Tous les tubes droits visibles sur cette microphotographie sont bloqués par les produits d'hémolyse remarque qui va en accord avec les documents cliniques ci-dessus fournis.

point de vue humoral, dans le cas du savon comme dans le cas du *perfringens*, azotémie rapidement élevée ; chlorémie, normale pour le savon, abaissée dans le deuxième cas. Enfin, l'hémolyse est beaucoup plus accentuée avec le *perfringens*.

2° *Au point de vue anatomo-pathologique.* — Dans le premier cas, le rein est gris jaunâtre, parsemé de points hémorragiques ; à la lombotomie, il se laisse bien décapsuler. Les lésions histologiques sont celles d'une néphrite épithéliale touchant électivement l'appareil sécréteur. Glomérules tassés, congestifs, tubes contournés et anses de Henle altérés ; les noyaux sont mal visibles. Exsudat dans la lumière. La région excrétrice est moins touchée. Nous avons vu l'amélioration rapide après décapsulation au point de vue histologique, et ceci dans les 2 cas. Les glomérules paraissent beaucoup moins écrasés et les tubes plus dilatés. Dans le cas du *perfringens*, nous ne rappellerons pas les faits bien connus de rein violet à la lombotomie, mais attirons l'attention sur le fait qu'à l'opposé du savon, les lésions sont surtout de type mécanique par blocage des tubes par des produits d'hémolyse ; ces lésions sont surtout localisées au niveau de l'appareil excréteur, l'appareil glomérulo-tubulaire étant peu touché.

3° *Au point de vue thérapeutique.* — Dans le premier cas, la décapsulation nous apparaît comme un traitement idéal, puisqu'il s'agit d'une anurie aiguë ; celle-ci doit cependant être précédée d'un traitement médical à base de glucose et de novocaïne ; mais néanmoins, il ne faut pas trop en attendre et pratiquer rapidement la décapsulation. Signalons ici que Mondor, faisant allusion à son observation, a insisté sur la rechloruration ; mais nous n'y avons pas eu recours dans nos 2 observations car la chlorémie était normale. Comme adjuvant thérapeutique, nous nous sommes servis de la pénicilline intra-utérine, ne serait-ce qu'à titre prophylactique ; car, répétons-le, il faut éviter la possibilité d'une véritable éclosion d'une septicémie à *perfringens*, où la guérison est très aléatoire ; bien entendu, pénicillothérapie générale.

Dans le second cas, l'existence d'une hépato-néphrite est presque un arrêt de mort car les malades, même bien traitées par la pénicilline, ont vu disparaître le *perfringens* de leur sang et sont mortes néanmoins d'anurie (Reilly, *La Presse Médicale*, janvier 1946).

Il faut donc instituer le plus précocement possible la pénicillothérapie pour éviter l'hémolyse mortelle, et savoir passer entre une reprise suffisante de l'état général et un blocage rénal encore compatible avec la guérison, pour pratiquer la décapsulation indispensable. En effet, décapsuler d'abord n'est pas supporté par les malades trop fatigués, comme attendre trop longtemps est également sans espoir, en raison du nombre des tubes bloqués. Ce traitement reste donc idéal.

4° *Le pronostic reste le quatrième point de comparaison ;* la lecture des précédentes lignes montre, éloquentement, la différence de gravité des deux tableaux et nous faisons le vœu de voir reconnaître le plus tôt possible le syndrome à sa *période de curabilité* pour éviter l'inéluctable septicémie secondaire mortelle. Ainsi la décapsulation précoce apparaît non seulement comme curatrice, mais prophylactique, en association avec la pénicilline.

Nous produisons ci-joint les microphotographies de nos 2 observations, ainsi que celles d'une septicémie à *perfringens* pour en montrer l'opposition. Également, celles de nos expérimentations et les feuilles de température.

CONCLUSIONS. — Nous concluons en disant qu'il faut, à côté des hépato-néphrites classiques vues par Mondor qui a jeté le cri d'alarme, réserver, peut-être, une place à une forme clinique spéciale de néphrite suraiguë toxique, pure, sans adjonction d'autre facteur, résultat de l'embolisation savonneuse, et dont le caractère principal, sur le terrain pratique, serait, par opposition à la néphrite par *perfringens*, sa curabilité par décapsulation. »

Tels sont les faits, bien observés, et les suggestions que M. Dax a cru bon de nous communiquer. Ils viennent, semble-t-il, à l'appui de l'hypothèse que M. Mondor formulait dans son bel ouvrage, à savoir que seul, sans *perfringens*, le savon est capable de déclencher des néphrites graves. Ils méritent donc d'être retenus, et je remercie leur auteur de nous les avoir adressés.

## Sur un cas de péricardite constrictive traitée par la péricardectomie,

par MM. J. Bréhant, R. Mechali (*In memoriam*) et R. Touboul (d'Oran)

Rapport de M. JEAN PATEL.

A Paris, la première étude, étayée par une observation personnelle, sur le traitement chirurgical des péricardites constrictives, fut faite par moi, ici même, en 1941. Ai-je ou non donné l'impulsion ? Toujours est-il que, depuis lors, notre Académie a recueilli quelques cas calqués sur le mien, et que l'expérience parisienne de la péricardectomie s'est notablement enrichie.

Ayant assez de fois abordé cette question, quand de nouveaux cas se présentaient (1), je ne songe pas à la reprendre aujourd'hui, à l'occasion de l'observation que Bréhant, d'Oran, nous adresse, et dont voici les épisodes :

« B... (Mohamed), âgé de douze ans, est admis le 15 mai 1947, dans le service de médecine infantile de l'hôpital civil d'Oran, pour dyspnée d'effort et ascite. L'apparition des premiers signes semble remonter à un an.

A l'entrée, on est en présence d'un enfant chétif, pâle, paraissant plus jeune que son âge (taille de 1 m. 28; poids de 35 kilogrammes). Au repos, il est déjà dyspnéique, et son essoufflement augmente à l'effort. L'abdomen présente un syndrome d'ascite libre, abondante sans circulation collatérale. La rate est percutable sur trois travers de doigts. Le foie augmenté de volume, déborde d'un travers de main le rebord costal droit ; il est lisse, dur et douloureux ; sa pression détermine un reflux hépato-jugulaire des plus nets.

A l'appareil pulmonaire, on note de la submatité et des râles congestifs aux deux bases. Les battements cardiaques, à l'inspection et à la palpation, ne sont pas perçus. A l'auscultation, les bruits sont rapides, mais réguliers, frappés avec une intensité normale. Le pouls est à 104 ; la tension artérielle de 9-6.

Il existe un léger œdème des membres inférieurs. On note une oligurie à 300 c. c. Les urines ne renferment ni sucre ni albumine. Densité, 1,020 ; Urée, 15 gr. 75.

La ponction d'ascite retire 2 lit. 500 d'un liquide jaune citrin contenant 45 grammes d'albumine. Rivalta négatif. Pas de réaction cytologique. Bordet-Wassermann négatif. Pas de germes. Absence de bacilles de Koch.

Anti-réaction à la tuberculine fortement positive.

La radiographie des poumons ne révèle aucune lésion pulmonaire en dehors d'un aspect de stase sous forme de surcharge hilair, et de plages d'opacité floue aux deux bases. Le cœur est augmenté de volume : diamètre transverse, 11 centimètres ; D'G 13 centimètres ; DG', 1 cm. 8 ; GG', 5 centimètres. Flèche ventriculaire, 1 cm. 5.

A la radioscopie, on note qu'en dehors de faibles battements dans la région de la base, l'ombre cardiaque demeure parfaitement immobile.

Après une phase d'observation, les diurétiques et les toni-cardiaques administrés amènent une augmentation de la diurèse qui dépasse 1 litre, une diminution des signes fonctionnels, de l'ascite et des œdèmes.

L'amélioration est notable, mais elle ne se produit que très lentement, puis elle cesse.

Ensuite, l'état reste stationnaire pendant une longue période au cours de laquelle la température oscille autour de 38°. Hémo-cultures et sérodiagnostics sont négatifs. Du calcium par voie intraveineuse, des vitamines C et D sont administrés.

Le mois d'octobre voit se dessiner une évolution favorable. Les œdèmes ont disparu, l'ascite elle-même est en diminution, l'enfant peu essoufflé se lève et joue.

(1) Loeper (M.), Patel (Jean) et Ledoux-Lebard (Guy). Sur le traitement chirurgical des péricardites constrictives (à l'occasion d'un cas guéri par la péricardectomie). *Mémoires de l'Académie de Chirurgie*, séances des 2 et 9 juillet 1941, 67, nos 22-23, 596-604, 2 fig. ; La cure opératoire des péricardites constrictives. *La Presse Médicale*, 16 décembre 1941, n° 108, 1333-1335, 5 fig. — Patel (Jean) et Ledoux-Lebard (Guy). La péricardite chronique constrictive. *Le Progrès Médical* 24 janvier 1943, n° 2, 29-34. — Patel (Jean). L'état actuel des connaissances sur le traitement chirurgical des péricardites constrictives. *Schweizerische medizinische Wochenschrift*, 1<sup>er</sup> octobre 1945, an. 75, nos 39-40, 882-884 ; La cure opératoire des péricardites constrictives, in *Traité de Médecine*, 40, Masson et C<sup>ie</sup>, édit. (sous presse).

Cette amélioration n'est que passagère, car la reprise des symptômes confine le malade au lit, et exige la reprise du traitement toni-cardiaque et diurétique, en même temps que la vitaminothérapie B, C et D.

Cependant, la température va présenter une courbe très irrégulière, n'obéissant plus au traitement quinique. De longues périodes d'apyrexie alternent avec des périodes subfébriles et même fébriles. L'état général s'altère malgré le repos et le traitement.

Au mois de décembre, le malade amaigri, est devenu irritable, fait qui mérite d'être noté quand on connaît l'insouciance habituelle de tels enfants indigènes. Il présente des crises de découragement devant les insuccès thérapeutiques. L'éventualité d'une intervention chirurgicale est acceptée. A ce moment, le bilan est le suivant :

Dyspnée avec battements des ailes du nez au repos, s'accroissant à l'effort.

Cyanose des lèvres et des extrémités.

Œdèmes très mobiles, variables d'un jour à l'autre, aux parties déclives.

Ascite libre abondante. Hépatomégalie atteignant l'ombilic et la crête iliaque. Reflux hépato-jugulaire.

Turgescence permanente des veines du cou.

Splénomégalie largement palpable.

Râles de stase aux bases pulmonaires.

A l'auscultation cardiaque, pas de signes pariétaux. Rythme embryocardique typique à 120. Assourdissement du 1<sup>er</sup> bruit. Dédoublement du 2<sup>e</sup>. Phénomène du pouls paradoxal de Kussmaul.

Tension artérielle, 9-6.

Tension veineuse, 27.

Radioscopie : faibles battements à la base ; la pointe et les bords ne battent pas.

Radiographie : silhouette cardiaque inchangée, surcharge hilaire et accentuation bilatérale de la trame. Ombres floues aux bases. De profil et en O. A. G., pas de calcifications visibles.

L'électrocardiogramme montre essentiellement un bas voltage. L'onde rapide mesure 0,2 millivolt en D1 et D3, 0,3 millivolt en D2. Aplatissement marqué de T en D1 et D3. Légère sous-déminivellisation du segment T en D2.

Hémogramme : Globules rouges, 3.440.000 ; Globules blancs, 8.400 ; Poly. neutro., 70 ; Poly. baso., 0 ; Eosino., 1 ; Grands mono., 1 ; Moyens mono., 9 ; Lymphocytes, 11.

Diurèse, 500 c. c. ; Albumine, 0 ; Sucre, 0 ; Urée urinaire, 13 gr. 85.

Urée sanguine, 0 gr. 25.

Malgré l'ouabaine régulièrement administrée, la diurèse reste basse, autour d'une moyenne de 200 à 300 c. c. par vingt-quatre heures. On a recouru à des injections de neptal qui amènent une polyurie éphémère. L'ascite se reproduit, obligeant aux ponctions. On retire 2 litres le 5 janvier, contenant 20 grammes d'albumine, quelques globules rouges, lymphocytes, pas de bacilles de Koch.

En résumé, il résulte de cette longue période de mise en observation que non seulement la mise au repos, les diverses thérapeutiques n'ont amené aucune sédation, mais que l'état s'aggrave très progressivement, très régulièrement aussi.

La température oscillant autour de 38° avec quelques clochers à 39° oblige certes encore à temporiser. Elle se stabilise pourtant en mars, tandis que la diurèse oscille entre 500 c. c. et 1.000 c. c. Malgré l'amélioration de l'état général, une ponction d'ascite est nécessaire le 26 avril (7 litres). La pression veineuse est toujours à 27 centimètres d'eau. Le malade est préparé par l'aminophylline, l'ouabaine, la vitamine K. Les examens préopératoires donnent les résultats suivants :

Globules rouges . . . . .	3 280 000
Globules blancs . . . . .	10 000
Polynucléaires neutrophiles . . . . .	83
Polynucléaire basophile . . . . .	0
Eosinophile . . . . .	1
Grands mononucléaires . . . . .	2
Moyens mononucléaires . . . . .	10
Lymphocytes . . . . .	4
Plaquettes . . . . .	120 000

Temps de saignement . . . . .	3 minutes.
Temps de coagulation . . . . .	6 minutes.
Temps de Quick . . . . .	27 secondes.

Urines . . . . .	Traces d'albumine.
Urée . . . . .	21 grammes p, 1.000.
Urée sanguine . . . . .	0 gr. 25
Glycémie . . . . .	0 gr. 80
Liquide d'ascite sans modification.	

Le 7 mai l'ascite est complètement vidée (5 litres), et le malade passé au service de chirurgie infantile (pavillon Ombredanne), pour intervention.

*Compte rendu opératoire.* — Intervention le 8 mai 1948. Anesthésie au protoxyde d'azote éther-oxygène en circuit fermé. Transfusion per-opératoire de 500 c. c. de sang conservé. Position demi-assise.

Incision arciforme dont la branche verticale suit la ligne médio-sternale et les deux branches horizontales les 2<sup>e</sup> et 5<sup>e</sup> espaces intercostaux gauches. Dissection du lambeau cutané qui est rabattu vers la gauche sous des champs. Ablation extra-périostée de l'extrémité des 3<sup>e</sup>, 4<sup>e</sup> et 5<sup>e</sup> côtes gauches et des cartilages correspondants. Résection au bistouri et à la pince coupante de toute la moitié gauche du sternum. Ligature des vaisseaux mammaires internes à la partie supérieure et inférieure du champ opératoire. Le jour obtenu est excellent.

Reclinaison des plèvres. C'est facile en ce qui concerne la plèvre droite qui se laisse bien cliver du bloc péricardique. Du côté gauche, il y a symphyse, la plèvre est adhérente et de plus en plus au fur et à mesure que l'on va vers la gauche, si bien que l'on a quelque mal à conserver le clivage inter-pleuro-péricardique amorcé près de la ligne médiane. Il faut utiliser les ciseaux courbes pour y parvenir, et ce faisant, on fait une brèche pleurale gauche qu'on suture aussitôt après mise en hyperpression du poumon. Finalement, la face antérieure du péricarde se trouve être suffisamment dégagée pour qu'on puisse commencer à l'attaquer.

Elle présente alors l'aspect d'une coque gris-rougeâtre, légèrement lardacée, rigoureusement immobile. On l'incise assez près de son bord gauche avec précaution. Cette section est tout à fait exangue et permet d'en apprécier l'épaisseur qui est d'environ 3 à 4 millimètres à ce niveau. On amorce, par l'incision, le décollement de la coque en y engageant une petite spatule, et on résèque le premier fragment péricardique sur une surface de l'importance d'une pièce de 50 centimes environ. Dès lors, le décollement se poursuivra soit à la spatule, soit à la pointe des ciseaux courbes, soit encore avec la petite rugine de Trélat courbée sur le plat, dont on se sert pour les becs-de-lièvre, et dont le maniement prudent nous a paru faciliter considérablement le travail de décollement. Au fur et à mesure que le péricarde est décollé, on le résèque aux ciseaux, sa consistance étant dure, mais non calcaire. Du côté gauche on va jusqu'au bord gauche du cœur qu'on dégage le plus possible. En bas on en contourne la pointe. Le phrénique n'est pas vu. A droite, le péricarde va légèrement en s'épaississant, mais sans pour cela compliquer l'intervention. On ménage avec précaution le sillon interventriculaire, puis on dégage complètement le ventricule droit. En haut, on libère complètement la base des ventricules et on s'arrête dans ce travail au niveau des oreillettes, plutôt par précaution que par suite d'une difficulté spéciale. Dans l'ensemble, tout ce travail de clivage proprement péricardique aura été plutôt plus aisé que le clivage pleuro-péricardique. On l'abandonne quand toute l'aire ventriculaire se trouve entièrement libérée et que les mouvements cardiaques paraissent se faire sans entrave.

On referme les plans de couverture sans drainage, aux points séparés de nylon, après avoir instillé 400.000 unités de pénicilline.

*Suites opératoires.* — Malade peu choqué, ayant eu pendant toute l'intervention, un pouls très régulier.

Tension artérielle pré-opératoire (9 heures), 10-7.

Tension artérielle post-opératoire (12 heures), 8-6.

On maintient le malade, après l'intervention en position demi-assise et pendant quarante-huit heures on lui fait toutes les deux heures, un quart d'heure de respiration d'oxygène au débit de 3 litres-minutes.

200.000 unités de pénicilline par jour sont administrées. Huile camphrée, ouabaine, syncortyl.

Gardénaï injectable : matin et soir.

Le pouls, la respiration, la tension artérielle, sont suivis toutes les deux heures.

La courbe de diurèse se maintient les premiers jours assez basse (300 c. c.) et n'atteindra 1 litre que le dixième jour.

Les suites opératoires sont assez simples du point de vue général. La dyspnée est améliorée. Le pouls reste régulier aux environs de 120-130. L'auscultation cardiaque révèle une régression de l'embryocardie appréciable dès les premiers jours. Le 1<sup>er</sup> bruit devenu plus sourd et plus prolongé se différencie beaucoup mieux du 2<sup>e</sup> bruit bien claqué.

Par contre, localement, se produit un épanchement dans la plèvre gauche et dans la région opératoire qui, rappelons-le, n'avait pas été drainée. Ces épanchements nécessitent des ponctions répétées qui soulagent manifestement la dyspnée. Chaque ponction est suivie de l'instillation de 200.000 unités de pénicilline. On retire de la plèvre 500 c. c. le 11 mai, 250 c. c. le 13, 350 c. c. le 14, 200 c. c. le 15 et 100 c. c. le 16. L'analyse de ce liquide séro-fibrineux, teinté de sang montre :

*Albumine*, 15 grammes p. 1.000.

*Cytologie* : Lymphocytose marquée et nettement prédominante.

Polynucléaires, 10 p. 100, dont d'assez nombreux éosinophiles.

Cellules endothéliales, 10 p. 100.

Pas de cellules multinucléées.

Hématies nombreuses.

*Bactériologie* :

Pas de germes.

Pas de bacilles de Koch.

*Dans les urines* (300 c. c.), pas d'albumine. Urée, 24 gr. 15 p. 1.000.

L'épanchement de la région précordiale est ponctionné les 15 et 16 mai (400 et 200 c. c.). La formule de cet épanchement est identique à celle du liquide pleural. Ces deux ponctions sont également suivies de l'instillation de 200.000 unités de pénicilline.

A la suite de ces diverses ponctions, le malade ne sera plus gêné au point de vue respiratoire et la diurèse dépassera 1 litre.

Le 17 mai, la température qui était progressivement tombée à 37°, remonte à 38°, puis à 39°. Nous renvoyons à la lecture de la feuille de température pour l'étude de cette flambée thermique post-opératoire qui paraît importante à signaler et à rapprocher des épisodes fébriles antérieurs, en raison des arguments supplémentaires qu'elle apporte à l'établissement de l'étiologie tuberculeuse de l'affection. Il est à noter en effet que cette poussée thermique ne s'est accompagnée d'aucun phénomène d'ordre inflammatoire du côté opéré et qu'elle s'est montrée totalement résistante aux traitements pénicillés et quiniques.

Le 10 juin on entreprend l'administration de calcium intraveineux, de vitamines B et C, d'ouabaïne et d'aminophylline. La température continue à osciller entre 37,5-38,5, avec quelques clochers à 39°.

Cependant, l'état général est complètement transformé. La diurèse se maintient à 1 litre. Pas de dyspnée, pas de cyanose, pas d'œdème. L'ascite a complètement disparu.

Par contre, l'hépatomégalie reste aussi importante et le reflux hépato-jugulaire aussi marqué.

Le 18 juin, un nouvel examen électrocardiographique est pratiqué. *On note* :

Bas voltage : légère augmentation d'amplitude des complexes rapides.

R 1, 0,4 millivolt.

R 2, 0,45 millivolt.

R 3, 0,3 millivolt.

Onde T mieux visible en D1 et D2, complètement aplatie en D3.

Le 28 juin, la température s'est stabilisée autour de 37,5. De toute la symptomatologie il ne reste que le gros foie avec un reflux hépatojugulaire, une très légère dyspnée au cours des efforts et mouvements rapides. Quelques râles inconstants aux bases pulmonaires.

L'enfant se porte bien, mange avec appétit, se lève, joue avec entrain, on a même du mal à lui faire prendre quelque repos.

A aucun moment, ascite, œdème, cyanose n'ont réapparu.

L'auscultation cardiaque enregistre un rythme rapide (pouls : 100, mais où les caractères embryocardiques ont complètement disparu).

*Compte rendu histologique* (M. le professeur agrégé Laffargue).

1° *Tissu péricardique* : Tissu conjonctif en voie d'organisation ou fibro-hyalin cicatriciel. On note des foyers de fibrine et des foyers histiocytaires. Il existe aussi des petits infiltrats à polynucléaires.

2° *Ganglion* : Il existe une formation adénoïde dont le réticulum est fortement hyperplasique. Elle contient des nodules tuberculoïdes à cellules épithélioïdes et deux centres qui sont caséifiés.

Ces conclusions rapprochés du contexte clinique, de la longue évolution fébrile, nous permettent d'affirmer l'étiologie bacillaire.

En outre, nous devons retenir de l'examen histologique, des arguments en faveur de l'âge récent de la symphyse, l'examen microscopique montrant que la sclérose était encore à un stade relativement jeune et en pleine organisation. Nous devons également retenir le caractère évolutif du facteur infectieux qui, prouvé par l'histologie, était d'ailleurs fortement soupçonné par l'étude clinique et en particulier par la lecture de la courbe de température. La poussée thermique post-opératoire est à ce sujet absolument caractéristique.

L'intervention a donc porté sur une lésion relativement jeune en voie de constitution et contenant des foyers où l'infection était encore loin d'être éteinte. Mais le tissu de sclérose était très solide, épais et réalisait une constriction très forte.

Certes, il eut été préférable de temporiser au maximum pour avoir à traiter des lésions

parfaitement constituées et complètement déshabitées, mais la menace pressante des accidents circulatoires ne nous a pas permis de le faire.

Il eut été profitable d'instituer dès l'intervention effectuée, un traitement par la streptomycine. Le malade n'étant pas alors transportable, nous avons adressé une demande au centre de streptomycothérapie d'Alger. Mais, malgré l'aimable intercession du professeur Benhamou, que nous tenons à remercier ici, notre requête n'a pas été prise en considération par les services de la Santé publique et il nous a fallu attendre qu'il soit évacuable sur ce centre. Cette évacuation a été demandée le 6 août 1948.

Ainsi, par un traitement streptomycothérapique, espérons-nous suspendre la menace que fait peser sur cet enfant un foyer tuberculeux dont l'évolution n'est probablement pas complètement éteinte. En dehors de cette réserve, dont nous ne céions pas l'importance, nous pouvons dire par ailleurs que l'intervention chirurgicale a non seulement arrêté l'évolution inexorable de cette grave affection, mais qu'elle a complètement transformé le sujet. Elle lui a permis une activité complètement interdite auparavant et qui n'aurait pas manqué, étant donné l'insouciance et le découragement de cet enfant, de mettre irrémédiablement ses jours en danger à brève échéance. »

Telle est l'observation que nous propose J. Bréhant. Elle prête à quelques commentaires :

1° *L'affirmation du diagnostic*, qui est de ceux qu'on ne fait pas d'emblée, et qui est, parfois, très difficile quand manque l'image radiologique d'une péricardite calcifiante, comme dans un de mes cas, publié, que le professeur N. Fieccinger et mon ami M. Aussaninaire m'avaient fait l'honneur de me confier, et dans celui que j'apporte ici. Alors, sur quoi peut-on se rabattre ? Sur des signes radiologiques importants : l'immobilité à l'écran, de l'ombre cardio-péricardique ; l'absence de tout indice d'adhérences pariétales. Ensuite, sur la notion évolutive suivante : l'encombrement surtout de la grande circulation (le très gros foie, l'ascite, la distension des jugulaires, les œdèmes des membres inférieurs) dont les symptômes s'aggravent au lieu de rétrocéder. Sur la foi de ces seules données, J. Bréhant fit le bon diagnostic ; il y a lieu de l'en féliciter.

2° *La voie d'abord employée, les difficultés rencontrées*. — Deux chemins sont bons : l'un est classique, et je confesse que je l'ai prôné, c'est l'interpleural antérieur, qui est, de très loin, le plus usité ; c'est celui qu'a suivi Bréhant. Je ne saurais, donc pas l'en blâmer. Je regrette, pourtant, qu'il n'ait pas pris d'autre chemin : transpleural gauche, à travers le 6<sup>e</sup> espace, qui a été vanté par Decker (2) : il mène, mieux que l'autre, sur les lésions qui emmurent le ventricule gauche qu'il faut, avant tout, libérer ; il permet mieux l'orientation, l'évaluation de l'épaisseur vraie de la coque couenneuse péricardique ; il respecte sûrement le phrénique gauche ; il ne laisse, après lui, nulle séquelle pariétale. Car, pour ma part, je fais le projet, lorsqu'un nouveau cas se présentera, de donner mes préférences à cette voie, qui mérite d'être employée plus souvent qu'on ne l'a fait jusqu'à ce jour.

Quant aux écueils opératoires, à part la plèvre gauche qu'il blessa, J. Bréhant n'en rencontra pas. Heureusement, mais ce n'est pas la règle. Je sais bien qu'il dut s'attaquer à un cas de péricardite constrictive qui, deux ans après l'écllosion, n'était pas encore assoupie, et que les altérations dominantes étaient celles du péricarde pariétal. Mais, j'avoue que dans des circonstances — un peu plus complexes, il est vrai —, devant les lésions, j'ai reculé.

3° *Le meilleur moment pour agir*. — On dit, d'ordinaire, pas trop tôt. Car, intervenir précocement, c'est, parfois, courir au devant d'une diffusion tuberculeuse, lorsque cette étiologie est en jeu, du réveil, par la chirurgie d'une lésion originelle mal éteinte qui, trop souvent, dans la pratique, est diffici-

(2) Decker (P.). Les voies d'accès à la péricardectomie. *La Presse Médicale*, n° 6, du 25 janvier 1947, 59-60 (2 fig.). Réflexions sur le diagnostic et le traitement des séquelles de péricardites. *Schweizerische Medizinische Wochenschrift*, 4 octobre 1947, an. 77, n° 40-41, 1051-1057 (2 fig.).

lement dépistée. On ne peut, donc, que se ranger au très sage avis de Santy, avis dicté par le remords d'avoir agi beaucoup trop tôt dans 2 cas qui furent des échecs (une fois cinq mois, l'autre quatorze mois après les symptômes initiaux), qui est de savoir perdre un peu de temps lorsque rien ne vient nous presser, de retarder l'intervention qui, décidée trop hâtivement, risque d'entraîner des déceptions.

J. Bréhant, dans le cas qu'il apporte, eut la main forcée par les signes et dut opérer précocement ; à mon avis, trop précocement. Le secours de la streptomycine ne fut, d'ailleurs, pas dédaigné. Et l'auteur, à juste titre, se demande ce que sera le résultat éloigné de l'intervention qu'il pratiqua. Je me pose, aussi, cette même question.

Quoi qu'il en soit, l'opération fait honneur à M. Bréhant. Permettez-moi de le remercier, en votre nom, de nous en avoir donné la relation.

### **Le cancer mammaire chez les femmes castrées,**

par MM. **Marcel Dargent** et **Marcel Mayer.**

Rapport de M. P. MOULONGUET.

Une enquête menée actuellement au Centre anticancéreux de Lyon, et dans le service de notre Maître, M. le professeur Santy nous a permis de suivre les observations de 32 malades atteintes de cancer du sein survenu après castration.

A une époque où les cliniciens essaient d'utiliser des thérapeutiques inspirées par l'expérimentation, il peut être intéressant de colliger des faits cliniques qui ont une valeur documentaire, pour élucider un des problèmes les plus complexes qui puisse être imaginé.

I. OBSERVATION. — 1° *Fréquence.* — Le lot de 32 cas est recueilli sur 2.000 observations (1,6 p. 100). Il est intéressant de confronter cette statistique avec celle d'Hérell (*Amer. Journ. of Cancer*, 1937, 29, 4, 659) établie en 1937, d'après des lots importants d'observations du Bureau de recensement des U. S. A. Le chiffre de fréquence de la castration chez les femmes atteintes de cancer du sein est le même que le nôtre (1,5 p. 100). La comparaison avec un chiffre établi sur un nombre à peu près aussi important de femmes mortes d'affections non cancéreuses, révèle que 15,4 p. 100 étaient antérieurement castrées.

2° *Age.* — Ces 32 malades ont présenté leur cancer à tous les âges, depuis trente-cinq ans jusqu'à quatre-vingt-cinq ans.

3° *Délais entre la castration et le cancer.* — Ils s'étendent entre deux mois et vingt-quatre ans. Dans l'ensemble, ils sont très longs. Si on prend arbitrairement le chiffre de cinq ans, on constate que :

9 cancers ont apparu moins de cinq ans après la castration ;

23 ont apparu plus de cinq ans après.

Pour les 9 premiers, on peut admettre que le cancer était déjà en puissance et qu'il a été seulement révélé après, voire révélé d'une manière aiguë.

4° *Types et indications de la castration.* — 7 castrations ont été faites par application de radium (3) ou de rayons X (4) ;

25 ont été faites chirurgicalement.

Signalons 3 exemples de cancers doubles.

2 castrations ont été faites pour *cancer du col utérin*, l'une à quarante-deux ans (chirurgie), l'autre à soixante et onze ans (curiethérapie) ;

1 a été faite pour tumeur de l'ovaire.

5° *Types de cancer.* — Là encore, tout peut s'observer.

On rencontre à la première consultation :

Stade I . . . . .	0
Stade II . . . . .	1
Stade III . . . . .	9
Stade IV . . . . .	9
Non précisé . . . . .	3

La fréquence relative des formes aux stades III et IV doit être signalée. Ce qui est plus important encore, c'est que 3 sur 9 s'étaient manifestés depuis moins de six mois, et avaient ainsi rapidement abouti à des types graves de mastose carcinomateuse ou de cancer généralisé. L'un évoluait chez une femme de quarante et un ans, l'autre chez une femme de soixante-quatorze ans. Ce sont les âges extrêmes.

Au point de vue histologique, on retrouve tous les types habituels, le squirrhe atypique prédominant en général. On trouve un seul épithélioma endocrine à soixante-deux ans.

6° *Modalités évolutives de ces cancers.* — Il apparaît nettement que ces cancers, quel que soit le mode de traitement, sont d'une haute gravité. Il n'existe que 4 survies, maintenues entre cinq et dix ans, sans récurrence, sur ces 32 cas. Une malade survit deux ans sans récurrence. Deux survivent un et trois ans et récidivent. Une est perdue de vue. Toutes les autres, soit 25 sur 32, sont mortes de leur cancer. A vrai dire, 4 sur ces 25 ont dépassé cinq ans après traitement sans récurrence et ont évolué entre cinq et dix ans. Ces 4 sont toutes des malades castrées jeunes (de vingt-huit à quarante-cinq ans), dont les cancers avaient surgi dans des délais variables : 2 en moins de cinq ans, 2 après plus de cinq ans.

Trois ont évolué à la sixième année, une à la neuvième. Ces évolutions furent toujours graves et rapides (métastases plcuro-pulmonaires ou vertébrales, peu sensibles au traitement radiothérapique).

Si on compte à partir des premiers symptômes, et non à partir de la date, du traitement, jusqu'à la date de la mort, 8 en tout ont vécu plus de cinq ans.

Par contre, 7 sur ces 25 ont présenté des évolutions globales de moins d'un an. Il est très important de faire remarquer que, parmi ces 7, 2 avaient, au premier examen, deux et trois mois après l'apparition des symptômes, des signes de tumeur au stade I. Elles sont mortes, après traitement, dans des délais de neuf à dix mois, avec des métastases hépatiques ou diffuses. Elles avaient été castrées jeunes (trente-deux ans dans les 2 cas) et les cancers avaient apparu respectivement à trente-cinq et cinquante-trois ans. Cinq sur ces 7 avaient vu apparaître en moins de six mois, des formes au stade IV (mastite carcinomateuse, métastases diffuses, cancers simultanés des deux seins).

Pour toutes les autres, on assiste aux évolutions variées, habituelles aux cancers du sein.

\*

Ce travail statistique me paraît présenter un très grand intérêt dans notre discussion actuelle sur l'action de la castration dans le cancer du sein. Je suis sûr d'être votre interprète en félicitant et en remerciant MM. Dargent et Mayer.

(Travail du Centre anticancéreux de Lyon. Directeur : professeur SANTY.)

## DISCUSSION EN COURS

**Premiers résultats de l'emploi de la streptomycine dans le traitement des tuberculoses ostéo-articulaires,**par MM. Etienne Bernard, Paul Padovani et M<sup>lle</sup> A. Lotte.

Nous pouvons, à ce jour, en ne tenant compte que des cas où le recul depuis la fin du traitement atteint au moins six mois, analyser les observations de 20 malades. Cette analyse s'avère en fait pleine de difficultés. Plusieurs modes de classement comparatifs peuvent en effet s'imaginer.

Tout d'abord il est possible d'indiquer que nous relevons 5 malades atteints de mal de Pott ; 1 coxalgie, 1 sacro-coxalgie, 4 tumeurs blanches tibio-tarsiennes, 2 tumeurs blanches du genou, 2 hydarthroses du genou, 2 ostéo-arthrites du coude, 1 ostéo-arthrite de l'épaule et enfin 2 localisations au niveau du poignet.

D'autre part, 8 malades étaient atteints de lésions récentes (quelques mois) 12 de lésions anciennes datant d'un an et plus.

Parmi les cas récents il convient de mettre à part quelques cas où il n'existait pas de signes radiologiques, où la preuve bactériologique locale n'a pu être administrée, mais où l'examen clinique, joint à la coexistence de lésions viscérales certainement bacillaires, permettait d'avoir la quasi certitude de la nature tuberculeuse de la lésion articulaire. Deux malades ont rapidement guéri avec respectivement 143 grammes et 96 grammes, sans séquelles apparentes cliniques ni radiologiques. La troisième, malgré 197 grammes, est décédée de méningite au bout de quatre mois, n'ayant plus, à ce moment, aucune trace de l'hydarthrose du genou. Si l'on voulait bien admettre la réalité de l'origine tuberculeuse des lésions articulaires dans ces 3 cas, on pourrait conclure à l'efficacité de la streptomycine sur les lésions au début, n'ayant pas encore entraîné de lésions osseuses.

Parmi les 5 autres malades atteints de lésions peu anciennes, mais se traduisant par des signes radiologiques précis correspondant à des lésions osseuses certaines, nous relevons une ostéo-arthrite tibio-tarsienne avec petit abcès, fistulisé dans les premières semaines du traitement, chez un malade présentant par ailleurs une miliaire pulmonaire. Un traitement par 238 gr. 50 (y compris un certain nombre d'injections locales échelonnées sur cinq mois et demi) amena la fermeture de la fistule. Quatre mois après la cessation du traitement, le cou-de-pied était froid, sec, indolore et la radio montrait une recalcification manifeste avec bordure de deuil. Or, le début clinique remontait à quelques mois avant la mise en œuvre du traitement. On peut donc admettre que la streptomycine a accéléré dans de grandes proportions l'évolution vers la guérison qu'aurait pu obtenir l'immobilisation plâtrée isolée.

Un autre malade déjà atteint de lésions pulmonaires nodulaires et d'un abcès froid costal, présentait une ostéo-arthrite du poignet ayant débuté un mois plus tôt (impotence fonctionnelle très importante, tuméfaction, augmentation de chaleur, adénopathie et, à la radio, ostéoporose diffuse très marquée avec effacement des interlignes carpiens). A l'immobilisation plâtrée fut adjoint un traitement par 214 gr. 50 de streptomycine répartis sur cinq mois. Les douleurs disparurent après un mois de traitement. Après quatre mois, le poignet est absolument indolore, n'est plus tuméfié. La mobilisation est facile. Revu sept mois après la fin du traitement, l'état demeure aussi satisfaisant. Les contours osseux ont réapparu à la radio. Là encore l'évolution a été d'une rapidité inaccoutumée.

Une coxalgie vue tout à son début (chez un malade de soixante-dix ans, opéré un an plus tôt d'épididymite tuberculeuse bactériologiquement vérifiée) se traduisait par des douleurs extrêmement violentes, une importante infiltration de

la région de la hanche, une grosse limitation des mouvements, une adéno pathie rétro-crurale.

La radio montrait un pincement articulaire très important, une ostéoporose diffuse et une légère destruction de la partie supérieure de la tête. Après un traitement de deux mois comportant 90 grammes de streptomycine, sans immobilisation plâtrée, les douleurs avaient disparu, l'infiltration avait considérablement diminué. Les signes radiologiques étaient inchangés. Le malade, parti en Suisse, était, aux dernières nouvelles (soit plus d'un an après le début de l'affection), en très bon état. Des radios récentes montraient un aspect analogue. Il serait, paraît-il, autorisé à commencer la marche. Pour qui sait l'évolution habituellement si sévère de la coxalgie chez les gens âgés, on demeure étonné d'un tel résultat.

Un malade de trente ans, porteur de localisations multiples pulmonaire, laryngée, uro-génitale, présentait une arthrite tibio-tarsienne avec douleurs vives, gonflement ; à la radio, pincement articulaire, ostéoporose. Après deux mois et demi de traitement, soit 64 grammes, les douleurs avaient disparu, de même que la tuméfaction. A la radio, les contours osseux étaient réapparus. Le recul actuel date d'un an. La guérison paraît bien complète.

Enfin, une tuberculose du coude (chez un malade atteint de tuberculose pulmonaire miliaire) avec douleurs intenses, gonflement, pincement articulaire total, a été traitée pendant deux mois par streptomycine intramusculaire et par six injections locales dans l'articulation, associées à l'immobilisation plâtrée. Revu huit mois après la fin du traitement, l'aspect radiologique était inchangé, mais toute douleur et toute tuméfaction ont disparu. Cependant, depuis six mois, c'est-à-dire depuis son arrivée en Suisse, on n'a laissé persister qu'une immobilisation très incomplète par une légère attelle que le malade enlève souvent. Il persiste des mouvements étendus dans le secteur favorable. Il est encore un peu tôt pour tirer des conclusions définitives, mais il est très probable qu'on peut envisager une restitution fonctionnelle inespérée.

\*  
\* \*

Plusieurs cas anciens avec abcès ont été traités. Chez 3 malades, nous avons assisté à la diminution très rapide du volume d'abcès pottiques. Une malade de M. le professeur Mathieu put ainsi être opérée après deux mois de traitement, alors qu'elle présentait auparavant un abcès postérieur. Une autre malade, traitée dans le service de notre collègue Pierre Bourgeois vit un abcès iliaque diminuer rapidement.

Enfin, nous avons utilisé la streptomycine chez plusieurs malades atteints de fistules plus ou moins anciennes.

Une sacro-coxalgie multifistuleuse depuis six ans fut cicatrisée après un mois de traitement (45 grammes) et demeure guérie depuis plus d'un an.

Un mal de Pott fistulisé fut cicatrisé en un mois et demi.

Des fistules d'origine radio-carpienne et d'origine tibio-tarsienne furent également tarées.

Par contre, 1 cas d'ostéo-arthrite tibio-tarsienne avec fistules ne fut pas modifié malgré 215 grammes de streptomycine.

En terminant, il est possible de donner, au moins provisoirement, les conclusions suivantes :

Dans les cas récents, lorsque n'existe encore aucune lésion osseuse destructive, la streptomycine paraît capable de faire disparaître rapidement les phénomènes douloureux, d'amener la rétrocession des signes physiques d'arthrite, d'entraîner des modifications favorables des signes radiologiques (recalcification, récupération de la netteté des contours osseux). En somme, la guérison est obtenue avec une rapidité inhabituelle.

Dans les cas anciens, l'action est peu nette sur les lésions osseuses elles-

mêmes : elle est, par contre, indiscutable sur les abcès et sur les fistules, dont elle amène souvent l'assèchement rapide.

La streptomycine ne se substitue pas aux traitements orthopédique et chirurgical. Elle favorise certainement le premier et rend parfois possible le second dans des délais plus rapides que ceux que l'on respectait jusqu'alors.

Une question peut être enfin posée : celle des doses à employer et de la voie d'introduction.

Nous n'avons jamais dépassé la dose de 1 gr. 50 par jour, nous limitant même souvent à 1 gramme. Les incidents ont été absolument exceptionnels et toujours sans aucune importance.

Il s'est agi, en règle générale, d'injections intramusculaires. En outre, nous avons, dans un certain nombre de cas, pratiqué des injections locales, soit dans des abcès ou des fistules, soit dans des cavités articulaires. Il est difficile de se faire déjà une opinion sur l'efficacité de l'action locale. Elle nous a semblé parfois favorable. Mais il y a lieu de souligner l'importance qu'il y a à employer des solutions assez diluées, les doses concentrées se montrant assez irritantes, surtout pour les séreuses.

(Travail du Service de clinique de la Tuberculose, Hôpital Laënnec.)

## COMMUNICATIONS

### *Corps étranger des voies digestives toléré pendant quarante-cinq ans,*

par M. P. Funck-Brentano.

Anticipant sur la publication de statistiques globales de corps étrangers des voies digestives demandées par notre regretté collègue Leveuf, j'ai trouvé néanmoins intéressant, en corrélation avec le rapport de Chabrut du 19 novembre dernier, d'apporter le cas d'une malade opérée par moi, à Lariboisière, malade qui avait ingéré une épingle quarante-cinq ans avant mon intervention. L'on verra que ce cas appartient, en outre, au domaine psycho-somatique, dont la discussion est actuellement en cours.

Il s'agit d'une femme âgée de cinquante ans, accusant, depuis fort longtemps, des troubles digestifs ayant provoqué des consultations médicales multiples : constipation rebelle, nausées matinales, avec sensibilité appendiculaire intermittente ; vomissements faciles à l'occasion de discrets excès alimentaires ; douleurs discontinues et imprécises dans l'hémi-abdomen droit. Malgré une tolérance parfaite pour les œufs et le chocolat, elle a été longuement traitée pour insuffisance hépatique et cholécystite.

Grande nerveuse, la malade a présenté dès sa plus tendre enfance, du somnambulisme et des cauchemars s'accompagnant d'anxiété extrême.

Pendant de longues années, elle eut un rêve habituel consistant dans la notion qu'un petit objet (épingle, noyau, plume d'acier, clou) s'engageait dans son pharynx et que les efforts faits pour le rejeter le faisaient descendre plus profondément, jusqu'à ce que ses propres cris la réveillaient. La répétition de ce rêve présente un intérêt qui captiverait plus les psychiatres que notre Compagnie. En effet, la malade affirme avoir totalement perdu le souvenir d'avoir dégluti, alors qu'elle était âgée de cinq ans, une épingle. D'autre part, du jour où, à l'occasion d'une radiographie de la vésicule, faite il y a quelques mois (soit quarante-cinq ans après), la malade eut la preuve qu'une épingle siégeait dans la région de son carrefour hépato-gastrique, le rêve cessa de hanter son sommeil.

Se sachant porteuse d'un corps étranger interne, la malade (qui relève, à

n'en point douter, de la consultation psycho-somatique) s'observe avec plus d'attention encore. En dépit de sa constante introspection, elle ne peut cependant déceler aucun signe permettant d'affirmer la perception d'une pointe métallique : aucune douleur à la pression ou lors de mouvements, même violents, du torse ; une simple gêne lorsque la taille est serrée. A noter cependant, une sensation pénible de plénitude gastrique après ingestion d'un verre de liquide (eau ou lait).

Les signes fonctionnels (douleurs gastriques, vomissements aqueux) s'exagérant, la malade m'est adressée par son médecin dans le but de la débarrasser du corps étranger apparemment ou psychiquement causal.

Un semblable syndrome n'était pas fait pour exciter l'initiative du chirurgien. Le terrain, incontestablement névropathique, est celui où fleurit secondairement volontiers la persécution et la revendication. Par ailleurs, la topographie exacte du mince corps étranger n'était guère précisée par la radiographie et son repérage strict bien incertain. Sa recherche s'annonçait pleine d'aléas.

Cédant, cependant, aux instances de son médecin, je l'opérai le 16 octobre 1947. Une fois la paroi incisée, de l'appendice xyphoïde à l'ombilic, l'estomac et le côlon transverse font irruption hors de la plaie. L'anesthésie, baillée par un jeune externe, est mouvante. En refoulant les organes pour mettre en place l'écarteur automatique, je ressens une vive piqûre au doigt : c'est l'épingle. Sa découverte est, de ce fait, instantanée, et son siège précisé. Elle est située dans le grand épiploon, entre la séreuse pylorique, dans laquelle la tête est incluse, et le côlon transverse.

Une légère traction l'extrait avec la plus grande facilité.

Depuis l'intervention, la malade est complètement soulagée. Elle passe des jours sans douleur et des nuits sans rêve.

Cette observation me paraît remarquable en plusieurs points : le corps étranger, représenté par l'épingle et sa tête d'arrêt, a pu perforer le pylore, tout en restant amarré à sa paroi, sans provoquer d'accident alarmant, chez une enfant de cinq ans. Pendant quarante-cinq ans, fixée dans le ligament gastro-colique, elle a été l'objet d'une tolérance presque parfaite. Il était bien difficile de rattacher à sa présence les signes fonctionnels imprécis accusés eu égard à l'instabilité psychique et au déséquilibre vago-sympathique présentés par la malade.

**A propos de la communication  
de MM. Marc Iselin et Heim de Balsac  
intitulée : Syndrome dit d'embolie artérielle  
et « ischémie aiguë des membres »,**

par M. René Fontaine (de Strasbourg), associé national.

La lecture de l'intéressante communication de MM. Iselin et Heim de Balsac me fait regretter de ne pas avoir assisté à la séance de l'Académie de Chirurgie du 10 mars dernier ; ce qui m'a privé de l'occasion de voir l'importante iconographie qui semble avoir illustré ce travail. Je féliciterai tout d'abord ces deux auteurs d'avoir remis à l'ordre du jour la question de « l'embolie artérielle », mais je ne saurais me déclarer entièrement d'accord avec toutes leurs conclusions. Iselin et Heim de Balsac ne vont-ils pas jusqu'à douter de l'existence même de l'embolie artérielle ? Cela me paraît aller un peu loin. *L'embolie artérielle existe* ; on ne saurait la nier et je ne crois pas pouvoir mieux faire que de rappeler succinctement ce que j'enseigne à Strasbourg depuis des années, comme fruit de l'expérience acquise auprès de mon maître le professeur Leriche (1).

L'embolie artérielle n'existe que dans les trois conditions suivantes :

(1) Voir Leriche (R.). *Les embolies de l'artère pulmonaire et des artères des membres*. Masson, 1947.

- 1° Dans les thromboses veineuses sous la forme « d'embolies paradoxales » ;  
 2° Dans les endocardites végétantes ;  
 3° Dans certains athéromes ulcéro-végétants de l'aorte.

Le caillot embolique, peu importe qu'il parte des veines, d'une valvule mitrale ou d'un athérome aortique, s'arrête le plus souvent dans une artère saine et presque toujours au niveau d'une bifurcation. Il est généralement constitué d'un caillot blanc, type caillot de battage. Lorsqu'au contraire, on trouve à l'opération un caillot rouge foncé, type caillot de stase, il faut savoir se méfier de l'origine embolique du caillot et songer davantage à un caillot formé sur place, donc à un thrombus.

L'embolie défini comme il vient d'être fait, ne s'accroît, une fois fixé, pratiquement pas vers le haut ; la thrombose ascendante, dont on parle beaucoup, me paraît un mythe, l'accroissement se fait vers le bas, vers la périphérie, par thrombose secondaire, mais la marche de cette dernière est infiniment plus lente qu'on ne le pense généralement. Sur ce point, je suis donc entièrement d'accord avec Iselin et Heim de Balsac.

Cela est tellement vrai que, techniquement, l'embolectomie est bien plus longtemps possible qu'on le disait autrefois. Après deux, trois, voire cinq jours, j'ai pu réussir des embolectomies et rejeter sans difficultés majeures des embolies, à peine augmentés d'un petit caillot de stase secondaire. L'expérience acquise me permet donc d'affirmer que l'embolie véritable ne s'accroît que très lentement.

Mais si, *techniquement*, l'embolectomie demeure donc réalisable bien plus longtemps qu'on ne l'admet couramment, il n'en est pas toujours de même *physiologiquement*. Certaines oblitérations sont assez bien supportées, mais d'autres beaucoup moins et dans certains de ces cas, huit à dix heures d'ischémie suffisent pour compromettre définitivement la circulation. L'embolectomie tardive risque alors d'arriver trop tard.

Je viens d'en avoir la preuve. Une mitrale certaine, fait une embolie de la poplitée ; elle m'arrive le cinquième jour avec une gangrène déjà avancée du pied ; je juge toute thérapeutique conservatrice contre-indiquée et fais pratiquer l'amputation de la cuisse. Sur la pièce, l'embolie adhère à peine, la thrombose secondaire est minime. L'embolectomie eût été facile, mais à quoi eût-elle servi au moment où je vis la malade pour la première fois ?

Il faut donc maintenir l'embolie artérielle, telle qu'elle est classiquement établie. D'étiologie précise, elle ne relève que d'une seule thérapeutique : l'embolectomie d'urgence, faite le plus rapidement possible. Mais, ceci dit, je suis pleinement d'accord avec Iselin et Heim de Balsac, pour souligner que tous les cas d'ischémie artérielle aiguë ne correspondent pas à une embolie. On a trop pris l'habitude de considérer que seule l'embolie peut réaliser le tableau clinique d'une brusque ischémie artérielle. D'autres causes peuvent entrer en ligne de compte et en premier lieu la thrombose aiguë. Cette fois la cause de l'oblitération brutale n'est plus lointaine, mais d'origine locale : une thrombose qui complique brusquement une artérite jusque-là purement pariétale. A l'inverse de l'embolie, le thrombus obturateur progresse alors vite, souvent extrêmement rapidement. En quelques heures, je l'ai vu s'étendre de la fémorale jusqu'à la pédieuse : c'est alors que l'on trouve, non pas le caillot solide, blanchâtre type « embolie », mais le caillot rouge foncé, gelée de groseille, parfois encore presque fluide, fait de sang poisseux. Ce sont ces cas dont parlent Iselin et Heim de Balsac. Mais de grâce, qu'en présence de pareils caillots, on ne parle par d'embolie, nous en sommes loin. Cliniquement la distinction entre une embolie artérielle et une thrombose aiguë peut parfois être difficile car les deux réalisent le même tableau d'ischémie brutale. Dans ces cas, j'ai montré, avec P. Branzeu, en 1939 déjà (2), que l'artériographie peut nous venir en aide. L'embolie se produit sur

(2) Fontaine (R.) et Branzeu (P.). *Lyon Chirurgical*, 1939, 36, 652-660.

un vaisseau sain, l'artériogramme le montre tel jusqu'à l'endroit où l'injection s'arrête brutalement et l'image d'arrêt a toujours une forme particulière. Elle se moule sur la partie proximale, toujours arrondie, de l'embolie et, de ce fait, prend un aspect « cupuliforme » dont j'ai rapporté des exemples typiques en 1939. Tout autre est l'aspect radiographique de la thrombose aiguë : l'oblitération, cette fois, ne se fait pas sur une artère saine, mais préalablement déjà altérée ; l'artériogramme traduira cette artérite pariétale préexistante par une image déchiquetée, festonnée, moniliforme jusqu'au niveau de l'arrêt complet qui n'est jamais cupuliforme ; bien plus, si l'on a la chance de pouvoir faire une artériographie dès les premières heures, on pourra saisir le processus thrombosant, avant que l'oblitération soit complète et alors qu'il persiste encore, tantôt sur l'un ou sur l'autre bord de l'artère, une petite lumière latérale. Il en résultera un aspect radiographique bien particulier que j'ai appelé « image en coulées ».

En 1939 j'ai établi la valeur pathognomonique de ces deux signes à l'aide de 6 observations ; depuis j'en ai recueilli une dizaine d'autres, toutes confirmatives. Parmi elles, voici résumée la plus démonstrative :

Une jeune femme, d'une trentaine d'années fait, quelques jours après un accouchement normal, un brusque syndrome ischémique aigu du membre inférieur droit avec disparition du pouls et des oscillations jusqu'à mi-cuisse. Elle est considérée comme atteinte d'un rétrécissement mitral que les spécialistes déclarèrent douteux dans la suite. Le tableau clinique paraît si caractéristique que je n'hésite pas à confirmer le diagnostic d'embolie artérielle. Artériographie immédiate : l'artériogramme montre une magnifique image « en coulées », donc du point de vue radiologique, la thrombose aiguë devenait probable. Je reste perplexe, tellement je suis convaincu de l'embolie. L'opération me montre une oblitération du type « thrombose aiguë » et dans la suite la malade évolue comme une thrombo-angéite prenant successivement le membre inférieur gauche, puis le supérieur droit.

Retenons donc que toutes les ischémies artérielles aiguës ne correspondent pas à des embolies. Il y a parmi elles :

1° Des embolies artérielles authentiques ;

2° Des thromboses aiguës compliquant des artérites pariétales jusque-là latentes ;

Mais il y a aussi :

3° Des spasmes artériels purs.

Les phlébites peuvent en provoquer et on sait bien maintenant que les phlébites dites « bleues ou caerulea » (3) ne sont rien d'autre que des thromboses veineuses avec artériospasmes concomitants.

Les observations VI et VII d'Iselin et de Heim de Balsac semblent appartenir à ce groupe. Cela m'entraînerait trop loin que d'invoquer toutes les autres causes possibles de spasme artériel.

Je pense donc que Iselin et Heim de Balsac ont fait œuvre utile en nous incitant à ne pas faire, à la légère, en présence de tout syndrome d'ischémie artérielle aiguë, le diagnostic « d'embolie artérielle ». D'autres causes que l'embolie peuvent réaliser des tableaux cliniques similaires. En présence d'un cas concret, il faut s'en souvenir afin de découvrir l'origine réelle du mal. Mais si, par la même occasion, ces deux auteurs entendent, d'un trait de plume, supprimer purement et simplement la classique « embolie artérielle », je leur crie gare, vous faites fausse route ! L'embolie existe.

Je ne suis pas non plus d'accord avec les directives thérapeutiques que donnent ces auteurs :

Ils pensent que dans les syndromes ischémiques, la thérapeutique médicale doit avoir, au début tout au moins, le pas sur la thérapeutique chirurgicale. Je suis d'un avis diamétralement opposé et voici pourquoi :

(3) V. Fontaine (R.), Israël (L.) et Pereira (S). *Journ. Chir.*, 1936, 47, 928-949. — Fontaine (R.) et Foster (E.). *Lyon Chirurgical*, 1946, 41, 173-179.

Dans les embolies artérielles véritables, l'embolectomie me paraît la seule thérapeutique efficace, celle-ci doit être faite d'extrême urgence, non pas que techniquement elle ne puisse plus être réussie, même au bout de plusieurs jours, mais parce qu'il n'y a jamais intérêt à laisser persister un syndrome ischémique.

Je ne vois pas ce que l'on peut gagner à attendre dans ces cas, d'autant plus que les progrès récemment réalisés en chirurgie vasculaire, ont fait de l'embolectomie artérielle une opération bien réglée et le plus souvent facile, si j'en juge par ma propre expérience de ces dernières années, portant sur 10 embolectomies artérielles, dont 8 réussies avec conservation du pouls et des oscillations et parmi lesquelles je note :

- 2 embolectomies axillaire ou humérale,
- 1 iliaque externe,
- 3 fémorales au niveau de la bifurcation,
- 2 poplitées,

Et 2 échecs ayant abouti à des amputations.

Dans les thromboses aiguës, au contraire, les échecs opératoires sont bien plus fréquents car, comme nous l'avons dit, la coagulation intravasculaire est très rapidement extensive. Malgré tout, je reste, interventionniste dans ces cas et voici pourquoi :

Des recherches récentes nous ont montré, à mes collaborateurs Mandel, Buck, Apprill et à moi-même, que les thromboses aiguës s'accompagnent toujours d'une hypercoagulabilité sanguine due à des excès de thrombo-plastine. Les anticoagulants, y compris les deux derniers venus : la dicoumarine et l'héparine, n'influencent guère le facteur thromboplastique. Aussi n'ai-je pas été étonné de lire qu'Allen trouve les résultats des anticoagulants dans la thrombo-angéite « décevants » (4).

Or, nous venons de nous apercevoir que lorsqu'on opère ces malades soit par thrombectomie, soit dans certains cas simplement par des opérations vasodilatatrices, l'hypercoagulabilité disparaît pour faire place à une phase passagère d'hypocoagulabilité.

Désobstruer d'abord, quitte à essayer ensuite d'empêcher une nouvelle thrombose en employant l'héparine ou la dicoumarine, nous semble donc une meilleure méthode à suivre que la conduite inverse. Que dans de pareils cas on ne réussisse pas toujours, quoi de plus naturel, si l'on songe qu'il m'est arrivé de retirer 75 centimètres de caillots gélatineux rouge groseille sans arriver à la désobstruction complète ! Mais qu'aurait fait dans ces circonstances la thérapeutique médicale ? Qu'on me permette de douter de son efficacité.

Enfin, lorsqu'il s'agit d'un simple spasme artériel, dû à une phlébite ou à tout autre cause, c'est encore en supprimant la cause du spasme par une phlébectomie ou une thrombectomie en cas de phlébite bleue, ou en cas de spasme essentiel en agissant directement sur lui par voie sympathique, que l'on sera le plus efficace.

En décembre dernier, en vous parlant du traitement chirurgical des phlébites, je vous ai montré des documents d'un cas de phlébite avec artériospasme rapidement guéri par phlébectomie. Je viens de réexaminer ce malade au bout de deux ans ; sa circulation est parfaite du double point de vue artériel et veineux.

Je demande donc, et je pense en cela être en plein accord avec mon maître le professeur Leriche, qu'on considère tout syndrome d'ischémie artérielle *aliquè comme un cas d'urgence chirurgicale* et je dirai d'urgence, au même titre que l'ulcère perforé ou l'appendicite aiguë grave, c'est-à-dire ne souffrant aucun délai. A mon avis, en présence d'un pareil syndrome, il faut d'abord établir un diagnostic précis, ce qui comporte, je l'ai dit, l'artériographie dont j'ai montré l'utilité et parfois même la veinographie. Ensuite il faut opérer et faire,

(4) Latona (S.-R.) et Lefèvre (F.), cité d'après *Médical Digest*, Bruxelles, avril 1948, n° 4, 3.

suivant le cas, une embolectomie, une thrombectomie ou une opération vasodilatatrice type sympathectomie ou artériectomie. Quant au traitement médical, anticoagulant et vaso-dilatateur, dans lequel je range les infiltrations anesthésiques, on le réservera pour les suites opératoires.

Certes, en agissant de la sorte dans les syndromes ischémiques aigus, j'ai connu et connais encore un assez grand nombre d'échecs, dont beaucoup dus à des interventions aujourd'hui généralement encore trop tardives ; mais j'ai la conviction profonde que c'est ainsi que j'ai sauvé des vies et des membres autrement condamnés. Je ne suis donc pas prêt à changer de méthode et désirerais simplement que fût répandue, parmi le corps médical, la notion que l'ischémie artérielle aiguë des membres constitue une urgence chirurgicale de premier chef. Ceci, je suis sûr, nous permettrait d'améliorer nos statistiques dans l'avenir.

**M. Marc Iselin :** Je remercie mon ami Fontaine d'avoir pris la peine de venir apporter ses critiques autorisées, sur la communication que nous vous avons présentée, avec Heim de Balsac.

Je n'avais pas l'impression d'avoir été si formel et d'avoir nié l'existence de l'embolie. Par contre, nous croyons avoir bien montré que l'embolie n'est qu'une hypothèse pathogénique, les faits étant : la présence d'un caillot dans une artère et l'existence d'un syndrome clinique d'ischémie aiguë ; l'hypothèse étant la manière dont le caillot est arrivé à l'endroit repéré. Nous avons donc simplement opposé une hypothèse dynamique à l'hypothèse embolique classique, et c'est tout. De là à dire que l'embolie n'existe pas ; non. Mais pour avoir le droit de certifier la migration du caillot, il faut se plier à un certain nombre d'exigences pathologiques qui ont été minutieusement énoncées par M. Leriche et auxquelles nous nous tenons.

Fontaine apporte un point nouveau et intéressant : la possibilité de faire un diagnostic pré-opératoire entre embolie et thrombose aiguë par une artériographie. A l'occasion nous ne manquerons pas de procéder à une semblable vérification.

Rien ne s'oppose, en effet, à ce que, dans un certain nombre de cas, l'arrêt des battements artériels ait été déterminé par la migration d'un caillot, et à ce que dans les autres, l'arrêt primitif ait déterminé la formation d'un caillot *in situ*. La différence d'indication opératoire serait alors intéressante : opérer précocement en cas d'embolie, surseoir en cas de thrombose. C'est à étudier. Mais, la possibilité vérifiée de paralysie (ou spasme) artérielle, en regard d'une veine thrombosée qu'il suffit d'écarter pour faire repartir les battements, serait plutôt en faveur d'une intervention précoce dans les thromboses aiguës. Certes celle-ci a donné d'excellents résultats à Fontaine et également à Ramsdell (de White Plain) qui a publié au Congrès de Londres 8 cas précoces avec 7 succès. Mais notre expérience n'a pas été de loin aussi favorable et nous avons été frappés de pouvoir établir le pronostic post-opératoire sur le retour ou l'absence des battements artériels. De là la primauté que nous accordons dans les phénomènes dits emboliques, à l'état de la dynamique artérielle et à son évolution à la suite de l'embolectomie.

En résumé, nous avons voulu montrer, avec Heim de Balsac, que tout n'était pas clair dans l'embolie artérielle périphérique. Beaucoup de faits décrits sous ce terme sont mystérieux, et nous nous contentons de poser le problème d'une manière nouvelle, comme a bien voulu le dire M. Leriche, dans la discussion qui suivit notre communication.

---

## PRÉSENTATION DE FILM ET DE MALADE

par M. Jean Gosset.

Séance du 20 Octobre 1948.

Présidence de M. LOUIS SAUVÉ, président.

### A PROPOS DU PROCÈS-VERBAL

Un travail de M. LANTHIER (Maubeuge) intitulé : *A propos de sept gastrectomies après gastro-entérostomies*, est versé aux Archives de l'Académie sous le n° 495.

Des remerciements sont adressés à l'auteur.

En vue de l'obtention du prix Dubreuil, M. Michel RAUTUREAU (Marine) adresse à l'Académie son travail intitulé : *Les broches de Kirschner dans le traitement des fractures. L'embrochage médullaire. Son utilisation dans les fractures, les pseudarthroses et certaines luxations.*

---

### RAPPORTS

#### **Endo-anévrysmorrhaphie pour anévrysme artério-veineux sous-clavier endo-scalénique (\*),**

par M. Marin Petrov (Sofia).

Rapport de M. HENRI REDON.

Mon ami Petrov, professeur agrégé à la Faculté de Médecine de Sofia, nous a adressé une très intéressante observation d'anévrysme artério-veineux du segment endo-scalénique des vaisseaux sous-claviers, traité par endo-anévrysmorrhaphie reconstructrice.

C'est là un remarquable succès à l'actif d'un chirurgien de formation parisienne et dont les sentiments à notre égard ne font pas de doute. Voici, tout d'abord, l'observation de Petrov, que vous me permettrez de vous résumer :

K... (D.), âgé de vingt-quatre ans, est admis à la Clinique Universitaire pour blessure de la base du cou par balle de mitraillette, avec paralysie brachiale totale, puis limitée. La région sus-claviculaire gauche est ecchymotique et battante ; on y trouve un thrill et un souffle continu à renforcement systolique ; le malade se fatigue à la marche et il existe un début de défaillance cardiaque.

Le blessé est opéré cinq mois après sa blessure, sous anesthésie loco-régionale à la novocaïne, après injection de scopolamine-morphine.

Une incision en T couché permet la section de la clavicule au niveau de son tiers interne, puis la désarticulation sterno-claviculaire, la section des muscles grand et petit pectoral. On relève ensuite la clavicule en haut et en dehors et on récline les muscles pectoraux en bas. La veine sous-clavière et les vaisseaux axillaires sont alors largement mis en évidence.

Il existe une sclérose intense qui unit tous ces organes et noie surtout la partie antéro-interne de la région. Des fils d'attente sont placés sous les vaisseaux axillaires, puis les veines sus-scapulaire, jugulaire externe et antérieure sont liées et sectionnées.

On résèque alors le bord gauche du sternum et la partie antérieure de la 1<sup>re</sup> côte et de son cartilage ; le tronc veineux brachio-céphalique gauche est découvert et disséqué. On sectionne alors, après double ligature, les veines jugulaire interne, axillaire et brachio-céphalique : le thrill disparaît aussitôt et le pouls s'améliore. Mais le carrefour veineux ainsi isolé devient turgescent, fortement battant et menacé de rupture.

(1) Rapport fait à la séance du 13 octobre 1948.

On continue très prudemment l'isolement du sac et des artères sous-clavière et carotide en se guidant sur les nerfs phrénique et pneumogastrique.

L'artère mammaire interne est sectionnée, puis la veine vertébrale et le canal thoracique ; la plèvre médiastinale est protégée et l'artère sous-clavière clampée : la turgescence vasculaire disparaît instantanément, ainsi que le danger de mort brutale.

On libère alors complètement la veine sous-clavière et on la relève de sorte que son bord inférieur devienne supérieur : ce temps est le plus pénible et le plus long, et on provoque, au cours de cette dissection, une importante hémorragie veineuse au niveau de l'insertion costale du scalène.

On isole ensuite l'artère vertébrale et le tronc thyro-bicervico-scapulaire sur lesquels sont posées des ligatures temporaires ; le muscle scalène antérieur est enfin sectionné et la veine ouverte longitudinalement.

Il existe sur sa paroi postéro-inférieure une fente elliptique de 12 millimètres sur 3 millimètres, qui mène dans la cavité anévrysmale.

Celle-ci, d'un diamètre de 2 centimètres et demi environ, est bien endothélialisée, elle est occupée par des caillots rouges au centre, blancs et non adhérents à la périphérie. Sur sa paroi postérieure, s'ouvre un second orifice qui conduit dans l'artère, qui est aussitôt suturée aux points séparés de fil de soie paraffiné ; on s'aperçoit alors à l'enlèvement des clamps qu'il existe un second orifice artériel qui est fermé de la même façon. On rabat et suture par dessus les parois de la cavité anévrysmale : le calibre artériel ne paraît que modérément rétréci ; les clamps sont définitivement enlevés : rien ne saigne, l'artère se remplit, mais ne présente aucun battement.

La main est chaude, mais cyanosée et le pouls radial n'est pas perceptible. Le malade quitte la clinique le vingtième jour : les mouvements du membre sont très améliorés, la fatigue au travail a disparu, le pouls radial est très net, quoiqu'un peu plus faible que du côté sain ; cet état se maintient actuellement deux ans après l'intervention.

Petrov fait suivre son observation des commentaires suivants :

Une telle restauration de l'artère sous-clavière dans son segment intra-scalénique ne peut être entreprise que sous deux conditions : voie d'abord très large et hémostase provisoire artérielle et veineuse parfaite ; celle-ci comprenant non seulement l'hémostase des gros troncs, mais aussi celle des collatérales.

Or, le tronc sous-clavier et ses branches représentent un plan artériel profondément situé et, pour pouvoir l'atteindre, il faut traverser successivement et avec beaucoup de minutie trois plans successifs, outre la peau, plans ostéo-musculaire, osseux et veineux.

L'incision qui donne le plus de jour est une incision en T couché, dont la branche verticale descend entre les faisceaux du muscle sterno-cléido-mastoïdien jusqu'à la face antérieure du sternum, la branche horizontale suivant le bord inférieur de la clavicule, puis le sillon delto-pectoral. Après une dissection large des lambeaux, on s'attaque au plan claviculaire : division du sterno-cléido-mastoïdien, section des insertions du grand pectoral à 1 centimètre au-dessous de la clavicule, section du tendon du petit pectoral, puis de la clavicule à son tiers interne, et désarticulation sterno-claviculaire.

Cette manœuvre permet l'écartement des muscles pectoraux et, surtout, le relèvement de la clavicule, à l'inverse des procédés classiques de Pierre Duval, de Sencert et Costantini. La voie d'accès que l'on obtient ainsi est beaucoup plus large et permet un meilleur abord sur l'angle supéro-interne de la région. Les paquets vasculaires jugulaire et carotidien, sous-clavier et axillaire sont largement mis en évidence et l'on procède facilement à la ligature de toutes les veines superficielles.

Il reste à aborder les gros troncs : tronc veineux brachio-céphalique, segment vertical de l'artère sous-clavière, qui restent masqués par le rebord sternal et la partie interne de la première côte. Leur résection est faite à la demande, à la pince gouge, et le plan veineux apparaît, masquant encore le plan artériel.

On peut alors procéder de deux façons : soit, si le tronc veineux n'est pas trop volumineux, l'écarter, décoller la plèvre médiastine, récliner la carotide

interne, arriver ainsi au-dessus de l'aorte sur le segment ascendant de la sous-clavière et le clamper : c'est l'attitude qui nous paraît préférable.

Mais si, au contraire, le tronc brachio-céphalique est gênant, il faut écarter l'obstacle veineux en sectionnant la veine jugulaire, la veine sous-clavière et le tronc brachio-céphalique lui-même ; cette manœuvre permet seule la découverte de l'artère ; c'est l'attitude que nous avons dû adopter : elle est sans doute plus anatomique, mais présente le danger de rupture brusque des veines et du sac. Cette éventualité doit, cependant, être rare, car les veines et le sac lui-même se sont adaptés à la pression artérielle.

Que l'on adopte l'un ou l'autre de ces procédés, on doit ligaturer les troncs veineux si on veut avoir une sécurité au point de vue hémostase. Leur section doit être complétée par la section du canal thoracique et de toutes leurs branches profondes ; on obtient ainsi un sac veineux pré-artériel qui prend la forme d'un véritable boudin, le danger de rupture est écarté et on peut procéder à une dissection minutieuse permettant de découvrir les branches de l'artère sous-clavière : les nerfs phrénique et pneumogastrique servent de guide au cours de cette dissection qui permet la découverte et la ligature temporaire des artères sous-clavière, mammaire interne, vertébrale, thyro-bicervico-scapulaire et scapulaire postérieure.

Seul, le tronc cervico-intercostal et l'artère scapulaire postérieure ne peuvent être clamés. L'abord de l'artère est alors très large et on peut impunément ouvrir la veine et le sac anévrysmal, la section se faisant de bout en bout suivant son axe longitudinal. A travers les deux cavités, on peut alors mettre en évidence la ou les brèches artérielles.

La suture sera faite à la soie fine 000 paraffinée, aux points séparés de préférence. Au besoin, on peut renforcer la suture à l'aide des lambeaux du sac retourné ou de la veine ; la suture peut aussi, surtout lorsque la brèche est large, être faite transversalement.

La reconstitution de la région se fait très aisément, la section des organes ayant été menée de façon très anatomique ; un drain médiastinal sera toujours laissé en place.

L'emploi d'héparine est, évidemment, à recommander ; nous n'avons pu en user dans les conditions où nous sommes intervenus.

De même, nous n'avons pu utiliser l'artériographie pré- ou post-opératoire, qui nous aurait rendu grand service, à condition d'être faite à contre-courant (Dos Santos).

La réparation de l'artère sous-clavière droite se fait selon les mêmes principes. On doit essayer de clamer l'artère au-dessus de la bifurcation du tronc artériel brachio-céphalique ; mais si l'anévrysme siège plus en amont, on est en droit de clamer le tronc lui-même : l'interruption temporaire de la circulation carotidienne dans ce cas n'est généralement pas suivie de troubles cérébraux, car la circulation collatérale a pu se développer en même temps que l'anévrysme.

Les tentatives de restauration de la voie artérielle dans les anévrysmes artério-veineux des vaisseaux sous-claviers sont exceptionnelles, surtout lorsqu'il s'agit d'anévrysmes de leur partie intrascapulaire, à cause de la complexité de la région et de la multiplicité des branches importantes qui naissent de cette portion de l'artère. La ligature provisoire des branches peut même être plus difficile que celle du tronc artériel. A cela s'ajoute une réaction scléreuse intense qui noie toute la région et rend la dissection aussi délicate que dangereuse. La possibilité d'une rupture brusque du sac ou des vaisseaux lésés, avant d'être parvenu à assurer leur hémostase provisoire, est une éventualité redoutable que plusieurs excellents opérateurs ont vu se réaliser. Tout ceci explique pourquoi maints chirurgiens, partis dans l'intention de faire une restauration des vaisseaux, ont dû y renoncer et se satisfaire d'une ligature artérielle simple en amont et en aval (Bagozzi) ou d'une quadruple ligature (Cohn, Santy et Bérard, Merle d'Aubigné, Costantini).

Plusieurs méthodes s'offrent à nous pour restaurer le canal artériel dans les anévrysmes artério-veineux :

Suture latérale de l'artère, après séparation de la veine, dans les cas simples de fistule artério-veineuse ;

Suture transveineuse ou transsacculaire de l'artère, longitudinale ou transversale ;

Suture termino-terminale, après résection de toutes les parties lésées ;

Grefte veineuse libre ;

Méthode mixte : recouvrement de la perte de paroi artérielle au moyen des parois du sac (Gatch) ou de la veine attenante.

Dans tous ces cas, les veines peuvent être liées, réséquées ou restaurées, ou bien leurs parois sont appelées à fournir des lambeaux destinés à recouvrir les brèches artérielles.

En ce qui concerne l'anévrysme artério-veineux des vaisseaux sous-claviers, la réparation artérielle a été conduite avec succès au moyen de greffes veineuses libres (Rehn, 1942), de suture transveineuse et transsacculaire (M. Petrov, 1945) ou de suture transveineuse (N. Freeman, 1946).

Je ne vois pas grand'chose à ajouter à ce commentaire après les discussions qui ont eu lieu à cette tribune.

Les interventions reconstructrices réussies pour anévrysme sous-clavier endoscélénique sont rarissimes.

Aux difficultés habituelles à ce type d'opération s'ajoute ici l'impossibilité d'opérer sous hémostase préalable, et, par conséquent, de réaliser l'endo-anévrysmorrhaphie initiale sans dissection, recommandée, après Matas, par Leriche, et par tous ceux qui ont eu l'occasion d'opérer des anévrysmes artério-veineux.

Il faut ici, après un temps d'exposition qui constitue à lui seul une intervention difficile, se résoudre, bon gré mal gré, à une longue et minutieuse dissection, de façon à assurer l'hémostase du segment artériel que ne peut complètement isoler la ligature temporaire ou le clampage.

Il apparaît bien que Petrov n'a pas pu, mieux que ses devanciers, disséquer et lier toutes les branches postérieures de la sous-clavière : d'après ce qu'il m'a dit, le reflux par le tronc cervico-intercostal a été heureusement discret et ne l'a pas empêché de mener à bien la suture artérielle. C'est cependant à la perfection de ce temps préalable d'hémostase que Petrov doit d'avoir pu réussir sa difficile opération.

Nous devons le féliciter autant de son habileté technique que de la patience et de l'endurance dont il a fait preuve au cours d'une opération qui a duré plus de sept heures.

Nous devons encore mettre à son actif les conditions relativement précaires dont a dû s'accommoder Petrov.

L'absence d'artériographie a certainement allongé le temps opératoire en l'obligeant à la recherche minutieuse d'une fistule dont le siège ne pouvait qu'être imparfaitement localisé par le seul examen clinique ; le défaut d'héparine aurait pu avoir en outre des conséquences désastreuses, heureusement évitées par Petrov.

En ce qui concerne la voie d'abord choisie, les modifications apportées à la technique classique paraissent heureuses et les dessins dont il accompagne sa communication rendent séduisante sa façon de faire : on a seulement l'impression que l'hémisection première du sternum aurait fait gagner du temps et simplifié les choses ; je crois que, sans reprocher à Petrov de ne l'avoir pas réalisé, on peut penser que le procédé gagnerait à s'annexer ce détail technique.

Je vous propose, en terminant, de remercier Petrov de sa très belle observation : je serais heureux que, le jour venu, nous nous souvenions que notre pays compte dans les Balkans un grand ami et un chirurgien qui fait honneur à la chirurgie française.

compliquées d'invagination. Les exigences de nos publications me privent du plaisir de reproduire le tout ; mais, il sera d'un intérêt certain de lire son texte *in extenso*, déposé dans nos archives sous le n° 496.

Il fait état des travaux antérieurs sur ce sujet exceptionnel et nous soumet les conclusions suivantes :

a) La mucocèle appendiculaire présente assez souvent un volumineux diverticule intracæcal, comme dans ce cas, et constitue l'amorce de l'invagination cæco-colique. Il oblige évidemment le chirurgien à ne pas se contenter d'une simple appendicectomie. Six observations qu'a recueillies M. Naulleau viennent appuyer sa remarque.

b) L'étude clinique ne permet guère de porter le diagnostic de mucocèle appendiculaire, mais dans le cas présent l'examen radiographique a montré la présence d'une ombre arrondie bien circonscrite au niveau du fond du cæcum. M. Naulleau a très justement posé le diagnostic d'invagination par tumeur bénigne, ce dont nous pouvons le féliciter.

c) Enfin, l'auteur discute la conduite thérapeutique : appendicectomie simple après désinvagination, appendicectomie avec résection du fond cæcal, enfin résection iléo-cæcale. Il a suivi cette dernière pratique qui paraît évidemment la plus simple s'il persiste une masse invaginée dans le fond du cæcum.

Je pense que nous pouvons accueillir avec nos remerciements ce travail très consciencieux, original, pourvu d'une bibliographie complète et qui s'ajoute aux travaux de la même valeur que nous a déjà, à plusieurs reprises, envoyés M. Naulleau.

### ***Technique de la gastrectomie subtotale pour maladie ulcéreuse gastro-duodénale,***

par M. **Frederico E. Christmann** (de La Plata)

Rapport de M. F. D'ALLAINES.

M. Frederico E. Christmann, professeur de clinique chirurgicale à la Faculté de Médecine de La Plata, nous a adressé un travail intéressant sur une variété de technique de la gastrectomie subtotale. Cette technique est le fruit de recherches et de travaux entrepris par lui depuis 1930 environ.

M. Christmann nous dit, au surplus, qu'il a utilisé en même temps différentes autres techniques dans le traitement de l'ulcère gastro-duodénal : pyloroplastie, vagotomie, etc., mais que, en attendant la réponse fournie par l'étude des résultats éloignés, il est, dans l'ensemble, resté fidèle à la résection. Il fait état d'environ 600 gastrectomies faites par lui-même.

L'auteur nous donne tout d'abord les précisions nécessaires sur la préparation soignée utilisée avant l'opération, pour amener à la normale l'état général des malades.

Il utilise avec une grande souplesse tous les modes d'anesthésie suivant les indications, mais ses préférences vont à la rachi-anesthésie, en dehors des cas d'hypertension, de sclérose myocardique, d'anémie prononcée et d'âge trop avancé. Dans les cas difficiles (sujets obèses ou très musclés), il utilise une combinaison de la rachi-anesthésie et de l'anesthésie générale par inhalation (cyclopropane ou penthotal sodique).

Le point le plus remarquable de la technique de M. Christmann est le mode de suture. Il réalise l'anastomose à la Finsterer. L'anastomose est faite en deux plans, avec un surjet à la soie. Le plan séro-séreux est banal. Le plan total est spécial ; il est exécuté à l'aide d'un seul surjet qui ferme à la fois la queue de la raquette gastrique et suture en même temps les tranches gastriques et

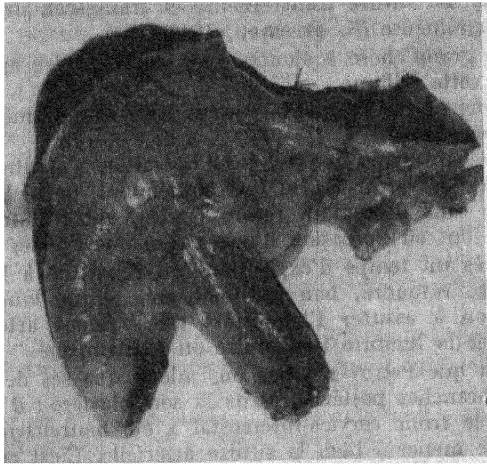
***Volumineuse mucocèle appendiculaire  
avec diverticule intracœcal, compliquée d'invagination,***

par M. J. Naulleau (d'Angers).

Rapport de M. F. D'ALLAINES.

Mon élève et ami J. Naulleau qui a déjà apporté ici de fort intéressants travaux, nous a adressé une rare observation dont voici le résumé :

Une dame cinquante-huit ans lui est amenée pour un syndrome douloureux de la fosse iliaque droite, sans fièvre et accompagné d'une tuméfaction douloureuse de la région. Ces phénomènes s'amendent spontanément et, à la suite d'un lavement baryté, l'accalmie persiste trente-six heures. Puis, les accidents reprennent. M. Naulleau revoit la malade et note sur



*Pièce opératoire.* — Résection iléocœcale. On voit en bas et à droite l'énorme appendice prolongé dans le cœcum par une tuméfaction arrondie.

les clichés un aspect fort intéressant. Un défaut de remplissage du bas-fond cœcal de forme ovalaire limité par un trait fin continu bien arrondi. Cette image est constante sur plusieurs clichés et M. Naulleau fait le diagnostic d'invagination subaiguë du fond cœcal due à une tumeur probablement bénigne.

Les accidents récidivants conduisent la malade à accepter l'intervention qui est pratiquée le 10 mars 1946, et en voici le protocole résumé :

Boudin d'invagination s'avancant dans la partie droite du côlon transverse. La désinvagination par expression est aisée, facilitée par un défaut d'accrolement du côlon droit et du cœcum. On constate alors que l'invagination est due à la présence d'un appendice monstrueux (gros comme une anse grêle), dont une partie reste invaginée dans le fond cœcal sous la forme d'une masse grosse comme une mandarine.

L'opérateur hésite sur la conduite à tenir et s'en tient finalement au parti le plus sage. Résection iléo-cœcale immédiate. Les suites furent sans incidents.

L'étude de la pièce opératoire a confirmé qu'il s'agissait d'une mucocèle appendiculaire (professeur Delarue), développée en deux parties, l'une extra-cœcale en appendice monstrueux, l'autre intra-cœcale constituée par la zone basale de l'appendice faisant une saillie grosse comme une mandarine. Les deux parties réunies par une zone rétrécie.

M. Naulleau a joint les radiographies, les figures de la pièce opératoire et une excellente revue générale sur la question des mucocèles appendiculaires

jéjunales en avant et en arrière. Mais ce qui fait l'originalité réelle du procédé de M. Christmann, c'est que, au niveau de ce plan total, en avant et en arrière, le fil est passé en aller et retour, donc deux fois sur chaque tranche de suture, de manière à ce que les points s'entrecroisent en X, grâce à cet aller et retour.

Ainsi, les tranches de section de l'estomac et du duodénum se trouvent-elles étroitement unies par une série de points croisés et la coaptation est très étroite ; surtout, toute hémorragie de la tranche paraît impossible.

Ce dernier point semble particulièrement intéressant pour assurer une hémostase rigoureuse, car M. Christmann se sert de clamps à coprostase et, grâce à son procédé, n'a donc point à craindre une hémorragie lors de leur ablation.

Nos mémoires comportant une place limitée, je vous propose de vouloir bien consulter dans nos archives le document *in extenso*, avec les figures fort intéressantes qui y sont jointes, et où vous trouverez les détails nécessaires (Archives n° 497).

Je vous propose, Messieurs, de remercier M. Christmann de son intéressant travail et de le publier dans nos Archives.

**M. J. Sénèque :** Je ne dirai qu'un mot au sujet du rapport de mon ami d'Allainés, en ce qui concerne l'utilisation de clamps au cours des gastrectomies. Je considère que cette utilisation doit être proscrite à l'heure actuelle.

**M. Moulonguet :** Je pense qu'après les publications du professeur Auguste (de Lille), on ne peut plus négliger les risques de l'emploi du fil et de la soie comme matériau de suture muco-muqueuse gastro-intestinale. J'ai eu l'occasion de vérifier deux fois dans mon service l'exactitude de ces risques éloignés : il a fallu par gastrotomie enlever le bout de fil entretenant une stomite.

### ***Sigmoïdite perforée avec péritonite généralisée,***

par **M. G. Delouche** (de La Baule).

/ Rapport de M. F. D'ALLAINES.

Mon élève et ami M. Delouche nous a envoyé un travail sur une intéressante observation qui montre ses qualités de prudence opératoire.

Un homme de quarante-huit ans, atteint d'un syndrome péritonéal datant de quarante-huit heures, est opéré dans des conditions médiocres (péritonite évidente avec ballonnement et altération de l'état général). M. Delouche découvre une péritonite généralisée due à une tumeur du sigmoïde perforée en péritoine libre et qu'il estime naturellement être un cancer. M. Delouche exécute l'opération la plus simple. Résection du sigmoïde suivant la technique de Hartmann.

Le malade guérit, ce qui est un beau succès, étant donné l'effroyable gravité des perforations sigmoïdiennes. L'examen de la pièce (professeur Huguenin) montre qu'il s'agit d'une sigmoïdite inflammatoire à forme pseudo-tumorale et perforée.

Deux mois après, M. Delouche rétablit la continuité intestinale avec un plein succès.

Le travail que m'a remis l'auteur comporte une importante bibliographie que vous pourrez consulter dans nos Archives (n° 498).

Ce beau succès opératoire lui fait honneur. Il est évidemment dû à sa prudence qui lui a fait exécuter l'opération la plus simple, la seule raisonnable dans ce cas. Je pense que vous serez d'avis de remercier M. Delouche de nous avoir adressé cette observation et d'en publier ce résumé.

## A propos des fistules duodénales et de leur traitement,

par M. J.-L. Brenier (de Grenoble).

Rapport de M. J. MEILLÈRE.

Sur 46 gastrectomies pour ulcère duodéal, Brenier a observé 3 fistules duodénales.

Parmi ces gastrectomies, on note 1 gastrectomie d'urgence pour perforation, suivie de fistule duodénales ; 3 gastrectomies pour exclusion dont 1 suivie de fistule duodénales mortelle ; 41 gastro-duodénectomies, avec 1 fistule grave.

Voici, résumées, ces observations :

La première fistule est survenue au troisième jour après une gastro-pylorectomie « à chaud » pour ulcère perforé du bulbe, exécutée dans de mauvaises conditions d'aides et d'anesthésie : elle a guéri médicalement.

La deuxième fistule a suivi une gastrectomie pour exclusion, décidée en raison du siège de l'ulcère (au niveau du *genu superius*) ; existait en plus un kissing-ulcère juxta-pancréatique. Fermeture sans drainage. Au septième jour, syndrome brutal de perforation. Réintervention qui montre une perforation du kissing-ulcère : fermeture en trois plans. Le lendemain, fistule duodénales abondante. Successivement, traitement médical, puis aspiration par tube de Wangenstein non toléré, puis aspiration continue par la plaie qui n'empêche pas l'état général de décliner. Jéjunostomie tardive et mort le vingt et unième jour.

La troisième fistule est survenue après une gastro-pylorectomie, type Finsterer pour ulcère du bulbe duodéal. Fermeture du duodénum pénible, en trois plans. Paroi fermée sans drainage. Au sixième jour, on réintervient pour un syndrome péritonéal : on constate une désunion de la partie supérieure du surjet duodéal. Nouvelle suture. Au dixième jour, la fistule est reconstituée. Après traitement médical et aspiration continue par la plaie, la fistule se tarit (quarante-deuxième jour). Mais huit jours après, syndrome de perforation : intervention qui ouvre une collection sous-hépatique, contenant du lait ingéré la veille ; large brèche du bulbe qu'on suture en trois plans. Le lendemain, la fistule duodénales est constituée. Malgré le traitement médical et l'aspiration continue par la plaie, l'état général s'aggrave. Pour préparer une réintervention, Brenier fait une cure de pénicilline. En trois jours, la situation est transformée, si bien qu'il n'intervient pas. La fistule est complètement fermée au soixante-cinquième jour.

En somme, sur 46 cas de gastrectomies pour ulcères du duodénum, Brenier a observé 3 fistules duodénales dont 1 mortelle :

La première après gastro-pylorectomie pour ulcère perforé.

La seconde après une gastrectomie pour exclusion, par perforation secondaire d'un kissing-ulcère laissé en place.

La troisième après une gastro-duodénectomie difficile.

Commentant ces échecs, Brenier insiste d'abord sur leurs causes, sur la nécessité d'une organisation chirurgicale impeccable qui lui a fait défaut dans 2 cas, sur l'importance d'une bonne suture (dans 1 cas, mal aidé, il a dû se contenter d'une ligature en masse du duodénum), sur le danger des opérations en pleine poussée évolutive, quoique l'excellente statistique de Mialaret relative à des gastrectomies pour ulcères perforés s'applique à des ulcères en pleine poussée évolutive. Enfin, sa deuxième observation montre qu'un des dangers de la gastrectomie pour exclusion est la perforation ultérieure d'un ulcère laissé en place ; 1 cas identique a été publié par Prat (de Nice). Aussi, à juste titre, il réserve désormais la gastrectomie pour exclusion à des cas très rares de conditions locales ou générales très défavorables : le décollement duodéno-pancréatique et la technique de Bazy et Lortat-Jacob lui ont permis depuis de mener à bien des exérèses difficiles d'ulcères duodénaux.

Au sujet du traitement de ces fistules, il constate que l'aspiration continue par la plaie abdominale à la manière de Cameron, malgré son intérêt certain, n'a pas suffi à guérir ses deux derniers malades. En raison de l'échec des interventions directes qu'il a pratiquées, il serait tenté de leur ajouter une duodéno-jéjunostomie. Mais surtout il a été frappé par son dernier cas où, après deux réinterventions directes inefficaces, la cure de pénicilline, qu'il avait instauré pour préparer une troisième intervention, a transformé une situation grave et permis une guérison rapide.

Je ne partage pas absolument les opinions de M. Brenier. Pour les causes d'échec, il y a lieu de remarquer que, dans son deuxième cas, il a constaté la présence d'aliments dans l'abdomen : le reflux dans l'anse afférente était donc manifeste, qu'il ait relevé d'une anastomose défectueuse ou d'une « stomite » secondaire.

D'autre part, les échecs subis par Brenier à la suite de ses interventions directes confirment l'opinion classique qu'elles sont inefficaces, voire nuisibles, les sutures dans ces tissus mal individualisés et infectés étant difficiles, coupant ou ne tenant pas. La duodéno-jéjunostomie qu'il préconise est bien délicate dans les conditions de la réintervention, et, malgré les quelques succès rapportés (comme ceux de Badelon, Huët, Huguier), il faut les réserver à des cas bien particuliers de sténose duodénale. De fait, si les différents modes d'aspiration préconisés, avec ou sans réinjection du liquide duodénal, n'amènent pas une amélioration rapide, c'est à la jéjunostomie à la Witzel qu'il faut s'adresser : c'est assurément l'intervention de choix, dont Roy, Loyson, élèves de Charrier, ont montré encore récemment l'intérêt. Sur des malades fragiles, cette intervention *a minima* peut transformer la situation, à condition d'être faite précocement : celle pratiquée par Brenier a échoué, mais il l'a faite presque *in extremis*.

Par contre, pour le traitement médical, Brenier nous apporte un fait intéressant : l'efficacité de la cure de pénicilline. Sans doute, il ne s'agit que d'un seul cas ; mais il se peut, comme il le pense, que, par les modifications locales qu'elle entraîne, elle aide puissamment à la fermeture spontanée de la fistule ou qu'aussi bien elle puisse permettre des réinterventions directes valables.

Je vous propose de remercier M. Brenier de nous avoir envoyé ce travail et de verser celui-ci à nos Archives (n° 499).

**M. Jean Gosset :** On vient de nous entretenir du traitement si difficile et si aléatoire des fistules duodénales post-opératoires. Je m'étonne que M. Brenier ait omis de signaler que ces fistules ne reconnaissent qu'une origine : une faute opératoire et que leur prophylaxie est aisée puisque des précautions purement techniques permettent facilement d'éviter leur apparition. Sur 295 gastrectomies consécutives pour ulcère, pratiquées par moi de 1934 à 1947 (avec 8 morts) je n'ai pas observé un seul cas de fistule duodénale bénigne ou grave, passagère ou prolongée. Je ne saurais m'en vanter puisque tout le mérite en revient à mon maître le D<sup>r</sup> Jean Charrier qui, dès mes débuts, m'inculqua à la fois les grandes règles qui régissent les fermetures intestinales et les détails pratiques de la suture du moignon duodénal. Ces techniques, M. Charrier les a enseignées à ses autres élèves ; j'ai essayé de les transmettre à mes amis et c'est ainsi qu'une expérience, bien plus vaste que la mienne propre, me permet d'affirmer avec force que toutes les fistules duodénales trouvent une défaillance technique à leur origine et qu'une technique soigneuse permet de les éviter.

Permettez-moi de rappeler ce que M. Charrier m'apprit jadis et qui m'a tant servi ainsi qu'à tous ses élèves. Les sutures qui lâchent sont celles qui sont faites en mauvais tissus ou avec de mauvais tissus, des « cache-misère », qu'il s'agisse de graisse ou du pancréas. Desmarest avait autrefois accusé la dévascularisation du moignon. Aucune explication n'est plus erronée et sa fausseté

doit être dénoncée encore une fois. Au contraire, 2 centimètres au moins de duodénum doivent être isolés et disséqués en aval de la ligne de section. On dispose alors d'une quantité suffisante de tissu duodénal et exclusivement duodénal pour placer d'abord un plan total, puis deux plans invaginants superposés. Pour disposer de ces 2 centimètres, il faut séparer duodénum et pancréas, lier les petites branches duodénales de la gastro-duodénale, parfois recourir au décollement rétrograde que M. Charrier nous apprit le premier à Lortat-Jacob et à moi. Un détail a son importance et sur ce point M. Charrier semble s'être un peu inspiré de la technique de M. le professeur Cunéo. Au lieu de chercher à suturer la face antérieure du duodénum contre sa face postérieure, M. Charrier fait une suture à direction horizontale qui, par des points verticalement placés, rapproche le bord supérieur du bord inférieur. Tous les points portent ainsi sur une zone péritonisée, la face postérieure dépéritonisée étant enfouie dans la profondeur de la suture invaginante.

Est-il besoin de dire que la qualité de l'anastomose gastro-jéjunale influe sur la solidité du moignon duodénal. Toute gêne à l'évacuation bilio-pancréatique crée une distension duodénale qui peut faire sauter la fermeture du moignon.

J'ai tenu à présenter ces remarques pour deux raisons : d'abord pour témoigner une juste gratitude à M. Charrier auquel je dois entièrement d'avoir ignoré les complications graves, dont M. Brenier vient de nous entretenir, ensuite pour que les jeunes chirurgiens qui lisent nos *Bulletins* attachent plus d'importance à la prophylaxie d'un accident facilement évité qu'à son traitement bien décevant.

**M. Rouhier :** La technique de Charrier que viennent de nous exposer et de nous vanter Gosset et Rudler me paraît en effet à retenir pour éviter les fistules duodénales.

Il y a quelques années, j'ai perdu un malade que j'avais gastrectomisé pour cancer du pylore, peu de temps après des gastrorragies profuses.

Il avait fait une fistule duodénale tardive vers le dixième jour et il a traîné plus de quarante jours avant de succomber à la cachexie. Je l'avais opéré par le procédé de Péan et j'ai renoncé depuis à ce procédé rapide et séduisant, parce qu'il prédispose aux fistules duodénales.

**M. Meillère :** Je n'ai pas traité la question de la technique opératoire parce que la communication de M. Brenier a rapport surtout au traitement de la fistule duodénale.

Je suis absolument de l'avis de Jean Gosset et de Rudler : si on dissèque suffisamment le duodénum de manière à faire une bonne suture, horizontale si possible, on n'a en général pas de fistule duodénale. Ce qui me paraît intéressant dans le travail de M. Brenier c'est le fait que le traitement par la pénicilline semble améliorer l'évolution de la fistule duodénale.

---

## COMMUNICATION

### *Un an de chirurgie du cancer de l'œsophage,*

par M. Alain Mouchet.

En février dernier, j'avais communiqué à cette tribune 6 observations de cancers œsophagiens opérés avec 4 guérisons opératoires. Aujourd'hui, c'est le bilan d'une année entière de chirurgie œsophagienne que je voudrais vous

exposer. Seuls les résultats immédiats peuvent être envisagés, faute du recul nécessaire pour apprécier la valeur de la résection œsophagienne en tant que traitement du cancer de cet organe.

Permettez-moi d'abord quelques considérations préliminaires.

Je persiste à penser qu'il convient de pousser aussi loin que possible les indications opératoires dans la chirurgie du cancer de l'œsophage. Il n'a jamais été dans mon esprit de proposer l'intervention sans une sélection préalable des malades. Mais je crois, et sur ce point je suis en désaccord avec mon maître d'Allaines, qu'on doit pouvoir arriver à trouver plus de 10 p. 100 de cas résequables dans de bonnes conditions. Aux Etats-Unis, Sweet relève 65 p. 100 de cas résequables dans sa statistique personnelle, et il insiste dans un récent article, sur le fait qu'il faut faire un effort pour enlever la tumeur chaque fois que cela paraît possible, autrement dit, il est d'avis de prendre le maximum de risques. Les seules contre-indications à une thoracotomie exploratrice sont, rappelons-le, les métastases décelables (ganglions, poumons, rachis) les lésions cardiaques ou rénales graves, l'existence de paralysie récurrentielle, de fistule œsophago-trachéale ou bronchique et enfin un état de dénutrition qu'un traitement rationnel suffisamment prolongé ne parvient pas à améliorer.

Pour ma part, en un an, j'ai eu à examiner 34 cas de néoplasmes œsophagiens ; quatre fois seulement j'ai refusé d'opérer. Dans 1 cas le sujet m'avait été envoyé alors qu'il avait une fistule trachéale. Une gastrostomie permit une survie de plusieurs mois.

Un autre malade avait de graves lésions cardiaques et une très volumineuse tumeur. Il eut une survie de trois mois après gastrostomie.

Le troisième cas concerne un homme cachectique qui ne supporta pas une jéjunostomie et succomba trois jours après cette minime intervention faite à l'anesthésie locale.

Enfin, le dernier malade que j'ai refusé d'opérer est un homme qui avait une paralysie récurrentielle gauche et une bacillose pulmonaire bilatérale évolutive.

Les 30 autres malades qu'on m'a envoyés ont été soumis à l'intervention chirurgicale ; à l'exception de 2 cas (concernant des cancers de l'œsophage moyen) où j'ai pratiqué avec un excellent résultat une anastomose palliative haute intrathoracique à la façon du professeur d'Allaines, la résection a été tentée dans tous les autres cas. Je dois toutefois éliminer 2 cas où la mort est survenue avant le temps de thoracotomie, c'est-à-dire avant toute tentative d'exérèse.

Quels sont les résultats de ces interventions ?

Globalement sur 30 cas : 14 morts opératoires ou post-opératoires, mais sur sur ces 14 morts, 11 concernent des tumeurs de l'œsophage moyen.

Il convient donc de souligner à nouveau la gravité des tumeurs qui siègent au niveau des deux quarts moyens de l'œsophage. Sur 16 cancers de l'œsophage moyen : 11 morts, tandis que la mortalité baisse de façon considérable lorsque la néoplasie est située plus bas.

Sur 6 cas de cancers de l'œsophage inférieur : 2 morts post-opératoires.

Sur 7 cas de tumeurs du cardia : 1 seule mort.

En groupant, œsophage inférieur et cardia, la mortalité est de 3 cas sur 13 opérations (23 p. 100).

Remarquons la fréquence de la localisation au niveau de l'œsophage moyen : 16 cas contre 6 cas au niveau de l'œsophage inférieur et 7 cas au niveau du cardia.

A eux seuls les cancers de l'œsophage moyen, dans ma statistique évidemment un peu courte, sont plus nombreux que les cancers de l'œsophage inférieur et du cardia réunis. Sweet, sur une importante statistique personnelle,

obtient des chiffres un peu différents : 72 localisations à l'œsophage moyen contre 109 à l'œsophage inférieur et au cardia.

Si la localisation à l'œsophage moyen implique une gravité certaine, il faut souligner que dans certains cas, les insuccès s'expliquent soit par des erreurs techniques, soit par des indications opératoires mal posées ; j'y reviendrai dans un instant.

#### CANCERS DE L'ŒSOPHAGE MOYEN.

J'envisagerai d'abord le cancer de l'œsophage moyen, c'est-à-dire les tumeurs qui occupent les deux quarts moyens de l'œsophage et sont comprises entre le bord supérieur de la crosse aortique en haut, les veines pulmonaires inférieures en bas. Ce sont des cancers qui, après résection, obligent à pratiquer une anastomose œsophago-gastrique haute, soit sus-aortique, soit immédiatement sous-aortique.

Pour cette localisation, je reste partisan de la voie combinée, abdominale (pour la gastroyse), puis thoracique droite. Je sais bien qu'aux États-Unis, les grands leaders (Sweet, Garlock) opèrent toujours par voie gauche. Mais quelques voix discordantes se sont élevées récemment en Amérique et il y a eu quelques plaidoyers en faveur de la voie combinée de Santy et de Lewis. Pour ma part, je crois, en me basant sur une expérience de 16 cas opérés, que la voie combinée offre des avantages certains et fort peu d'inconvénients. On a reproché à l'incision abdominale d'imposer à l'opéré une gastroyse qui pourra se révéler inutile après thoracotomie si la tumeur est inextirpable ; mais, pour ma part, j'ai pu, par cette voie, pour deux tumeurs inenlevables, pratiquer une anastomose intrathoracique très haute, sus-tumorale. Ce temps préalable de gastroyse n'est donc pas inutile.

Quant au reproche de nécessiter deux temps séparés avec un changement de position, et d'allonger l'intervention, il me paraît très théorique. On ne doit pas sous-estimer les avantages fournis par la voie thoracique droite, la manière dont l'œsophage est exposé après section de la crosse de l'azygos, la facilité de la dissection, la moindre difficulté, enfin, de l'anastomose. N'oublions pas que Sweet accuse 24 p. 100 de mortalité dans les œsophages moyens avec anastomose sus-aortique, contre 19 p. 100 lorsque l'anastomose est immédiatement sous-aortique. Ces chiffres mettent en relief la gravité plus grande de la dissection rétro-aortique pratiquée par voie gauche et de l'anastomose sus-aortique. Ils me semblent assez éloquents pour que l'on persévère dans l'utilisation de la voie droite.

Si je prends d'abord ces tumeurs de l'œsophage moyen et que j'analyse les causes de mort, je note, sur 11 morts :

1° Deux morts dues à une anesthésie de mauvaise qualité (obs. I et IX). J'ai eu le tort, dans l'un et l'autre cas, n'ayant pas sous la main mon anesthésiste habituel, de confier le soin d'endormir ces malades à des anesthésistes insuffisamment entraînés ; l'anesthésie fut médiocre, de grosses quantités d'anesthésique furent utilisées et la mort de ces deux opérés en résulta.

2° Une mort par plaie latérale de l'aorte et hémorragie incontrôlable (obs. VIII). Il est bien évident que dans ce cas, où la tumeur était très volumineuse, adhérente à l'aorte qui se trouvait engainée par le tissu tumoral, j'aurais dû renoncer à l'exérèse. Le cas était inopérable : tout au plus une anastomose sus-tumorale était-elle possible. Mais il s'agissait d'un médecin qui se savait porteur d'un néoplasme œsophagien et, par conséquent, condamné à mort, et j'avais décidé de prendre le maximum de risques.

3° Deux morts de choc opératoire (obs. XIV et XV). Dans ces 2 cas, j'avais commencé par une mobilisation gastrique effectuée par voie abdominale. La mort chez ces 2 opérés est survenue au moment où l'on effectuait le changement de position pour la thoracotomie. Notons que, chez ces 2 malades, il s'agis-

sait de volumineuses tumeurs, adhérentes aux organes voisins et dont la résection radicale aurait été impossible. De plus, une de ces malades était dans un état général précaire.

4° Trois morts précoces (1 à la vingt-quatrième heure, 2 au bout de quarante-huit heures) sont imputables à des complications cardiaques. Sweet souligne, d'ailleurs, la fréquence des complications cardiaques chez les sujets opérés de tumeurs de l'œsophage moyen. Ces 3 morts concernent des sujets encore jeunes (soixante-quatre ans, obs. IV ; cinquante-quatre ans, obs. V ; cinquante-neuf ans, obs. VI), mais qui avaient tous des tracés électro-cardiographiques anormaux. Si j'ajoute que ces 3 opérés avaient de volumineuses tumeurs (bloc ganglionnaire inextirpable dans le hile pulmonaire pour le malade n° IV. Tumeur s'étendant sur plus de 6 centimètres, obs. V ; grosse tumeur dont la libération avait été très difficile, obs. VI), je dois reconnaître qu'il eût été préférable de me borner, dans ces 3 cas, à une anastomose palliative, certainement moins grave que la résection.

5° Un opéré (obs. XI) est mort au huitième jour de broncho-pneumonie (vérification nécropsique). Il s'agissait d'un homme âgé de soixante-douze ans.

6° J'ai eu encore : 1 mort par hémorragie intra-gastrique chez 1 malade opéré tout récemment (obs. XVI) qui avait, en outre, une atélectasie massive du poumon droit et 1 mort par lâchage total des sutures, le neuvième jour. A noter qu'un examen anatomo-pathologique *post mortem* a montré, dans ce dernier cas, que la section de l'œsophage avait porté en tissus non néoplasiques.

Si je résume, sans essayer de minimiser la gravité des exérèses des tumeurs de l'œsophage moyen, je crois pouvoir dire : 3 morts étaient techniquement inévitables, les 2 qui sont dues à la mauvaise qualité de l'anesthésie et celle qui a résulté d'une plaie de l'aorte par adhérence tumorale. Sur les 8 morts restantes, 2 sont dues au choc en cours d'intervention et sont survenues en fin de gastrolyse avant la thoracotomie. Dans ces 2 cas où il s'agissait de grosses tumeurs avec un état général médiocre, il eût été sage de s'abstenir de tout geste opératoire. Restent 6 morts : 3 sont survenues chez des sujets dont la fibre myocardique était profondément altérée. Il y a eu enfin 1 mort par broncho-pneumonie chez un sujet de soixante-douze ans, malgré les antibiotiques, l'aspiration bronchique et les autres thérapeutiques usuelles.

De ces 4 morts, je n'en vois pas d'évitables. En revanche, les 2 dernières morts auraient pu être évitées. Dans l'observation VII, une fistulisation totale de l'anastomose est cause du décès. Le compte rendu opératoire mentionne un œdème des parois œsophagiennes au niveau des sutures. J'aurais, dû, dans ce cas, faire une anastomose plus haute pour suturer en tissus certainement sains, quelles que soient les difficultés techniques.

De l'hémorragie intragastrique responsable dans 1 cas de la mort, je tire la leçon que, malgré le soin que j'apporte toujours à la suture de la tranche gastrique, il faut se méfier sur ces estomacs dont le régime circulatoire est profondément modifié par la gastrolyse, de la possibilité d'un suintement veineux qui, en raison de la stase veineuse de la partie haute de l'estomac, peut être redoutable.

Je ne peux pas vous donner de résultats éloignés, faute du recul nécessaire. Mais sur les survies opératoires, je puis vous dire que 2 concernent des sujets ayant une anastomose palliative sus-tumorale, et que sur les 2 sujets ayant subi une résection radicale, l'un est en vie (obs. II) et sans signes de récurrence ou de métastases depuis plus de dix mois tandis que l'autre est actuellement hospitalisé avec des métastases hépatiques (cas n° III).

Le cas n° II concerne un sujet âgé de trente-deux ans porteur d'un épithélioma cylindrique rétro-aortique qui a repris son travail et se trouve en excellente condition. Le cas n° III concerne un homme de quarante-huit ans qui m'avait été adressé porteur d'une gastrostomie et avec une tumeur adhérente à

la bronche gauche. Après avoir repris 15 kilogrammes et s'être livré à un travail fatigant, cet opéré a commencé à maigrir au bout de neuf mois et est actuellement en train de se cachectiser avec des métastases hépatiques palpables.

#### CANCERS DE L'ŒSOPHAGE INFÉRIEUR.

*Les cancers de l'œsophage inférieur*, c'est-à-dire les tumeurs qui occupent le quart inférieur de l'œsophage thoracique et le segment abdominal de l'œsophage ont toutes été abordées par voie thoracique gauche. La résection a été suivie d'une anastomose œsophago-gastrique basse intrathoracique. Dans ces 6 observations, je dois signaler un cas un peu particulier : dans l'observation IV, la tumeur, radiologiquement et à la thoracotomie, paraissait siéger sur l'œsophage thoracique inférieur. En fait, après résection de la tumeur, j'ai constaté que l'on voyait, au niveau de la section œsophagienne, une muqueuse suspecte et j'ai pratiqué une recoupe qui m'a obligé à faire une anastomose haute, immédiatement sous-aortique. Ces anastomoses faites au ras du bord inférieur de la crosse sont techniquement parmi les plus délicates et, dans le cas présent, l'anastomose avait porté, malgré la recoupe haute, sur des tissus envahis par le néoplasme, si bien que cet homme a fait, un mois après l'opération, alors qu'il était sorti de l'hôpital en bon état le dix-huitième jour, une fistule œsophago-trachéale par envahissement néoplasique. Ce cas mériterait peut-être d'ailleurs d'être rangé, en raison de l'extension tumorale sur la muqueuse, parmi les tumeurs de l'œsophage moyen.

Quoi qu'il en soit, sur 6 cas ayant subi une résection radicale, j'ai 2 morts post-opératoires. L'une (obs. V) due au lâchage partiel de l'anastomose : il s'agissait d'un sujet diabétique : l'autopsie permit de constater une fuite minime au niveau d'un point de suture de l'anastomose œsophago-gastrique.

La seconde mort est due, elle aussi (obs. VI), à un petit lâchage au niveau de l'anastomose.

Sur les 4 opérés restant, 2 sont morts l'un un mois après l'opération d'une récurrence rapide, l'autre un mois et demi après l'opération : pour ce dernier, l'autopsie n'a pu être pratiquée, mais des radiographies faites quelques jours avant le décès font penser à une récurrence locale.

Des 2 derniers cas : l'un est en vie depuis plus d'un an, mais présente des algies cervico-brachiales gauches d'origine indéterminée, pour lesquelles il est actuellement en observation. Le second, une femme, est morte sept mois après l'intervention de récurrence locale au niveau de l'anastomose.

#### CANCERS DU CARDIA.

Les cancers du cardia, c'est-à-dire les tumeurs nées aux dépens de la paroi gastrique et envahissant le cardia et l'œsophage abdominal sont au nombre de 6. J'y ai joint 1 cas particulièrement intéressant de cancer médio-gastrique très étendu infiltrant l'estomac jusqu'au cardia et s'accompagnant d'une tumeur vilieuse du cardia.

Sur ces 7 opérés, je n'ai qu'une seule mort opératoire, et due à un accident mécanique. Il s'agissait (obs. III) d'un homme qui m'avait été adressé du Maroc avec une énorme tumeur du cardia et de la calotte tubérositaire pour laquelle le chirurgien avait pratiqué une gastrostomie. Malgré de sérieuses difficultés techniques, j'avais pu, par thoracotomie gauche, mener à bien l'intervention : gastrectomie totale suivie d'œsophago-jéjunostomie avec jéjuno-jéjunostomie latéro-latérale. Cet homme est mort le quinzième jour d'étranglement interne. En fin de cette opération, qui avait été longue et pénible, j'avais omis de fermer la brèche mésocolique autour de l'anse grêle attirée dans le thorax. Faute regrettable, car, à travers cette brèche, qui m'avait paru pourtant très étroite, s'est engagée par la suite un segment important du grêle, et cet homme

est mort d'occlusion par strangulation du grêle (avec sphacèle et perforation de l'anse étranglée).

Sur ces 7 opérés, je note :

4 cas de gastrectomie totale avec œsophago-jéjunostomie sus-diaphragmatique (obs. I, III, VI, VII) et 3 cas où j'ai pu conserver un petit moignon antro-pylorique que j'ai utilisé pour l'anastomose. Dans 2 cas, j'ai dû associer à la gastrectomie une splénectomie en raison de l'envahissement tumoral (obs. I et VI). Enfin, le cas le plus récent concerne une femme de trente-huit ans qui a subi en 1945 une gastrectomie de 3/5 pour ulcère de la petite courbure et qui présentait un cancer du moignon gastrique envahissant largement le cardia.

5 de ces opérés sont actuellement en vie mais, pour la plupart d'entre eux, le délai est trop court pour qu'on puisse en tenir compte. Un est mort, un peu plus de quatre mois après l'opération ; il avait repris du poids, menait une vie normale. Un ictère apparut rapidement et cet homme succomba quelques jours après l'apparition de la jaunisse.

#### CANCERS DE L'ŒSOPHAGE CERVICAL.

Enfin, j'ai eu l'occasion d'opérer un homme âgé de soixante-douze ans, présentant un gros cancer de l'œsophage cervico-médiastinal. J'ai eu recours à la technique de Wookey, légèrement modifiée par suite de l'extension de la tumeur vers le médiastin. Dans le premier temps, après tracé d'un grand lambeau cutané cervical rectangulaire et résection de l'extrémité interne de la clavicule, j'ai pu réséquer la tumeur et suturer la demi-circonférence postérieure des deux extrémités œsophagiennes au lambeau cutané, préalablement fixé sur toute sa hauteur aux plans prévertébraux.

Alimentation par une sonde duodénale glissée par l'œsophage jusque dans l'estomac.

Dans un deuxième temps, par une plastie cutanée, j'ai pu fermer la demi-gouttière réalisée lors du temps précédent. Une fistulisation partielle au niveau de la suture inférieure a nécessité deux petites retouches. Cet homme, actuellement, a repris du poids et s'alimente facilement. Sa fistule est fermée.

#### CONCLUSIONS.

Quelles que soient les précautions prises, si bien préparés que soient les malades, si bien entraînée que soit l'équipe, quelle que soit la minutie des soins post-opératoires, la chirurgie du cancer de l'œsophage reste une chirurgie grave. N'oublions pas que, en dehors de Sweet, dont la statistique est réellement magnifique (sur un total de 189 cas, 23,6 p. 100 de mortalité pour les tumeurs de l'œsophage moyen et 13 p. 100 pour celles de l'œsophage inférieur et du cardia) la plupart des chirurgiens qui ont une expérience étendue de cette chirurgie, et je pense ici à Garlock et à Resano, accusent une mortalité globale aux environs de 40 p. 100.

On peut certainement l'abaisser dans des proportions notables, et surtout pour les cancers de l'œsophage moyen où la mortalité est la plus élevée, en sélectionnant plus sévèrement les cas à opérer, de façon à éviter certaines morts qui se produisent en cours d'intervention (malades fragiles à mauvais myocarde, etc.) en ne cherchant pas à réséquer à tout prix une tumeur adhérente et en se bornant, si la résection paraît devoir être périlleuse et incomplète, à faire une anastomose sus-tumorale. J'ai pu, dans 2 cas, faire une anastomose très haute par voie droite dans le thorax, et ces opérés qui peuvent déglutir normalement conserveront l'impression de la guérison pendant les quelques mois qui leur restent à vivre. Ce n'est qu'une opération palliative, mais elle est certainement très intéressante.

L'âge des sujets intervient dans le pronostic : parmi mes malades, le plus

grand nombre (13 cas) avaient entre soixante et soixante-dix ans et 3 plus de soixante-dix ans. Ainsi, plus de la moitié des sujets opérés dépassaient soixante ans : il est hors de doute que ce facteur âge pèse lourdement dans la balance.

Je ne reviendrai pas sur les troubles fonctionnels post-opératoires sur lesquels j'ai insisté en février dernier. Les troubles de l'évacuation gastrique souvent peu accentués, sont atténués par certains détails de technique (section poussée jusqu'au pyllore du ligament gastro-colique et du petit épiploon, section du pilier du diaphragme en cas de transposition haute par voie droite). Quant à la diarrhée post-opératoire, elle est toujours transitoire et répond en général au régime et au traitement médicamenteux.

Je veux à nouveau souligner l'impérieuse nécessité de sectionner l'œsophage aussi loin que possible du pôle supérieur de la tumeur. Il n'est d'ailleurs pas toujours facile d'apprécier les limites supérieures de l'envahissement néoplasique. Deux cas de récidives locales au niveau de l'anastomose, l'une tardive huit mois après l'opération (vérifiée à l'œsophagoscopie), l'autre précoce un mois après l'opération, manifestée par un envahissement néoplasique de la trachée, prouvent qu'on ne saurait jamais donner une trop grande ampleur à la résection. Il est prudent de toujours couper à 4 centimètres au moins au-dessus du pôle supérieur de la tumeur, et encore cette distance est-elle parfois insuffisante : témoin l'observation IV où, dans un néoplasme de l'œsophage inférieur, l'envahissement de la muqueuse en amont des limites apparentes de la tumeur m'amena, après recoupe, à faire une anastomose immédiatement sous-aortique qui portait encore, malgré les apparences, sur des tissus envahis par le néoplasme.

*En résumé*, pour les cancers de l'œsophage inférieur et pour ceux du cardia, la question est jugée : ces tumeurs sont presque toujours des adéno-carcinomes et s'accompagnent souvent d'une adénopathie métastatique péricoronaire. La radiothérapie est parfaitement inefficace dans de tel cas. La chirurgie est peu meurtrière et laisse une chance raisonnable de guérison définitive ou, à tout le moins, une survie appréciable.

Pour les tumeurs de l'œsophage moyen, presque toujours des épithéliomas spinocellulaires, donc radiosensibles, la question peut se poser : doit-on les irradier faut-il les opérer ? En fait, c'est, à mon sens, une question d'espèces. Je crois que nous ne devons opérer que les tumeurs peu adhérentes chez des sujets en bon état, la thoracotomie exploratrice seule pouvant nous renseigner sur la possibilité de l'exérèse. Dans le cas de tumeur inextirpable, l'anastomose palliative sus-tumorale me paraît indiquée. Les sujets âgés, fatigués, présentant des lésions viscérales (cœur, poumons, reins) seront adressés au radiothérapeute. Je n'ai qu'une expérience trop restreinte des cancers de l'œsophage cervical, puisqu'elle ne porte que sur 1 cas. Sweet, sur 7 cas, n'a pas de mort post-opératoire, mais tous les opérés ont succombé par récurrence locale ou métastases ganglionnaires à bref délai. Watson et Pool (1948) apportent une note plus optimiste et, pour les cancers de l'œsophage cervical vus précocement, considèrent que la chirurgie donne d'importantes chances de guérisons.

Au terme de cet exposé, je serais heureux que tous ceux qui s'intéressent à cette chirurgie nous apportent leurs observations, à l'exemple du professeur Chalnot, de Nancy, qui m'a adressé, en mars dernier, un très intéressant travail que j'espère pouvoir vous résumer un de ces jours. Dans une thèse récente de son élève Hutin, sont rassemblés ses résultats : 14 exérèses (2 par voie droite, 12 par voie gauche) avec 9 morts post-opératoires et 5 guérisons. Les 5 guérisons concernent 2 cancers du tiers inférieur et 3 cancers du cardia.

Mon ami Lortat-Jacob a présenté au Congrès de Chirurgie de cette année ses résultats. Je vous les rappelle : 60 cas vus, 7 ont été récusés, 53 opérés. Sur ces 53 soumis à une thoracotomie : 33 résections avec rétablissement de la

continuité par anastomose intrathoracique, se décomposant comme suit : 11 cancers du cardio-œsophage avec 2 morts ; 22 cancers de l'œsophage thoracique : 16 par voie gauche, dont 10 sans décroisement (5 morts, 5 guérisons) et 6 avec décroisement (2 morts, 4 guérisons) ; 6 par voie combinée (3 morts, 3 guérisons). Par ailleurs, 3 cas non résecables ont eu une anastomose sus-tumorale type d'Allaines.

C'est en confrontant nos résultats que nous pourrions peut-être apporter de substantielles améliorations à cette chirurgie du cancer œsophagien.

## OBSERVATIONS

*Néoplasmes de l'œsophage moyen.*

OBSERVATION I. — Thor..., soixante et un ans. Opéré le 31 octobre 1947. Voie combinée abdominale puis thoracique droite. Mort le 1<sup>er</sup> novembre 1947 (mauvaise anesthésie). Epithélioma baso-cellulaire.

Obs. II. — Aspl..., trente-deux ans. Epithélioma cylindrique. Opéré le 11 décembre 1947, voie combinée. Anastomose très haute. Guérison. En vie et bien portant le 20 octobre 1948.

Obs. III. — Rag..., quarante-huit ans. Opéré le 19 décembre 1947. Résection et anastomose œsophago-gastrique par voie combinée. Guérison opératoire. Métastase hépatique en octobre 1948. Epithélioma spino-cellulaire.

Obs. IV. — Ren..., soixante-quatre ans. Opéré le 2 janvier 1948. Résection par voie combinée. Mort le 4 janvier 1948. Epithélioma baso-cellulaire.

Obs. V. — Font... Opéré le 15 janvier 1948. Décédé le 16 janvier 1948.

Obs. VI. — Bru..., cinquante-neuf ans. Gastrostomie en 1946. Opéré le 29 janvier 1948. Résection et anastomose par voie combinée. Mort le 31 janvier 1948, par défaillance cardiaque.

Obs. VII. — Cagn..., soixante ans. Opéré le 5 février 1948. Résection par voie combinée. Mort le 14 février 1948. Lâchage des sutures.

Obs. VIII. — Nor..., soixante-trois ans. Opéré le 19 mars 1948. Voie combinée. Mort d'hémorragie par plaie latérale de l'aorte

Obs. IX. — Fred..., cinquante-quatre ans. Opéré le 23 mars 1948, voie combinée. Résection et anastomose. Mort : mauvaise anesthésie. Epithélioma spino-cellulaire.

Obs. X. — Nai..., soixante-quatre ans. Opéré le 4 juin 1948. Abord par thoracotomie gauche. Résection et anastomose, Guérison.

Obs. XI. — Mill..., soixante-douze ans. Opéré le 10 juin 1948, voie combinée. Résection et anastomose. Mort le huitième jour de broncho-pneumonie.

Obs. XII. — Cap..., trente-huit ans. Opéré le 18 mars 1948. Voie combinée. Anastomose sus-tumorale de dérivation. Guérison opératoire.

Obs. XIII. — Bond..., soixante-cinq ans. Opéré le 2 juillet 1948. Voie combinée. Anastomose sus-tumorale de dérivation. Guérison opératoire.

Obs. XIV. — Cho..., soixante-huit ans. Opéré le 6 juillet 1948 ; voie combinée. Mort après la gastrolyse, de choc.

Obs. XV. — Bour..., cinquante-sept ans. Opéré le 28 juillet 1948. Mort de choc après la gastrolyse.

Obs. XVI. — Duter..., soixante-quatre ans. Opéré le 5 octobre 1948 ; voie combinée. Mort le 6 octobre 1948 : hémorragie intra-gastrique.

*Néoplasmes de l'œsophage inférieur.*

OBSERVATION I. — Cath..., cinquante-six ans. Opéré le 17 octobre 1947, voie gauche. Résection et anastomose. Guérison. En vie en octobre 1948.

Obs. II. — M<sup>me</sup> M..., soixante et un ans. Opérée le 6 novembre 1947, résection et anastomose par voie gauche. Guérison. Mort en juin 1948, de récurrence au niveau de l'anastomose.

Obs. III. — Biz..., trente-neuf ans. Opéré le 15 juin 1948. Résection et anastomose par voie gauche. Mort le 30 août 1948. Pas d'autopsie.

Obs. IV. — Lar..., cinquante-deux ans. Opéré le 8 juillet 1948 ; résection et anastomose par voie gauche. Sort le 25 juillet 1948. Mort le 9 août 1948, de fistule œsophago-trachéale.

Obs. V. — Leg..., soixante ans. Opéré le 23 septembre 1948. Résection avec anastomose par voie gauche. Mort le sixième jour.

Obs. VI. — Ors..., soixante-cinq ans. Opéré le 23 septembre 1948. Résection avec anastomose par voie gauche. Mort le sixième jour.

#### *Néoplasmes du cardia.*

OBSERVATION I. — Cav..., cinquante-quatre ans. Opéré le 19 février 1948. Anastomose œsophago-jéjunale après résection. Guérison opératoire.

Obs. II. — Bas..., quarante-quatre ans. Opéré le 20 mai 1948. Résection par voie gauche. Anastomose œsophage, moignon central. Guérison.

Obs. III. — Vic..., cinquante-sept ans. Opéré le 27 mai 1948. Anastomose œsophago-jéjunale après gastrectomie totale. Mort le quinzième jour d'étranglement interne.

Obs. IV. — Four..., soixante-sept ans. Opéré le 15 juillet 1948. Anastomose œsophago-gastrique, moignon central après résection. Guérison.

Obs. V. — Ami..., soixante-douze ans. Opéré le 20 juillet 1948. Anastomose œsophago-gastrique, moignon central. Guérison.

Obs. VI. — Caz..., trente-huit ans. Néoplasme cardia et grosse tubérosité après gastrectomie subtotal pour ulcère gastrique en 1945. Résection. Anastomose œsophago-jéjunale en Y. Guérison.

Obs. VII. — Fris..., soixante-neuf ans. Opéré le 21 mai 1948 pour cancer partie verticale estomac et tumeur villositaire du cardia. Résection et anastomose œsophago-jéjunale. Guérison.

#### *Néoplasme de l'œsophage cervico-médiastinal.*

OBSERVATION I. — Chev..., soixante-douze ans. Opéré le 7 mai 1948. Technique de Wookey un peu modifiée. Résection- Fermeture pour plastique le 13 juillet 1948. Guérison.

**M. Rudler :** J'ai opéré, depuis un an, à la Clinique chirurgicale de l'Hôtel-Dieu, par thoracotomie, 30 malades atteints de cancer de l'œsophage ou du cardia. Mes résultats confirment exactement ce que vient de dire Alain Mouchet.

Sur 30 thoracotomies, 22 exérèses, dont 15 pour des cancers bas situés, 7 pour des cancers haut situés. La classification que j'adopte est basée sur la technique opératoire : les « bas » sont, pour moi, ceux que l'on peut enlever par voie thoracique gauche, avec rétablissement de la continuité par anastomose sous-aortique ; les « hauts » sont ceux qui nécessitent, pour faire l'anastomose, soit le décroisement par voie thoracique gauche, soit la voie combinée.

Dans la première variété, je n'ai eu à déplorer que deux morts sur 15 cas, dont l'une chez un homme de soixante-dix-huit ans, mort de dénutrition au dixième jour, sans complication chirurgicale. Dans la deuxième, au contraire, 7 cas et une seule guérison post-opératoire. Les causes de décès sont multiples, les mêmes qu'A. Mouchet a décrites.

Quant aux résultats éloignés, certains peuvent déjà être utilisés : 3 morts, l'une par métastase cérébrale trois mois après, l'autre par cachexie progressive au quatrième mois, une, enfin, par abcès du poumon et vomique mortelle au quatrième mois. Trois récidives : 1 ganglion de Troisier post-opératoire vérifié histologiquement, 1 paralysie récurrentielle témoin d'une récidive médiastinale, une cachexie extrême qui fait penser à une diffusion néoplasique généralisée.

Un malade est vivant sans récidive depuis un an. Les autres sont trop récents.

Devant ces résultats éloignés médiocres, et devant la gravité opératoire des cancers haut situés, je crois qu'il faut se demander s'il ne vaudrait pas mieux

confier les malades de cette dernière catégorie à la cycloradiothérapie, dont j'ai eu des résultats étonnants en<sup>2</sup> les mains de M. Baclesse, à Curie. C'est une question à laquelle on ne peut encore répondre en l'absence de résultats éloignés valables. Quant aux cancers bas situés, ils appartiennent incontestablement au chirurgien, qui peut espérer des résultats voisins de ceux de la chirurgie du cancer gastrique.

**M. Alexis Mouchet** : Je remercie mon maître, M. d'Allaines, et M. Rudler, de leur intervention.

Nous sommes tous d'accord, il faut bien distinguer les cancers de l'œsophage inférieur, qui sont des cancers qui doivent rester dans le domaine chirurgical, puisqu'ils donnent des résultats intéressants, tout au moins immédiats, et les cancers de l'œsophage moyen. Pour ces cancers de l'œsophage moyen, j'ai posé la question. Faut-il les opérer ou faut-il les confier aux radiothérapeutes ? Ce sont des cancers que nous voyons tardivement ici, alors qu'en Amérique, où on les voit tôt, on les opère dans de meilleures conditions. Quant à la radiothérapie, les résultats qui ont été publiés (Nielsen, Strandqvist) ne permettent pas de conclure de façon absolue.

---

#### DON DE M. ABADIE

M. le Dr Abadie (d'Oran) ayant fait à l'Académie un nouveau don de cinquante mille francs en vue d'aider les jeunes chercheurs, l'Académie a décidé que, suivant la volonté du donateur, ces sommes seraient attribuées, l'une pour faciliter les recherches chirurgicales, l'autre pour favoriser un séjour à l'étranger. Les jeunes chirurgiens qui désireraient bénéficier des dons de M. Abadie sont priés d'envoyer leur demande au Secrétaire général de l'Académie de Chirurgie, 12, rue de Seine, avant le 15 décembre 1948. (Voir *Mém. de l'Acad. de Chir.*, p. 586, séance du 7 juillet 1948).

---

#### ÉLECTION D'UNE COMMISSION CHARGÉE D'EXAMINER LES TITRES DES CANDIDATS AUX PLACES VACANTES D'ASSOCIÉS NATIONAUX

MM. Picot, Guimbellot, Houdard, Robert Monod et Jean Patel.

---

#### ERRATA

Séance du 2 juin 1948, page 469, discussion de M. Jean Chavannaz, 3<sup>e</sup> ligne et dernière ligne lire : Keynes au lieu de Kennis.

5<sup>e</sup> ligne lire : sa statistique personnelle au lieu de : ma statistique personnelle.

Séance du 1<sup>er</sup> juillet 1948, page 578, Streptomycine et chirurgie. Nécessité du contrôle biologique, lire : par MM. R. Damade, au lieu de : Ramade.

Page 579 au 3<sup>e</sup> alinéa, lire : oscillant entre 250 et 500  $\gamma$  par centimètre cube. Au 17<sup>e</sup> alinéa, au lieu de : Yeefer, lire : Keefer.

*Le Secrétaire annuel* : PIERRE OUDARD.

---

*Le Gérant* : G. MASSON.

*Sulfamidothérapie*

SO<sup>2</sup>NH<sup>2</sup>

1162.F.

**pulvo-CoccyL**

**POUDRE**

Flacons 100 gr.  
Flacons 10 gr.  
Lance-Poudre  
doseur  
breveté

NH<sup>2</sup>

Laboratoires du D<sup>r</sup> PILLET - 222, B<sup>e</sup> Péreire, PARIS  
ETOile 40-15 — Service de garde MOUtor 58-85

1162.

**Neo-CoccyL**

Comprimés  
Crayons Chir.  
Crayons Gyné.  
Bougies  
Mèches  
Ovules

NH<sup>2</sup>

Laboratoires du D<sup>r</sup> PILLET - 222, B<sup>e</sup> Péreire, PARIS  
ETOile 40-15 — Service de garde MOUtor 58-85

**ANESTHÉSIE GÉNÉRALE PAR VOIE VEINEUSE**

**NESDONAL**

ANESTHÉSIQUE 245 R.P.

*Sel de sodium de l'acide-5-éthyl-5-11-méthyl-butyl-1-thiobarbiturique*

AMPOULES DOSÉES À 0g50 ET 1g (BOITES DE 4)

BOITE  
4 EAUX

SOCIÉTÉ PARISIENNE D'EXPANSION CHIMIQUE SPECIA MARQUES POULENC FRÈRES & USINES DU RHÔNE-21, RUE JEAN GOUJON-PARIS 8<sup>e</sup>

**PRIX DE L'ABONNEMENT POUR 1948**

(L'abonnement part du 1<sup>er</sup> janvier.)

France et Colonies : 1.200 fr.

(Règlements par chèques postaux (Compte Paris 599) ou chèques bancaires.)

Étranger : 1.400 fr.

(Règlement par Banque Nationale.)

Changement d'adresse 10 fr.

Administration et publicité :

Librairie **MASSON & C<sup>ie</sup>**, 120, boulevard Saint-Germain, PARIS (VI<sup>e</sup>)

Téléph. : Danton 56-11 et Odéon 70-81

# CLYDUN

## CORBIÈRE

LA GRANDE MARQUE  
DES ANTISEPTIQUES  
URINAIRES ET BILIAIRES

**URASEPTINE**  
**ROGIER**

Laboratoires HENRY ROGIER  
56, Boulevard Pereire, PARIS

LIGATURES STÉRILISÉES  
" LAROCLETTE "

CATGUTS

à résorption ordinaire

CATGUTS C. G. I.

à résorption lente

Aiguillées Serties - Soies - Crins




LABORATOIRES  
**LAROCLETTE**

VILLEFRANCHE-SUR-SAONE (France)  
PARIS, 14, rue des Filles-du-Calvaire  
Téléphone : Archives 24-01.

# LUER

Fondée en 1837

FABRIQUE D'INSTRUMENTS DE CHIRURGIE ET D'APPAREILS DE MÉDECINE  
104, Boulevard Saint-Germain. PARIS (VI). Odeon 187-20



Ciseaux pour thoracoplastie  
du Dr Carl Semb, d'Oslo.

28%















