M B, B S.

# The Essentials of Histology. Pt. II.

by

SIR E. SHARPEY SCHAFER.

لسیحیات حصۂ دوم

ترجمہ

ڈاکٹر محمد عثمان خان ، ایل ایم اینڈ ایس ۔

UNIVERSAL
LIBRARY

OU_188197

UNIVERSAL
LIBRARY

سلسلۂ نصاب تعلیم جامعۂ عثمانیہ

# مسٹالوجی یعنے نسیجیات

حصہ دوم

مصنفہ

[illegible] شیفر ایف آر ایس پروفیسر فزیالوجی (علیات) [illegible]

مترجمہ

ڈاکٹر محمد عثمان خان صاحب ایل ایم اینڈ ایس

[illegible] تالیف و ترجمہ جامعہ عثمانیہ سرکار عالی

نظر ثانی

میجر فرحت علی صاحب بی اے ایم بی سی ایچ بی (اوسلو)

[illegible] تالیف و ترجمہ جامعہ عثمانیہ سرکار عالی

و پرنسپل عثمانیہ میڈیکل کالج حیدرآباد دکن

سنہ ۱۳۵۰ھ سنہ ۱۳۴۰ف سنہ ۱۹۳۱ء

دار الطبع جامعہ عثمانیہ سرکار عالی حیدرآباد دکن

یہ کتاب مسرور لائبریری [illegible] کی اجازت سے
[illegible] ترجمہ [illegible]
[illegible]

# تشریحات حصہ دوم

## فہرست مضامین

صفحہ

### تیسواں سبق


[illegible] ۱


### گیارہواں سبق


چھوٹے عروق دمویہ اور عروق لمفائیہ۔ اغشیۂ مصلیہ۔ دوران خون کا [illegible] مطالعہ ۸
عروق دمویہ کا مو ۱۰
چھوٹے عروق دمویہ ۱۴
عروق دمویہ کا مو ۱۵
عروق [illegible] ۱۶
عروق لمفائیہ ۱۸
اغشیۂ مصلیہ


### بائیسواں سبق


غدد لمفائیہ، طحال، لوزتین، تیموسیہ ۲۰
غدد لمفائیہ ۲۲

طحال ۲۶

لوزتین اور دوسری لمف آسا ساختیں ۲۹

ہیموسیہ ۳۱


## تیئیسواں سبق


فوق الکلوی کیسے، درقی، نزد درقی، نخامی اور صنوبری ۳۴

فوق الکلوی کیسے ۳۶

کرائڈ اور کاکسی جیئل غدد ۳۸

جسم درقی ۳۸

نزد درقی ۴۰

جسم نخامی ۴۱

غدۂ صنوبریہ ۴۳


## چوبیسواں اور پچیسواں سبق


جلد ۴۵

ناخن ۵۰

بال (شعر) ۵۱

جلد کے غدد ۵۷

پستانی غدد ۵۹


## چھبیسواں سبق


قلب کی ساخت ۶۱


## ستائیسواں سبق


حنجرہ، قصبۃ الریہ اور شش ۶۷

قصبۃ الریہ اور حنجرہ ۶۹
پھیپھڑے ۷۰

## اٹھائیسواں سبق

دانتوں کی ساخت اور اُن کا نمو ۷۵
دانتوں کی ساخت ۷۶
دانتوں کا نمو ۸۱

## انتیسواں سبق

زبان اور اعضائے ذائقہ۔ ذہن کی غشائی مخاطی۔ بلعوم اور مَری ۸۵
زبان ۸۵
عقود ذائقہ ۸۷
ذہن، بلعوم اور مَری ۸۸

## تیسواں سبق

غددِ ریقیہ ۹۱

## اکتیسواں سبق

معدہ ۹۶

## بتیسواں اور تینتیسواں سبق

چھوٹی اور بڑی آنت ۱۰۳
چھوٹی آنت ۱۰۵
بڑی آنت ۱۰۹

## چونتیسواں اور پینتیسواں سبق

جگر اور لبلبہ ۱۱۱
لبلبہ یا بانقراس ۱۱۹

## چھتیسواں سبق

گردہ ۔ حالب اور مثانہ ۱۲۲
حالب اور مثانہ ۱۳۰

## سینتیسواں سبق

مردانہ اعضائے تناسل ۱۳۱
قضیب، مجری البول اور پراسٹیٹ ۱۳۲
خصیہ اور اسکی قنواتیں ۱۳۴
[illegible] ۱۳۷

## اڑتیسواں سبق

نسوانی اعضائے تناسل ۱۴۳
بیضہ ۱۴۴
تخمدانی انبیبات اور رحم ۱۵۰
فرج، مہبل اور مجری البول ۱۵۴

## انچالیسواں سبق

مرکزی عصبی نظام ۱۵۶
نخاع ۱۵۶
نخاع کی عام ساخت ۱۵۷
نخاع کے خصوصیات اسکے مختلف خطوں میں ۱۶۱

## چالیسواں سبق


مرکزی عصبی نظام۔ ۱۶۳
سنخاع (گدشتہ سے پیوستہ)۔ ۱۶۳
سفید اُستوانوں میں عصبی ریشوں کے اقطاع۔ ۱۶۳
ظہری اُستوانے کے اقطاع۔ ۱۶۵
ظہری جانبی اُستوانہ کے اقطاع۔ نزولی اقطاع۔ ۱۶۶
بطنی جانبی اُستوانہ کے صعودی اقطاع۔ ۱۶۹
سنخاع کے رمادی مادہ میں کے خلیات کے گروہ۔ ۱۷۲
عصبی جڑوں کا سنخاع کے ساتھ تعلق۔ ۱۷۳


## اکتالیسواں سبق


مرکزی عصبی نظام۔ ۱۷۱
سنخاع مستطیل ۱۷۶
سنخاع مستطیل کی عام ساخت۔ ۱۷۷


## بیالیسواں اور تینتالیسواں سبق


مرکزی عصبی نظام۔ ۱۹۴
پانز ویرولائی، میزینکیفیلان، درتھیا لامینکیفیلان۔ ۱۹۴
پانز ویرولائی کی عام ساخت۔ ۱۹۵
پانز یعنے جسر اور سنخاع مستطیل میں کے نزولی اقطاع۔ ۲۰۰
درمیانی دماغ یا میزینکیفیلان۔ ۲۰۵
ٹیگمنٹم ۲۰۶
ٹیگمنٹم میں کے اقطاع۔ ۲۰۷
کرسٹا۔ ۲۰۹

اجسام رباعیہ ۲۱۱
درمیانی دماغ کے اعصاب۔ ۲۱۴
تھیلیمین کیفیان۔ ۲۱۶

## چوالیسواں اور پینتالیسواں سبق

مرکزی عصبی نظام۔ ۲۲۰
دُمیغ اور دماغ۔ ۲۲۰
دُمیغ۔ ۲۲۱
دماغ۔ ۲۲۵
قشر دماغ کے بعض حصوں کے مختص اشکال۔ ۲۳۰
رطوبتین کیفلان ۲۳۲
کاربس اسٹرائٹم (جسم مضلع)۔ ۲۳۶
دماغ کے جھلیاں۔ ۲۳۸

## چھیالیسواں سینتالیسواں اور اڑتالیسواں سبق

چشم۔ ۲۴۰
صلبیہ اور قرنیہ۔ ۲۴۵
مشیمیہ اور قزحیہ۔ ۲۴۷
شبکیہ۔ ۲۵۰
عدسہ اور رطوبت زجاجیہ۔ ۲۵۷

## انچاسواں اور پچاسواں سبق

ناک اور کان۔ ۲۵۸
شمّی غشائے مخاطی۔ ۲۶۰
بیرونی اور درمیانی گوش۔ ۲۶۲
اندرونی گوش۔ ۲۶۳

## ضمیمہ

نسیجیات کے طرق مستعملہ۔ ۲۷۰

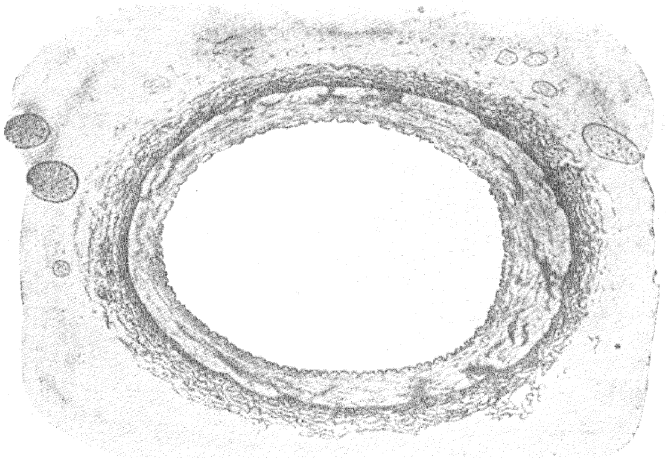

FIG. 288.—SECTION OF RENAL ARTERY OF DOG. (G. Mann.) Low power photograph.

The elastic layer of the thin inner coat is thrown into corrugations by the post-mortem contraction of the middle coat. The distinction between middle coat and adventitia is well shown. Some branches of the renal nerves are seen, cut across, in the tissue around the artery.

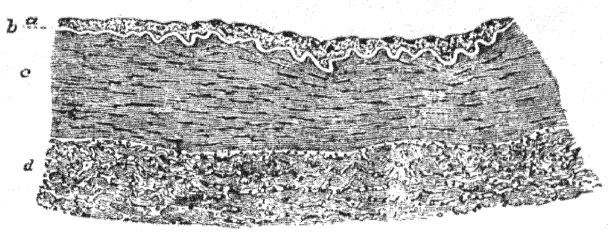


FIG. 289.—TRANSVERSE SECTION OF PART OF THE WALL OF THE POSTERIOR TIBIAL ARTERY. 75 diameters.

*a*, endothelial and subendothelial layers of inner coat; *b*, elastic layer (fenestrated membrane) of inner coat, appearing as a bright line in section; *c*, muscular layer (middle coat); *d*, outer coat, consisting of connective-tissue bundles. In the interstices of the bundles are some connective-tissue nuclei, and, especially near the muscular coat, a number of elastic fibres cut across.

بسم اللہ الرحمن الرحیم

# HISTOLOGY

## VOL. II

207

# ہسٹالوجی یعنی نسیجیات

## حصۂ دوم

## بیسواں سبق

### بڑے عروق دمویہ کی ساخت

۱۔ ایک میانہ جسامت کی محیطی شریان اور ورید، مثلاً پاپ لیٹیئل (popliteal) یا ریڈیل (radial) کی تراشیں اس تجہیز میں عروق کے طبقات کے حدود بخوبی نظر آسکتی ہیں، نیز وہ اختلافات بھی جو وہ علی الترتیب شریانوں اور وریدوں میں ظاہر کرتے ہیں۔ ان تراشوں کو ہیماٹاکسیلین اور وان گائے سن سے یا آرسین سے رنگ کر ڈامر میں ترکیب کیا جا سکتا ہے۔

۲۔ ایک بڑی شریان، جسے طولاً کاٹ کر کھولنے اور آب کشیدہ کے ساتھ دھونے کے بعد پہلے نائٹریٹ آف سلور کے محلول سے اور ازاں بعد آب کشیدہ سے پھر دھو کر ایک دو منٹ دہوپ میں تکشف کر لیا گیا ہو، لیکر اس کی اندرونی سطح سے ایک پتلا حماسی قطعہ کاٹ کر اس کا ترکیب ڈامر میں کر [illegible] پھر اسے الکحل میں سخت کر لو۔ اس تجہیز میں رگ پر استر کرنیوالے [illegible] نظر آئینگے [illegible]

ایک تجہیز ایک بڑی ورید سے تیار کرنی چاہئے۔

۳۔ شریان کا ایک ٹکڑا جس کی تعطین ۳۳ فیصدی الکحل میں کرلی گئی ہو، لیکر اوسے سوئی سے اسطرح کریدو کہ اُس کے وسطانی طبقہ کے بعض عضلی خلیے اور اندرونی اور وسطانی طبقات کی لچکدار پرتوں (جال اور سوراخدار جھلیوں) کے کچھ حصے جدا ہو جائیں۔ اس ساخت کو ہلکے ہیماٹاکسیلین سے باحتیاط تمام رنگ کر ازاں بعد گلیسرین شامل کر دیا جائے۔ عضلی خلیے اپنے لمبے عصا نما نواتوں سے پہچانے جاتے ہیں، خلیوں کا خاکہ اکثر ناہموار ہوتا ہے۔ ایک دو خلیوں اور لچکدار جال یا سوراخدار جھلی کے ایک ٹکڑے کا نقشہ کھینچو۔ قاعدۂ دماغ کی کسی شریان سے سوراخدار جھلی بہترین طور پر حاصل ہو سکتی ہے، نیز گردہ کے اندر کی شریانوں میں بھی وہ بخوبی نظر آتی ہے۔

۴۔ اے آرٹا (aorta) اور کراٹڈ (carotid) کی عرضی تراشیں دیکھو کہ ان میں معمولی محیطی شریانوں کے مقابلہ میں لچکدار بافت کی کثرت ہے۔

208 ۵۔ وینا کیوا انفیریئر (vena cava inferior) کی عرضی تراش۔ دیکھو کہ اس میں حلقہ دار عضلہ کا طبقہ نسبتاً پتلا ہے، اور اس کے باہر کی طرف بیرونی طبقہ (adventitia) میں مطول عضلہ کے بنڈلوں کی موٹی تہ ہے۔

ادنیٰ طاقت کے نیچے ۱، ۴، اور ۵ کے نقشے اور اعلیٰ طاقت کے نیچے ۲ اور ۳ کے نقشے کھینچو۔

209 **شریان** (artery) کی ترکیب میں عموماً تین طبقات بیان کئے جاتے ہیں:۔ ایک اندرونی یا لچکدار (elastic)، ایک وسطانی یا عضلی (muscular)، اور ایک خارجی یا فضائی (areolar) (تصاویر۔ 288,289,290)۔ لیکن یہ کہنا زیادہ صحیح ہوگا کہ شریان کی دیوار بیشتر عضلی اور لچکدار بافت سے بنتی ہے، جس پر اندر کی طرف سے فرشی سرحلمہ (pavement epithelium) کا استر ہوتا ہے (درحلمہ = endothelium)، اور باہر کی طرف سے اتصالی بافت کا ایک طبقہ مضبوط بنانے والا ہوتا ہے، (بیرونی طبقہ = adventitia)۔

اندرونی طبقہ (tunica intima) پر فرشی سرحلمہ کی ایک پرت استر کرتی ہے

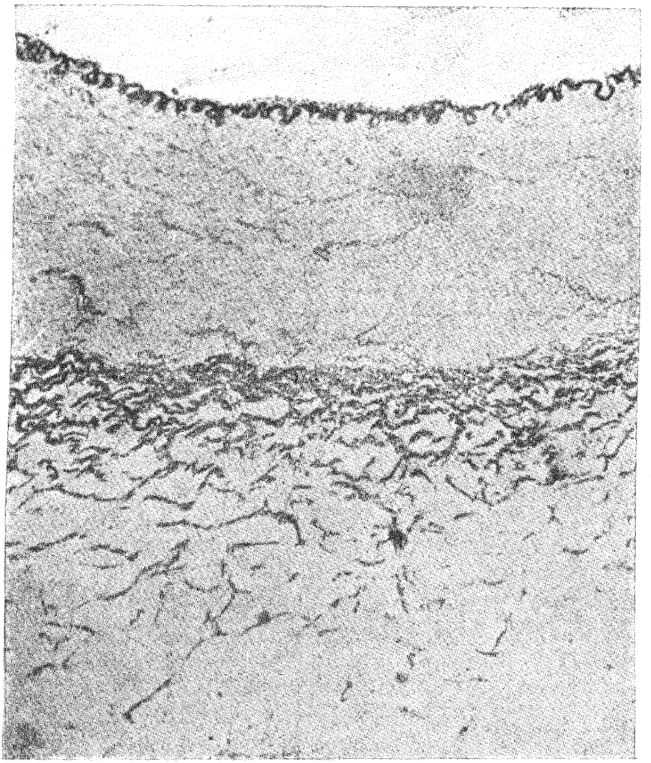

FIG. 290.—SECTION OF RENAL ARTERY STAINED WITH ORCEIN TO SHOW THE DISTRIBUTION OF THE ELASTIC TISSUE. Magnified 200 diameters. Photograph *a*, inner coat, *b*, middle coat; *c*, adventitia.

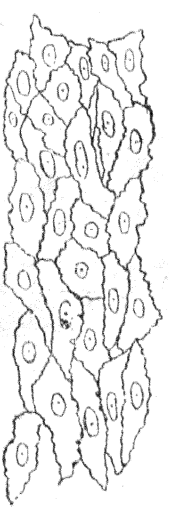

FIG. 291.—EPITHELIAL LAYER LINING THE POSTERIOR TIBIAL ARTERY. 250 diameters.

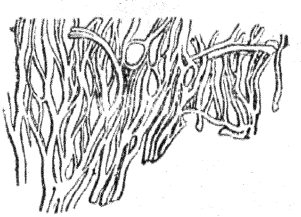

FIG. 292.—ELASTIC NETWORK OF ARTERY. (Toldt.)

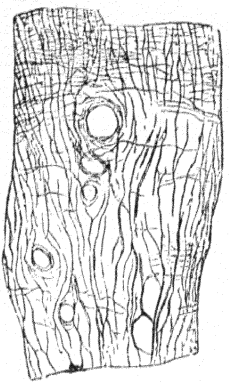

FIG. 293.—PORTION OF FENESTRATED MEMBRANE OF HENLE FROM AN ARTERY. (Toldt.)

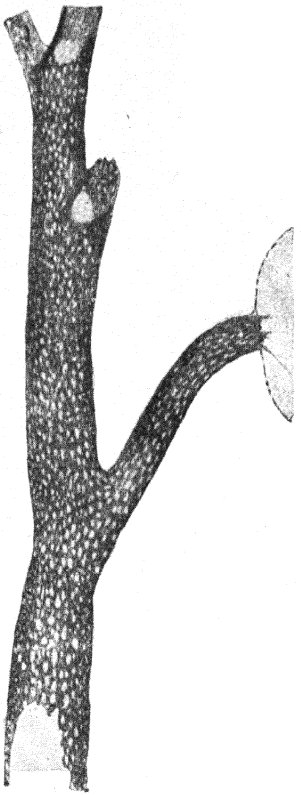

FIG. 294.—FENESTRATED MEMBRANE OF ONE OF THE CORTICAL BRANCHES OF THE RENAL ARTERY. (Mann.)



FIG. 295.—SUBENDOTHELIAL LAYER OF ARTERY STAINED WITH SILVER NITRATE.

(درحلمہ = endothelium) جس کے خلیے شریانی محور کی سمت میں قدرے لمبے ہوتے ہیں (تصویر 291)، اور نلی میں ایک چکنا استر بنا دیتے ہیں۔ مرنے کے بعد یہ آسانی سے علیحدہ ہو جاتے ہیں۔

درحلمہ تمام عروق دمویہ میں ایک ضروری طبقہ ہوتا ہے۔ یہ حصہ ہمیشہ پہلے نوپا تا ہے، اور بعض عروق میں تو صرف یہی ایک طبقہ رہتا ہے۔ یہ حالت تمام حقیقی عروق شعریہ (true capillaries) اور بعض وریدوں میں ہوتی ہے، نیز لیفی خضری فضاؤں (lacunar spaces) یا جوفیوں (sinusoids) میں، جو، جیسا کہ منو (Minot) نے اشارہ کیا ہے، بعض مقامات میں عروق شعریہ کے قایم مقام ہوتے ہیں [مثلاً جگر، کلاہ گردہ کے لب اور ضنہ کے وولفین ہاڈی (Wolffian body) میں]۔ انتصالی اِفت (erectile tissue) کے جوفوں، اور اون ہوف نما عروق دمویہ میں بھی جو غیر فقری حیوانات میں پائے جاتے ہیں، یہی کیفیت ہوتی ہے۔ بعض ساختوں میں عروق دمویہ کا درحلمی طبقہ نامکمل ہوتا ہے، یعنے حمال کے عروق شعریہ اور دموی جوفوں حامل رحم کی مشبی غشائے مخاطی (placental mucous membrane)، جگر کے جوفیوں (حصہ دوم شعریہ)، اور ما ایج غظام کے جوف نما عروق شعریہ میں۔ انھیں کے بعض مقامات میں خون عضو کے رخنوں میں پہونچ جاتا اور بافت کے خلیوں سے بلاواسطہ اتصال حاصل کرتا ہے۔ 210

متذکرۂ بالا حصص کے درحلمی خلیے حوا عجیب وغریب خواص اکلہ رکھتے ہیں۔ یہ دوران خون کے اندر پیکاری سے داخل کئے ہوئے ذرات (مثلاً ہندی سیاہی) کو اخذ کر لیتے ہیں (Fait & Mrs. Mc Cartney)۔

درحلمہ کے بعد ایک لچکدار طبقہ، لچکدار شکوں (تصویر 292) کی صورت میں، یا ایک سوراخدار جھلی (fenestrated membrane) (تصاویر 293,294) کی صورت میں ہوتا ہے۔ بعض شریانوں میں درحلمہ اور سوراخدار جھلی کے درمیان باریک اتصالی بافت کا طبقہ حائل ہوتا ہے (زیر درحلمی طبقہ = subendothelial layer) (تصویر 295)۔

درمیانی طبقہ (tunica media) میں خاصکر سادہ عضلی ریشے حلقہ وار

یا گول ترتیب میں ہوتے ہیں، لیکن بیشتر شریانوں میں اِس میں لچکدار ریشوں کا ایک جال بھی ہوتا ہے، جو اندرونی طبقہ کی سورا خدار جھلی سے ملا ہوا ہوتا ہے اور گاہے خود عضلی بافت کے برابر نمو یافتہ ہوتا ہے۔ یہ حالت بالخصوص بڑی شریانوں، مثلاً اے آرٹا اور کراٹڈ اور اس کی قریبی شاخوں میں ہوتی ہے۔ لیکن اطراف کی نسبتہً چھوٹی شریانوں میں درمیانی طبقہ تقریباً خالص عضلی بافت کا ہوتا ہے۔ عضلی ریشے نسبتہً چھوٹے ہوتے ہیں اور اُن کے نواتے لمبے عصا الشکل (تصویر 296)۔ اکثر وہ ہموار شکل کے ہوتے ہیں (جیسے تصویر 297 میں) خاصکر جبکہ درمیانی طبقہ میں لچکدار بافت زیادہ ہو۔ 213

**بیرونی طبقہ** اتصالی بافت سے بنتا ہے جس میں بہت سے لچکدار ریشے بھی ہوتے ہیں، خاصکر درمیانی طبقہ کے متصل (تصاویر 290,298)۔ شریان کی نوت کا انحصار بیشتر اسی طبقہ پر ہوتا ہے۔ یہ دوسرے طبقات کی نسبت زیادہ وقت کے ساتھ کٹتا یا پھٹتا ہے اور رگ کے ناواجب پھیلاؤ کی روک تھام کرتا ہے۔ اُس کی بیرونی سرحد صاف طور پر واضح نہیں ہوتی، کیونکہ وہ آس پاس کی اتصالی بافت میں مخلوط ہو جانیکا رجحان رکھتا ہے، اسیطواسطے اُس کو **خارجی طبقہ** (tunica adventitia) کہتے ہیں۔

**مختلف شریانوں میں اختلافات:** اے آرٹا (تصاویر 299,300=) کی ساخت بعض خصائص میں معمولی شریان سے اختلاف رکھتی ہے۔ اُس کے اندرونی طبقہ میں زیر درملی اتصالی بافت بہت بڑی دبازت کی ہوتی ہے اور اُس کی لچکدار ساخت خاصکر باریک ریشوں سے بنتی ہے جو درمیانی طبقہ کے لچکدار ریشوں سے خاص طور پر ممتاز نہیں ہوتے، جس کا نتیجہ یہ ہوتا ہے کہ اندرونی اور درمیانی طبقات ایک دوسرے سے مخلوط نظر آتے ہیں۔ لیکن درمیانی طبقہ میں لچکدار ساخت کی پیدائش نہایت زیادہ ہوتی ہے اور یہ عضلی بافت کے ساتھ متبادل غشائی پرتیں یکے بعد دیگرے بناتی جاتی ہے۔ علاوہ ازیں درمیانی طبقہ کی ساخت میں اتصالی بافت بھی زیادہ حصہ لیتی اور اُس کو غیر معمولی طور پر مضبوط بنا دیتی ہے۔ دیوار شریانی کی تقریباً تمام تر دبازت درمیانی طبقہ سے بنتی ہے، اور اندرونی اور بیرونی طبقات پتلے ہوتے ہیں۔




FIG. 299.—SECTION OF THORACIC AORTA AS SEEN UNDER A LOW POWER. (Toldt.)

*a*, the inner coat consisting of three layers, viz. : 1. Endothelium seen as a fine line. 2. Sub-endothelial layer. 3. Elastic layer. In the outer part of the inner coat, at its junction with the middle, a layer of longitudinal muscular fibres is represented as cut across. *b*, middle coat with alternating layers of muscle and elastic tissue ; *c*, outer coat with two vasa vasorum.




FIG. 300.—SECTION OF AORTA MORE MAGNIFIED. (Grunstein.)

*a*, endothelial and subendothelial layers of inner coat ; *b*, *c*, outer layer of inner coat containing many fine elastic fibres ; *d*, *e*, parts of outer coat.

قطع نظر لچکدار بافت کی اضافی مقدار کے جسکا تذکرہ پہلے ہو چکا ہے نظام شریانی میں واقع ہونے والے اختلافات بالخصوص عضلی بافت کے نمو اور ترتیب سے تعلق رکھتے ہیں۔ چنانچہ اکثر نسبتہً بڑی شریانوں میں درمیانی طبقہ کی اندرونی سرحد پر چند مطول عضلی ریشے ہوتے ہیں اور بعض شریانوں میں یہ درمیانی طبقہ کے گول ریشوں کے درمیان ہوتے ہیں۔ اے آرٹا میں یہی حال ہوتا ہے سُرّی شریانوں (umbilical arteries) کے اس حصے میں جو مال (umbilical cord) کے اندر ہوتا ہے مطول ریشوں کا ایک پورا طبقہ گول ریشوں سے اندر کیطرف اور دوسرا طبقہ اُن کے باہر کی طرف ہوتا ہے نیز لچکدار ساخت کی مقدار بہت کم ہوتی ہے۔ بعض دیگر شریانوں [illegible] میں بھی مطول ریشے کروی ریشوں سے باہر کیطرف یعنے شریان کے بیرونی غلاف میں موجود رہتے ہیں۔

**وریدیں** (veins) ساخت میں شریانوں سے فی الجملہ مشابہ ہوتی ہیں لیکن انمیں بعض اختلافات نظر آتے ہیں۔ اندرونی طبقہ (تصویر [illegible]) میں وہی طبقات موجود ہو سکتے ہیں لیکن لچکدار بافت کی پیدائش کمتر ہوتی ہے یا بالکل غیر محسوس یا وہ شاذ ہی ایک سالم جھلی کی صورت میں ہوتی ہے۔ درحلمی خلیے بہ نسبت شریانوں کے کم لمبے ہوتے ہیں۔ درمیانی طبقہ (c) میں لچکدار بافت نسبتہً کم اور عضلی بافت بہت ہی کم ہوتی ہے اور اُس کے کچھ حصے میں اتصالی بافت کے سفید ریشوں کے بنڈل موجود ہوتے ہیں۔ یہ بیرونی طبقے کے سفید ریشوں کے بنڈلوں کے ساتھ مسلسل ہوتے ہیں (d) اور بیرونی طبقہ شریانوں کے نسبت وریدوں میں بہتر نمو یافتہ ہوتا ہے۔ اسیوجہ سے ان کی (وریدوں کی) دیواریں اکثر زیادہ مضبوط اگرچہ پتلی ہوتی ہیں۔

بیشتر وریدوں میں صمامات یا مصرعے (valves) ہوتے ہیں جو اندرونی طبقہ کے ہلالی شکل کے دُھراؤ ہیں جنمیں قدرے ریشہ دار بافت بھی مشمول ہو کر مضبوطی بخشتی ہے۔ مصرع میں اُس کے مقام ارتباط کے قریب چند عضلی ریشے بھی پائے جا سکتے ہیں۔ جس جانب خونکی رو کی رگڑ پہونچتی ہے اُس پر بہ نسبت اس جانب کے جو عرقی دیوار کے مقابل ہوتی ہے اندرونی طبقہ کی تہ کسیقدر زیادہ موٹی اور درحلمی خلیے نسبتہً زیادہ لمبوترے ہوتے ہیں۔

**مختلف اوردہ میں اختلافات:** مختلف مقامات کی وریدیں ساخت میں بہت اختلاف رکھتی ہیں۔ بہت سی وریدوں میں مطول عضلی ریشے درمیانی طبقہ کے اندرونی حصہ میں پائے جاتے ہیں جیسے کہ الیک (iliac) فیمورل (femoral) امبلیکل (umbilical) وریدوں میں رنال (umbilical cord) کے اندر کی امبلیکل وین (umbilical vein) لیکن وریدوں میں اس کی متناظر شریان کی طرح میں عضلی طبقے ہوتے ہیں نیز اس کا اندرونی لچکدار حصہ خوب نمو یافتہ ہوتا ہے۔ دیگر وریدوں میں مطول ریشے کول [illegible] ہوتے ہیں اور ان کو بیرونی [illegible] (interior vena cava) کے [illegible] حصوں میں (تصویر 302) اور کسی قدر کم حد تک [illegible] (hepatic veins) اور پورٹل وین (portal vein) اور اس کی معاونات میں ہوتی ہے۔ [illegible] (superior vena cava) [illegible] (jugular) سب کلے وئن (subclavian) اور [illegible] وریدوں میں عضلی ریشے درمیانی طبقے میں تقریباً بالکل غائب اور بیرونی طبقے میں صرف چند ہی ہوتے ہیں۔ ام حنونہ (pia mater) دماغ (brain) نخاع (spinal cord) تبکیہ (retina) اور ہڈیوں کی وریدوں اور ام جافیہ [illegible] مشیمہ (placenta) کے وریدی جوفوں میں عضلی بافت موجود نہیں ہوتی۔

مصرعے صرف نسبتہً بڑی وریدوں اور خاصکر جوارح کی وریدوں ہی میں موجود ہوتے ہیں۔ وہ احشاء کی بیشتر وریدوں میں نہیں ہوتے (اگرچہ پورٹل وین کی بعض معاونات میں بکثرت موجود ہوتے ہیں) جمجمہ (cranium) اور فقری خال (vertebral) کے اندر کی وریدوں میں ہڈیوں کی وریدوں میں اور سری وریدوں میں مصرعے نہیں ہوتے۔

215

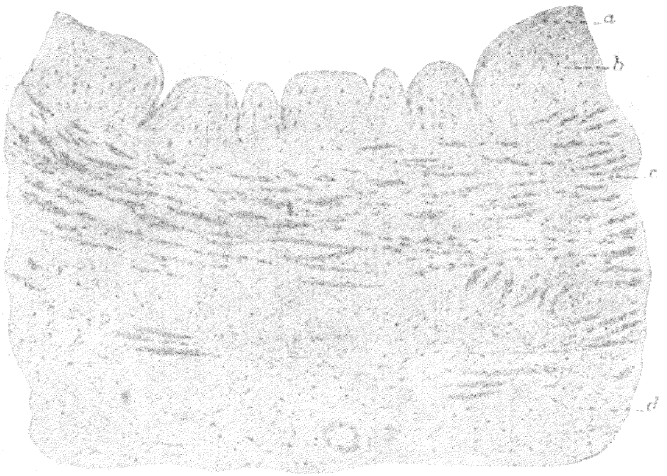


FIG. 301.—TRANSVERSE SECTION OF PART OF THE WALL OF ONE OF THE POSTERIOR TIBIAL VEINS (MAN.) About 200 diameters.

*a*, endothelial, and *b*, subendothelial layers of inner coat ; *c*, middle coat consisting of irregular layers of muscular tissue, alternating with connective tissue, and passing somewhat gradually into the outer connective-tissue coat, *d*.

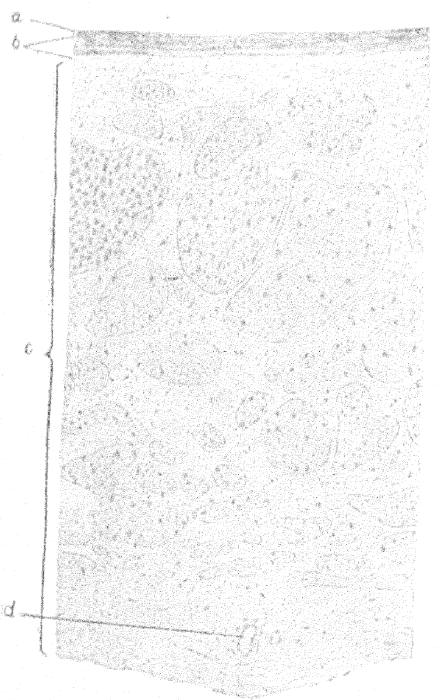


FIG. 302.—TRANSVERSE SECTION OF THE INFERIOR VENA CAVA OF THE DOG. (Szymonowicz.) Magnified 150 diameters.

*a*, intima ; *b*, thin layer of circular muscle ; *c*, thick adventitia with longitudinal muscular bundles ; *d*, a vas vasis.

# اکیسواں سبق



## چھوٹے عروق دمویہ اور عروق لمفاویہ۔ غشاء مصلیہ۔ دوران خون کا خوردبینی مطالعہ۔ عروق دمویہ کا نمو۔

۱۔ ام خوف (mucous) کا ایک ٹکڑا لو جس کی تشکیل ہو چکی ہے۔ ایک آف پوائنٹ سے دو تلوین ہیماٹوکسیلین سے کرو گئی ہو اور عروق دمویہ میں سے جو بیشتر اس کی ترکیب میں تال میں چند کو اس سے ملتے ہوئے رگوں کے بن ٹکڑے کا ملحقہ بین ترکیب کرو اگل کے ذریعہ ثابت کرو۔ (mucous) اور [illegible] میں سے گذر بعد ازاں ترکیب ڈالو۔ [illegible] جا سکتا ہے۔ چھوٹی شریانوں کی ساخت کا مطالعہ اس چیز میں کیا جا سکتا ہے جس میں درجہ کے اور عضلی طبقہ کے نواتے رنگ سے صاف نظر آنے لگتے ہیں۔ ام خوف (mucous) کی وریدوں میں عضلی بافت موجود نہیں ہوتی۔ عروق شعریہ جو ام خوف کے نکالنے میں دماغ سے باہر کھنچ آئی ہیں، وہ بھی نظر آ سکتی ہیں۔ مختلف جسامتوں کی دو چھوٹی شریانوں کا نقشہ کھینچو اور ان کی پیمائش بھی درج کرو۔

۲۔ خرگوش کے اومنٹم (omentum) کے سادہ ٹائیٹ ریشے رنگے ہوئے ایک ٹکڑے کو ڈامر میں ترکیب کرو۔ اس جھلی کو ایک کاگ پر یا ایک چوبی حلقہ یا کمانٹ (vulcanite) پر پھیلا لینا چاہئے۔ یا وہ ایک کانچ کی تختی (البمن کے سیتیم) پر پھیلا کر آسانی ثبت کیا جا سکتا ہے اس طرح پر کہ اس کے کنارے تختی کے کناروں کے گرد لا کر اتنی ہی بڑی دوسری تختی اس کی پشت کی طرف رکھ دی جائے اور پھر دونوں تختیوں کو دو ایک ربر کے بندوں سے باہم بندھ دیا جائے۔ اس کے بعد جھلی کی کھلی رہی ہوئی سطح پر حسب ذیل عمل کرنا چاہئے:۔ اب کشیدہ کو

دھوکر پانچ منٹ تک نائٹریٹ آف سلور کے ایک فیصدی محلول کے ساتھ ڈھانک دو، آب کشیدہ سے پھر دھوکر پانی کے اندر دھوپ میں رکھدو۔ جب قدرے بھورا رنگ ہو جائے تو تجہیز کو روشنی میں سے ہٹالو۔ اب اس جھلّی سے ٹکڑے کاٹ کر انھیں ایک تختی کے اوپر تیرا کر پھیلا لو اور بالکل خشک کر کے ڈامر میں ترکیب کرو۔ اِن میں ایک یا زائد خون کی رگیں مشمول ہونی چاہئیں۔ یا شیشہ کی تختی جس پر اونٹم پھیلی ہوئی ہے الکحل سے نابیدہ (dehydrated) کر کے روغن قرنفل سے صاف کر لی جائے اور پھر ڈامر میں ترکیب کرنیکے لئے ٹکڑے کاٹ لئے جائیں۔ روغن قرنفل کے عمل کے بعد جھلّی کو کاٹنا نسبتہً آسان ہوتا ہے۔

اِس تجہیز کی غایت یہ ہے کہ بسہولت چھوٹے عروق دموی اور اُن کے ساتھ کے عروق لمفائیہ، نیز غشائے مصلی کے درجے دکھائے جائیں۔ نقشہ کھینچکر اِن ساختوں کو ظاہر کرو۔

اِس اور دوسری تمام نقرائی ہوئی (silvered) تجہیزات میں نہایت احتیاط رکھنی چاہئے کہ جھلّی مسلی یا کھینچی نہ جائے یا اُسمیں شکن۔ پڑنے پائیں اور کسیطرح پر اُسکو آزار نہ پہونچے۔

۳۔ خرگوش کے ڈایافرام (diaphragm) کے مرکزی وتر کے ایک ٹکڑے کا ترکیب ڈامر میں کرو، جس کی تجہیز سلور نائٹریٹ کے ساتھ تیار کر لی گئی ہو، اسطرح پر کہ پہلے اُس کی پلیٹیورا والی سطح کو برش سے جھاڑ کر مصلی در طبقہ علٰحدہ کر دیا گیا ہو تاکہ نائٹریٹ آف سلور اُس کے نیچے کے عروق لمفائیہ کے جال تک زیادہ آسانی سے پہونچ سکے۔ ۔ ۔ 

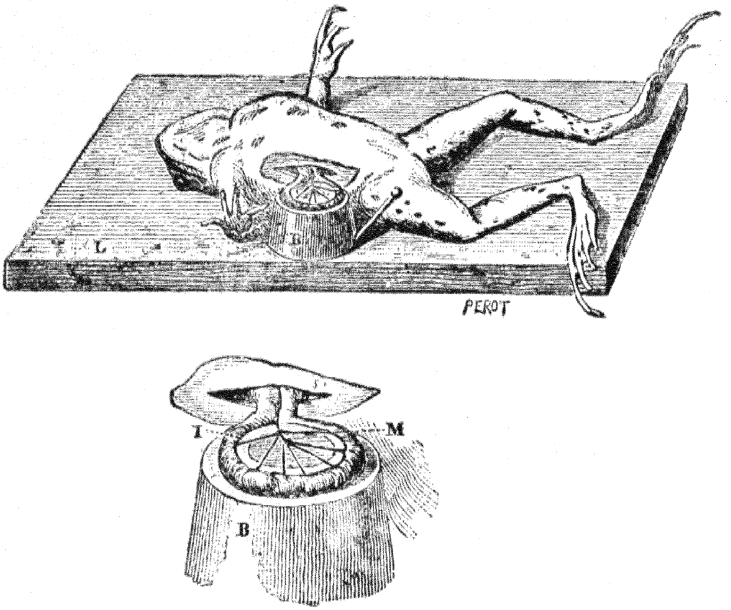


FIG. 303.—METHOD OF STUDYING THE CIRCULATION IN THE FROG'S MESENTERY. (Ranvier.)

L, cork or glass plate ; B, perforated cork, the aperture in which is closed by a circular glass cover (not too thin) ; M, mesentery laid over the glass cover ; I, intestine. The brain is destroyed and the animal then immobilised with curari.

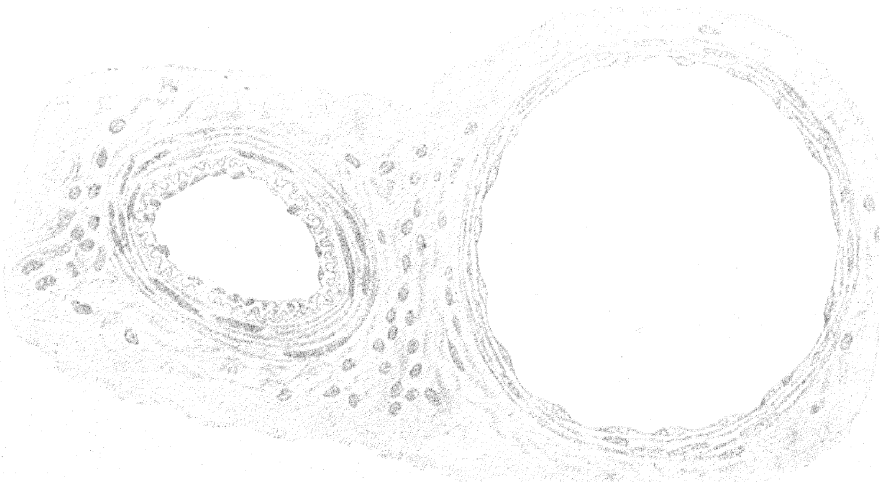

FIG. 304.—TRANSVERSE SECTION OF A SMALL ARTERY AND VEIN.
Magnified 250 diameters.

کرو۔ یہ اوسیطرح بنائی جاتی ہیں جسطرح عروق دمویہ کی تراشیں۔

۵۔ فوہات (stomata) ۔ایک تازہ ہلاک کئے ہوئے مینڈک کے جو بہتر ہے کہ زہو شکم کو چاک کر کے احشائے بطنیہ (abdominal viscera) کو خارج کردو مگر اِس بات کی احتیاط رکھو کہ شکم کے پشت پر کی وہ جھلّی زخمی نہونے پائے جو گردوں کے درمیان اور اطراف میں واقع ہے اور برطونی کہف (peritoneal cavity) کو سسٹرنا لمفیٹیکا میگنا (cisterna lymphatica magna) سے جو ایک بڑی لمفائی فضا ہے اور جس میں اے آرٹا اور ویسا کیوا مشمول ہیں جدا کرتی ہے۔ ایک گردہ مع جسفد ممکن ہو اُس جھلّی کے حصہ کے جو گردہ اور دیوار شکم کے درمیان واقع ہے قطع کرو اور آب کشیدہ سے دھو کر جسی گھڑی کے ایک شیشہ میں ایک فیصدی سلور نائٹریٹ کے اندر ایک منٹ کے لئے رکھدو۔ آب کشیدہ 217
میں دوبارہ دھنگال کر نل کے پانی کے اندر روشنی میں انکشاف کرو جب قدرے بھورا رنگ ہو جائے تو پتلے جھلّی کے فاصل کا ایک ٹکڑا کتر لاؤ۔ اُسے شریحہ پر تیرا کر پھیلا دو۔ فاضل پانی کو بہا کر اُسے خشک کر لو۔ پھر ڈامر کا ایک قطرہ ڈالکر تجہیز کو محفوظ کر لو۔

تجہیز شریحہ پر خشک کرنے سے پہلے ہیجنا اور جنشن وایولیٹ کے محلول سے رنگی اور آب کشیدہ سے دھونے کے بعد خشک کیجا سکتی ہے۔ ایسا کرنے سے خلیوں کے نواتے نمایاں ہو جاتے ہیں۔

۶۔ ایک مینڈک کو اُس کا دماغ تلف کر کے ہلاک کرو اور ماساریقا میں دوران خون کا مشاہدہ کرو۔ دوران خون کا مشاہدہ مینڈک کے قدم کفف (web of foot) میں پھیپھڑے میں اور مینڈک (فراگ) یا غوک (toad) کی زبان میں اور غوکچہ (tadpole) یا کسی چھوٹی مچھلی کی دُم میں بھی کیا جا سکتا ہے۔ ابتدائی التہاب (inflammation) اور عروق سے جسیمات ابیض کی مہاجرت کے مظاہر کے مشاہدہ کے لئے ماساریقا نہایت سہولت بخش اور موزوں چیز ہوتی ہے۔ شروع الخ (decerebrate) یعنے دماغ نکالے ہوئے مینڈک کو کیورارے (curare) سے یا ایسے پانی میں جس میں کلوروفارم یا ایتھر ملا کر

ہلا دیا ہو رکھنے سے، بے حرکت کیا جا سکتا ہے۔ ازاں بعد دیوار شکم پر ایک جانبی شگاف لگا کر معاء کا ایک حلقہ باہر کھینچ کر ایک کاگ کے گھیرے پر رکھ دیا جاتا ہے، جو ایک شیشہ یا کاگ کی تختی سے ثبت کیا ہوا ہوتا ہے (تصویر 303) ۔ جھلی کو محلول رنگر سے تر رکھنا چاہیے۔[1]

۷۔ مختلف بافتوں اور اعضاء میں عروق دمویہ کی ترتیب کا مشاہدہ و مطالعہ مشرب تجہیرات میں کیا جاتا ہے (اغراب کے طریقوں کی تفصیل کے لئے ملاحظہ ہو ضمیمہ)۔

# چھوٹے عروق دمویہ

**چھوٹی شریانوں اور وریدوں** کے طبقات بڑے عروق کے طبقا
کے نسبت نہایت سادہ ساخت رکھتے ہیں لیکن ابتدا ان کے تمام عناصر ایک ہی جیسے
ہیں۔ مثلاً ایک استر بنانے والا درجہ اور ایک لچکدار پرت ہوتی ہے، اور یہ دونوں
**اندرونی طبقہ** بناتے ہیں۔ **درمیانی طبقہ** گول ترتیب رکھنے والی سادہ عضلی بافت 218
ہوتا ہے اور ایک **بیرونی طبقہ** (adventitia) ہوتا ہے۔ چھوٹی شریانوں اور ور
کے درمیان وہی اختلافات پائے جاتے ہیں، جو بڑی شریانوں اور بڑی وریدو
میں ہوتے ہیں، یعنے وریدوں کی دیواریں نسبتہً زیادہ پتلی ہوتی ہیں اور ان میں عضلی
نسبتہً نہایت کم ہوتی ہے (تصویر 304) اور استر بنانیوالے سرحلی خلیے، جو
عروق میں بہت لمبوترے ہوتے ہیں، چھوٹی شریانوں میں بہ نسبت اُن کی متناظر
وریدوں کے، بہت زیادہ لمبوترے اور بہت زیادہ تنگ ہوتے ہیں (تص
305)۔

---

[1] ۔ مختلف مقامات کے دوران خون کے مطالعہ و مشاہدہ کے متعلقہ طریقوں کی تفصیل کے لئے ملاحظہ
مصنف کی کتاب "نصاب نسیجیات عملی" (Course of Practical Histology)۔

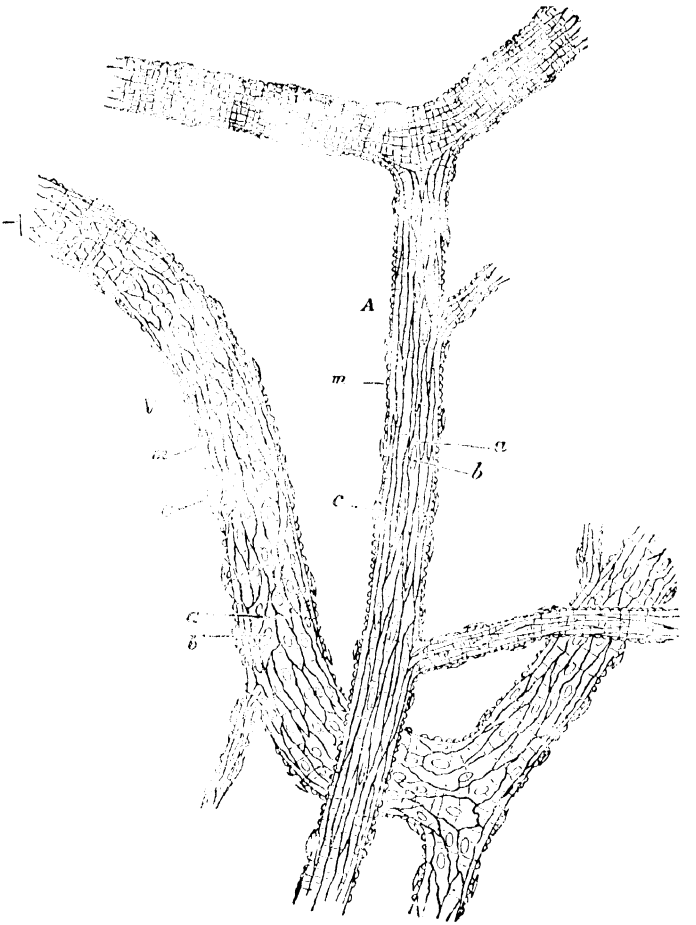


FIG. 305. A SMALL ARTERY, A, AND VEIN, V, FROM THE SUBCUTANEOUS CONNECTIVE TISSUE OF THE RAT, TREATED WITH NITRATE OF SILVER. 175 diameters.

*a, a*, endothelial-cells with *b, b*, their nuclei; *m, m*, transverse markings due to staining of intercellular substance between the muscular fibre-cells; *c, c*, nuclei of connective-tissue corpuscles attached to exterior of vessel.

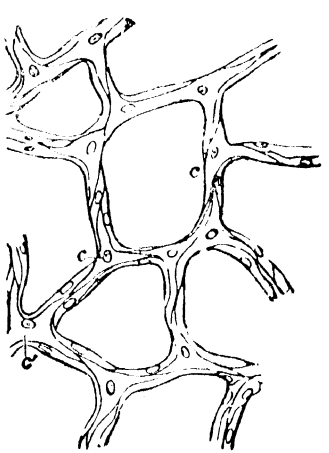


FIG. 306. CAPILLARY VESSELS FROM THE BLADDER OF THE CAT. MAGNIFIED. (After Chrzonszczewsky.)

The outlines of the cells are stained by nitrate of silver.

انتہائی درجہ کے چھوٹے عروق میں پایا جائے گا کہ لچکدار طبقہ وریدوں میں تماتر غائب ہوگیا ہے، اور عروق کے ہر دو اقسام میں عضلی بافت کی دبازت بہت کم ہوگئی ہے، حتیٰ کہ لچکدار طبقہ جلدی خلیوں کی ایک واحد تہ کی صورت میں رہ جاتا ہے اور بالآخر یہ بھی ایک سالم طبقہ نہیں بناتے۔ نیز اسی اثناء میں بیرونی طبقہ اور اندرونی طبقہ کی لچکدار پرت یہ بھی شریانوں اور وریدوں ہر دو سے غائب ہو جاتے ہیں۔ چنانچہ نتیجہ یہ ہوتا ہے کہ عروق گھٹ کر ایک ایسی نلی کی حالت میں ہو جاتے ہیں جو درحلی خلیوں سے بنی ہوئی ہے اور جس پر گول ترتیب رکھنے والے عضلی خلیوں کی نامکمل سی پوشش چڑھی ہوئی ہوتی ہے۔

انتہائی درجہ کے چھوٹے عروق جو عروق شعریہ نہیں ہوتے، ان تک میں شریانوں اور وریدوں کے درمیان کے اختلافات بخوبی رونما ہوتے ہیں۔ یہ اختلافات ذیل میں دوبارہ اختصاراً بیان کئے جاتے ہیں:۔ وریدیں اپنی مناظر شریانوں کی نسبت زیادہ بڑی ہوتی ہیں، وہ کمتر درجہ کے زاویۂ حادہ پر متشعب ہوتی ہیں، ان کے عضلی خلیے نسبتہً کم تعداد میں اور درحلی خلیے کم لمبوترے ہوتے ہیں، انکے اندرونی طبقہ کی لچکدار پرت ہمیشہ کم واضح ہوتی ہے اور جوں جوں عروق چھوٹے ہوتے جاتے ہیں نسبتہً زیادہ جلد غائب ہو جاتی ہے

**عروق شعریہ** (capillary vessels) شرائین اور اوردہ کا تعاقب جب انکی انتہائی شاخوں تک کیا جائے تو وہ انتہا درجہ کی چھوٹے عروق دمویہ یا عروق شعریہ کے ایک شبکہ میں مسلسل ہو جاتی ہیں۔ انکی دیواریں صرف چپٹے سرحلی خلیوں سے بنتی ہیں (تصویر 306)، جو شریانوں اور وریدوں کے استر کرنیوالے خلیوں کے ساتھ تسلسل رکھتے ہیں۔ بافت کو نائٹریٹ آف سلور کے ساتھ رنگنے سے یہ خلیے نمایاں کئے جا سکتے ہیں۔ نمو پذیر عروق شعریہ میں ان خلیوں کے خاکے نمایاں نہیں ہوتے، کیونکہ انہیں سلور نائٹریٹ انتخابی تلوین (elective-staining) نہیں ظاہر کرتا۔ نیز یہی حالت بالغ کے خملات (villi) کے عروق شعریہ میں، اور آنکھ کے طبقہ مشیمہ کے عروق شعریہ میں (Eberth) اور گردہ کے گلامیرولائی (kidney-glomeruli) کے عروق شعریہ میں (Ranvier) ہوتی ہے۔ ان تمام مقامات میں عروق شعریہ کی دیواریں ایک مجموعۃ الخلیات سے بنتی ہیں۔

عروق شعریہ اپنی جسامت اور جالوں کی گنجانیت میں اختلاف رکھتی ہیں۔

مختلف مقامات میں ان کی ترتیب، جو خاصکر ساخت کے عناصر کی ترتیب و وضع پر انحصار رکھتی ہے، مُشرَب تجہیزات میں بدرجہ اولیٰ مشاہدہ کی جا سکتی ہے، اور مختلف احشاء کی ساخت کے ساتھ بیان کیجائے گی۔

عموماً چھوٹی شریانیں بتدریج عروق شعریہ کے جال میں منتقل ہو جاتی ہیں، اور عروق شعریہ مجتمع ہو کر چھوٹی وریدیں بنا دیتی ہیں جو دوسری وریدوں کے انضمام سے بتدریج جسامت میں بڑھتی جاتی ہیں۔ لیکن بعض موقعوں پر اس ترتیب میں اختلاف ہو جاتا ہے۔ مثلاً طحال کے اندر شریانی عروق شعریہ کی دیواریں نامکمل ہوتی ہیں، چنانچہ خون طحال کی اسفنجی ساخت کے رخنکوں میں جاتا ہے اور وہاں سے جوف نما وریدیں (sinus-like veins) جنکی دیواریں بھی نامکمل ہوتی ہیں، اسے مجتمع کرتی ہیں۔ انتصابی بافت (erectile tissue) میں چھوٹی شریانیں، بلا عروق شعریہ کی وساطت کے، بڑی کہفکی فضاؤں (cavernous spaces) میں وا ہوتی ہیں، جو ریشہ دار اور سادہ عضلی بافتوں سے محدود اور درحلمہ سے استر کی ہوئی ہوتی ہیں۔ ان فضاؤں سے باہر وریدیں نکلتی ہیں۔ چنانچہ یہاں حقیقی عروق شعریہ نہیں ہوتیں، باستثنائے اُن کے جو فضاؤں کی دیوار بنانے والی بافتوں میں پھیلی ہوئی ہوتی ہیں۔ جیسا کہ رینوئیر (Ranvier) نے بتایا ہے (تصویر 307) عقود مشارکی میں، عروق شعریہ دفعتہً بڑے جوف نما وریدکوں (venules) میں وا ہو جاتی ہیں۔ اور جگر اور چند دیگر احشاء میں، جیسا کہ ابھی بتایا جائے گا، درآر (afferent) اور برآر (efferent) عروق کا باہمی تعلق حقیقی عروق شعریہ کی وساطت سے قائم نہیں ہوتا بلکہ عناصر بافت کی درمیانی جوف نما فضاؤں کی وساطت سے، جو منو کے جوفیوں ("sinusoids" of Minot) کے نام سے یاد کئے جاتے ہیں (ملاحظہ ہوں صفحات 209,223)۔

220

خون شریانوں میں سے عروق شعریہ کے جال کے اندر سے گزر کر وریدوں کے ا
جاتا ہوا، حیوانات کے شفاف حصوں میں دیکھا جا سکتا ہے (تصویر 308)۔ اُسکی رَو چھوا
شریانوں میں بہت تیز، وریدوں میں کسی قدر کم تیز، اور عروق شعریہ میں سب سے زیادہ سست

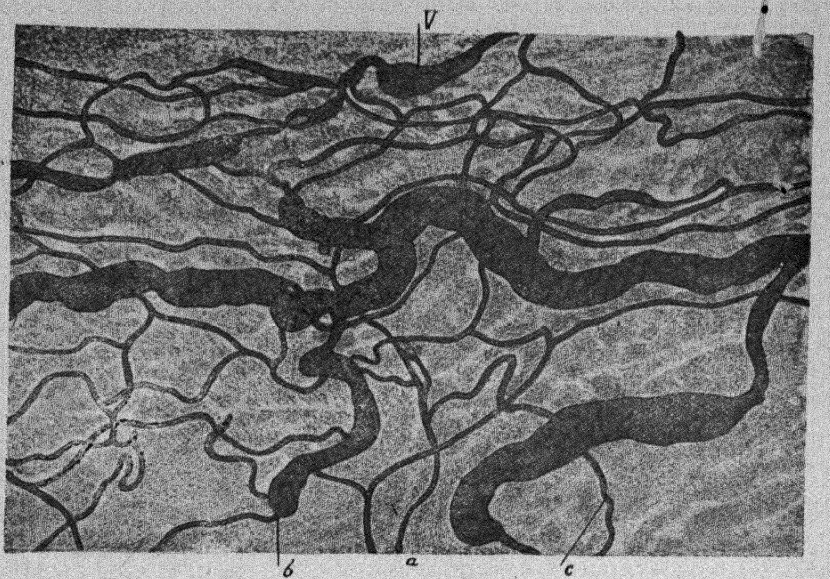


FIG. 307.—VESSELS IN A SYMPATHETIC GANGLION OF THE RABBIT INJECTED. (Ranvier.)

*a*, arterioles ; *b*, *c*, capillaries ; *V*, sinus-like veins.




FIG. 308.—BLOOD-VESSELS IN THE WEB OF THE FROG'S FOOT SHOWING AN ARTERIOLE COMMUNICATING THROUGH THE CAPILLARY NETWORK WITH A VENULE. (Allen Thomson.)

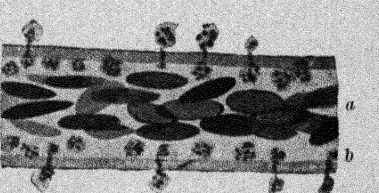


FIG. 309.—BLOOD FLOWING THROUGH A SMALL VEIN OF THE FROG'S MESENTERY.

The mesentery had been exposed for a short time, so that there was commencing inflammation and many of the white corpuscles are observed sticking to the side of the vessel and even passing through the vascular wall. *a*, central, rapid layer containing the coloured corpuscles ; *b*, outer slower layer (inert layer) containing the white corpuscles.

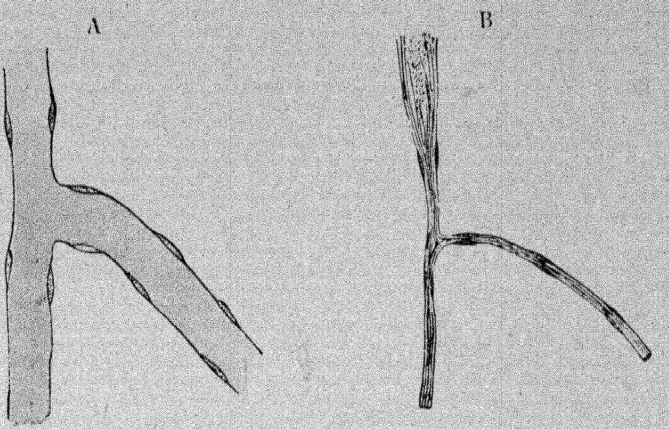


FIG. 310.—A LIVING CAPILLARY VESSEL. (Steinach.)
A, as seen previous to excitation.
B, contracted condition resulting from strong excitation.

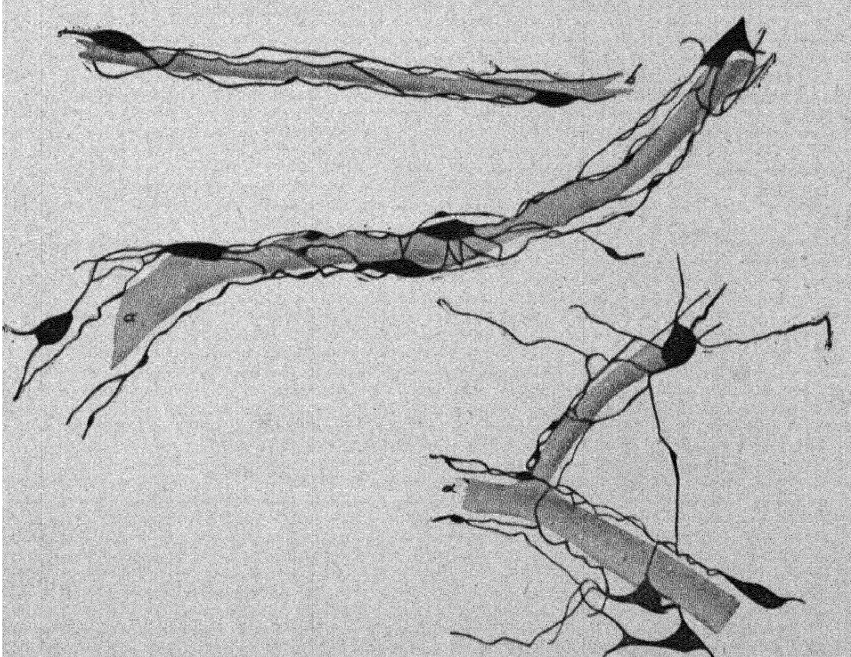

FIG. 311.—ENDING OF NERVE-FIBRILS ON CAPILLARY VESSELS. (Dogiel.)

ہوتی ہے۔ رگ کے اندر بہاؤ مرکزی حصہ میں تیز ترین اور دیوار کے بالکل قریب سست ترین ہوتا ہے (inert layer = غیر متحرک طبقہ)۔ اسی طبقہ میں سفید جسیمے بہتے ہوئے آگے جاتے ہیں اور خاصکر جہاں عضو میں التہاب شروع ہو، جیسے کہ ماساریقا میں تکشف (exposure) کے باعث خون کی رگ کی اندرونی سطح سے چپکتے ہوئے اور کسی کسی جگہ چھوٹے عروق کے طبقات میں سے باہر گزرتے ہوئے دیکھے جا سکتے ہیں، اور یہ آس پاس کی اتصالی بافت میں **مہاجری خلیوں** (migratory cells) کی صورت میں نظر آتے ہیں (تصویر 309)۔ غیر متحرک طبقہ میں دموی صحیفے (blood-platelets) بھی دکھا دیتے ہیں اور اگر رگ زخمی ہو یا عضو ملتہب ہے تو یہ دیوار سے اور ایک دوسرے سے چپکنے کا رجحان رکھتے ہیں۔

221

**عروق شعریہ کی قابلیت انقباض**۔ جیسا کہ ابتداءً اسٹریکر (Stricker) نے بتایا ہے عروق شعریہ کی دیواریں بنانے والے خلیے قابلیت انقباض رکھتے ہیں، کیونکہ یہ پایا گیا ہے کہ جب ان عروق کو تحریک پہنچائی جائے (علیحدگی کے بعد بھی) تو ان کا قطریہ (calibre) کم ہو جاتا ہے، بلکہ یہاں تک نوبت پہنچتی ہے کہ درونہ (lumen) بالکل ناپید ہو جاتا ہے (تصویر 310)۔

**عروق دمویہ کے عروق و اعصاب**:۔ بڑی شریانیں اور وریدیں عروق العروق (vasa-vasorum) اور عروق لمفائیہ رکھتی ہیں، اور یہ دونوں بالخصوص بیرونی طبقہ میں منشعب ہوتی ہیں۔ اعصاب بیرونی طبقہ میں ایک ضفیرہ بناتے اور پھر درمیانی طبقہ کی عضلی بافت میں پھیلتے ہیں۔ ان میں بیشتر اعصاب لب ناپوش ہوتے ہیں لیکن لب ناپوش ریشوں کے ساتھ ملے جلے چند لب پوش ریشے بھی ہوتے ہیں، جو مقامی شاخساروں کی صورت میں کچھ تو بیرونی طبقہ میں اور کچھ اندرونی طبقہ میں مختتم ہو جاتے ہیں۔ یہ لب پوش ریشے بلاشبہ درآر (afferent) ہوتے ہیں۔ لب ناپوش ریشوں کی بیشتر تعداد غالباً برآر (efferent) اور عصب مشارکی سے ماخوذ ہوتی ہے (vaso-motors = محرک عروق)۔ انسان کے اے آرٹا میں اور بعض بڑے حیوانات میں جا بجا، بیرونی طبقہ کے اندر جسیمات پاشینی پائے جاتے ہیں۔ عروق

222

شعریہ میں بھی لب ناپوش عصبی ریشے پہنچتے ہیں، جو اپنے اوپر نواتے رکھتے ہیں (تصویر 311) اور ان عروق کی دیوار بنانے والے درعلمی خلیوں سے نہایت ہی قریب ریشکوں کا ایک باریک ضفیرہ بناتے ہیں۔

---

# عروق دمویہ کا نمو

قلب اور عروق دمویہ نہایت ابتدائی زمانہ میں ظاہر ہو جاتے ہیں۔ یہ ہمیشہ متصل بافت میں، یا میزنکائم میں جو اس سے پہلے پیدا ہو جاتا ہے، نمو پذیر ہوتے ہیں۔ اولین عروق اوس عروقی رقبہ میں پائے جاتے ہیں جو ابتدائی مضغہ کو گھیرے رہتا ہے ان کے نمو کا مطالعہ مضغئی چوزہ یا پستانی حیوان میں، نوزائیدہ خرگوش کے اومنٹم میں، اور جنینی بانوروں اغشیہ مصلیہ اور تحت الجلد اتصالی بافت میں کیا جا سکتا ہے۔ وہ خلیے جو عروق بناتے ہوتے ہیں (vasoformative cells = عروق آفریں خلیے) متشعب ہوتے اور دوسرے کے ساتھ مل کر ایک مجموعۃ الخلیاء بنا دیتے ہیں۔ اس میں کھوکھلے پیدا ہو شاخوں میں پھیل جاتے ہیں۔ اس درمیان میں نواتے تعداد میں بڑھ کر شاخوں کے اندر پھیل جاتے ہیں، اور ایک مابعد مرحلہ میں نواتوں کے گرد خلوی رقبوں کے نشانات قائم ہو جاتے ہیں۔ اس طریقہ سے باہم ارتباط رکھنے والے عروق یعنی عروق شعر جن میں جسیمات دمویہ بھی پیدا ہو گئے ہوں (ملاحظہ ہو صفحہ 42)، نمودار ہو جاتے ہیں (تصویر 312)۔ یہ جلد ہی پہلے بنے ہوئے عروق کے ساتھ، جو ابتداءً ٹھوس اور پھر کھوکھلے شاخ باہر نکال نکال کر خود کو پھیلا دیتے ہیں، جڑ جاتے ہیں۔ بڑے عروق تک اوسی طرح نمو پذیر ہوتے ہیں جس طرح عروق شعریہ یعنی اس حد تک کہ سرحلہ پہلے بنتا ہے، عضلی اور دوسری بافتیں بعد میں شامل ہو جاتی ہیں۔ لیکن یہ متیقن طور پر تحقیق نہیں ہوا ہے کہ آیا وہ میاں ہی (mesoblastic) بافتیں درزوں کی طرح، جن کی حد بندی چپٹے خلیے کر دیتے ہیں، پیدا ہو جاتے ہیں، یا بطور ایک مجوف مجموعۃ الخلیاء کے۔



FIG. 312.—ISOLATED CAPILLARY NETWORK FORMED BY THE JUNCTION OF A HOLLOWED-OUT SYNCYTIUM CONTAINING COLOURED BLOOD-CORPUSCLES IN A CLEAR FLUID.

*a*, a hollow cell the cavity of which does not yet communicate with the network; *p*, *p*, jointed processes extending in different directions for junction with neighbouring capillaries.

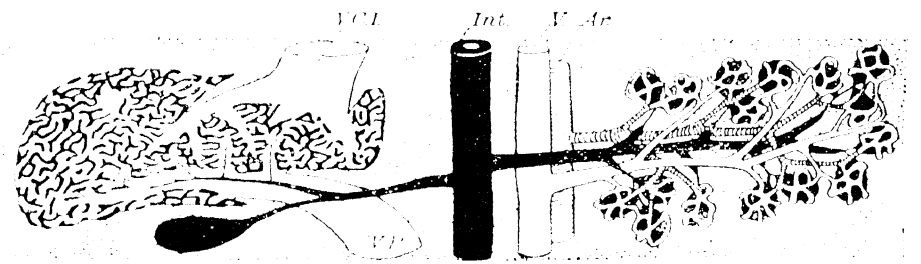


FIG. 313.—DIAGRAM TO ILLUSTRATE THE DEVELOPMENT OF BLOOD-CAPILLARIES (RIGHT SIDE) AND SINUSOIDS (LEFT SIDE) RESPECTIVELY OF (L. Lewis.)

*Int.* intestinal endoderm with outgrowth on the left to form the liver and gall-bladder, and on the right to form the pancreas. *V.C.I.* vena cava inferior. *V.P.* vena portæ. *V.* vein, and *Ar.* artery supplying pancreas. It is seen that the sinusoids or apparent capillaries of the liver are formed by the breaking up of a large blood-space into channels by the growth into it of cell-columns derived from the hepatic outgrowth of the entoderm.

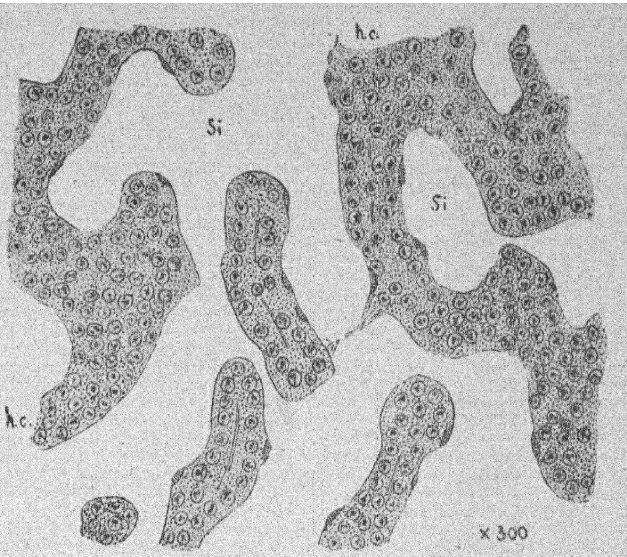


FIG. 314.—DEVELOPING LIVER OF CHICK, TO SHOW HOW THE HEPATIC TRABECULÆ ENCROACH ON THE LUMINA OF THE SINUS-LIKE VEINS AND BREAK THEM UP ULTIMATELY INTO THE CAPILLARY-LIKE CHANNELS CALLED SINUSOIDS. (Minot.)
*h.c.*, hepatic trabeculæ ; *Si*, sinusoids.

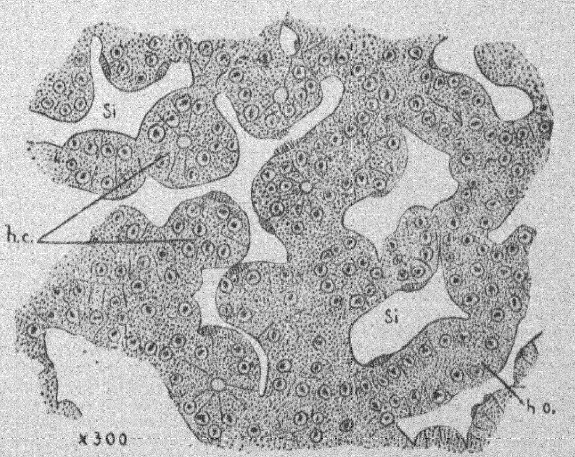


FIG. 315.—LIVER OF EMBRYO CHICK OF ELEVEN DAYS. (Minot.)
*h.c.*, hepatic trabeculæ ;*Si*, sinusoids.

بعض مصنفین کا خیال ہے کہ عروق دمویہ محض متقدم الوجود عروق سے نکلنے والے شاخچوں سے بن جاتے ہیں۔ چنانچہ وہ خیال کرتے ہیں کہ متذکرۂ بالا اشکال ایک پہلے ہی سے بنے ہوئے عروقی جال سے بہ کوئے فقہی کے باعث پیدا ہو جاتے ہیں (ملاحظہ ہو صفحہ 45)۔

# عروق جوفیہ

SINUSOID VESSELS

بعض بافتوں کے خلیوں کے درمیان جوف نما دموی فضائیں ہوتی ہیں (Minot) کامل نمو یافت صورت میں یہ عروق دمویہ سے محض ظاہری مشابہت رکھتی ہیں لیکن دراصل اپنے طریق نمو میں ان سے مختلف ہیں، نیز اون تعلقات میں جو یہ اتصالی بافت کے ساتھ اور اون اعضا کی ساخت کے عناصر کے ساتھ رکھتی ہیں جن میں یہ خود واقع ہیں۔ کیونکہ درآنحالیکہ عروق شعریہ دمویہ، عناصر ساخت کے اندر اور درمیان نمو پذیر ہوتی اور ان متصلہ عروق شعریہ سے ملحق ہوتی یا بڑھتی ہیں جو خود خانہ دار بافت سے گھری ہوئی ہوتی ہیں، جوفیئے (sinusoids) پہلے نسبتہً بڑی دموی فضاؤں کی صورت میں رونما ہوتے ہیں، جو نظام وریدی، یا یہ بھی ممکن ہے کہ نظام شریانی کے ساتھ اتصال رکھتے ہوں۔ ان فضاؤں کے اندر، جن کی دیواریں دسلمی خلیوں کی صرف ایک پرت سے بنی ہوئی ہوتی ہیں، نمو پذیر احشاء [ولفین مادی (Wolffian body)، جگر، کلاہ گردہ وغیرہ] کے عناصر بافت، نیلی دیوار کو منعقد کرتے ہوئے اور جوف کے اندر حلوی سہمیں (trabeculae) بناتے ہوئے (تصویر 313) بڑھتے ہیں، چنانچہ احشاء کے خلیات منعقد شدہ درحلمہ سے براہ راست ملاقی ہوتے ہیں اور ان کو صرف جوف کے اندر کا خون درحلمہ سے جدا کرتا ہے لیکن یہ اتصال اس سے بھی قریب تر درجہ کا ہو سکتا ہے، کیونکہ، جیسا کہ جگر میں ہوتا ہے ممکن ہے کہ منعقد شدہ درحلمہ میں نقص واقع ہو جائے

224

225

اور اسکا نتیجہ یہ ہوجاتا ہے کہ جوف کے اندر کا خون حشاء کے خلیوں سے بالکل ملحق ہے اور ان کے درمیان کے ناہموار رخنوں میں بہنے لگتا ہے۔ جوں جوں نمو بڑھتا ہے، یہ رخنے جسامت اور عام ترتیب میں عروق شعریہ سے مشابہ ہوتے جاتے ہیں۔ لیکن یہ مشابہت محض ظاہری ہوتی ہے، اور خون اور عناصر بافت جو ابتدائی جوف کے اندر داخل ہو چکے ہیں، ان ہر دو کا باہمی تعلق عموماً قائم رہتا ہے۔

# عروق لمفائیہ

LYMPHATICS OR LYMPH VESSELS

نظام لمفائیہ (lymphatic system) میں نہ صرف **عروق لمفائیہ** اور **غدد لمفائیہ** شامل ہیں، بلکہ **اغشیۂ مصلیہ کے کہفے** بھی جو لمف (lymph) سے تر رہتے اور ان عروق لمفائیہ سے کھلا ہوا ارتباط رکھتے ہیں جو ان کے جب 226
میں (parietes) دوڑتی ہیں۔

**بڑی عروق لمفائیہ** ساخت میں وریدوں سے بیحد مشابہ ہوتی ہیں (تصویر 316) باستثناء اس کے کہ ان کے طبقات نسبتہً زیادہ پتلے اور منصرعے زیادہ کثرت سے ہوتے ہیں۔ چھوٹی جسامت کے عروق لمفائیہ میں، جو تازہ حالت میں صاف اور بالکل شفاف نظر آتی اور ایک نہایت پتلی دیوار رکھتی ہیں، دیوار اولاً فرشی سرحلی خلیوں (لمفائی درحلہ) کی ایک تہ سے بنتی ہے، جو رگ کے محور کی سمت میں لمبے 227
ہوتے ہیں اور ثمانیہ گول اور ترچھی ترتیب رکھنے والے عضلی ریشوں سے (تصویر 317)۔ انتہائی درجہ کی چھوٹی لمفائی عروق میں (جنہیں نام نہاد طور پر لمفائی عروق شعریہ lymph capillaries) کہتے ہیں اور جو عموماً دموی عروق شعریہ کے نسبت بہت بڑی ہوتی ہیں) درحلہ کے سوا اور کچھ باقی نہیں رہتا، اور اس کے خلیے ایک سمت میں دوسری سمت کی نسبت زیادہ لمبوترے نہیں ہوتے بلکہ ایک ممتاز لہریہ دار خاکہ رکھتے ہیں (تصویر 318)۔

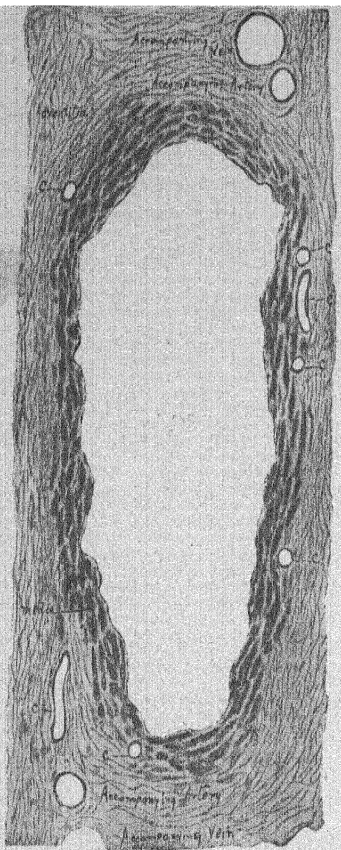

FIG. 316.—SECTION OF MODERATE-SIZED LYMPHATIC. (Evans.)
*c*, *c*, capillary vessels distributed to the muscular coat (tunica media.)

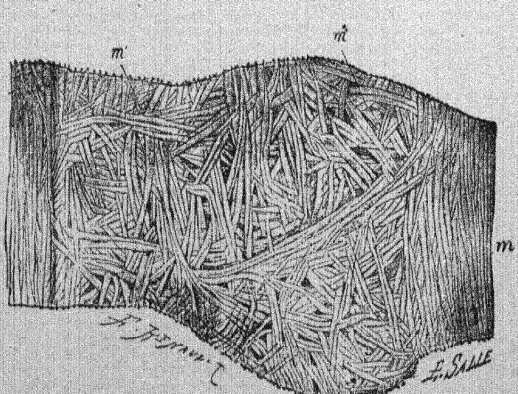


FIG. 317.—SUPRAVALVULAR DILATATION OF A LYMPHATIC OF THE MESENTERY OF A CAT; SILVER NITRATE PREPARATION. (Ranvier.)
*m*, circular muscle-fibres; *m'*, *m'*, irregular arrangement of muscle at the dilatation.

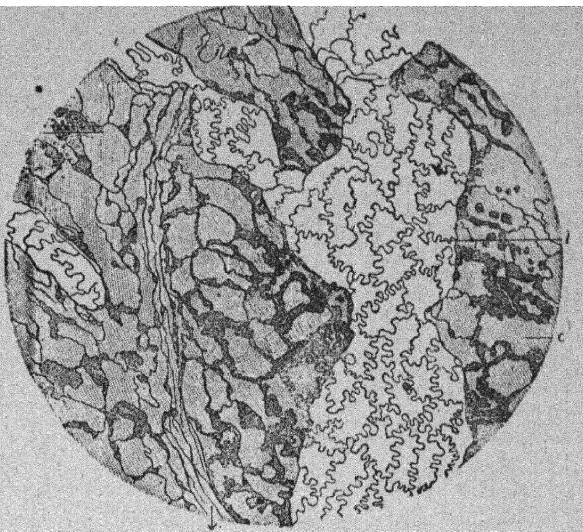

FIG. 318.—A SMALL PART OF THE LYMPHATIC PLEXUS OF THE PLEURAL LAYER OF THE DIAPHRAGM. Magnified 110 diameters. (Ranvier.)

*l*, lymphatics with characteristic endothelium ; *c*, cell-spaces of the connective tissue here and there abutting against the lymphatic

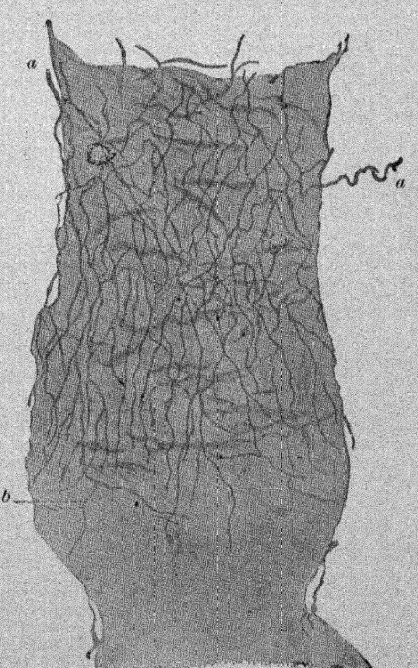


FIG. 319.—NERVES OF A LYMPHATIC VESSEL, SHOWN BY METHYLENE-BLUE. (Dogiel.)

*a*, *a*, non-myelinated fibres passing to the vessel ; *b*, part of their terminal ramification.

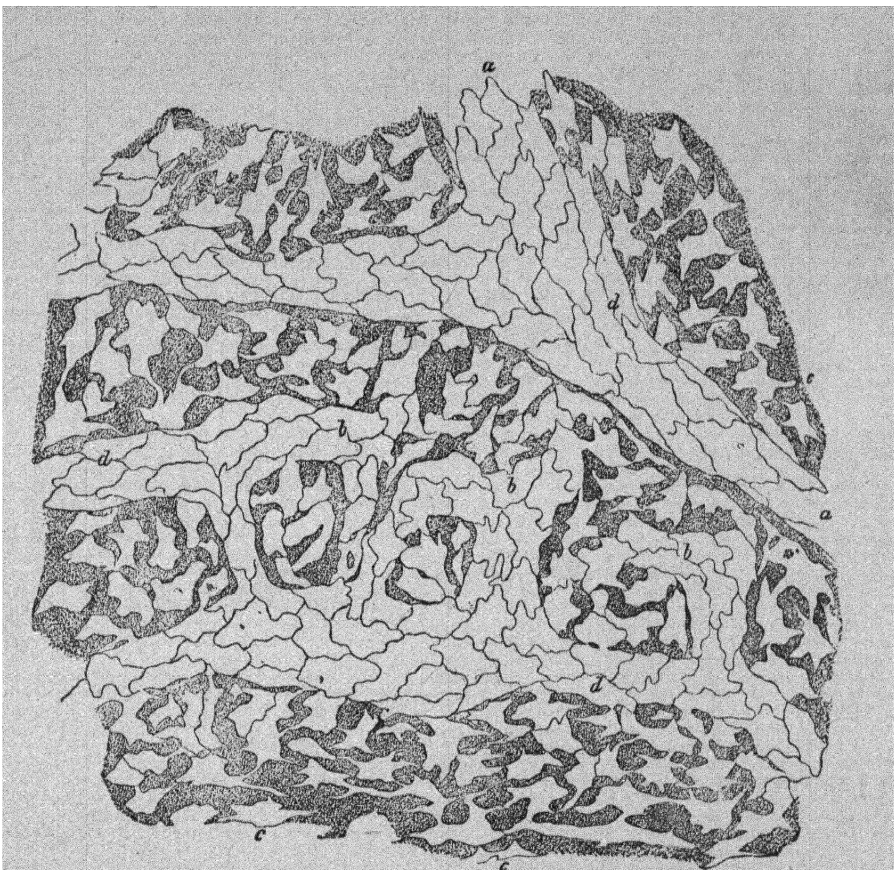


FIG. 320.—ORIGIN OF LYMPH-VESSELS IN CONNECTIVE TISSUE, SHOWN BY THE NITRATE OF SILVER METHOD. (v. Recklinghausen.)

*a*, efferent lymphatic vessel ; *d*, plexus of origin ; *b*, rootlets of the plexus, connected with cells of the surrounding connective tissue (seen as white cell-spaces, *c*, in the brown ground-substance).

عروق لمفائیہ میں بکثرت عصبی ریشے داخل ہوتے ہیں، جو لب ناپوش ہوتے ہیں
نہایت باریک ریشکوں کے انشعابات میں مختتم ہوتے ہیں، جو عروق کے طبقات میں پھیلتے
ہیں (تصویر 319)۔

عروق لمفائیہ کی ابتدا یا تو ضفیرہ جات کی صورت میں ہوتی ہے
جیسے کہ جھلیوں میں (تصویر 320) یا حفیری رخنکوں (lacunar interstices) کی صورت
میں جیسا کہ بعض انشاء میں ہوتا ہے۔ ان دونوں صورتوں کے درمیان بہت سی برزخیں
(transition) ہوتی ہیں۔

ان کی ساخت ظاہر کرنے کے لئے عموماً بافت کو نائٹریٹ آف سلور سے رنگتے ہیں۔
اس رقبہ میں وہ پھیلتے ہیں اس کو ظاہر کرنے کے لئے اس عضو میں جس میں یہ مشمول ہیں
ایک نہایت باریک اشرابی قنولہ (cannula) کی ٹونٹی چبھو کر انمیں اشراب کر دینا چاہیئے
اور توصیلی بافت کے رخنکوں کے اندر رنگین سیال نہایت ہلکے دباؤ سے داخل
کر دینا چاہیئے۔

228 نقرئی تجہیزات میں نظر آسکتا ہے کہ عروق لمفائیہ ہمیشہ توصیلی بافت کے رنگ دار
[illegible] میں صاف سبیلوں کی صورت میں نظر آتی ہیں اور ان کی دیواریں اس بافت
کے خلیوں اور خلوی فضاؤں سے نہایت قریبی تعلق رکھتی ہیں (تصویر 320)۔ لیکن باستثنائے
مشیمہ مصلیہ کے عروق لمفائیہ اور توصیلی بافت کے رخنکوں کے درمیان کوئی کھلا ارتباط نظر
نہیں آتا، اگرچہ جس آسانی سے انمیں مؤخر الذکر کے ذریعہ سے اشراب کیا جا سکتا ہے۔ اس سے
اندازہ ہوتا ہے کہ ابتدائی عروق لمفائیہ میں رخنکی لمف کے گزرنے کے لئے کوئی آسان
راستہ ضرور موجود ہونا چاہیئے۔

نمو۔ عروق لمفائیہ کے نمو کے متعلق، کلین (Klein) اور ازاں بعد رے ٹیرر
(Retterer) نے بیان کیا ہے کہ یہ خلیوں کے کھوکھلا ہو جانے سے اسی طرح
بنتے ہیں جس طرح عروق دمویہ۔ گلنڈ (Culland) کہتا ہے کہ یہ محیط کے پاس
توصیلی بافت میں درزوں کی صورت میں بنتے جاتے اور ازاں بعد
نظام وریدی سے تعلق قائم کر لیتے ہیں لیکن [illegible] کی تحقیقات سے، جس
کی تصدیق حال ہی میں مس سابن (Mrs. Sabin)، لیوس (Lewis)

اور دوسروں سے ہو چکی ہے، ظاہر ہو گیا ہے کہ لمفائی تنے نظام وریدی میں سے مخصوص مقامات سے بڑھ بڑھ کر باہر نکلتے اور بتدریج ان مقامات سے مضغہ کے تمام حصوں میں پہونچ جاتے ہیں۔

229

# اغشیۂ مصلیہ

## SEROUS MEMBRANES

اغشیۂ مصلیہ جن کا مطالعہ نظام لمفائی کے ساتھ بآسانی کیا جا سکتا ہے، تو جبلی بافت کی نازک جھلیاں ہیں، جو جسم کے اندر کی تجاویف کو گھیرتی اور استر کرتی ہیں اور سینہ اور شکم کے بہت سے اعضا پر معکوس ہوتی ہیں۔ ان احشاء کے طرف گزرنے میں وہ دُھراؤ (folds) بناتی ہیں (جیسے کہ ماساریقا) جن میں عروق دمویہ، عروق لمفائیہ اور اعصاب گزر کر احشاء کو پہونچتے ہیں۔

230

اندرونی سطح پر فرشی سرحلمہ کی ایک مسلسل تہ استر کرتی ہے (درحلمہ = endothelium) (تصویر 322) جو نقرئی تجہیزات میں نہایت واضح ہوتی ہے یہ درحلمہ ایک خاص ساخت، ایک عموداً مخطط آزاد کور کی صورت میں رکھتا ہے (ملاحظہ ہو صفحہ 68)۔ اس کے خلیے بین خلوی پلوں (تصویر 323) کے ذریعہ جڑے ہوئے ہوتے ہیں۔ بعض مقامات پر سرحلمہ میں روزن ہوتے ہیں، جو براہ راست ماتحت لمفائی عروق تک پہونچتے ہیں۔ ان روزنوں کو دہن (stomata) کہتے ہیں، اور گاہے ان کے گرد خاص قسم کے خلیے محیط ہوتے ہیں (تصویر 324)۔ یہ ڈایافرام کی باریطونی سطح پر بکثرت ہوتے ہیں، لیکن بیشتر اغشیہ مصلیہ میں بھی کم و بیش موجود ہوتے ہیں۔ ان کو نہایت آسانی سے دیکھنے اور اچھی طرح مطالعہ کرنے کے لئے مینڈک کے کہفۂ شکم کے پشت پر کی باریطونی جھلی سے زیادہ بہتر کوئی اور مقام نہیں۔ یہ جھلی گردوں کے درمیان اطراف میں واقع ہے اور کہفۂ باریطونی کو اس کے بالکل پیچھے ہی کی بڑی لمفائی فضا سے جدا کرتی ہے۔ اگر نائٹریٹ آف سلور کے طریقہ سے اس جھلی کی تجہیز تیار کر لیجائے

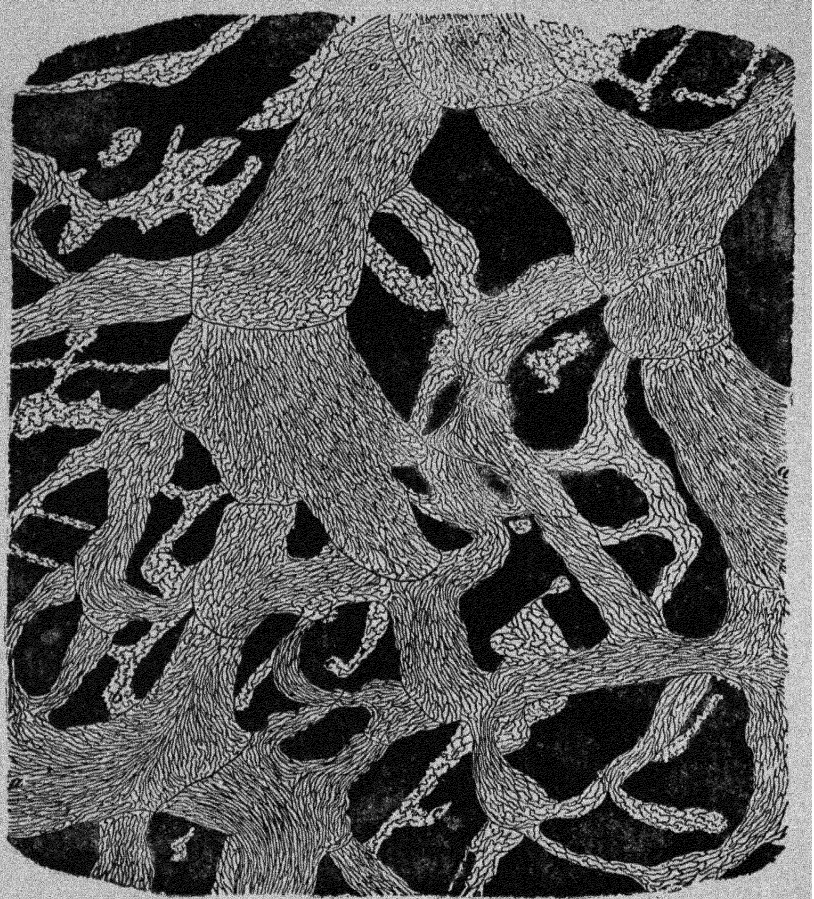

FIG. 321.—LYMPHATIC PLEXUS OF CENTRAL TENDON OF DIAPHRAGM OF RABBIT, PLEURAL SIDE. (Klein.)

*a*, larger vessels with lanceolate cells and numerous valves; *b*, *c*, lymph-capillaries with wavy-bordered cells. The cell-spaces of the connective tissue are not represented in this figure.

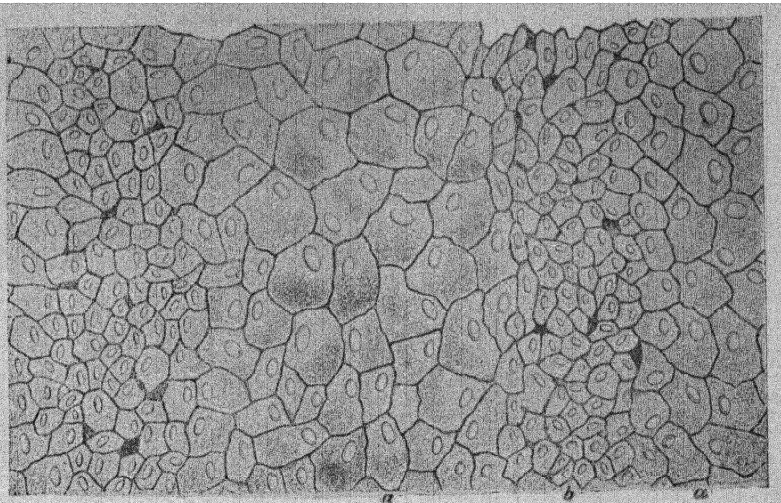


FIG. 322.–SEROUS ENDOTHELIUM FROM PERITONEAL SURFACE OF DIAPHRAGM. NITRATE OF SILVER PREPARATION. (Klein.)

*a*, larger; *b*, smaller cells. Between the latter are seen small irregular spaces (pesudo-stomata).



FIG. 323.—ENDOTHELIUM-CELLS OF SEROUS MEMBRANE SEEN IN PROFILE VIEW, SHOWING PROTOPLASMIC BRIDGES STRETCHING ACROSS THE INTERCELLULAR SPACES. (M. Heidenhain.)



FIG. 324.—ENDOTHELIUM FROM THE POSTERIOR PART OF THE FROG'S PERITONEUM, SHOWING THREE STOMATA LEADING INTO THE CISTERNA LYMPHATICA MAGNA. (After Ludwig and Schweigger-Seidel.)

ہنوں اور ان کی حد بندی کرنے والے خلیے ہر دو منکشف ہو جاتے ہیں۔

231 غشائے مصلی کا دو حلمہ ایک متجانس فاصدی جھلی (basement membrane) استراحت پذیر ہوتا ہے، جو انسان کی اغشیۂ مصلیہ میں بالخصوص نہایت واضح ہوتی جھلی کی دبازت کا بقیہ حصہ وصیلی بافت سے بنتا ہے، اور اس میں اندرونی سطح قریب باریک لچکدار ریشوں کا ایک جال ہوتا ہے (تصویر 325)۔

نمو۔ مصلی کہفے ابتداء مضغہ میں میان ادمہ کے اندر ایک درز (pleuro-peritoneal split coelom) کی صورت میں بنتے ہیں، جس کے دو حلمہ کا استر ہو جاتا ہے، ازاں بعد یہ درز بار یطون (peritoneum)، غشاء الصدر یا پلیورا (pleura) تامور یا گرد قلبہ (pericardium) میں منقسم ہو جاتی ہے۔ دو حلمہ سے باہر کی طرف سیلومی دیوار (coelomic wall) مضغی تجویف جسم کی دیوار) بالآخر غشائے مصلی کی بافتوں میں تبدیل ہو جاتی ہے۔

# بائیسواں سبق

## غدد لمفائیہ، طحال، لوزتین، تیموسیہ

## LYMPH-GLANDS SPLEEN, TONSILS, THYMUS

ایک غدد لمفائی کی، جسے فارمال یا دوسرے مثبت میں عالم سختیا لیا اور پیرافین میں مفروش کر لیا گیا ہو، تراشیں۔ یا تراشوں کو ہیماٹاکسیلین اور ایوسین کے ساتھ رنگ لیا جائے۔ دیکھو (۱) لیفی اور عضلی کیسہ معہ اون سہمکوں (trabeculae) کے جو اس سے نکل کر قشرہ (cortex) کے اندر پھیلتے اور لب (medulla) میں ایک دوسرے کے ساتھ منضم ہوتے ہیں (۲) وہ ٹھوس لمفائی بافت [illegible] کی غدی [illegible] جو قشرہ [illegible] اور [illegible] میں مدور [illegible] میں [illegible] (cord) بنا دیتی ہے۔ اس نسبتہً اوجلی نالی لمفائی جوف (lymph-sinus) کو بھی دیکھو جو ہر جگہ لیفی بافت اور [illegible] بافت کے درمیان [illegible] ان [illegible] ریشوں اور [illegible] خلیوں کو غور سے دیکھو جو اس نالی کے اوپر سے عبور کرتے ہیں۔

قشرہ کے ایک حصہ کا معہ اس کے متصلہ لیفی حصہ کے، ایک عمومی نقشہ ادنیٰ طاقت کے نیچے، اور قشرہ [illegible] کے نقشے اعلیٰ طاقت کے نیچے بناؤ۔

غدد لمفائیہ کی شبکئی الشکل بافت ([illegible]) کا مطالعہ پہلے ہو چکا ہے (صفحہ [illegible] تا [illegible])۔

۲۔ ایک دموی لمفائی غدد [illegible] کی

تراشیں۔ یہ بآسانی بیل کی گردن میں، خون کی بڑی رگوں کے قریب مل سکتی ہیں۔ ہیماٹاکسیلین اور ایوسین سے یا الکحلی ایوسین اور میتھلین بلیو کے ساتھ رنگ لو۔ دیکھو کہ لمف آسا گرہکوں (lymphoid nodules) کے آس پاس کی نالیوں (یا صرف ان میں کی بعض) میں بجائے لمف کے خون موجود ہے۔

(۳) طحال کی تراشیں، سیال مُلر (Mullers fluid) یا فارمال میں سختیانی ہوئی اور الکحلی ایوسین اور میتھلین بلیو سے یا ہیماٹاکسیلین سے رنگی ہوئی۔ دیکھو کہ سہمکیں کیسہ سے نکل کر حشاء کے جرم کے اندر تک پھیل رہی ہیں۔ یہ بھی دیکھو کہ غدی ساخت دو قسموں کی ہے (۱) لمف آسا بافت (lymphoid tissue) جو چھوٹی شریانوں کے گرد مجتمع ہے، اور بعض بعض مقامات پر اسکے تو یہ لمف آسا گرہکیں (lymphoid nodules) بناتے ہیں، جن کو جسیمات مالپیجیہ (Malpighian corpuscles) کہتے ہیں۔ اور (۲) سرخ گودا (red-pulp) یعنے ایک ایسی بافت جو ریشکوں اور شاخدار خلیوں کے شبکہ سے بنتی ہے۔ اس بافت کے خنکوں کے اندر خون مشمول ہوتا ہے۔

تراشش کے ایک حصہ کا ادنیٰ طاقت کے نیچے، اور گودے کے ایک چھوٹے حصہ کا اعلیٰ طاقت کے نیچے نقشہ کھینچو۔

۴۔ غدۂ لمفائی کی طرح تیار کردہ لوزہ کی تراشوں میں لمف آسا بافت کی غیر مقدار کو دیکھو، جس میں سے کچھ گرہکوں کی صورت میں مجتمع ہوگئی ہے۔ یہ بھی دیکھو کہ جنینی سرحلمہ جو دہن کے دیگر مقامات کی طرح یہاں بھی غشائے مخاطی کو ڈھانکتا ہے، جسیمات لمفائیہ کا ترشح (infiltration) موجود ہے۔ لوزہ میں بہت سے گڑھے کی طرح گوشے ہوتے ہیں، جن کے اندر مفرز مخاط غدد وا ہوتے ہیں۔

۵۔ اغشیۂ مخاطیہ کی لمف آسا گرہکیں یعنے دہن اور بلعوم کی غشائے مخاطی کے علاوہ دوسری اغشیۂ مخاطیہ میں بھی لمف آسا بافت کے اجتماعات واقع ہوتے ہیں، جو لوزتین کے اجتماعات سے مشابہ ہوتے ہیں۔

اس قسم کی گرہیں معدہ اور امعاء کی مسفرد گلٹیاں اور چھوٹی آنت کی خوشہ دار گلٹیاں بناتی ہیں۔ اور قصبۃ الریہ (trachea) اور شعبی نالیوں (bronchial tubes) اور مری (oesophagus) میں بھی ملتی ہیں ان کا مطالعہ بعد میں ان حصوں کی تراشوں میں کیا جائے گا۔

۶۔ شیر خوار یا کم عمر جانور کے غدہ تیموسیہ (thymus gland) کی تراشیں۔ دیکھو کہ لمف آسا (؟) بافت کے تودے، جو اس غدہ کے لختک بناتے ہیں اتصالی بافت کے فاصلات سے متفرق ہیں اور لختک دو ممتاز حصے ظاہر کرتے ہیں، یعنی قشرہ (cortex) اور لب (medulla) لختکوں کے اندر لمفائی راہیں (lymph-paths) موجود نہیں ہیں۔ قشرہ اور لب کی ساخت کے اختلافات غور سے دیکھو اور بالخصوص لب کے اندر ہم مرکز جسیمات (concentric corpuscles) دیکھو۔

ایک لختک کا ادنیٰ طاقت کے نیچے، اور لب کے ایک چھوٹے سے حصہ کا اعلیٰ طاقت کے نیچے نقشہ کھینچو جس میں ایک دو ہم مرکز جسیمات بھی شامل ہوں۔ مؤخر الذکر کی پیمائش کرو۔

# غدد لمفائیہ

233

## LYMPH-GLANDS

**غدۂ لمفائی کی ساخت**۔ لمفائی غدہ لیفی اور سادہ عضلی بافت کے ایک ڈھانچہ سے بنتا ہے، جو خاص غدی جرم کو ملفوف کرتا اور سہارا دیتا ہے، لیکن جو اس کے ہر جگہ ایک جوف نما نالی کے ذریعہ علٰحدہ ہوتا ہے۔ یہ نالی جسے نیچے اور ریشے عبور کرتے ہیں، لمفائی مجرئی (lymph-channel) کے نام سے مشہور ہے۔ ڈھانچہ (lymph-work) لیفی بافت کے ایک لفافہ یا کیسہ (capsule) (تصویر 326, c) اور اسی بافت کے سہمکوں (trabeculae) (تصویر 326, tr) سے بنتا ہے، جو کیسہ سے نکل کر کچھ فاصلہ



FIG. 325. SECTION OF PLEURA, OX. (Lavaro.) Magnified 270 diameters.
*a*, endothelium; *m*, substance of membrane with numerous elastic fibres; *b*, sub-pleural layer; *l*, lymphoid cell.

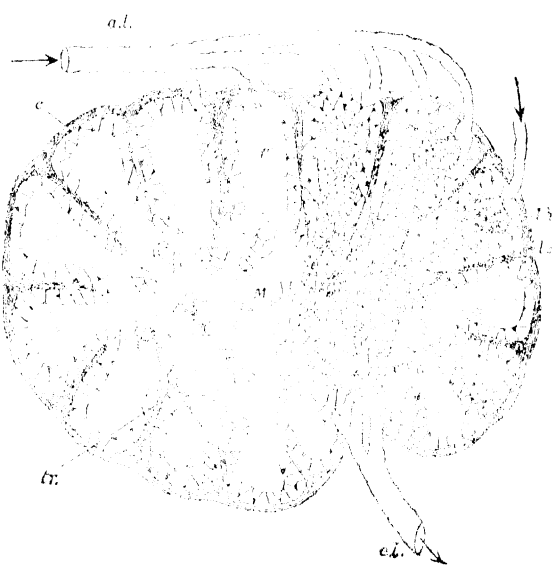


FIG. 326. DIAGRAM OF A SECTION OF LYMPH-GLAND. (Sharpey.)
*a*, *l*, afferent; *e*, *l*, efferent lymphatics; *C*, nodules of cortical substance; *M*, reticulating cords of medullary substance; *l*, *m*, lymphoid tissue; *l*, *s*, lymph-sinus; *c*, capsule sending trabeculae; *l*, inner *l*, substance of the gland.

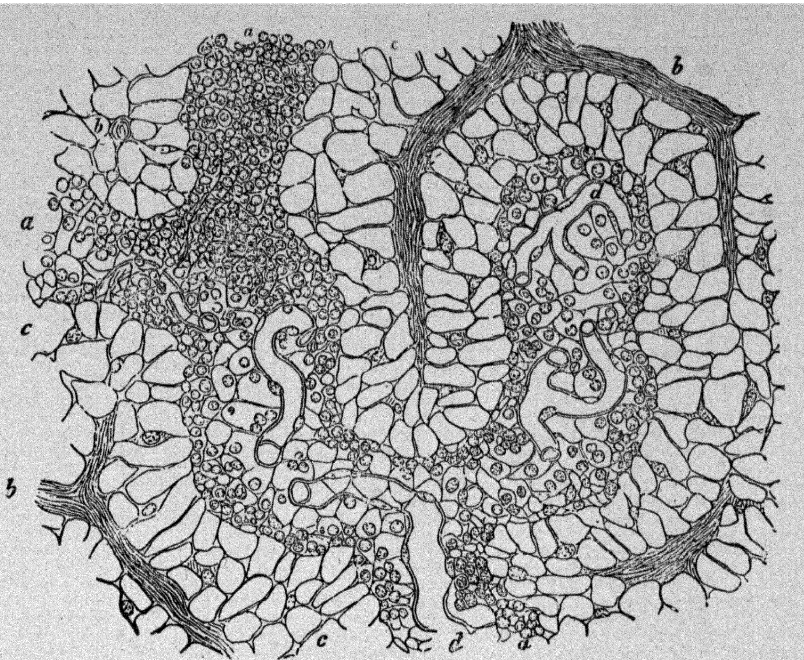


FIG. 327.—SECTION OF THE MEDULLARY SUBSTANCE OF A LYMPH-GLAND. Magnified 300 diameters. (Recklinghausen.)

*a*, *a*, *a*, lymphoid cords ; *c*, lymph-sinus ; *b*, *b*, trabeculæ; *d*, *d*, capillary blood-vessels.

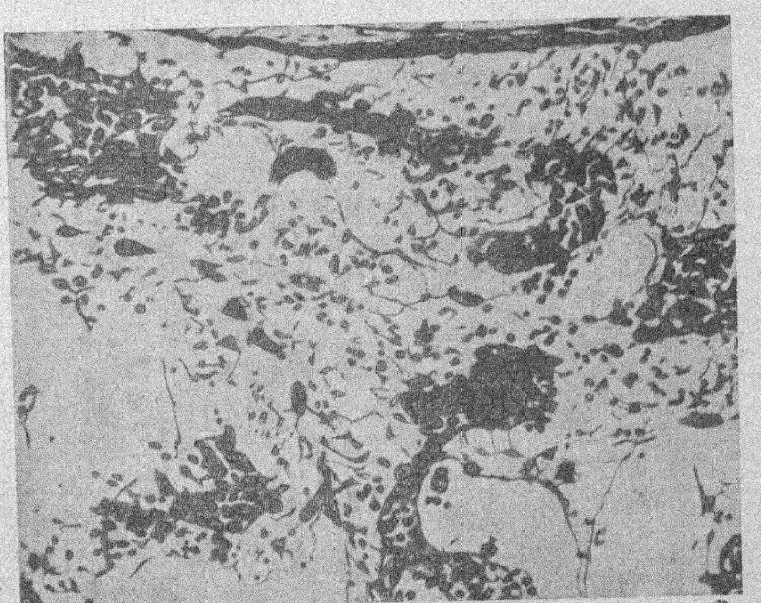

FIG. 328.—SECTION OF MEDULLA OF LYMPH-GLAND OF DOG SHOWING RETICULAR TISSUE IN THE LYMPH-CHANNEL, EXTENDING BETWEEN THE LYMPHOID CORDS AND TRABECULÆ. Magnified 200 diameters. (From a preparation by M. Heidenhain.)

اندر جاتی اور غدہ کے قشرہ میں سے گزرنے کے بعد منقسم ہو کر اور پھر باہم ملکر لیفی بندوں کا ایک جال بنا لیتی ہیں۔ غدہ کے ایک حصہ میں عموماً ایک نشیب ہوتا ہے رنافہ = hilus جس کی تہ میں لُبّ سطح پر آجاتا ہے اور اس کے لیفی بند کیسہ کے ساتھ مسلسل ہو جاتے ہیں۔ کیسہ اور فاصلات ہر دو میں سادہ عضلی بافت شامل ہوتی ہے۔

خاص غدی جرم (glandular substance) (تصویر 326, l h.) ایک باریک شبکہ سے بنتا ہے، جس کی فضائیں جسیمات لمفائیہ (لمف آسا یا غدودی بافت = lymphoid or adenoid tissue) سے گنجان بھری ہوتی ہیں۔ وہ غدہ کے تمام رخنوں میں بھرا ہوا ہوتا ہے اور قشرہ میں نسبتاً بڑے مدور تودے (لمف آسا گرہیں = lymphoid nodules) (c) جو دو دو یا تین تین کی قطاروں میں ہوتے ہیں اور لب میں نسبتاً چھوٹے مشبک طناب نما تودے (لمف آسا ریسمانیں = lymphoid cords) (m) بناتا ہے۔

لمفائی برکی (lymph-channel) کو ریشے عبور کرتے ہیں جو کیسہ اور سہکوں سے انخوذ ہوتے اور لمف آسا بافت میں جا کر اس کے شبکہ میں ملجاتے ہیں (تصاویر 327, 328 — 234) اکثر شاخدار خلیے ریشوں کو بہت کچھ چھپا لیتے ہیں، اور ایک زمانہ میں خیال کیا جاتا تھا کہ شبکہ انہیں شاخدار خلیوں سے بنتا ہے۔ بعض جانوروں (مثلاً بیل) میں ان خلیوں کے اندر رنگ ہوتا ہے جس سے لب کا رنگ سیاہ ہو جاتا ہے۔ یہ اکالہ ہوتے ہیں اور ان کے اندر تحلیل پذیر سرخ جسیمات دموی یا سُرخی مائل ذرات، جو ان کی شکست وریخت سے اخذ ہو گئے ہوں، موجود ہو سکتے ہیں۔ یہ خارجی ذرات کو بھی، جو لمف میں جذب ہو کر غدہ میں پہونچ گئے ہوں، اپنے اندر داخل کر لیتے ہیں۔ چنانچہ پھیپھڑوں کی جڑ میں کے لمفائی غدد کے اندر عموماً کاربن کے ذرات مشمول ہوتے ہیں، جو دھوئیں کی صورت میں تنفس میں داخل ہو جاتے ہیں۔

شاخدار خلیے جو شبکہ کو ڈھانکتے ہیں، سہکوں کے اوپر اور عروق لمفائیہ کے مدخل اور مخرج کے مقام پر ان عروق کے درحلمی خلیوں کے ساتھ مسلسل ہو جاتے ہیں۔ چنانچہ یہ لمفائی درحلمہ کی قائم مقامی کرتے اور لمفائی فضاؤں کی حدود پر واقع ہوتے ہیں، لیکن مخمل کی چھوٹی دریدوں کے متناظر درحلمہ کی طرح یہ بھی شاخدار ہو جاتے

ہیں اور حشاد کے سہارا دینے والے شبکہ کا جزو بناتے ہیں۔

لب کے شاخدار خلیوں کا فعل اکالہ بعض بڑے خلیوں میں بھی موجود ہوتا ہے جو گاہے لمفائی نالی میں آزادانہ پڑے ہوئے ملتے ہیں اور غالباً شاخدار خلیوں سے ماخوذ ہوتے ہیں۔ یہ خلیے ان بڑے اکالہ خلیوں سے مماثل ہوتے ہیں جو طحال کے گودے میں ملتے ہیں۔

کبھی کبھی عفریتی خلیے بھی جن کے نواتے لختہ دار (lobed) یا متعدد ہوتے ہیں، نظر آتے ہیں۔

235 درآر (afferent) عروق لمفائیہ (تصویر 326, al) کیسہ میں منشعب ہونے کے بعد قشرہ کے لمفائی جوفوں میں داخل ہوتے ہیں، اور لمف قشری اور لبی حصے کی نالیوں سے بآہستگی گزرتا ہوا نافہ کی طرف منتقل کیا جاتا ہے، اور اس مسافت میں وہ لمفائی جسیمات کو اپنے ساتھ لیتا جاتا ہے۔ نافہ کے مقام پر ایک یا متعدد (برآر (afferent) عروق لمفائیہ، جو لب کے لمفائی جوفوں سے شروع ہوتے ہیں، لمف کو مجتمع کر لیتے ہیں۔

باہر جانے والے عروق لمفائیہ میں بہ نسبت اون عروق کے جو غدد میں داخل ہوتے ہیں، ہمیشہ بہت زیادہ جسیمات لمفائیہ موجود ہوتے ہیں، کیونکہ غدی جرم کے ماسبق خلیوں کے انقسام سے (جو بذریعہ کیریوکینیسس کے ہوتا ہے) جسیمات لمفائیہ ہمیشہ بنتے رہتے ہیں، بالخصوص ہر قشری گرہک کے مرکز میں (فلیمنگ کا جرثومی مرکز germ centre of Flemming) اور پھر یہ بتدریج لمف اسا بافت کے گنجان شبکہ میں سے گزر کر لمفائی نالیوں میں پہونچ جاتے ہیں۔

جرثومی مراکز کے جسیمات ابیض اکثر تراشوں کے اندر مخصوص قسم کے سیاہ رنگدار اجسام (فلیمنگ کے "تلوین پذیر اجسام" stainable bodies of Flemming) ظاہر کرتے ہیں، جن کی ماہیت اب تک نامعلوم ہے۔

ہر غدہ میں نافہ کے قریب ایک شریان اندر داخل ہوتی ہے۔ اس کی شاخیں ابتداءً لیفی طنابوں کے ساتھ ساتھ منتقل ہوتی ہیں، [illegible] لمف اسا بافت سے [illegible] جاتی ہیں اور اسی کے اندر منشعب ہو کر عروق شعریہ بنا دیتی ہیں (تصویر 327 d) خون [illegible]

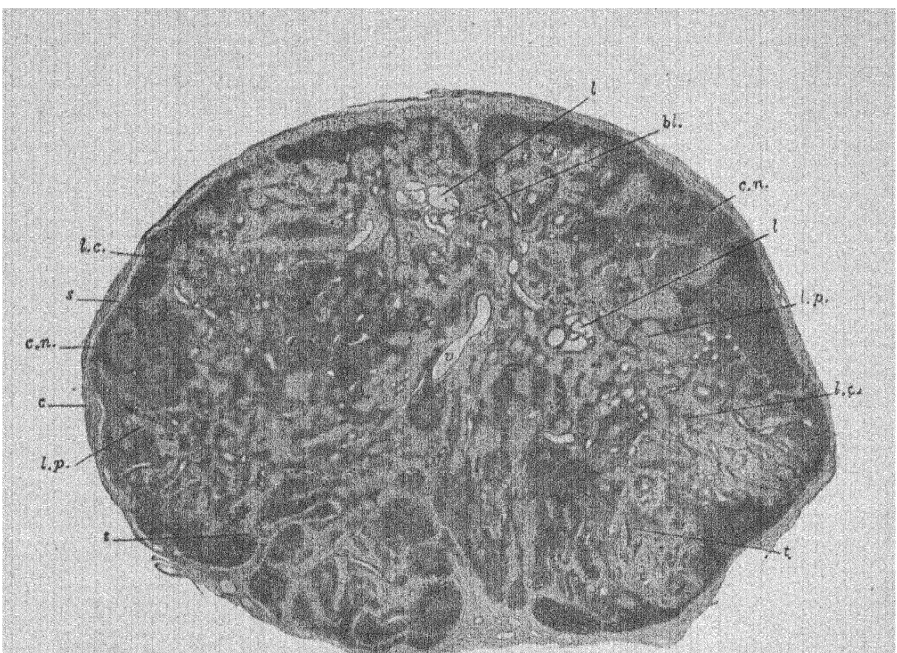


FIG 329.—SECTION OF A LYMPH-GLAND FROM THE NECK OF AN EIGHT YEAR OLD CHILD. (v. Ebner.) × 13.

*c*, capsule ; *c. n.*, cortical nodules, some with germ-centres ; *l.c.*, lymphoid cords of medulla (dark) ; *l.p.*, lymph-path (light) ; *s*, cortical sinus ; *t*, trabeculæ ; *v*, vein ; *l*, efferent lymph-vessels, accompanying and partly surrounding blood-vessels, *bl*.

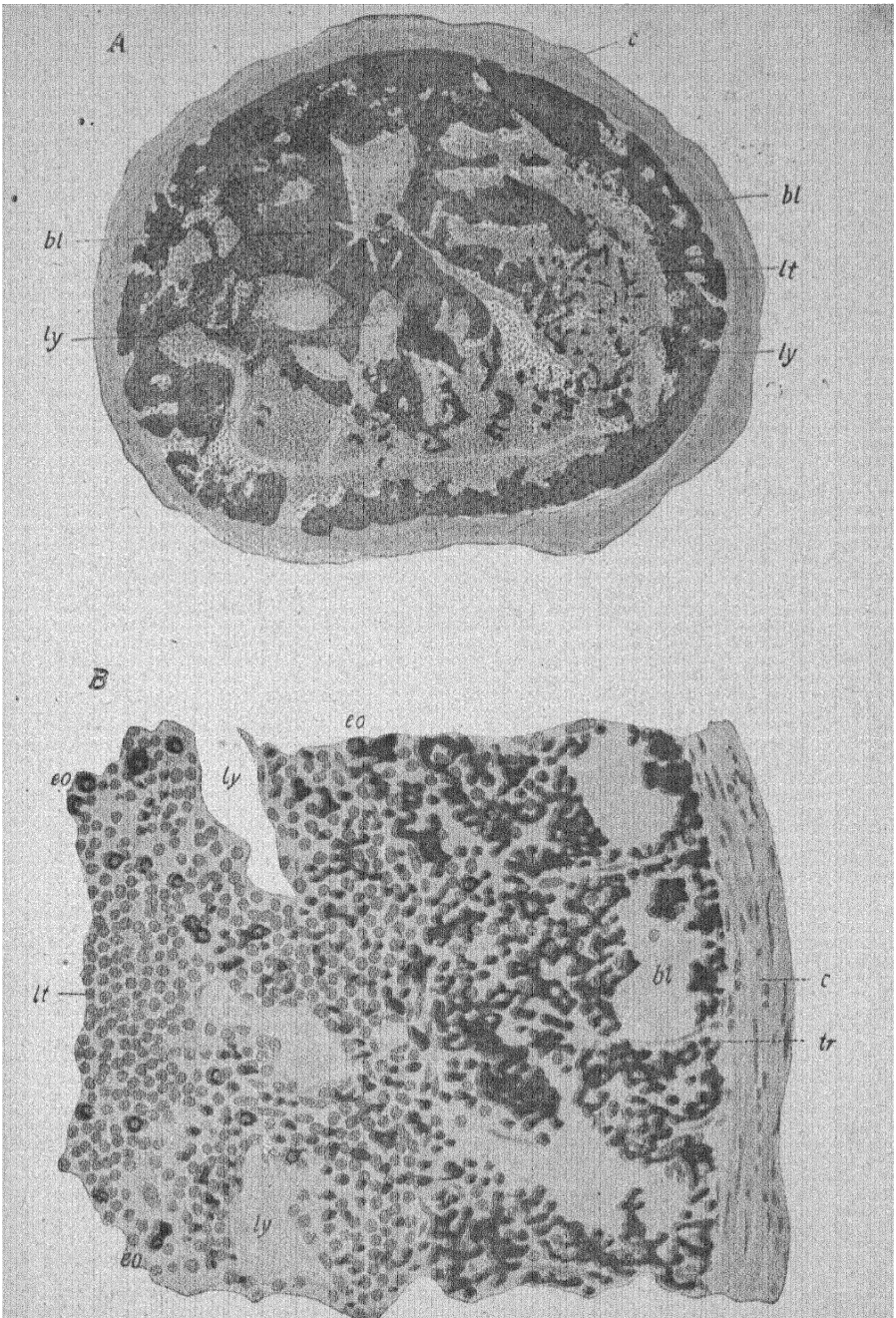


FIG. 330.—SECTION OF A HÆMAL LYMPH-GLAND. *A*, magnified 50 diameters; *B*, magnified 350 diameters.

*c*, capsule with plain muscle-fibres; *tr*, fine trabeculæ passing in from capsule; *bl*, blood-sinuses full of blood-corpuscles; other red corpuscles are seen in the interstices of the lymphoid tissue, *lt*; *ly*, lymph-sinuses; *eo*, eosinophil-cells amongst the lymphocytes of the lymphoid tissue.

واپسی چھوٹی وریدوں سے ہوتی ہے، جو لیفی سہکوں کے ساتھ ساتھ منتقل ہوتی اور اپنے اشتراک سے بڑی وریدیں بنا دیتی ہیں، جو بالآخر نافہ کے مقام پر خارج ہوتی ہیں۔

236 بعض لمفائی غدد میں لیفی سہکوں کا نمو نہایت خفیف درجہ کا ہوتا ہے، جس کا نتیجہ ہوتا ہے کہ تراش کے اندر غدہ تقریباً یکساں لمف آسا بافت کا ایک تودہ نظر آتا ہے جس میں لمفائی نالیاں پھیلی ہوئی ہوتی ہیں اور جا بجا، خاصکر قشری حصہ میں، نسبتاً صاف مدور کرتیں (جرثومی مراکز) منتشر ہوتی ہیں (تصویر 329)۔ یہ حالت انسان کے بیشتر لمفائی غدد میں اور بعض دیگر حیوانات میں پائی جاتی ہے۔ لیکن بعض دیگر حیوانات، مثلاً بلی، کتا اور بیل میں جن میں خوب نمو یافتہ ہوتی ہیں، اُن میں عضلی بافت زیادہ ہوتی ہے اور لمفائی نالیاں اسی نسبت سے خوب نمایاں ہوتی ہیں۔

عصبی ریشے لمفائی غدد میں داخل ہوتے ہیں معلوم ہوتا ہے کہ وہ خاصکر لب نایوشس ریشوں کی صورت میں عروق دمویہ اور سہکوں کی سادہ عضلی بافت میں پھیلتے ہیں۔

**دموی لمفائی غدد** (haemal lymph-glands) بہت سے حیوانات میں کچھ تعداد ایسے لمفائی غدد کی نظر آتی ہے، جن کا رنگ سرخ ہوتا ہے۔ تراشنے پر، ان میں سے بعض میں ظاہر ہوتا ہے کہ وہ چیز جو معمولی لمفائی غدد کی محیطی لمفائی نالی کی قائم مقام ہوتی ہے، ان میں خون سے بھری ہوئی ہوتی ہے۔ بعض کا اندرونی حصہ بیشتر بڑے بڑے جوف رکھتا ہے، جن میں خون بھرا ہوتا ہے، لیکن دوسرے حصے لمفائی غدد کی معمولی ساخت ظاہر کرتے ہیں۔ رابرٹس (Robertson) نے ان غدد کو دموی غدد (haemal glands) اور دموی لمفائی غدد (haemal lymyh-glands) کے نام علی الترتیب دئے ہیں جوفوں کے اندر خون شریانی عروق شعریہ سے

238 جاتا ہے، جو معلوم ہوتا ہے کہ جیسا کہ طحال میں ہوتا ہے، بافت کے رخنکوں میں وا ہوتی ہیں، اور دوسرے حصوں میں انہیں رخنکوں سے چھوٹی وریدیں اسی طریقہ سے شروع ہوتی ہیں۔ طحال کی طرح ان دموی غدد میں بھی بہت سے خلیات اکالہ (phagocytes) نظر آتے ہیں، جن کے اندر خون کے جسیماتِ احمر رنگ میں متغیر ہوتے ہوئے مختلف مدارج میں موجود ہوتے ہیں۔

بیان کیا جاتا ہے کہ بعض دموی غدد لمفائی نالیاں نہیں رکھتے۔ بلکہ خالص خون کی گلٹیاں (blood-glands) ہوتے ہیں۔ ایسی حالت میں ان کو شریک طحال (accessory spleens) کی جگہ سمجھنا چاہیئے۔

معمولی لمفائی غدد پستانی حیوانات کی ذات تک محدود ہیں، مگر دموی لمفائی غدد رپٹائل (Vincent) اور ہیریسن (Harrison) کو پرندوں میں بھی ملے ہیں۔

# طحال

## SPLEEN

طحال، نام نہاد غیر قناتی غدد میں سب سے بڑا غدہ ہے۔ بلحاظ فعل اس کا تعلق خون سے معلوم ہوتا ہے، کیونکہ اس کے اندر خون کے جسیمات ابیض بنتے ہیں اور جسیمات احمر کی شکست و ریخت ہوتی رہتی ہے۔

غدد لمفائیہ کی طرح، طحال ایک لیفی و عضلی کیسہ سے گھرا ہوا ہے (تصویر 332) لیکن یہ بہ نسبت غدد لمفائیہ کے کیسہ کے زیادہ مضبوط ہوتا ہے اور نسبتاً بہت زیادہ مقدار میں سادہ عضلی بافت رکھتا ہے۔ کیسہ کے باہر ایک پوشش ہوتی ہے جو غشاء باریطون (pentoneum) سے اخوذ ہوتی ہے۔ کیسہ سے بند یا سہمکیں نکل کر طحال کے اندر جاتی ہیں۔ یہ مماثل سہمکوں کے جال کے ساتھ، جو خون کی رگوں کے ساتھ نافہ کی راہ سے غدہ کے اندر داخل ہو جاتی ہیں، اتصال پیدا کرتی ہیں۔ ان کی اس طرح ملنے سے جو جالی دار قالب بن جاتا ہے، اس کی فضاؤں یا رخنوں میں ایک نرم گودے دار شئے بھری رہتی ہے، جس میں خون کی کثیر مقدار موجود ہوتی ہے اسی وجہ سے نرم گودے کا رنگ گہرا سرخ ہوتا ہے۔ اس میں جا بجا چھوٹے چھوٹے 239
گول جسم نظر آتے ہیں، جن کا رنگ تازہ غدہ میں گودے کی نسبت زیادہ سفید لیکن رنگی ہوئی تجہیزات میں نسبتاً سیاہ ہوتا ہے۔ ان اجسام کو جسیمات مالپیجیہ (Malpighian corpuscles) کہتے ہیں۔ ان کی ترکیب لمفاوی بافت سے ہوتی ہے، جو کریوی یا اسطوانی تودوں میں مجتمع ہو کر چھوٹی شریانوں کو لفافہ

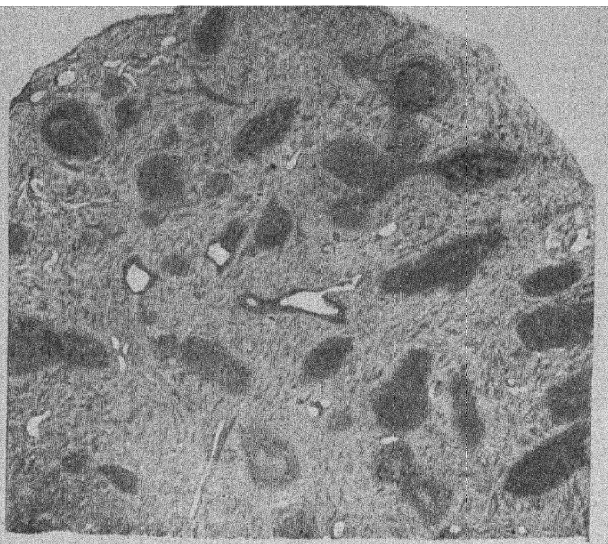

FIG. 331.—SECTION OF SPLEEN, SOMEWHAT MAGNIFIED. (G. Mann.)

The section was stained, and the Malpighian corpuscles therefore appear darker than the pulp, whereas, in the fresh spleen, they are greyish white in a red pulp. The venous sinuses show as clear spaces. The larger veins are contained in the trabeculæ.



FIG. 332.—VERTICAL SECTION OF A PORTION OF THE MONKEY'S SPLEEN, AS SEEN WITH A LOW POWER.

Part of the capsule, two trabeculæ and two Malpighian corpuscles are represented.

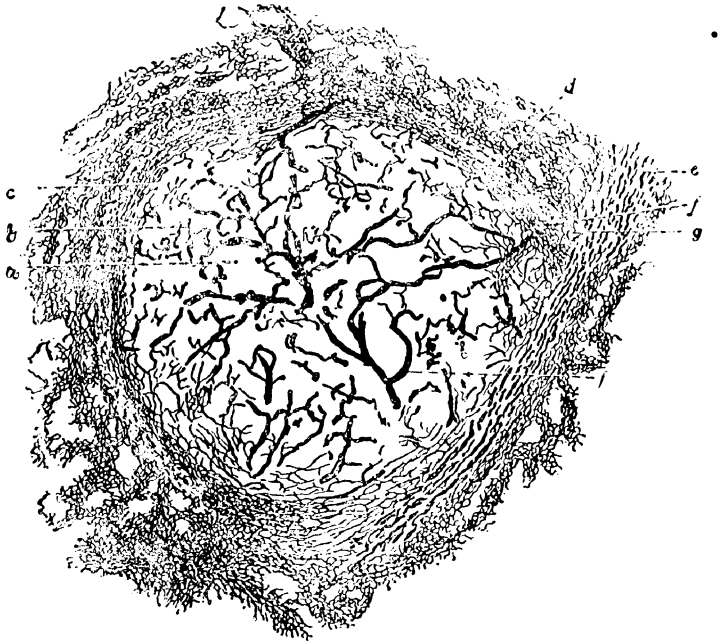


FIG. 333. RETICULUM OF SPLEEN. GOLGI METHOD. Low power. (Oppel.)

*a*, Malpighian corpuscle; *b*, part of its reticulum; *c*, condensed reticulum at its margin; *d*, more open tissue next to this; *e*, wall of arteriole; *f*, *f*, capillaries of Malpighian corpuscle; *g*, reticulum of arteriole expanding into that of the Malpighian corpuscle.

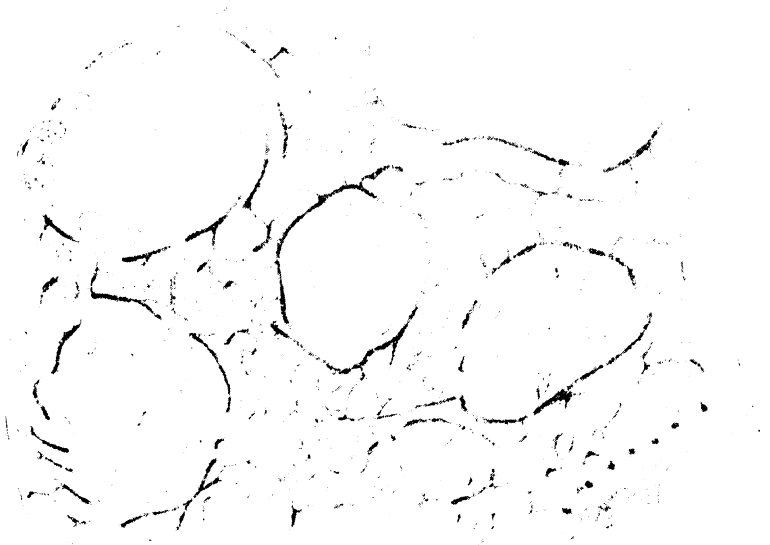

FIG. 334. SMALL VEINS OF SPLEEN-PULP WITH RETICULAR TISSUE: HUMAN. High power. (Hoyer.)

The veins, which are invested by encircling fibres, show gaps in their walls whereby they communicate with the interstices of the pulp.

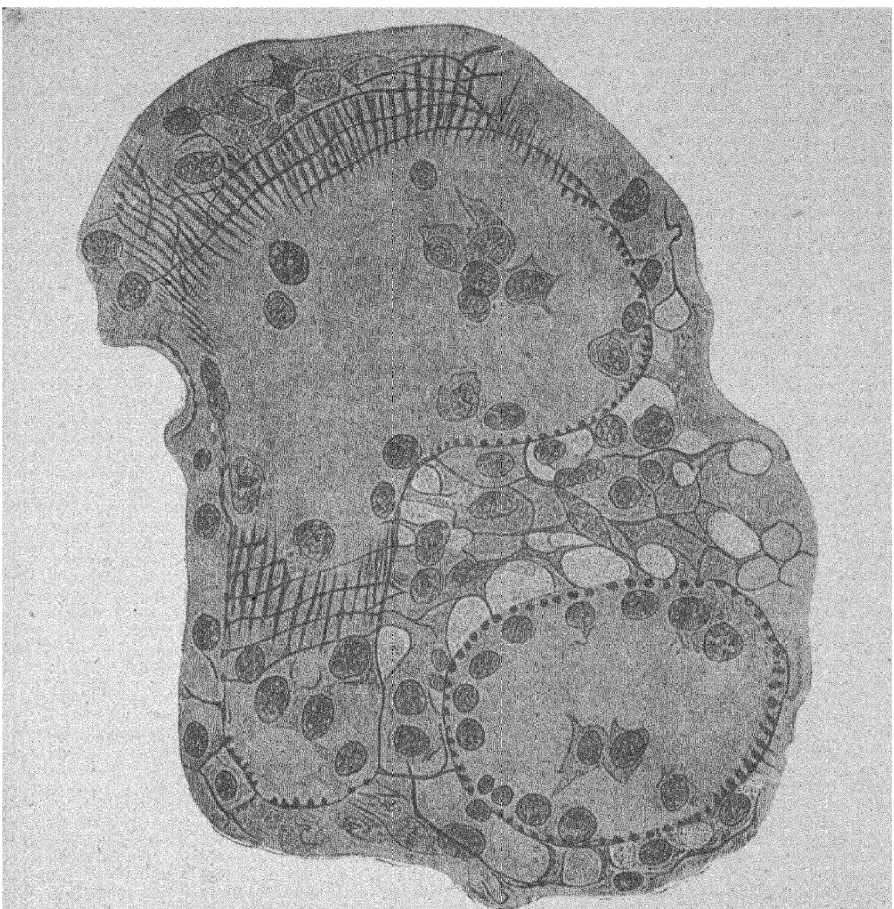

FIG. 335.—VENOUS SINUSES OF SPLEEN-PULP (MONKEY), SHOWING THE ENCIRCLING FIBRES IN THEIR WALLS WHICH ARE DERIVED FROM CELLS OF THE RETICULUM AND ARE ATTACHED TO LONGITUDINAL FIBRES WHICH BELONG TO THE ENDOTHELIUM OF THE SINUSES. (S. Mollier.) High power.

FIG. [illegible] VENOUS SINUSES OF SPLEEN FULL (MONKEY) SHOWING THE ENCIRCLING FIBRES IN THEIR WALLS WHICH ARE DERIVED FROM CUTS OF THE RETICULUM AND ARE ATTACHED TO LONGITUDINAL FIBRES WHICH BELONG TO THE ENDOTHELIUM OF THE SINUSES (S. Mall: Pathogenesis)

اکثر خون کے جسیمات ملوّنہ ہوتے ہیں، جو مختلف مدارج میں رنگ میں تبدیل ہوتے ہ
پائے جاتے ہیں۔ یہ خلیے گودے کے رخنکوں میں نیز وریدی جوفوں اور وریدوں میں ملتے
جہاں وہ اکثر جسیمات احمر (erythrocytes) سے بھرے ہوتے ہیں (تصویر 6 ب
تمام عمر حیوانات میں [illegible] اپنی اصفہنی ساخت کے شاخدار خلیے غالباً اسی نوعیت
کے ہوتے ہیں جیسے کہ گودے کے اضتامی عروق شعریہ کے اور وریدوں کے درحلمی خلیے
وہ شاخوں کے ذریعہ ایک دوسرے سے اور عروق کے درحلمی خلیوں سے جڑے ہوئے ہ
ہیں اکّالہ طحالی خلیے شاید نہیں سے شگوفہ دار پھوٹ نکلتے ہیں۔

مضغہ میں اور گاہے پیدائش کے بعد بھی طحالی گودے کے اندر لوات دار جسیما
ملوّنہ پائے جاتے ہیں۔ وریدِ طحالی (splenic vein) کے خون میں ہر وقت جسیماتِ ملوّنہ
کی تعداد سنا زیادہ ہوتی ہے۔

طحال کے عروق لمفائیہ کچھ تو غلاف اور سہکوں میں، اور کچھ اس لمف آسا بافت میں
دوڑتی ہیں، جو شریانوں کو گھیرے ہوئے ہوتی ہے۔ وہ باہم ملکر بڑے عروق لمفائیہ بنا 243
ہیں، جو نافہ کی راہ سے باہر خارج ہو جاتی ہیں۔ خود طحالی گودے میں عروق لمفائیہ
نہیں ہوتیں۔

اعصاب جو کثیر التعداد اور بیشتر لب ناپوش ہوتے ہیں، شریانوں کی اور کیسہ ا
سہکوں میں کی عضلی بافت میں پھیلتے ہیں۔

مال (Mall) کی رائے میں طحال کے اندر سہکوں اور عروق و مویہ کی توزیع
اس بات پر دلالت کرتی ہے کہ گودا مختلف حصوں (طحالی لخنکوں spleen lobules)
میں منقسم ہے جن میں سے ہر لخنک اپنی مختص شریانک (arteriole) وریدک
(venule) رکھتا ہے اور جس میں گودا اسطوانوں یا طنابوں
کی صورت میں، جن کے گرد وریدی فضائیں محیط ہوتی ہیں،
مرتب ہوتا ہے۔ تاہم یہ سمجھ لینا چاہیئے کہ درمیانی حاجزوں
(partitions) کی نوعیت کی کوئی چیز موجود نہیں ہوتی جو ایسے
لخنکوں کو ایک دوسرے سے جدا کرتی ہو۔ بظاہر تو سارے طحال
میں گودا مسلسل ہی نظر آتا ہے۔

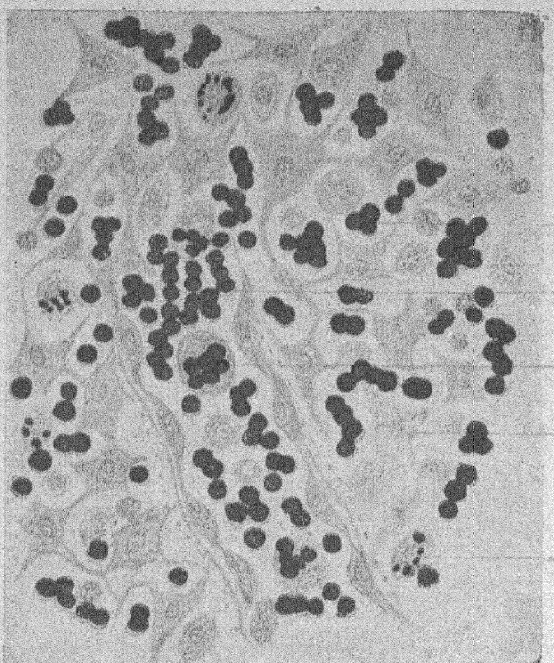


FIG. 336.—THIN SECTION OF SPLEEN-PULP OF CHILD, HIGHLY MAGNIFIED, SHOWING THE MODE OF ORIGIN OF A SMALL VEIN IN THE INTERSTICES OF THE PULP. Magnified 400 diameters.

*a*, blood in pulp; *a'*, blood in vein; *b*, phagocyte in vein; *c*, branched cell of pulp; *d*, phagocytic splenic cell

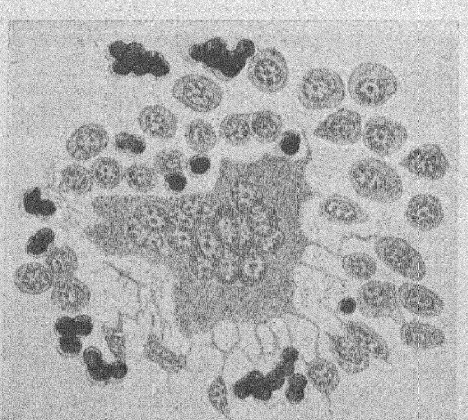

FIG. 337.—A MULTINUCLEATED GIANT-CELL FROM THE SPLEEN OF A KITTEN. Magnified 400 diameters.

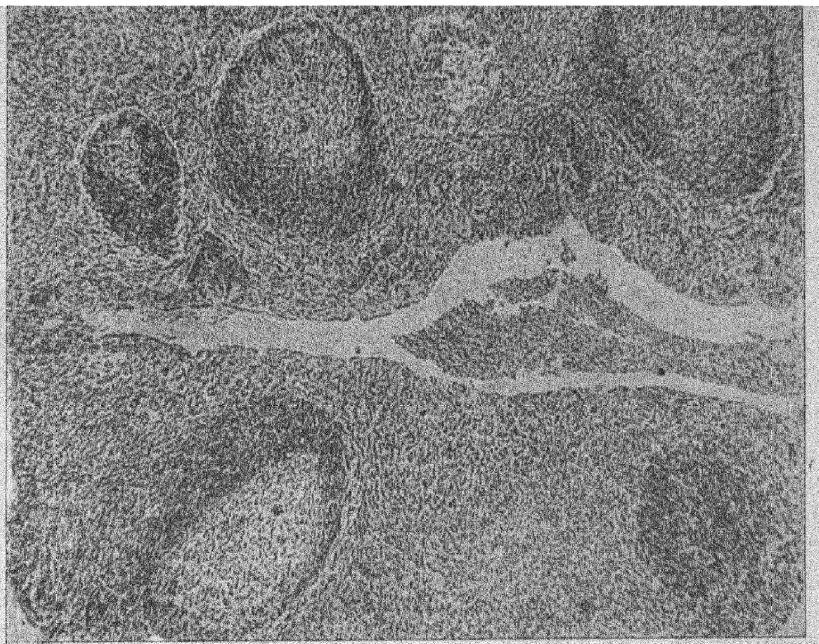


FIG. 338.—SECTION OF TONSIL: HUMAN. Magnified 50 diameters. (Photographed from a preparation by Prof. M. Heidenhain.)

*a*, *a*, nodules or germ-centres; *b*, a recess lined by stratified epithelium which is permeated by leucocytes. Opposite *b*, a mass of leucocytes which have escaped into the cavity of the recess.

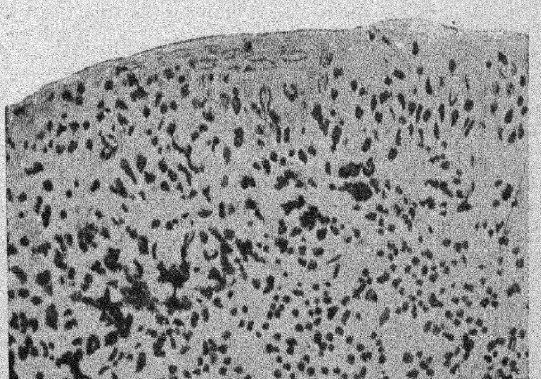

FIG. 339.—PART OF A SECTION OF RABBIT'S TONSIL SHOWING INFILTRATION OF THE EPITHELIUM BY LEUCOCYTES. Photograph. Moderately magnified.

# لوزتین اور دوسری لمف آسا ساختیں

## The Tonsils and Other Lymphoid Structures

**لوزتین** (tonsils) لمف آسا بافت کے دو تودے ہیں جن میں سے بلعوم کے ہر جانب ایک ایک مکمن رکھتا ہے اور دونوں بلعوم میں اوپر سے ہوئے ہوتے ہیں۔ آزاد سطح پر وہ غشائے مخاطی کے طبقاتی سرحلے سے ڈھکے ہوئے ہوتے ہیں اور یہ سطح اون سوراخوں سے چھدی ہوئی ہوتی ہے جو لوزہ کے جوہر کے اندر کے گوشوں یا طاقچہ جات (crypts) کے اندر تک پہنچتے ہیں (تصویر 333)۔ سطح کے طبقاتی سرحلے کا بڑھاؤ ان گوشوں پر استر کرتا ہے اور انھیں کے اندر کثیر التعداد چھوٹے مخاطی غدد کی قنائیں کھلتی ہیں۔ لوزتیں لمف آسا بافت سے بنتے ہیں جو سارے حشو پر پھیلی ہوئی ہر نیکے علاوہ مختلف فاصلوں پر مجتمع ہو کر گرہیں بناتی ہے اور ان گرہوں میں دوسرے مقامات کی نسبت جرثیمات لمفائیہ زیادہ گنجان طور پر مرتب ہوتے ہیں۔ ان گرہوں کے صاف مرکزی حصے جہاں جرثومہ مرکز ہیں جرثیمات لمفائیہ کی توفیر دکھائی دیتی ہے نہایت سرعت کے ساتھ واقع ہوتی ہے اور درحقیقت اسطرح کی گرہیں اسی تیزی کی وجہ سے بن جاتی ہیں جیسا کہ دوگرا حشاء (طحال، غدد لمفائیہ) میں جن پر لمف آسا بافت وجود ہوتی ہے واقع ہوتا ہے۔ [illegible] کو ڈھانکنے والے سرحلہ میں جرثیمات لمفائیہ
244 [illegible] اور ان میں سے بہت سے جرثیمات آزاد سطح پر جا پہنچتے ہیں اور وہاں یہ جرثیمات (lymphocytes) کی صورت میں لعاب دہن (saliva) کے ساتھ مخلوط ہو جاتے ہیں۔

لوزتین کی لمف آسا بافت میں عروق دموی بکثرت ہوتے ہیں اور عروق لمفائیہ بھی ہوتے ہیں۔

بلعوم کے متصلہ حصہ، زبان کی پشت اور بلعوم کے بالائی حصہ کی غشائے مخاطی میں یوسٹیکی نالیوں (Eustachian tubes) کے سوراخوں کے قریب اور ناک کے عقبی سوراخوں (posterior nares) کے پیچھے لمف آسا یا غدد آسا بافت کے طاقچہ جات

اور تودے پائے جاتے ہیں جن کی ساخت لوزتین کے ایسے ہی انباروں اور مماثل ہوتی ہے۔

علاوہ غدد لمفائیہ اور لوزتین کے لمف آسا بافت جسم کے اور مختلف واقع ہوتی ہے گو کمتر ہے کہ وہ ان اعضاء کی طرح وہاں عضو متعلقہ کا سا الجز چنانچہ لمف آسا بافت بہت سی اخشیہ مصلیہ جیسے کہ غذائی اور تنفسی نالیوں کی میں ہر دو طرح ملتی ہے یعنے منتشر صورت میں نیز اون گرکی تودوں کی صورت میں جو لمفائی غدہ کی قشری گرہکوں کی طرح ہوتے ہیں اور انھیں کی طرح ایک لمفائی سے کچھ حصے میں گھرے ہوئے بھی بعاد میں ایسی گرہکیں نام نہاد غدد منفرد (solitary glands) اور پیے یر کی چکتیاں (peyer's patches) بسا زائدۂ دودیہ (vermiform appendix) میں غشائے مخاطی کے اندر ایسی نہایت گنجان طور پر ہوتی ہیں۔ غشائے مخاطی کی عروق لمفائیہ جوف نما عروق کے 245
بناتی ہیں جو گرہکوں کو کچھ حد تک گھیر لیتے ہیں (تصویر ۔ 340) ۔ طحال میں جیسا کہ ہیں لمف آسا بافت کی ایک بڑی مقدار چھوٹی شریان کو ملفوف کرتی ہوئی ملتی ہے بعض بعض مقامات پر پھیل کر گرکی تودے بنا دیتی ہے جن کو جسیمات مالپیجیہ کہتے نیز اخشیۂ مصلیہ کے اندر خاصکر کم عمر حیوانات میں لمف آسا بافت نہایت کثیر مقدار واقع ہوتی ہے لیکن بالغوں میں اس کی جگہ بڑی حد تک شحمی بافت لے لیتی ہے۔

**لمف آسا بافت کا نمو:۔** غدد لمفائیہ عروق لمفائیہ کے سفیروں کے سلسلہ میں نمو پذیر ہوتے ہیں اسطرح پر کہ فضائی بافت (reticular tissue) 246
اور خلیات لمفائیہ (lymph-cells) کا اجتماع بقول کلین (Klein) یا تو عروق لمفائیہ کے باہر اور گرداگرد ہوتا ہے (**گرد لمفائی ساخت** = (perilymphatic formation یا بعض لمفائی عروق پھیل کر ایک یا متعدد جوف بنا لیتے ہیں اور پھر لمف آسا بافت اس کے اندر پیدا ہو جاتی ہے (**اندرون لمفائی ساخت** = (endolymphatic formation (تصویر 341, A & B) جب لمف آسا بافت کا نمو عروق لمفائیہ کے باہر ہوتا ہے تو لمفائی راہوں کی پیدائش بافت میں نظر آنے سے پہلے یہ نہایت کثیر مقداریں

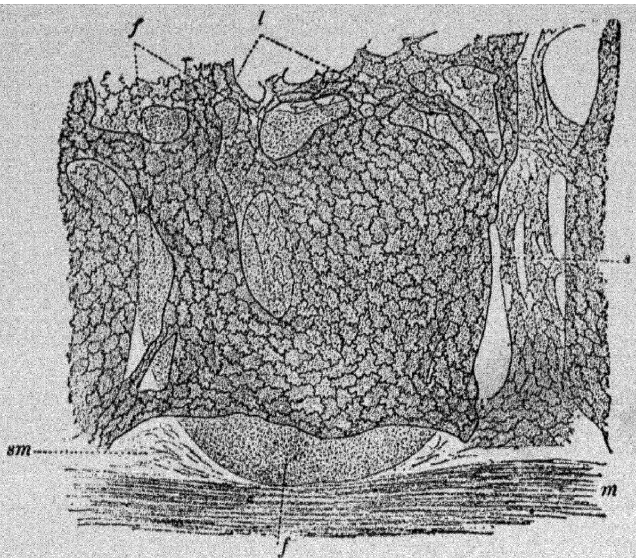


FIG. 340.—LYMPHATICS OF A PEYER'S PATCH, INJECTED WITH SILVER NITRATE. (Kolliker.) Magnified 85 diameters.

*f*, a lymphoid nodule or follicle ; *f'*, its base, resting upon the muscular coat, *m* ; *sm*, submucosa ; *l*, lymph-vessels ; *s*, sinus-like enlargement of lymph-vessel surrounding follicle

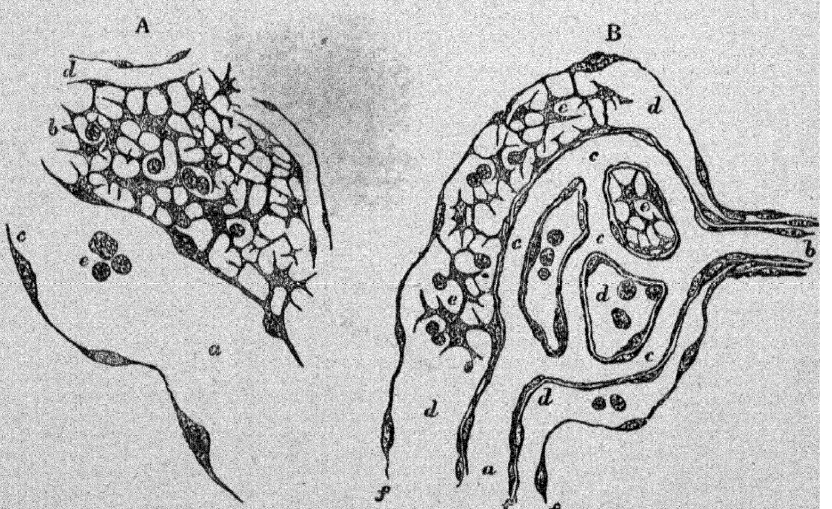


FIG. 341.—DEVELOPING LYMPHOID NODULES FROM THE GUINEA-PIG'S OMENTUM. (Klein.)

*A*, perilymphatic nodule ; *a*, lymphatic ; *c*, its endothelium ; *e*, lymph-corpuscles ; *b*, accumulation of lymphoid tissue on one side of it ; *d*, blood-capillaries within this.

*B*, endolymphatic nodule consisting of an enlarged lymphatic vessel, *d*, within which is a capillary network, *c*, *c*, an artery, *b*, and a vein, *a* ; *e*, lymphoid tissue within the lymphatic, its branched cells being joined to and derived from the lymphatic endothelium, *f*.

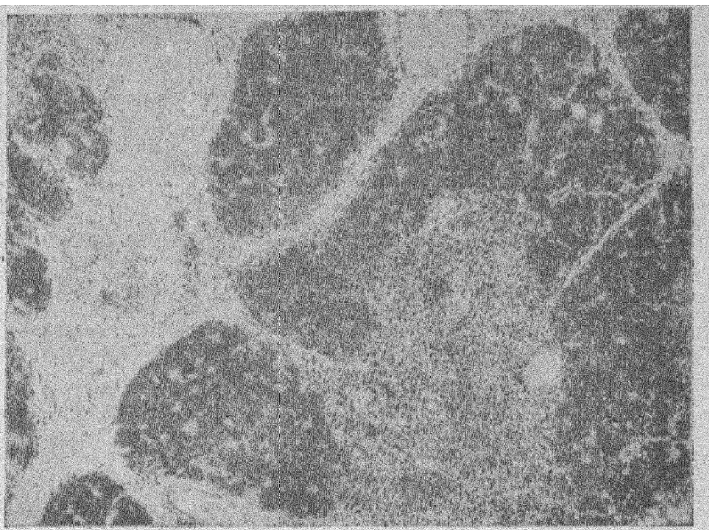


FIG. 342.—SECTION OF PART OF LOBULE OF THYMUS OF CHILD. Photograph. Magnified 60 diameters.

*c*, cortex; *m*, medulla; *b*, *b*, blood-vessels in connective-tissue trabeculæ.

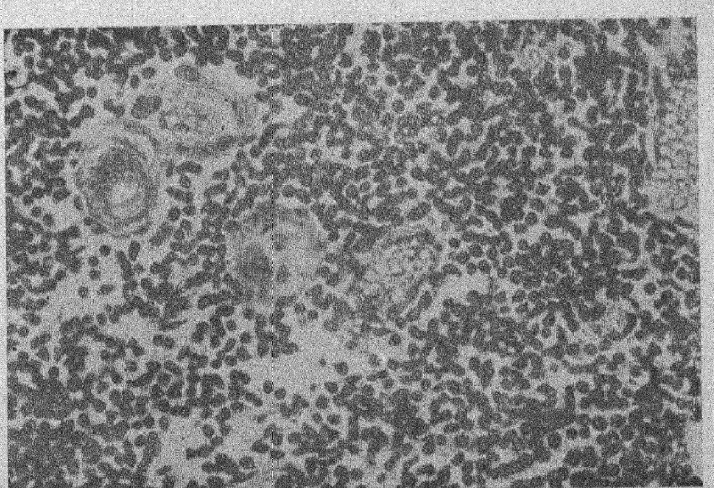

FIG. 343.—MEDULLA OF THYMUS OF A CHILD. Photograph. Magnified 300 diameters. The small darkly stained cells are lymphocytes. The section includes two concentric corpuscles and some blood-vessels full of corpuscles.

مجتمع ہو سکتی ہے۔ لمفائی ضفیروں کے درمیان عروق دمویہ جلد ہی پیدا ہو جاتے ہیں اور بقول گلنڈ (Gulland) لمف آسا بافت کے اولین جسیمات لمفائیہ انھیں سے غدہ کو پہونچتے ہیں۔

حاشیئی جوف اون متعدد عروق لمفائیہ کے اختلاط سے پیدا ہو جاتا ہے، جو لمف آسا بافت کے آغاز پذیر اجتماع کو گھیرے رہتے ہیں، لیکن مادۂ آیندہ کے مقام پر غدی جرم کے اندر دوسرے لمفائی عروق پیدا ہو کر نالیاں بنا دیتے ہیں، جو جرم کو طنابوں اور گرہکوں میں پھر منقسم کر دیتے ہیں (Kling)۔ لمفائی راہ کے شاخدار خلیے لمفائی درحلمہ سے ماخوذ ہوتے ہیں۔

بغل (axilla) کے غدد کی تعداد اسٹائلس (Stiles) کو رہا۔ رضاعت میں بڑھی ہوئی ملی اور رضاعت ختم ہونے کے بعد یہ تعداد پھر گھٹ گئی۔ گلنڈ کو نمو پذیر لوزتین میں اکثر سرحلمی خلیوں کے آشیانے (nests) سطحی سرحلمہ سے علیحدہ ملے، جو کسیقدر اون سے مشابہ تھے جو تیموسیہ (thymus) میں مستقلاً پائے جاتے ہیں۔

# تیموسیہ

## THYMUS

**غدۂ تیموسیہ** (thymus gland) ایک ایسا عضو ہے جو طبعی طور پر انسان میں کامل نمو یافتہ حالت میں صرف جنین میں اور چھوٹے بچے میں پایا جاتا ہے اُس کی ترکیب متعدد لختکوں (تصویر 342) سے ہوتی ہے، جو مختلف جسامت رکھتے ہیں اور ایکدوسرے سے بذریعہ توصیلی بافت کے فاصلات کے جدا رہتے ہیں۔ عروق دمویہ کی آمد و رفت انھیں فاصلات کے ذریعہ سے ہوتی ہے۔ ادنیٰ طاقت سے معائنہ کرنے پر ہر لختک میں دو ممتاز حصے صاف نظر آتے ہیں، یعنے ایک بیرونی قشری حصہ اور دوسرا اندرونی لبی حصہ۔ توصیلی بافت کی سہمگیں ہر لختک کے قشری حصہ کو ناقص طور پر گرہکوں میں

منقسم کرتی ہیں۔ وہ (قشری حصہ) بہ لحاظ ساخت، غدد لمفائیہ اور لوزتین کی 247
سے ظاہری مماثلت رکھتا ہے۔ نیز بالواسطہ انقسام خلوی (the cell division)
کے کثیر التعداد آثار و علامات ظاہر کرنے میں یہ اون سے مماثلت رکھتا ہے
متعین جرثومی مراکز نہیں ہوتے۔ جسیمات لمفائیہ کے علاوہ اوس کے اندر
خلیوں کی کچھ تعداد موجود ہوتی ہے۔ لُب اپنی بناوٹ میں زیادہ فراخ ہوتا ہے
شبکہ، لمبے شفاف، شاخدار خلیوں (تصویر 344) سے بنتا ہے، جو بعض مقامات 248
مجتمع ہوتے اور مزید برآں سرخلیہ سے مشابہ ہوتے ہیں۔ چونکہ لُب میں قشرہ کی
لمفائیہ کم ہوتے ہیں، لہذا اس کا منظر نسبتاً صاف ہوتا ہے۔ تو بھی باف
ریشے اس میں بکثرت موجود نہیں ہوتے۔ لُب کے اندر، لیکن قشرہ میں کبھی کبھی
مخصوص قسم کے ہم مرکزی پرت دار اجسام (ہاسل کے مرکز جسیمات
=concentric corpuscles of Hassal) (تصاویر 348،345) پائے جاتے
یہ چپٹے سرخلوی خلیوں کے "آشیانے" ہیں، جو ایک یا زیادہ مرکزی خلیوں کے
ترتیب سے مرتب ہوتے ہیں، اور یہ مرکزی خلیے اکثر انحطاط یافتہ ہوتے ہیں
یہ جسیمات مرکب صورت میں ہوتے ہیں، یعنی دو یا تین سے مجموعی طور پر
سے ملتحف ہوتے ہیں۔ یہ اس سرخلوی ابنیہ کے باقی ماندہ اجزا ہیں، جو ابتدائی
میں آغازی تیموسیہ بناتی اور خیشومی درزوں (
ماخوذ ہوتی ہے۔ ہاسمر (Hammar) کے مشاہدہ کے مطابق اس غدہ کا
اسی سرخلیہ سے اخذ ہوتا ہے۔ اسٹور (Stohr) کا عقیدہ ہے کہ غدہ کے لمفا
کا مبداء بھی ایسا ہی ہے، لیکن ایسے معقول وجوہات موجود ہیں جس کی بنا پر یہ
سمجھا جا سکتا۔

جے۔ شیفر (J. Schaffer) نے تیموسیہ کے اندر نوات دار رموی جسیم
احمر (erythroblasts)، جیسے کہ ہڈی کے سرخ گودے میں پائے جاتے ہیں
کئے ہیں۔ کبھی کبھی چھوٹے دُویرے (cysts) جن میں ہلی سرخلیہ کا استرکچر ہوتا
پائے جاتے ہیں (تصویر 345, c)۔ بعض حیوانات میں لُب میں منفرد عضلی خلیے
عرضاً مخطط ہوتے ہیں نظر آتے ہیں۔ نیز کثیر النوی عفریتی خلیے بھی اوس میں

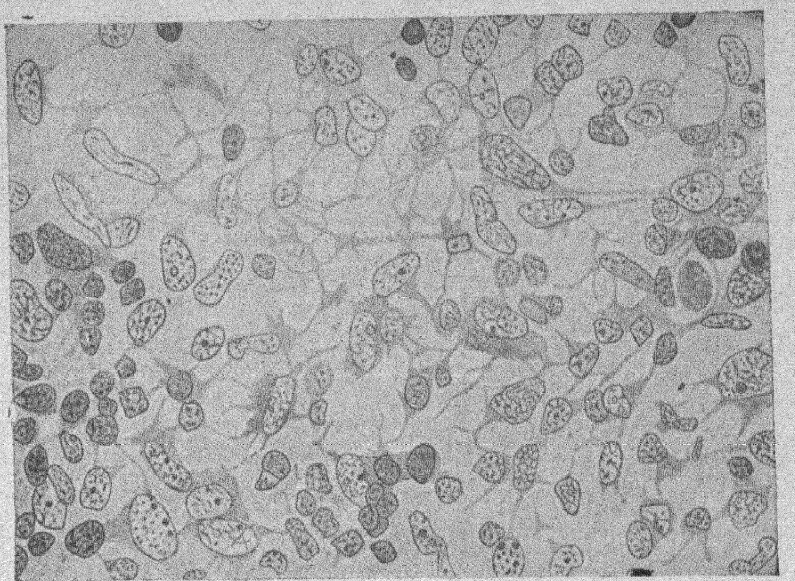

FIG. 344.—SECTION OF MEDULLA OF THYMUS, SHOWING BRANCHED CELLS FORMING A RETICULUM WITH A CERTAIN NUMBER OF LYMPHOID CELLS IN ITS MESHES. (Hammar.)

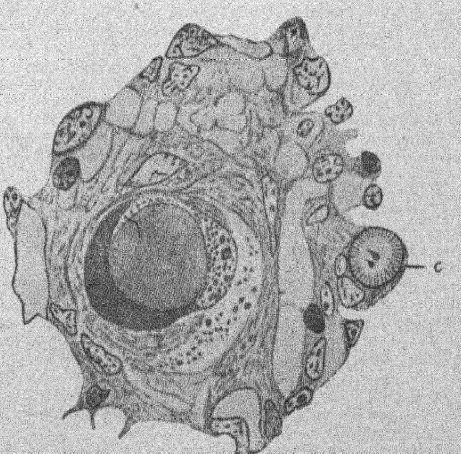


FIG. 345.—A CONCENTRIC CORPUSCLE OF THYMUS WITH PART OF THE ADJOINING RETICULUM. (Hammar.)

*c*, a small ciliated cyst.

لئے گئے ہیں (H Watney)

لختکوں اور بالخصوص ان کے قشرہ میں، عروق شعریہ دبیوہ بکثرت پہونچتی ہیں
نسال میں شریانیں قشرہ اور لب کے مقامِ اتصال تک پہونچتی ہیں اور پھر ایسی
شریانوں شعریہ باہر کی طرف شعاعی صورت میں قشری گرہکوں کے اندر گھستی ہیں
پھر عروق اندر جاکر لب میں پھیلتی ہیں۔ وریدیں دونوں مقامات یعنے لختکوں کی مع
سے اور لب کے کسی قدر کم حد تک لب سے باہر جاتی ہیں۔ عروق لمفائیہ کے پھیلاؤ کا طریق
ٹھیک طور پر متعین نہیں ہوا ہے اور کوئی لمفائی عرق لختکوں کے اندر نظر نہیں آتا
تاہم بڑے عروق لمفائیہ جن میں بہت سے جسیمات لمفائیہ ہوتے ہیں بندوں
میں اور لب کے اتصالی بافت سے نکلتے ہیں لیکن یہ تحقیق نہیں ہوا ہے کہ وہ لختکوں سے کس
طریقہ سے تعلق رکھتے ہیں۔

بنی ساخت سارے غدہ کے اندر مسلسل ہوتی ہے اور تقریباً لمبک اپنے لب
کے ذریعہ سے منسلک ہوتے ہیں۔

انسان کے غدۂ تیموسیہ میں زمانۂ لمفولیت کے بعد ایک قہقری عمل واقع ہوتا
ہے یعنے اس کے لختکوں کی افزایش مسدود ہوجاتی ہے اور وہ لمفی بافت کی معتد
بہ مقدار سے جو غدہ کی بین لختکی ساخت میں نمو پذیر ہوجاتی ہے گھر کر روپوش ہوجاتے
ہیں۔ لختک بالآخر افسردہ ہوجاتے ہیں اور نتیجہ یہ ہوتا ہے کہ زیادہ عمر میں غدہ کا نہایت
تھوڑا حصہ ہی باقی رہ جاتا ہے۔ شاذ حالات میں قہقری یا انقلابی عمل (involution)
واقع نہیں ہوتا۔ ایسے اشخاص میں جسم کی لمفاوی بافت کا عمومی نمو بھی بسبب زیادہ نمایاں
ہوتا ہے اس حالت کو اسٹیٹس لمفیٹیکس (status lymphaticus) کی اصطلاح سے
ظاہر کرتے ہیں۔

# تیئیسواں سبق

## فوق الکلوی کیسے، ورقی، نزد ورقی، نخامی اور صنوبری

(SUPRARENAL CAPSULES, THYROID, PARA-THYROID PITUITARY AND PINEAL)

۱۔ فوق الکلوی کیسے (کلاہ گردہ) کی، جو نصف فیصدی محلول کرومک ایسڈ میں سخت کرلیا گیا ہو، تراشیں۔ ایسے غدہ کی تراشوں میں، جس کی تلوین اور دیگر طور پر نہ کی گئی ہو، لُبّ کا گہرا بھورا رنگ دیکھو (کرومک ایسڈ کا فعل ایڈرینالین پر)۔ دوسری تراشیں ایوسین اور ہیماٹاکسیلین سے یا طریقہ آئرن ہیماٹاکسیلین سے رنگ لی جائیں۔ حشاء کے قشری اور لبّی حصوں کی عام ترتیب اور وسعت دیکھو اور ادنیٰ طاقت کے نیچے ان کی عام شکل کا ایک نقشہ کھینچو۔ بعد میں اعلیٰ طاقت کے نیچے حشاء کے ہر حصہ میں سے خلیات کے ایک گروہ کا نقشہ باحتیاط کھینچو۔

۲۔ طریقۂ کرامر (Cramer s method)۔ تازہ کلاہ گردہ میں سے عرضاً ایک باریک قاش لیکر اوسے گار کی تھیلی میں ایک بند برتن میں لٹکا دو جس میں ۲ فیصدی محلول آزمک ایسڈ بھرا ہوا ہو اور ۱½ گھنٹے تک ۳۷ درجہ سنٹی گریڈ میں رہنے دو۔ پھر ۵۰ فیصدی الکحل میں منتقل کردو اور چند گھنٹوں کے بعد خالص الکحل اور زائلال (xylol) میں سے گزار کر پیرافین میں گزارو پھر بلا مزید تلوین کے تراشوں کا ترکب فی الفور ڈامر میں کردو۔

لُبّ کے اندر ایڈرینالین کے ذرات منکشف کرنے کے لئے یہ طریقہ منفعت بخش ہے۔

قشرہ کے لپائڈز بھی رنگ قبول کرلیتے ہیں، لیکن اگر پسند خاطر ہو تو تراشوں کو نصف گھنٹے تک تارپین (turpentine) میں غرق رکھکر

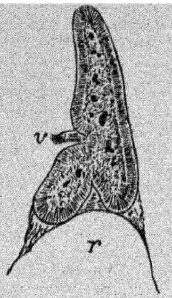


FIG. 346.—A VERTICAL SECTION OF THE SUPRARENAL BODY OF A FŒTUS, TWICE THE NATURAL SIZE, SHOWING THE DISTINCTION BETWEEN THE MEDULLARY AND CORTICAL SUBSTANCE. (Allen Thomson.)
*v*, issuing vein ; *r*, summit of kidney.

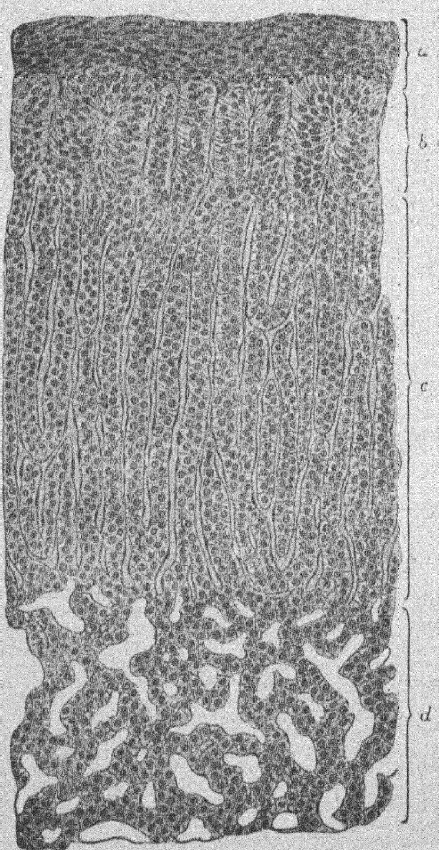


FIG. 347.—VERTICAL SECTION OF CORTEX OF SUPRARENAL OF DOG. (Bohm and v. Davidoff.) Magnified about 150 diameters.
*a*, fibrous capsule ; *b*, zona, glomerulosa ; *c*, zona fasciculata ; *d*, zona reticularis.

ان کو خارج کیا جا سکتا ہے۔ بانکر و میٹ آف پوٹاسیم اور آرسنک ایسڈ کا آمیزہ بھی ایڈرینالین کے ذرات کو رنگ دیتا ہے لیکن نتائج اتنے اچھے حاصل نہیں ہوتے جتنے آرسنک بخارات کے طریقہ سے ہوتے ہیں۔

۳۔ تھائرائڈ باڈی (جسم درقی) کی تراشیں ایوسین اور ہیماٹاکسیلین سے رنگی ہوئی۔ دیکھو کہ آبلے (vesicles) مکعب جملہ (cuboidal epithelium) سے استر کیئے ہوئے اور ایک کولائڈ (colloid) شئے سے بھرے ہوئے ہیں، جو ہیماٹاکسیلین سے رنگ قبول کر لیتی ہے۔ ایک دو آبلوں کا نقشہ کھینچو۔ کئی آبلوں کی پیمائش کرو۔ تراشوں میں پیرا تھائرائڈ (نزد درقی) بھی مشمول ہونا چاہیئے۔

۴۔ پچوٹری باڈی (pituitary body) یعنے جسم کامی (جو بہتر ہے کہ بلی کا ہو) کے اندر سے گزرتی ہوئی پیش پسی (antero posterior) تراشیں۔ دیکھو کہ اگلا (سرحلی) لختہ ایک درز کے ذریعہ پچھلے (عصبی) لختہ سے علیحدہ ہے۔ پچھلے لختہ کا اگلا حصہ بھی ایک سرحلی تہ سے ڈھکا ہوا ہے جس کے خلیوں میں کولائڈ مادہ نظر آسکتا ہے۔ اس مادہ کا کھوج پچھلے لختہ کی ساخت میں بھی، بطن سوم (3rd ventricle) کے قیفہ (infundibulum) تک لگ سکتا ہے۔

۵۔ نوزائیدہ بچہ یا کم عمر جانور کے پینیل گلینڈ (غدۂ صنوبریہ) کے اندر سے گزرتی ہوئی (پیش پسی) تراشیں۔ غدہ ایک ایسے دماغ سے لینا چاہیئے جو ۱۰ فیصدی فارمل سے سخت کر لیا گیا ہو۔ تراشوں کو الکحلی ایوسین اور ہیماٹاکسیلین بلیو سے رنگنا چاہیئے۔

# فوق الکلوی کیسے

(SUPRARENAL CAPSULES)

فوق الکلوی کیسے (suprarenal capsules) یا سرگردے (adrenals) اور متاکرۂ بالا دیگر احشاء ایسے اجسام کی جماعت سے تعلق جن کو باطنی افرازات بنانے والے غدد یا غدد مفرزۂ باطنیہ (ine glands) کہتے ہیں۔ تازہ فوق الکلیہ کے اندر سے گزرتی ہوئی تراش (تصویر 346) میں قشرہ نظر آتا ہے جو سطح سے انتصابی سمت مخطط اور زردی کا ہوتا ہے اور ایک لب جو نرم اور بکثرت عروقی ہوتا اور گہرا سرخ رکھتا ہے۔ یہ احشاء ایک لیفی کیسہ سے گھرا ہوا ہوتا ہے جو اندر کی طرف قشری اندر فاصلات (تصویر 347, a) منجملہ اس کو بیشتر حصہ میں خلیوں کے اسطوانی = zona-fasciculata, c لچھی دار منطقہ میں منقسم کر دیتی ہے لیکن بالکل نیچے ہی یہ گروہ نسبتہً زیادہ مدور ہوتے ہیں اور خلیے اسطوانی شکل اختیار رجحان رکھتے ہیں (zona glomerulosa, b) = گویکی منطقہ) اور لب سے فرق جالدار ترتیب رکھتے ہیں (zona reticularis, d) = جالدار منطقہ

قشری جرم بنانے والے خلیے بیشتر حصے میں کثیر السطوح شکل کے ہوتے ہر خلیہ میں ایک بے رنگ گول نواتہ ہوتا ہے اور نخزایہ میں کثیر التعداد زردی مائل کریوے ہوتے ہیں۔ خلیوں کے مابین توشریانیں اور وریدیں نہیں داخل ہوتیں لیکن کے عروق دمویہ خلوی اسطوانوں کے درمیانی لیفی فاصلات میں دوڑتے اور ایک شعری جال سے گھیر لیتے ہیں۔ عروق شعریہ جالدار منطقہ میں فراخ ہو کر خلوی کے درمیان جوف نما فضاؤں میں جاگزیں ہوتے ہیں (تصویر 347, d) فاصلات میں عروق لمفائیہ بھی دوڑتے اور قشری خلیوں کے قنالچوں سے ہیں۔ گاہے قشرہ کی توصیلی بافت میں زرد ذرات کی فراہمیاں نظر آتی ہیں معلوم نہیں ہوا ہے کہ ان کی علت غائی کیا ہے۔

251

252

253

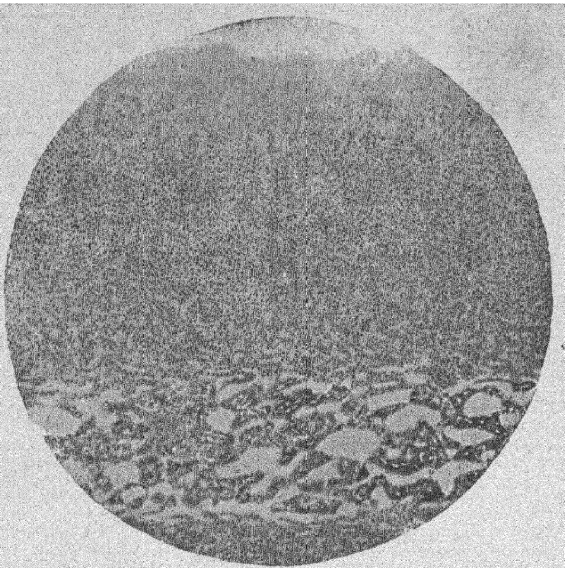

FIG. 348.—PHOTOGRAPH OF SECTION OF SUPRARENAL SHOWING THE MARKED DISTINCTION BETWEEN CORTEX AND MEDULLA. Magnified 40 diameters. The cells of the medulla are darkly coloured.

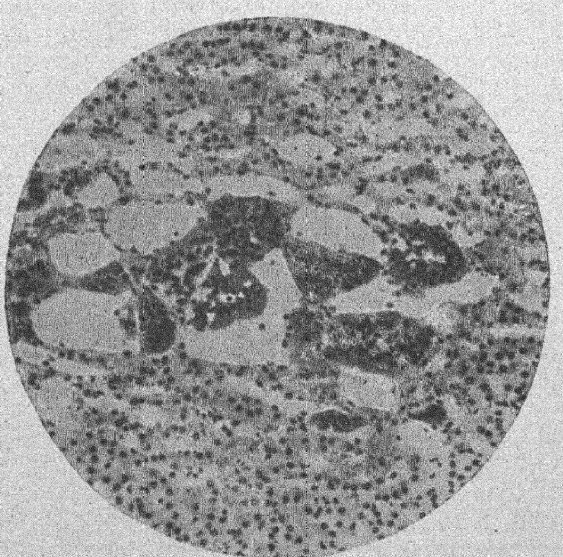

FIG. 349.—PHOTOGRAPH OF PART OF THE SAME SECTION AS THAT SHOWN IN FIG. 348 INCLUDING PORTIONS OF THE ZONA RETICULARIS AND MEDULLA. Magnified 150 diameters.

لبی خلیے (تصاویر۔ 348، 349) بہ نسبت قشری خلیوں کے زیادہ بے ترتیب
ں۔ لچکدار ریشوں کا ایک جال ان کو سہارا دیتا ہے۔ وہ لُب میں چھائی ہوئی
دسوی فضاؤں (جوفیوں = sinusoids) سے نہایت ہی قریب ہوتے ہیں
ا اپنا افراز براہ راست خون میں داخل کر دیتے ہیں۔ اُن کا مخزنہ ذرّاتی ہوتا ہے
بوانات میں اس کے اندر ایک بھورا سا رنگ ہوتا ہے لیکن انسان میں تازہ غدہ
میں جو گہرا سرخ رنگ ہوتا ہے اوس کا باعث وہ خون ہے جو لُب میں چھائی
ی بڑی جوفیہ فضاؤں میں بھرا ہوا ہوتا ہے اور جو قشرہ کی عروق شعریہ میں گزرنے
ان فضاؤں میں آجاتا ہے۔ چند شریانکیں (arterioles) قشرہ سے گزر کر سیدھی
جاتی ہیں۔ غدہ کی اگلی سطح میں نافہ کے مقام سے عموماً ایک بڑی ورید باہر نکلتی ہے
لی ریشوں کے طولی بنڈل بڑی وریدوں کو محصور کرتے ہیں لیکن بہت سی ورید
ں ایک ہی درجہ موجود ہوتا ہے۔ کثیر التعداد اعصاب قشری جرم میں سے گزرنے
لُب کے طول و عرض میں پھیلتے اور وہاں ایک گنجان شبکہ بناتے ہیں جسمیں
ندی خلیے موجود ہوتے ہیں۔ لُب کے خلیوں کا خاصّہ ہے کہ وہ کرومک ایسڈ اور
کے ملجات سے بھورا رنگ اختیار کر لیتے ہیں بشرطیکہ حشا تازہ ہو (کروم پسند عامل
chromaphil or chromaffin reacti) سطح کی لون پذیری اور چھوٹے چھوٹے
سام (زرد عقدے = paragangha کروموفل اجسام = (chromaphil bodies
350) کے بعض خلیوں میں پائی جاتی ہے جو غیر منظم طور پر پشت شکم پر اور خاصکر
کے زیریں سرے پر اکثر واقع ہوتے ہیں۔ ایسے خلیوں کی کچھ تعداد عقود مشارکی میں
254 جاتی ہے (Kohn) کروم پسند تعامل جہاں کہیں واقع ہوا سکا انحصار خلیوں کے
ر ریشہ بین کی موجودگی پر ہوتا ہے۔

نمو۔ کلاہ گردہ کا لُب ان خلیوں سے نمو پذیر ہوتا ہے جو مبادی عقود مشارکی
سے علیحدہ ہو جاتے ہیں یعنے جو عصبی برادری (neuro-ectodermal)
مبدار رکھتے ہیں۔ قشر میان آدمہ (میزوڈرم) سے نمو پاتا ہے۔

# کراٹڈ اور کاکسی جئیل غدد

(CAROTID AND COCCYGEAL GLANDS)

یہ چھوٹے ندی اعضاء قناتیں نہیں رکھتے، اور علی الترتیب کراٹڈ
کے دو شاخہ ہونے کے مقام پر اور کاکسکس کے راس کے سامنے قیام رکھتے ہیں۔
[illegible] تصاویر 351 to [illegible] سے بنتے ہیں جن کے درمیان [illegible]
ہیں۔ غدۂ کراٹڈ میں خلیے کرۂ نما جھنڈ ہیں اور کاکسیجئیل غدۂ میں غیر منتظم [illegible]
[illegible] ہو جاتے ہیں۔ عروق دمویہ جوف نما نوعیت کے ہوتے ہیں۔ خلیوں کے
[illegible] غدۂ کراٹڈ میں تو چند ایسے خلیے ہوتے ہیں جو کلاہ گردہ کے لب کے خلیوں
[illegible] لیسڈ سے گہرا بھورا رنگ اختیار کر لیتے ہیں۔

# جسم درقی

(THYROID BODY)

جسم درقی توصیلی بافت کے ایک ڈھانچ سے بنتا ہے جس میں کثیر
کروی یا بیضوی آبلے ملفوف ہوتے ہیں، (تصاویر 353, 355) جن میں مکعب
خلیے استر کرتے ہیں اکثر ان خلیوں میں شحمی نوعیت کے ذرات ہوتے ہیں۔ آبلوں
کھنڈ میں عموماً ایک خاص قسم کی لیسدار (کولائڈ) رطوبت بھری ہوئی ہوتی ہے۔ یہ
منجمد ہو جاتی ہے اور پھر صبغات سے رنگ قبول کر لیتی ہے۔ درقی کا کولائڈ یہ نا
رکھتا ہے کہ اوس میں نامیاتی طور پر ترکیب پایا ہوا آیوڈین موجود ہوتا ہے۔ اس
عروق لمفائیہ میں کولائڈ پایا گیا ہے اور گاہے اوس کی توصیلی بافت کے [illegible]
میں بھی ملجاتا ہے۔ کسی واحد وقت میں آبلوں کے اندر مجتمع شدہ کولائڈ کی [illegible]

255

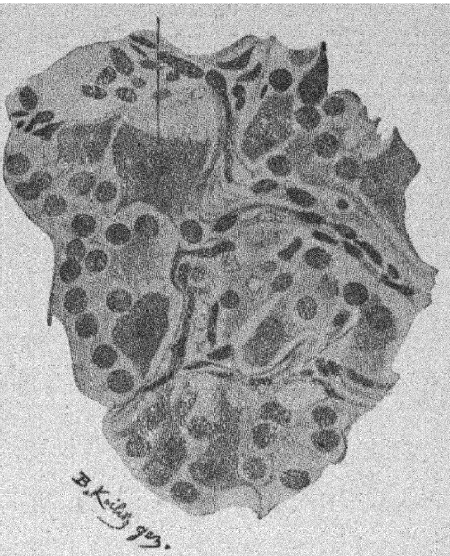

FIG. 350.—SECTION OF PARAGANGLION FROM A NEW-BORN CHILD.
(Zuckerkandl.)

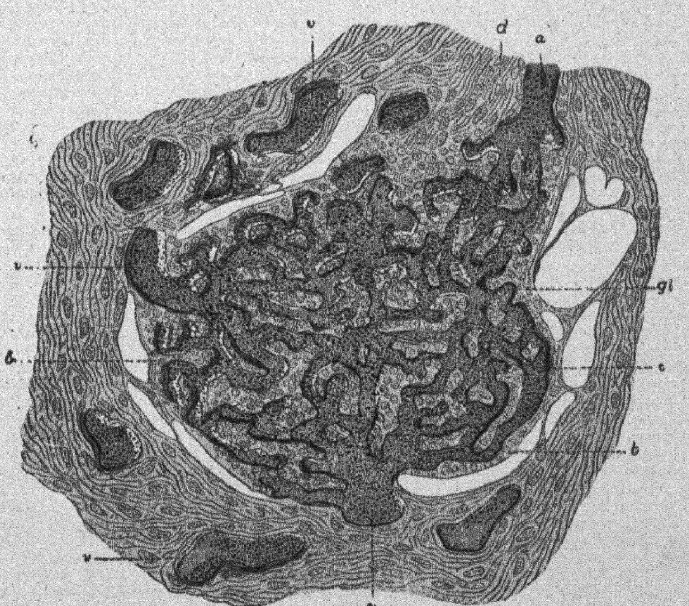


FIG. 351.—A CLUMP OR CELL-BALL FROM THE CAROTID GLAND, INJECTED.
(Schaper.)

*a*, art eriole; *v*, venules ; *c*, sinus-like capillary within nodule ; *gl*, group of gland-cells ; *c*, boundary of nodule surrounded by lymph space; *d*, inter-nodular connective tissue of gland.

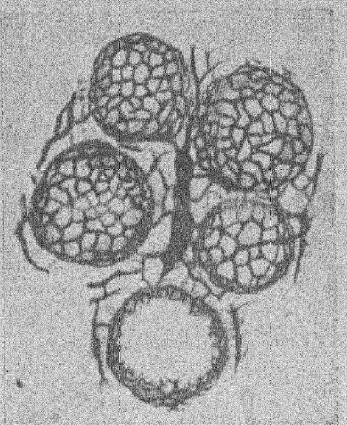

FIG. 354.—VESSELS OF THYROID OF DOG INJECTED.

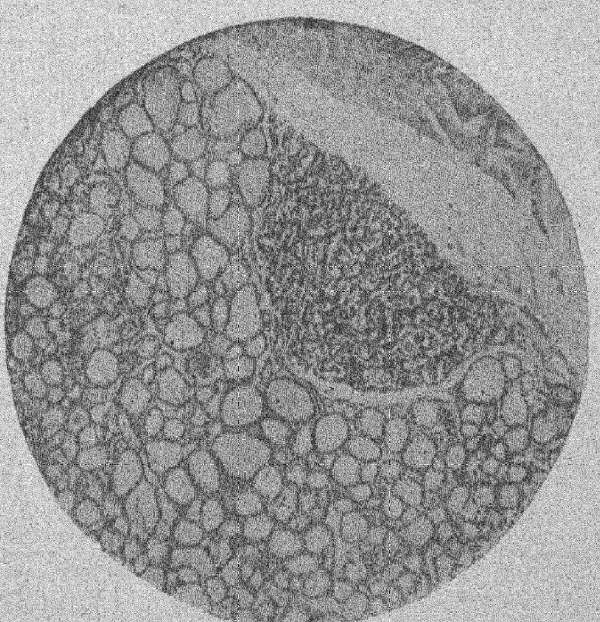

FIG. 355.—SECTION OF THYROID AND PARATHYROID OF RAT. Magnified 50 diameters.

The vesicles of the thyroid are filled with colloid. The parathyroid is partly embedded in the thyroid.

...ابتہاص میں نہایت مختلف ہوتی ہے۔ یہ معلوم نہیں ہوا ہے کہ کن اسباب کے
یہ اختلافات واقع ہو جاتے ہیں۔

...سا اوقات ورقی سے متعلق اور عموماً اوس کی ساخت میں مدفون، بافت کا
...چھوٹا سا تودہ پایا جاتا ہے، جو ساخت میں تیموسیہ سے مشابہ ہوتا ہے اور اوسی کیطرح
...جسیمات بھی رکھتا ہے۔

...ورقی کے عروق دمویہ بڑے اور اوس کی جسامت کے مقابلہ میں کثیر التعداد
...ہیں۔ عروق شعریہ آبلوں کے گرد گنجان ضفیرے بناتی ہیں (تصویر ۔ 35) بلکہ
...والی سرطمی خلیوں کے مابین بھی پھیل جاتی ہیں۔

250

موضعی گھینگا (endemic goitre) کے مرض میں آبلوں کے
اندر کولائڈ کثیر مقدار میں اکٹھا ہو جاتا ہے اور وہ بہت بڑے ہو جاتے ہیں،
جس کا نتیجہ یہ ہوتا ہے کہ غدہ ایک نمایاں رسولی (tumour) بن جاتا
ہے۔ بایں ہمہ یہ یقین کرنے کے لئے وجوہات موجود ہیں کہ غدہ کا فعل سست
حالت میں ہے۔ بخلاف ازیں جحوظی گھینگا (exophthalmic goitre)
میں جس میں بھی یہ غدہ بڑا ہو جاتا ہے، کولائڈ کے ساتھ آبلوں میں کولائڈ مجتمع
نہیں ہوتا اور آبلے بہت بڑے نہیں ہوتے بلکہ ناہموار شکل کے ہو جاتے ہیں۔
گھینگے کی اس قسم میں ... ثبوت ملتا ہے جس کے ساتھ
شریانی انبساط بھی موجود ہوتا ہے۔

نمو: معمولی غدہ کیطرح ورقی بھی فمی سرطمہ (buccal epithelium)
کے ایک ٹھوس بڑھاؤ سے بنتا ہے جو کھوکھلا پڑ جاتا ہے۔ ازاں بعد دہن
کے ساتھ تعلق منقطع ہو جاتا ہے اور بڑھاؤ جو اب متاحدار ہے
علیحدہ علیحدہ آبلوں میں منقسم ہو جاتا ہے۔

# نزد درقی

## (PARATHYROIDS)

درقی سے نہایت قریب یا اوس کے جرم کے اندر پیوستہ چار نہ
چھوٹے غدی اجسام ہمیشہ پائے جاتے ہیں جن کی ساخت اصلی درقی سے مخ
ہوتی ہے (تصویر 355) یہ اجسام سرطمی خلیتوں کے تودوں یا ستونوں سے
ہوتے ہیں (تصویر 356) جن میں کے بعض باقی ماندہ کے نسبت نہایت بڑ
اور ترشہ پسند ذرات سے بھرے ہوئے ہوتے ہیں (Welsh) ستونوں کے درمی
بہت سے جوف نما دموی مجاری گزرتے اور خلیتوں کے ساتھ قریبی تعلق حاصل کر
خلیتوں کے درمیان جابجا ایک آبلہ نظر آتا ہے جس میں ممکن ہے کہ کولائڈ جیسا مادہ
نظر آئے۔ بیان کیا جاتا ہے کہ درقی کو نکالنے کے بعد نزد درقی اجسام میں بیش بار
(hypertrophy) واقع ہوکر اون کی ساخت درقی کی طرح آبلہ نما بن جاتی ہے
یہ قول مشتبہ ہے۔ بہرحال انسان میں مخاط اوذیما (myxœdema) کے مرض کی
میں، جسمیں غدہ درقی کا ذبول ہوجاتا ہے، نزد درقی اجسام کی ایسی کوئی بیش یا لیدد
نہیں ہوتی۔ نزد درقی میں جب کولائڈ مادہ موجود ہوتا ہے تو اسکی کیمیائی نوعیت درقی
آبلوں کے اندر کے کولائڈ مادہ سے مماثل نہیں ہوتی کیونکہ مقدم الذکر میں آیو
موجود نہیں ہوتا۔

**نمو۔** نزد درقی اجسام غدۂ تیموسیہ کی طرح، مضغہ کی بعض خیشومی درزوں (branchial clefts) سے سرطمی زائدوں کی صورت میں بڑھ کر نمو پذیر ہوتے ہیں۔ لیکن وہ ملف آسا بافت میں کبھی تبدیل نہیں ہوتے اور ابتدا ہی سے ٹھوس ہوتے ہیں۔ وہ جن درزوں سے نکلتے ہیں اون سے تو تمام تعلق منقطع کردیتے ہیں لیکن اون کی سرطمی ساخت برقرار رکھتے ہیں، اگرچہ اون میں عروق پیدا ہوجاتے ہیں۔

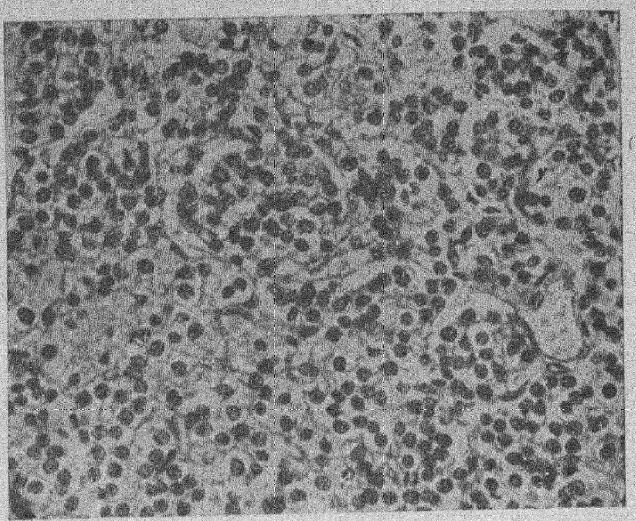

FIG. 356.—SECTION OF HUMAN PARATHYROID. Magnified 400 diameters. (Photographed from a preparation by M. Kojima.)

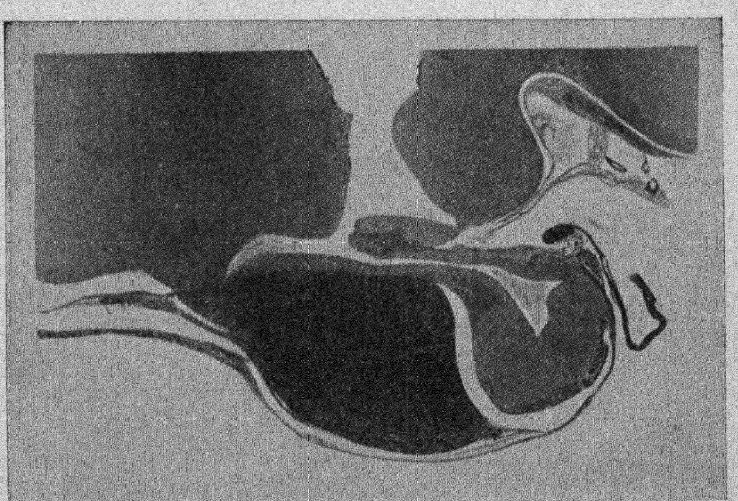

FIG. 357.—SAGITTAL SECTION THROUGH BASE OF BRAIN AND PITUITARY BODY OF CAT. Photograph. (P. T. Herring.) Magnified.

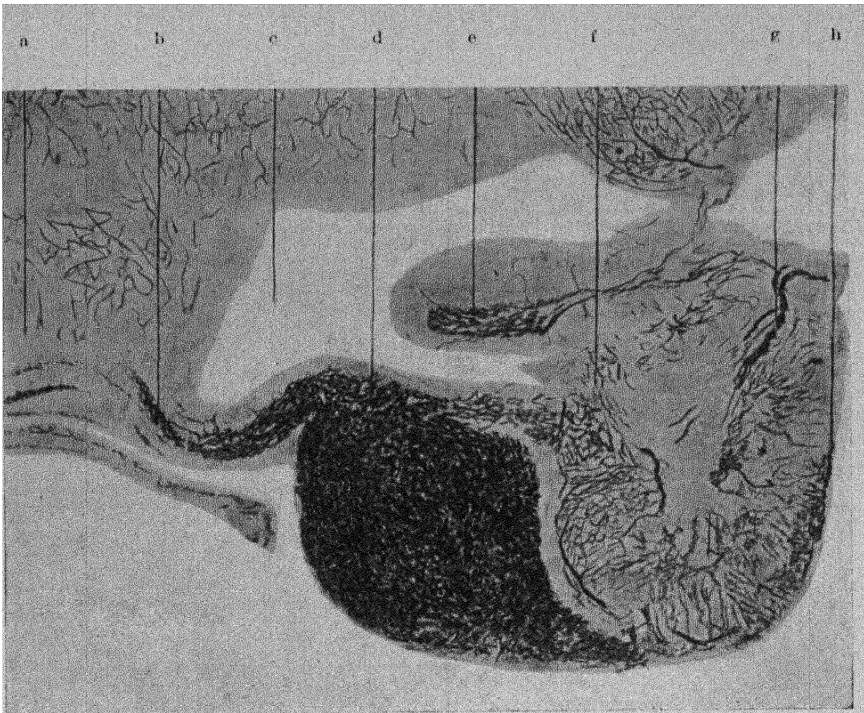


FIG. 358.—BASE OF BRAIN AND PITUITARY OF CAT: INJECTED.
Photograph. (P. T. Herring.) Magnified.

*a*, chiasma; *b*, pars tuberalis; *c*, ventricle; *d*, anterior lobe; *e*, an extension of pars intermedia; *f*, posterior lobe (pars intermedia and pars nervosa) separated from anterior lobe by cleft; *g*, artery entering posterior lobe; *h*, vein leaving it.

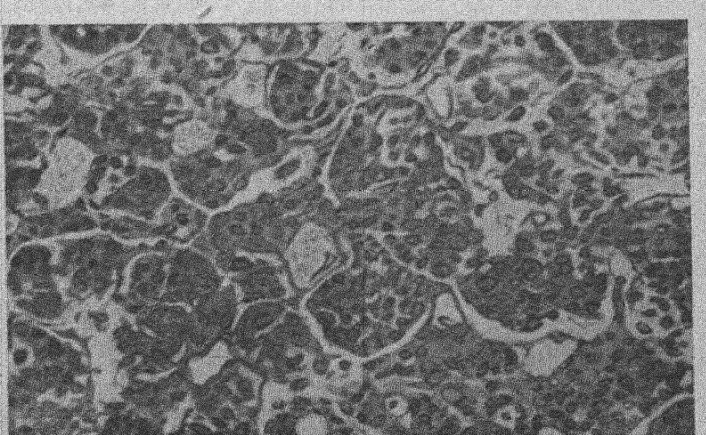

FIG. 359.—SECTION OF PARS ANTERIOR OF PITUITARY, HUMAN. Photograph. Magnified 300 diameters.

The blood-vessels are seen as lighter-looking channels between the darkly-stained cell groups.

# جسم نخامی

## (PITUITARY BODY)

**جسم نخامی** (دماغی زیر بالا = hypophysis cerebri) تصویر۔ 357
ا سا ٹھوس تودہ ہوتا ہے، جو انسان میں تقریباً سپاری کی گری کے برابر جسامت
۔ وہ سیلا ٹرسیکا (sella turcica) میں سکونت رکھتا ہے اور قیفیہ کے ذریعہ بطن ثالث
رکھتا ہے۔ وہ کچھ تو سرحلمہ سے بنتا ہے جو اوسکا اگلا حصہ (pars anterior)
حصہ (pars intermedia) بناتا ہے اور کچھ یعنے عصبی حصہ (pars nervosa)
ساخت سے بنتا ہے۔ ابتداءً اس کا سرحلمہ نمتی سرحلمہ کے ایک کھوکھلے بڑھاؤ کی
257 ں موپذیر ہوتا ہے۔ عصبی حصہ ایک دوسرے کھوکھلے بڑھاؤ کے سلسلہ میں
ا دمہ (neural ectoderm) سے نمو پاتا ہے۔ سرحلمی حصہ ابتدائی مرحلوں
چھوٹے کیسیات (tubules) پر مشتمل ہوتا ہے، جن میں سرحلمہ کا استر ہوتا ہے اور
258 بافت کے توسط سے متحد ہوتی ہیں لیکن بالغوں میں ان چھوٹے کیسیات کا درون مسدود
ہے اور ان کی جگہ ٹھوس خلوی تودے لیلیتے ہیں۔ اگلے اور وسطی حصوں کے درمیان
درز نما فضا ہوتی ہے جس میں ایک لیسدار سیال بھرا ہوا ہوتا ہے۔ اس درز کے
غدہ کو بآسانی دو حصوں میں علیحدہ کیا جا سکتا ہے۔ ایسی صورت میں پچھلا حصہ وسطی
عصبی حصہ سے مرکب ہوتا ہے۔ غدہ کے سرحلمی حصہ کے ایک بڑھاؤ کو جو
یرم (tuber cinereum) پر پھیلتا اور بقیہ غدہ کی نسبت زیادہ دیر میں نمو پذیر
ٹلنی (Tilney) نے حصۂ درینہ (pars tuberalis) کا نام دیا ہے۔

اگلا حصہ (pars anterior) غدہ کا سب سے زیادہ بڑا اور عروقی ترین
ہے۔ اوس کے عروقی شعریہ جوف نما نوعیت رکھتے اور کثیر تعداد میں خلیوں کے
واقع ہوتے ہیں (تصویر۔ 859) جن میں سے بہت سے دموی مجاری کے گرد
ریب جمے ہوئے ہوتے ہیں۔ مشرب عکسی تصویروں میں یہ حصہ ان عروق

[illegible] کے باعث تقریباً سیاہ دکھلائی دیتا ہے (تصویر۔ 358) حصہ [illegible] عروقی ہوتا ہے۔

اگلے حصہ کے خلیات دو قسم کے ہوتے ہیں یعنی صاف [illegible] اور [illegible] ان کی بستی تعداد مختلف ہوتی ہے۔ شاید یہ اختلافات عمدہ غذا سے متعلق ہوتے ہیں۔ ذرات عموماً ترشہ پسند ہوتے اور ایوسین سے رنگ [illegible] ہوتے ہیں۔ [illegible] سے خلیوں کے ذرات اساس پسند ہوتے ہیں۔ [illegible] ذرات نسبتاً بہت بڑے اور تعداد میں زیادہ ہو جاتے ہیں۔ کبھی اگلے حصہ [illegible] آبلوں کے غدود بھرے ہوئے ہوتے ہیں جن میں کولائڈ بھرا ہوتا ہے لیکن [illegible] [illegible] (Colloid Degeneration) سے عمل [illegible] خاص دوا دیا (یکسنجدیا) کے مرض میں بہت نمایاں ہوتے ہیں (Hale White)

وسطی حصہ (pars intermedia) اگلے حصے کی نسبت کم عروقی ہوتا اور بعض حیوانات (مثلاً بلی) میں مؤخر الذکر کے گرد پھیل جاتا ہے۔ خلیات جو صاف ہوتے ہیں اور صحیح ذرات نہیں رکھتے جا بجا کولائڈ سے بھرے آبلوں کے گرد جڑے ہوئے ہوتے ہیں (تصویر۔ 361) ۔ اوس درز کے حاشیوں کے غدہ کے وسط میں وسطی اور اگلے حصوں کو علیحدہ کرتی ہے ان دونوں حصوں کا صاف طور پر واقف نہیں ہوتا۔ بخلاف ازیں وسطی حصہ باستثنائے بعض مقامات حصہ سے بخوبی علیحدہ ہوتا ہے ان مقامات میں اوس کے خلیے حصہ عصبی کے [illegible] منفرد طور پر یا مجموعوں کی صورت میں منسلک ہو جاتے ہیں اور وہاں اون میں [illegible] خطوط واقع ہو کر ایک زجاجی یا ذراتی کولائڈی شئے پیدا ہو جاتی ہے [illegible] کے بعد حصہ عصبی (تصویر۔ 361) کی بافت کے اندر سے گزر کر بالآخر بطن [illegible] دماغ پھیلا دیں آزاد ہو جاتی ہے جو نیچے کی طرف غدہ کی گردن کے اندر [illegible] (Herring) یہ کولائڈ درقیہ برآری کے عمل کے بعد زیادہ ہو جاتا ہے لیکن [illegible] کولائڈ سے مشابہ نہیں کیونکہ اس میں آیوڈین موجود نہیں ہوتی (Swale Vincent and Hunter, 1907) یہ کولائڈ بظاہر دماغی نخاعی سیال (cerebro spinal fluid) میں حل [illegible] [illegible] حالات میں اس سیال کے اندر فعلیاتی امتحانات کے ذریعے شامل

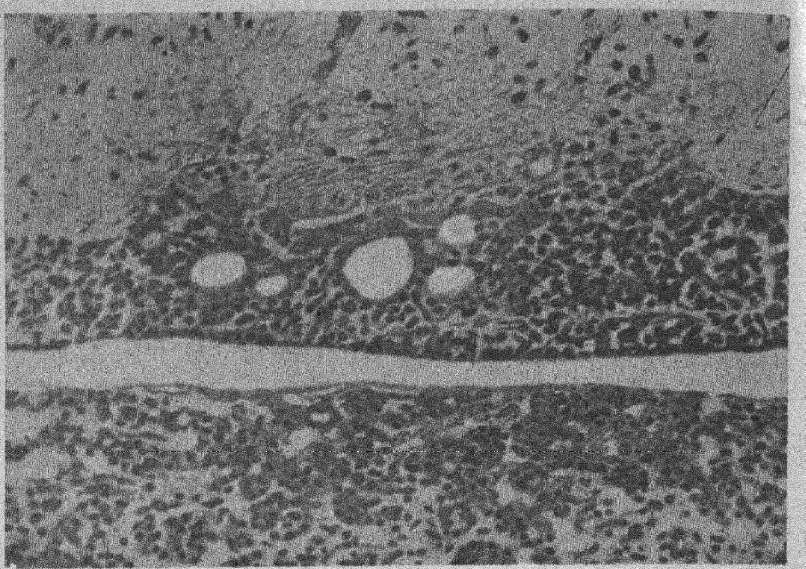


FIG. 360.—SECTION OF PITUITARY OF CAT PASSING THROUGH THE INTRA-GLANDULAR CLEFT. Magnified 200 diameters. (Photographed from a preparation by M. Kojima.)

*a*, pars anterior with numerous large sinus-like capillaries (seen as clear spaces) ; *b*, cleft ; *c*, pars intermedia showing several vesicles (these are not always present) ; *d*, pars nervosa

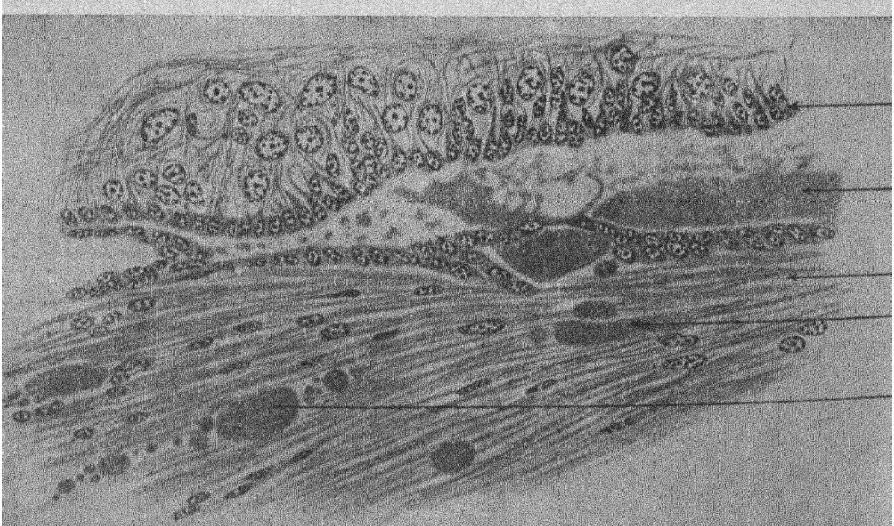

FIG. 361.—SECTION OF PARS NERVOSA OF PITUITARY OF CAT NEAR THE NECK OF THE GLAND. (P. T. Herring.)

*a*, ependyma cells lining an extension of the infundibulum into the gland; *b*, hyaline masses of colloid within this extension; *c*, ependyma fibres of pars nervosa; *d*, *e*, hyaline and granular colloid passing between these fibres towards the infundibulum.

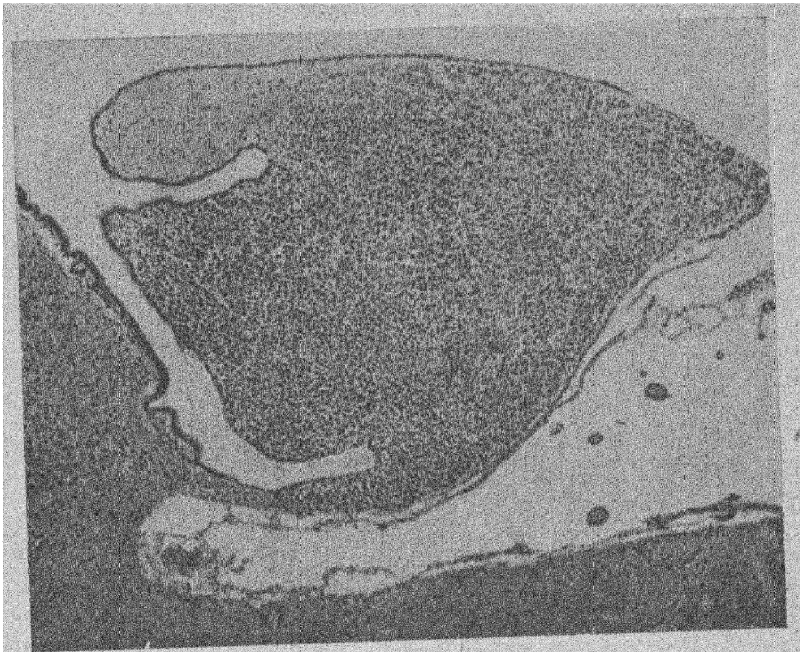

FIG. 362.—SAGITTAL SECTION OF PINEAL OF CAT. Magnified 50 diameters. (Photographed from a preparation by M. Kojima.)

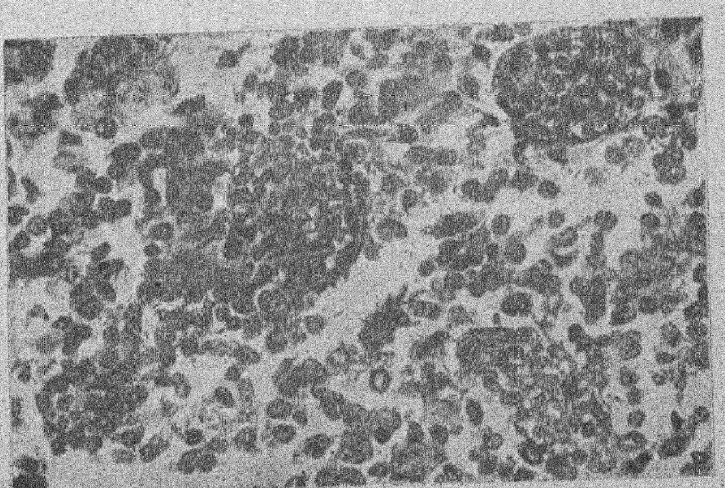

FIG. 363.—SECTION OF PINEAL OF NEW-BORN CHILD SHOWING LOOSELY ARRANGED CELL-TRABECULÆ WITH LARGE BLOOD-VESSELS BETWEEN THEM. The vessels are full of blood-corpuscles which have come out dark in the photograph. Magnified 400 diameters.

...ہے۔

بالغوں میں جسم نخامی کے عصبی حصہ میں باوجود اس تسمیہ کے عصبی نوعیت کے خلیے موجود ہوتے بلکہ یہ عصبی سریشی عناصر اور برپوش ریشوں (ependyma fibres) (تصویر۔ ...) سے بنا ہوا ہوتا ہے۔ اس میں سرحلمی اجزاء کی نسبت عروق دمویہ نہایت ہی ...ہیں۔ اس میں کچھ تعداد عصبی ریشوں کی پہونچتی ہے، جو تصالب بصری (optic chi...) کے بالکل پیچھے رمادی مادے کے بڑے خلیوں سے نکلتے ہیں۔ ان ...ریشے وسطی حصے اور اگلے حصے کے غدی جرم کے اندر داخل ہوتے ہیں۔ ...کے عناصر کے درمیان کولائڈ کے زجاجی اور ذراتی تودے قیفیہ کے طرف ...نے نظر آتے ہیں جیسا کہ ابھی بیان ہو چکا ہے۔

260

262

# غدۂ صنوبریہ

(PINEAL GLANDS)

غدۂ صنوبریہ (دماغی بربالہ=epiphysis cerebri) (تصویر۔ 262)

...کی سقف کے ایک انغماد کی صورت میں نمو پذیر ہوتا ہے۔ بالغ میں وہ ایک ...سرخی مائل مدور یا مخروطی جسم کی صورت میں نظر آتا اور بطن سوم میں آبنائے یوتیس (aqueduct of S...) کے مدخل سے ذرا ہی اوپر ایک چھوٹی ڈنڈی کے ذریعہ ...ہوتا اور اجسام رباعیہ (corpora quadrigemina) کی اگلی جوڑ کے درمیان کے ...میں مفروش ہوتا ہے۔ اوس کی جسامت جسم نخامی سے تقریباً نصف ہوتی ہے۔

263

غدۂ صنوبریہ کی ساخت کا مطالعہ کم عمر موضوع میں بہترین ہوتا ہے کیونکہ جوں جوں ...ی جاتی ہے اوس کے ممتاز خلیے کمتر ہوتے جاتے ہیں۔ پھر اوس کے اندر متعدد ...لکیں پائی جاتی ہیں، جن کو اجسام نشائیہ (corpora amylacea) یا ریگ دماغ (brain s...) کے نام سے موسوم ہیں۔ لیکن یہ کچھ صنوبری کے ساتھ ہی مخصوص نہیں ...ام مونہ (pia mater) میں اور اوس کے اون پھیلاؤں میں جو نظام عصبی کے

کے مختلف حصوں میں پہونچتے ہیں، موجود ہوتے ہیں۔

تراشوں کے اندر اس غدہ میں خلیات کے تودے یا سہکیں نظر آتے ہیں درمیان بڑے بڑے جوف نما عروق دموی ہوتی ہیں (تصویر۔ 363) علاوہ ازیں سہکی بافت میں نیز غدی خلیات کے درمیان عصبی ریشی خلیات اور ریشے بکثرت ہوتے ہیں۔

خلیات دو قسم کے ہوتے ہیں۔ خلیوں کی غالب تعداد میں نواتے بیضوی ترشہ پسند ہوتے ہیں اور بقیہ میں نواتے کروی اور ذرات اساس پسند ہوتے ترشہ پسند بڑے ذرات والے خلیے، جیسے کہ غدہ نخامیہ میں بارہا موجود ہوتے ہیں، اس غدہ میں نہیں دیکھے جاتے اور نہ کولائڈ بھرے ہوئے آبلے نظر آتے ہیں۔

سن بلوغ کے بعد غدہ میں قہقری تغیرات واقع ہوتے ہیں۔ یہ خاصکر کہ سرحلی خلیات کی تعداد میں کمی اور سہارا دینے والی توسیلی بافت اور عصبی مقدار میں زیادتی ہو جاتی ہے (تصویر۔ 364)۔

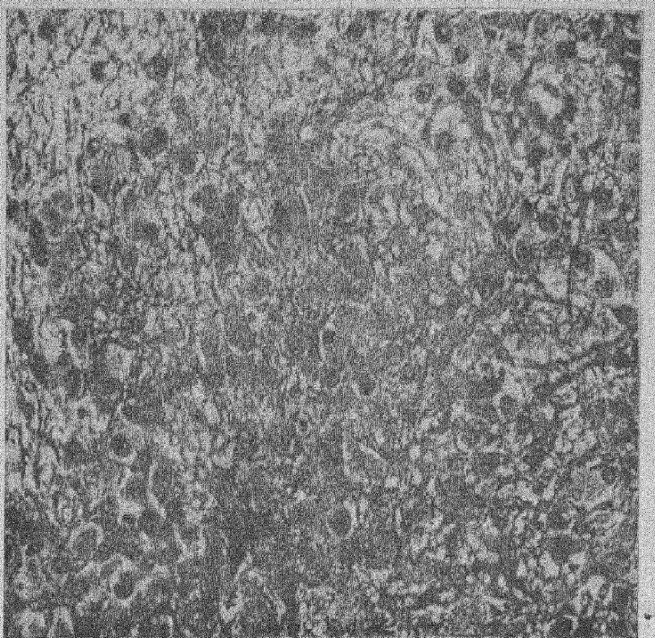

FIG. 364.—SECTION OF OX PINEAL SHOWING THE CELLS MUCH DIMINISHED IN NUMBER WITH MUCH INTERCELLULAR TISSUE RESEMBLING NEUROGLIA. Magnified 300 diameters. (Photographed from a preparation by E. Beard.)

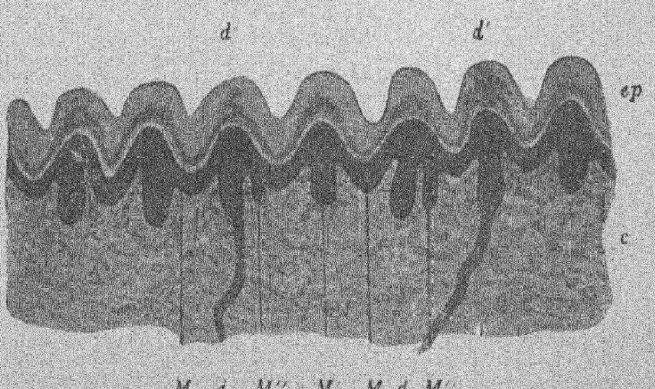


FIG. 365.—SECTION OF SKIN OF HEEL. (Blaschko.)

*ep*, epidermis, showing ridges cut across; *c*, cutis vera; *d*, *d*, ducts of sweat glands; *d'*, *d'*, their openings at the surface of the papillary ridge; *M*, Malpighian layer of epidermis thickened opposite the ridges, where it dips down into the cutis vera (at *M'*, *M''*), leaving papillary prominences of the cutis between.

# چوبیسواں اور پچیسواں سبق

264

## جلد

(THE SKIN)

۱۔ انگلی کی ہتھیلی والی سطح پر سے لی ہوئی جلد کی تراشیں۔ جلد کو بکرک ایسڈ یا فارمال سے اور ازاں بعد الکحل سے سخت کر لیا جاتا ہے۔ تراشیں سطح سے انتصابی سمت میں لی جاتی ہیں اور اوپر نیچے تحت الجلد بافت تک پہونچنا چاہئے۔ بشرہ (epidermis) کے طبقات اور تلوینی سیالات کے ساتھ اون کے مختلف طرز عمل کو دیکھو۔ نیز حلیمات (popillae) کو آدمہ (corium) سے بشرہ کے اندر ابھرتے ہوئے دیکھو اور اون کے اندر حسیات لمسہ (tactile corpuscles) کو تلاش کرو۔ ممکن ہے کہ تراشوں کے نہایت نچلے حصوں میں سرحلمہ کے عمیق تر مقامات ان کی باریک بین خلوی مجاری (ملاحظہ ہو ساتواں سبق) اعلیٰ طاقت سے نظر آجائیں۔ آدمہ کے عمیق تر حصوں میں جابجا غدد عرقیہ (sweat glands) کے پیچدار انبوبات نظر آتے ہیں اور ممکن ہے کہ موٹی تراشوں میں ان کی مجاری بھی دکھلائی دیں جن کے ذریعہ سے پسینہ بشرہ کے اندر سے گزر جاتا ہے۔ ایک نقشہ بناؤ جس سے ادنیٰ طاقت کے نیچے نظر آنیوالی عام ساخت ظاہر ہو اور دوسرے نقشے ایسے بناؤ جن سے اعلیٰ طاقت کے نیچے کی نہایت اہم تفصیلات ظاہر ہو جائیں۔ بشرہ کی دبازت اور حلیمات کے طول کی پیمائش کرو۔

۲۔ جلد الراس (scalp) کے چمڑے کی تراشیں:۔ (الف) سطح سے انتصابیاً اور حرامات شعریہ (hair follicles) کے نشیب سے متوازیاً (ب) سطح سے متوازی اور حرامات شعریہ سے عرضاً۔ تلوین اور ترک گزشتہ تجہیز کے طریقہ پر کرو۔

۳۔ مختلف اشخاص اور اگر ممکن ہو تو مختلف قوموں سے جسم کے

مختلف حصوں کے بال لیکر اون کی ساخت کا معائنہ کرو۔ مختلف پالتو یا دیگر جانوروں کے بالوں سے ان کا مقابلہ کرو۔ بالوں کا ترکیب خشک صورت میں کیا جاسکتا ہے۔

۴۔ ناخن اور ناخن کی گدی (nail-bed) کی انتصابی تراشیں۔ ناخن جیسی سخت ساختوں کو قطع کرنے کے لئے بہترین طریقہ یہ ہے کہ پہلے ایسی ساخت کو پکرک ایسڈ یا فارمال سے پھر ۵، فیصدی الکحل سے ثبت کر لیا جائے اور اسے چند روز تک قوی صمغ عربی میں تھگو کر پھر اوسے ایک کاگ یا خورد تراش کے حامل پر مناسب وضع پر قائم کر کے ان سب کو ۷۰ فیصدی الکحل میں غوطہ دینا چاہئے۔ اس سے گوند سخت ہو جاتا ہے۔ اور تراشیں کافی باریک قطع کی جاسکتی ہیں۔ خورد تراش کے ساتھ ایک رندے کا لوہا (cathearts) کام میں لانا چاہئے کیونکہ ناخن کی سختی سے ایک استرے کی دھار ٹیڑھی ہو جائیگی۔ گوند کو علیحدہ کرنے کے لئے تراشوں کو چند گھنٹے پانی میں رکھا جاتا ہے اسکے بعد انھیں رنگ کر ترکیب کیا جائے۔ اُدمہ (Corium) کی سینڈیں (نہ کہ حلیمات) بشرہ کے اندر اُبھری ہوئی دیکھو۔ دیکھو کہ بشرہ کی تقسیم بالغبی طبقہ (Malpighian layer) اور حقیقی ناخن (nail proper) ایسے دو حصوں میں ہے۔ 265

۵۔ جلد کے ایک حصے سے جس میں عروق دمویہ مشرب ہوں ایک تراش لیکر اوس کا ترکیب کرو اور غدد عرقیہ (sweat glands) جڑ باشعر (hair-follicles) اور ادمہ کی حلیمی سطح میں عروق دمویہ کا پھیلاؤ دیکھو۔

۶۔ ناخنوں اور بالوں کو ترکیب دینے والے خلیات اس طریقہ سے علیحدہ کئے جاسکتے ہیں کہ ناخن یا بال کو قوی سلفیورک ایسڈ میں گرم کر لیا جائے اس عمل کے بعد شیشۂ محافظ کو دبایا جائے تو خلیات جلد ہی ایک دوسرے سے جدا ہو جاتے ہیں۔

۷۔ رضاعت کے زمانہ کی پستان کی تراشیں۔ پستان کی نارمال 266
میں تثبیت کر کے تراشوں کی تلوین ہیماٹاکسیلین اور ایوسین سے کی جائے۔

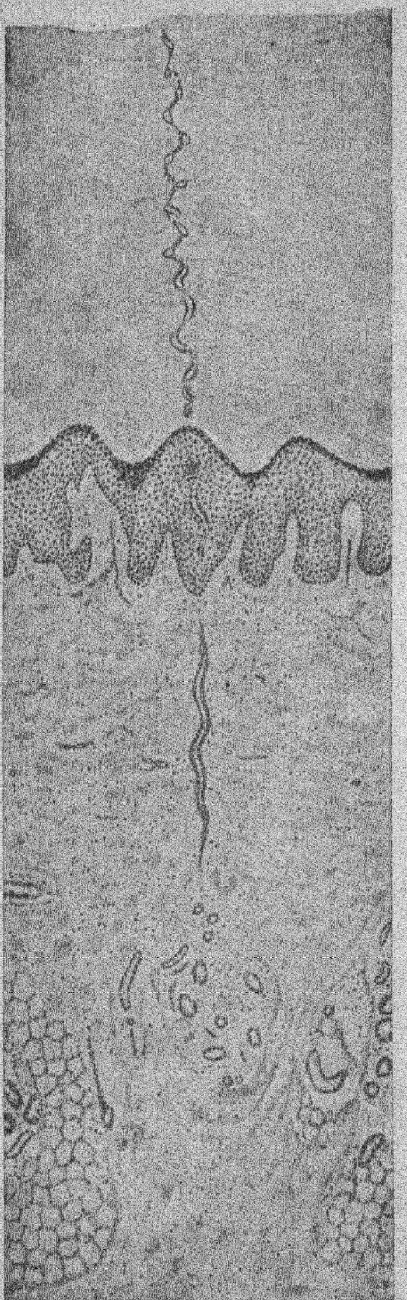


FIG. 366.—VERTICAL SECTION THROUGH THE SKIN OF THE SOLE OF THE FOOT.
Magnified about 25 diameters.

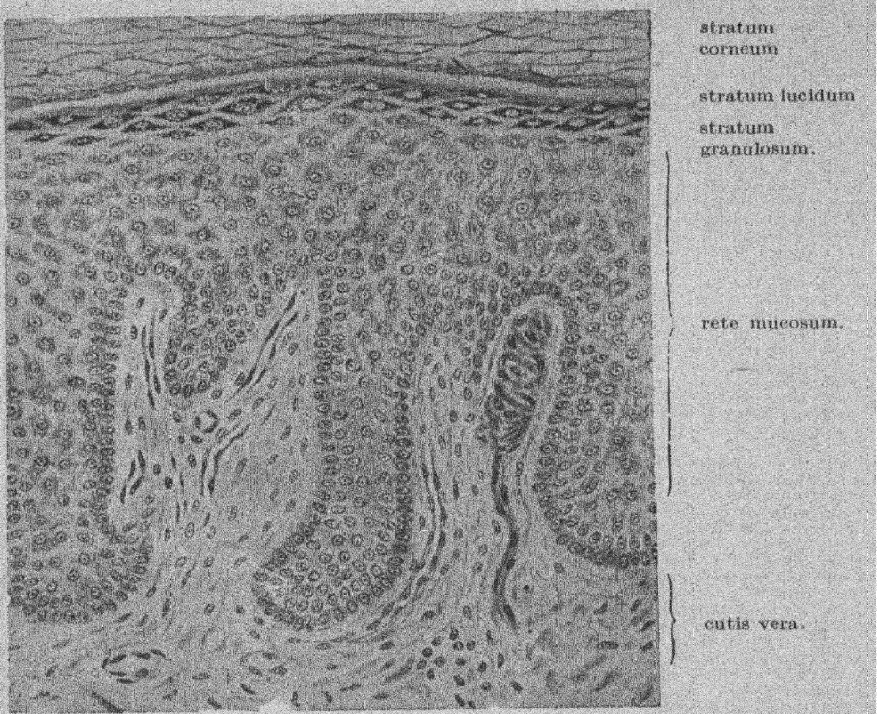


FIG 367.—VERTICAL SECTION THROUGH THE SKIN OF THE PALMAR SIDE OF THE FINGER, SHOWING TWO OR THREE PAPILLÆ AND THE DEEPER LAYERS OF THE EPIDERMIS. Magnified about 200 diameters.

one of the papillæ contains a tactile corpuscle ; the others blood-vessels.

خلیوں کے اندر شحمی گلوبچے واضح کرنے کے لئے غدہ کو دس دن تک بائکرومیٹ
آف پوٹاسیم میں ثبت کرنا چاہئے اور پھر اوس کی ایک پتلی قاش کو سیال مارچی
(Marchi's fluid) (ملاحظہ ہو ضمیمہ) میں چند روز کے لئے منتقل کر دینا چاہئے۔
اس کے بعد تراشیں کاٹ کر اون کی مزید تلیں ہیماٹاکسلین سے کرکے یا بغیر تلوین کے
ڈامر میں ترکیب کر دیا جاتا ہے۔

جلد (skin) دو اجزاء یعنے بشرہ (epidermis) اور جلد حقیقی (cutis vera)
(365,366) سے بنا ہوا ہے۔

بشرہ (epidermis) یا پوشش جلد (scarf skin) ایک طبقاتی سرحلمہ ہے
(367) وہ خلیات کے متعدد طبقات سے بنتا ہے جن میں کے عمیق تر طبقے نرم اور
[illegible] اور مالپیجی کا شبکہ مخاطیہ (rete mucosum of malpighi) بناتے ہیں۔
[illegible] طبقے سخت اور قرنی ہوتے ہیں۔ گاہے یہ قرنی حصہ بشرہ کی دبازت کا بیشتر حصہ
[illegible] شبکہ مخاطیہ کے عمیق ترین خلیے جو جلد حقیقی کی سطح پر نصب ہوتے ہیں
[illegible] شکل رکھتے ہیں۔ سیاہ فام اقوام انسانی میں ان خلیات میں لون ریزے
[illegible] ہیں۔ ان کے عین اوپر کے طبقات میں خلیات کثیر السطوح ہوتے ہیں۔
[illegible] کے ان تمام خلیات کے مابین نہایت باریک بین خلوی درزیں ہوتی ہیں
[illegible] کو ایک دوسرے سے جدا کرتی ہیں لیکن ریشے ان پر سے اس طرح عرضاً عبور
[illegible] ایک خلیے سے دوسرے خلیے کو (تصویر 368) نیز خلیات کے جرم کے اندر
[illegible] (369) گزرتے ہیں (Ranvier, Delepine) ان بین خلوی مجاری منفعت
[illegible] ان کے اندر سے لمف گزرتا ہے۔ گاہے ان کے اندر جسیمات لمفائیہ مل سکتے
[illegible] شکل رخنکوں کی مشاکلت کے باعث ناہموار طور پر ستارہ نما ہوتی ہے۔
[illegible] شبکہ مخاطیہ کا اوپری طبقہ کسیقدر چپٹے خلیوں سے بنتا ہے جن میں ایک کار
[illegible] ماٹاکسلین سے گہرا رنگ قبول کرنے والی شئے (eleidin) کے ذرات
[illegible] ہوتی ہیں۔ یہ خلیے ایک بے قاعدہ تہ بنا دیتے ہیں جس کو ذراتی طبقہ
(stratum gra[illegible]) کہتے ہیں (تصاویر 366,367,370,c.) یہ طبقہ اپنے متصلہ
[illegible] مخاطیہ سے صاف طور پر علیحدہ نہیں ہوتا کیونکہ موخر الذکر کے بہت سے خلیے بھی

267

(۴) طبقہ دانہ دار (stratum granulosum) یہ ذرات ظاہر کرتے ہیں اگرچہ یہ ذرات خلیوں کو نسبتہً کم پر کرتے
کی سطح پر ایک ایسا طبقہ ہوتا ہے جس میں خلوی خاکے غیر واضح ہوتے ہیں اور
اور ایک زجاجی مادے (kerato hyalin) کے گالے یا نسبتہً بڑی
ہوتی ہیں جو طبقہ سابق کے ذرات کی نسبت کم گہرا رنگ قبول کرتی اور
روشنی کا رجحان رکھتی ہیں (تصویر 370, b) تراشوں میں یہ طبقہ صاف
ہوتا ہے اور اسے طبقہ روشن (stratum lucidum) کے نام سے موسو
طبقہ روشن سے بالکل ہی اوپر بشرہ کا جزو قرنی (قرنی طبقہ
stratum corneum) یہ سطحی خلیات کی متعدد تہوں سے بنتا ہے جن کے نوٹ اب نظر نہیں آتے
سطح کے قریب چپٹے قرنی چھلکوں کی صورت اختیار کر لیتے ہیں جو بالآخر جدا
(تصویر 371, s) بعض (۱۶) میں جن کا بشرہ موٹا ہوتا ہے اور جو ہاتھ 278
میں (ہتھیلیاں اور تلوے) بشرہ کا اوپری حصہ ایک ایسا طبقہ ہوتا ہے
جہاں پر چپٹے ہوئے خلیات (sw) سے بنتا ہے۔ یہ خلیات بحیثیت مجموعی
میں سے بشعری طبقہ (epitrichial layer) کا نام دیا گیا ہے۔ دوسرے
کے دوسرے اور تیسرے ماہ میں یہ طبقہ مضغہ کے سارے بدن کو
جہاں جہاں بالوں کا نمو ہوتا ہے وہاں یہ علیحدہ ہو جاتا ہے۔

بشرہ کی بالیدگی عمیق تر طبقات کے خلیوں کی تکثیر سے واقع ہوتی 269
خلیوں کی جوں جوں بالیدگی ہوتی ہے وہ پہلے بنے ہوئے خلیوں کو سطح کی
جاتے ہیں اور ان کے آگے بڑھنے میں موخر الذکر کے اندر ایک کیمیائی تبد
واقع ہو کر ادن کا ریشک دار مخزن ایک قرنی مادہ میں منتقل ہو جاتا ہے۔ معلوم
کہ اس تبدیلی کا محل وقوع ٹھیک ذرّاتی طبقہ اور اس کے اوپر کا مقام ہے (ملاحظہ
370) رینوئیر کی رائے ہے کہ ذرّاتی طبقہ میں کے ایلیڈین کے ذرات زیادہ
طبقات کی کیراٹین (Keratin) میں بدل جاتے ہیں۔

بشرہ کے اندر عروق دموی نہیں جاتے لیکن اوپر میں اعصاب
جو شبکہ حاشیہ کے خلیات کے درمیان باریک دوائی نما ریشکوں کی صورت
ہوتے ہیں (تصویر 371)۔ بعض حصوں میں یہ اپنی انتہا میں اوزمر کے طول میں بال



FIG. [illegible] SECTION OF EPIDERMIS OF CAT'S FOOT SHOWING INTERCELLULAR CHANNELS WITH FRIDGING FIBRILS (K. [illegible])



FIG. [illegible] SECTION THROUGH THE DEEPER LAYERS OF A STRATIFIED EPITHELIUM SHOWING FIBRILS [illegible] PASSING FROM CELL TO CELL ACROSS INTERCELLULAR SPACES (Lamyer)

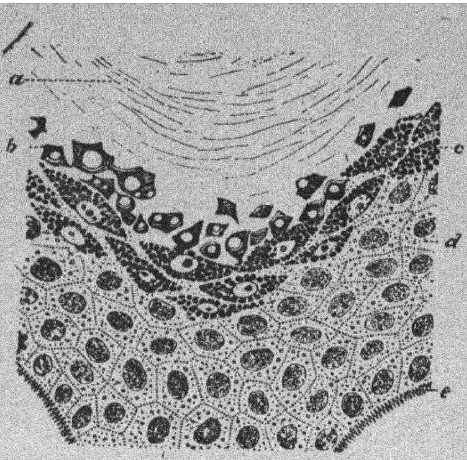


FIG. 370.—PORTION OF EPIDERMIS FROM A SECTION OF THE SKIN OF THE FINGER, COLOURED WITH PICROCARMINE. (Ranvier.)

*a*, stratum corneum; *b*, stratum lucidum with flakes of kerato hyalin; *c*, stratum granulosum, the cells filled with drops of eleidin; *d*, prickle-cells; *e*, dentate projection by which the deepest cells of the epidermis are fixed to the cutis vera.

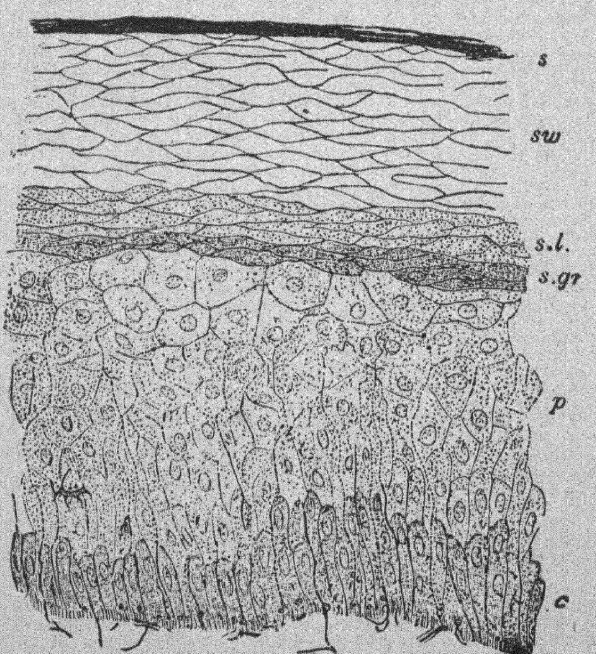


FIG. 371.—SECTION OF EPIDERMIS. (Ranvier.)

*s*, superficial horny scales; *sw*, swollen horny cells; *s.l.*, stratum lucidum; *p*, prickle-cells, several rows deep; *c*, elongated cells forming a single stratum near the corium; *s.gr*, stratum granulosum of Langerhans just below the stratum lucidum. Part of a plexus of nerve-fibres is seen in the superficial layer of the cutis vera. From this plexus fine varicose nerve-fibrils may be traced passing up between the epithelium-cells of the Malpighian layer.

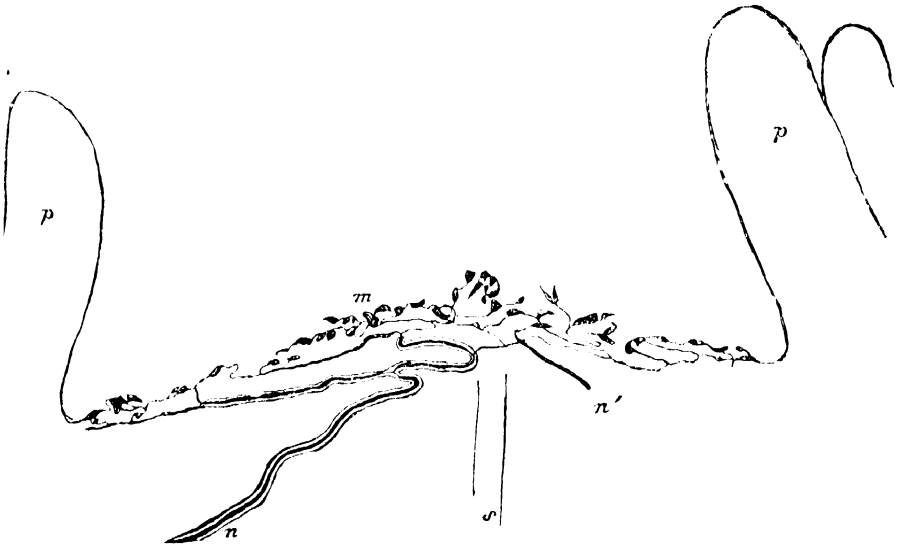


FIG. 372. SECTION OF THE SKIN OF THE PULP OF THE FINGER OF A CHILD, STAINED WITH GOLD CHLORIDE, SHOWING NERVES TERMINATING IN AN IVY-LIKE ARBORESCENCE AT THE SURFACE OF THE CUTIS VERA AND IN THE DEEPEST PART OF THE EPIDERMIS. (Ranvier.)

*p*, *p*, outlines of papillæ; *n*, *n'*, nerve-fibres in cutis vera; *m*, terminal menisci; *s*, duct of a sweat gland.

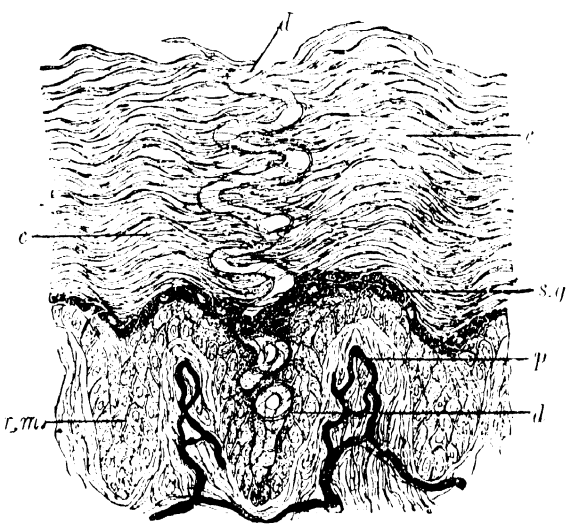


FIG. 373. DUCT OF A SWEAT GLAND PASSING THROUGH THE EPIDERMIS. Magnified 200 diameters. (Heitzmann.)

*p*, papillæ with blood-vessels injected; *r.m.*, rete mucosum between the papillæ; *c*, *c*, stratum corneum; *s.g.*, stratum granulosum; *d*, *d*, sweet-duct passing through epidermis.

ں اجسام (menisci) بن جاتے ہیں جو عمیق تر بشری خلیات کے درمیان مسکن رکھتے
ں۔ ایسے اختتامات خنزیر کی تھوتھنی کے اوپر کی جلد میں (تصویر 276) صفحہ (200)
ر بالوں کی جڑوں کے غلافوں میں (تصویر۔ 384) پائے جاتے ہیں نیز یہ اس مقام
قرب و جوار میں واقع ہوتے ہیں جہاں پسینہ کی قناتیں (sweat ducts) بشرہ کے اندر داخل ہوتی
(Ranvier) (تصویر۔372)

**جلد حقیقی** (cutis vera) یا ادمہ (corium) کی ترکیب کثیف توصیلی بافت
ہوتی ہے، جو اپنے عمیق تر حصے میں، جہاں وہ تحت الجلد بافت میں مخلوط ہو جاتی ہے،
ڑٹ میں زیادہ کشادہ اور جالدار ہوتی ہے۔ یہ دھڑ کے پچھلے رُخ پر دبیز ترین ہے،
لیکن بشرہ ہتھیلیوں اور تلوؤں پر دبیز ترین ہوتا ہے۔ ادمہ کے اوپری یا عروقی طبقے
270 ں خوردبینی حلیمات (papillae) لگے ہوئے ہوتے ہیں۔ یہ بشرہ کے اندر بڑھے
ئے ہیں، جو اون کے اوپر ڈھلا ہوا رہتا ہے۔ بیشتر حلیمات میں تو چنبری عروق شعریہ
جود ہوتے ہیں، لیکن بعض بالخصوص ہاتھ اور انگلیوں کی راحی سطح کے اور پیر کے
ظر حصوں کے حلیمات میں جسیمات لمسیہ موجود ہوتے ہیں جن میں لب پوش
ہی ریشے پہنچتے ہیں (تصویر۔ 367)

جسم کے بعض حصوں (صفن (scrotum) قضیب (penis) بھٹنی (nipple)
راوس کے ہالیزہ (areola) میں ادمہ کے عمیق تر مقامات میں غیر ارادی عضلی بافت
ئی جاتی ہے، اور مزید برآں یہ کہ جہاں بال ہوتے ہیں وہاں اس بافت کے چھوٹے چھوٹے
ل جراباتِ شعریہ سے چسپاں ہوتے ہیں۔

جلد کی عروقِ دمویہ تقریباً تمام تر سطح میں ہی پھیلتی ہیں جہاں وہ ایک گنجان
مری جال بناتی اور حلیمات کے اندر اپنے چنبر پہونچاتی ہیں تصویر=373)۔ مختلف
فات جلد (یعنے غدد عرقیہ اور جرابات شعریہ) معہ اون کے غدد دھنیہ اور چھوٹے عضلات
کو خاص شاخیں پہونچتی ہیں۔ اوس شحمی بافت کی طرف جو عموماً ادمہ کے عمیق تر حصوں میں
ئی جاتی ہے، متعدد عروق جاتی ہیں۔

عروق لمفائیہ کی ابتداء سطح کے قریب ایک عروقی جال میں ہوتی ہے، جو
دی عروق شعریہ کی نسبت قدرے عمیق تر جگہ پر واقع ہے۔ ان میں حلیمات سے

شاخیں داخل ہوتی ہیں اور پھر یہ نسبتہً بڑے عروق میں سے جو مصراعی ہوتی
گزرتی اور اُدمہ کے عمیق تر یا مشبک حصے میں پھیلتی ہیں۔ ان میں سے لمف اور
عروق کی وساطت سے جو تحت الجلد بافت میں سے گزرتی ہیں آگے چلا جاتا

ضمیمہ جات جلد یہ ہیں:۔ ناخن (nails) بال (hairs) اور
غدد دھینہ sebaceous glands اور غدد عرقیہ (sweat glands) یہ سب 272
طبقۂ مائیجی کی دباؤتوں اور نزولی بالیدگیوں کی صورت میں نمودپذیر ہوتے ہیں۔

# ناخن

ناخن قرنی طبقہ کے عمیق ترحصے کی دباؤتیں ہیں جو جلد کے ایک
طور پر ترمیم شدہ حصے پر جو ناخن کی گدی (nail bed) کے نام سے موسو
نمودپذیر ہوتے ہیں (تصویر 374)۔ ناخن کی گدی کے پچھلے حصے میں کانشیب جو
ناخن کی جڑ پھوٹتی ہے میزاب ناخن (nail groove) کے نام سے مشہور
گدی کا وہ حصہ جو میزاب کے قریبی حصے میں ممکن رکھتا ہے قالب ناخن (matrix)
کہلاتا ہے اسواسطے کہ یہ حصہ وہی ہے جس سے ناخن بڑھتا رہتا ہے۔ ناخن کا لبہ
آزاد کنارا (free border) بناتا ہے اور یہی ناخن کے جسم کا دبیز ترین حصہ
ناخن کا جرم صاف قرنی خلیوں سے بنتا ہے جو بقیہ بشرہ کے طبقۂ روشن (Stratum lucidum)
کسیقدر مشابہ ہوتے ہیں۔ ہر خلیہ میں نواتہ کا مابقا متمول ہوتا ہے۔ حقیقی ناخن
ایک ایسے ہی طبقہ مائیجیہ پر جیسا کہ عام طور پر بشرہ میں پایا جاتا ہے، قیام رکھتا ہے لیکن اس میں کوئی دانہ
طبقہ موجود نہیں ہوتا۔ تاہم شبکۂ مخاطیہ کے نسبتہً اوپری خلیے اپنے اندر خاص قسم
ذرات کی تعداد کثیر رکھتے ہیں۔ معلوم ہوتا ہے کہ یہ اون ذرات کے قائم مقام
بشرہ کے ذراتی طبقہ میں پائے جاتے ہیں۔ لیکن یہ ذرات ایلیڈین سے مرکب نہیں
بلکہ ایک ایسے مادے (جرم ناخن آفرین = onychogenic substance (vier
سے جو کارمین سے بجائے سرخ کے بادامی رنگ قبول کرلیتا ہے۔ ایسی ہی

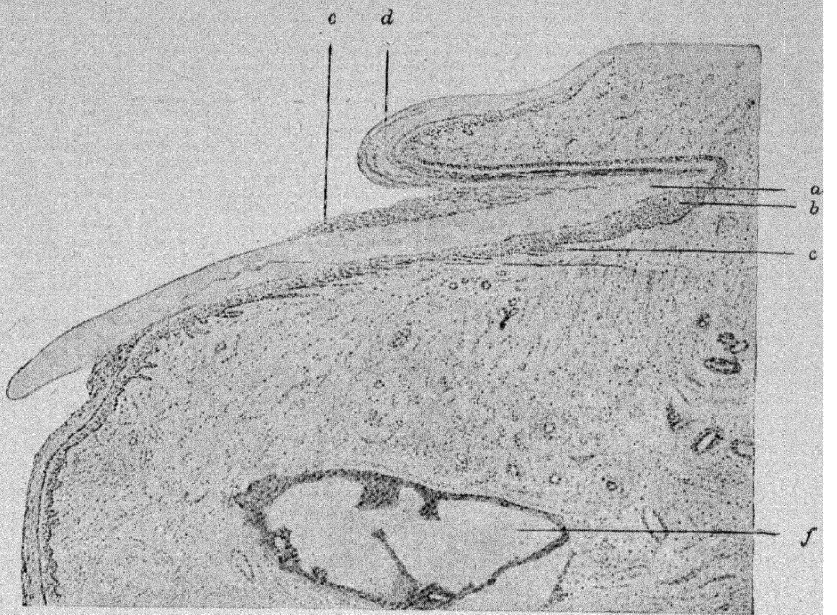


FIG. 374.–LONGITUDINAL SECTION THROUGH THE ROOT OF THE NAIL AND ITS MATRIX. Magnified about 10 diameters.

*a*, root of nail ; *b*, Malpighian layer of matrix ; *c*, ridges in cutis of nail-bed ; *d*, epitrichial layer of epidermis ; *e*, eponychium ; *f*, bone (terminal phalanx) of finger.

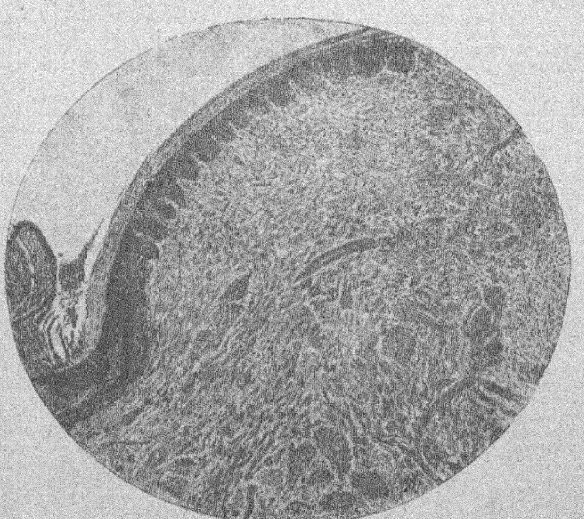

FIG. 375.—TRANSVERSE SECTION ACROSS NAIL TAKEN NEAR ONE EDGE. Magnified 50 diameters.

The apparent papillæ are really sections of ridges or laminæ of the cutis vera projecting into the Malpighian layer of the nail.

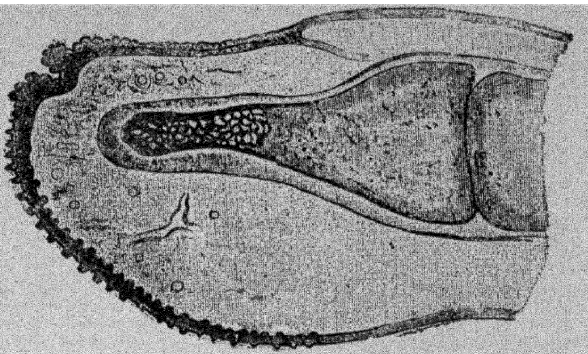

FIG. 376.—SECTION THROUGH END OF FINGER OF HUMAN EMBRYO AT THE TIME OF THE COMMENCEMENT OF FORMATION OF THE NAIL. (Kolliker.)

Notice the ossification of the terminal phalanx beginning at the tip of the cartilage. In the thickened epidermis over this the commencing nail is seen as a dark line.



FIG. 377.—FIRST APPEARANCE OF NAIL SUBSTANCE IN THE FORM OF GRANULES OF ONYCHOGENIC MATERIAL IN SOME OF THE CELLS COVERING THE NAIL-BED. (Kolliker.)

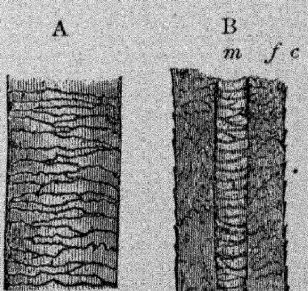


FIG. 378.—PIECE OF HUMAN HAIR. Magnified.

*A*, seen from the surface; *B*, in optical section; *c*, cuticle; *f*, fibrous substance; *m*, medulla, the air having been expelled by Canada balsam.

خلیات میں ہوتی ہے جو بالوں کا ریشہ دار جرم اور ان کا بیرونی پوست (cuticula)
273 نے ہیں۔ بجائے حلیمات کے جو بقیہ جلد میں موجود ہوتے ہیں، ناخن کی گدی کی جلد
طولی جیوو (ridges) ہوتی ہیں۔ یہ جیوو جلد کے بقیہ اوپری حصہ کی طرح نہایت عروقی
ہیں۔

ناخن کی گدی کو بہت سے عصبی ریشے بھی پہنچتے ہیں۔ ان میں کے عمیق تر ریشے
ہات پاشینی میں مختتم ہوتے ہیں، لیکن دوسرے ریشے جلد کی جیوو میں انشعاب پذیر
تے ہیں۔ بعض ریشے طبقہ مایفجیہ کے سرحلمی خلیوں کے درمیان گھس جاتے ہیں۔

نمو:۔ جنین میں تقریباً تیسرے ماہ میں ناخنوں کے ادمہ میں ایک
میزاب بنتا ہوا ظاہر ہوتا ہے، جس میں گدی کے اوپر کے سرحلمہ کے بعض خلیات میں مبدا ناخن
(nail rudiment) بطور ناخن آفریں جرم کی ایک نمو کے ظاہر ہوتا ہے تصویر 327 یہ چھٹے
مہینے میں آزاد ہو جاتا ہے۔ ابتداءً اس کا آزاد سرا پتلا ہوتا ہے، لیکن جوں جوں
یہ گدی کے اوپر آگے بڑھتا جاتا ہے اس کے نیچے کی سطح میں، کم از کم گدی کے
پچھلے حصہ میں تو ضرور اضافات ہوتے جاتے ہیں۔ نتیجہ یہ ہوتا ہے کہ کچھ عرصہ
کے بعد بعیدی سرا لسنہ زیادہ دبیز ہو جاتا ہے۔ پوست (caticle) کا برشعری طبقہ
(epithelial layer) جو ابتداءً نمو پذیر ناخن کو ڈھانکے ہوئے ہوتا ہے، پانچویں مہینے کے بعد جدا
ہو جاتا ہے اور پیدائش کے بعد محض آزاد پوست کے ایک پتلے کنارے کی طرح باقی رہ جاتا ہے
274 (برناخنہ eponychium) جو جڑ کو ڈھانکے رہتا ہے۔

# بال (شعر)

## (Hairs)

بال بشرہ کی بالیدگیاں ہیں، جو گہرے گڑھوں یعنے جرابات شعریہ
(hair-follicles) میں نمو پذیر ہو جاتی ہیں۔ یہ گڑھے عمقاً ادمہ کی دبازت کے اندر
تحت الجلد بافت میں بھی پھیل جاتے ہیں۔ بال جراب کی تہ سے بڑھتا ہے اور

وہ حصہ جو جراب کے اندر رہتا ہے اور سے بال کی جذر یا بیخ (root) کہتے ہیں
شعری جرم بشیر ایک لونی قرنی لیفی مادّہ (fibrous material)
(878. f) سے بنتا ہے، جو سلفیورک ایسڈ کے عمل سے طویل گاؤدم ریشک د
میں جدا کیا جا سکتا ہے، جن کے نواتے بدستور نظر آتے ہیں۔ بال کا لیفی جرم کچھ
(imbricated) نازک چھلکوں کی ایک پرت سے ڈھکا ہوا ہوتا ہے جسے شعر
(hair-cuticle) کہتے ہیں سب تو نہیں مگر بیشتر بالوں کے مرکزی حصہ میں
محوری جرم (لُبّ = medulla) (m) مسکن رکھتا ہے۔ یہ جرم نکیلے خلیوں سے
جن میں ایلیڈین کے ذرات بھرے ہوئے ہوتے ہیں، اور جو دقیق ہوا کے بلبلوں
کے باعث اکثر سیاہ شکل کے ہوتے ہیں۔ موخر الذکر ریشہ دار جرم میں کے رخنوں
واقع ہو سکتے ہیں۔ جب ہوا موجود ہو تو بال منتقل روشنی (transmitted light) سے سیاہ اور منعکس
(reflected light) سے سفید دکھلائی دیتا ہے۔ بال کی جڑ کی ساخت وہی ہوتی ہے جو ما
کی، ماسوائے اسکے کہ جڑ کی عمیق انتہا بڑی ہو کر بصلہ شعر (hair-bulb) بنا دیتی ہے یہ کلا
نرم ڑہتے ہوئے خلیوں سے بنتی ہے اور ایک عروقی حلیمہ (papilla) کے اوپر، جو
تہ میں اوپر اوبھر آتا ہے، ٹھیک بیٹھ جاتی ہے (تصویر ۔ 381)۔

**جراب شعر کی ساخت** (تصاویر 379 to 382)۔ جراب، خود جلد کی طرح
کہ وہ ایک گوشہ ہے، دو حصوں پر مشتمل ہے یعنے ایک سر حلمی حصہ اور دوسرا تو صیلی
جراب کا سر حلمی یا بشری حصہ بال کی جڑ کو نہایت قریب طور پر محصور کرتا ہے اور
بیشتر حصہ جڑ کے ساتھ باہر کھنچ آتا ہے۔ اسی وجہ سے وہ غلاف جذر (t-sheath)
یعنی جڑ کے غلاف کے نام سے مشہور ہے۔ بشرہ کے طبقۂ مائیجی کی طرح اس میں بھ
خارجی تہ کثیر السطوح خلیوں کی ہوتی ہے جسے بیرونی غلاف جذر (r root-sheath)
کہتے ہیں مگر اس میں ذرّاتی طبقہ موجود نہیں ہوتا۔ ایک اندرونی اور زیادہ پتلا قرنی
بال سے بالکل ملا ہوا ہوتا ہے، جسے اندرونی غلاف جذر (r root-sheath)
کہتے ہیں۔ خود اندرونی غلاف جذر میں تین۔ تہیں ہوتی ہیں جن میں سے سب سے
قرنی ریشہ دار مستطیل خلیوں سے بنتی ہے، جن کے نواتے دھندلے ہوتے اور نشکل
دیتے ہیں (ہینلے کی تہ ۔ Henle's layer) اس کے بعد کی تہ کثیر السطوح




FIG. 379.—SECTION OF HUMAN SCALP (AFTER SOBOTTA). Magnified 14 diameters.

*h*, *h*, ordinary or bulb-hairs ; *h'*, *h'*, club-hairs ; *ar*, arrector pili muscle ; *f*, a hair-follicle ; *r*, root of hair ; *p*, papilla; *ep*, epidermis; *c*, cutis vera ; *ap*, aponeurosis below subcutaneous tissue ; *gls*, sweat glands ; *seb*, sebaceous glands.

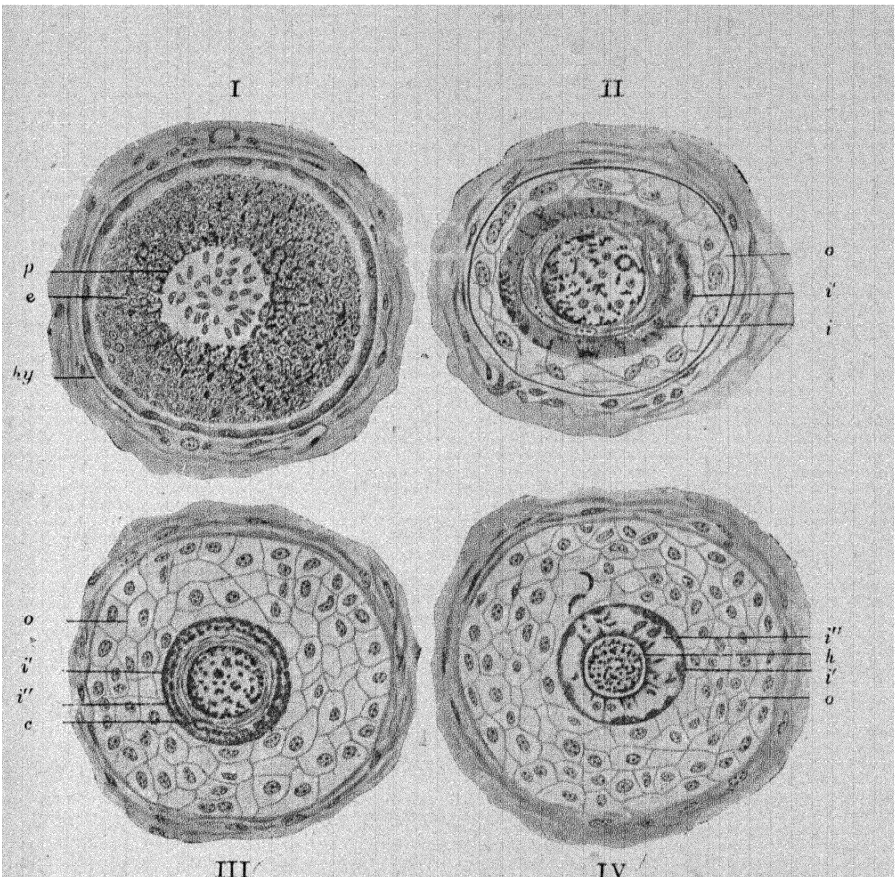


FIG. 380.—SECTIONS ACROSS HAIR-FOLLICLES FROM THE SCALP OF AN INFANT.

I. Through papilla. II. Just above papilla. III. About middle of follicle. IV. Near orifice of follicle. In I. :—*p*, papilla ; *e*, epithelium surrounding papilla, with pigment in cells ; *hy*, hyaline layer of dermic coat with thin outer root-sheath just within it. In II., III., IV. :—*o*, outer root-sheath ; *i'*, layer of Henle, and *i''*, layer of Huxley of the inner root-sheath ; *c*, cuticle of root-sheath ; *h*, hair.

ون سے بنتی ہے جن میں ایلیڈین ہوتی ہے (ہکسلے کی تہ (Huxley's layer)
یری تہ، جسے غلاف جذر کا پوست (cuticle of the root-sheath) کہتے
گھیروں کی طرح اوپر تلے جمے ہوئے (imbricated) نشیبی رُخ کے چھلکوں کی ہوتی ہے،
ور بال کے اوپر کے رُخ کھپرائے ہوئے (upwardly imbricated) چھلکوں پر ٹھیک بیٹھ جاتے ہیں۔
ب کے سب سے اوپری حصہ میں ہکسلے اور ہینلے کی تہیں ناقابلِ تمیز ہوتی ہیں کیونکہ
ں کے خلیے صاف اور مقرن (keratinised) ہوتے ہیں بلکہ نسبتہً نیچے کی طرف
ں جہاں وہ تمیز کئے جا سکتے ہیں وہ ایک دوسرے کے ساتھ فاختہ دم ہونے کا رجحان 275
تے ہیں۔ جراب کی تہ میں غلاف جذر کی علیحدہ علیحدہ تہیں معلوم نہیں ہو سکتیں کیونکہ
ں غلاف نرم خلیوں کے ایک یکساں تودہ سے بنا ہے جو خلیہ کو گھیرے رہتا ہے۔

جراب کی بیشتر وسعت میں بیرونی غلاف جذر کی پرت عمیق ہے لیکن
، جیسے جراب کی تہ قریب آتی جاتی ہے وہ نسبتہً پتلا ہوتا جاتا ہے اور بالآخر گھٹ گھٹا کر
ظیات کا ایک ہی طبقہ باقی رہ جاتا ہے جو حلیمی حصہ میں چپٹا ہو کر ایک نہایت باریک 276
پرت ہو جاتا ہے (تصویر I-380)۔

جراب شعر کی توصیلی بافت یا اُس کا آدمی حصہ اندر کی طرف ایک عروقی تہ سے
ہے جو غلافِ جذر سے ایک غشائے قاعدی کے ذریعہ جسے جراب کی زجاجی تہ
(hyaline layer) کہتے ہیں، علیحدہ ہوتا ہے۔ یہ عروقی تہ جلد حقیقی کی اوپری تہ سے
ظاہر ہوتی ہے۔ اِس کے ریشے اور خلیے جراب کے گرد ایک منتظم مدور ترتیب میں مرتب
تے ہیں اور خلیے زجاجی تہ کے سامنے چپٹے ہو جاتے ہیں۔ بیرونی جانب سے جراب کے
ں غلاف کی بناوٹ جو آدمہ کے عمیق تر حصہ سے متناظر ہوتی ہے، زیادہ کھلی
ئی ہوتی ہے اور اِس میں شہریانوں اور وریدوں کی نسبتہً بڑی شاخیں مشمول ہوتی
ں۔ حیوانات کے بڑے لمسی بالوں (tactile hairs) میں جراب کی تہ کے قریب کی 277
یدیں پھیلکر جوف (sinus) بن جاتی ہیں اور ایک قسم کی انتصابی ساخت
(erectile structure) بنا دیتی ہیں۔

جراب شعر میں عصبی ریشے پہونچتے ہیں جو حلیمہ کے اندر جاتے ہیں اور بعض
تے غلاف جذر میں داخل ہوتے ہیں۔ مؤخر الذکر آدمہ کے اوپری اعصاب سے ماخوذ

ہوتے اور جراب شعر کے بالائی حصہ میں حلقہ نما (ring like) شجرے بنا دیتے ہیں۔ حیوانات سے
لمسی بالوں (مونچھوں) میں یہ بالخصوص خوب نمو یافتہ صورت میں ہوتے ہیں۔
جراب کی تہ سے بال اس طرح بڑھتا ہے کہ حلیمہ کو ڈھانکنے والے نرم خلیات
تکثیر واقع ہو جاتی ہے۔ یہ خلیے لمبوترے اور لونی ہو کر لیفی جرم کے ریشے بنا دیتے اور
طور پر متغیر ہو کر بال کا لب اور پوست اور غلاف جذر کی متعدد تہیں پیدا کر دیتے
لب شعر اور اندرونی غلاف جذر بنانے والے خلیے ایلیڈین کے ذرات سے پُر ہو
ہیں لیکن لیفی جرم اور بال کے متعدد پوست بنانے والے خلیوں میں ایسے ذرات ہوتے
جو کارمین سے بھورا رنگ قبول کر لیتے ہیں اور اُن ذرات سے مشابہ معلوم ہوتے ہیں
قالب ناخن (nail-matrix) کے متناظر خلیوں میں ہوتے ہیں (Ranvier) ملا
صفحہ 272)—

278

جس جانب بال گاؤدم ہوتا ہے اودھر عموماً نہایت عصب دار
موٹے بشرہ کا ایک چھوٹا ٹکڑا پایا جاتا ہے جو جلد حقیقی کے ایک بالیدہ حلیمہ پر
نمو پذیر ہو جاتا ہے۔ لیکن بال کے مقابل جانب جلد کا ایک چپٹا رقبہ ہوتا ہے
جس کا بشرہ موٹا چھلکے نما ہوتا ہے جو ممکن ہے کہ زواحف یعنے رینگنے والے
جانوروں کے پوست (کینچلی) کے باقی ماندہ آثار کے طور پر ہو (Pinkus)
ہیر جرمس (hair germs) جب ابتداً ظاہر ہوتے ہیں (جیسے
کہ مقام a پر تصویر 387 میں) تو وہ بعض اون لمسی چکتیوں سے جو نوع جل تھلیا
اور بعض زواحف کی جلد میں پائی جاتی ہیں حیرت انگیز مشابہت رکھتے ہیں
اور ممکن ہے کہ بال ارتقاء النوعی طریقہ پر ان چکتیوں ہی سے نمو پذیر ہو گئے
ہوں۔ یہ خوب معلوم ہے کہ جلد کے بہت سے حصوں کی لمسی حسیت
(tactile sensibility) بالوں کے ساتھ نہایت قریبی تعلق رکھتی ہے
اگرچہ ممکن ہے کہ بلا بال والے حصے بھی اعلیٰ درجہ کا نمو یافتہ لامسہ رکھتے ہوں۔
ان بالوں کے علاوہ جن کا بیان ہو چکا ہے اور جن میں اون خلیات —
ایک عروقی حلیمہ پہونچتا ہے جن کی سطح پر بال اور اوس کا اندرونی غلاف جذر نظر
آتا ہے (بڑھتے ہوئے یا بصلہ دار بال (hair-bulbs) حلیمی بال ایسے بھی بہت سے بال ہیں

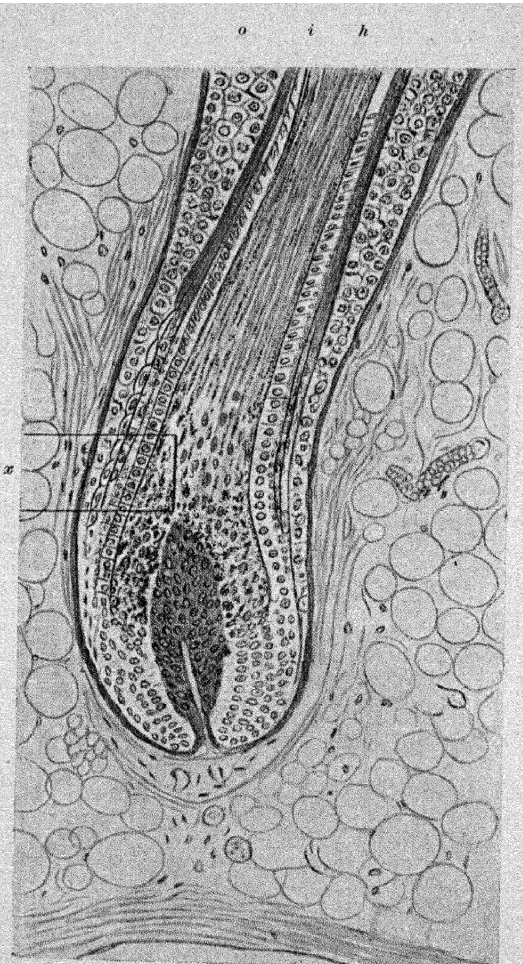


FIG. 381.—LONGITUDINAL SECTION OF A HAIR-FOLLICLE. Magnified 200 diameters. *o*, outer, *i*, inner root-sheath; *h*, hair; *x*, part shown magnified in fig. 382.

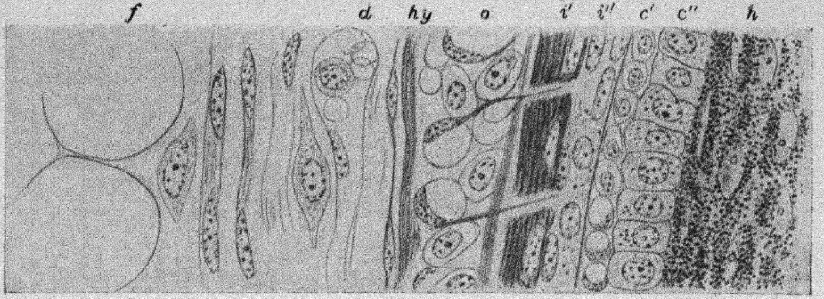


FIG. 382.—A SMALL PORTION OF THE SECTION SHOWN IN FIG. 381 ENLARGED TO EXHIBIT THE STRUCTURE OF THE SEVERAL LAYERS.

*h*, hair ; *c''*, its cuticle ; *c'*, cuticle of root-sheath ; *i''*, Huxley's layer ; *i'*, Henle's layer ; *o*, outer root-sheath ; *hy*, hyaline layer ; *d*, dermic coat ; *f*, fat-cells.



FIG. 383.—FROM A SECTION OF SKIN PREPARED BY THE CHROMATE OF SILVER METHOD, SHOWING THE UPPER PART OF TWO HAIRS AND THE TERMINAL ARBORISATIONS OF NERVE-FIBRES IN THEIR ROOT-SHEATHS. (Van Gehuchten).

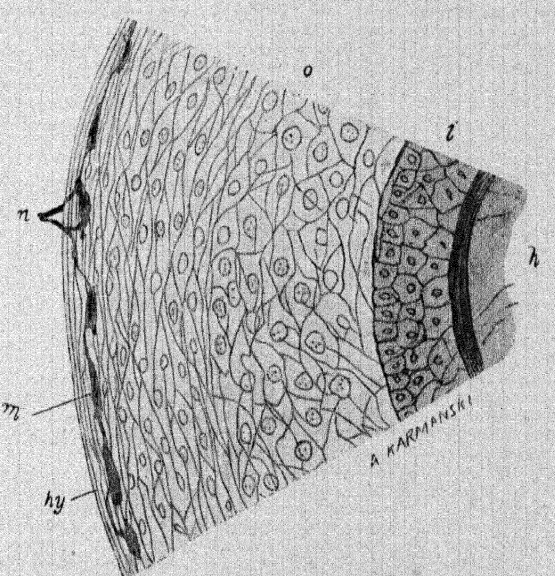


FIG. 384.—NERVE ENDING IN OUTER ROOT-SHEATH OF TACTILE HAIR OF RABBIT. (Ranvier.)

*n*, nerve-fibre ; *m*, tactile meniscus ; *o*, outer root-sheath ; *i*, inner root-sheath ; *h*, hair ; *hy*, hyaline membrane.

279 نہیں رکھتے اور جن کی جراب ایریکٹر پائلائے عضلہ (arrector pili) عضلہ کی چسپیدگی
قام رجحم ہو جاتی ہے (نہ بڑھنے والے یا ڈنڈے نما بال club-hairs - غیر حلیمی بال) یہ وہ
ہیں جو اپنے حلیمات سے جدا ہو چکے ہیں اور جن کی بالیدگی مسدود ہو چکی ہے۔ یہ
نے والے بالوں کی نسبت زیادہ آسانی سے کھنچ آتے ہیں اور کچھ عرصہ بعد خود بخود
جانے کا رجحان رکھتے ہیں۔ ان کی جرابوں میں بال کا پورا زیرین حصہ معہ ابتدائی
یہ اور اوس کو ڈھانکنے والے نمو پذیر نرم خلیوں کے بالکل غائب ہو سکتا ہے، اور
پہلو پر غلاف جذر سے چسپاں ہوتا ہے (تصویر۔ 379, h) وہ بال جسکی بالیدگی
طرح مسدود ہو چکی ہو، بالآخر ضائع ہو جاتا ہے لیکن اوس کی جگہ فی الفور ایک
ل لے لیتا ہے جو قدیم جراب کی ایک زیر بالیدگی سے پیدا ہو جاتا ہے اور ایک
لیمہ بھی اس زیر بالیدگی کے منتہی پر بن جاتا ہے (تصاویر۔ 385, 386)۔ اگر پرانا بال
جدا نہیں ہو چکا ہے تو وہ جراب سے اوسوقت گر جاتا ہے جبکہ نیا بال اوس کی جگہ
کے لئے اوپر کی طرف بڑھتا ہے۔

غیر حلیمی بال کے جدا ہونے سے پہلے بال کی جڑ اور اوس کو محصور کرنے والے
رونی غلاف جذر کا انجذاب واقع ہو جاتا ہے۔ معلوم ہوتا ہے کہ یہ انجذاب بیرونی
ں کے خلیات کے عمل سے واقع ہوتا ہے جو بال کی جڑ کے مقترن keratinized حصوں کو تلف
ے تعداد میں بڑھ جاتے ہیں اور جراب کے ساتھ اوس کے الحاق کی بیخ کنی کر دیتے
(تصویر 385) ایسے بال کی جڑ باہر اوکھڑنے پر ڈنڈی کی نسبت کم قطر
ہوتی ہے۔

نمو۔ بال ابتداءً مضغہ میں بشرہ کے طبقۂ مالفیجی کی چھوٹی چھوٹی زیر بالیدگیوں
صورت میں نمو پذیر ہوتے ہیں (تصویر۔ 387 بنت شعریہ (hair germ) جیسا
280 وہ موسوم ہے) اگرچہ اوس سے نہ صرف خاص بال پیدا ہوتا ہے بلکہ جراب شعریہ کے
ی خلیے بھی) ابتداءً تمامتر نرم بڑھتے ہوئے خلیوں سے بنتا ہے جنمیں کے بیرون ترین
یق ترین خلیے استوانی شکل رکھتے ہیں۔ لیکن جلد ہی مرکز میں کے خلیے متمائز ہو کر ایک
بال پیدا کر دیتے ہیں جس پر اندرونی غلاف جذر کی پوشش چڑھی ہوئی ہوتی ہے
جس کا قاعدہ ایک حلیمہ پر قیام رکھتا ہے جسے بنت شعر کے منتہی نے اندر ملفوف

کرلیا ہے اور جو اُدمہ کی توصیلی بافت کے ساتھ تسلسل رکھتا ہے (تصویر (388
چھوٹا بال بڑھتا ہے تو بشرہ کی تہوں کے اندر سے اپنا راستہ آگے آگے نکالتا جا
اور بالآخر بشرہ میں سوراخ کر دیتا اور اس کی برشعری تہ (trichial layer
جھڑ جاتی ہے (صفحہ-268)۔ اس تمام عمل کے دوران میں جراب حقیقی جلد کے اندر
ساتھ حلیمہ کو بھی نیچے لیتی ہوئی گہری بڑھتی جاتی ہے۔

مبادئی شعر (hair-rudiments) حیات جنینی کے تیسرے یا چوتھے
مہینے میں ظاہر ہونا شروع ہوتے ہیں۔ اون کی بالیدگی تقریباً پانچویں یا چھٹے
مہینے میں مکمل پا جاتی ہے اور اون کے بنائے ہوئے باریک بالوں سے ایک
مکمل شعری پوشش تیار ہو جاتی ہے جسے وبرہ (lanugo) کہتے ہیں پیدائش 281
سے چند ہفتوں کے اندر یہ تمام تر جھڑ جاتا ہے اور نئے بال پرانے بالوں سے زیر بالیدگیوں
میں اسی طریقہ پر پیدا ہو جاتے ہیں جیسا کہ پہلے بیان ہو چکا ہے۔

بال فی ماہ تقریباً بقدر نصف انچ کے بڑھتے ہیں۔ وہ جسم کی ساری
سطح پر ملتے ہیں، باستثنائے ہتیلیوں اور تلوؤں (معہ ہاتھ اور پاؤں کی انگلیوں
کے) ہاتھ پاؤں کی انگلیوں کے بعیدی پوروں کی ظہری سطح، اور بیرونی
اعضائے تناسل کے بعض حصوں کے۔ وہ عموماً ترچھے رُخ پر مائل ہوتے
ہیں، اور حبشی اقوام میں تو جرابات شعر بھی بہت کچھ خمیدہ اور تراشوں کے
اندر بال بیضوی یا چپٹے ہوتے ہیں۔ دیگر اقوام میں بھی اختلافات ظاہر ہوتے
ہیں، بالخصوص بالوں کی جسامت میں، اور سیدھے بال والی قوموں کے
بال سب سے زیادہ بڑے یعنے دبیز ترین ہوتے ہیں۔ جلد الراس (scalp) پر بال
مجموعوں کی صورت میں جمے ہوتے ہیں، جیسا کہ اُفقی تراش میں بخوبی نظر
آتا ہے۔ یہاں اون کی تعداد کثیر ترین ہوتی ہے (یعنے فی مربع سنٹی میٹر
۲۰۰ سے ۳۰۰ تک)۔

جب بڑھتا ہوا بال کھینچکر اوکھاڑ ڈالا جاتا ہے تو اوس کی جگہ
فی الفور نیا بال آنا کم از کم بیرونی جانب سے تو شروع نہیں ہوتا، نہ اکھیڑنے
کے چند ہفتوں بعد تک وہ سطح پر نمودار ہوتا ہے۔ اس زمانے میں جراب کی

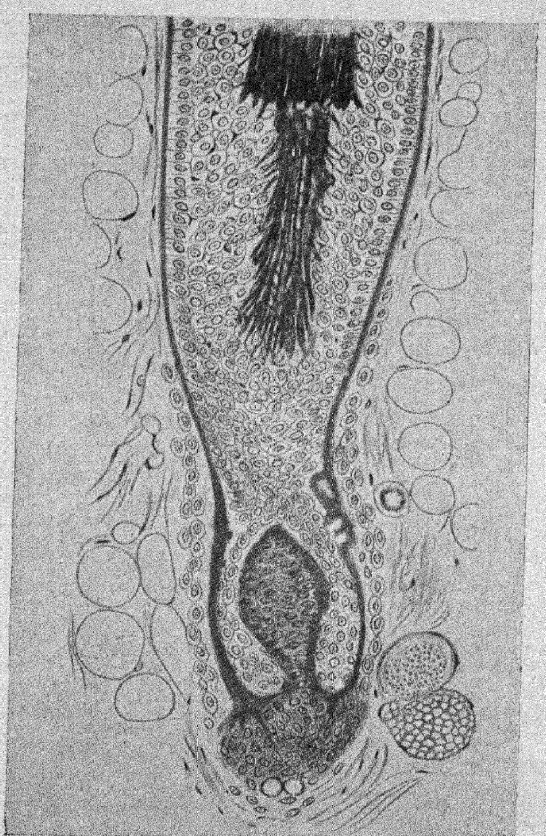

FIG. 385.—LONGITUDINAL SECTION THROUGH THE FOLLICLE OF A HAIR WHICH HAS CEASED TO GROW AND THE ROOT OF WHICH IS UNDERGOING ABSORPTION. Magnified 200 diameters.

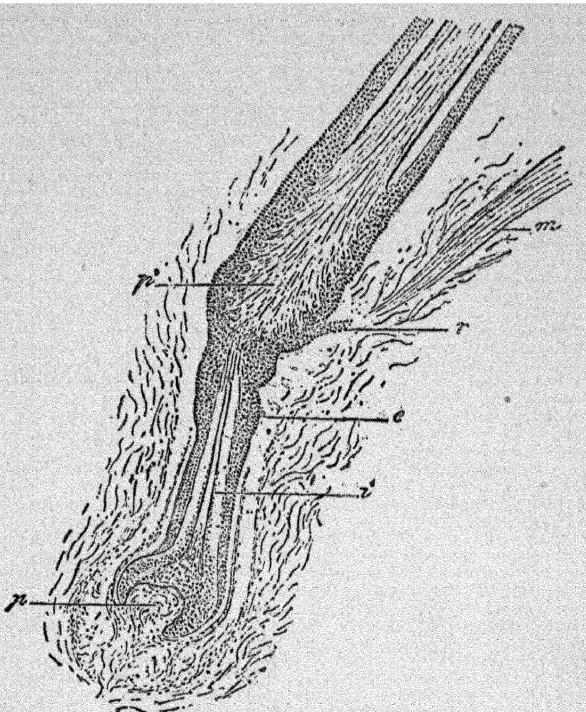


FIG. 386.—FORMATION OF A NEW HAIR IN A DOWN-GROWTH FROM A FOLLICLE IN WHICH THE OLD HAIR IS BECOMING SHED. (Ranvier.)

*p*, papilla of new hair ; *i*,*e*, its inner and outer root-sheaths ; *p'*, root of old hair ; *r* epithelial projection at attachment of arrector pili, *m*,

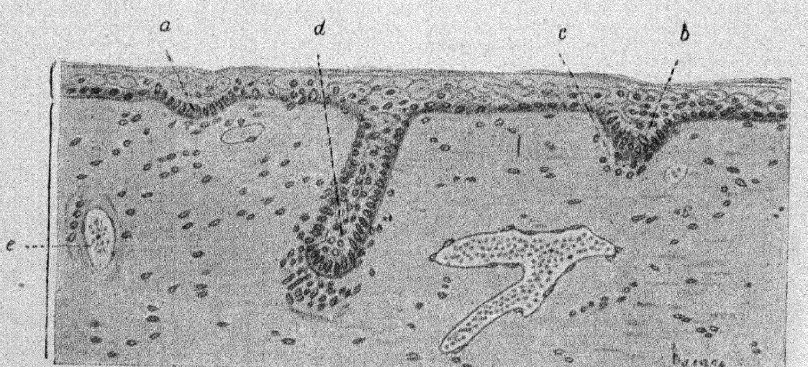


FIG. 387.—HAIR-GERMS IN A SECTION OF THE SCALP OF A HUMAN FŒTUS. (Szymonowicz.) Magnified 230 diameters.

*a*, commencing down-growth of epidermis ; *b*, further stage of down-growth ; *c*, connective-tissue cells beginning to accumulate to produce the dermic coat of the follicle ; *d*, hair-follicle more advanced in development ; *e*, section of a blood-vessel.

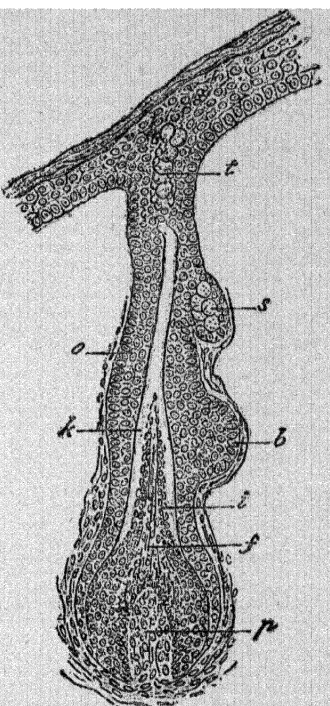


FIG. 388.—DEVELOPING HAIR FROM HUMAN EMBRYO OF FOUR AND A HALF MONTHS. (Ranvier.)

*p*, papilla; *f*, hair-rudiment; *i*, cells from which the inner root-sheath is becoming formed; *k*, keratinised part of inner root-sheath, uncoloured by carmine; *o*, outer root-sheath; *b*, epithelial projection for insertion of arrector pili; *s*, sebaceous gland; *t*, sebaceous degeneration of cells in the part which will become the neck of the follicle. This forms a channel for the passage of the hair-point through the Malpighian layer.

تہ میں خلیوں کے درمیان تیز کیریو کائنیسس واقع ہوکر، اون میں کے بعض خلیے نیا بال پیدا کرنیکے لئے خود کو بتدریج مرتب کرلیتے ہیں۔

**بالوں کے عضلات:۔** ہر بال کی جراب سے ایک چھوٹا عضلہ، سادہ عضلی نت کے بنڈلوں سے بنا ہوا، چسپاں ہوتا ہے arrector pili ناصبۃ الشعر (تصویر 379, ar)۔ یہ عضلہ اوس جانب سے جدہر بال کا نشیب ہوتا ہے، ادمہ کے اوپری حصہ سے نکلکر نیچے کی طرف ترچھا جاتا اور جراب کی تہ کے قریب ایک ابھار سے جو بیرونی لاف جذر کی مقامی بیش افزائش (hypertrophy) سے پیدا ہوجاتا ہے، چسپاں ہوتا ہے۔ جب یہ عضلہ منقبض ہوتا ہے تو بال اور بھی زیادہ کھڑا ہوجاتا ہے اور جراب اوپر کو کھنچ آتی ہے اور نتیجہ یہ ہوتا ہے کہ جلد کی عام سطح پر ایک ابھار سا پیدا ہوجاتا ہے، لیکن اَدمہ کا وہ حصہ جہاں سے یہ چھوٹا عضلہ شروع ہوتا ہے، اسی تناسب سے نیچے کھنچ آتا ہے، اور اس طرح جلد کی وہ ناہموار حالت، جس کو "جلدِ بط" (goose skin) کہتے ہیں، پیدا ہوجاتی ہے۔ ایرکٹر پائلائی عضلہ، دہانۂ جراب اور بشرہ کے درمیان جو مثلث بنتا ہے، اوس میں ہمیشہ ایک غدۂ دھنیہ موجود ہوتا ہے، لہذا ایرکٹر (عضلہ ناصبہ) کے انقباض سے عموماً اس غدہ کا افراز خارج ہوجاتا ہے۔ ان چھوٹے عضلوں میں جو عصبی ریشے پہونچتے ہیں وہ عصب مشارکی سے ماخوذ ہوتے ہیں۔

# جلد کے غدد

**غدد دھنیہ** (sebaceous glands) (تصویر۔379,seb) چھوٹے تھیلی نما غدد ہوتے ہیں، جن کی قناتیں جرابات شعریہ کے دہانوں میں کھلتی ہیں۔ نیز وہ بعض ایسے مقامات میں ملتے ہیں جہاں بال نہیں ہوتے (لبوں کا حاشیہ، بیرونی اعضائے تناسل کے بعض حصے)۔ پپوٹے کے غدد مائبومیہ (meibomian gland) متغیر شدہ دھنی غدے ہیں۔ قنات اور چھوٹی تھیلیوں، ہر دو پر سرحلمی خلیات استر کرتے ہیں اور ان میں سے بعض خلیات شحمی مادے سے پُر ہوجاتے ہیں۔ یہ دھنی مادہ چھوٹی

283

تھیلی کے کہف کے اندر خارج ہوتا ہے، جس کی وجہ غالباً یہی ہے کہ وہ خلیات جن
اندر وہ بنا ہے ٹوٹ پھوٹ جاتے ہیں۔ ایک سے زائد دھنی غدہ ہر جراب شعر
لگا ہوا ہو سکتا ہے۔

غدد دھنیہ بالوں کے بیرونی غلاف جذر سے بروں بالیدگیوں کی صورت
نمودپذیر ہوتے ہیں (تصویر۔ 388,s)۔

غدد عرقیہ (sweat glands) ساری جلد پر وافر تعداد میں ہوتے ہیں، لیکن
ہتھیلیوں اور تلوؤں میں ان کی تعداد سب سے زیادہ ہوتی ہے۔ یہ پیچ نالیوں سے
بنتے ہیں، جو پوست کے عمیق تر حصے میں مسکن رکھتی ہیں۔ ان کی قناتیں ادمہ کے اند
گزرتی اور بشرہ میں سے پیچدار کارک اسکریو کی طرح مجاری بناتی ہوئی سطح پر وا ہو
ہیں (تصویر۔ 389)۔

غدہ کا افرازی حصہ ایک پیچ و خمدار نلی سے بنتا ہے، جو ایک قاعدئی
سے جس پر کعب یا اسطوانی سرحلی خلیوں کی ایک منفرد تہ کا استر ہوتا ہے، بنی ہوئی
ہے، اور سرحلہ اور قاعدئی غشا کے درمیان طولی یا ترچھی ترتیب رکھنے والے ریشے ہو
ہیں (تصویر 390)۔ ان ریشوں کو عموماً عضلی سمجھا جاتا ہے، اگرچہ اس امر کے متعلق کو
قطعی ثبوت موجود نہیں۔ افرازی انبویہ قناۃ کی نسبت بہت زیادہ بڑا ہوتا ہے مؤخرا 285
غدہ کے اندر شروع ہوتی اور ادمہ کو طے کرنے کے لئے غدہ کو چھوڑنے سے پہلے عم
متعدد تلافیف (convolutions) بناتی ہے۔ قناۃ میں ایک سرحلہ خلیوں کی دو یا تی
تہوں سے بنا ہوا ہوتا ہے، جس کے اندر ایک نہایت واضح پوست کا استر ہوتا ہے لیک
عضلی پرت نہیں ہوتی۔ بشرہ کے اندر کا راستہ کوئی حقیقی دیوار نہیں رکھتا بلکہ محض ای
مجری ہے جو سرحلی خلیوں کے درمیان نقب کی طرح واقع ہے۔ بہت بڑے بڑے غ
غدد بغل میں ہوتے ہیں۔

غدد عرقیہ میں عصبی ریشے پہنچتے ہیں، اور ہر غدہ عروق شعریہ دمویہ کا ایک
مختص گچھا رکھتا ہے۔

**کان کے صملاخی غدد** (ceruminous glands) تصویر۔ 391
یہ متغیر شدہ عرقی غدد ہیں۔ ان کا افراز معمولی پسینے کے غدد کے افراز کی طرح آبا

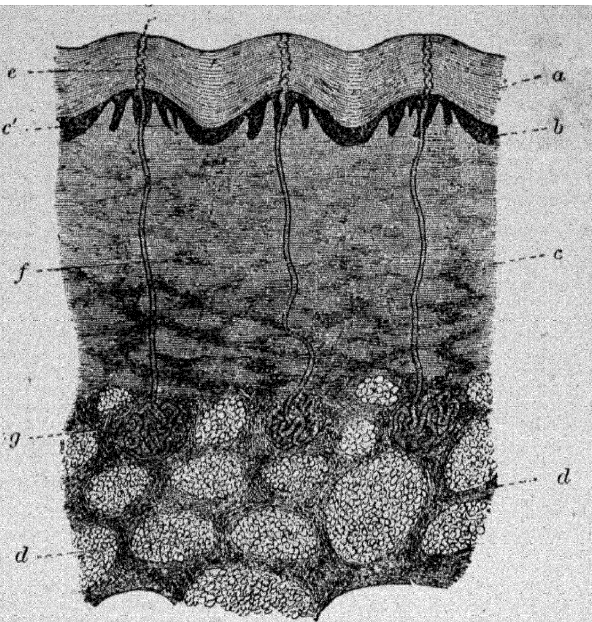


FIG. 389.—SECTION OF SKIN OF PALM, SHOWING POSITION OF SWEAT GLANDS. (Kolliker.)

*a*, *b*, epidermis; *c*, cutis vera; *c'*, papillæ of cutis; *d*, subcutaneous adipose tissue; *e*, channel passing through epidermis; *e'*, its orifice; *f*, duct of gland passing through cutis vera; *g*, coiled tubes of sweat gland.

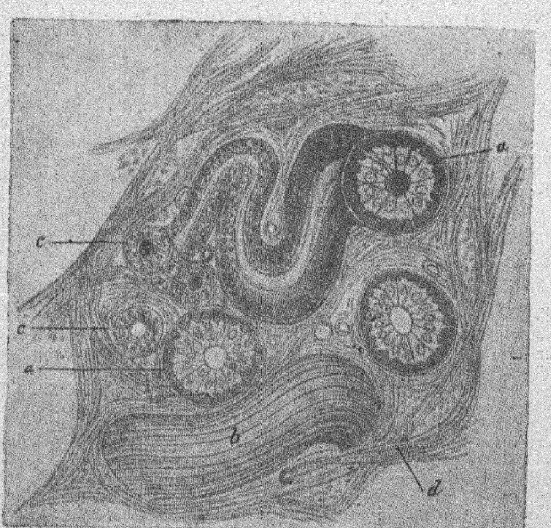


FIG. 390.—SECTION OF A SWEAT GLAND IN THE SKIN OF MAN.

*a*, *a*, secreting tube in section; *b*, a coil seen from above; *c*, *c*, efferent tube; *d*, intertubular connective tissue with blood-vessels. 1, basement-membrane; 2, muscular fibres cut across; 3, secreting epithelium of tubule.




FIG. 391.—SECTION OF CERUMINOUS GLAND OF THE EXTERNAL EAR.
Photograph.

*d*, duct of gland ; it has a spiral course and is therefore cut several times ; it is partly filled with cerumen ; *gl*, secreting tubules of gland ; *s*, extremity of a tubule of a sebaceous gland which extended as the base of the ceruminous gland.




FIG. 392.—SECTION SHOWING THE DUCT OF A CERUMINOUS GLAND ACCOMPANIED BY THE SECRETING TUBULES OF LARGE SEBACEOUS GLANDS.
Photograph.

رنے کے بجائے دُھنی نوعیت کا ہوتا ہے۔ صلاحی غدد بڑے غدد دھنیہ کے ساتھ قریبی
بلاف (association) رکھتے ہیں (تصویر۔ 392)۔

نمو۔ بالوں کی طرح غدد عرقیہ بھی اُدمہ کے اندر بشرہ کے طبقۂ مالیجیہ کی زیر بالید گیوں کی صورت میں پیدا ہوجاتے ہیں۔ وہ حراشیم شعریہ سے اس واقعہ کے باعث ممتاز ہیں کہ اون کی بیرونی ترین تہ کے خلیات شکل میں اُستوانی نہیں ہوتے بلکہ کرّوی یا کثیر السطوح ہوتے ہیں۔ غدد عرقیہ کے حراشیم جو اس طرح بن جاتے ہیں بالآخر اپنے سروں پر پھیلا رکھوکھلے انبوبات میں متغیر ہوجاتے ہیں۔ انبوبات کے عضلی ریشے نیز افرازی سرحلی خلیے بروں اُدمی (ectodermic) ساختیں ہیں۔

# پستانی غدد

## MAMMARY GLANDS

پستانیں ایسے مرکب عنقودی گلٹیاں (racemose glands) ہیں جو متعدد
ناتوں کی وساطت سے حلمہ (nipple) کے راس پر وا ہوتی ہیں۔ قناتیں حلمہ تک پہونچنے سے
راہی پہلے پھیلکر چھوٹے چھوٹے خزینے بنا دیتی ہیں (تصویر۔ 393) اگر اِن کا کھوج پیچھے
طرف لگایا جائے تو معلوم ہوتا ہے کہ ان کی ابتدا تاچکی (saccular) جوفیزوں کے
مجموعوں کی صورت میں ہوتی ہے (تصویر۔ 394) جوفیزوں کی دیواروں میں سرحلہ کی ایک واحد 287
تہ کا استر ہوتا ہے۔ یہ سرحلہ افرازِ شیر کے وقت تو اُستوانی ہوتا ہے لیکن جب افراز
جوفیزوں کو بھر دیتا ہے تو یہ چپٹا ہوجاتا ہے (تصویر 395) میں دودھ کے گلوبے (globules)
اُستوانی خلیوں کے اندر بنتے ہوئے نیز جوفیزوں کے اندر آزادانہ پڑے ہوئے نظر آسکتے ہیں۔ دودھ سے
بھرے ہوئے جوفیزوں اور افراز سے خالی شدہ جوفیزوں کے درمیان نہایت ممیز تفاوت
ہوتا ہے (تصویر۔ 394) معلوم ہوتا ہے کہ تخلیۂ افراز جوفیزے کے اون سادہ عضلی
خلیات کے انقباض سے عمل میں آتا ہے، جو غشائے قاعدی سے ذرا ہی اندر کے طرف مکن

رکھتے ہیں (جیسا کہ غدد عرقیہ میں بھی ہوتا ہے)۔ ایسا انقباض بعض حیوانی خلاصہ جات پر
[(pituitary) کارپس لوٹیم (corpus luteum)] کی دردوں وریدی پچکاری سے
پیدا ہوجاتا ہے۔ آغاز رضاعت lactation میں بڑے بڑے خلیے جن میں چربی کے ذ
موجود ہوتے ہیں (جسیمات صمغہ = colostrum corpuscles) افراد کے اندر نظ
ہیں۔ یہ یا تو سرطانی خلیاتِ مفرزہ کے جدا شدہ حصے ہیں، یا جیسا کہ بعض کا خیال ہے د
کے جسیمات ریقیہ سے مشابہ مہاجر جسیمات ابیض۔

نمو۔ پستانی غدد اوسی طریق سے نمو پذیر ہوتے ہیں جیسے کہ غدد عرقیہ،
باستثناء اس کے کہ ان میں افرازی حصہ پیچ و خمدار اور انبیبی (tubular)
نہیں ہوجاتا۔ دوشیزہ کی پستانوں میں جو فیزے تعداد میں نہایت کم اور چھوٹے
چھوٹے مجموعوں میں ہوتے ہیں لیکن جیسے جیسے کہ حمل کی مدت بڑھتی جاتی ہے
غدی قناتوں میں بکثرت شگوفے پھوٹنے لگتے ہیں اور بہت سے نئے جوفیزے
بنتے اور بڑھتے ہیں، حتی کہ یہ پستانی خطے کی توصیلی بافت کے بیشتر حصے میں نفوذ
کرجاتے ہیں۔ یہ رضاعی غدہ کی تراشوں میں نمو کے مختلف مدارج میں دیکھے
جاسکتے ہیں۔ اختتام رضاعت پر ان میں رجعت قہقری کا عمل واقع ہوتا ہے۔

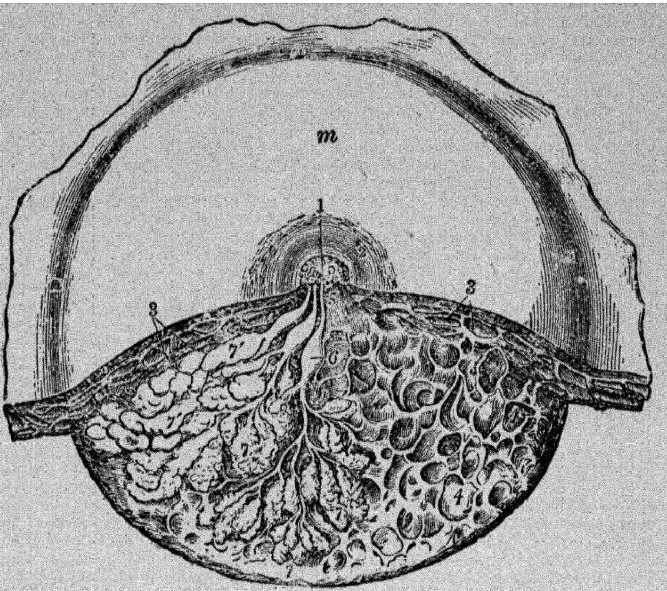


FIG. 393.—A MAMMARY GLAND DISSECTED TO SHOW THE DUCTS DILATED INTO RESERVOIRS BEFORE OPENING UPON THE NIPPLE.

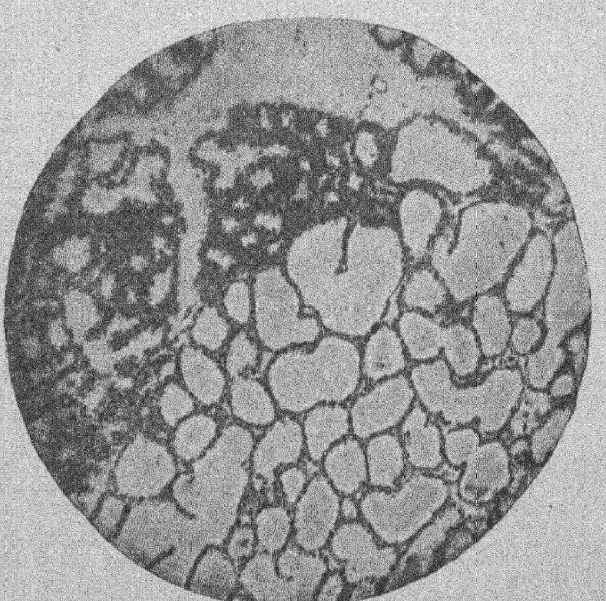

FIG. 394.—SECTION OF TWO ADJACENT MAMMARY GLANDS OF LACTATING CAT, ONE OF WHICH IS FULL OF MILK WHILST THE OTHER HAS BEEN EMPTIED OF ITS SECRETION. Magnified 50 diameters

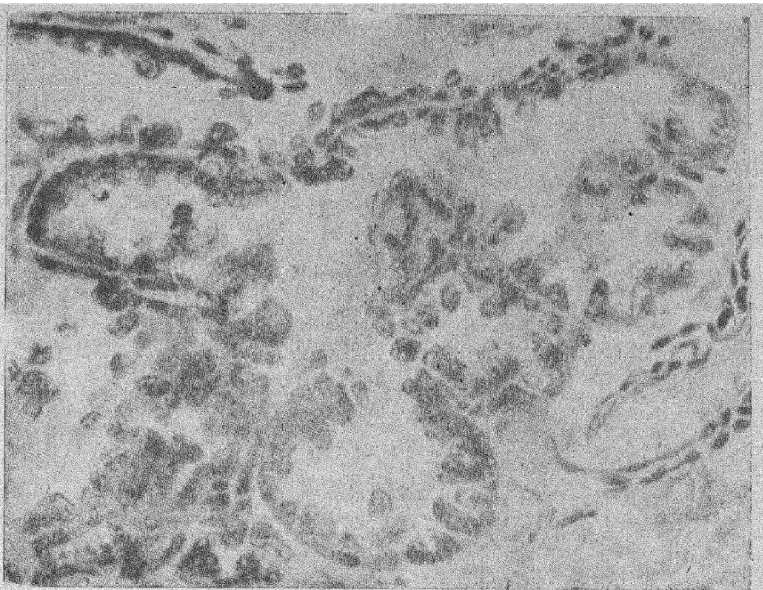

FIG. 395.—ALVEOLI OF MAMMARY GLAND OF LACTATING CAT.
Photograph. Magnified 400 diameters.

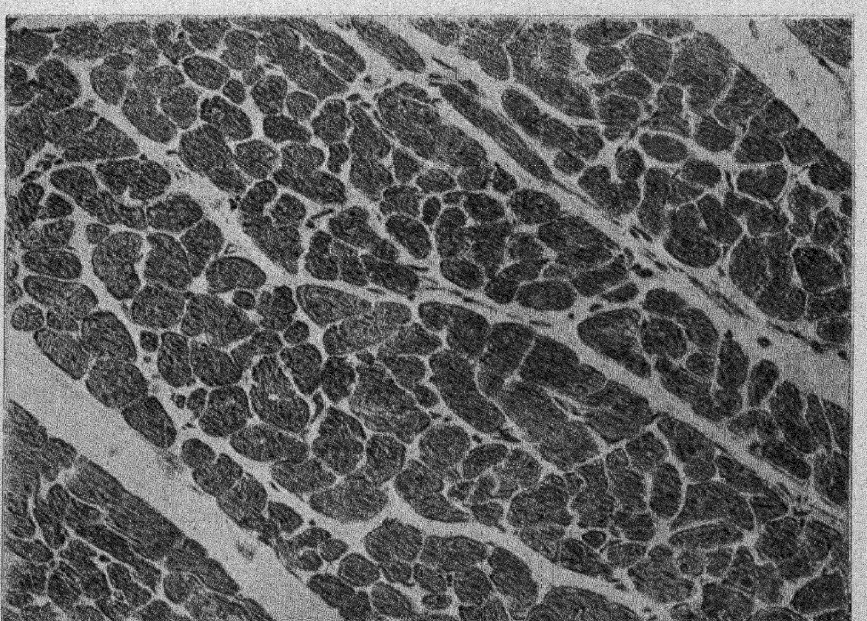

FIG. 396.—SECTION OF MYOCARDIUM. Magnified 200 diameters. Photograph.
Most of the fibres are cut across. Notice the irregular outlines of the fibres and the manner in which they blend laterally with one another; the nuclei in the middle of the fibres; the interstitial connective tissue subdividing the muscular tissue into larger and smaller bundles.

288

# چھبیسواں (۲۶) سبق

## قلب کی ساخت

۱۔ دیوار اُذن (auricle) کی دہازت میں سے ہو کر لی ہوئی تراشوں میں جو فارمال سے ثبت کر لی گئی ہوں بر قلبہ (epicardium) قلب عضلہ (myocardium) اور در قلبہ (endo cardium) کی نسبتی دہازت کو دیکھو۔ بر قلبہ کے نیچے کے عروق دمویہ اور عصبی ریشے دیکھو جو اکثر چربی میں جمے ہوئے ہوتے ہیں۔ اس جھلی کے نیچے کہیں کہیں کوئی عقدہ بھی نظر آجاتا ہے گرد قلبہ (pericardium) اور در قلبہ ہر دو کے نیچے کے پچکدار شبکے بھی دیکھو۔ ایسی تراش کا ایک عام خاکہ تیار کرو۔

۲۔ دیوار البطین (ventricle) میں سے لی ہوئی تراشوں میں بھی یہی نکات قابل ملاحظہ ہیں۔ عضلی ریشے مختلف طور پر قطع ہوئے ہیں۔ جو طولاً قطع ہوئے ہیں اون میں ریشوں کے انشعاب کو اور اون کے دوگونہ اتصال کو یعنے جانباً اور بذریعہ اون کے انشعابات کے دیکھنا چاہئے۔ یہ بھی دیکھو کہ اگرچہ ریشے عرضاً مخطط ہیں لیکن ارادی عضلہ کی نسبت کم واضح طور پر اور نواتے ہر ریشے کے مرکز کے قریب مسکن رکھتے ہیں۔ عرضی خطوط ریشے پر سے نواتوں کے درمیان آڑے گرتے ہوئے بھی نظر آسکتے ہیں یہ عموماً خلیات میں تقسیم ہو جانے کی علامت سمجھی جاتی ہے۔ در قلبہ بالخصوص کالمی کارنی (columnae carnae) کے اوپر پتلا ہوتا ہے۔

۳۔ قلب کے ایک مصراع (valve) میں سے آر پار لی ہوئی تراش۔

۴۔ خرگوش کے قلب کے قلبیہ (endocardium) کا ایک ٹکڑا اشریہ پر پھیلا کر محلولِ نمک میں معائنہ کیا جائے، تو ادنیٰ طاقت سے بلکہ ایک عدسہ (lens) سے اوس میں بڑے بڑے گرہ دار (beaded) ریشوں کا ایک جال نظر آسکتا ہے۔ یہ تراشوں میں بھی دکھلائی دیتے ہیں۔ یہ ریشہائے پرکنجے (fibres of Purkinje) ہیں۔ یہ بڑے بڑے مربع نما خلیات سے بنتے ہیں، جن میں عموماً دو نوات موجود ہوتے ہیں اور محیط کی جانب عرضاً خطِ عضلی جرم ہوتا ہے۔

۵۔ قلب کے عروق لمفائیہ کے برلن بلیو (Berlin blue) سے اشراب کے لئے ایک تحت الجلد پچکاری کی ٹوٹی عضلی جرم کے اندر کسی بھی جگہ چبھو کر اس سیال (رنگ) کو رخنوں کے مابین طاقت کے ساتھ داخل کرسکتے ہیں۔ اس طرح مشرب استدائی عروق لمفائیہ آگے چلکر اُن برآرندہ عروق (efferent vessels) کی طرف لے جاتے ہیں جو بر قلبہ (epicardium) کے نیچے سے گزر کر قاعدہ قلب (base of the heart) کی طرف جاتے ہیں۔

۶ بر قلبہ (epicardium) کو ڈھانکنے والے اور دروں قلبہ (endocardium) پر استر کرنے والے سرملہ کا مطالعہ تارہ عصو کی تہیزات میں کیا جاسکتا ہے جسمیں آب کشیدہ سے دھار کر، پھر نائٹریٹ آف سلور کے تعامل کے بعد دوبارہ دھار کر آخر میں روشنی کا تکشف کرکے الکحل میں حفظ کرلیا گیا ہو۔ سطح کی تراشیں لیکر روغن قرنفل (clove oil) میں گزارنے کے بعد ڈامر میں ترکب کریں۔

---

لہ۔ تراش ۱۔ ۲۔ ۳ میں جن مناظر کا مطالعہ کرنا ہے، وہ سب ایک ہی تہیز میں حاصل کئے جاسکتے ہیں۔ یہ ایک انتصابی تراش میں جسمیں اُذن (auricle) اور بطین (ventricle) کا ایک حصہ اور ان کے درمیان کے اُذنی بطینی مصراع (auriculo-ventricular valve) کا ایک پٹ شامل ہو۔

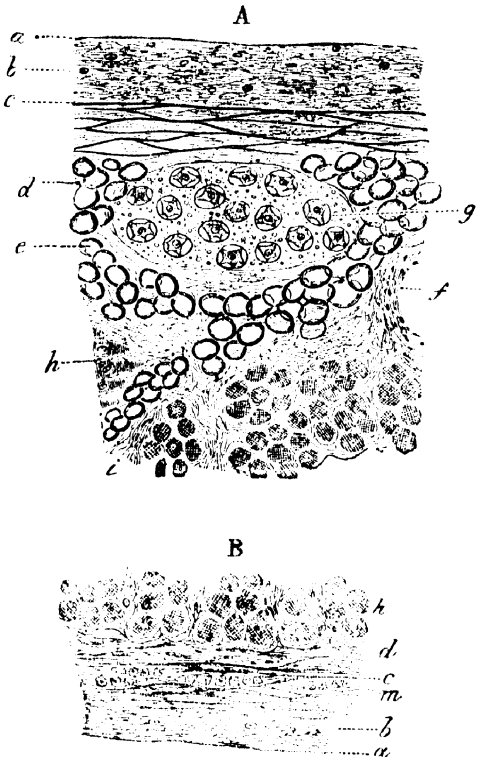


FIG. 397.—SECTIONS OF THE RIGHT AURICLE.

A, epicardium and adjacent part of the myocardium. *a*, serous endothelium in section; *b*, connective-tissue layer; *c*, elastic network; *d*, subserous areolar tissue; *e*, fat; *f*, section of a blood-vessel; *g*, a small ganglion; *h*, muscular fibres of the myocardium; *i*, intermuscular areolar tissue.

B, endocardium and adjacent layer of the myocardium. *a*, lining endothelium; *b*, connective tissue with fine elastic fibres; *c*, layer with coarser elastic fibres; *d*, subendocardial connective tissue continuous with the intermuscular tissue of the myocardium; *h*, muscular fibres of the myocardium; *m*, plain muscular tissue in the endocardium.




FIG. 398.—ENDOCARDIUM COVERING ONE OF THE COLUMNÆ CARNEÆ OF THE RIGHT VENTRICLE. (Mann.)

*a*, endothelium; *b*, connective tissue with elastic fibres; *c*, muscular fibres of myocardium.

## قلب کی عضلی بافت myocardium

(تصویر۔ 396) بطینوں (ventricles) کی بیشتر دیوار اور نیز اذنیں (auricles) کے حصوں کی دیوار بنتی ہے۔ یہ بافت عرضی خطوط رکھنے والے خلیوں سے بنے ہوئے ریشوں کے ایک جال سے بنتی ہے۔ ان خلیوں کی ساخت کا مطالعہ پہلے کیا جا چکا ہے (سترھواں سبق)۔

عضلی بنڈلوں کے درمیانی رخنوں میں جالدار بافت کی بہت بڑی مقدار موجود ہوتی ہے، جس میں کثیر التعداد عروق شعریہ دمویہ اور حفرزی عروق لمفائیہ (lacunar lymphatics) دوڑتے ہیں۔

**برقلبہ** (epicardium) قلب عضلہ پر بیرونی جانب سے غشاء مصلی کی ایک تہ چڑھی ہوئی ہوتی ہے، جس کو برقلبہ (epicardium) یا قلبی گرد قلبہ (cardiac pericardium) کہتے ہیں، اور جو دیگر اغشیۂ مصلیہ کی طرح توصیلی بافت 289
اور لچکدار ریشوں سے بنی ہوئی ہوتی ہے۔ موخر الذکر اس کے عمیق تر حصوں میں کثیر ترین تعداد میں ہوتے ہیں۔ برقلبہ کے نیچے قلب کے عروق دمویہ، اعصاب، اور عروق لمفائیہ دوڑتے ہیں اور یہ اوس جالدار اور شحمی بافت میں مفروش ہوتے ہیں جو عضلی بنڈلوں کے درمیان کی ایسی ہی ساخت کے ساتھ مسلسل ہوتی ہے۔ اس جھلی کی آزاد سطح مصلی دروں حلمہ (serous endothelium) سے ڈھکی ہوئی ہوتی ہے۔

**قلب کا درحلمہ یا دروں قلبہ** (endocardium) قلب کے کمھوں میں استر کرنے والی جھلی جس کو دروں قلبہ (تصویر۔ 397-B) کہتے ہیں، ایسی ساخت رکھتی ہے جو گرد قلبہ سے زیادہ مغائر نہیں ہوتی۔ یہ ایک فرشی سرحلمہ (دروں حلمہ) کا، جو غشاء مصلی کے دروں حلمہ سے مماثل ہوتا ہے استر رکھتا ہے۔ اس کی ترکیب میں توصیلی بافت شامل ہوتی ہے، جس کے ساتھ اس کے عمیق تر حصے میں لچکدار ریشے بھی ہوتے ہیں، اور بعض حصوں میں ان ریشوں کے درمیان چند ایک سادہ عضلی ریشے بھی مل سکتے ہیں۔ گاہے دروں قلبہ کے نیچے چربی بھی پائی جاتی ہے۔

بعض حیوانات، مثلاً بھیڑ اور بیل، میں دروں قلبہ کے نیچے بڑے بڑے دانوں والے سہکوں (trabeculae) کا ایک جال ہوتا ہے۔ یہ سہکیں صاف خلیوں سے

بناتی ہیں، جو برابر سرا اور جانباً ہر دو طریقوں سے جڑے ہوئے ہوتے ہیں اور جن کے
میں عموماً دو نواتے ہوتے ہیں، لیکن خلیہ کا محیطی حصہ عرضاً مخطط عضلی بافت سے بنتا ہے۔
سہکوں کو ریشہائے پر کنجے (تصویر 399) کہتے ہیں۔ یہ ایسے قلبی خلیوں سے بنتے ہیں
محض اپنے محیطی حصے میں مبدل ہو کر مخطط عضلہ بنگئے ہوں اور جن کا غیر مبدل حصہ 290
بڑھتا رہا ہو حتیٰ کہ اوس نے ایک بڑی جسامت اختیار کر لی ہو۔ انسان میں واضح ریشہ
پر کنجے نہیں دیکھے جاتے، لیکن بطینوں کے اندرونی تریں عضلی ریشے نسبتہً باہر والے ریشوں
زیادہ بڑے ہیں نیز وہ کسیقدر دیر سے نمو پاتے ہیں۔ (J. B. MacCallum)۔

اُذنی بطینی بنڈل۔ ایسے عضلی ریشے جن میں بقیہ قلبی عضلہ
کی نسبت کمتر تفرق (Differentiation) نمایاں ہے، ابتداءً ایشلی
کینٹ (Stanley Kent) نے بیان کر کے بتلایا کہ یہ اُذنین کے عضلہ اور بطینوں
کے عضلہ کے درمیان ایک پل نما ارتباط پیدا کر دیتے ہیں۔ انسان اور دیگر
حیوانات میں ایسے ریشے عموماً ایک محدود لچھی (fasciculus) میں مجتمع
ہو جاتے ہیں، جس کو اُذنی بطینی بنڈل (auriculo-ventricular
bundle) کہتے ہیں (W. His Junr)۔ یہ بنڈل دائیں اُذن کی دیوار
فاصل پر کے ایک صغیرہ نما تودے سے جسے کریب توارا (Node of
Tawara) کہتے ہیں شروع ہو کر اُذنین کے درمیان کے فاصل تک پھیلتا
ہے جہاں وہ دو شاخہ ہو جاتا ہے۔ ایک شاخ ہر بطین کو پہنچتی ہے اور
اوس کی اندرونی سطح پر ریشوں کے ایک جال کے ساتھ، جو بھیڑ میں
ریشہائے پر کنجے کی صورت میں ظاہر ہوتی ہے، مسلسل ہو جاتی ہے۔ اس
بنڈل پر اور اس کی تمام شاخوں پر توصیلی بافت کا ایک خاص غلاف
چڑھا ہوا ہوتا ہے جسے رنگین سیال سے مشرب کیا جا سکتا ہے اس ترکیب
سے اس سارے نظام کو عملاً دکھلانے کے لئے بہترین ذریعہ حاصل ہو جاتا
ہے (Aagard)۔ بطینوں پر کے پھیلاؤ کے علاوہ اسی ساخت کی ایک
اور اطالت (prolongation) دائیں اُذن میں ہوتی ہے جو ایک
دوسرے صغیرہ نما تودے (Node of Keith and Flack) میں،

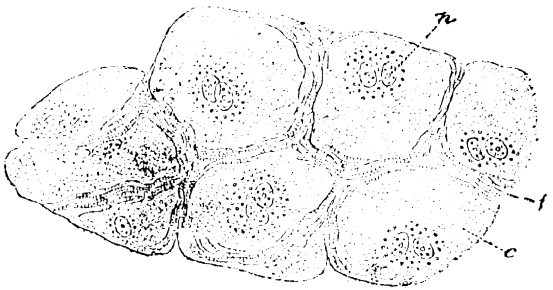


FIG. 399. FRAGMENT OF THE NETWORK OF PURKINJE'S FIBRES FROM THE VENTRICULAR ENDOCARDIUM OF THE SHEEP. (Ranvier.)
*c*, clear cell body; *n*, nuclei; *f*, striated fibrils.

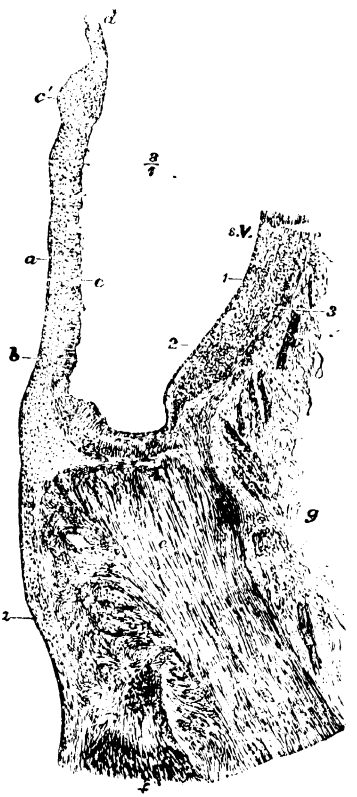


FIG. 400.—SECTION THROUGH ONE OF THE FLAPS OF THE AORTIC VALVE, AND PART OF THE CORRESPONDING SINUS OF VALSALVA, WITH THE ADJOINING PART OF THE VENTRICULAR WALL. (From a drawing by Victor Horsley.)

*a*, endocardium prolonged over the valve; *b*, subendocardial tissue; *c*, fibrous tissue of the valve, thickened at *c'* near the free edge; *d*, section of the lunula; *e*, section of the fibrous ring; *f*, muscular fibres of the ventricle attached to it; *g*, loose areolar tissue at the base of the ventricle; *s.V.*, sinus of Valsalva; 1, 2, 3, inner, middle, and outer coats of the aorta.




FIG. 401. SECTION (LONGITUDINAL) OF AORTIC VALVE HUMAN. (Mann.)

1. PART CONTINUOUS WITH ENDOCARDIUM.
2. PART CONTINUOUS WITH AORTIC WALL.

*a*, endothelium; *b*, elastic layer; fibrous layer with many elast fibres; *d*, line of junction ventricular and aortic portion *e*, compact fibrous tissue with fi elastic fibres; *f*, endothelium an elastic lamina.



FIG 402.—ENDING OF MYELINATED NERVE FIBRES, PROBABLY DERIVED FROM THE VAGUS IN A SMALL CARDIAC GANGLION (Dogiel)

The ganglion cells are not represented

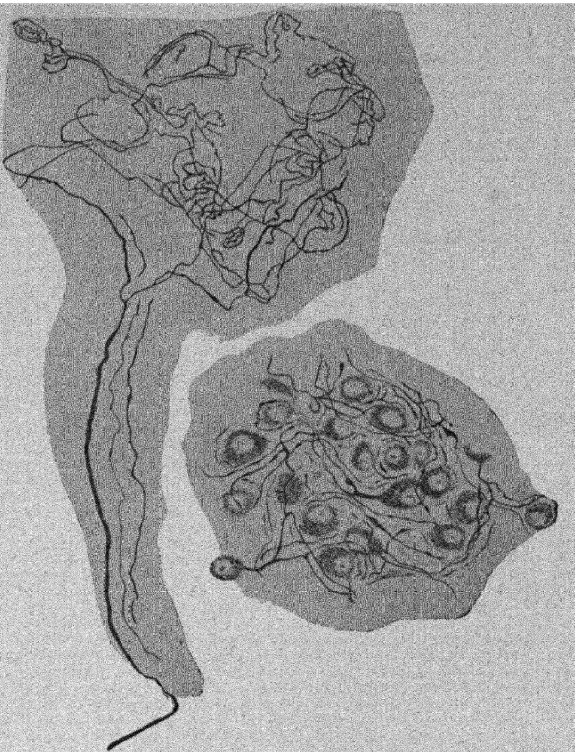

FIG. 403. FIG. 404.

FIG. 403.—ENDING OF NON-MYELINATED NERVE-FIBRES IN A SMALL GANGLION OF THE HEART. (Dogiel.)

The ganglion-cells are not represented.

FIG. 404.—A SMALL GANGLION FROM THE HEART, SHOWING THE GANGLION CELLS AND THEIR PROCESSES. (Dogiel.)

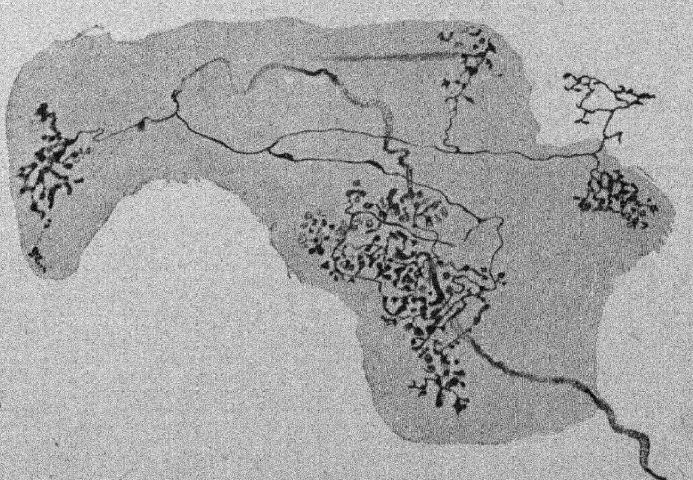

FIG. 405.—TERMINATION OF AN AFFERENT NERVE-FIBRE IN THE ENDOCARDIUM. (Dogiel.)

جو سپیریر وینا کیوا (Superior Vena Cava) کے مدخل کے قریب ہی ہوتا ہے، شروع یا ختم ہوتا ہے۔ اُذنی بطینی بنڈل اُذنین کے انقباضات کو بطینوں تک پہونچانے کا اور اس طرح بطینوں کے توازن (rythm) کی باقاعدگی (regularity) کو برقرار رکھنے کا کام سرانجام دیتا ہے جب یہ بنڈل تجربۃً منقطع کردیا جاتا یا مرض کے باعث مسدود ہوجاتا ہے تو یہ نشر (propagation) بھی ناممکن ہوجاتا ہے۔ اور ایسی صورت میں بطینوں کی ضربات (beats) کا توازن اُذن کے مقابلے میں بہت زیادہ سست ہوجاتا ہے۔

**قلب کے مصراع** (valves) یعنی کواڑیاں دروں قلبہ کے دہراوں سے کو توسیلی بافت تقویت بخشتی ہے، بنتی ہیں (تصاویر۔ 400, 401) یہ بافت ع کی آزاد کور کے قریب ایک دبازت بنادیتی ہے (c)۔ اُذنی بطینی مصراع کے رے کے قریب اُذن کی عضلی بافت تھوڑے فاصلہ تک مصراعوں کے اندر جاتی ہوئی ی ہے۔ جنین میں یہ مصراع تقریباً تمامتر عضلی ہوتے ہیں۔

قلب کے اعصاب، اذنین اور بطینوں ہر دو کے بر قلبہ کے نیچے دکھائی دیتے مقدم الذکر مقام پر وہ کچھ کچھ فاصلوں پر چھوٹے چھوٹے عقدوں کے ساتھ مربوط تے ہیں (تصویر۔ 397, A, g)، (تصاویر۔ 402, 403, 404) عقدی خلیات کے اُسطوانے عضلی جرم میں گزرتے اور باریک ریشوں میں منشعب ہوکر بالیدہ منتہی سروں میں جو براہ راست عضلی ریشوں سے لگے ہوئے ہوتے ہیں، اختتام پذیر اتے ہیں (تصویر۔ 287، صفحہ 206)۔ دوسرے لب پوش ریشے غالباً درآرندہ نوعیت دروں حلمہ میں پیچیدہ انشعابات کی صورت میں مختتم ہوتے ہیں (تصویر 405) (Smirnow, A. S Dogi

قلب کے عروق دمویہ کی تعداد نہایت کثیر ہوتی ہے۔ وریدوں میں جنکی اریں پتلی ہوتی ہیں، شعری ساخت (صرف دروں حلمہ ۲۵ء ملی میٹر کا قطر رکھنے لے عروق میں بدستور برقرار رہتی ہے۔ عروق دمویہ کے ساتھ ساتھ کثیر التعداد دق لمفائیہ جاتے ہیں جو قلبی محیط قلبہ اور دروں قلبہ کے نیچے ضفیرے بناتے ہیں،

294

قلب عضلہ (myocardium) کے لمفائی سروق عضلی ریشوں کے درمیان کی توصلی یافت میں حفریزی فضاؤں کے اندر مشکن رکھتے ہیں۔ قلب عضلہ کے برم کے اندر رنگین سیال کے اشراب سے اون کو فی الفور منکشف کیا جا سکتا ہے۔ سیال ان فضاؤں سے برقلبہ اور وروں قلبہ کے سروق لمفائیہ میں چلا جاتا ہے۔

# ستائیسواں سبق

295

## حنجرہ LARYNX قصبۃ الریہ TRACHEA اور شش LUNGS

۱۔ ٹریکیا اور لیرنکس کی تراشوں میں اسطوانی حدبی سرحلیہ قاعدی غشا (جو انسانی قصبہ اور حنجرہ میں کچھ دبازت رکھتی ہے) غشائے مخاطی کی لمف آسا بافت (lymphoid tissue) اس سے باہر کی لچکدار بافت، اور بالآخر اوس غشائے لیفی کا جس میں کریاں موجود ہوتی ہیں، معائنہ کرو۔ غشائے مخاطی اور زیر مخاطی جالدار بافت میں چھوٹے مخاطی غدد کو تلاش کرو جن کی قناتیں سطح پر وا ہوتی ہوئی نظر آسکتی ہیں۔ ٹریکیا کی پشت پر سادہ عضلی ریشوں کو جو عرضی ترتیب رکھتے ہیں دیکھو۔ ممکن ہے کہ ان سے باہر کی طرف نسبتۃً بڑے غدد مخاطیہ بھی موجود ہوں۔

۲۔ پھیپھڑے کی تراشوں میں جو فیزون (alveoli) کو دیکھو جو گروہوں میں مجتمع ہیں قعات یا ہوائی تھیلیاں (infundibula or air sacs) شعبی انبوبات (bronchial tubes) کی تراشوں کو تلاش کرو جن میں سے بعض طولاً کٹی ہوئی اور اپنے اختتام پر جو فیزی راہوں میں ملتی ہوئی، اور بعض عرضاً کٹی ہوئی ہوں گی۔ ہر انبوبہ میں دیکھو کہ اندر کی طرف حدبی سرحلیہ ہے، اس کے بعد ایک غشائے مخاطی ہے جس میں کثیر التعداد لچکدار ریشے اور اکثر پٹھیاں ہوتی ہیں۔ اس کے بعد مدور عضلی ریشوں کی تہ ہے اور اس کے باہر ڈھیلی لیفی بافت ہے، جس میں نسبتۃً بڑے شعبی انبوبات میں کری کے ٹکڑے مفروش دکھائی

دیکھتے ہیں۔ توصیلی بافت کے اندر چھوٹے چھوٹے مخاطی غدد کو بھی بغور دیکھا جائے جو اپنی قناتیں دوسری تہوں میں سے ہو کر اندرونی سطح پر وا ہونے کے لئے بھیج رہے ہیں۔ دیکھو کہ ہر شعبی انبویہ کے ساتھ ساتھ ہمیشہ پلمونری آرٹری (pulmonary artery) کی ایک شاخ جاتی ہے۔

جوفیزوں کی تراشوں میں عروق شعریہ کو درمیانی فاصلات کی ایک جانب سے دوسری جانب جاتا ہوا دیکھو اور اون مقامات پر جہاں کسی جوفیزہ کی پتلی دیوار چپٹی کٹی ہوئی نظر آئے دیوار پر عروق شعریہ دمویہ کا جال دیکھو۔ آرسین کے ساتھ رنگی ہوئی تراشوں میں لچکدار ریشے ظاہر ہو گئے ہیں، جوفیزوں کے اندر کہیں کہیں نوات دار جسیمات جن کے مخزنایہ میں سیاہ ذرات موجود ہیں نظر آسکتے ہیں۔ یہ خلیات آکلہ (phagocytes) ہیں جو عروق دمویہ والمفائیہ سے ہجرت کر چکے اور تنفس میں اندر لئے ہوئے کاربن کے ذرات کو اپنے اندر داخل کر چکے ہیں۔ یہ جسیمات پھیپھڑے کی بافت کے اندر جا سکتے ہیں کیونکہ ایسے ہی خلیے اوس میں بھی نظر آتے ہیں۔ ایک یا زاید شعبی انبویات کی دیوار کے کچھ حصے کا نیز ایک یا دو جوفیزوں کا نقشہ کھینچو۔

۳۔ جوفیزوں کی جسامت اور ترتیب سایک میں (casts) بہترین نظر آتی ہے جو پھیپھڑے کو رنگین جیلاتین سے بہ اعتدال پھلا دینے اور ۵ فیصدی الکحل میں رکھنے کے بعد اوس کی قاشیں کاٹ کر اون پر سے چھیل لئے یا اون میں سے دبا کر نکال لئے جائیں۔

۴۔ جوفیزوں کے سرحلہ کا مطالعہ ایک تازہ پھیپھڑے کی تراشوں میں کیا جا سکتا ہے جس کے خلیات ہوائیہ (air cells) جیلاتین اور نائٹریٹ آف سلور کے مخلوط سے بھر دیے گئے ہوں۔ تراشیں انجمادی خورد تراش (freezing microtome) سے تیار کر کے اون کا ترکب گلیسرین میں کیا جائے۔ شیشۂ محافظ لگانے کے بعد تجہیز کو گرم کر لیا جائے تاکہ جیلاتین پگھل جائے دھوپ میں کھلا رکھنے پر چاندی مرجوع (reduced) ہو جاتی ہے۔

۵۔ پھیپھڑے کی ایک ایسی تراش کا ترکب کرو جس میں راوی عروق

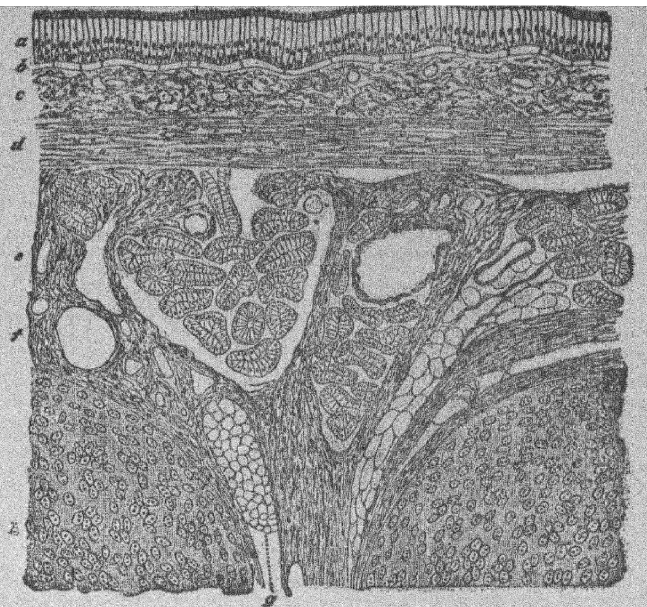


FIG. 406.—LONGITUDINAL SECTION OF THE HUMAN TRACHEA, INCLUDING PORTIONS OF TWO CARTILAGINOUS RINGS. (Klein.) Moderately magnified.

*a*, ciliated epithelium; *b*, basement-membrane; *c*, superficial part of the mucous membrane, containing the sections of numerous capillary blood-vessels and much lymphoid tissue; *d*, deeper part of the mucous membrane, consisting mainly of elastic fibres; *e*, submucous areolar tissue, containing the larger blood-vessels, small mucous glands (their ducts and alveoli are seen in section), fat, etc.; *f*, fibrous tissue investing and uniting the cartilages; *g*, a small mass of adipose tissue in the fibrous layer; *h*, cartilage.

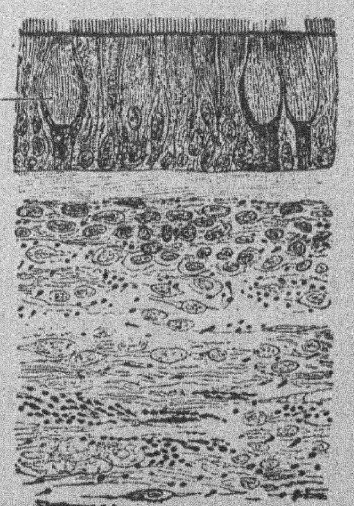


FIG. 407.—MUCOUS MEMBRANE OF LARYNX. (Merkel.)

*g*, a goblet-cell amongst the ciliated epithelium-cells; *b*, basement-membrane; *l*, lymphoid tissue; *c*, elastic fibres, cut across.

مشرب کر لئے گئے ہوں ادنیٰ طاقت سے عروق کی
عام ترتیب کا اور اعلیٰ طاقت سے جوفیزوں کی عروق شعریہ کے جال کا
مطالعہ کرو۔ دیکھو کہ وریدیں شریانوں سے علٰحدہ جاتی ہیں۔ ایک دو متصلہ
جوفیزوں کی شعری جال کا خاکہ کھینچو۔

# قصبۃ الریہ اور حنجرہ

## The Trachea and Larynx

قصبۃ الریہ یا ہوا کی نالی ایک لیفی عضلی انبوبہ ہے جس کی دیوار C کی
شکل کے غضروفی حلقوں کے باعث جو ریشہ دار بافت میں مفروش ہوتے ہیں کسیقدر
296 مواررن جاتی ہے۔ عضلی بافت جو سادہ قسم کی ہوتی ہے ایک چپٹا بند بنا دیتی ہے جسکے
شیشے انبوبہ کی پشت پر عرضاً دوڑتے ہیں۔ حنجرہ اور قصبۃ الریہ دونوں ایک غشائے مخاطی کا
جس کی اندرونی سطح پر ہدبی سرحلہ ہوتا ہے استر رکھتے ہیں (قصادیر۔ 406, 407) سرحلی
خلیوں میں جن کا بیان پہلے ہو چکا ہے (آٹھواں سبق) ساغر نما خلیات بھی ہوتے ہیں۔ یہ
ایک دبیز قاعدی غشا پر قیام رکھتے ہیں۔ غشائے مخاطی کا ادمہ فضائی اور لمف آسا بافت
سے بنتا ہے اور اوس میں کثیر التعداد عروق دمویہ و لمفائیہ موجود ہوتے ہیں۔ اوس کے
عمیق ترین حصے میں طولی لچکدار ریشوں کی ایک نہایت واضح پرت ہوتی ہے۔ قصبہ کی
دیوار میں بہت سے چھوٹے چھوٹے غدد مخاطی اور مخلوط مخاطی مصلی پائے جاتے ہیں۔ وہ یا تو
غشائے مخاطی کے اندر یا زیر مخاطی فضائی بافت میں یا بالآخر قصبہ کی پشت پر عرضی عضلی
ریشوں کی بیرونی جانب ہو سکتے ہیں۔

قصبہ کی دو خاص تقسیمیں یعنے دائیں اور بائیں شعبتیں (bronchi) خاص انبوبہ سے
بالکل مماثل ساخت رکھتی ہیں۔

حنجرہ (larynx) جہانتک کہ غشائے مخاطی کا تعلق ہے قصبہ سے مشابہت
رکھتا ہے۔ اس میں بھی ہدبی سرحلہ کا استر ہوتا ہے لیکن حقیقی صوتی حبلات

(true vocal cords) اور بکّی (epiglottis) پر نیز مزمار (glottis) سے ا
حصّے میں جا بجا طبقانی سرحلہ پایا جاتا ہے۔ بہ استثنائے صوتی حبلات کے اوپر کے سرحلہ کے
297 سرحلہ میں عقود ذائقہ (taste-buds) واقع ہو سکتے ہیں۔ سرحلہ میں کثیر التعداد اعصا
مختتم ہوتے ہیں (دیکھو تصویر ۲۷۳، صفحہ ۱۹۹)
298 حقیقی صوتی حبلات باریک لچکدار ریشوں سے بنتی اور طبقاتی سرحلہ سے
ڈھکی ہوئی ہوتی ہیں۔
لیف آسا بافت بطین مارگیگنی (ventricle of morgagni) (تصویر 3 d)
کی غشائے مخاطی میں بالخصوص کثرت سے ہوتی ہے۔ اس کہفہ میں اور اس سے ا
رکھنے والی تاچک (sacculus) کے کہفہ میں غدد مخاطیہ بڑی تعداد میں وا ہوتی ہیں۔
299 قصبہ کی کرّیاں نیز حنجرہ کی تھائرائڈ کرکائڈ اور ایری ٹنائڈ کرّیاں زج
ہیں۔ عمر کی زیادتی کے ساتھ ان سب میں تعظم واقع ہونے کا امکان ہوتا ہے۔ بکّی
غضاریف سانٹورینی (santorini) و رسبرگ (wrisberg) لچکدار رشہ کوی سے
ہیں۔ یہی حال ایریٹنائڈ کرّی کے بالاترن حصّے کا اور اوس کے زائدۂ صوتہ
(vocal process) کی نوک کا ہے۔

# پھیپھڑے

## THE LUNGS

پھیپھڑے شعبی انبویوں کے انشعابات اور اون کے انتہی پھیلاؤں سے
ہیں۔ یہ تاچک دار (saceulated) فراخیرنے جھنڈ لٹک (ہوائی تاچے air sacs) قمعا
(infundibula) بنا دیتے ہیں اور ہر جگہ چھوٹے چھوٹے ناہموار تیم کردی ابھاروں۔
چھائے ہوئے ہوتے ہیں جن کو ریوی جوفیزے (pulmonary alveoli)
خلیات ہوائیہ (air cells) کہتے ہیں۔
شعبی انبویات (BRONCHIAL TUBES) (تصاویر 409 to 413)

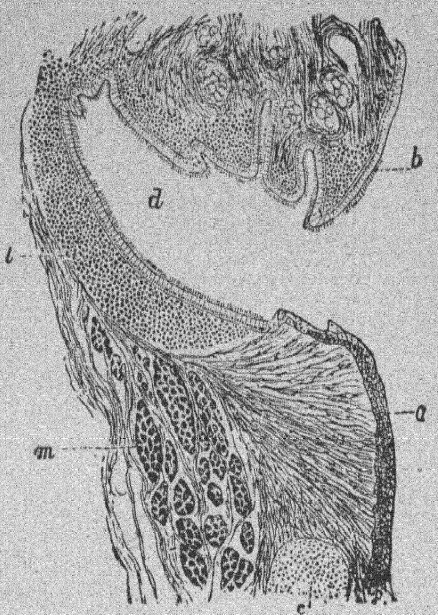


408. 408.—LONGITUDINAL SECTION THROUGH THE VENTRICLE OF THE LARYNX OF A CHILD. (Klein.)

*a*, true vocal cord ; *b*, false vocal cord ; *c*, nodule of cartilage ; *d*, ventricle of Morgagni; *l*, lymphoid tissue ; *m*, thyro-arytenoid muscle.

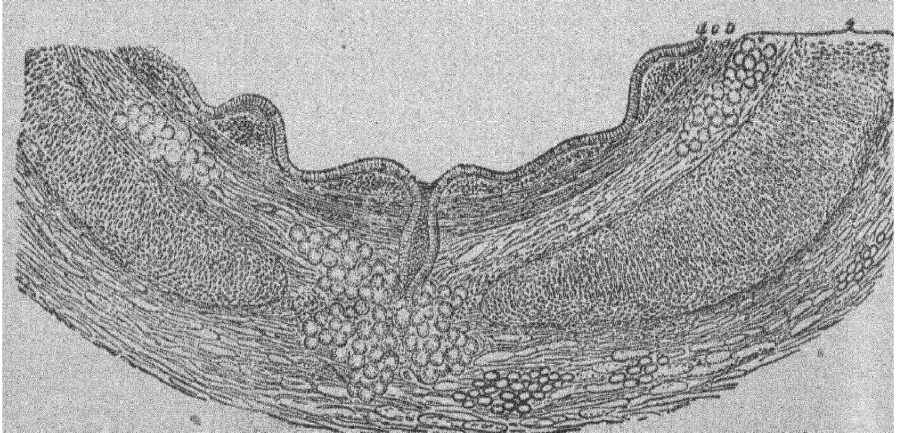

FIG. 409.—PORTION OF A TRANSVERSE SECTION OF A BRONCHIAL TUBE, HUMAN, 6 MM. IN DIAMETER. (F. E. Schultze.) Magnified 30 diameters.

*a*, cartilage and fibrous layer with mucous glands, and in the outer part, a little fat ; in the middle, the duct of a gland opens on the inner surface of the tube ; *b*, annular layer of involuntary muscular fibres ; *c*, elastic layer, the elastic fibres in bundles which are seen cut across ; *d*, columnar ciliated epithelium.

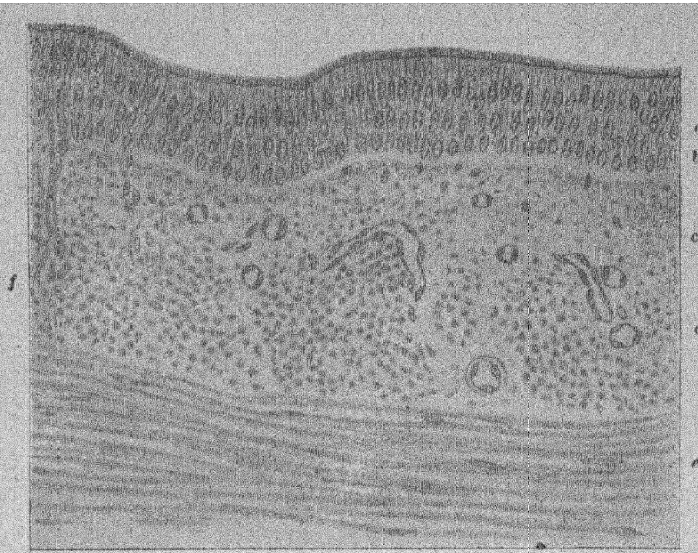


FIG. 410.—SECTION OF PART OF A BRONCHIAL TUBE. Magnified 200 diameters.

*a*, ciliated epithelium; *b*, basement membrane; *c*, superficial part of mucous membrane, with fine elastic fibres; *d*, deeper part with numerous coarser fibres; *e*, plain muscle of bronchus; *f*, duct of gland passing through mucous membrane. The section is slightly oblique.

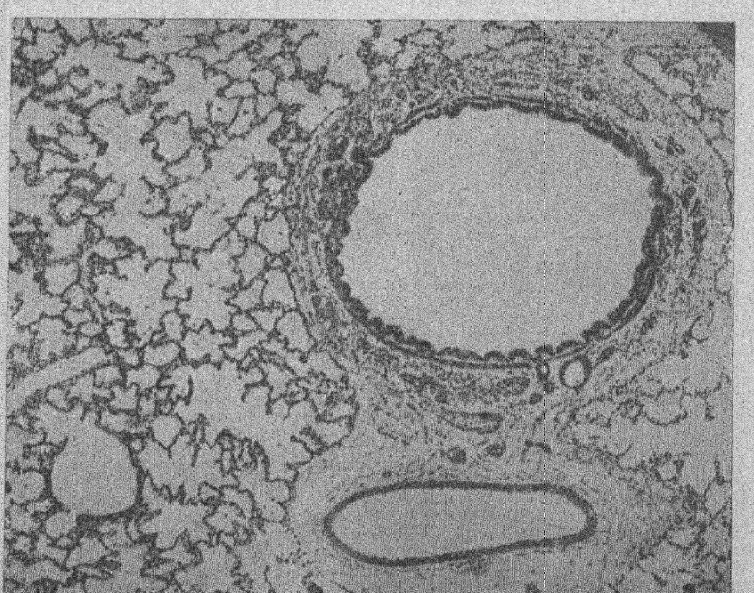

FIG. 411.—SECTION OF LUNG, DOG, SHOWING A MODERATE SIZED BRONCHIAL TUBE WITH THE BRANCH OF THE PULMONARY ARTERY ACCOMPANYING IT. Photograph. Magnified 50 diameters.

Some of the adjacent pulmonary tissue is included in the section, and presents a characteristic appearance.

FIG. 336.—THIN SECTION OF SPLEEN PULP OF CHILD HIGHLY MAGNIFIED SHOWING THE MODE OF ORIGIN OF A SMALL VEIN IN THE INTERSTICES OF THE PULP. Magnified 400 diameters.

*a* Blood in pulp. *a'* Blood in vein. *b* phagocyte in vein. *c* branched cell of pulp. *d* phagocytic splenic cell.

FIG. 337.—A MULTINUCLEATED GIANT CELL FROM THE SPLEEN OF A KITTEN. Magnified 400 diameters.

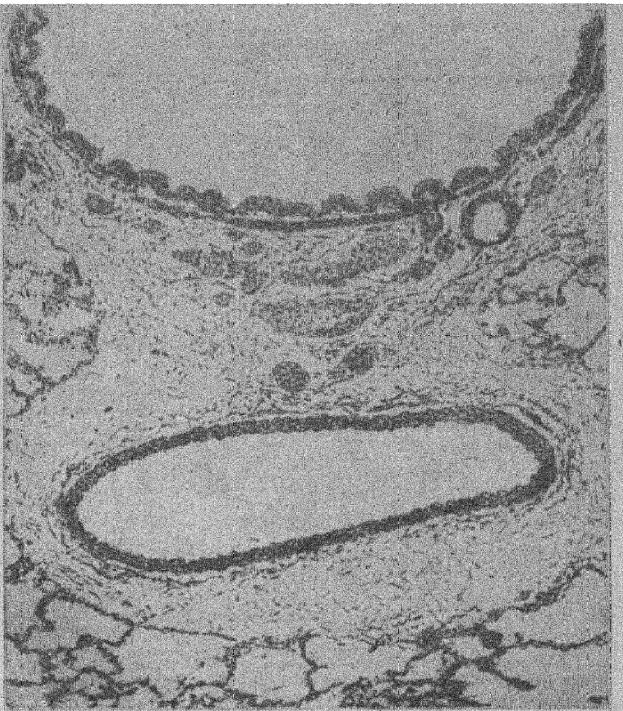

FIG. 412.—PART OF THE SECTION SHOWN IN THE PRECEDING FIGURE MAGNIFIED 200 DIAMETERS.

In the bronchial tube, the epithelium, the circular muscular fibres, parts of mucous glands and two small pieces of cartilage can be seen. The corrugations of the mucous membrane are caused by post-mortem contraction of the circular muscle.

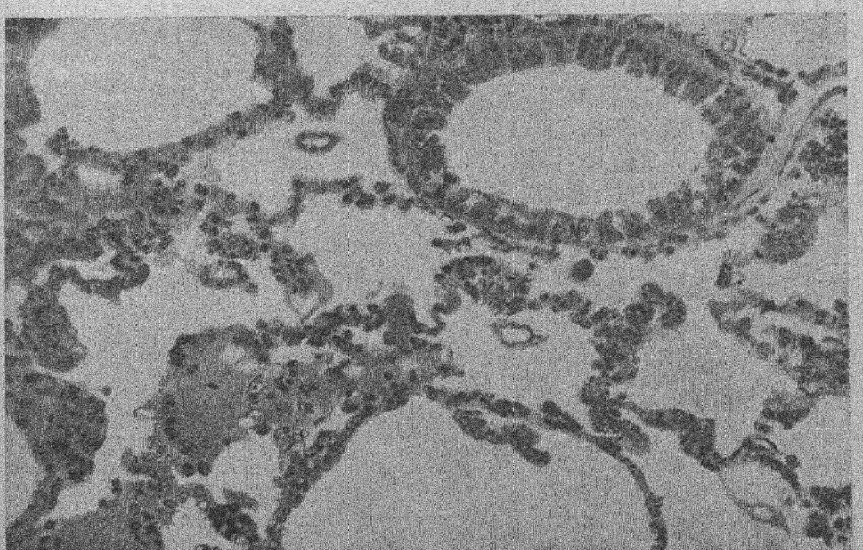

FIG. 413.—SECTION OF A SMALL BRONCHIAL TUBE AND ADJOINING ALVEOLI, RABBIT. × 300. Photograph.

The tissue on the left is infiltrated with lymph (œdematous).

...ثنائے منتہی شعبات کے، ہدبی سرحلمہ کا استر رکھتی ہیں، جو ایک قاعدی غشاء پر قیام رکھتا ہے
...سے باہر کی جانب غشائے مخاطی کا آدمہ ہوتا ہے جس میں مستطیل لچکدار ریشوں کی تعداد
...اور قدرے لمف آسا بافت موجود ہوتی ہے۔ اس سے بھی باہر سادہ عضلی ریشوں کی
...پوری تہ انبویہ کو گھیرے ہوئے ہوتی ہے۔ اس کے بعد ڈھیلی لیفی تہ آتی ہے جس میں،
...ے اور متوسط جسامت کے انبویوں (تصاویر۔ 409, 412) کے اندر کری کے چھوٹے چھوٹے
...فے (plates) مفروش ہوتے ہیں۔ اس بافت میں مخاطی غدد بھی موجود ہوتے ہیں۔

300 چھوٹے شعبی انبویات کے سرے پھیلکر راہیں بناتے ہیں جن کو تنفسی شعیبات (respiratory bronchioles) کہتے ہیں۔ ان سے جو شاخیں پھوٹتی ہیں۔ وہی ...فیزی راہیں (alvcolar passages) ہیں۔ ہر دو کی دیواریں جوفیزوں سے ...ائی ہوئی ہوتی ہیں (تصویر — 414) جوفیزی راہیں ناہموار مدور جوفیزہ دار فراخیوں (atria= اوتاقوں) میں کھلتی ہیں، جن کے ساتھ متعدد منہ بند اور قمعی الشکل عطفے ...رتباط رکھتے ہیں جو تماستر جوفیزوں سے ڈھکے ہوئے ہوتے ہیں۔ یہ قمعات (infundibula) ...ہوائی تاچے (air-sacs) ہیں (Waters)۔ ڈبلیو۔ ایس۔ ملر (W S. Miller) ...ی تحقیقات کے مطابق ترتیب حصص حسب ذیل ہوتی ہے (تصویر 415) ۔ دو یا زائد ...ہوائی تاچے یا جوفیزوں کے گروہ، ایک مشترک خانہ (اتاق =atrium) ...ے نکلتے ہیں، اور تین سے چھ اتاق ایک جوفیزی راہ (alvcolar passage) کے ...ختتام سے ملحق ہوتے ہیں۔ مؤخر الذکر تنفسی شعیبات (respiratory bronchioles) ...کی راہ سے جو صغیر ترین شعبی انبویوں کے پھیلے ہوئے سلسلے ہیں، باہر کی طرف جاتے ہیں۔

جب ہم چھوٹے شعبات کا تعاقب تنفسی شعیبات تک کرتے ہیں تو سرحلمہ کی نوعیت بدلتی جاتی ہے، یعنے وہ اسطوانی اور ہدبی سے مکعب اور غیر ہدبی بنجاتا ہے، اور تنفسی سرحلمہ

301 (نیچے ملاحظہ ہو) کے ٹکڑے نہ صرف اون جوفیزوں میں ہوتے ہیں، جو تنفسی شعیبات پر منتشر طور پر واقع ہیں، بلکہ مؤخر الذکر کی دیوار میں دیگر مقامات پر بھی۔ چھوٹے شعبوں کی سادہ عضلی بافت تنفسی شعیبات کی دیواروں پر ایک واضح تہ کی صورت میں مسلسل ہوتی ہے لیکن جوفیزی راہوں اور اتاقوں کی دیواروں پر نہیں ہوتی، اگرچہ چند عضلی خلیات اتاقوں کے دھانوں کے گرد بلکہ جوفیزوں کے دھانوں کے گرد بھی پائے جاتے ہیں۔

جوفیزوں (alveoli) میں بڑے بڑے، ناہموار، چپٹے خلیے (تصویر 416
کرتے ہیں جو ایک نہایت نازک تہ (تنفسی سرحلیہ = respiratory epithelium
بناتے اور عروق شعریہ دمویہ کو جوفیزوں کے اندر کی ہوا سے علٰحدہ کرتے ہیں۔
کے درمیان جا بجا نسبتہً چھوٹے اور زیادہ دبیز (مکعب) سرحلی خلیات کے گروہ
ہیں۔ جوفیزوں کا شعری جال نہایت گنجان ہوتا ہے (تصویر 417) اور متصل
کے عروق شعریہ ایک دوسرے سے پورا تسلسل رکھتے ہیں، اس طرح پر کہ عروق
جوفیزوں کو جدا کرنے والے فاصلات کے ایک جانب پر اور پھر دوسری جانب
ہیں۔ سرحلہ سے باہر کی جانب توصیلی بافت کی ایک پتلی تہ (غشائے قاعدی
جوفیزہ کی دیوار بناتی ہے۔ جوفیزوں کے دھانوں کے گرد لچکدار ریشے کثیر تعداد میں
ہیں، اور چند ریشے ہر جوفیزے کی دیوار کے اوپر سے گزرتے ہیں (تصویر 418)

عروق دمویہ۔ پلمونری آرٹری (pulmonary artery) کی شاخیں
انجویوں کے ساتھ ساتھ جوفیزوں پر کے جالوں میں منقسم ہونے کے لئے جاتی ہیں۔
میں سے خون پلمونری وینز (pulmonary veins) کے ذریعہ سے واپس
ہر اختتامی شعیبے (terminal bronchiole) کے ساتھ ایک شریانک (arteriole)
جاتی اور جتنے طاق ہوں اتنی ہی شاخوں میں منقسم ہوکر (تصویر 415) اول
ہوائی خلیات کی شعری جالوں میں پھیلتی ہے، جن کے ساتھ وہ اختتامی شعیبہ لمحہ 302
(Miller)۔ ان جالوں میں سے ایک یا دو وریدیں (venules) جو عموماً (شریانچہ
علٰحدہ۔ علٰحدہ) قنعات کے گروہ کے بیرونی کنارے پر گزر کر خون کو اکٹھا کرتی ہیں
وریدکوں کے ساتھ ملکر برآرندہ وریدیں (efferent veins) بنا دیتی ہیں۔ 303
لختکوں کی وریدیں ایک عروقی جال سے الحاق رکھتی ہیں جو پھیپھڑے کی سطح
کے نیچے ہوتا ہے۔ اس جال کو بھی شعبی شریانوں (bronchial arteries)
رسد پہنچتی ہے۔ وریدیں پھیپھڑے کی بافت کے اندر سے ایک جداگانہ راستہ 304
دوسری وریدوں کے ساتھ ملکر بڑی وریدیں بناتی ہیں، جو پھیپھڑے کی جڑ تک
ہیں۔ شعبی شریانوں (bronchial arteries) سے نکلتی ہوئی شاخیں شعبی انبوبوں
پھیپھڑے اور پلیئورا کی توصیلی بافتوں میں پہنچتی ہیں۔ شعبی وریدیں (bronchial veins)

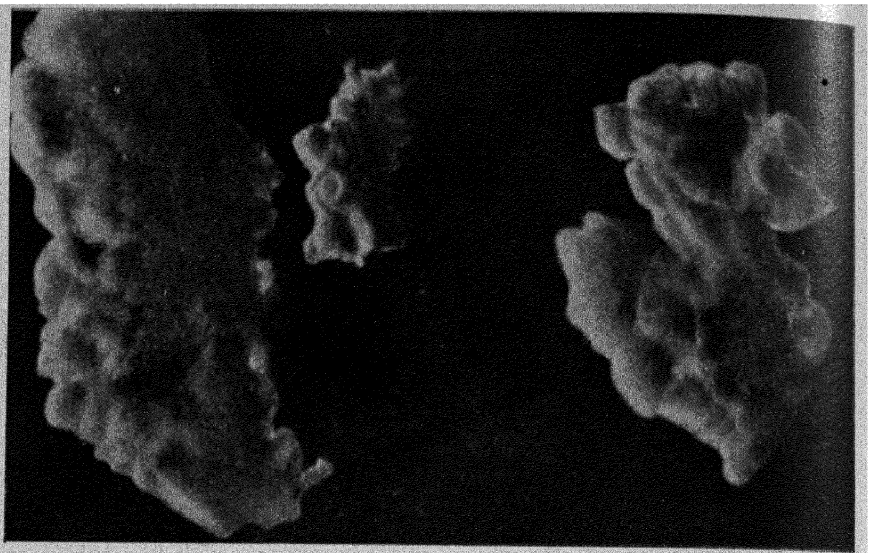

FIG. 414.—GELATINE CASTS FROM LUNG OF YOUNG CAT. PHOTOGRAPHED BY REFLECTED LIGHT. Magnified 75 diameters.

The figure shows (from left to right) : (*a*) respiratory bronchiole, its wall partly beset with alveoli ; (*b*) part of a terminal group of alveoli ; (*c*) two or three terminal groups of alveoli (infundibula or air-sacs), still connected with their common atrium.

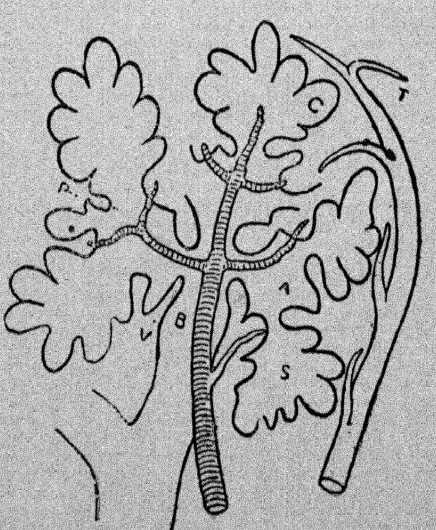


FIG. 415.—DIAGRAM OF THE ENDING OF A BRONCHIAL TUBE. (W. S. Miller.)

B, terminal bronchiole ; V, vestibule ; A, atrium ; S, air-sac or infundibulum ; C, air-cell or alveolus ; P, ending of pulmonary arteriole ; T, commencement of pulmonary venule.

FIG. 53. VENOUS SINUSES OF SPLEEN PULP (MONKEY) SHOWING THE ENCIRCLING FIBRES IN THEIR WALLS WHICH ARE DERIVED FROM CELLS OF THE RETICULUM AND ARE ATTACHED TO LONGITUDINAL FIBRES WHICH BELONG TO THE ENDOTHELIUM OF THE SINUSES. (S. Mollier.) High power.

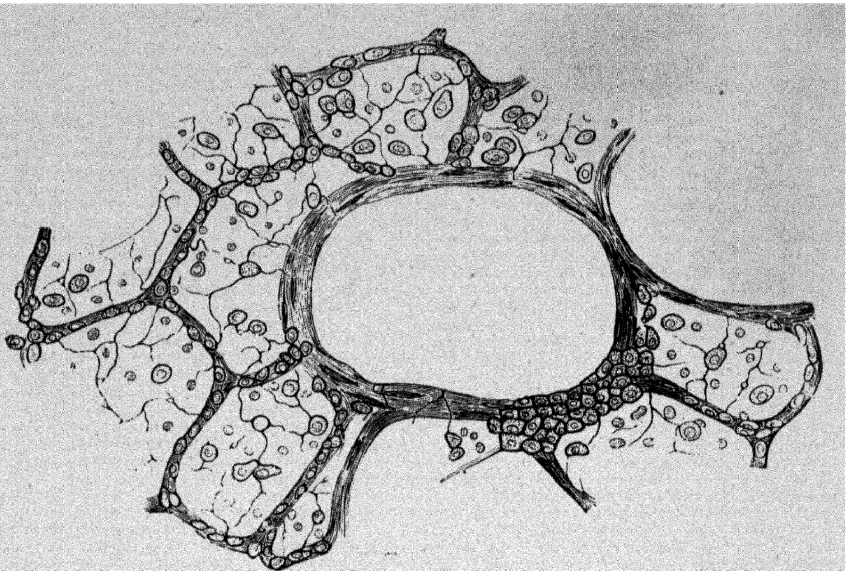

FIG. 416.—SECTION OF PART OF CAT'S LUNG, STAINED WITH NITRATE OF SILVER. (Klein.) Highly magnified.

Both the cubical and the large flattened cells of the alveoli are shown. In the middle is a section of a small bronchial tube, with a patch of cubical epithelium-cells at one side

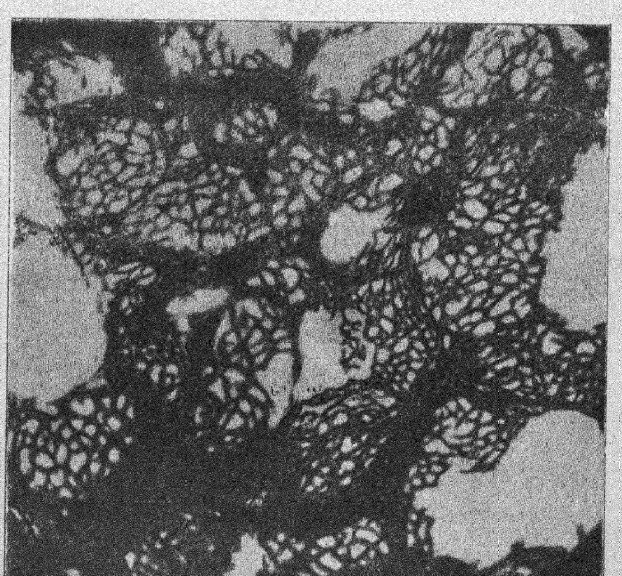

FIG. 417.—SECTION OF INJECTED LUNG, HUMAN, INCLUDING LEVERAL CONTIGUOUS ALVEOLI. Magnified 300 diameters. Photograph.

FIG. 335.—VENOUS SINUSES OF SPLEEN PULP (MONKEY) SHOWING THE ENCIRCLING FIBRES IN THEIR WALLS WHICH ARE DERIVED FROM CELLS OF THE RETICULUM AND ARE ATTACHED TO LONGITUDINAL FIBRES WHICH BELONG TO THE ENDOTHELIUM OF THE SINUSES. (S. Mollier.) High power.

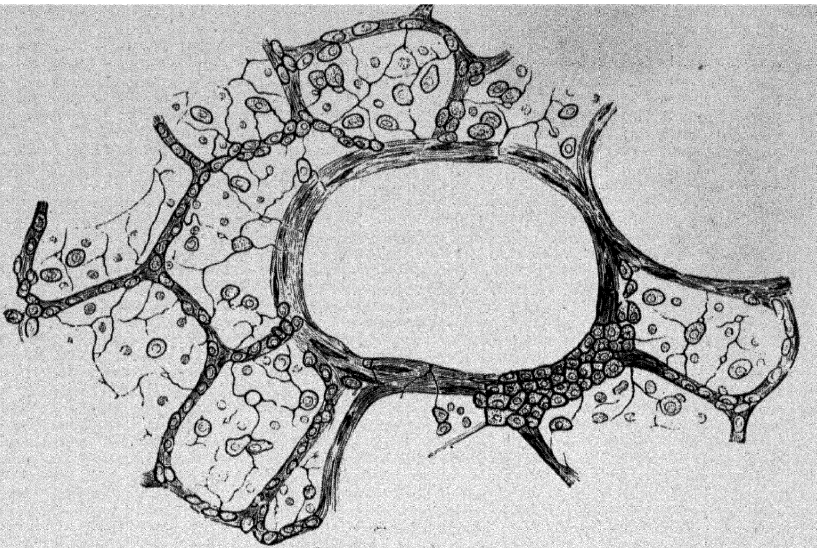

FIG. 416.—SECTION OF PART OF CAT'S LUNG, STAINED WITH NITRATE OF SILVER. (Klein.) Highly magnified.

Both the cubical and the large flattened cells of the alveoli are shown. In the middle is a section of a small bronchial tube, with a patch of cubical epithelium-cells at one side



FIG. 417.—SECTION OF INJECTED LUNG, HUMAN, INCLUDING LEVERAL CONTIGUOUS ALVEOLI. Magnified 300 diameters. Photograph.

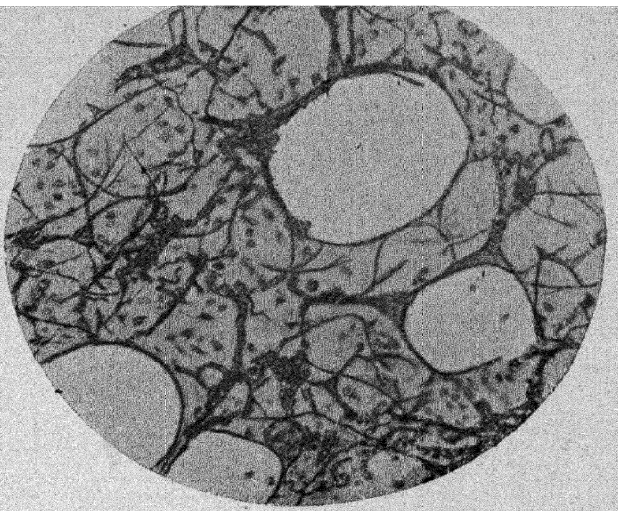

FIG. 418.—ELASTIC FIBRES OF LUNG, STAINED WITH ORCEIN. Magnified 200 diameters. Photograph.

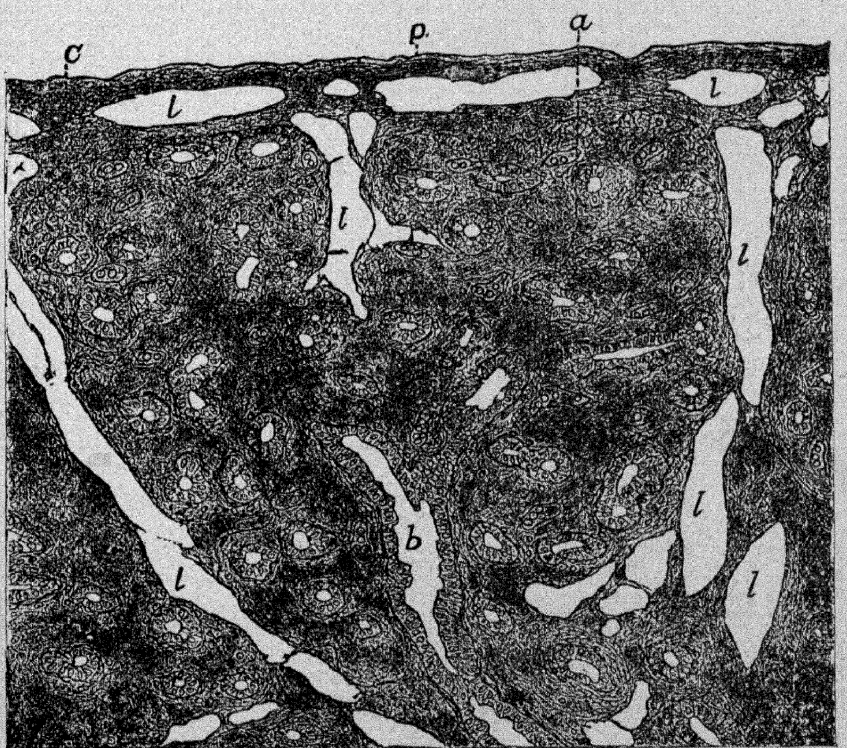


FIG. 419.—SECTION OF DEVELOPING LUNG (PIG) SHOWING THE GLAND-LIKE CHARACTER OF THE GROWING BRONCHIAL TUBES AND ALVEOLI. (J. M. Frint.) Magnified 70 diameters.

*a*, interstitial embryonic connective tissue; *b*, bronchial tube; *c*, alveoli; *l*, lymph-clefts; *p*, pleura.

شعبی شریانوں (bronchial arteries) کے ساتھ ساتھ نسبتہً بڑے انبوبات کی طرف
جاتی ہیں لیکن شعبی شریانوں کے ذریعہ سے جو خون پھیپھڑوں کو جاتا ہے اوسکا بیشتر حصہ
پلمونری وینز (pulmonary veins) کے ذریعہ واپس ہوتا ہے۔ توصیلی بافت
کی نصف مقدار ہر جگہ قعات کے مابین حائل ہوتی (interstitial tissue = بین
بافت) اور ایک ایسی ممتاز تہ بناتی ہے جس میں لچکدار بافت بہت سی شامل ہوتی
ہے اور جو پھیپھڑے کی سطح کو غشائے مصلی کے نیچے ڈھانکتی ہے (زیر مصلی بافت
subserous tissue = بعض حیوانات (مثلاً گینی پگ) میں زیر مصلی تہ میں سادہ
عضلی بافت موجود ہوتی ہے جو بالخصوص راس شش (lung-apex) کے قریب زیادہ
ہوتی ہے۔ یہ انسان میں نہیں پائی گئی ہے۔

پھیپھڑے کے عروق لمفائیہ شعبی انبوبات پلمونری آرٹری کی شاخوں اور
پلمونری وین کی شاخوں کے ساتھ ساتھ جاتی ہیں۔ وہ پلیورا میں بھی ایک جال بناتی
ہیں اٹاقوں (atria) اور ہوائی تھیلوں کی دیواروں میں عروق لمفائیہ نہیں ہوتے (Miller)
شعبی عروق لمفائیہ (bronchial lymphatics) متناظر عروق دمویہ کی نسبت کم اوپری
ہوتے ہیں۔ نسبتہً بڑے انبوبات میں دو دو لمفائی ضفیرے ہوتے ہیں ایک کرّیوں کے اندر
اور دوسرا کرّیوں سے باہر۔ نسبتہً چھوٹے انبوبات میں ضفیروں کا صرف ایک سٹ ہوتا ہے
شعبوں کی عروق لمفائیہ شریانوں اور وریدوں کی عروق لمفائیہ سے بذریعہ جانبی شاخوں
کے الحاق رکھتی ہیں جو انفراجات (divarications) پر ملتی ہیں۔ عموماً ان نقطوں
پر لمف آسا بافت کا ہجوم ہوتا ہے۔ بڑی شریانوں اور وریدوں کے ساتھ ساتھ
دو عروق لمفائیہ ہوتی ہیں اور چھوٹی کے ساتھ صرف ایک تمام عروق لمفائیہ ناقچہ
(chylus) کی طرف مرتجع ہوکر پھیپھڑے کی جڑ کے قریب کے غدد لمفائیہ میں داخل ہوتی 805
ہیں۔ کہا جاتا ہے کہ پلیورا میں کی عروق لمفائیہ غشائے مصلی کے سرحدی خلیوں کے درمیان
کے دہنوں (stomata) کے ذریعہ کہفۂ پلیورا کے ساتھ ارتباط رکھتی ہیں۔ لڑ اس
ارتباط سے انکار کرتا ہے۔ پلیورا کے عروق لمفائیہ میں متعدد مصرعہ (valves) ہوتے
ہیں۔

پلیورا (pleura)　پھیپھڑے کی سطح کو ڈھانکتا ہے غشائے حصلی کی معمولی ساخت

رکھتا ہے (تصویر 325 صفحہ 231) جیسا کہ پہلے بیان ہو چکا ہے اوس میں
کا ایک مخصوص جال ہوتا ہے جس کو کچھ تو سطحی ٹھٹکوں کی ریوی عروق سے ا
شعبی شریانوں (bronchial arteries) سے رسد پہنچتی ہے۔

پھیپھڑا اوسی طرح نمو پذیر ہوتا ہے جس طرح کہ ایک افرازی غدہ
(تصویر 419) جس سے وہ تکوین کی کچھ مدت تک قریبی مشابہت رکھتا
ہے۔ اوس کے جوفیزے عنقودی غدہ کے افرازی جوفیزوں سے متناظر ہوتے
ہیں اور اون میں اشتراک کرنے والے خلیے اوخال ہوا سے پہلے قدرے دبازند
اور نخزینی ماہیت رکھتے ہیں۔ اس عضو کے تنفس کے لئے استعمال میں
آجانے کے بعد ہی جوفیزے دبسی پتلی چپٹی صورت اختیار کر لیتے ہیں جیسی کہ
سن رسیدہ شش کے اکثر جوفیزوں میں پائی جاتی ہے۔

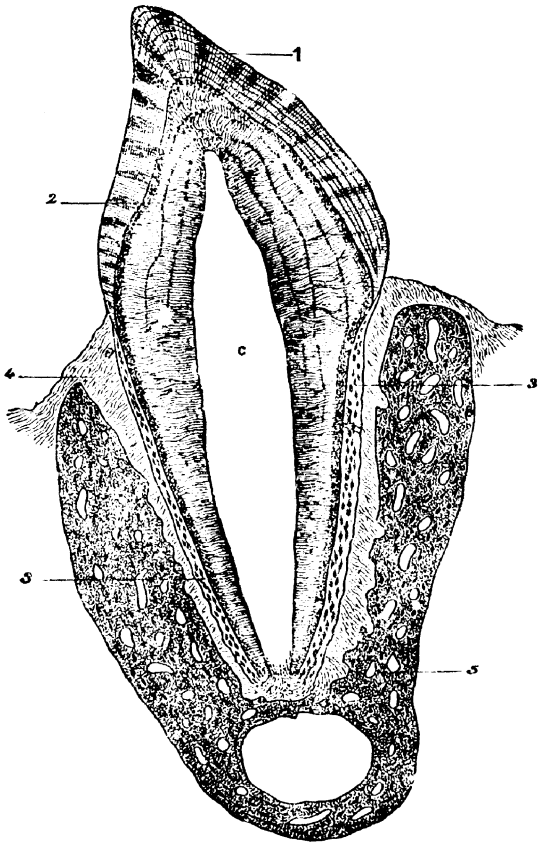


FIG. 120. — VERTICAL SECTION OF A TOOTH IN SITU. (Waldeyer.)

*c* is placed in the pulp-cavity, opposite the cervix or neck of the tooth; the part above is the crown, that below is the root (fang.) 1, enamel with radial and concentric markings; 2, dentine with tubules and incremental lines; 3, cement or crusta petrosa with bone corpuscles; 4, dental periosteum; 5, bone of lower jaw

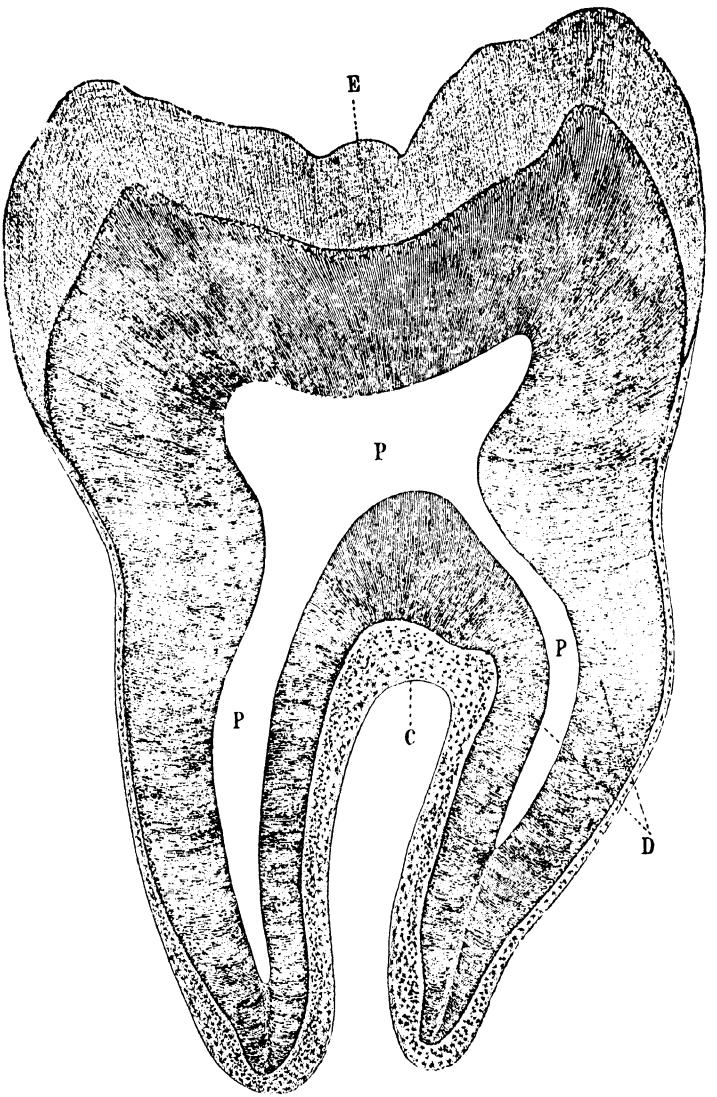


FIG. 421. SECTION OF MOLAR TOOTH. (Sobotta.) × 8.
E, enamel; D, dentine; C, cement; P, pulp-cavity.

# اٹھائیسواں سبق

## دانتوں کی ساخت اور اون کا نمو

306 ۱۔ انسانی دانت کی ایک طولی تراش کا خوردبین پر گھس کر تیار کی گئی ہو پہلے ادنیٰ اور پھر اعلیٰ طاقت سے مطالعہ کرو۔ بہتر تو یہ ہے کہ اسکا تیار شدہ نمونہ خرید لیا جائے کیونکہ تجہیز تیار کرنے کا عمل بلا مدد مخصوص سامان
307 والا کے وقت طلب اور طوالت پذیر ہے۔ اِنامل (enamel = مینا) ڈینٹین (dentine = دندین) اور سیمنٹ (cement) کو باحتیاط دیکھو۔ دندینی انبیبات (dentinal tubules) کا سیاہ نظر آنا اس باعث سے ہے کہ خشک تجہیز میں اون کے اندر ہوا بھری ہوئی ہے۔ اِنامل کے منشورات اور چند دندینی انبیبات کی قطر کی پیمائش کرو۔ بافتوں میں سے ہر ایک کا نقشہ کھینچ لو۔

308 ۲۔ دانت کی تراش بحالہ جیسے تثبیت کے بعد غیر کلسی کر کے رنگ دیا گیا ہو۔ اس تراش میں دانت کی جماوٹ کا طریقہ نیز پلپ (pulp) کی ساخت شناخت کی جا سکتی ہے۔ ادنیٰ طاقت کے نیچے ایک عام خاکہ تیار کرو اور اعلیٰ طاقت کے نیچے پلپ کے ایک چھوٹے ٹکڑے کا خاکہ کھینچو جس میں اوڈونٹو بلاسٹس یعنی (odontoplasts) دندین ساز خلیوں کے زائدے دندینی انبیبات کے اندر بڑھتے ہوئے دکھلائے گئے ہوں۔

نرم حصے علی الحال رکھکر بھی تجہیز ابلا اخراج کلس (decalcification) تیار کی جا سکتی ہیں۔ نرم حصوں کی تثبیت اور بافتوں کی سالم حماست میں تلوین کرنے کے بعد تجہیز کو خالص الکحل سے نابیدہ (dehydrated) کیا جاتا ہے

اور زائلال (xylol) سے صیقل کرا کر کینیڈا بالسم (canada balsam) ڈال دیا جاتا ہے۔ اِسے سخت ہونے دیا جاتا ہے جس کے بعد باریک آری سے مزید شبیں قطع کی جا سکتی اور اراں بعد سان پر گھسی جا سکتی ہیں یہاں تک کہ وہ شفاف ہو جائیں۔ ایسا ہونے پر اون کا ترکب کینیڈا بالسم کے ساتھ کر دیا جاتا ہے یہ طریقہ مخصوص آلات اور مہارت کا محتاج ہے۔

۳۔ دانتوں کے نمو اور اوں کی بافتوں کی بناوٹ کا مطالعہ جنینی اور نوعمر حیوانات کی تھوتھنی (snout) اور نیچے کے جبڑے کی عرضی تراشوں میں کیا جاتا ہے۔ یا تو تجہیزات کو سالماً رنگا جاتا ہے یا تراشوں کو فرداً فرداً رنگ دیتے ہیں۔

## دانتوں کی ساخت[1]

309

دانت (tooth) انسان میں تین مکلس بافتوں پر مشتمل ہوتا ہے۔ مینا (مینا) جو سرطمی الاصل ہوتا ہے ڈنٹین (دندن) اور سیمنٹ (لازق) یا کرسٹا (crusta petrosa) ڈنٹین سے دانت کا اصلی جرم بنتا ہے انامل اوس کے اوپر (crown) کو ڈھانکتا ہے اور سیمنٹ ہڈی کی ایک تہ ہے جو جڑ کی پوشش بناتی (تصاویر۔ 420 to 422)۔

انامل (مینا) لمبورے مسدسی منشورات (تصاویر۔ 423, 424) ہوتا ہے جنکے زاوئے اکثر گول ہوتے ہیں۔ یہ ڈنٹین کی سطح پر انتصاباً یا قدرے ا جڑے ہوئے رہتے ہیں۔ منشورات ایک دوسرے سے ایک بین المنشوری مادّے جدا ہوتے ہیں جو خود بھی مکلس ہوتا ہے اور جانبًا وہ ایک دوسرے کے ساتھ متعدد

---

[1] ساخت دنمو و بداں کے موضوع کے متعلق تفصیلی واقفیت کے لئے ملاحظہ ہو کتاب "دانتوں ورفیق" (The Microscopicanatomy of the teeth) مصنفہ جے ہاورڈ J. Howard Mummery مطبوعہ لندن ۱۹۱۹ء

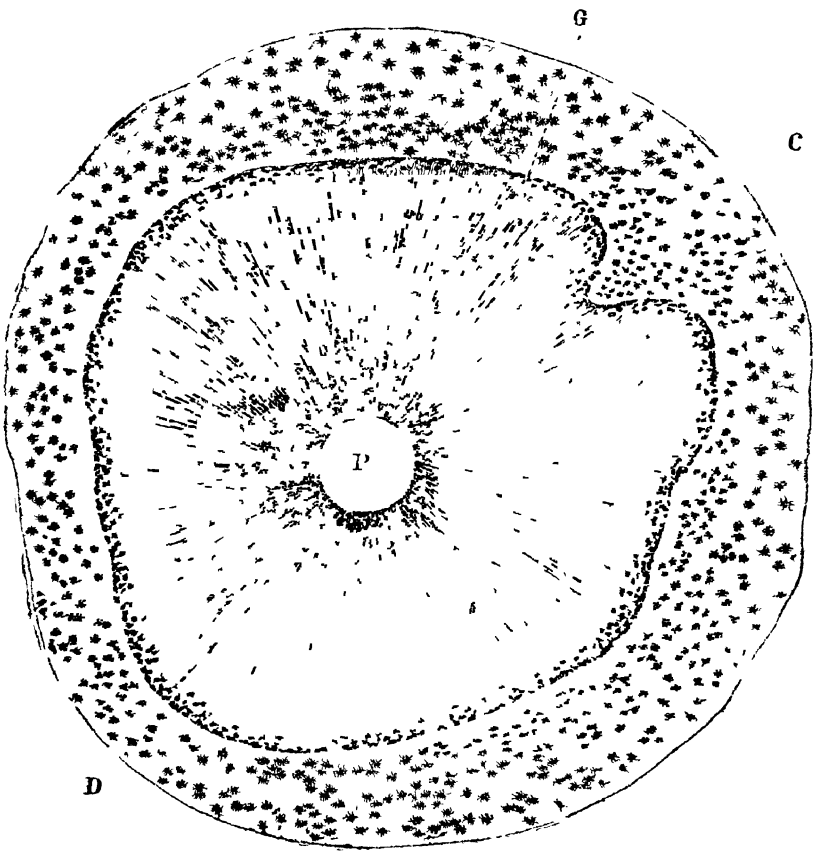


FIG. 422.—CROSS SECTION OF ROOT OF CANINE TOOTH, HUMAN. (Sobotta.) 25/1.
D, dentine; G, its granular layer; C, cement; P, pulp cavity.



FIG. 423.—SECTION THROUGH THE ENAMEL OF A TOOTH. Magnified 200 diameters. (Rauber.)

*a*, projection of dentine, showing some of its tubules; *b*, penetrating into the enamel; *c*, *c*, enamel fibres cut longitudinally; *d*,*d*, prisms cut transversely; *e*, cuticle of the enamel.

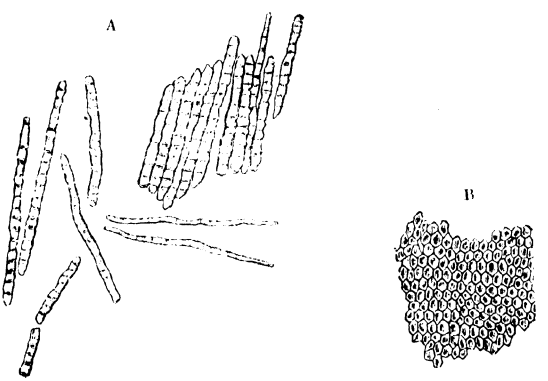


FIG. 424. ENAMEL PRISMS. Magnified 350 diameters. (Kolliker.)

A, Fragments and single fibres of enamel, isolated by the action of hydrochloric acid. B, Surface of a small fragment of enamel, showing the hexagonal ends of the fibres.

ے جو اس مادّہ میں سے عبور کرتے ہیں، الحاق رکھتے ہیں (Leon Williams)
ت پر خاصے باقاعدہ فاصلوں سے خفیف سی چھائیاں ہوتی ہیں (shadings) جس سے ایک
لا سا عرضاً مخطّط منظر پیدا ہو جاتا ہے (تصویر-425)۔ اس عرضی تخطط (cross striation)
ث یہ معلوم ہوتا ہے کہ کلس ساز مادّہ یکے بعد دیگر پرتوں میں اسی طریقہ سے فراہم ہوتا جاتا
ر تخطّط اکثر خفیف ودّالیوں کے باعث، جو منشورات پر واقع ہوتی ہیں زیادہ نمایاں
ہوتا ہے۔ گاہے انامل کے اندر رنگین خطوط اوس کے منشورات کی سمت پر سے
ر دوڑتے ہیں۔ ابتداءً جب انامل کے منشورات صورت پذیر ہوتے ہیں تو اون کی
ت لیفی ہوتی ہے لیکن اون کی تکلس کی تکمیل پر یہ ساخت دھندلی پڑ جاتی ہے، اگرچہ
یہ شناخت بھی ہو سکتی ہے (تصویر- 425 تکمیل یافتہ دانت کے انامل میں حیوانی
کا نہایت ہی خفیف جزو موجود ہوتا ہے (C. Tomes, Lovatt Evans)
بالکل ارضی مادّے (earthy matter) سے بنتا ہے، بالخصوص فاسفیٹ آف لائم
(phosphate of lin) اور قدرے کاربونیٹ (carbonate) سے۔

نافرسودہ دانتوں کا انامل ایک قرنی ماہیت کی نہایت پتلی
جھلّی سے ڈھکا ہوا ہوتا ہے۔ یہ جھلّی شاید خلیوں کی اوسی تہہ کی مابقا ہے،
جس سے انامل پیدا ہوا تھا۔ اس جھلی کو غشائے نیزمتھ (Nasmyth's membrane)
یا انامل کا پوست (cuticle of the enamel) کہتے ہیں۔

ڈنٹین (dentine) دندیں) ایک سخت ٹھوس مادّہ سے بنتا ہے جو ہڈی کی طرح
ہے لیکن جس میں ہیورسینی قنالین یا حفریزے (lacunae) نہیں ہوتے۔ باریک
دار پیچاں قنالچے (canaliculi) دندینی انبیبات (dentine tubules)
یر- 426) جو ایک مرکزی کہفہ سے نکلتے ہیں جس میں دوران حیات میں پلپ
) بھرا ہوا ہوتا ہے، اوسے ہر جگہ چھیدتے ہیں۔ باہر نکلتے وقت انبیبات (tubules)
مادّہ کی صورت میں منشعب ہوتی ہیں اور اس طرح جو انبیبات پیدا ہو جاتی ہیں وہ
ا کے محیطی حصّے میں بتدریج پتلی ہوتی جاتی ہیں۔ خاص انبیبات اپنے پورے ممر میں
تعداد جانبی شاخیں چھوڑتی ہیں جو دندین میں معتدبہ فاصلے تک پھیلتی ہو آگے آگے
ہوئے تقریباً بے انتہا نازک ہو جاتی ہیں (Mummery) نازک ترین شعبوں کو

منکشف کرنے کے لئے تلوین کے خاص خاص طریقوں کی ضرورت ہے۔

انیمیات اپنی ایک خاص دیوار رکھتی ہیں جو دانت کی تراش کو قوی ہا
ایسڈ میں بھگو رکھنے سے علٰحدہ کی جاسکتی ہے۔ زندہ دانت میں ان کے اندر نخرمائی
(ٹوم کے دندینی زائدے=Tomes dentinal processes) مسکن رکھتے ہیں
اوپری خلیوں (odontoblasts) سے بڑھ نکلتے ہیں۔

بین انیمیی جرم (inter tubular substance) بیشتر حد تک متجا 311
ہے لیکن بتایا جاسکتا ہے کہ اس کی ساخت لیفی ہے (ملاحظہ ہو صفحہ۔ 313)۔ اس کے
اوس کا کلسی مادہ کریوؤں کی شکل میں جاگزین ہوا تھا مختلف حصوں میں نظر آسکتے
بالخصوص اون مقامات میں ہوتی ہے جہاں کریوی فراہمی (lobular deposit
رکھتی ہو۔ ایسی صورت میں کریوں کے درمیان چھوٹی ہوئی فضائیں (بین کر
(interglobular spaces = تعطین کردہ دانت کی تراشوں میں جن کو گھ
صورت میں ترکب کرلیا گیا ہو بے قاعدہ کہنوں کا منظر پیدا کردیتی ہیں۔ ان حالات
کے اندر صرف ہوا بھری ہوئی ہوتی ہے کیونکہ غیر منکلس حیوانی مادّہ تعطین کے عمل
ہوچکا ہے۔ ایسی بین کریوی فضائیں کرسٹا پیٹروزا (دندین) کی سطح کے قریب سیم
ٹھیک اندر ہی نہایت عام ہیں اور تراش میں یہاں یہ ایک ذرّہ دار منظر (طبقہ
(granular layer= اکردیتی ہیں (تصویر۔ 426, 2 اور تصویر۔ 22. G
یہ بعض اون خطوط یا درزوں کے اثناء میں بھی بخوبی نظر آتی ہیں جو دندین میں ا
رُخ پر سے آر پار گزرتے ہوئے دکھلائی دیتے ہیں (خطوط زیادت= 318
nental lines (تصویر۔ 420) ان میں سے ایک نہایت کبر حالت میں (تصویر 428) میں دکھلایا گیا ہے
بین کریوی فضاؤں میں جو دندین کے تحتی حصّے کی فضاؤں سے نسبتہً بڑی ہیں غیر
دانت کے اندر دندینی انیمیات موجود اور فضاؤں کے اندر سے گزرتی ہوئی نفا
غیر منکلس کرنیکے بعد دندین کو خطوط زیادت کے برابر برابر تہوں میں متفرق کیا جاسکتا
گاہے خطوط زیادت سے بھی زیادہ متعدد دوسرے خطوط دندین کو
عبور کرتے ہوئے اور اوس کی سطح سے ہم مرکز رُخ پر دوڑتے ہوئے نظر آتے
ہیں۔ معلوم ہوتا ہے کہ یہ ایک طبیعی ہیئت یعنی اوڈونٹوبلاسٹس (odontoblasts)



FIG. 425. SECTION OF ENAMEL TAKEN ALONG THE DIRECTION OF THE PRISMS. Magnified about 900 diameters. (Photographed from a preparation by Leon Williams.)

The prisms show both a cross-striated appearance and longitudinal fibrillation.

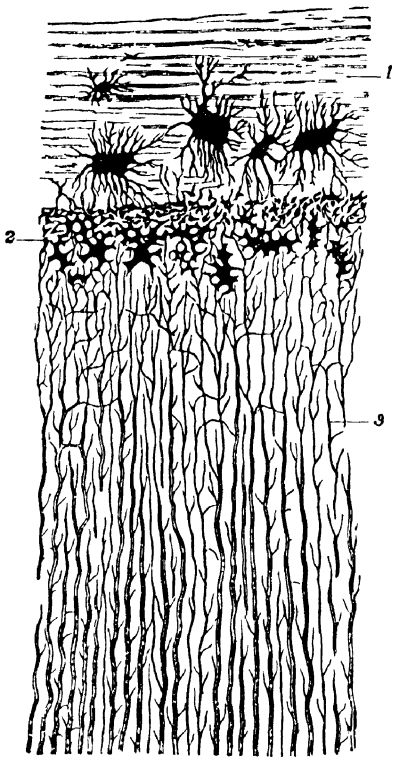





FIG. 426 FIG. 427

FIG. 426.—SECTION OF FANG OF TOOTH PARALLEL WITH DENTINE TUBULES. Magnified 500 diameters. (Waldeyer.)

1, cement with large lone lacunæ and indications of lamellæ; 2, granular layer of Purkinje (interglobular spaces); 3, dentine tubules.

FIG. 427.—SECTION ACROSS DENTINE TUBULES. Magnified 300 diameters. (Frey.)

*a*, cut across; *b*, cut obliquely.

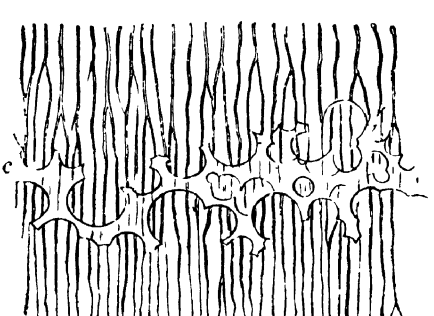


FIG. 428.—A SMALL PORTION OF DENTINE WITH INTERGLOBULAR SPACES. Magnified 350 diameters. (Kölliker.)

*c*, portion of incremental line formed by the interglobular spaces which are here filled by the transparent mounting material.

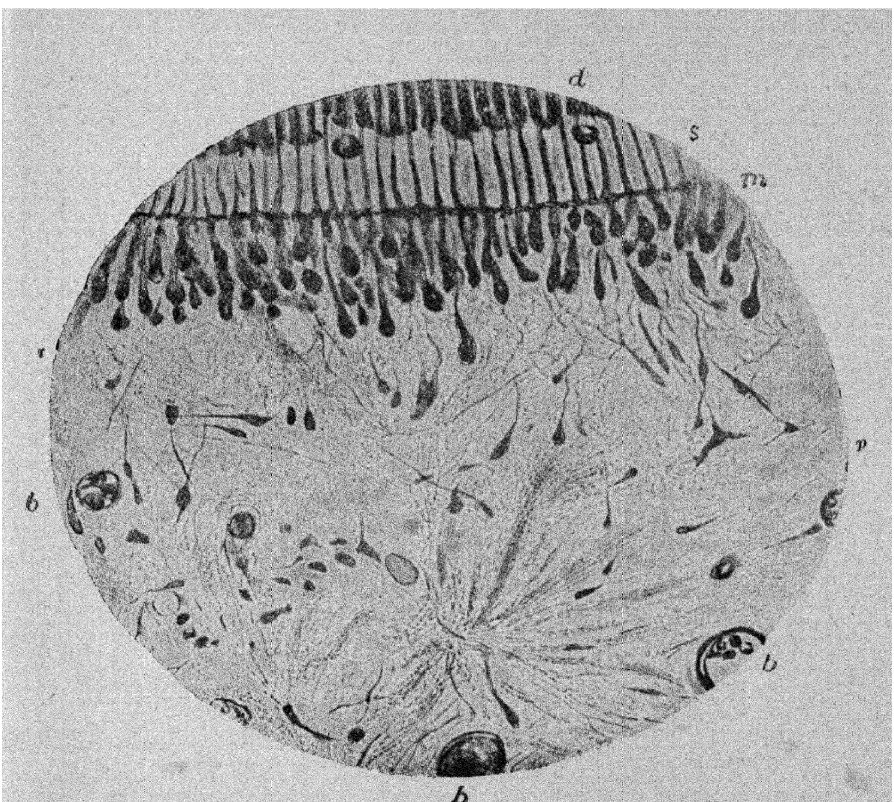


FIG. 429.—PREPARATION FROM A DECALCIFIED SPECIMEN OF TOOTH STAINED BY SILVER NITRATE AND PYRIDIN. (J. Howard Mummery.) Magnified 600 diameters.

*p*, pulp in which are seen many fine neuro-fibrils. Most of these are directed towards the dentine. At *r* is the plexus of RaschkoW whence fibrils are passing between the odontoblasts to the marginal plexus, *m*; some are traceable with the processes of the odontoblasts into the odontogenic zone, *s*; *d*, calcified dentine; *b*,*b*, blood-vessels.

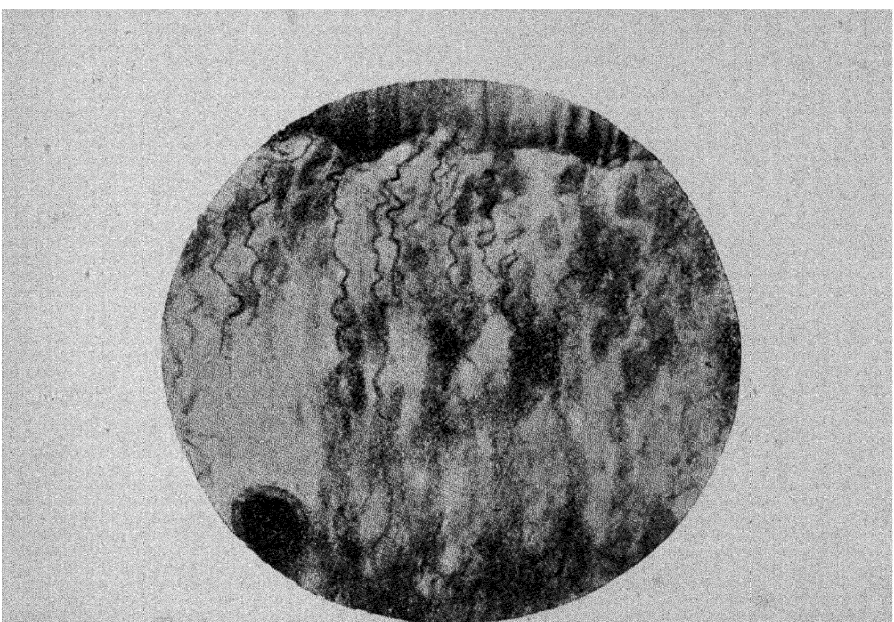

FIG. 430. Preparation by J. H. Mummery, Showing nerve-fibrils passing into dentine.

کے پیدا کردہ حیوانی مادے میں کلسی مادے کے غیر مسلسل انتشار و فراہمی کے باعث پیدا ہو جاتے ہیں۔

دندین کا حیوانی مادہ ہڈی اور توصیلی بافت کے ساتھ عام مشابہت اس امر میں ہے کہ اوس کے زمینی جرم میں ریشے چھائے ہوئے رہتے ہیں جنسے جوش دینے پر ئیں حاصل ہوتی ہے۔ ان ریشوں کے متعلق وی آیبز (V. Ebner) اور ہاورڈ ممری (Howard Mummer) نے بالخصوص تحقیقات کی ہے۔ ان کو کامل طور پر مکلس شدہ ین کے اندر منکشف کرنا مشکل ہے، لیکن نمو پذیر دندین میں اور ایسی دندین میں جس پر ریز (caries) کا حملہ ہو چکا ہو، یہ ریشے نسبتہً زیادہ آسانی کے ساتھ نمایاں کئے جا سکتے ہیں۔ بیشتر حصے میں یہ سطح سے متوازی رخ دوڑتے ہیں۔

پلپ (pulp) یعنی گودا (تصویر 429) ایک نرم کسیقدر جیلی نما توصیلی ت پر مشتمل ہوتا ہے، جس میں شاخدار خلیے، عروق دمویہ کا (جو ڈنٹین کے قریب نہایت دد ہوتے ہیں) ایک جال عروق لمفائیہ اور بہت سے عصبی ریشے موجود ہوتے ہیں الذکر بیشتر لب پوش ہوتے ہیں لیکن بعض لب ناپوش بھی، جو عروق دمویہ کے ساتھ، بذریعہ ایک دقیق قنال کے جو جڑ (fang) کے راس میں ہوتی ہے، پلپ کے کہفہ (pulp cavit) کے اندر داخل ہو جاتے ہیں۔ پلپ کے اوپری خلیے تقریباً ایک مسلسل تہ لہ کی طرح بنا دیتے ہیں (تصویر 429)۔ وہ اڈانٹوبلاسٹس (odontoblasts) نام سے اس لئے مشہور ہیں کہ اون کا تعلق ڈنٹین کی تکوین سے ہوتا ہے، لیکن تکلیس کے زتک اون کی شکل پلپ کے دوسرے خلیوں سے زیادہ مختلف نہیں ہوتی، جن کے ساتھ دم ہوتا ہے کہ وہ اون شاخدار زائدوں کے ذریعہ سے ملحق ہوتے ہیں جو اون کے دوں سے نکلتے ہیں۔ ڈنٹین سے متصل جانب پر وہ گویا مفتول (spun out) ہو کر کے ڈینٹنل پروسیز (dentinal processes of Tomes) بنا دیتے ہیں۔ انٹوبلاسٹس سے کچھ فاصلے پر عصبی ریشے اپنے لبی پوشش سے معرا ہو جاتے ہیں اور راسطوانی آڈانٹوبلاسٹس کے قاعدوں کے قریب ایک شبکہ بنا دیتے ہیں جو ضفیرۂ راشکاؤ (plexus of Raschko) کے نام سے مشہور ہے۔ اس ضفیرے سے متعدد ریشک راوڈنٹوبلاسٹس کے درمیان سے گزرتے اور ایک دوسرے نہایت دقیق ضفیرہ سے جو

314

315

اون کے اور ڈنٹین کے درمیان مسکن رکھتا ہے اور جس کا نام ممری کا حاشیئی ضف
(marginal plexus of mummery) ہے، مربوط ہوجاتے ہیں۔ پلپ کے ا
میں سے رینگ نکلکر ڈنٹین کے طرف جاتے اور جیسا کہ ممری نے بتلا دیا ہے، آڈانٹو
کے زائدوں کی ہمراہی میں ڈنٹین کے انبیبات میں داخل ہوجاتے ہیں (تصویر۔ 30
ان انبیبات کے اندر یہ بے انتہا باریک گرہ دار رشتوں کی صورت میں گزر کر ڈنٹین کی
انامل اور سیمنٹ کے درمیان تشجرات (arborisations) میں ختم ہوجاتے ہیں کہیں کہیں ایک آ
انامل کے منشورات کے درمیان بھی کچھ فاصلے تک جا نکلتا ہے۔

صیغۂ راشکا کے سلسلہ میں آگے ممری نے آڈانٹو بلاسٹس کے قریب
ایک اور تہہ کا بھی تذکرہ کیا ہے، جو ستارہ نما خلیوں پر مشتمل ہوتا ہے، جنھیں وہ
حسّی محیطی عصب خلیے (sensory peripheral nerve-cells) سمجھتا ہے
یہ خلیے ایک طرف تو اون عصب ریشوں کی شاخوں کے ساتھ، جو صفیرۂ زیر بیث
کے طرف جارہے ہیں، معانقات (synapses) کے ذریعہ ہم آغوش ہوتے ہیں،
اور دوسری طرف اپنے محور اسطوانی ریشے ڈنٹین کے انبیبات کے اندر بھیجتے ہیں
بایں ہمہ انھیں حسّی خلیات اور حسّی اعصاب کے طور پر خیال کرلینا مشکل ہے۔ اگر
یہ فی الحقیقت عصبی نوعیت کے ہیں تو ان کے طریقۂ توزیع کے لحاظ سے یہ
سمجھنا زیادہ قرین قیاس ہوگا کہ ان کا تعلق خود آئین نظام عصبی
(autonomic nervous system) کے ساتھ ہے۔

زیادتی عمر کے ساتھ ڈنٹین اندرونی پلپ میں بن سکتی
ہے۔ کبھی اس قسم کی گرہوں میں عروق دموی ملفوف ہوتے ہیں، جس سے
اس ثانوی ڈنٹین کی شکل ہڈی سے مشابہ ہوجاتی ہے۔ اسی سبب سے اسے
اسٹیوڈنٹین (osteo dentine) کہتے ہیں۔

کرسٹا پیٹروسا یا سیمنٹ (crusta petrosa or cement)
(422-426) یہ پرت دار ہڈی (lamellated bone) کی ایک تہہ ہے جو انامل
نیچے ڈنٹین کو ڈھانکتی ہے۔ باستثنائے اون مقامات کے جہاں یہ بہت پتلی ہے،
خفرنیے (lacunae) اور قنالچے (canaliculi) نظر آتے ہیں، لیکن معمولی

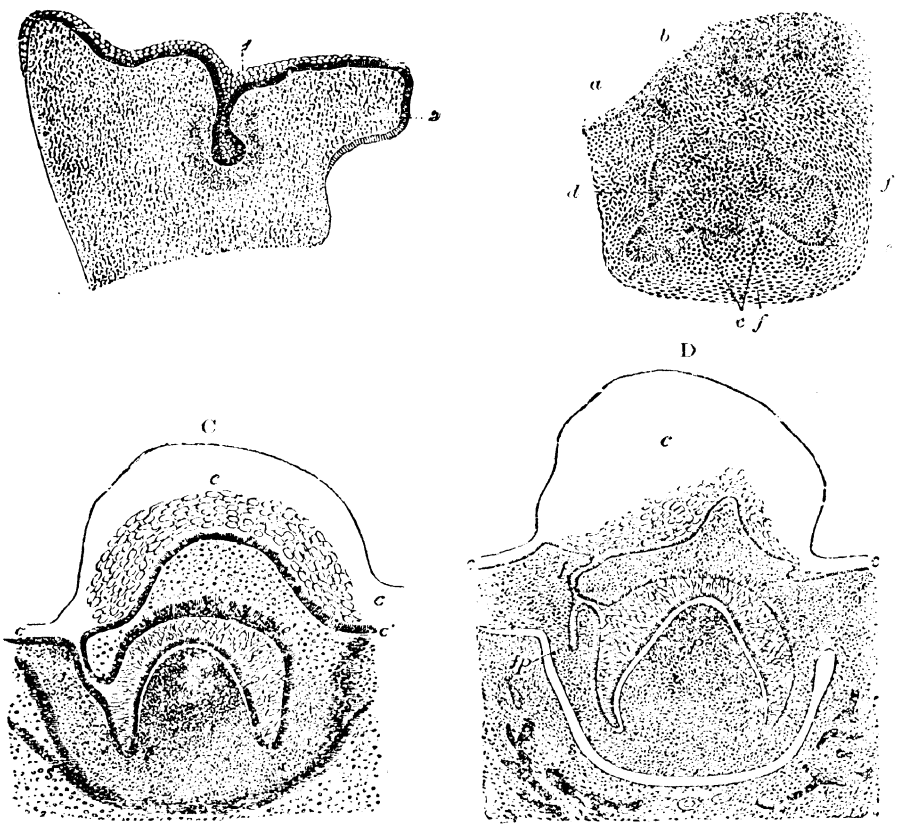


FIG. 431.—A. SECTION ACROSS THE UPPER JAW OF A FŒTAL SHEEP, 3 CM. LONG. (Waldeyer.)

1, common dental lamina dipping down into the mucous membrane where it is half surrounded by a horseshoe-shaped more dense-looking tissue, the germ of the dentine and dental sac; 2, palatine process of the maxilla.

B. SECTION FROM FŒTAL CALF SIMILAR TO THAT SHOWN IN A, BUT PASSING THROUGH ONE OF THE SPECIAL DENTAL GERMS, HERE BECOMING FLASK-SHAPED. (Rose.)

*a*, epithelium of mouth, thickened at *b*, above special dental germ; *c*, papilla; *d*, special dental germ; *e*, enamel epithelium; *f*, dental sac.

C AND D. SECTIONS AT LATER STAGES THAN A AND B, THE PAPILLA HAVING BECOME FORMED AND HAVING BECOME PARTLY SURROUNDED BY THE EPITHELIAL GERM. (Kolliker.)

*c*, epithelium of gum, sketched in outline; *f*, neck of dental germ; *f'*, enamel organ; *e*, its deeper columnar cells; *e'*, projections into the corium; *p*, papilla; *s*, dental sac forming. In D, the dental germ (*fp*) of the corresponding permanent tooth is seen.

نتوں میں ہیورسینی قنال نہیں ہوتے۔ یہ گرد عظمہ (periosteum) سے ڈھکا ہوا ہوتا ہے
دندانی گرد عظمہ (dental periosteum=) جو خانۂ دنداں (socket) میں بھی استر کرتا ہے۔
ں گرد عظمہ کے لیفی بنڈل ایک طرف تو سیمنٹ کے اندر پہونچتے ہیں اور دوسری طرف
انۂ دندان کی عظمی دیوار کے اندر اور اس طرح دانت کو نہایت مضبوطی کے ساتھ جما دینے
کام انجام دیتے ہیں۔

# دانتوں کا نمو

دانتوں کا نمو بالوں کے نمو سے ایک عام مشابہت رکھتا ہے۔ اولین تغیر جو
ن کے نمو کا پیش خیمہ ہے، بایں صورت نمودار ہوتا ہے کہ سرحلمہ میں ایک مسلسل دبازت
سوڑھوں کی قطار کے برابر برابر پیدا ہو جاتی ہے اور یہ دبازت غشائے مخاطی کے ادمہ کے
ندر بڑھ کر عمومی دندانی نبت یا ورقہ (common dental germ or lamina)
ا دیتی ہے (تصویر — 431, A) باقاعدہ فاصلوں پر عمومی نبت سے ایک مزید دبازت
ور بالیدگی غشائے مخاطی کے ساختوں کے اندر جاتی ہے اور ان مخصوص مبادی
(rudiments) میں سے جو تعداد میں دس ہوتی ہیں، ہر ایک نیچے پھول کر خلیوں کا
یک صراحی نما تودہ بنا دیتی ہے، جسے دودھ کے دانت کا مخصوص دندانی نبت
(special dental germ) (تصویر — 431,B) کہتے ہیں۔ دندانی ورقہ کے درمیانی
حصے تا دیر باقی رہتے ہیں اور ایک ڈورا بنا دیتے ہیں، جو مختلف مخصوص دندانی۔ نبتوں
کو ایک دوسرے سے اور مسوڑھوں کو ڈھانکنے والے سرحلمے سے ملحق کر دیتا ہے (تصویر
431, C. D. f-) ایک عروقی حلیمہ (papilla) ادمہ سے نکلکر ہر مخصوص نبت کی تہ کے
ندر مسلسل ہو جاتا ہے (تصویر — 431, C, D. p) یہ حلیمہ آیندہ دانت کے تاج (crown)
کی شکل رکھتا ہے۔ ہر مخصوص دندانی نبت مع اپنے مشمولہ حلیمہ کے دہن کے سرحلمے سے
جلد ہی تقریباً بالکل بے تعلق ہو کر ایک عروقی جھلی (کیسۂ دندانی =dental sac)
سے گھر جاتا ہے۔ حلیمہ تغیر صورت سے آئندہ دانت کے ڈنٹین اور پلپ میں تبدیل ہو جاتا ہے
اور اس کی سطح پر دندانی نبت کے سرحلمی خلیے انامل جما دیتے ہیں۔ دانت کی جڑ مع اوسکی

316

سیمنٹ کی پوشش کے ایک مابعد زمانے میں، جبکہ دانت مسوڑھے کے اندر سے پھو
باہر نکلنا شروع ہوتا ہے، حلیمہ کے قاعدے کی تدریجی تطویل سے پیدا ہوجاتی
کہ ابتداءً او۔ ہرٹ وگ (O. Hertwig) نے اور پھر وی برن (Brunn
منکشف کردیا ہے۔ سرحلمہ کی ایک زیر بالیدگی یا تو انامل کے نبت کے زیرین حصے
بنتی ہے یا (بلکہ) ممری کے مشاہدات کے مطابق دوسرے سرحلمی خلیات سے، جو آ
(enamel organ) کے باہر مسکن رکھتے اور غالباً ایک مماثل ماخذ سے بنتے ہیں
جس کا نام سرحلمی پوشش (epithelial sheath) ہے، جڑ کی شکل اور اوس
ڈنٹین کی پیدائش کو متعین کردیتی ہے کیونکہ جہاں ڈنٹین کا جماؤ ہونے والا ہوتا ہے
یہ ہمیشہ موجود ہوتی ہے۔ دندین کی تکمیل کے بعد یہ ٹھٹھر کر پارہ پارہ ہوجاتی ہے ا
اس کا بیشتر حصہ جذب ہوجاتا ہے۔

**انامل کی پیدائش**:۔ انامل کے ظہور سے پہلے، دندانی نبت میں ایک
تبدیل ہیئت واقع ہوکر اوس کے سرحلمی خلیے جو پہلے کثیر السطوح تھے متغیر شدہ خلیوں کی
بنالیتے ہیں (تصویر۔ 432) اندرون ترین تہ اسطوانی خلیوں (مینا خلیوں یا مینا ناہضوں = loblasts or
adamantoblasts) (تصویر 433, a-) کی ہوتی ہے (rnal epethelium)
اندرونی سرحلمہ، جو ڈنٹین کی سطح سے بالکل لگی ہوئی ہوتی اور اوسکو ڈھانکتی ہے ا
مینائی منشورات بناتے ہیں۔ موخرالذکر کے ظہور سے پہلے ایک لیفی ساخت پیدا ہو
(تصویر 434, f-) جس کے بعد کلسی ملحات (calcareous salts) کا انجماد چھوٹے
گلوبچوں کی شکل میں واقع ہوتا ہے۔ جب کولائیدی محلولات میں چونے کے نمک ا
ہوتے ہیں تو ایسے گلوبچے ہمیشہ بن جاتے ہیں (Rainy, Harting) یہ تغیرات 317
خلیوں یا امیلوبلاسٹس سے بالکل باہر ہی باہر واقع ہوجاتے ہیں، بلکہ بعض اصح
رائے ہے کہ امیلوبلاسٹس اور تکوین پذیر انامل کے درمیان ایک نازک متجانس جھ
ہوتی ہے۔ اگر فی الحقیقت یہ موجود ہے تو غالباً ایک ولوجی جھلی (otic membrane)
کی نوعیت کی ہوتی ہے۔ ایل۔ ولیمس (L. Williams) نے اسے "انرامیلوبلا
ممبرین" (inner ameloblastic membrane) کا نام دیا ہے nbrana
preformativa of Huxley) لیکن معلوم ہوتا ہے کہ امیلوبلاسٹس سے زا

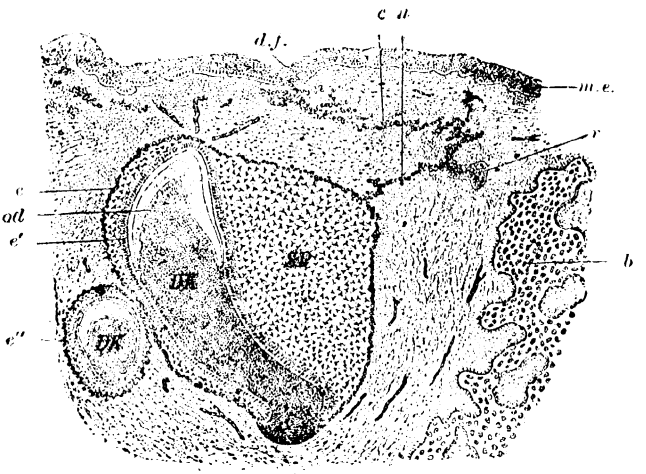


FIG. 432. SECTION OF A DEVELOPING INCISOR TOOTH OF A HUMAN EMBRYO. (Rose.) THE SECTION ALSO INCLUDES THE GERM OF THE ADJACENT TOOTH.

*DK*, dental papilla; *od*, odontoblasts; *b*, bone of jaw; *c*, *c'*, outer and inner layers of enamel organ; *SP*, enamel pulp; *d.f.*, dental furrow; *e*, remains of common dental germ of lamina; *n*, neck or bridge of cells connecting this with the enamel organ; *m.e.*, mouth-epithelium; *c''*, enamel organ of adjacent tooth-germ; *r*, reserve germ of permanent tooth.

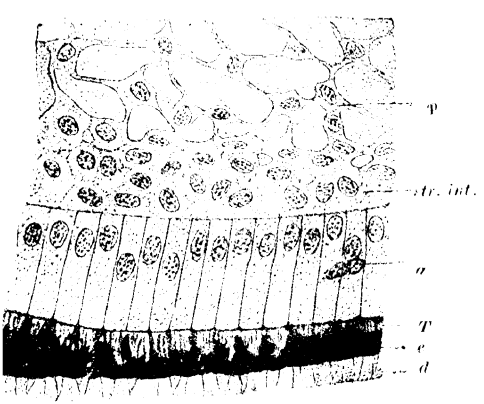


FIG. 433.



FIG. 434.

FIG. 433. SECTION SHOWING THE STRUCTURE OF THE PART OF THE ENAMEL ORGAN WHICH LIES NEXT TO THE DENTINE. (Rose.)

*d*, dentine; *e*, newly formed enamel stained black by osmic acid; *T*, Tomes' processes from the ameloblasts, *a*; *str. int.*, stratum intermedium of enamel organ; *p*, branched cells of enamel pulp.

FIG. 434.—DEVELOPING ENAMEL SHOWING AMELOBLASTS AND THE FIBROUS SUBSTANCE PRODUCED BY THESE CELLS, WHICH FORMS THE BASIS OF THE ENAMEL PRISMS. (Leon Williams.)

*a*, portions of the ameloblasts; *f*, fibrous basis of enamel prisms; *e*, calcified part of enamel.



FIG. 435.—PART OF A SECTION OF DEVELOPING TOOTH OF PIG. (× Korff.)

*a* ameloblasts. *d* fibres of the first formed layer of dentine. *od* odontoblasts. *p* pulp. The fibres of the pulp are seen to be in continuity with those which enter into the formation of the dentine.

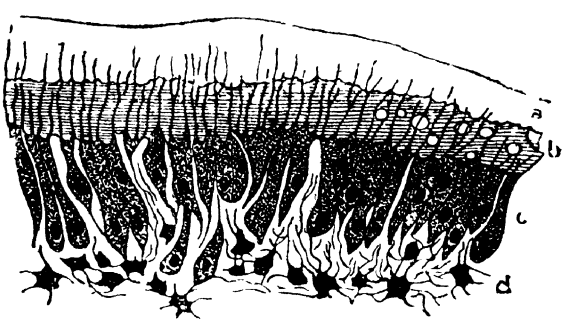


FIG. 436.—PART OF SECTION OF DEVELOPING TOOTH OF YOUNG RAT, SHOWING THE MODE OF DEPOSITION OF THE DENTINE. Highly magnified.

*a* outer layer of fully calcified dentine. *b* uncalcified matrix with a few nodules of calcareous matter. *c* odontoblasts with processes extending into the dentine. *d* pulp. The section is stained, the uncalcified matrix being coloured, but not the calcified part.

ں جھلی کو چھیدتے اور تکوین پذیر عنائی منشورات کے ساتھ چپاں ہوجاتے ہیں ٹومز کے
امل کے زائدے = Tomes Enamel processes) (تصویر —T .438) ۔ یہ
ائدے ریشک دار ہوتے ہیں۔

بیرون ترین خلیئے مکعب یا کثیر السطوح سرحلہ کی ایک واحد تہ بناتے ہیں (بیرونی سرحلہ
(external epithelium= (تصویر -e ,432) ۔ دندانی نبت کے دوسرے تمام
لیے تغیر شکل سے شاخدار جسیمات بن جاتے ہیں (تصویر —SP ,432' تصویر -p ,433)'
واپنے زائدوں کے ذریعہ سے باہم ارتباط حاصل کرتے اور اس طرح ایک جال بنا دیتے ہیں
یکن امیلو بلاسٹس کے اور نام نہاد انامل پلپ کے شاخدار خلیوں کے شبکہ کے درمیان ایک طبقہ
ثیر السطوح خلیوں کا ہوتا ہے (stratum intermedium) طبقۂ وسطانیہ۔ یہ اور بیرونی
سرحلہ کے خلیے دونوں شبکہ میں مخلوط ہوجاتے ہیں اور معلوم ہوتا ہے کہ شبکہ انھیں کے تغیر صورت
ے بنتا ہے، بلکہ یوں کہنا چاہئے کہ ایسے خلیوں کے مجموعہ سے بنتا ہے جو نبت انامل کے
دوسرے یا بیرونی طبقہ کے قائم مقام کے طور پر ہوتے ہیں اور اوس طبقہ سے بالکل جداگانہ
ہوتے ہیں جو نمو پاکر امیلو بلاسٹس بنا دیتا ہے جب تکلیس شروع ہونے کو ہوتی ہے تو امیلو بلاسٹس
ذریعہ ایک دوسری پتلی متجانس جھلی کے جسے ایل ولیمس کی بیرونی امیلو بلاسٹک جھلی
کہتے ہیں (oute ameloblastic membrane of L Williams
طیحدہ ہوجاتے ہیں۔ سارے دندانی سرحلی نبت کو جو اس طرح متغیر ہوجاتا ہے انامل آرگن
318 (enamel organ) کہتے ہیں۔ انامل کی تکوین کے آخری مرحلوں میں شبکہ غائب ہوجاتا ہے۔

انامل آرگن میں عروق دموی نہیں ہوتے اگرچہ اوس کو ڈھانکنے والی متصلہ توصیلی بافت
یں عروق دموی بکثرت پھیلے ہوئے ہوتے ہیں۔

ڈنٹین کی تکوین یہ حلیمہ کی سطح پر تکلیس واقع ہونے سے بن جاتی ہے۔ یہاں
اوڈونٹو بلاسٹس کا ایک نہایت نمایاں طبقہ پایا جاتا ہے (تصویر od 435 تصویر -c ,436)
یہ ریشک دار ڈنٹینی قالب کی ایک تہ پیدا کر دیتے ہیں جو حلیمہ پر ایک ٹوپی سی بنا دیتی اور کلسی
مادہ کے گلوبچوں کے انجماد سے جلد ہی تکلس ہوجاتی ہے۔ جب ڈنٹین بنتی جاتی ہے تو اوس میں
819 اوڈونٹو بلاسٹس کے زائدے باقی رہ جاتے ہیں اور اسطرح ڈنٹینی انبیبات (dentinal tubules)
کی ابتدا ہوجاتی ہے۔ جیسا کہ ہڈی کے قناطوں کی صورت میں ہوتا ہے ان کی باریک شاخیں

سے بیشتر شاخیں بلاشبہ ان کے تخزمائی مشمولات کی توسیع سے بن جاتی ہیں۔ بلکہ ا
توسیع منشورات کے درمیان بھی داخل ہوسکتی ہے۔ مارسوپئلیس (marsupials) م
غیر معمولی حد تک ہوتا ہے، جس سے وہ انیمیات سے چھائی ہوئی نظر آتی ہے (mery
ازآں بعد اسی عمل کی تکرار سے پہلی تہ کے اندر ڈنٹین کی ایک دوسری تہ بن جاتی ہے
-486) اور یکے بعد دیگرے دوسری اور تہیں بنتی جاتی ہیں جس کا نتیجہ یہ ہوتا ہے
بتدریج محلس ہو جاتا ہے۔ لیکن دانت کے مرکزی حصے میں ایک مقام غیر مبدل رہ جاتا
سعہ اپنی آڈونٹو بلاسٹس کی پوشش کے پلپ بنا دیتا ہے۔

ہر جبڑے میں دس دودھ کے دانت (milk-teeth) اسی بیان کردہ طر
پیدا ہو جاتے ہیں۔ مگر یہ پیدائش کے بعد چند ہی سال کے اندر ضائع ہو جاتے ہیں ا
جگہ دائمی دانت (permanent teeth) بالکل اوسی طرح لے لیتے ہیں جس طرح
آجاتے ہیں۔ ابتدائی زمانہ میں ہی دندانی نبت سے ایک چھوٹی بالیدگی ہر دودھ
دانت کے قریب نکل آتی ہے (تصویر 431, D, fp) یہی بالآخر اوس مقام کے
دانت کا نبت بن جاتی ہے۔ یہ بتدریج بڑھتی ایک طبیعہ حاصل کرتی اور ایک انامل
بنالیتی ہے۔ المختصر یہ وہی مدارج نمو طے کرتی ہے جو دودھ کے دانت کے بنت نے طے
تھے اور جب دودھ کے دانت کی جڑوں کا انجذاب (عظم خوار خلیوں کی وساطت
ہو کر دانت جبڑے سے الگ ہو کر گر جاتا ہے تو دائمی دانت اوپر بڑھ کر اوسکی جگہ لے لیتا

ہر جبڑے میں چھ دائمی دانت ایسے ہوتے ہیں جو دودھ کے دانتوں کے قائم
نہیں ہوتے یہ دائمی ڈاڑھیں (permanent molars) ہیں۔ یہ جبڑے کے ہر جا
ابتدائی سرحلی دبازت یعنے عمومی نبت دندان کی توسیع سے اور پھر نسبتہً طویل مدت کے
پر اس توسیع سے آدمہ کے اندر یکے بعد دیگرے تین مخصوص بنتوں کی زیر بالیدگی
نمو پذیر ہو جاتے ہیں۔ ان مخصوص بنتوں سے دائمی ڈاڑھوں کی باقیں ٹھیک اوس
بن جاتی ہیں جس طرح دودھ کے دانت نمو پذیر ہوتے ہیں۔

320

# انتیسواں سبق

## زبان اور اعضائے ذائقہ۔ دہن کی غشائے مخاطی۔ بلعوم اور مری

۱۔ انسان اور بندر کی زبان کی تراشیں، طبع سے اتصالاً لی ہوئی اور ہیماٹاکسیلین اور ایوسین سے رنگی ہوئی۔ تراشیں مختلف حصوں سے لینا چاہئے اور ان میں تینوں قسموں کے حلیمات (papillae) شامل ہوں۔

۲۔ مشرب زبان (injected tongue) کی تراشیں۔

۳۔ خرگوش کے حلیمہ ورقیہ (papilla folhata) کی تراشیں ہیماٹاکسیلین اور ایوسین سے رنگی ہوئی، ان میں عقود ذائقہ (taste buds) اصلی جگہ پر دکھلائی دیتی ہیں۔

عقود ذائقہ جن خلیات سے مرکب ہیں وہ حلیمہ ملفوفہ کی آزگی تجہیزات کو سوئی سے چھیڑنے کے بعد معائنہ کی جاتی ہیں۔ عصبی انتہامات حلیمہ ورقیہ کی ایسی تراشوں میں دیکھے جاتے ہیں، جن پر گالجی کے طریقہ آزمک بائی کرومیٹ سلور (Golgi's osmic-bichromate silver method) کا عمل کر لیا گیا ہو (ملاحظہ ہو ضمیمہ)۔

۴۔ بلعوم (pharynx) اور مری (œsophagus) کی تراشیں ہیماٹاکسیلین اور ایوسین سے رنگی ہوئی۔

## زبان

زبان عرضاً مخطط عضلی ریشوں سے بنی ہوئی ہوتی ہے جن میں سے بعض تو طولاً

اور بعض عرضاً دوڑتے ہیں۔ وہ ایک مخاطی جھلی سے ڈھکی ہوئی ہے اور اوس کا رنگ دہن کے سرحلہ کی طرح، طبقاتی ہوتا ہے اور جلدی حلیمات کی طرح خوردبینی حلیمات کے ہے (تصویر -437) علاوہ ان خوردبینی ابھاروں کے اِس عضو کی بالائی سطح بڑے حلیمات سے ڈھکی ہوئی ہوتی ہے، جن کی وجہ سے یہ ناہموار نظر آتی ہے۔ انکو لسانی (lingual papillæ) کہتے ہیں اور یہ تین قسموں کے ہوتے ہیں:- (۱) تقریباً بارہ بڑے بڑے داڑی ابھار جن میں سے ہر ایک ایک تنگ میزاب (حفرہ) سے گھر باہر غشائے مخاطی عام لیول سے اوٹھی ہوئی ہوتی ہے (vallum=eyebrow) ایک V کی شکل کی قطار میں ہوتے ہیں، اس طرح کہ V کی نوک زبان کی پشت ہوتی ہے۔ اون میں گلاسوفیرنجیل عصب (glosso-pharyngeal nerve) پہونچتے ہیں، اور اون کے اطراف کو ڈھانکنے والے سرحلہ میں عقود ذائقہ ہوتے ہیں انسان میں تو ولیم کے جانبی سرحلہ میں ہوتے ہیں لیکن بیشتر حیوانات میں اس مقام یہ حصاری حلیمات (circumvallate papillæ) کے نام سے مشہور ہیں (438, 441— (۲) زبان کی تمام باقیماندہ حلیمی سطح مخروطی حلیمات (ai papillæ) سے ڈھکی ہوئی ہوتی ہے۔ ان کو یہ نام اس وجہ سے دیا گیا ہے کہ ہر حلیمہ پر سرحلہ کی مخروطی نوکدار ٹوپی چڑھی ہوئی ہوتی ہے۔ کبھی کبھی اس ٹوپی میں باریک سرحلی رشتے ایک جھالر لگی ہوئی ہوتی ہے۔ ایسی صورت میں حلیمات کو رشتہ صورت (m کہتے ہیں (تصویر -439) بلی ذات میں مخروطی حلیمات پنجہ صورت یا پیچیدہ مڑے ہوتے ہیں۔ یہ سخت اور قرنی ہوتے ہیں اور چاٹنے کے عمل میں کھرچنے کا اثر پیدا (۳) مخروطی حلیمات کے درمیان ادھر اودھر بکھرے ہوئے بڑے حلیمات ملتے ہ فطری الشکل (fungi form) کہتے ہیں (تصویر -440) یہ نہایت عروقی اور باقیماندہ حلیمات کی نسبت زیادہ سرخ نظر آتے ہیں۔ ان کا کچھ حصہ غشائے چھوٹے چھوٹے نشیبوں میں دبا ہوا ہوتا ہے۔ یہ اپنے سرحلہ میں عقود ذائقہ کی کچھ ہیں اور ان میں کسی نہ کسی عصب ذائقہ سے شاخیں پہونچتی ہیں۔ 321

سطحی عضلی ریشوں کے درمیان چھوٹے چھوٹے انبیبی غدد اپنی قنات بھیجتے ہوئے نظر آسکتے ہیں۔ ان میں سے بیشتر غدد مخاطی افراز پیدا کرتے ہیں، لیکن 322



FIG. 437.—SECTION OF MUCOUS MEMBRANE OF MOUTH, SHOWING THREE MICROSCOPIC PAPILLÆ AND STRATIFIED EPITHELIUM. THE BLOOD-VESSELS HAVE BEEN INJECTED. (Toldt.)

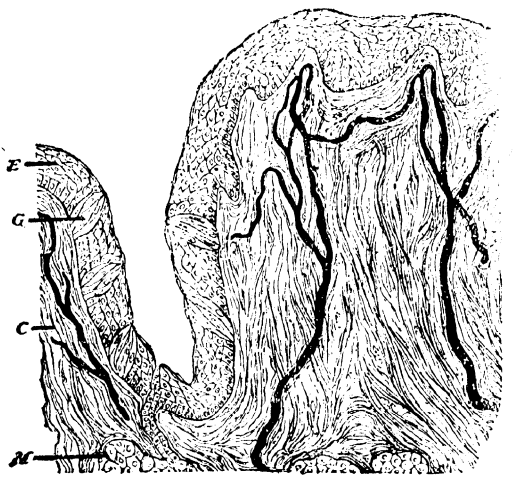


FIG. 438.—SECTION OF CIRCUMVALLATE PAPILLA, HUMAN. THE FIGURE INCLUDES ONE SIDE OF THE PAPILLA AND THE ADJOINING PART OF THE VALLUM. Magnified 150 diameters. (Heitzmann)

*E*, Epithelium; *G*, taste-bud; *C*, corium with injected blood-vessels; *M*, gland with duct.

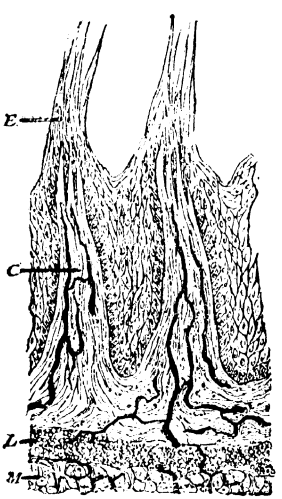


FIG. 439.—SECTION OF TWO FILIFORM PAPILLÆ, HUMAN. (Heitzmann.)

*E*, epithelium; *C*, corium; *L*, lymphoid tissue; *M*, muscular fibres of tongue.

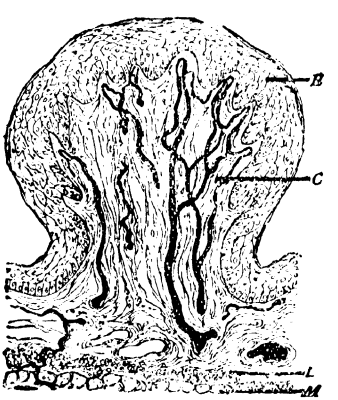


FIG. 440.—SECTION OF FUNGIFORM PAPILLA, HUMAN. (Heitzmann.) Letters as in previous figure.

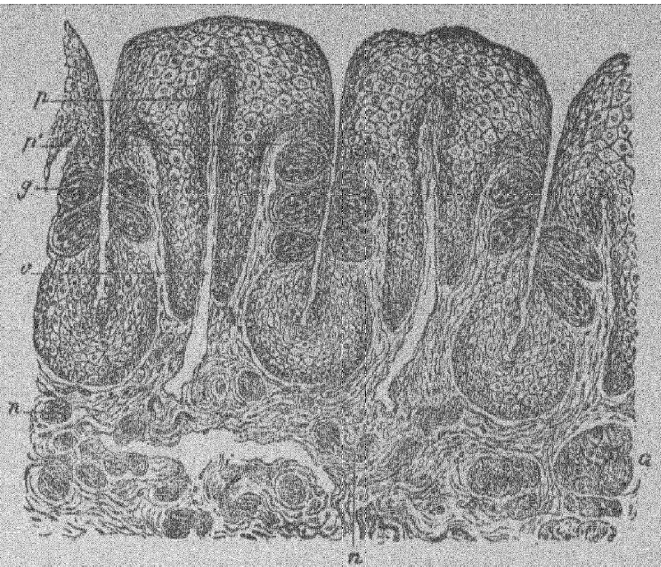


FIG. 443.–VERTICAL SECTION OF PAPILLA FOLIATA OF THE RABBIT, PASSING ACROSS THE LAMINÆ. (Ranvier.)

*p*, central lamina formed of corium; *v*, section of a vein, which traverses the lamina; *p'*, lateral lamina in which the nerve-fibres run; *g*, taste-bud; *n*, sections of nerve-bundles; *a*, serous gland.

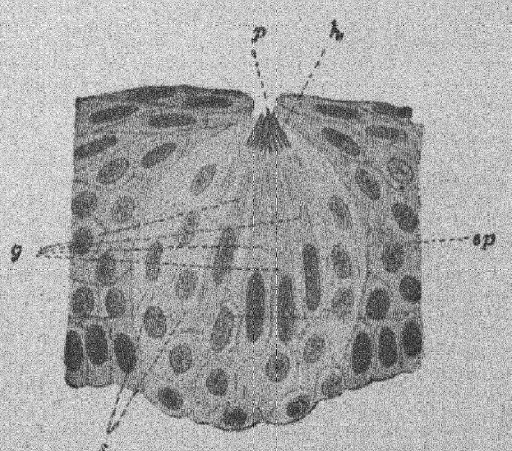


FIG. 444.–A TASTE-BUD WITHIN THE STRATIFIED EPITHELIUM OF THE TONGUE (Sobotta.) Magnified 500 diameters.

*g*, gustatory cells; *s*, sustentacular cells; *ep*, epithelium; *p*, gustatory pore; *h*, hairlets.

...حصاری حلیمات کی خندقوں میں وا ہوتے ہیں اور بعض دیگر مقامات کے غدد ایک البیومینی ...راز پیدا کرتے ہیں (زبان کے غدد مصلیہ 'serous glands of tongue= ...بنر کے غدد glands of Ebner,)

پشت زبان کی مخاطی جھلی میں لمف آسا بافت کی کثیر مقدار موجود ہوتی ہے جو ...زتین (tonsils) کی لمف آسا بافت کے ساتھ تسلسل اور اوسی جیسی ترتیب و ساخت رکھتی ہے

# عقودِ ذائقہ

(TASTE-BUDS)

دقیق اعضائے ذائقہ جو عقودِ ذائقہ (taste-buds) یا بصلات ذائقہ (taste-bulb...) کے نام سے مشہور ہیں، ایسی تراشوں میں دیکھے جا سکتے ہیں جو حصاری ...یمات (papillæ vallatæ) یا فطری الشکل حلیمات (papillæ fungiformes) ...ں سے ہو کر گزرتی ہوں۔ یہ زبان کی عام غشائے مخاطی کے سرحلمہ میں بھی جا بجا موجود ...رتے ہیں، بالخصوص پشت اور اطراف کی جانب، اور چند نرم تالو کی زیرین اور کبتی (epiglottis) کی پچھلی سطح پر لیکن انکا مطالعہ خرگوش کے حلیمات ورقیہ (papillæ foliatæ) (تصویر - 442) میں آسان طریقہ پر ہو سکتا ہے، جو پشت زبان کے ہر جانب دو چھوٹے چھوٹے ...یضوی رقبے ہیں جن پر متعدد جمود یا ورقے، معہ درمیانی خندقوں کے، بنے ہوئے ہوتے ...ں۔ ورقوں میں سے ہو کر لی ہوئی تراشوں میں کثیر التعداد عقودِ ذائقہ نظر آتے ہیں، جو ...رقوں کے اطراف کو ڈھانکنے والے موٹے سرحلمہ میں مفروش ہوتے ہیں (تصویر-443)

328

424

عقودِ ذائقہ سرحلمی خلیوں کے بیضوی خوشے ہیں، جو طبقاتی سرحلمہ کے کہفوں ...ں قیام رکھتے ہیں (تصویر - 444) عقدۂ ذائقہ کا قاعدہ غشائے مخاطی کے اَدمہ پر ...یام رکھتا ہے اور اوس میں گلاسو فیرنجیل عصب کی ایک شاخ پہونچتی ہے۔ راس تنگ ...تا ہے اور ایک چھوٹے مسام کے ذریعہ جو سطحی سرحلمہ میں ہوتا ہے (مسام ذائقہ = gustatory por... تصویر 444, p.) کہف دہن سے ارتباط رکھتا ہے۔

عقدہ ذائقہ کو ترکیب دینے والے خلیئے دو قسموں کے ہوتے ہیں، ۔
۱۔ خلیات ذائقہ (gustatory cells) (تصویر۔ 445, a)۔ یہ نازک نکلہ نما یا ذ
خلیئے ہوتے ہیں، جن کی ترکیب ایک جسم خلوی یا نوات دار کلانی اور دو زائدوں
ہوتی ہے، جن میں سے ایک بعیدی اور دوسرا قریبی ہوتا ہے۔ بعیدی زائدہ تقر
سیدھا ہوتا اور عقدۂ ذائقہ کے راس کی طرف جاتا ہے، جہاں وہ ایک چ
نہایت اعلیٰ درجہ کے انعکاسی ہدبہ نما لاحقہ (taste-hairlet = شعیرۂ ذائقہ
مختتم ہو جاتا ہے، جو متذکرۂ بالا مسام ذائقہ کے اندر نکلا ہوا ہوتا ہے۔ جسیم خلیۂ خ
کے بالکل پاس تک نہیں پہونچتا۔ قریبی زائدہ دوسرے زائدہ کی نسبت زیادہ نا
اکثر شاخدار اور دوالی نما (varicose) ہوتا ہے۔ عقدۂ ذائقہ میں آنے وا
عصبی ریشے (تصویر 446) انھیں خلیات کے درمیان منشعب ہو کر ختم ہو
۲۔ عمادی خلیئے (sustentacular cells) (تصویر۔ 5, c) (G. Retzius)
لمبوترے خلیئے بیشتر چپٹے اور اپنے سروں پر نوکدار ہوتے ہیں۔ یہ خلیات ذائقہ کے
مسکن رکھتے اور معلوم ہوتا ہے کہ اس طرح اون کو سہارا دیتے ہیں۔ مزید براں
پر ایک قسم کا لفافہ یا پوشش بناتے ہیں۔ عقدۂ ذائقہ کے خلیوں کے درمیان اکثر
لمفائیہ دیکھے جاتے ہیں، جو غالباً ماتحت مخاطی جھلی کی طرف سے یہاں آنکلتے ہیں۔ عق
اور اوس طبقاتی سرحلہ کے درمیان جس میں وہ منفرش ہوتا ہے، انتصابی بافت 325
ریشک داخل ہوتے ہیں (Drash)۔

ایم۔ ہیڈن ہین (M. Heidenhain) کا خیال ہے کہ خلیات
ذائقہ اور عمادی خلیات کے درمیان متمایز تفریق قائم نہیں کی جا سکتی
بلکہ ان میں تمام مدارج برزخیت (transition) پائے جاتے ہیں۔

# دہن بلعوم اور مری

## (Mouth Pharynx and Oesophagus)

دہن کی غشائے مخاطی پر طبقاتی سرحلہ کا استر ہوتا ہے (تصویر




FIG. 445.—VARIOUS CELLS FROM TASTE BUD OF RABBIT. (Engelmann.)
600 diameters.

*a*, four gustatory cells from central part; *b*, one sustentacular cells and two gustatory cell in connexion; *c*, three sustentacular cells.

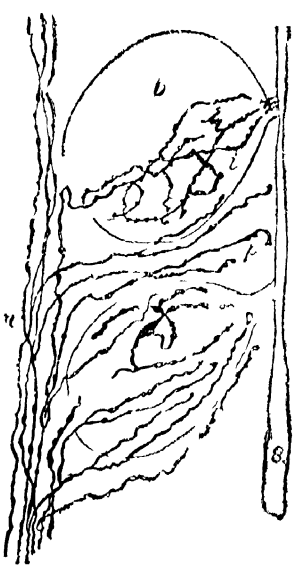


FIG. 446.—NERVE ENDINGS IN TASTE BUDS. (G. Retzius.)

*n*, nerve fibres; *l*, taste buds in outline; *t*, ending of fibrils within taste bud; *p*, ending in epithelium between taste buds; *s*, sulcus of papilla foliata into which the gustatory pores open.

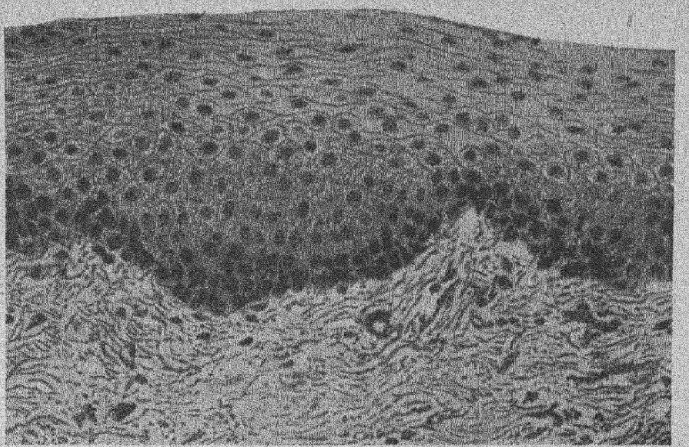

FIG. 447.—SECTION OF THE STRATIFIED EPITHELIUM OF THE FAUCES OF THE RABBIT. Photograph. Magnified 240 diameters.

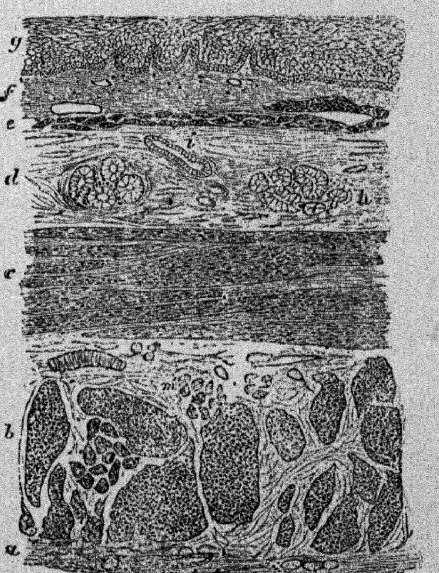


FIG. 448.—SECTION OF THE HUMAN ŒSOPHAGUS. (V. Horsley.)

The section is transverse, and from near the middle of the gullet. *a*, fibrous covering; *b*, divided fibres of the longitudinal muscular coat; *c*, transverse muscular fibres; *d*, submucous or areolar layer; *e*, muscularis mucosæ; *f*, mucous membrane with papillæ; *g*, laminated epithelial lining; *h*, mucous gland; *i*, gland duct; *m'*, striated muscular fibres in section.

ں میں عرد تی اور بعض حصّوں میں اُدمہ کے عصب دار حلیمات نکلے ہوئے ہوتے ہیں۔ اُدمہ
یل بافت سے بنتا ہے اور اوس کے اندر اور نیچے کثیر التعداد چھوٹے چھوٹے افرانی
ذی غدد (buccal glands) ہوتے ہیں ان میں کے بیشتر مخاط پیدا کرتے ہیں، لیکن
ں مخلوط وضع کے ہوتے ہیں (آیندہ سبق میں، غدد لعابیہ کے تحت میں ملاحظہ ہو)
یہ حالت لبوں کے غدد میں ہوتی ہے خدی غدد کی قناتیں جھلی کی سطح پر ہر جگہ وا ہوتی
، غدد ریفیہ سے تعلق رکھنے والی بڑی قناتیں بھی دہن میں کھلتی ہیں۔

**بلعوم** (pharynx) ایک لیفی جھلی سے بنتا ہی جو خطوط عضلات (constrictors ×
ملات عاصرہ) سے گھری ہوی ہے اور مخاطی جھلی کا استر رکھتی ہے جس کے ساتھ
ں جھلی فضائی بافت کے ذریعہ سے جڑی ہوئی ہوتی ہے۔ بلعوم کے بالائی حصّہ پر
طی جھلی اپنی اندرونی سطح پر ہدبی سرحلہ سے ڈھکی ہوئی ہوتی ہے۔ یہ سرحلہ اوپر اور سامنے
نتھنوں (nostrils) کے، اور یوسٹیکین ٹیوب کی راہ سے طبل یا جوف (tympanum) کے
ی سرحلہ کے ساتھ مسلسل ہو جاتا ہے۔ نرم تالو کے لیول سے نیچے یہ سرحلہ دہن اور غذائی
ی (gullet) کے سرحلہ کی طرح طبقاتی ہوتا اور اوسی میں جا ملتا ہے۔ بعض حصّوں میں غشائے
طی میں ملف آسا بافت کی وافر مقدار موجود ہوتی ہے، کثیر التعداد مخاطی غدد تو اوسکی
طح پر ہر جگہ وا ہوتے ہیں۔

326 **مری** (oesophagus or gullet)، جو بلعوم سے معدہ تک جاتی ہے، ایک
رونی لیفی یا فضائی پوشش ایک عضلی طبقہ، ایک استر کرنے والی مخاطی جھلی اور
ب درمیانی توصیلی بافت پر مشتمل ہے، جو تحت المخاطی یا فضائی طبقہ بناتی ہے
تصویر - 448) عضلی طبقہ تقریباً اوس کے بالائی تہائی حصّہ میں خطوط عضلہ سے بنتا ہے
ر بقیہ حصہ سادہ قسم کے عضلہ کا ہوتا ہے۔ عضلی طبقہ کی دو تہیں ہوتی ہیں ایک بیرونی تہ
ں میں ریشوں کے بنڈل طولاً دوڑتے ہیں، اور ایک اندرونی تہ جس میں بنڈلوں کی ترتیب
ور ہوتی ہے غشائے مخاطی پر طبقاتی سرحلہ استر کرتا ہے، جس میں اُدمہ کے حلیمات
ل آتے ہیں۔ اُدمہ فضائی بافت سے بنتا ہے۔ باہر کی طرف سے اوس کی حدود طولی
ترتیب رکھنے والے سادہ عضلی ریشوں سے بنتی ہیں، جنہیں عضلۃ المخاط
(muscularis mucosæ) کہتے ہیں، یہ حقیقی عضلی طبقہ سے فضائی طبقہ کے ذریعہ سے

جدا ہوتا ہے، جس میں عروق دمویہ کی بڑی شاخیں اور عروق لمفائیہ، نیز عصبی کے
ہوتے ہیں۔ ان غدد کی قناتیں بڑی بڑی ہوتی اور عموماً لف آسا بافت کی ایک
کے اندر سے ہو کر گزرتی ہیں۔ اس بافت سے لمفائی خلیات قنات کے سرحلہ میں
اس کے درون کے اندر پہونچ سکتے ہیں۔

ان مخاطی غدد کے علاوہ، مری کے بالائی یا حنجری حصے اور زیرین یا
ہر دو میں کچھ تعداد انبیبی عنقودی غدد (tubulo-racemose glands) کی ہوتی
جو ایک مختلف نوعیت کے ہوتے ہیں۔ وہ غشائے مخاطی تک محدود رہتے ہیں اور
کو نہیں چھیدتے، اور ان کی قناتیں غشائے مخاطی کے حلیمات کے درمیان نہیں بلکہ
وا ہوتی ہیں۔ وہ معدہ کی انبیبی عنقودی فوادی غدد (lo-racemose cardiac glands
تصویر - 446 صفحہ - 337) سے بہت مشابہ ہوتے ہیں اور عموماً پایا جاتا ہے کہ ان
سے بالکل قریبی حصوں کی سطح کا سرحلہ اوس سرحلہ سے مماثل ہے جو معدہ میں استر کرتا

مری میں دو عقدہ دار (ganglionated) عصبی ضفیرے ہوتے ہیں، ا
عضلی طبقہ میں اور ایک زیر مخاطی طبقہ میں۔ یہ وضع قیام اور ساخت میں معاء کے عصبی
سے مشابہ ہوتے ہیں۔

827

# تیسواں سبق

## غدد ریقیہ

(THE SALIVARY GLANDS)

۱۔ کتے کے غدۂ تحت الفک (submaxillary gland) کی تراش غدۂ الکحل میں، یا فارمال اور اس کے بعد الکحل سے سخت کر لیا جائے اور ہیماٹاکسیلین ایوسین (haematoxylin eosin) سے یا آئرن ہیماٹاکسیلین (iron-haematoxylin) سے یا الکحلی ایوسین (alcoholic eosin) اور میتھیلین بلیو سے رنگ لیا جائے۔ دیکھو کہ حبیبات (acini) صاف (مغز مخا) حبوں سے بھرے ہوئے ہیں، جن کے نوات عموماً غشائے قاعدی (basement membrane) کے قریب قیام رکھتے ہیں۔ صاف خلیوں سے باہر جا بجا چھوٹے چھوٹے سیاہ رنگے ہوئے دانہ دار صورت (مصلی) خلیوں کے نصف القمر (demilunes) یا ہلال (crescents) دیکھو۔ نیز قناتوں کی تراشوں کو معہ اون کے استوانی مرحلہ کے دیکھو۔ اگر ممکن ہو تو ایک ایسا مقام ڈھونڈھ لو جہاں ایک قناۃ جو فیزوں (alveoli) کے اندر جا رہی ہو۔ اعلیٰ طاقت کے نیچے خاکہ کھینچو۔

۲۔ (parotid gland) یعنے غدۂ نکفی اور سب لنگول گلینڈ (sublingual gland) یعنے غدۂ تحت اللسان کی تراشوں کا، جو مماثل طریقہ سے تیار کر لی گئی ہوں، مطالعہ کرو اور تینوں غدد کے اختلافات کو دیکھو۔

۳۔ کتے یا بلی کے سب میگزلری یا پیراٹڈ غدد دونوں کے چھوٹے چھوٹے ٹکڑوں کا امتحان تازہ حالت میں ۲ فیصدی محلول نمک کے اندر کرو۔

سب میگنری غدہ میں دیکھو کہ جوفیزی خلیے مخاط ساز (mucigen) کے بڑے بڑے ذرات یا قطروں سے جو پانی میں پھول کر بڑے بڑے صاف خالئے (vaccuoles) بنا دیتے ہیں، پھول گئے ہیں ہلکے ترشے اور قلویات بھی ایک مماثل تغیر پیدا کر دیتے ہیں لیکن نسبتہً زیادہ سرعت کے ساتھ پیراٹڈ غدہ کے خلیے بھی ذرات سے بھرے ہوئے ہیں لیکن یہ ذرات نسبتہً چھوٹے ہیں۔ اون کے ذرات ہلکے ترشوں اور قلویات سے پھول کر حل ہو جاتے ہیں اعلیٰ طاقت کے نیچے ہر تجہیز سے ایک ایک خاکہ تیار کرو۔

الکحل میں محفوظ کی ہوئی تجہیزات کے اندر ذرات نہیں دکھلائی دیتے، لیکن آزمک ایسڈ ان کو معتدل طور پر مصون (preserved) رکھتا ہے۔ یہ گرکہ ایسڈ سے سخت کئے ہوئے غدد کی تراشوں میں بخوبی نظر آتے ہیں۔

۴۔ جوفیزی خلیوں میں جو یغرات دوران افراز میں داخل ہو جاتے ہیں اون کو مطالعہ کرنے کی غرض سے ایک حیوان کو پلوکارپین (pilocarpin) کی کافی مقدار دیکر افراز ریق کی توفیر کر لی جاتی ہے۔ نصف گھنٹے کے بعد اس جانور کو ہلاک کر کے اوس کے غدد ریقیہ کا امتحان دفعہ ۳ کے مطابق کیا جاتا ہے۔

**غدد ریقیہ** (salivary glands) عام حیثیت سے غدد مفرزہ کے تشکیلی (typical) سمجھے جا سکتے ہیں۔ اون کی ترکیب متعدد **فتختکوں** (lobules) سے ہوا جو توصیلی بافت سے ڈھیلے ڈھیلے بندھے ہوئے ہوتے ہیں۔ ہر چھوٹا فتختک بیقاعدہ (sacculated) یا انبیبی (tubular) **جوفیزوں** (alveoli) یا **عنبوں** (m) کے ایک گردہ سے بنتا ہے، جس سے ایک چھوٹی قناۃ نکلتی ہے، اور یہ دوسری قنا ملکر بڑی قناتیں بنا دیتی ہے۔ بالآخر ایک قناۃ خاص (main duct) غدہ سے نکل اور دہن کے اندر کھلتی ہے۔

جوفیزے ایک غشائے قاعدی سے گھرے ہوئے ہوتے ہیں، جس کی اند سطح پر سرحلہ سے متصل ہی شاخدار خلیے ہوتے ہیں (تصویر- 449)۔ تازہ غدہ کے پانی میں کریدنے سے یہ جھلی مشاہدہ میں آسکتی ہے (Langley) یہ غشائے قاعدی کے ساتھ ساتھ مسلسل چلی جاتی ہے۔ اس کے اندر وہ سرحلہ ہے جو جوفیزوں میں کثیر

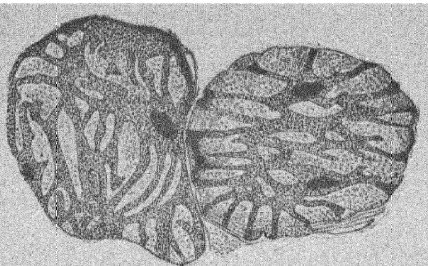

FIG. 449.—MEMBRANA PROPRIA OF TWO ALVEOLI. (v. Ebner.)
Magnified 600 diameters.
The preparation was from a mucous gland of the rabbit.

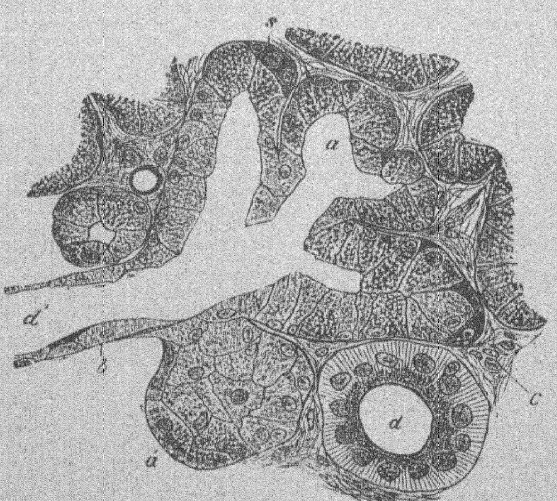


FIG. 450.—SECTION OF THE SUBMAXILLARY GLAND OF THE DOG, SHOWING THE COMMENCEMENT OF A DUCT IN THE ALVEOLI. Magnified 425 diameters.

*a*, one of the alveoli, several of which are in the section shown grouped around the commencement of the duct, *d'* ; *a'*, an alveolus, not opened by the section ; *b*, basement membrane in section ; *c*, interstitial connective tissue of the gland ; *d*, section of a duct which has passed away from the alveoli, and is now lined with characteristically striated columnar cells ; *s*, crescentic group of darkly stained cells at the periphery of an alveolus.

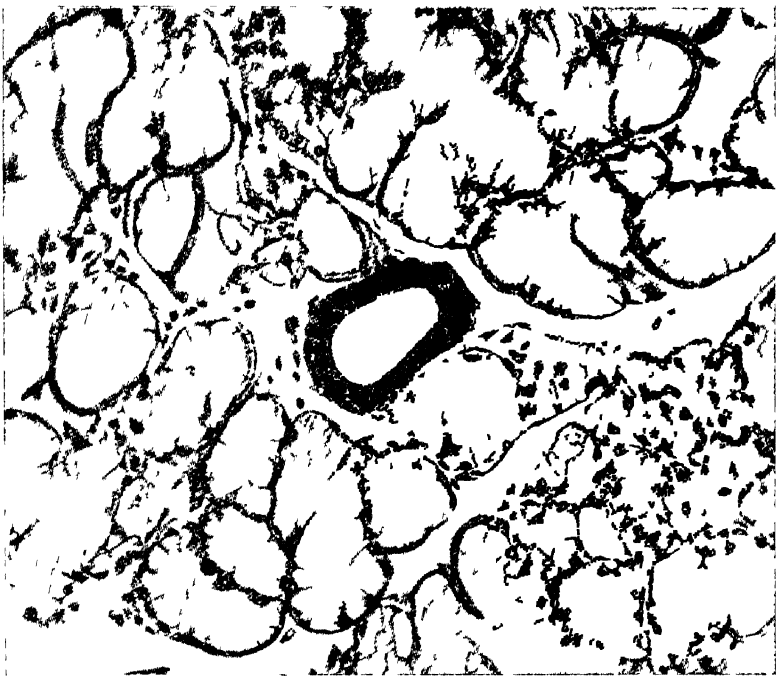

FIG. 451.—SECTION OF A MUCOUS SALIVARY GLAND (ONE OF THE SMALL GLANDS OF THE BUCCAL MUCOUS MEMBRANE). Photograph. Magnified 200 diameters.

In the middle of the figure is seen the section of a duct.

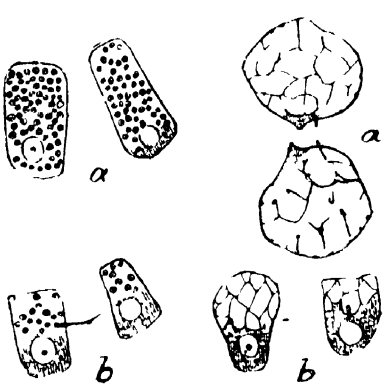


FIG. 452.—MUCOUS CELLS FROM FRESH SUBMAXILLARY GLANDS OF THE DOG. (Langley.)

*a* from a resting or loaded gland. *b* from a gland which has been secreting for some time. *a*, *b* similar cells which have been treated with dilute acid.

یوں سے بنتا ہے، جو نراش کے اندر فانہ صورت (wedge-shaped) نظر آتے ہیں
صویر۔ 450, a) لیکن قناتوں میں یہ سرحلہ باقاعدہ طور پر اسطوانی ہوتا ہے۔ باستثنائے
اۃ کے اوس حصہ کے جو جوفیزوں کے اندر فوراً ہی کھلتا ہے (junctional part=
صالی حصہ) اس میں وہ چپٹا ہو جاتا ہے (d') قناتوں کے اسطوانی سرحلہ میں خصوصیت
ے کہ خلیے جو ذراتی ہیں، ایکدوسرے سے نمایاں طور پر متمیز نہیں اور دو ناہموار منطقوں
ں متفرق معلوم ہوتے ہیں، جن میں سے ایک بیرونی اور نسبتہً بڑا منطقہ ہے جسمیں ذرات
328 ئے قاعدی کے ساتھ مخطط ترتیب میں عموداً مرتب ہوتے ہیں، اور ایک اندرونی
طقہ ہے جو نسبتہً چھوٹا ہوتا ہے (تصویر d-450 اور تصویر۔ 459) نسبتہً بڑی قناتوں میں
ذراتی کعب یا چھوٹے اسطوانی سرحلہ کا استر ہوتا ہے، جس میں خلیات کی ایک تہ سے زائد
نظر آنا ممکن ہے۔

جوفیزوں کے خلیے اپنی مفرزہ شئے کے لحاظ سے مختلف ہوتے ہیں۔ اون جوفیزوں
ں جو مخاط (mucus) کا افراز پیدا کرتے ہیں، مثلاً بیشتر چھوٹے غدد کے اون جوفیزوں
ں جو دہن کی غشائے مخاطی پر کھلتے اور پیدائش ریق (salıva) میں حصہ لیتے ہیں
ویر۔ 451) اور سب میگزلری اور سب لنگوئل غدد کے بعض جوفیزوں میں اگر خلیات
ی محلول نمک میں یا الکحل سخت کر لینے کے بعد معائنہ کیا جاوے تو وہ صاف اور
لے ہوئے پائے جاتے ہیں۔ لیکن اگر بہ سرعت تمام مصل میں، یا ۲ سے ۵ فیصدی
ں کے محلولات نمک میں معائنہ کیا جائے تو وہ اکثر بڑے بڑے اور واضح ذرات سے پُر
329 ویر۔ 452, a) نظر آتے ہیں (Langley) جو ہلکے، تر شئے کے اثر سے پھول جاتے
ں (b)۔ یہ ذرات تلوین کے بعض طریقوں سے نمایاں کئے جا سکتے ہیں۔ ذرات تمام
ز مخاط خلیوں میں بحال نہیں موجود ہوتے، بلکہ بیشتر خلیات میں وہ باہم مخلوط ہو کر اپنی
یل صورت سے ایک شئے بنا لیتے ہیں، جو "مخاط ساز" (mucigen) کے نام سے مشہور ہے
جو خلیہ کو پھلا دیتی ہے جب غدد میں تحریک فعلیت ہوتی ہے تو مخاط ساز حل ہو کر مخاط (mucus) کی صورت میں جوفیرہ کے
ہ اور قناتوں میں خارج ہوتی ہے۔ ایسے اخراج کے بعد خلیے بجائے صاف نظر آنے کے
330 ں ذراتی منظر پیش کرتے ہیں اور نسبتہً بہت چھوٹے ہو جاتے ہیں۔ نیز وہ ہیماٹاکسلین
زیادہ گہرا رنگ قبول کرتے ہیں (تصاویر۔ 453 اور 454 کا مقابلہ کرو)۔ ان

خلیوں کو مخاطی خلیات (mucous cells) کہتے ہیں لیکن بیشتر مخاطی جزیرے
چند خلیات ایسے ہوتے ہیں، جن میں مخاط ساز (میوسجن) نہیں ہوتا بلکہ چھوٹے چھوٹے
ذرات ہوتے ہیں۔ اکثر یہ خلیے گروہ بنا لیتے ہیں، جو غشائے قاعدی کے پاس ہی مگر
ہیں (تصاویر- 458, c اور 455) یہ گروہ ہلال گیانوزی (nts of Gianuzzi)
کے نام سے موسوم ہیں۔ ان کے ترکیبی خلیے حاشیی یا مصلی خلیات (inal
(icula) کے نام سے مشہور ہیں۔ جو فیزوں کے درونہ سے مخصوص عطفے (or serous cells)
مخاطی خلیوں کے درمیان سے گزر کر ہلالوں کے پاس تک داخل ہو جاتے اور اون کے
خلیوں کے درمیان اور اندر متفرع ہوتے ہیں۔ یہ عطفے گاجی کے طریقۂ تلوین سے
پر ظاہر ہو جاتے ہیں (تصاویر- 456 اور 468)۔

مصلی خلیات خالص مصلی جوفیزوں (serous alveoli) (تصویر
کیلئے ممتاز و خصوصی ہوتے ہیں، جن میں کوئی بھی خلیے مخاط کا افراز پیدا نہیں کرتے
البیومینی ریق پیدا کرتے ہیں۔ ان میں جب غدہ عرصہ تک بحالت سکون رہے تو
سے بھر جاتے ہیں، جو نہ تو پانی سے پھولتے ہیں نہ مخاطیں (mucin) بناتے ہیں 331
ماہیت کے معلوم ہوتے ہیں اور غالباً غدہ کے افراز میں کا خمیر (ferment).
(ptyalin) اور اس کا ایسیوجن پیدا کر دیتے ہیں۔ خلیے کے اندر کا ذراتی مادہ
ہے، بلکہ جسوقت افراز خارج ہوتا ہے تو خمیر ذراتی مادہ سے پیدا ہو جاتا ہے۔ یہ
زائموجن (zymogen) یعنے ام الخمیر کہتے ہیں۔ جیسا کہ لنگلے نے بتلا دیا۔
کا بیرونی حصہ افراز کے بعد صاف اور ذرات سے خالی ہو جاتا ہے (تصویر-
گاہے یہ تغیر بعض خلیوں میں ہوتا اور بعض میں نہیں ہوتا ہے (تصویر- 458) 332
معمولی غدہ کی قناتوں میں استر کرنے والے خلیوں میں بھی ذرات
موجود ہوتے ہیں جن کی تعداد اور جسامت افراز کی حالتوں کے مطابق
بدلتی جاتی ہے (تصویر- 459)۔

تقریباً تمام حیوانات میں پیراٹڈ غدہ خالص مصلی جوفیزوں سے 333
بنے ہوئے ہوتے ہیں۔ انسان اور بیشتر حیوانات میں سب میسنگری اور

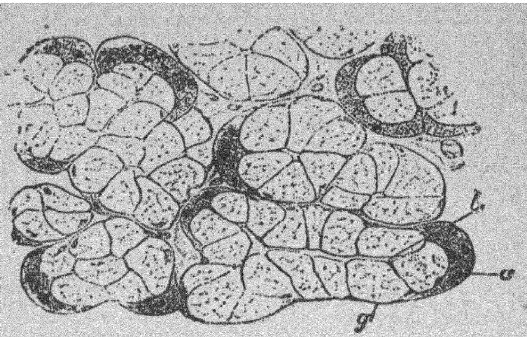


FIG. 453.—SECTION OF A DOG'S SUBMAXILLARY, AFTER A PROLONGED PERIOD OF REST. (Ranvier.)

*l*, lumen of alveolus; *g*, mucus-secreting cells; *c*, crescent, formed of albuminous cells.

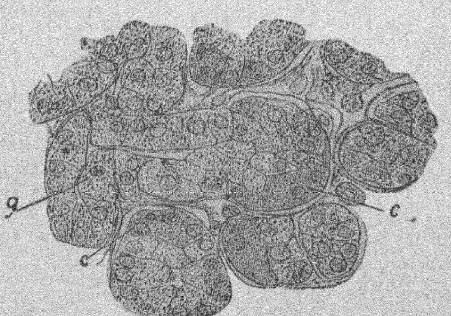


FIG. 454.—SUBMAXILLARY OF DOG, AFTER A PERIOD OF ACTIVITY. (Ranvier.)

Themucus-secreting cells, *g*, have discharged their secretion, and are smaller and stain better; the albuminous cells of the crescents, *c*, are enlarged.

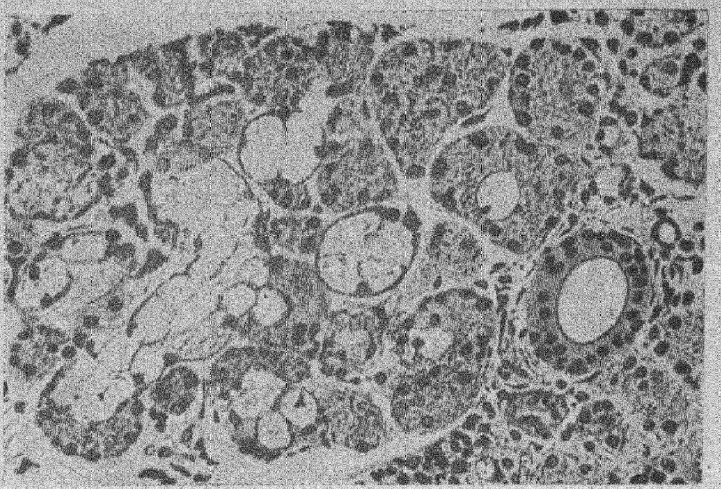

FIG. 455.—SECTION OF HUMAN SUBLINGUAL. Magnified 200 diameters. (Photographed from a preparation by Prof. M. Heidenhain.)

Most of the alveoli shown in the figure are serous, but some are mixed, containing chiefl mucous cells but also crescentic groups of serous cells.

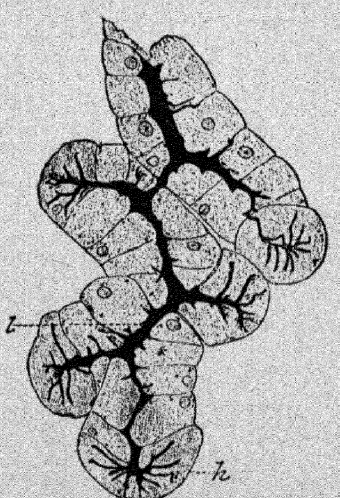


FIG. 456.—ALVEOLI OF HUMAN SUBLINGUAL GLAND PREPARED BY GOLGI METHOD. (E. Muller.)

*l*, lumen stained, with lateral diverticula passing between and into mucus-secreting cells ; *k*, longer diverticula penetrating into the "crescent" cells.

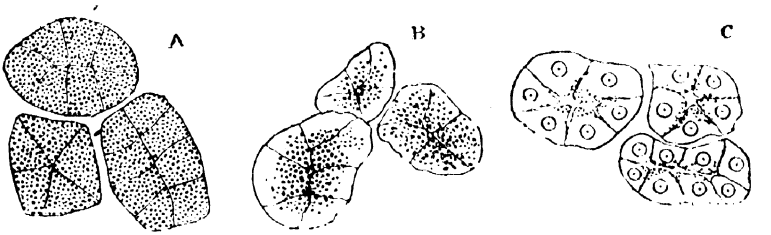


FIG. 457.—ALVEOLI OF A SEROUS GLAND. *A*, AT REST. *B*, AFTER A SHORT PERIOD OF ACTIVITY. *C*, AFTER A PROLONGED PERIOD OF ACTIVITY. (Langley.) In *A* and *B* the nuclei are obscured by the granules of zymogen.

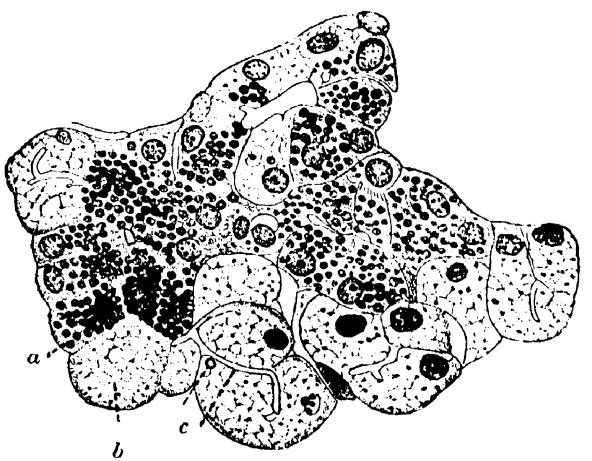


FIG. 458.—SUBMAXILLARY GLAND OF RABBIT. (E. Muller.)

The cells, which are all serous; are in different functional states, as indicated by the condition and staining of the granules. *a*, cell filled with darkly stained granules; *b*, clear cell; *c*, secretory canaliculi penetrating into the cells.

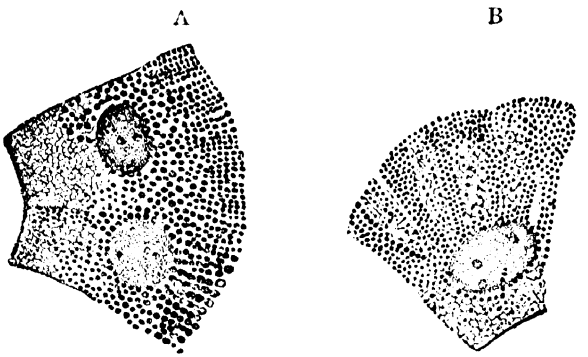


FIG. 459.—CELLS FROM DUCT OF PAROTID.

*A*, prior to secretion; *B*, after secretion (Mislawski and Smirnow).

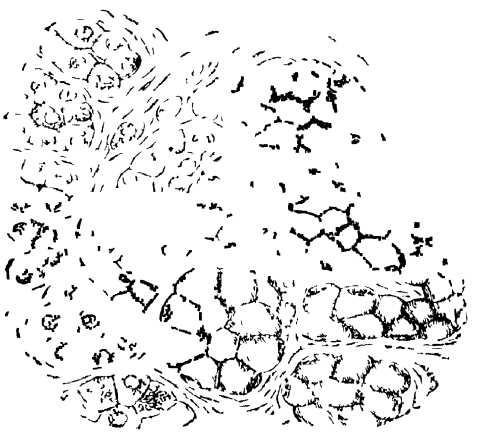

FIG. 460.—SECTION OF PART OF THE HUMAN SUBMAXILLARY GLAND. (R. Heidenhain.)

To the right of the figure is a group of mucous and mixed alveoli; to the left a group of serous alveoli.



FIG. 461.—ALVEOLI FROM MUCOUS PORTION OF THE HUMAN SUBMAXILLARY GLAND, PARTLY UNRAVELLED. (Poirier.)



FIG. 462.—ALVEOLI FROM SEROUS PORTION OF THE HUMAN SUBMAXILLARY GLAND, PARTLY UNRAVELLED. (Poirier.)

سب لنگوئل غدد نہ صرف مصلی اور مخاطی دونوں قسم کے جوفیزے رکھتے ہیں (تصاویر۔ 455, 460) بلکہ مخلوط جوفیزے (mixed alveoli) بھی یعنے ایسے جوفیزے جن میں مصلی اور مخاطی ہر دو اقسام کے خلیے ہوتے ہیں۔ سب لنگوئل غدد کے علیحدہ نکلے ہوئے اگلے حصے میں، جو انسان میں نسبتہً چھوٹا ہوتا ہے، صرف خالص مخاطی جوفیزے ہوتے ہیں۔

جب غدد کو سلجھا کر خوردبین میں معائنہ کیا جاتا ہے تو معلوم ہوتا ہے کہ مخاطی اور مصلی جوفیزے شکل میں کسیقدر مختلف ہیں، یعنے مخاطی جوفیزے نسبتہً بڑے اور شکل میں زیادہ یکساں ہوتے اور نسبتہً چھوٹے اور زیادہ چوڑے درمیانی یا اتصالی حصوں کے ذریعہ قناتوں سے منسلک ہوتے ہیں (تصویر۔ 461 کا، جو انسانی سب میگزلری غدہ کے ایک مخاطی حصہ سے لی گئی ہے، تصویر 462 سے جو مصلی حصہ سے ہے، مقابلہ کرو)۔

334 سب سے بڑی قناتوں میں توصیلی بافت کی ایک دیوار غشائے قاعدی سے ہر کی طرف ہوتی ہے، اور چند سادہ عضلی خلیات بھی ہوتے ہیں۔ غدہ کے عروق دمویہ جوفیزے کے گرد ایک شعری شبکہ بناتے ہیں۔ عروق لمفائیہ جوفیزوں کے درمیان کی نہ دار بافت میں حفرنری عروق (lacunar vessels) کی صورت میں شروع ہوتے ہیں کبھی کبھی بین رشتکی توصیلی بافت میں لمفائی کریے (lymph-nodules) پائے جاتے ہیں۔ غدہ کے عصبی ریشے، جو بڑے ریقی غدد کی صورت میں دماغی شوکی (cerebro-spinal) اور شارکی (sympathetic) ہر دو اعصاب سے ماخوذ ہوتے ہیں، اپنی منزل مقصود کو پہنچنے سے پہلے عصبی عقود میں سے ہو کر گزرتے ہیں۔ وہ نہایت باریک دوّانی نسا (varicos رشتکوں کی صورت میں جوفیزی خلیوں کے درمیان منشعب ہوتے ہیں (تصاویر-463) اور بہت سے عروق دمویہ میں پھیلتے ہیں۔

نمود۔ ریقی غدد کہفہ خدّی (buccal cavity) کے سرطبہ سے ایسی کلیوں کی طرح پھوٹ کر نمودپذیر ہوتے ہیں، جو پہلے ٹھوس ہوتی ہیں لیکن پھر بتدریج کھوکھلی ہو جاتی ہیں۔ ابتداءً وہ سادہ ہوتی ہیں لیکن جوں جوں وہ غشائے مخاطی اور زیر مخاطی بافت کے اندر پھیلتی ہیں منشعب ہوتی جاتی ہیں۔

# اکتیسواں سبق

335

## معدہ

(THE STOMACH)

۱۔ انتصابی طولی تراشیں کارڈیا (cardia) یعنے فتحۂ فواد یہ سے ہوکر، جن میں ایسافیگس یعنے مری کا زیریں سرا اور معدہ کا متصلہ کارڈیاک یعنے فوادی حصہ شامل ہو۔ ان میں بتانا منظور ہے کہ مری کا طبقاتی سرحلہ معدہ کے اسطوانی سرحلہ میں دفعتہً متبدل ہوجاتا ہے، نیز یہ کہ کارڈیا کے بالکل قرب وجوار میں معدی اور مری غدد کے خصائص کیا ہیں۔ تراشیں ہیماٹاکسلین اور ایوسین سے یا الکلی ایوسین اور میتھلین بلیو سے رنگ لی جائیں۔

۲۔ قعر معدہ (fundus of the stomach) کی تراشیں، غشائے مخاطی کی سطح سے عموداً کاٹی ہوئی۔

ان تراشوں میں معدہ کے طبقات کی عام ترتیب کا مطالعہ کیا جاتا ہے۔ ادنیٰ طاقت کے نیچے نقشے کھینچنا چاہئے جن سے یہ ترتیب ظاہر ہو۔ اور اعلیٰ طاقت کے نیچے کے نقشوں میں غدد کی ساخت ظاہر ہو۔

غشائے مخاطی کی پوری دبازت، عضلی طبقہ کی دبازت، سطح کے اسطوانی سرحلی خلیوں کی جسامت، اور غدد کے عمیق حصوں میں کے خلیوں کی جسامت، ان سب کی پیمائش کرو۔

۳۔ فنڈس یعنے قعر کی غشائے مخاطی کی تراشیں سطح سے متوازیاً کاٹی ہوئی۔

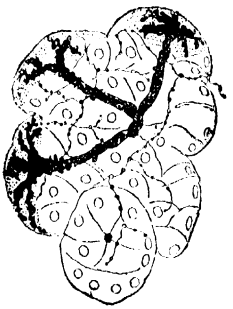

FIG. 463. ALVEOLI OF THE SUBMAXILLARY GLAND OF THE DOG. (G. Retzius.) Golgi method.

The extensions of the lumen into the crescents of Gianuzzi are shown, and also the endings of nerve-fibrils amongst the cells of the alveoli.




FIG. 464. DIAGRAM OF SECTION THROUGH THE COATS OF THT STOMACH. (Mall.)

*m*, mucous membrane; *e*, epithelium; *d*, orifice of gland duct; *m.m.*, muscularis mucosæ; *sm.*, submucosa; *c.m.*, circular muscular layer; *l.m.*, longitudinal muscular layer; *s*, serous coat.

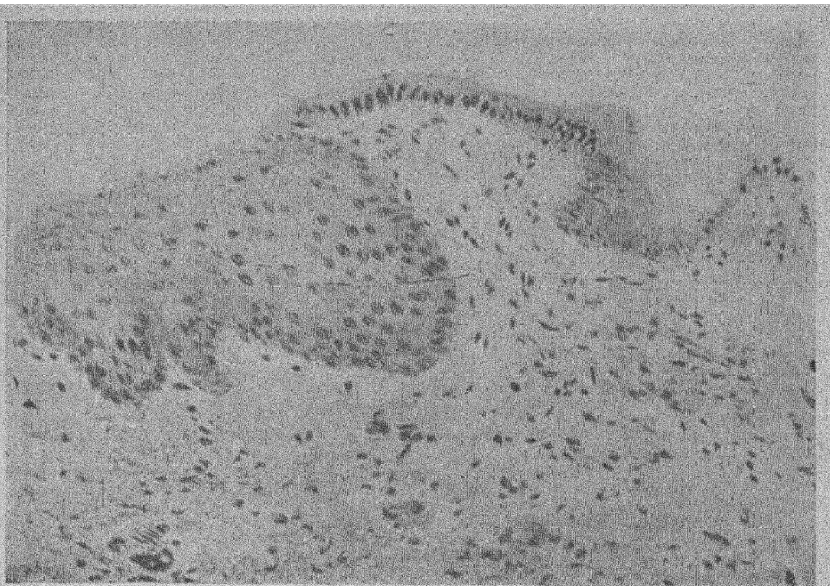

FIG. 465.—SECTION OF THE WALL OF THE STOMACH OF THE DOG AT THE PLACE WHERE THE STRATIFIED EPITHELIUM OF THE ŒSOPHAGUS IS CONTINUED INTO THE COLUMNAR EPITHELIUM OF THE GASTRIC MUCOUS MEMBRANE. Photograph. Magnified 200 diameters.

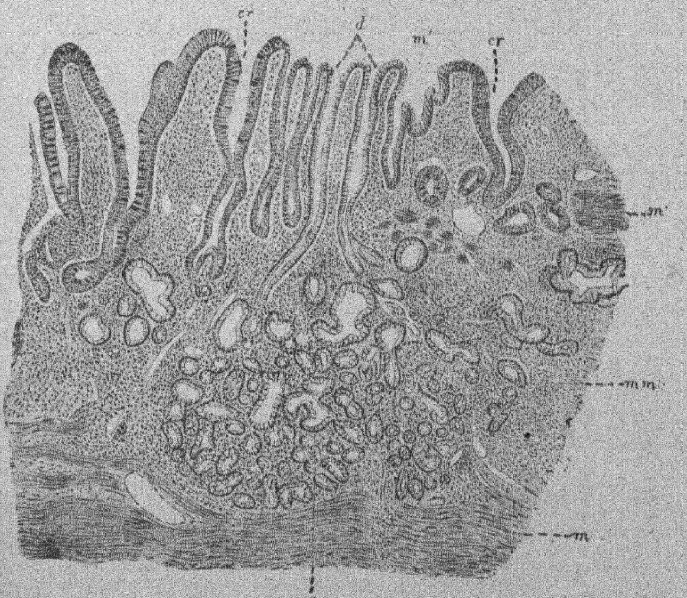


FIG. 466.—SECTION OF HUMAN STOMACH NEAR THE CARDIAC. (v. Ebner, after J. Schaffer.) Magnified 45 diameters.

*c*, cardiac glands; *d*, their ducts; *cr*, glands similar to crypts of Lieberkuhn, with goblet-cells; *mm*, mucous membrane; *m*, muscularis mucosæ; *m'*, muscular tissue within mucous membrane.

بہ نسبت دوسری تراشوں کے یہ تراشیں غدد کے اندر کے خلیات کی ترتیب کو بہتر ظاہر کریں گی۔

۴۔ معدہ کے پائی لورک (pyloric) یعنے بوّابی حصہ سے غشائے مخاطی کی انتصابی تراشیں۔ ایک ایسی تراش میں جو پائلورس یعنے بوّاب میں سے ہوکر طولاً لی گئی ہو، معدی غدد (gastric glands) کا ڈیوڈینم (duodenum) یعنے اثنا عشری کے برونر کے غدد (glands of Brunner) میں متبدل ہونا ظاہر ہوگا۔ ادنیٰ طاقت سے ایک بوّابی غدہ کا اوس کے پورے طول میں نقشہ کھینچو اور اعلیٰ طاقت کی مدد سے اسکی بعض تفصیلات کو پورا کرلو۔

۵۔ ایسے معدہ کی دیوار میں سے، جس کے عروق مشرب کرلئے گئے ہوں، انتصابی تراشیں لیکر اون میں عروق دمویہ کی ترتیب کا مطالعہ کرو۔

معدہ (stomach) کی دیوار چار طبقات پر مشتمل ہے، جو باہر سے لیکر اندر کیجانب شمار کرنے پر حسب ذیل ہیں:- مصلی (serous)[1] عضلی (muscular)[2]، خانہ دار (areolar)[3] زیر مخاطی (submucous) اور غشائے مخاطی (mucous membrane)[4] (تصویر-46)۔

مصلی طبقہ ایک تہ ہے جو باریطون سے اخذ ہوئی ہے۔ یہ تہ انحنائے صغیر و کبیر (lesser and greater curvature) کے خطوط میں نامکمل رہ جاتی ہے۔

عضلی طبقہ میں سادہ عضلی ریشوں کی تین تہیں ہوتی ہیں۔ اِن میں سے بیرونی تہ کے بنڈل طولاً، درمیانی تہ کے بنڈل مدور صورت میں، اور اندرونی تہ کے بنڈل ترچھے دوڑتے ہیں۔ طولی اور مدور بنڈل کارڈیا یعنے فتحۂ فوادیّہ کے قریب زیادہ دبیز اور مضبوط ہوجاتے ہیں۔ مدور تہ خود بوّاب میں بہت موٹی ہوکر ایک اسفنکٹر مسل (sphincter muscle) یعنے عضلۂ عاصرہ بنادیتی ہے۔ ترچھے ریشے صرف فنڈس یعنے قعر معدہ کے اوپر موجود ہوتے ہیں۔

خانہ دار یا زیر مخاطی طبقہ، خانہ دار بافت کی ایک تہ ہے، جو غشائے مخاطی کو عضلی طبقہ کے ساتھ ڈھیلا جوڑ دیتی ہے۔ اِس میں عروق دمویہ و لمفائیہ کی بڑی بڑی شاخیں منشعب ہوتی ہیں۔

336

غشائے مخاطی، انسان میں ایک نرم اور دبیز تہ ہوتی ہے، جو خلو
حالت میں عموماً جھری دار پائی جاتی ہے۔ اس کی اندرونی سطح اُسطوانی خلیوں
ہوئی ہوتی ہے، جو سب میوکس یعنے مخاط کا افراز پیدا کرتے ہیں۔ یہ غدوں کی
پھیلکر بڑھ جاتے ہیں، لیکن جب یہ منقسم ہوکر انبیبات بناتے ہیں تو خلیات نسبتہً چ
اپنا مفرز مخاط خاصہ کھو بیٹھتے ہیں، اگرچہ اسی نوعیت کا ایک آدھ خلیہ اتفاقیہ طو
حصے میں بھی نظر آسکتا ہے۔ بخلاف ازیں گاہے ترشہ ساز (oxyntic) اور مرکزی (l
ہر دو قسم کے خلیے قناتوں کے اُسطوانی سرحلی خلیوں کے درمیان نظر آجاتے ہیں جس
ایسافگس یعنے مری معدہ میں داخل ہوتی ہے، مری میں استر کرنے والا طبقاتی سر
یکایک معدہ کے اُسطوانی خلیوں کو دیدیتا ہے (تصویر-465)۔

بعض جانوروں (مثلاً چوہے) میں مری کا طبقاتی سرحلہ معدی
غشائے مخاطی کے کم دبیش وسیع رقبہ پر مسلسل ہوجاتا ہے، لیکن وہ ہمیشہ اسی
قسم کی ممتاز اور واضح خط فاصل کی وساطت سے ختم ہوجاتا ہے۔

معدہ کی غشائے مخاطی کی دبازت کا باعث یہ واقعہ ہے کہ وہ بیشتر بلیے
(tubular glands) سے بنی ہوئی ہوتی ہے، جو اس کی اندرونی سطح پر کھلتے ہ
جیسا کہ تمام کھوکھلے احشاء میں ہوتا ہے، اس دبازت کا انحصار بڑی حد تک پھلاؤ کی
ہوتا ہے۔ غدو کے درمیان غشائے مخاطی جالدار بافت سے بنی ہوئی ہوتی ہے، جس
چند لمفائی خلیے اور بہت سے اساس پسند توصیلی بافت کے خلیے فضاؤں کے اند
بیرونی جانب سے غشائے مخاطی کی سرحد مسکیولیرس میوکوزی (ılaris mucosae)
یعنے مخاط عضلوں سے بنتی ہے، جو سادہ عضلی ریشوں کی ایک بیرونی طولی اور ایک
مدور تہ پر مشتمل ہوتے ہیں۔ اندرونی تہ غدو کے درمیان سطح کے جانب عضلی ڈورے

**معدی غدد** (gastric glands)۔ یہ ایک غشائے قاعدئی سے
جس پر سرحلہ استر کرتا ہے ہر غدہ ایک سے چار **افرازی انبیبات** (ıng tubules)
پر مشتمل ہوتا ہے، جو سطح پر ایک بڑے انبوبہ یعنے غدہ کی **قنات** (duct) میں ملتی ہیں
حالات میں اسی نوعیت کے مفرز مخاط سرحلہ کا استر رکھتی ہے، جیسا کہ غشائے مخاطی
سطح کو ڈھانکتا ہے، لیکن افرازی انبیبات کا سرحلہ اس سے مختلف ہوتا ہے، اور م

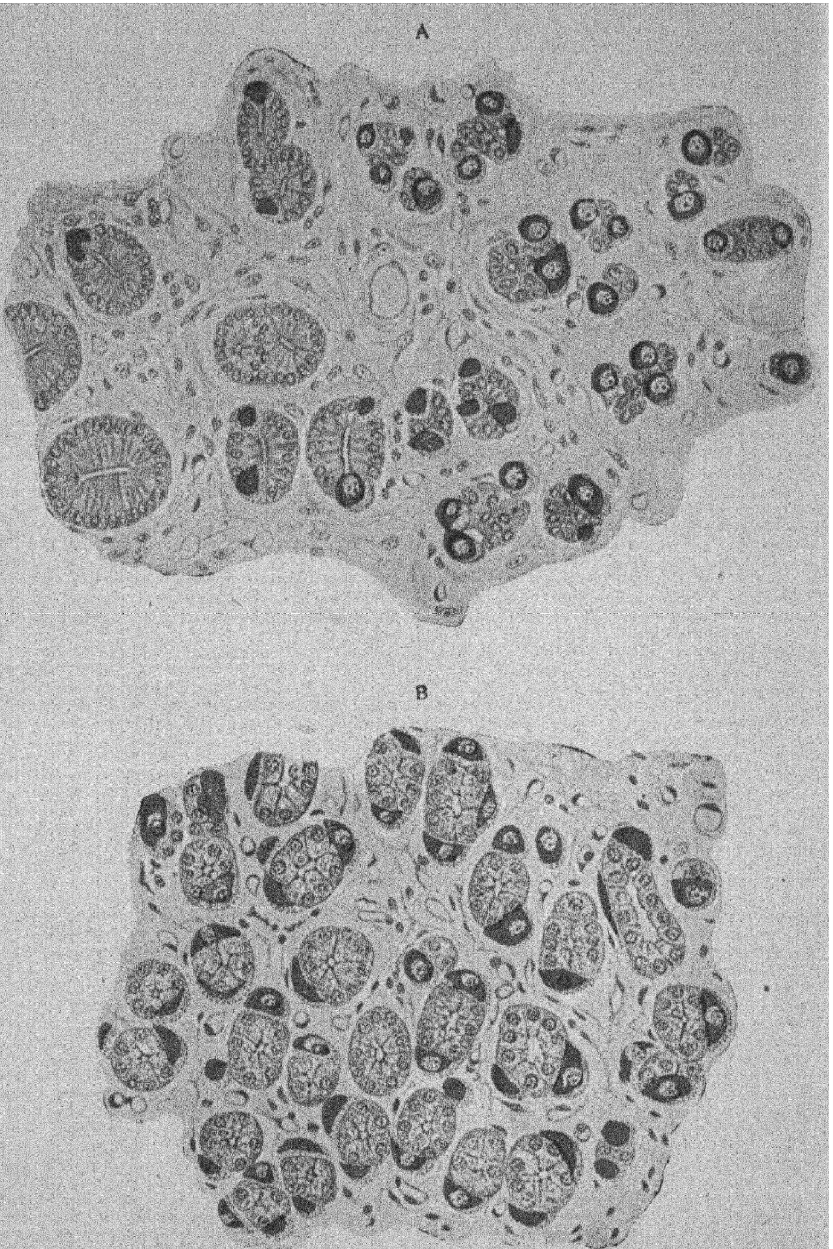


FIG. 467.—SECTIONS OF THE MUCOUS MEMBRANE OF THE DOG'S STOMACH PASSING WITH A SLIGHT OBLIQUITY ACROSS THE LONG AXIS OF THE GLANDS.

*A*, Section close to but not quite parallel with the surface, including on the left the gland ducts and on the right the commencing gland tubules. Notice the rounded oxyntic or acid-forming cells of the glands. They already begin to appear between the columnar cells of the ducts.

*B*, Deeper part of the same section, showing the lumina of the gland tubules surrounded by principal of pepsin-yielding cells, with the oxyntic cells altogether outside them.

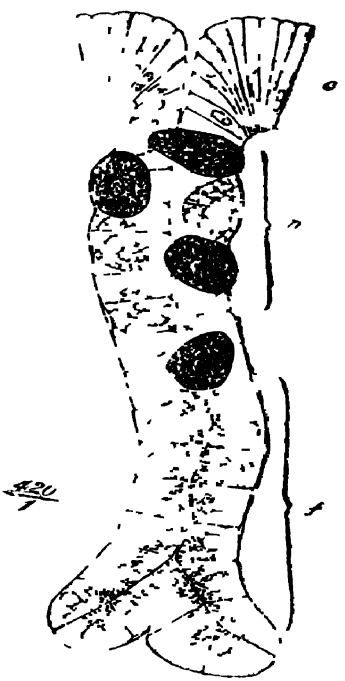


FIG. 468.—A FUNDUS GLAND OF SIMPLE FORM FROM THE BAT'S STOMACH. Osmic acid preparation. (Langley.)

*c* columnar epithelium of the surface *n* neck of the gland with central parietal cells *f* base occupied only by principal or central cells which exhibit the granules accumulated towards the lumen of the gland

تلف معدوں کے غدد میں بھی قدرے اس سے مغائر ہوتا ہے معدی غدد کے اقسام حسب ذیل
ے جاتے ہیں :-

(۱) کارڈیا یعنی فؤاد کے غدد (glands of the cardia) یہ تعداد میں نسبتہً
ہوتے ہیں۔ عموماً یہ صرف فتحہ مری (oesophageal opening) فؤاد (cardia) کے
838 یب ہی پائے جاتے ہیں اور دو قسم کے ہوتے ہیں :- (الف) سادہ انبیبات جو اپنی عام
اخت میں معدہ کے مخفیاتِ لائبرکن (crypts of Lieberkuhn) سے مشابہ ہوتے ہیں
(ب) چھوٹے انبیبی عنقودی غدد (tubulo-racemose glands) (تصویر۔ 466)
839 مان میں آخر الذکر سب سے زیادہ عام ہیں، اول الذکر بعض حیوانات میں کثیر تعداد میں
قع ہوتے ہیں۔ عنقودی غدد کی افرازی انبیبات پر جو خلیات استر کرتے ہیں وہ ذرّاتی اور
وئی اسطوانی شکل کے ہوتے ہیں، اور باستثنائے دہانہ (قنات) کے، جہاں وہ مفرز مخاط
سطوانی خلیوں کے لئے اپنی جگہ خالی کر دیتے ہیں انبیب کے سارے طول میں ایک ہی
یت کے ہوتے ہیں۔

(۲) فنڈس یعنی قعر معدہ کے غدد (glands of the fundus)
ماویر۔ 464, 467, 468, 469)۔ ان غدد میں انبیبات عموماً نسبتہً لمبی اور قنات
وئی ہوتی ہے انبیبات کا سرحلہ خلیوں کے دو گروہ سے بنتا ہے، جو انبیبات میں اپنی اضافی
ضع قیام کے لحاظ سے مرکزی (central) اور جداری (parietal) خلیات کے ناموں
ے یاد کئے جاتے ہیں۔

مرکزی خلیات۔ یہ دو نمونوں کے ہوتے ہیں۔ ۱۔ پہلے نمونہ کے جو مشہور ترین ہیں
یماٹاکسیلین سے رنگ قبول نہیں کرتے، اگرچہ اینی لین سے رنگی ہوئی تراشوں میں اون کا
لیہ مایہ (cytoplasm) نہایت شدت کے ساتھ اساس پسند ہوتا ہے۔ نواۃ کروی
در عموماً خلیہ کے وسط میں ہوتا ہے۔ تازہ ساکن غدہ میں، اور تثبیت کے بعض طریقوں سے،
لیہ مایہ میں واضح ذرّات (zymogen = خمیر ساز) نظر آتے ہیں، جو اندرونی طبقہ میں
یر ترین تعداد میں ہوتے ہیں (تصویر 468)۔ افرازی فعلیت کے ایک عرصہ کے بعد
رات تعداد میں کم پڑ جاتے ہیں، اور بیرونی منطقہ جو صاف ہوتا ہے تجاوز کر کے اندرونی ذراتی
طقہ کے اندر تک پہنچ جاتا ہے (Langley)، اوسیطرح جیسا کہ لبلبہ (pancreas) اور غدۂ

نکفیہ (parotid) کی مماثل صورتوں میں ہوتا ہے یقین کیا جاتا ہے کہ زیر بحث ذرا
پیپسینوجن (pepsinogen) مشمول ہے، جو خارج ہونے پر پیپسین (pepsin)
مبدل ہوجاتا ہے لہٰذا پہلے نمونہ کے ان خلیات کو غدد قعری (gastric glands)
پیپٹک سیلز (peptic cells) کے نام سے یاد کرنا موزوں ہوگا۔

۲۔ مرکزی خلیات کے نمونۂ دوئم والے خلیے (تصویر — 469, B, m)
تموینی انفعالات میں ابھی اوپر بیان کئے ہوئے خلیوں سے بالکل مختلف ہوتے ہیں
بڑے اور زیادہ صاف ہوتے ہیں، اور مخاطین (mucin) رکھنے والے خلیوں کی طر
سے نیلا رنگ قبول کرلیتے ہیں، مگر پیپٹک سیلز کا خلیہ مایہ اس تموینی عامل (stain
زردی مائل بھورا ہوجاتا ہے۔ وہ منتشر شکل میں دوسرے خلیوں کے درمیان بشکل
ہوئے واقع ہوتے ہیں یا متعدد تعداد میں ایک انبیب کے طول میں قیام رکھتے ہیں
تصویر — 469, B, m میں ہے) خلیہ مایہ ظاہر ذرات نہیں رکھتا، اور نوانیہ یا تو
پیوستہ کنارے سے لگ کر چپٹا ہوجاتا ہے یا اوس میں بشکل فانہ پیوست ہوجاتا
خلیہ کے اس نمونۂ دوئم کے لئے مخاط آسا خلیہ (mucoid cell) کا نام تجویز کیا گ

جداری خلیے (parietal cells) انبیب کے طول میں پھیلے ہوئے ہر کر 340
اور غشائے قاعدہ کے درمیان مقیم، کچھ تعداد بڑے بڑے کرہ نما یا بیضہ نما خلیوں
ہے۔ یہ جداری خلیے ہیں جو ترشہ ساز (oxyntic) کے نام سے بھی مشہور ہیں۔ یہ نا
ہینکلے نے اسوجہ سے دیا ہے کہ یقین کیا جاتا ہے کہ یہ معدی افراز کا ترشہ پیدا کرتے ہ
سے ہر خلیہ کے اندر دقیق راہوں کا ایک جال پیوستہ ہوتا ہے، جو ایک باریک
ذریعہ سے جو مرکزی خلیوں کے درمیان میں سے گزرتی ہے مورونہ غدہ کے ساتھ ارتبا
ہیں (تصویر — 470) کبھی کبھی یہ غدہ کی گردن میں بلکہ سطح معدہ پر بھی موجود ہوتے
ان مقامات میں وہ معمولی سرطمی خلیوں کے درمیان میں بشکل فانہ گھسی ہوئی ہوا
(تصویر — 467, A)۔

---

لہ مرکزی خلیہ کے دو نمونوں کے مندرجہ بالا بیان کے لئے میں ڈاکٹر لم (Dr. Lim) کا
منت ہوں۔

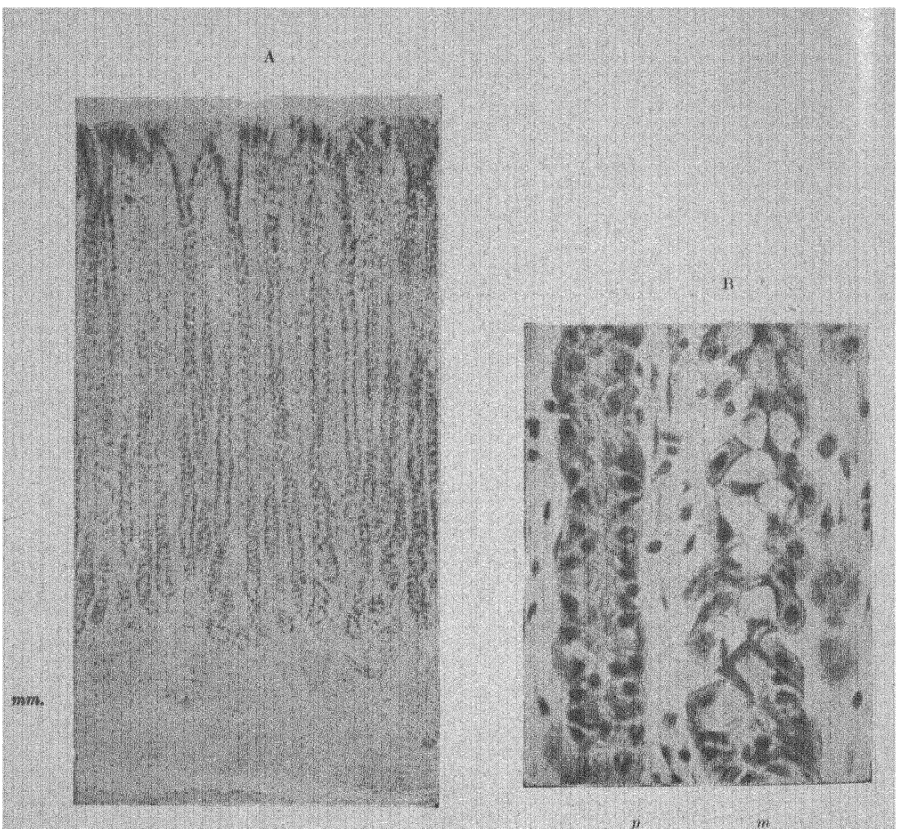


FIG. 469.–PHOTOGRAPHS OF A VERTICAL SECTION OF THE MUCOUS MEMBRANE OF THE FUNDUS OF THE CAT'S STOMACH, SHOWING THE GLANDS CUT LONGITUDINALLY. (From preparations by R. K. S. Lim.)

A, magnified 75 diameters ; *mm.*, muscularis mucosæ. B, a portion of A magnified 440 diameters. *p*, a gland containing "peptic" cells ; *m*, a gland containing "mucoid" cells ; both show oxyntic cells on the outside.






FIG. 470 FIG. 471

FIG. 470.—PART OF TUBULE OF A FUNDUS GLAND WITH THE LUMEN AND SECRETORY CANALICULI STAINED BLACK. THE GLAND CELLS ARE ALSO SHOWN. (Zimmermann.)

*c* central cells. *p* parietal or oxyntic cells. *l* lumen of tubule prolonged into arborescent canaliculi which penetrate into the parietal cells.

FIG. 471.—PYLORIC GLANDS FROM A SECTION OF THE HUMAN STOMACH. (Photographed from a preparation by Prof. Martin Heidenhain.) Magnified 60 diameters.

## پائلورک یعنے بوّابی قنال کے غدد (glands of the pyloric canal)

(تصویر۔ 471) بوابی قنال کے غدد میں قناتیں فنڈس یعنے قعر معدہ کی غدد کی قناتوں
کی نسبت بہت زیادہ لمبی ہوتی ہیں اور اون کی افرازی انبیبات میں صرف ایک ہی قسم
841 کے خلیات ہوتے ہیں۔ معلوم ہوتا ہے کہ یہ قعری غدد کے مخاط آسا خلیوں (mucoid cells)
کے مماثل ہیں، جن کے متعلق اوپر ذکر کیا گیا ہے کہ چپٹے قاعدی (basal) نوات رکھتے ہیں
(صفحہ۔339)۔ وہ ایک دہندلا سا ذراتی منظر رکھتے ہیں اور کہا جاتا ہے کہ معدی رس
(gastric juice) کے لئے پیپسین (pepsin) پیدا کر دیتے ہیں۔ لیکن وہ قعری غدد کے
پیپٹک سیلز (peptic cells) سے بالکل مختلف ہیں۔ اسی طرح وہ سطحی اور قناتی سرحلمہ سے بھی
مماثل ہیں، جو دیگر مقامات کی طرح یہاں بھی لمبے گاؤدم خلیوں سے بنتا ہے، جن کا بیرونی
حصہ میوسیجن یعنے مخاط ساز سے بھرا ہوا ہوتا ہے، اور جن کے نوات بیضہ نما ہوتے اور مرکز
میں قیام رکھتے ہیں۔

خود پائلورس یعنے بواب میں معدی غدد (جو اوسی نمونہ کے ہوتے ہیں جیسے کہ
بوابی قنال میں) نہایت زیادہ لمبے اور بڑے ہو جاتے ہیں اور، چونکہ مخاط عضلے یہاں نامکمل
ہوتے ہیں، یہ زیر مخاطی بافت کے اندر مسلسل ہو جاتے ہیں۔ اسطرح یہ غدد برونر کے لئے جو
ڈیوڈینم کے زیر مخاطی بافت میں قیام رکھتے ہیں (تصویر۔472) برزخی مدارج پیش
کرتے ہیں۔

> بوابی غدد کے معمولی افرازی خلیوں کے درمیان چند ایسے خلیے
> ادہر اودہر منتشر دیکھے جاتے ہیں جو ہیماٹکسیلین سے بہ نسبت باقی ماندہ خلیوں
> کے زیادہ گہرا رنگ قبول کرتے ہیں۔ غالباً یہ ایک مختلف فعل رکھتے ہیں
> (Stohr)۔

843 معدہ کے عروق دمویہ نہایت کثیر التعداد ہیں اور وہ اس حشاء کے انحناؤں
(curvature) کے ساتھ ساتھ جاتے ہیں۔ شرائین عضلی طبقہ میں گزرتی اور عضلی بافت کے

---

لیکن انسان میں ایسا صرف پائلورس کے بالکل قریب ہی ہوتا ہے کہ جداری خلیے یکسر غائب ہوتے ہیں
جو کبھی ڈیوڈینم اثناء عشری کے غدد برونر (Bruner's glands) میں دیکھے گئے ہیں۔

شعری جال میں شاخیں پہونچاتی ہیں، اور پھر زیر مخاطی طبقہ میں منشعب ہوجا
چھوٹی شریانی شاخوں سے چھوٹی چھوٹی پیچدار شریانیں (arterioles) نکلکر
کو چھیدتی اور غدد کے قاعدوں کے قریب متفرع ہوکر عروق شعریہ بنادیتی ہیں (تصو
شعری جال غدد کے درمیان سے سطح تک پہونچتا ہے، جس کے قریب وہ نسبتہً بڑ
شعریات کے ایک ضفیرے میں ختم ہوجاتا ہے، جو غدد کے دہانوں کو گھیرتی ہیں
ضفیرے سے سیدھے وریدی اصلیات (venous radicals) نکلکر غشائے مخاطی
سے گزرتے اور مخاط عضلوں کو چھیدتے اور زیر مخاطی طبقہ میں ایک وریدی ضفیرہ
حاصل کرتے ہیں۔ معدہ میں کا خون ان وریدوں میں سے اون برآرندہ وریدوں
باہر جاتا ہے، جو اندر داخل ہونے والی شریانوں کے ساتھ ساتھ ہوتی ہیں۔

**عروق لمفائیہ** (تصویر 474) غشائے مخاطی میں بڑے بڑے عروق
ضفیرے سے نکلتے ہیں۔ یہ عروق جا بجا پھیلے ہوئے ہوتے اور تراشوں میں بین غدد
کے اندر درزوں کی صورت نظر آتے ہیں۔ لمف اس ضفیرے سے زیر مخاطی طبقہ
مصراعی عروق کے اندر جاتا ہے اور ان میں سے برآرندہ عروق نکلتے اور عضلی
گزر کر غشائے مصلی کو پہونچتے ہیں، جس کے نیچے نیچے وہ معدہ سے باہر چلے جاتے ہ
خود اپنا عروق لمفائیہ کا جال رکھتا ہے۔ یہ اوس کی دو خاص تہوں کے درمیان
ہیں اور ان کا لمف معدہ کے برآرندہ عروق لمفائیہ میں داخل ہوتا ہے۔

**اعصاب** وہی عام ترتیب اور طریقۂ توزیع رکھتے ہیں جو آنت کے اع
ہوتا ہے (ملاحظہ ہو سبق آیندہ) یہ بیشتر ویگس (vagus) یعنے عصب تاسعہ سے ما
لیکن عصب مشارکی (sympathetic) کی شاخیں بھی اس حشاء میں پہونچتی ہیں

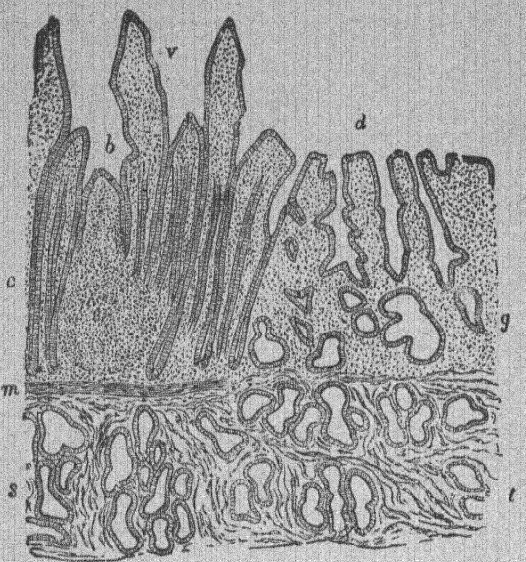


FIG. 472.—SECTION THROUGH THE PYLORUS, INCLUDING THE COMMENCEMENT OF THE DUODENUM. (Klein.)

*v*, villi of duodenum ; *b*, apex of a lymphoid nodule ; *c*, crypts of Lieberkuhn ; *s*, secreting tubules of Brunner's glands ; *d*, ducts of pyloric glands of the stomach ; *g*, tubes of these gland in mucous membrane ; *t*, deeper lying tubes in submucosa, corresponding to secreting tubules of Brunner's glands of duodenum ; *m*, muscularis mucosæ.

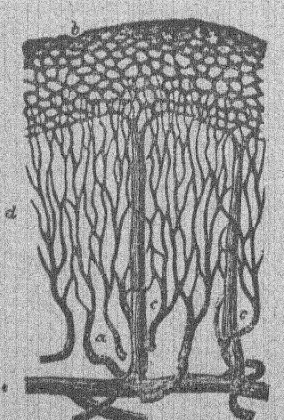


FIG. 473.—PLAN OF THE BLOOD-VESSELS OF THE STOMACH. (Modified from Brinton)

*a*, small arteries passing to break up into the fine capillary network, *d*, between the glands ; *b*, coarser capillary network around the mouths of the glands ; *c*, *c*, veins passing vertically downwards from the superficial network ; *e*, larger vessels in the submucosa.

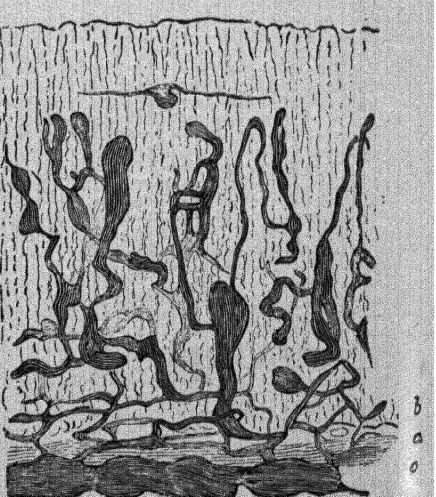


FIG. 474.—LYMPHATICS OF THE HUMAN GASTRIC MUCOUS MEMBRANE, INJECTED. (C. Loven.)

The tubules are only faintly indicated ; *a*, muscularis mucosæ ; *b*, plexus of fine vessels at base of glands ; *c*, plexus of larger valved lymphatics in submucosa.

344

# بتیسواں اور تینتیسواں سبق

## چھوٹی اور بڑی آنت

## THE SMALL AND LARGE INTESTINES

۱۔ ڈوڈینم (duodenum) یعنے اثنا عشری، جیجونم (jejunum) یعنے صائم، اور ایلیم (ileum) یعنے لفائفی کی سطح سے انتصابی تراشیں آنت کے یہ تینوں حصے پیرافین کے ایک ہی ٹکڑے (block) میں منقوش کر دئے جائیں اور تراشوں کی تلوین اور ترکب ایک ساتھ کیا جائے۔ اثنا عشری کا ایک حصہ جو پائلورس یعنے بواب سے دور نہ ہو، اور ایلیم یعنی لفائفی کا ایک حصہ جسمیں پیئیر کی ایک چکتی (Peyer's patch) شامل ہو منتخب کرو۔ لمف آسا بافت کے کریہ بچوں کو دیکھو جن سے چکتی بنتی ہے جو زیر مخاطی بافت کے اندر پھیلتے ہیں۔ مافوق سرحد میں لمف آسا خلیوں کو دیکھو۔ جوف نما لمفائی (sinus-like lymphatic) یا لبنی (lacteal) عرق کو بھی دیکھو جو ہر کریہ بچہ (nodule) کے قاعدہ کو گھیرتی ہے۔ اثنا عشری میں زیر مخاطی بافت میں برونر کے غدد (glands of Brunner) کا مطالعہ کرو ادنیٰ طاقت کے نیچے ہر تراش کا ایک عام خاکہ بناؤ اور اعلیٰ طاقت کے نیچے ایک خمل (villus) کا نقشہ کھینچو۔ ان تراشوں میں معائی دیوار کی عام ترکیب و ساخت کا مطالعہ کرنا چاہئے۔

معاء کے ٹکڑوں کی تثبیت ۱۰ تا ۲۰ فی صدی تعدیلی فارمال (neutral formol) میں کرلینی چاہئے۔ بہترین تو یہ ہے کہ انھیں اس سیال سے پھلا لیا جائے اور جب تثبیت ہو جائے تو انھیں کاٹ کر کھول لیا اور مثبت (fixative) کی مقدار کثیر میں رکھدیا جائے (اس کا اطلاق نہ صرف

چھوٹی آنت بلکہ تمام کھوکھلے احشاء پر ہے)

۲۔ سطح معاء سے متوازی تراشیں، یعنی غشائے مخاطی کے خملات اور غدد کے لمبے محور پر سے عرضاً گزرتی ہوئی۔ خملات کی تراشوں کو یکجائی طور پر رکھنے کے لئے، تاکہ وہ اثنائے ترکیب میں ضائع نہ ہو جائیں، یہ ضروری ہے کہ اون کا ترکیب یا تو سیلائیڈین (celloidin) میں کر لیا جائے یا اگر پیرافین استعمال کیجئے تو ترکیب کا ایک الحاقی طریقہ (adhesive method of mounting) اختیار کیا جائے۔ ایک خمل اور لائیرکون کے چند مخفیات (crypts) کا نقشہ کھینچو۔

۳۔ انجذاب شحم کے عمل کا مطالعہ کرنیکے لئے ایک مینڈک کو دو تین دن سورکی چربی کھلانے کے بعد ہلاک کرو۔ معاء کے تھوڑے طول کو ۲ حصے سیال نُما اور ایک حصہ محلول آزمک ایسڈ (۱ فی صدی) کے مخلوط سے قدرے پھلاؤ اور اُسے اسی مخلوط کی ایک خاصی بڑی مقدار میں رکھدو۔ نیز تازہ مخاطی جھلی کی ایک نہایت چھوٹی دبیجی ۰٫۵ فی صدی محلولِ آزمک ایسڈ میں رکھو اڑتالیس گھنٹے کے بعد اس تجہیز سے کریدی ہوئی تجہیزات (teased preparations) سبق ہشتم دفعہ اول میں بتائے ہوئے طریقہ کے مطابق تیار کی جا سکتی ہیں۔ سیال نُما اور آزمک ایسڈ میں جو ٹکڑا رکھا گیا ہے اوسے اوسی سیال میں دس یا زائد یوم تک چھوڑ دیا جاتا ہے۔ پھر تراشیں انجمادی طریقہ (freezing method) سے لیکر اون کا ترکیب گلیسرین میں کیا جاتا ہے (یا پیرافین سے تراشا اور ڈامر میں ترکیب کیا جاتا ہے)۔

۴۔ چھوٹی آنت کی تراشیں، جس کے عروق دموی میں مشروب (injected) کر لئے گئے ہوں۔ ایک خمل کے عروق کی ترتیب کا مطالعہ کرو۔

۵۔ ایک خرگوش یا گینی پگ کی آنت کے ٹکڑے کو کلورائڈ آف گولڈ سے رنگو۔ اوس میں ایک فی صدی طاقت کا محلول بھر کر اوسے پھلا دینا چاہئے اور پھر اوسے اور زیادہ مقدار کے اندر رکھدیا جائے نصف گھنٹہ کے بعد اوسے کاٹ کر کھول لیا جائے، اور پانی سے دھو کر ایسیٹک ایسڈ سے نہایت خفیف ترشا ہوئے پانی کی بڑی مقدار میں رکھکر آفتاب کی روشنی میں کھلا چھوڑ دیا جائے جب

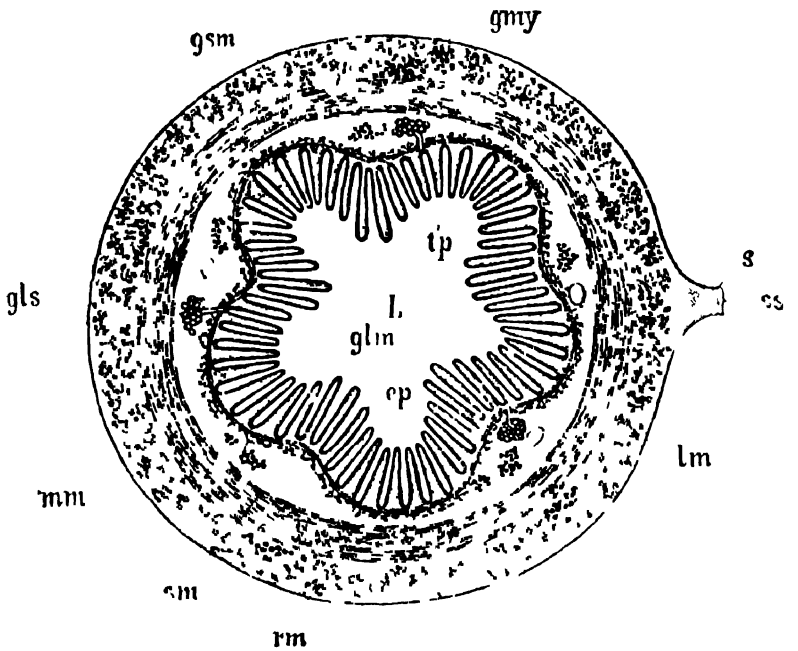


FIG. 475.—DIAGRAM OF SECTION OF ALIMENTARY TUBE. (Sobotta.)

*l*, lumen; *glm*, glands of mucous membrane; *ep*, epithelium; *gls*, glands in submucosa; *mm*, muscularis mucosæ; *sm*, submucous coat; *rm*, circular muscular layer; *lm*, longitudinal muscular layer; *s*, serous coat; *ss*, mesentery; *gmy*, ganglion of plexus myentericus; *gsm*, ganglion of plexus submucosus.

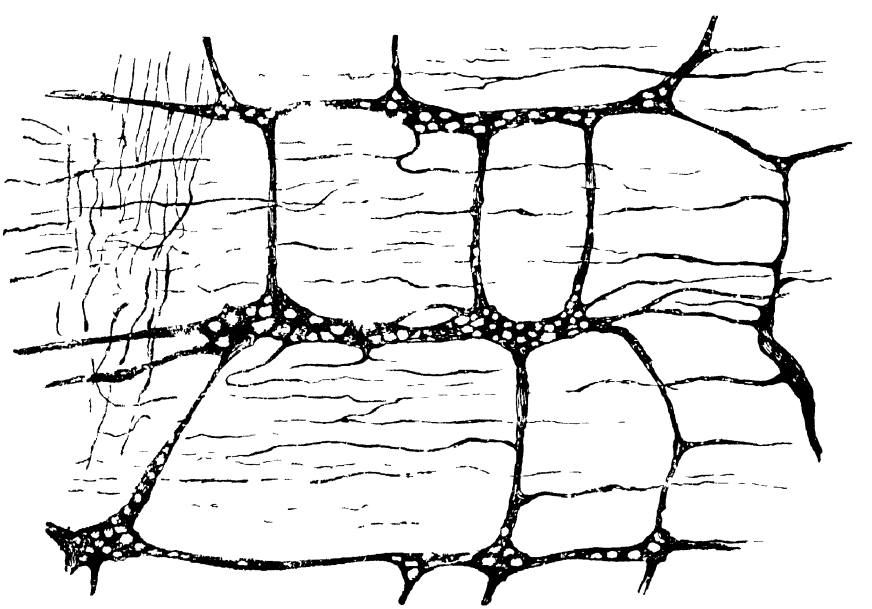

FIG. 476.—AUERBACH'S PLEXUS FROM THE MUSCULAR COAT OF THE INTESTINE. (Cadiat.)

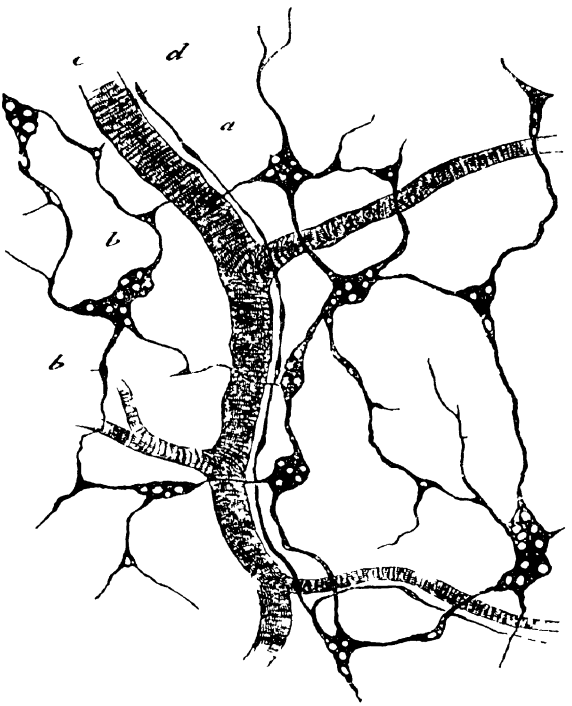


FIG. 477.—MEISSNER'S PLEXUS FROM THE SUBMUCOUS COAT. (Cadiat)
*a* ganglion. *b b* nervous cords. *c* a blood vessel. *d* an entering sympathetic nerve.

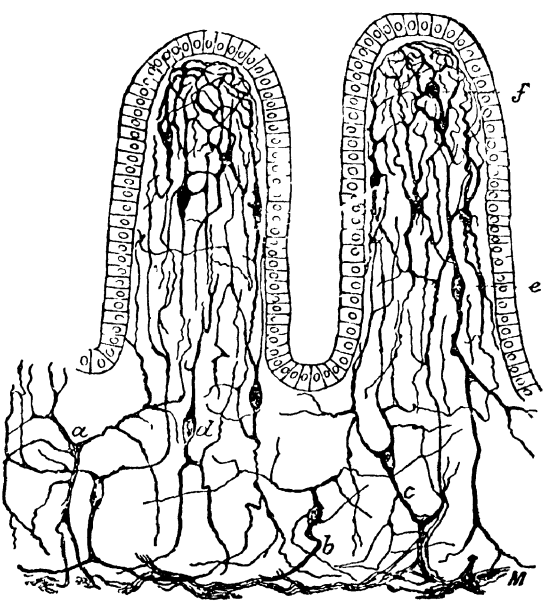


FIG. 478.—NERVES OF THE MUCOUS MEMBRANE OF THE SMALL INTESTINE. (Cajal)
*M* part of Meissner's plexus. *a f* small cells and nerve fibres in the tissue of the mucous membrane and villi.

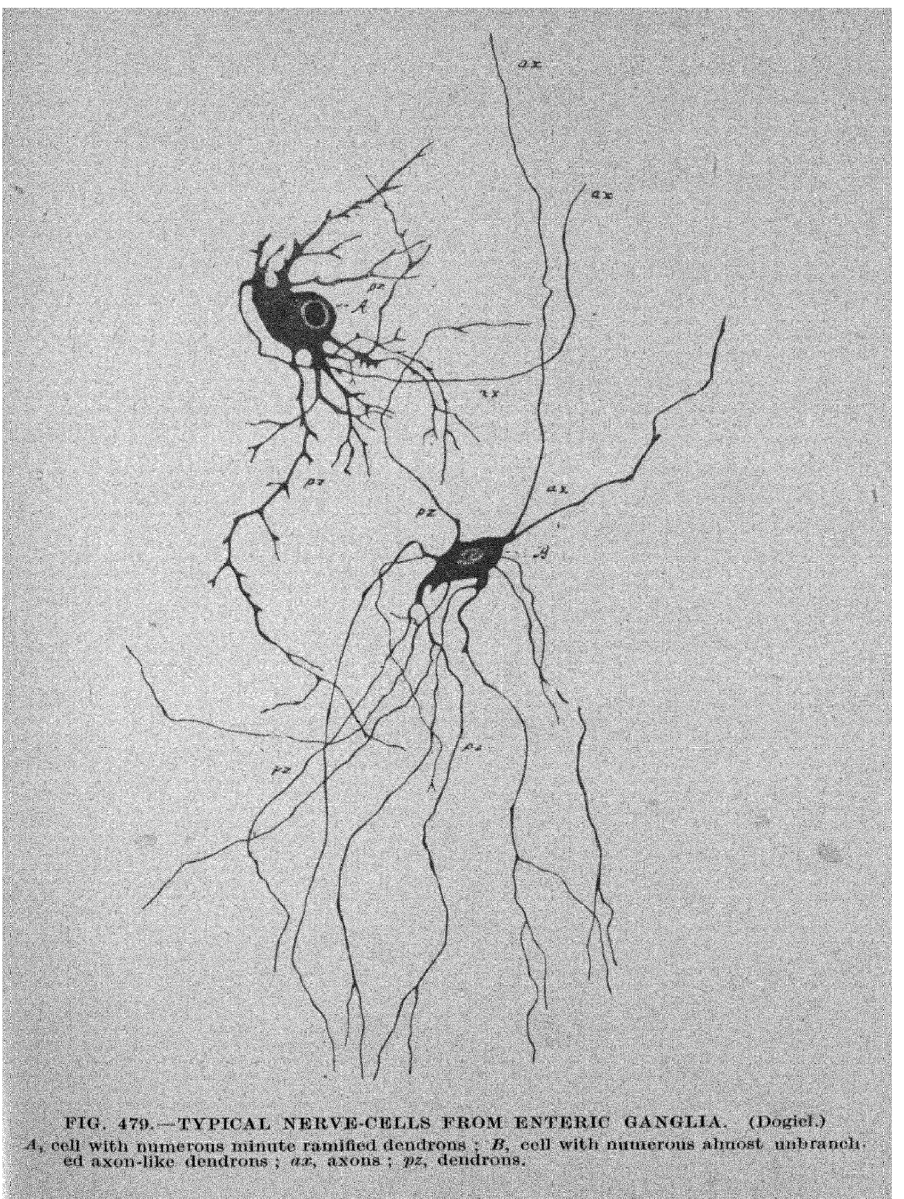


FIG. 479.—TYPICAL NERVE-CELLS FROM ENTERIC GANGLIA. (Dogiel.)
*A*, cell with numerous minute ramified dendrons ; *B*, cell with numerous almost unbranched axon-like dendrons ; *ax*, axons ; *dz*, dendrons.

تلوین ہو جائے تو اوس میں سے طولی عضلی غلاف کی چوڑی چوڑی دھجیاں پھاڑ کر اون کا مرکب گلیسرین میں کرو۔ یہ عام طور پر پایا جائیگا کہ آوربک (Auerbach) کے عصبی ضفیرے کے حصے دھجیوں سے چسپاں رہتے ہیں۔ چنانچہ اسطرح اس ضفیرے کا مطالعہ کیا جا سکتا ہے۔

آنت کے بقیہ ٹکڑے سے چھلے سے مدور عضلی پرت کے ریشوں کو ایک طرف اور غشائے مخاطی کو دوسرے طرف سے پھاڑ لو، اسطرح پر کہ صرف زیر مخاطی بافت اور مخاط مصلہ باقی رہ جائے۔ اس کا گلیسرین میں چپٹی حالت میں ترکیب کر لینا چاہئے اس کے اندر ضفیرۂ میسنر (Plexus of Meissner) مشمول ہوتا ہے۔ اطلے طاقت کے نیچے ہر ایک ضفیرہ کے تھوڑے تھوڑے حصہ کا نقشہ کھینچو۔ طریقہ متعین بلیو اور کجال کے مرجوع نقرہ کے طریقہ (reduced silver Method of Cajal) سے بھی (ملاحظہ ہو ضمیمہ) بتائے جا سکتے ہیں۔

۶۔ بڑی آنت کی تراشیں، جو سطح سے عمودی ہوں، ادنیٰ طاقت کے نیچے خاکہ کھینچو۔

۷۔ بڑی آنت کی غشائے مخاطی کی تراشیں، جو سطح سے متوازی لیتے ہوئے عرضاً تراشتی ہوئی ہوں۔ چند غدود اور بین غدی بافت کا اطلے طاقت کے نیچے نقشہ کھینچو۔ 345

۸۔ بڑی آنت کے عروق دمویہ کی ترتیب کا مطالعہ مُشرب معاء کی تراشوں میں کیا جاتا ہے۔

# چھوٹی آنت

348 THE SMALL INTESTINE

چھوٹی آنت کی دیوار چار طبقوں پر مشتمل ہوتی ہے (تصویر۔ 475)۔ مصلی طبقہ (serous coat) مکمل ہوتا ہے باستثناء ڈیوڈینم کے کچھ پر کے۔ وہ آنت کو اوس خط کے مقام سے چھوڑ دیتا ہے جہاں ماساریقا چپاں

ہوتی ہے، جس کی تہوں کے درمیان سے عروق دمویہ ولمفائیہ اور اعصاب کی آمد و رفت ہوتی ہے۔

عضلی طبقہ (muscular coat)، عضلی بافت کی دو تہوں سے بنتا ہے ایک بیرونی طولی تہ، اور ایک اندرونی مدور تہ ہے۔ ان کے درمیان عروق لمفائیہ کا ایک مسکن رکھتا ہے اور لب ناپوش عصبی ریشوں کا ایک گنجان عقدہ دار ضفیرہ glionated plexus) بھی جسے آوربیک کا ضفیرۂ ماساریقی (plexus mesentericus) کہتے گا ہے اس ضفیرے کے عقود آنت کی دیوار کی انتصابی تراشوں میں دیکھے جاسکتے ہیں 480,483)، لیکن اس ضفیرہ کا خاطر خواہ انکشاف، زیر مخاطی طبقہ کے اوس ضفیرہ کے جس کا بیان نیچے ہی آئے گا، محض اوسی تجہیزات میں ہوسکتا ہے جن کو مخصوص سے تیار کیا جائے (تصویر۔ 476)۔

زیر مخاطی طبقہ، معدہ کے زیر مخاطی طبقہ کی طرح، ڈھیلی خانہ دار بافت بنا ہوا ہوتا ہے اسمیں عروق دمویہ اور لبنیات (lacteals) غشاء مخاطی میں داخل ہونے اور اوس خارج ہونے کے پہلے، منشعب ہوتے ہیں۔ اس میں عصبی ریشوں کا ایک عقدہ دار ضفیرۂ میسنر (plexus of Meissner) ہوتا ہے، جو آوربیک کے ضفیرہ کی نسبت چھوٹا اور نسبتہً کم عقدی خلیے رکھتا ہے (تصویر۔ 477)۔ اس کی شاخیں خاصکر تو غشاء مخاطی کے عضلی ریشوں کو پہونچتی ہیں، لیکن غدد اور خلات کو بھی جاتی ہیں (تصویر۔ 8

یہ "معائی" (" enterie ") عقدہ دار ضفیرے دو قسموں کے عصبی خلیے رکھتے ہیں (تصویر۔ 479) ایک قسم میں تو متعدد نہایت شاخدار شجیرے (dendrons) اور ایک بے شاخہ زائدہ ہوتا ہے جو بحیثیت ایک محوریہ کے قابل شناخت ہوتا ہے۔ دوسری قسم کا نشان امتیاز یہ ہے کہ اوس میں متعدد زائدے ہوتے ہیں جو بہت کم منشعب ہوتے اور مشکل ایک دوسرے سے شناخت ہوسکتے ہیں۔ ضفیرۂ میسنر میں صرف اسی آخری قسم کے خلیے پائے جاتے ہیں۔

غشائے مخاطی کی سرحد زیر مخاطی طبقہ سے متصل سادہ عضلی ریشوں کی ایک تہ (مخاط عضلہ = muscularis mucosae) سے بنتی ہے۔ اس میں سے بنڈل جملکر غ میں سے گزر کر اندرونی سطح کو جاتے اور خلات کے اندر بھی داخل ہوتے ہیں۔ خا

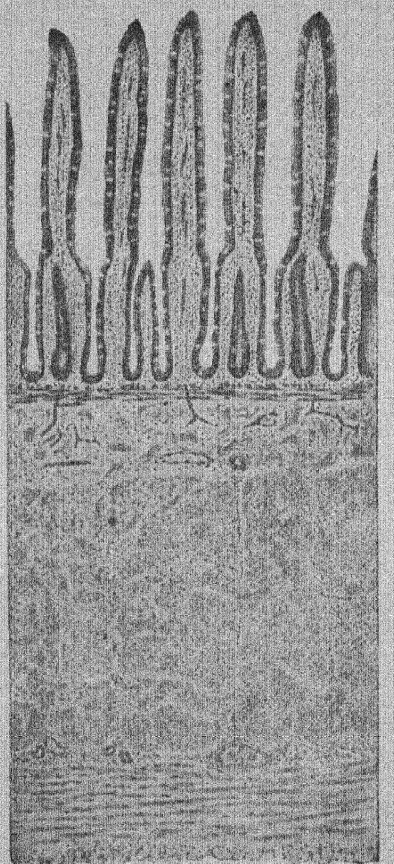


FIG. 480.—SECTION OF THE SMALL INTESTINE (JEJUNUM) OF CAT.
Magnified about 40 diameters.

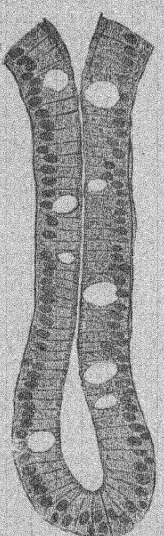

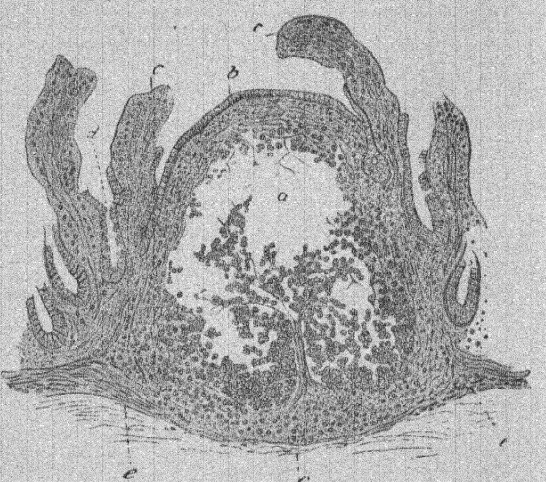


FIG. 481. FIG. 482.

FIG. 481.—A CRYPT OF LIEBERKUHN FROM THE HUMAN INTESTINE. (Flemming.)

FIG. 482.–SECTION OF THE ILEUM THROUGH A LYMPHOID NODULE. (Cadiat.)

*a*, middle of the nodule with the lymphoid tissue partly fallen away from the section ; *b*, epithelium of the intestine ; *c*, villi : the epithelium is broken away ; *d*, crypts of Lieberkuhn ; *e*,*f*, muscularis mucosæ.

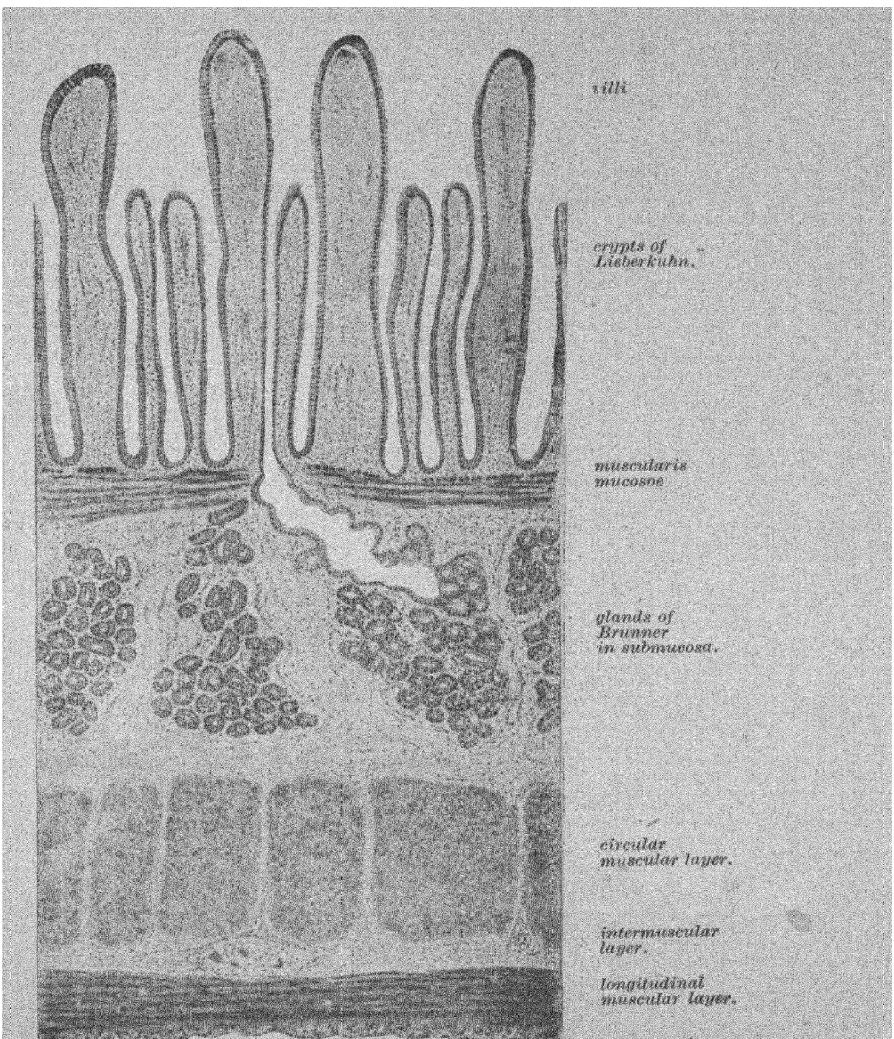


FIG. 483.—SECTION OF DUODENUM OF CAT, SHOWING BRUNNER'S GLANDS.
Magnified about 60 diameters.

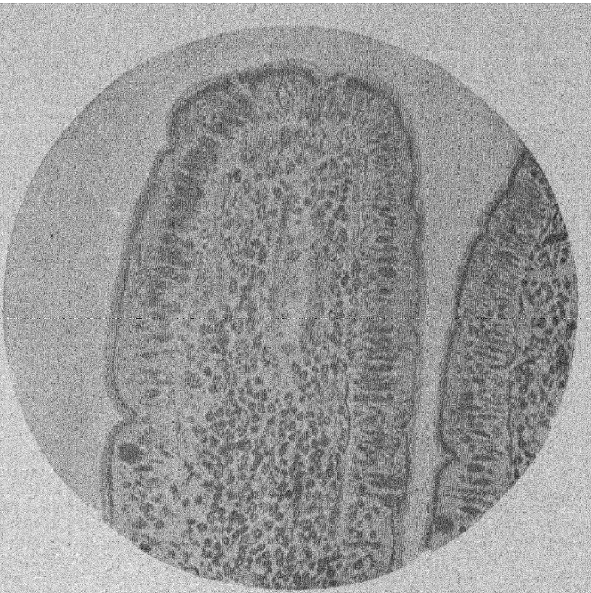

FIG. 484.—LONGITUDINAL SECTION OF A VILLUS: CAT. Magnified 200 diameters.
(Photographed from a preparation by Prof. Martin Heidenhain.)

At one part the lacteal is cut longitudinally. Some leucocytes are seen within it; others are observable between the columnar epithelium-cells of the surface and many occupy the interstices of the reticular tissue.

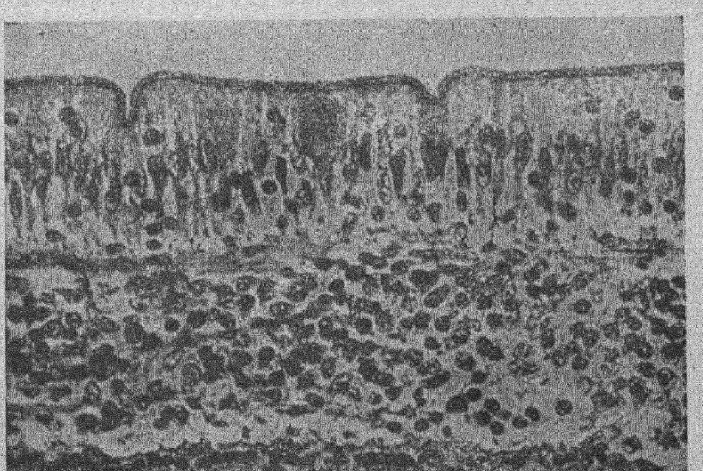


FIG. 485.—PART OF THE WALL OF THE VILLUS SHOWN IN FIG. 484.
Magnified 400 diameters.

$e_s$ columnar epithelium-cells; leucocytes are seen between them; *str*, their striated border *l*, lymphoid tissue of villus. One or two goblet-cells are seen between the columnar cells.



FIG. 486.—OPTICAL SECTION OF A VILLUS FROM A RAT KILLED THREE HOURS AFTER FEEDING WITH BREAD AND WATER.

The columnar epithelium shows numerous lymph-corpuscles between the cells ; *l*, lacteal, containing lymph-corpuscles ; *c*, some partly disintegrated.

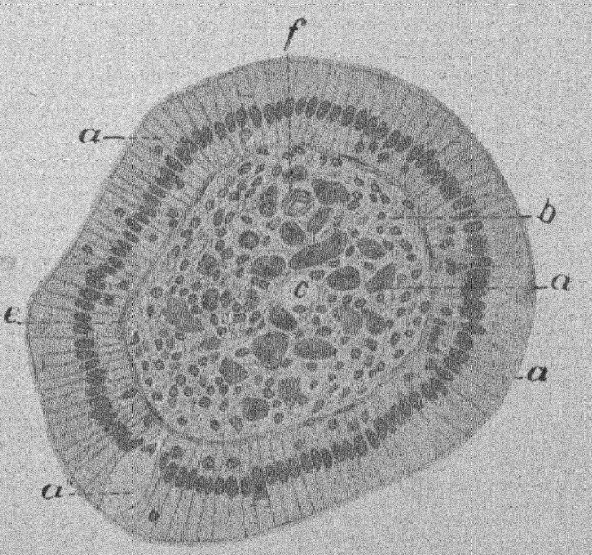


FIG. 487.—TRANSVERSE SECTION OF A VILLUS OF PIG. (Trautmann.)

*a*, epithelium ; *a'*, striated border ; *a''*, goblet-cell ; *b*, lymphoid tissue ; *c*, small central lacteal ; *e*, plain muscle-fibres cut transversely ; *f*, section of arteriole.

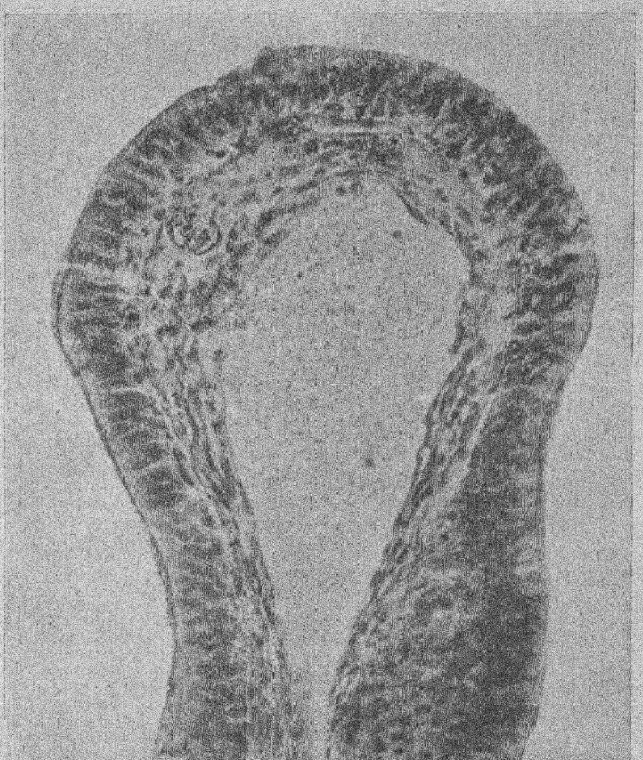

FIG. 488.—LACTEAL WITHIN VILLUS-LIKE FOLD OF THE MUCOUS MEMBRANE O
SMALL INTESTINE OF FROG. Magnified 200 diameters.

The lacteal is distended with chyle in which several leucocytes in various stages of disintegration are seen.

غشائے مخاطی کے اندر سادہ انبیبی غدد یعنے مخفیات لائبرکون (تصاویر 480, 481, 483)
350, نفوذ کرتے ہیں، اور ان پر ابتداء سے انتہا تک اسطوانی سرحلہ، معہ منتشر ساغر نما خلیوں (goblet-cells) کے، استر کرتا ہے، ویسا ہی جیسا کہ عام سطح اور خملات پر ہوتا ہے۔ ہر مخفیہ کے قعر (فنڈس) پر چند خلیات نہایت نمایاں ذرات رکھنے والے ہوتے ہیں (Paneth) غدد کے خلیے کیریوکینیسس کے آثار ظاہر کرسکتے ہیں۔ بیان کیا جاتا ہے کہ عام سطح کا سرحلہ
351 ان سے از سرِ نو پیدا ہوجاتا ہے (Bizzozero) غدد کے درمیان کی غشائے مخاطی خاکر جالدار بافت سے بنتی ہے، جس کے ساتھ کثیر التعداد لمفائی خلیے بھی ہوتے ہیں، اور یہ جا بجا اپنے اجتماع سے لمف آسا بافت کے کریچے بنا دیتے ہیں۔ جب یہ کریچے منفرد حالت
353 میں واقع ہوتے ہیں تو معاء کے غدد منفردہ (solitary glands) بناتے ہیں (تصویر 482)، اور جب ان کا اجتماع متحدہ صورت میں ہوتا ہے تو یہ جھنڈدار غدد (agminated glands) یا پے یر کی چکتیاں (patches of peyer) بنا دیتے ہیں (تصویر 491) موخر الذکر بالخصوص ایلیم یعنے لفائفی میں واقع ہوتے ہیں۔

برونر کے غدد (glands of Brunner) جن کا ذکر پہلے ہوچکا ہے (تصویر 341)، ڈیوڈینیم میں واقع ہوتے ہیں۔ یہ چھوٹے چھوٹے انبیبی عنقودی غدد ہیں اور زیر مخاطیہ (submucosa) میں قیام رکھتے ہیں (تصویر 493) یہ اپنی قسمائیں غشائے مخاطی کی اندرونی سطح میں، مخفیات لائبرکون کے درمیان یا اون کے اندر بھیجتے ہیں۔

**خملات** (villi) جو چھوٹی آنت کی ساری اندرونی سطح پر چھائے ہوئے ہوتے ہیں، غشائے مخاطی کے گزنما یا اونگلی کے شکل کے ابھار ہیں اور اوسی کیطرح جالدار بافت سے بنتے ہیں جس پر استوانی سرحلہ چڑھا ہوا ہوتا ہے (تصاویر 484 to 488)۔ اس سرحلہ کے خصائص پہلے بیان کئے گئے ہیں (سبق آٹھواں)۔ سرحلی خلیوں کے مابین اور اون کے قاعدے میں نیز جالدار ساخت کی فضاؤں میں بہت سے لمفائی جسیمات واقع ہوتے
354 ہیں۔ سرحلہ ایک غشائے قاعدی پر قیام رکھتا ہے۔ وسط خمل میں ایک لمفائی یا لبنیہ (lacteal) عرق ہوتا ہے، اور ممکن ہے کہ یہ اپنے آغاز کے قریب قدرے بڑا ہو۔ بعض حیوانات میں اس کلانی کے بجائے ایک عروقی جال ہوتا ہے۔ لبنیہ کو گھیرے ہوئے

سادہ عضلی بافت کے چھوٹے چھوٹے بنڈل ہوتے ہیں جو مخاط عضلہ سے آتے ہ
دھویہ کے جال (تصاویر 489, 490) کا بیشتر حصہ سطح سے بالکل قریب ہی غشا
کے نیچے ہوتا ہے اور اس میں خون ایک چھوٹی شریان پہونچاتی ہے جو قاعدہ
شعری جال کے اندر شامل ہوجاتی ہے۔ اس کی تناظر وریدہ عموماً حمل کے آزاد
کے قریب سے شروع ہوتی ہے۔

غشائے مخاطی کے عروق لمفائیہ (lacteals) (تصویر
حمل کے مرکزی لبنیات کی شمولیت کے بعد، اپنے مشمولات بڑے مصراعی عروق
کے ایک ضفیرے کے اندر پہونچا دیتے ہیں، جو زیر مخاطی بافت کے اندر مسکن رکھتے اور ل
کریچوں کے قاعدوں کے گرد تجاویف بناتے ہیں (تصویر 340 صفحہ 245) زیر مخا 355
میں سے برآمدہ عروق عضلی طبقہ میں سے گزرتے ہوئے اور لمفائی عروق کے آ
دروں عضلی (intramuscular) ضفیرے سے لمف لیتے ہوئے، ماساریقا کی
کے درمیان ہوتے ہوئے چلے جاتے ہیں۔

انجذاب شحم۔ آنت میں انتقال شحم کے عمل کا مطالعہ کرنیکے لئے مناسب
کہ چربی کی تلوین آزمک ایسڈ سے کرلی جائے، جو اسے سیاہ رنگ دیتا ہے۔ یہ
جاسکتا ہے کہ اون حیوانات میں جنھیں چربی دار غذا کھلائی گئی ہے، چربی کے دا
ہیں :- (۱) اسطوانی سرحدی خلیوں کے بیرونی حصہ میں نسبتہً بڑے بڑے گلوبچے (oules
ملتے ہیں، لیکن اون کے عمیق تر حصوں میں یہ نسبتہً بہت چھوٹی شکل کے ہوتے ہیں (
آزاد کنارے میں چربی بالکل غائب ہوتی ہے)۔ (۲) حمل کی بین رشتی بافت
ذرات کے اندر، لیکن یہاں چربی اکثر اون امیبائی سفید جسیمات میں محدود ہوتی
اس بافت میں بکثرت ہوتے ہیں۔ (۳) حمل کے مرکزی لبنیہ کے اندر باریک
میں۔ سفید جسیمات نہ صرف حمل کی جالدار بافت میں موجود ہوتے ہیں، بلکہ سرحد
خلیوں کے درمیان اور اون کے قاعدے کے قریب بھی (تصاویر 485, 486
بائکرومیٹ آزمک تجہیزات (bichromate osmic preparations) سے
پتلی تراشوں میں آغازی لبنیہ کے اندر بھی دیکھے جاسکتے ہیں۔ آخرالذکر مقام میں
شکست و ریخت ہوتے ہیں (تصاویر 486, 488, 492)۔




FIG. 489.—SMALL INTESTINE (VERTICAL TRANSVERSE SECTION) WITH THE BLOOD VESSELS INJECTED. (Holzmann.)

*V*, villus; *C*, glands of Lieberkühn; *M*, muscularis mucosæ; *A*, areolar coat; *B*, circular muscular coat; *L*, longitudinal muscular coat; *P*, peritoneal coat.

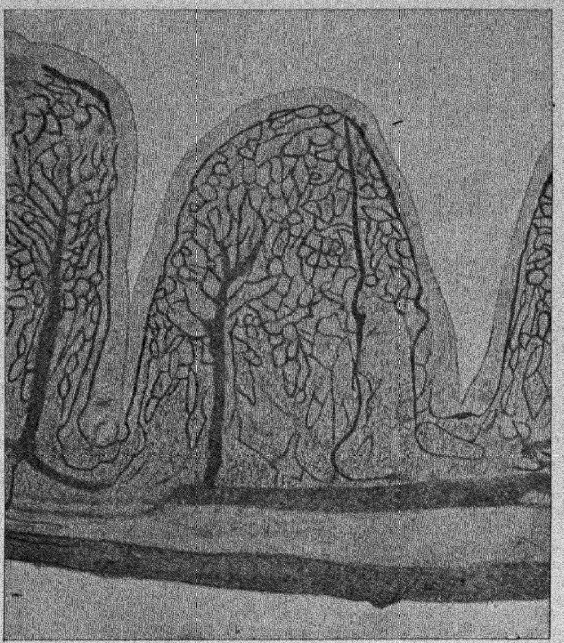

FIG. 490.—VILLUS OF RAT WITH BLOOD-VESSELS INJECTED. Photograph. Magnified 210 diameters.

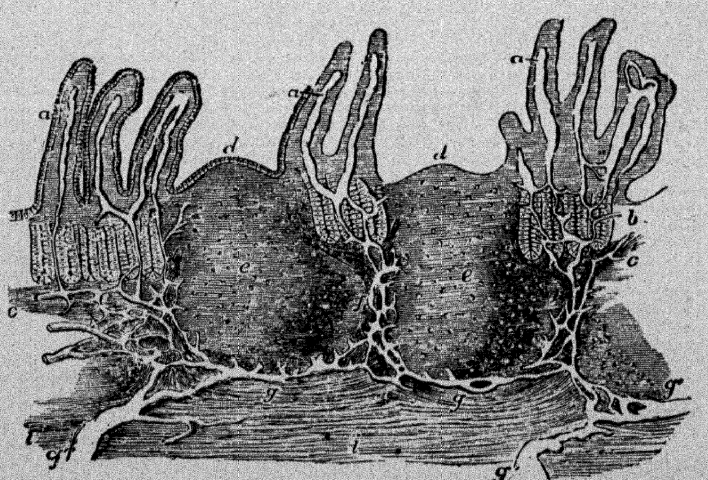


FIG. 491.—VERTICAL SECTION OF A PORTION OF A PEYER'S PATCH WITH THE LACTEAL VESSELS INJECTED. Magnified 32 diameters. (Frey.)

The specimen is from the lower part of the ileum; *a*, villi, with their lacteals left white; *b*, some of the tubular glands; *c*, the muscular layer of the mucous membrane; *d*, cupola or projecting part of nodule; *e*, central part; *f*, reticulated lacteal vessels occupying the lymphoid tissue between the nodules, joined above by the lacteals from the villi and mucous surface, and passing below into *g*, the sinus-like lacteals under the nodules, which again pass into the large efferent lacteals, *g'*; *i*, part of the muscular coat.

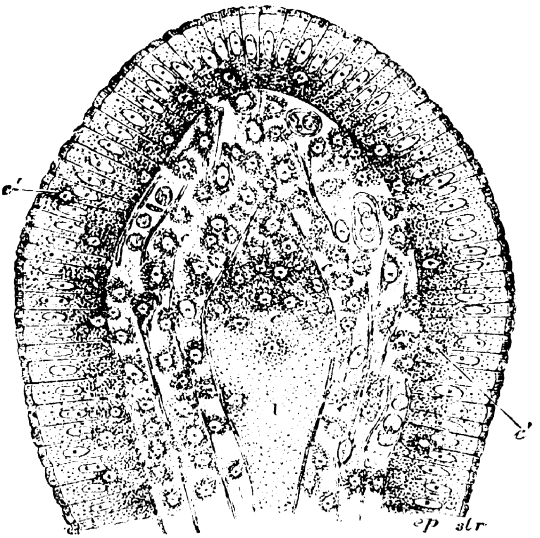


FIG. 492. SECTION OF THE VILLUS OF A RAT KILLED DURING FAT-ABSORPTION.

*ep*, epithelium ; *str*, striated border ; *c*, leucocytes ; *c'*, leucocytes in the epithelium *l*, central lacteal containing chyle and disintegrating leucocytes.

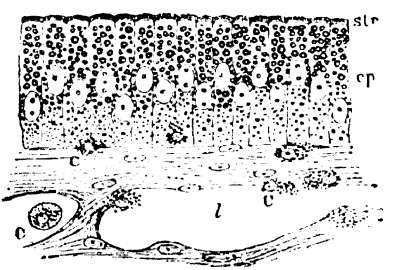


FIG. 493.—MUCOUS MEMBRANE OF FROG'S INTESTINE DURING FAT-ABSORPTION.

*ep*, epithelium ; *str*, striated border ; *c*, leucocytes ; *l*, lacteal. The fat-particles have been stained black by osmic acid.

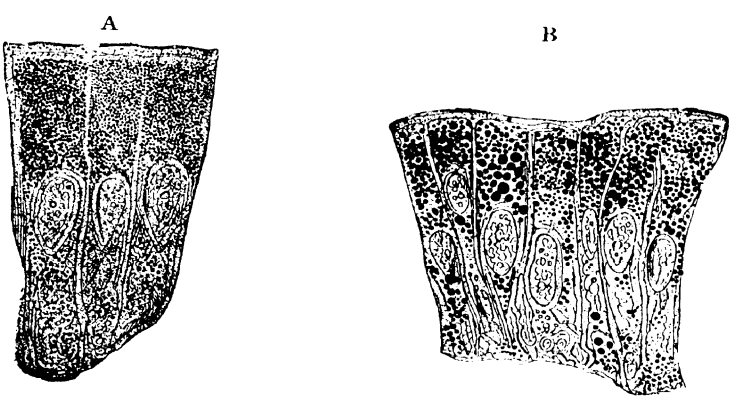


FIG. 494. TWO STAGES IN THE DEPOSITION OF FAT IN THE INTESTINAL EPITHELIUM OF THE FROG. (Krehl.)

In A the fat is in very fine particles; in B most of it is aggregated into distinct globules. The black staining is due to the action of osmic acid.

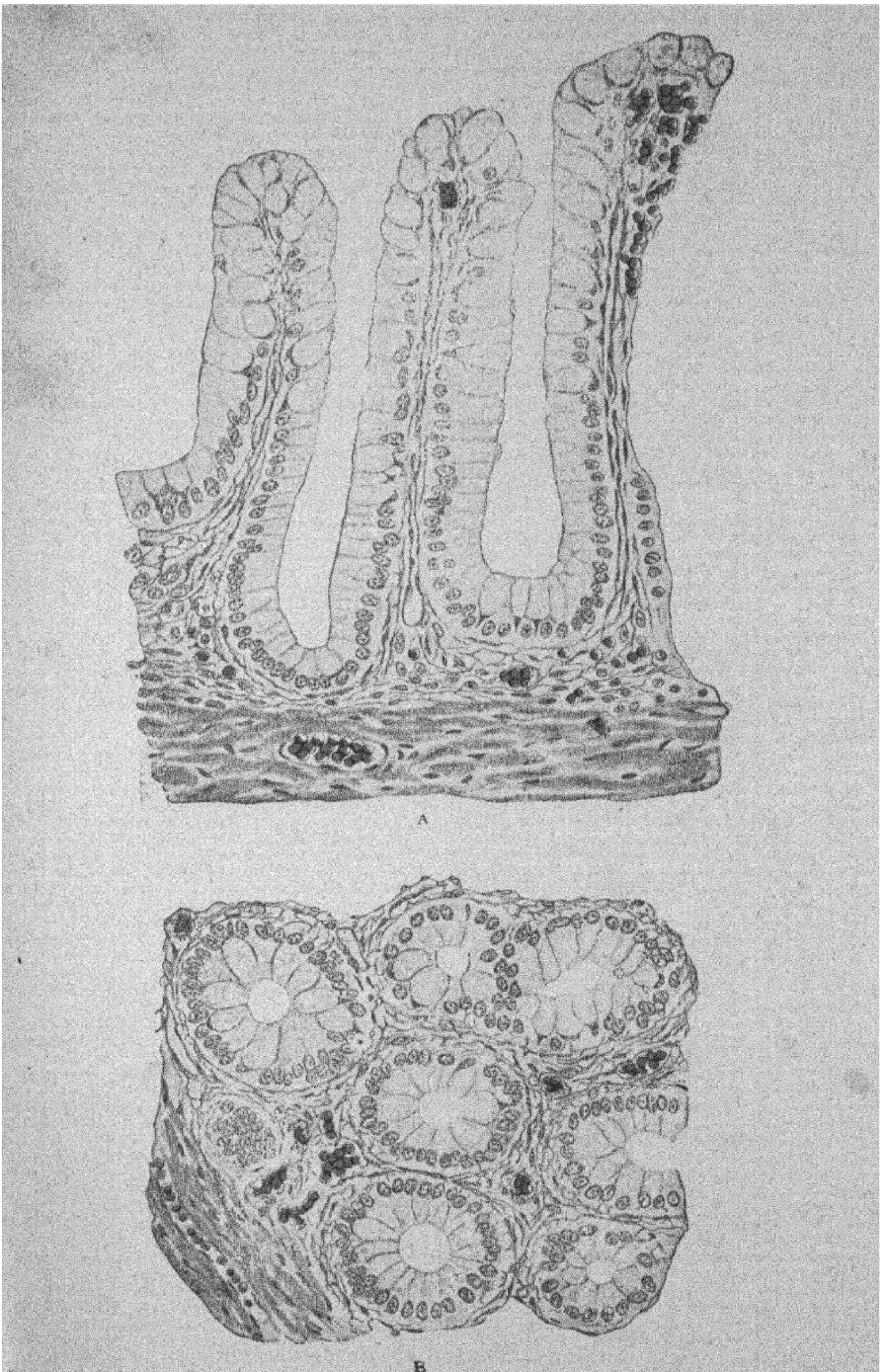


FIG. 495.—GLANDS OF THE LARGE INTESTINE OF CHILD. 300 diameters.
A, in longitudinal section ; B, in transverse section.

چونکہ سفید جسیمات ایسبائی ہوتے ہیں لہٰذا ان واقعات کی بنا پر یہ اغلب معلوم ہوتا
356 ہے کہ میکانیۂ انجذاب شحم ذیل کے اعمال پر مشتمل ہے۔ یعنی (۱) سطح کے سرحلی خلیات میں تکوین شحم
کا سرحلہ ہے بین خلوی فضاؤں میں ذرات شحم کا اخراج، (۳) سفید جسیمات کا شحم کو
اخذ کر لینا۔ جب چربی سرحلی خلیات کے باہر آجاتی ہے تو یہ جسیمات اسے لے لیتے ہیں،
357 (۴) سفید جسیمات کی مہاجرت، جس کے ساتھ ذرات شحم مخل کی بافت میں سے گزرتے
ہوئے مرکزی لبنیہ میں منتقل ہو جاتے ہیں، (۵) مہاجر سفید جسیمات کی شکست و ریخت اور
تحلل اور ساتھ ہی ادن کے مشمولات کا خروج۔ استوائی خلیوں کے مخطط کنارے میں
ذرات شحم کبھی نظر نہیں آتے۔ انہضامی رطوبات کے عمل سے پہلے غذا کی چربی کا تصبن
(saponification) ہو جاتا ہے۔ اور چربی سرحلی خلیوں کو محلول صابن کی شکل میں پہنچتی
ہے۔ خلیوں کے اندر جو چربی دیکھی جاتی اور آزمیک ایسڈ سے رنگین ہو جاتی ہے، وہ عمل
ترکیب (synthesis) سے پھر بن جاتی ہے۔

کم عمر دودھ پیتے جانوروں (کتیا اور بلی کے بچوں) میں چربی جو جذب ہو رہی ہے
نہ صرف سرحلی خلیات اور سفید جسیمات میں نظر آتی ہے، بلکہ خلات کی جالدار بافت کے
خلوں میں بھی دھاریوں کی شکل میں، آزمیک ایسڈ سے سیاہ رنگی ہوئی دکھلائی دیتی ہے۔
خلات کے بافیات کے اندر سفید جسیمات کی مہاجرت کچھ انجذاب شحم ہی کا مختص نہیں
بلکہ دوسرے مادوں کے انجذاب کے اثناء میں بھی واقع ہوتی ہے (تصویر 186)
لہٰذا ذرات شحم کا انتقال محض ایک اتفاقی واقعہ ہے، جو عمل انجذاب کے ساتھ ساتھ
واقع ہونے والے عام مظہر مہاجرت میں پیش آجاتا ہے۔

359

# بڑی آنت

## Large Intestine

بڑی آنت میں معمولی چار طبقات ہوتے ہیں، باستثناء ادس کے اختتام کے
جہاں عضلی طبقہ موجود نہیں ہوتا۔ انسان میں عضلی طبقہ بایں وجہ ممتاز ہوتا ہے کہ سیکم

(caecum) یعنے (اعور) اور قولون (colon) میں طولی عضلی ریشے مجتمع ہوکر تین نہ
بن جاتے ہیں، جو آنت کی دیواریں شکن پیدا کر دیتے ہیں۔

بڑی آنت کی غشائے مخاطی سادہ انبیبی غدد سے چھائی ہوئی ہوتی
چھوٹی آنت کے مخفیات لائبرکون سے کسیقدر مشابہ ہوتے ہیں، اور اوس پر دو
اُسطوانی سرحلہ جیسا کہ چھوٹی آنت کی اندرونی سطح پر ہوتا ہے، استر کرتا ہے، لیکن ا
نسبتہً بہت زیادہ مفرز مخاط خلیات ہوتے ہیں (تصویر - 495) ہر غدہ کا منہ بند
قدرے پھیلا ہوا ہوتا ہے۔ بڑی آنت کے یہ غدد چھوٹی آنت کے مخفیات کے سا
متجانس نہیں ہیں کیونکہ درآنحالیکہ موخرالذکر کا نمو خلات کے درمیان عام سطح میں نشیب
صورت میں ہوجاتا ہے، بڑی آنت کے غدد سطح کے حل نما ادبھاروں کے ساتھ
سے پیدا ہوجاتے ہیں۔ بین غدی بافت ایک جالدار بافت ہے اور اوس میں جا
غدد چھائے ہوتے ہیں۔ باتخصوص سیکم میں۔

زائدۂ دودیہ (vermiform appendix) کی مخاطی جھلی (تصویر - 90
بیشتر وسعت میں لمف آسا کریپوں سے چھائی ہوتی ہے۔

بڑی آنت میں عروق دمویہ ولمفائیہ کی ترتیب ویسی ہی ہوتی ہے جیسی
میں۔ نیز بڑی آنت کے اعصاب اپنے طریقۂ توزیع میں معدہ اور چھوٹی آنت کے
سے مشابہ ہیں۔

مستقیم کے زیرین سرے کے قریب آنت کے مدور عضلی ریشے مبرز سے قدرے
کسیقدر دبیز ہوکر انٹرنل اسفنکٹر (internal sphincter) یعنے داخل عضلۂ حاصرہ
مبرزی خطہ میں متعدد مرکب عنقودی مخاطی غدد ہیں جو مخاطی جھلی کی سطح پر دا
(مبرزی غدد=anal glands) دھانۂ مبرز طبقاتی سرحلہ کا استر رکھتا ہے جو جلد
سرحلہ کے ساتھ مسلسل ہوتا ہے۔

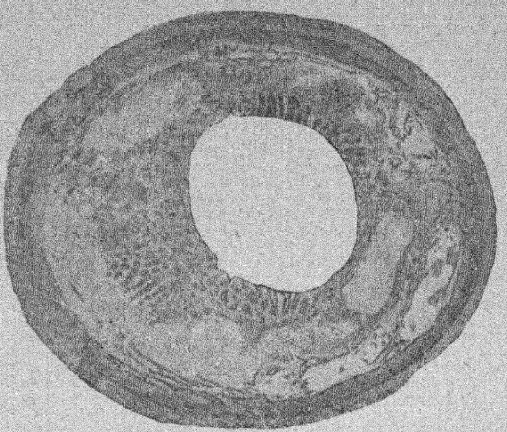

FIG. 496.—TRANSVERSE SECTION OF VERMIFORM APPENDIX. (G. Mann.)

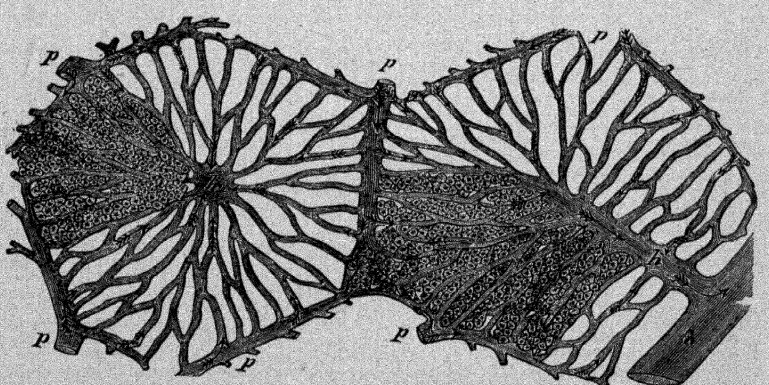


FIG. 497.—DIAGRAMMATIC REPRESENTATION OF TWO HEPATIC LOBULES.

The left-hand lobule is represented with the intralobular vein cut across; in the right-hand one the section takes the course of the intralobular vein. *p*, interlobular branches of the portal vein; *h*, intralobular branches of the hepatic veins; *s*, sublobular vein; *c*, capillaries of the lobules. The arrows indicate the direction of the course of the blood. The liver-cells are only represented in a part of each lobule.

# چونتیسواں اور پینتیسواں سبق

## جگر اور لبلبہ

### THE LIVER AND PANCREAS

۱۔ جگر کی تراشوں کا مطالعہ احتیاط کے ساتھ کرنا چاہیئے۔ وہ ایوسین اور ہیماٹکسیلین سے یا آیرن ہیماٹکسیلین سے رنگ لی جائیں۔ ایک تکنیک میں خلیات کی عام ترتیب کا نقشہ ادنیٰ طاقت کے نیچے کھینچو۔ اور اعلیٰ طاقت کے نیچے چند کبدی (hepatic) خلیات نیز ایک بابی قنات (portal canal) کے تفصیلی خاکے کھینچو۔ اگر سُتور سے لی گئی ہیں تو لحمکوں کے خاکے توصیلی بافت سے واضح طور پر علٰحدہ نظر آتے ہیں۔

دیکھو کہ کبدی خلیات شعریات دمویہ (blood capillaries) یا جوفوں (smuses) سے بالکل ملے ہوئے ہیں۔ گاہے چند خلیوں کے اندر سرخ جسیمات دمویہ پائے جاتے ہیں، اور بہت سے خلیوں میں ایوسین پسند (eosinophil) ذرّات موجود ہوتے ہیں۔ جوف نما شعریات (sinus-like) (capillaries) میں اون دروں حلمی خلیوں کو دیکھو جو ایک حد تک جدا ہو گئے ہیں (کُپ فر کے ستارہ نما خلیے=stellate cells of Kupffer) یہ آکلہ (phagocytic) ہیں اور اکثر ان کے اندر ایرتھروسائٹس (erythrocytes) ہوتے ہیں، جو شکست و ریخت کی حالت میں معلوم ہوتے ہیں۔

۲۔ کبدی خلیات کے اندر گلائکوجن (glycogen) کو دیکھنے کے لئے ایک خرگوش یا چوہے کو (بہتر یہ ہے کہ گاجر کی خوراک دینے کے تقریباً چھ گھنٹے بعد) ہلاک کرو اور فی الفور اس کے جگر کے ایک پتلے ٹکڑے کو

۹۶ فیصدی الکحل میں ڈال دو۔ جب بخوبی سخت ہو جائے تو اس ٹکڑے کو طریقۂ معمولہ پر پیرافین میں مفروش کر دو، یا بلا مفروش کئے ہوئے تراشیں آزادی کے ساتھ کاٹ لی جائیں۔ اس طرح حاصل شدہ تراشوں میں سے چند پر پانچ منٹ کے لئے آیوڈین کے ایک فیصدی محلول کا جو پوٹاسیم آیوڈائد (potassium iodide) کے ساتھ تیار کیا گیا ہو، عمل کر لینا چاہئے پھر ان کا ترکب پوٹاسیم ایسٹیٹ (potassium acetate) کے تقریباً سیر شدہ محلول میں کر کے شیشۂ محافظ کو گولڈ سائز سے چسپاں کر لینا چاہئے۔ اس طرح یہ کچھ عرصہ تک رکھے جا سکتے ہیں، لیکن بالآخر رنگ پھیکا پڑ جائے گا۔

۳۔ لوہے (iron) کی موجودگی۔ الکحل سے سخت کئے ہوئے جگر کی تراشوں میں، جیسے پہلے پوٹاسیم فیرو سائنائڈ (potassium ferrocyanide) کے محلول اور پھر ہائڈروکلورک ایسڈ اور الکحل (احصہ ۱۰ حصوں میں) کے تعامل کے بعد خالص الکحل میں سے زائلال (xylol) میں گزار لیا گیا اور بالآخر ڈامر میں ترکب کر لیا گیا ہو، بیشتر لون ریزے نیلانگ (prussian blue) قبول کر لیں گے۔ دوسرا طریقہ یہ ہے کہ تراشوں کو ہیماٹیلین کے محلول آبی (احصہ ۱۰۰ حصوں میں) میں، پہلے الکحل کا جس میں ۱۰ احصہ فیصدی ہائڈروکلورک ایسڈ مشمول ہو (اس لوہے کو جو نامیاتی طور پر ممتزج ہو گیا ہو آزاد کرنے کے لئے) عمل کرا کے یا بغیر ایسے تعامل کے، رکھ دیا جائے، اور پھر اون کا ترکب معمولی طریقہ سے کر لیا جائے (Macallum)۔

۴۔ مشرب تجہیزات۔ عروق دمویہ کی عام ترتیب کے انکشاف کے لئے ایک دبیز تراش کا ادنیٰ طاقت کے نیچے مطالعہ کرو، اور اعلیٰ طاقت سے ایک نہایت پتلی تراش کا جو ہیماٹیلین سے ہلکی رنگ لی جائے۔ اس میں اشراب (injection) ہر جگہ خود کبدی خلیوں کے اندر کے قناچوں (canaliculi) میں پہونچا ہوا نظر آئے گا۔ ایک لختک کا عام خاکہ ادنیٰ طاقت کے نیچے تیار کرو، اور اعلیٰ طاقت کے نیچے عروق دمویہ اور بین خلوی قناچوں کے جال کے ایک چھوٹے حصہ کا نقشہ کھینچو۔

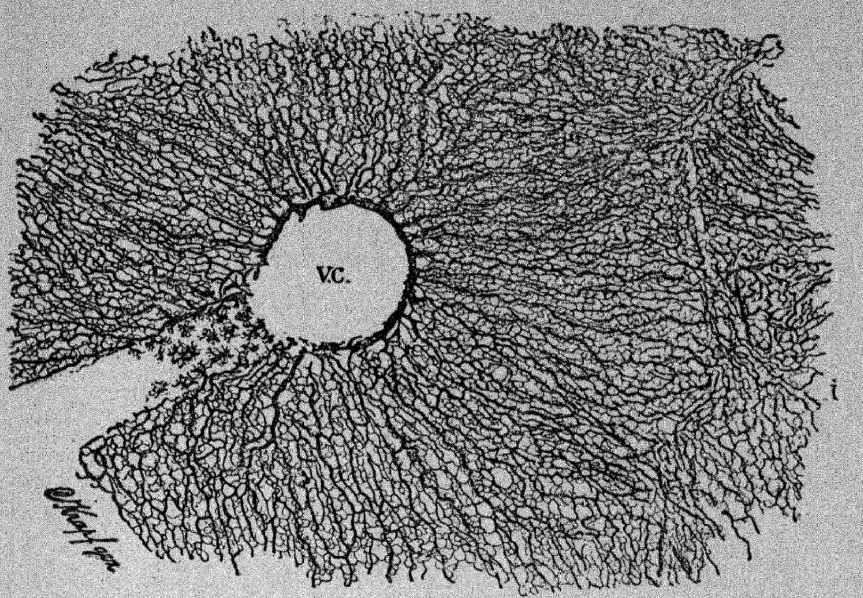


FIG. 498.—RETICULUM OF A LIVER-LOBULE. (Oppel.)
V.C., central vein ; *i*, interlobular interval.

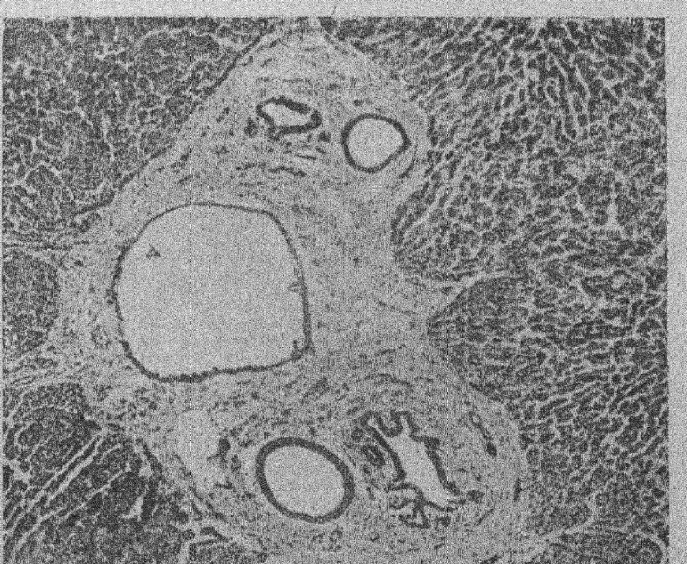

FIG. 499.—SECTION OF A PORTAL CANAL : DOG. Photograph. Magnified about 50 diameters.

The large vessel is a branch of the portal vein ; the irregular tubes are sections of branches of the hepatic duct ; near them are sections of branches of the hepatic artery. All the vessels are enclosed by the connective tissue of the capsule of Glisson ; in this tissue several lymph vessels are seen as clear spaces. The whole is surrounded by liver-lobules.

۵۔ جگر کا ایک چھوٹا ٹکڑا لو، جو کئی ہفتوں تک پوٹاسیم بائکرومیٹ کے ۲ فیصدی محلول میں رکھا گیا ہو، اور اوسے نائٹریٹ آف سلور کے ۱ فی صدی محلول میں غوطہ دو اور نصف گھنٹے کے بعد سیّال کو بدل دو۔ جگر کے اس ٹکڑے کو سلور کے محلول میں رات بھر چھوڑ دو۔ پھر اوسے الکحل میں منتقل کر دیا جائے اور کامل نابیدگی (dehydration) ہو جانے بعد اوسے پیرافین میں مفروش کر کے طریقۂ معمولہ سے قطع کر کے تراشوں کا ترکیب ڈامر میں کر لیا جائے۔ ایسی تراشوں کے متعدد حصوں میں صفرائی قنالچے (bile-canaliculi) کی تلوین واقع ہو جاتی ہے۔

یا تو ہیپٹک ڈکٹ (hepatic duct) کی راہ سے محلول برلن بلیو (solution of Berlin blue) کے اشراب سے بھی وہ (لختکوں کے اطراف میں) نمایاں کئے جا سکتے ہیں، یا لختک کی ساری وسعت میں، سلف انڈی گوٹیٹ آف سوڈا (sulphindigotate of soda) کے سیر شدہ محلول کی ۶۰ سی سی کو تین یکے بعد دیگرے حصوں میں آدہ آدہ گھنٹے کے فاصلوں سے ایک بے ہوش کردہ (anaesthetised) بلّی یا خرگوش کے عروق دمویہ میں اشراب کرنے سے آخری اشراب کے دو گھنٹے بعد جانور ہلاک کر دیا جاتا ہے اور اوس کے عروق دمویہ پوٹاسیم کلورائڈ کے سیر شدہ محلول سے دھو ڈالے جاتے ہیں پھر جگر کی تثبیت خالص الکحل کے ساتھ کر لی جاتی ہے۔ کرومیٹ آف سلور (chromate of silver) کی ترکیب اشرابی طریقوں کے نسبت زیادہ آسان اور یقینی ہے

361

۶۔ کبدی خلیوں کی شکل کا تازہ یا زندہ حالت میں مطالعہ کرنے کی غرض سے تازہ جگر کے ایک ٹکڑے کو مصل یا محلول رنگر میں سوئی سے کرید لو۔

۷۔ لبلبہ کی رنگی ہوئی تراشیں، ایسے غدہ سے لی ہوئی جو الکحل میں یا فارمال میں اور پھر الکحل میں سخت کر لیا گیا ہو۔ تراشوں کو الکحلی ایوسین اور ہیماٹاکسیلین کے ساتھ یا میلوری کے محلول (ایسڈ فکسین، آرینج گرین اور انیلین بلیو) سے رنگ سکتے ہیں۔ خلیوں کے اندر زائموجن (zymogon) کے ریزے منکشف کرنیکے لئے یہ بہترین طریقہ ہے۔ میئور کا طریقہ (Muir's method) بھی کام میں لایا جا سکتا ہے (ملاحظہ ہو ضمیمہ)۔ جوفیزوں کے درمیان لینگرمینس

کے جزیروں (islets of Langerhans) کو دیکھو۔ وہ عموماً لبلبہ کے طحالی سرے کے قریب سب سے زیادہ تعداد میں ہیں۔

ادنیٰ اور اعلیٰ ہر دو طاقتوں کے نیچے نقشے کھینچ لو۔

اگر لبلبہ ایسے چوہے سے لیا جائے جس کی معمولی خوراک کے ساتھ سات دن تک بیل کی خشک کردہ درقی (ox thyroid) کا اضافہ ایک گرام فی یوم کے حساب سے کر دیا جائے، تو جوفیزوں کے خلیات میں متعدد انقسامات بالواسطہ (mitoses) نظر آئیں گے (Kojima) یہ معمولی جانوروں کے لبلبہ میں بالکل نہیں پائے جاتے۔

۸۔ تازہ لبلبہ کے ایک چھوٹے ٹکڑے کو، آزمک ایسڈ کے تعامل کے بعد مصل (serum) یا محلول نمک یا ہلکے گلیسرین میں کریدو۔ جوفیزی خلیوں میں زائموجن کے ریزوں کو دیکھو جو خلیے کے بیرونی منطقہ کو صاف چھوڑ کر خلیہ کے اوس نصف حصہ میں بالخصوص مجتمع ہو گئے ہیں جو جوفیزہ کے دروزہ سے قریب ترین ہے۔

اعلیٰ طاقت کے نیچے ایک جوفیزے کے چھوٹے سے حصہ کا نقشہ کھینچو۔

۹۔ جوفیزوں میں قناتوں کے اختتامات اور غدی خلیات کے درمیان عصبی ریشوں کا اختتام، گالجی (Golgi) کے طریقہ پر تیار کی ہوئی تجہیزات میں دیکھا جاتا ہے۔

# جگر یا کبد

## (The Liver)

جگر ایک ٹھوس غدی عضو ہے، جو بدی لخنکوں (tic lobules) سے بنتا ہے۔ یہ کثیر السطوح خلوی تودے ہیں (تصویر- 497) جن کا قطر ایک ملی میٹر کے قریب ہوتا ہے، اور جو توصیلی بافت کے ذریعہ ایک دوسرے سے علیحدہ ہوتے ہیں۔ بعض حیوانات، مثلاً خنزیر، میں یہ علیحدگی کامل ہوتی ہے، اور ہر لخنک جدا ہو

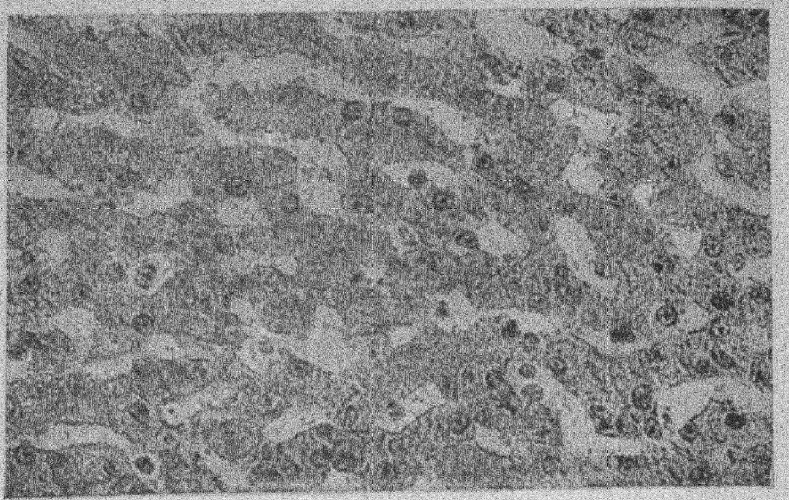

FIG. 500.—SECTION OF DOG'S LIVER, STAINED WITH HÆMATOXYLIN, SHOWING THE HEPATIC CELLS AND THE SINUS-LIKE NATURE OF THE BLOOD-CHANNELS BETWEEN THEM. Photograph. Magnified 200 diameters.

It will be observed that in most places the blood-sinuses are directly bounded by the liver-cells, the endothelium being deficient.

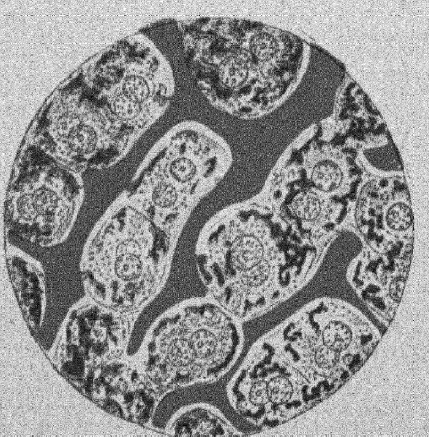

FIG. 501.—FROM A SECTION OF RABBIT'S LIVER INJECTED FROM THE PORTAL VEIN, SHOWING INTRACELLULAR CANALICULI COMMUNICATING WITH THE INTERCELLULAR BLOOD-SINUSOIDS.

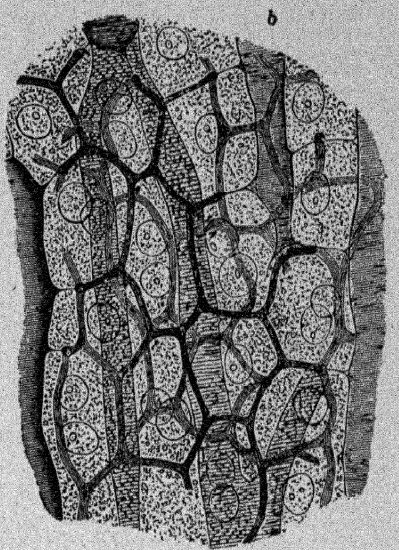


FIG. 502.—SECTION OF RABBIT'S LIVER WITH THE INTERCELLULAR NETWORK OF BILE-CANALICULI INJECTED. Highly magnified. (Hering.)

Two or three layers of cells are represented ; *b*, blood-capillaries.

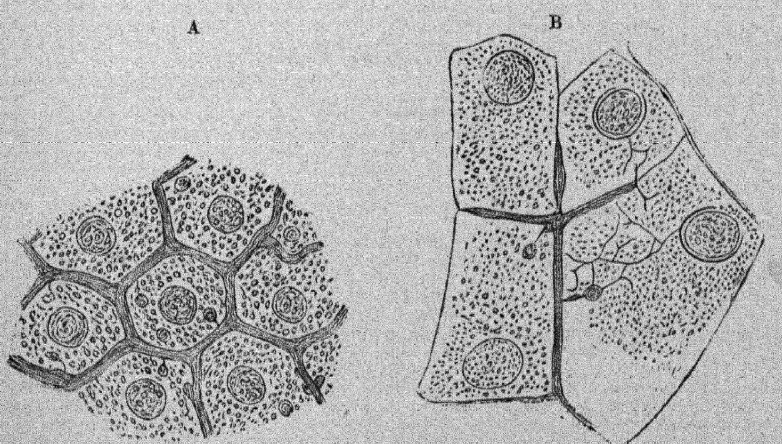


FIG. 503.—SKETCHES ILLUSTRATING THE MANNER IN WHICH BILE PASSES FROM THE HEPATIC CELLS INTO THE INTERCELLULAR BILE-CHANNELS. (R. Heidenhain after Kupffer.)

A, from liver of rabbit the bile-ducts of which had been injected backwards from the hepatic duct. B, from liver of frog naturally injected with sulphindigotate of soda, which when injected into the blood is excreted by the liver.

ں انسان اور بیشتر حیوانات میں یہ نامکمل ہوتی ہے۔ جگر کی مصلی پوشش کے نیچے ہمیشہ
یلی بافت کی ایک تہ ہوتی ہے، جو اس عضو کے لئے ایک بیرونی کیسہ بنا دیتی ہے
نک کے اندر جالدار بافت کا ایک باریک جال داخل ہوتا ہے جو لخنک کے اندر
ات کے اُستوانوں کو سہارا دینے میں مدد ہوتا ہے (تصویر 498)—

جگر کے درآر عروق دمویہ (دریدالباب=portal vein اور شریان کبدی=
(hepatic arter اوس کی زیرین سطح پر داخل ہوتے ہیں، اور اسی مقام سے باہل
ٹ (bile-duct) بھی اس غدہ سے باہر جاتی ہے۔ ان تینوں عروق کی شاخیں
ں عضو کے اندر اپنے ممر میں ایکدوسرے کے ساتھ رہتی ہیں اور ڈھیلی توصیلی بافت
(capsule of Glisso گھیری ہوتی ہیں جس میں عروق لمفائیہ ہوتی ہیں۔ ان سب کے
ر کو ایک پورٹل کنال (portal canal) کہتے ہیں (تصویر 499)— عروق کی نسبتہً
ی شاخیں کبدی لخنکوں کے درمیانی فاصلوں تک جا گھستی ہیں، اور اونکو بین لخنکی
(inter-lobular شاخوں کے نام سے یاد کرتے ہیں۔ خون جگر سے اس عضو کی شبیہ
کبدی دریدوں کے ذریعہ سے باہر جاتا ہے۔ ان کی شاخیں غدہ کے اندر ملا کسی دوسرے
انی کی (باستثنائے لمفائیات) ہمراہی کے دوڑتی ہیں اور ان کا تعاقب لخنکوں تک
جاسکتا ہے، جن میں سے ہر ایک سے ان میں ایک ایک باریک شاخ (مرکزی یا بین
لی وریدہ=central or inter-lobular vein) پہونچتی ہے، جو لوتھڑی کے مرکز سے
رتی اور براہ راست ہیپٹک وین کی (زیر لخنکی=sub-lobular) شاخ میں داخل ہوتی ہے۔

لخنک (lobules)— ہر لخنک خلیوں کا ایک تودہ ہے، جو ہر جگہ جوف نما عروق
یہ یا نام نہاد کبدی شعریات (hepatic capillaries) تصاویر (497, 500) کا ایک
ں سے چھدا ہوا ہے۔ یہ لخنک کے اطراف میں پورٹل وین کی بین لخنکی شاخوں سے خون 362
ل کرتی ہیں (p) اور لخنک کے مرکز کی جانب متقارب اور باہم متحد ہو کر ہیپٹک — وین
اندرون لخنکی (intra lobular) شاخ بناتی ہیں (central vein of the lobule)
ی وریدلخنک ہیپٹک — ارٹریز کی بین لخنکی شاخیں لخنک کے اطراف سے تھوڑے ہی
یلوں پر اس جال میں شامل ہو جاتی ہیں۔ عروق شعریہ دمویہ کبدی خلیوں کو بلاواسطہ 363
ی ہیں۔ اون کا دروں حلمہ نامکمل ہوتا ہے، کیونکہ مصنوعی اشرابات خلیوں سے حقیقی

864 مس حاصل کرتے بلکہ موافق حالات میں اون کے نخزمایہ کے اندر کے قنا لون
داخل ہوجاتے ہیں۔ دموی جوفوں کے درحلمہ کا جو کچھ باقی رہ جاتا ہے وہ یہی
جوفوں کی دیواروں پر ممتاز خلیئے کچھ فاصلوں سے رہ جاتے ہیں جہاں وہ کبد
سے ملے ہوئے رہتے ہیں۔ یہ وہی ستارہ نما خلیئے (stellate cells) ہیں جن کا
(Kupffer) نے تذکرہ کیا ہے۔ طحال کے دموی جوفوں کے درحلمی خلیات کی طرح،
شدت کے ساتھ آکلہ ہوتے ہیں اور سرخ جسیمات کو اخذ کرلیتے ہیں، جو اون کے اند
ہیں۔ نیز یہ کسی بہی باریک ذرات (مثلاً ہندوستانی سیاہی کے ذرات) کو جو خون
کردئے جائیں اندر داخل کرلینے کا رجحان رکھتے ہیں۔

865 کبدی خلیات (hepatic cells) (تصویر۔500) جو ہر جگہ دموی
درمیان اور اون کو گھیرے ہوئے ہوتے ہیں، کثیر السطوح اور ذراتی نما خلیئے ہیں، اور ہر
اندر ایک کروی نواتہ ہوتا ہے۔ ہر خلیہ کے نخزمایہ میں قنا لچون کا ایک بیقاعدہ جا
(تصویر۔501)۔ مشرب جگر کی تجہیزات میں یہ اس شربہ (injected material)
ہیں، جو ان کے اندر عروق دمویہ میں سے آجاتا ہے۔ اسطرح پر یہ درون خلوی قنا لون
بنادیتے ہیں، جن میں خون کا پلازمہ (blood-plasma) بجائے لمفائی فضاؤں
پہونچنے کے جیسا کہ بیشتر اعضاء میں عام طور پر ہوتا ہے، براہ راست عروق سے پہونچتا۔

866 قسم کے قنا تون کی موجودگی کا گمان بُرودِکز (Browicz) کو ہوا جس نے بتلا
حالات میں نہ صرف ہیموگلوبین (haemoglobin) بلکہ سالم سرخ جسیمات دمویہ
دمویہ کے گروہ بھی شکست وریخت کی حالت میں کبدی خلیات کے اندر پائے جاتے ہیں
جگر میں ہیموگلوبین اور بائلی روبین دونوں قلموں کی صورت میں کبدی خلیات
کے اندر پائے جاسکتے ہیں۔ بُرودِکز کے مشاہدات کی تصدیق ہیرنگ (Herring)
(Simpson) نے کی، جنھوں نے یہ بھی بتادیا کہ تمام حیوانات میں ان دقیق قنا
اشراب عروق دمویہ میں سے کرنا اوسوقت بھی ممکن ہے جبکہ اشراب کے لئے خفیف
کام میں لایا جائے۔ (تصویر۔ 501) میں ان میں وہی مادہ اشراب (شربہ) نظر آرہا
عروق دمویہ کو بھرنے کے لئے استعمال کیا گیا ہے۔ یہ تصویر خرگوش کے جگر کی ایک
لی گئی ہے۔

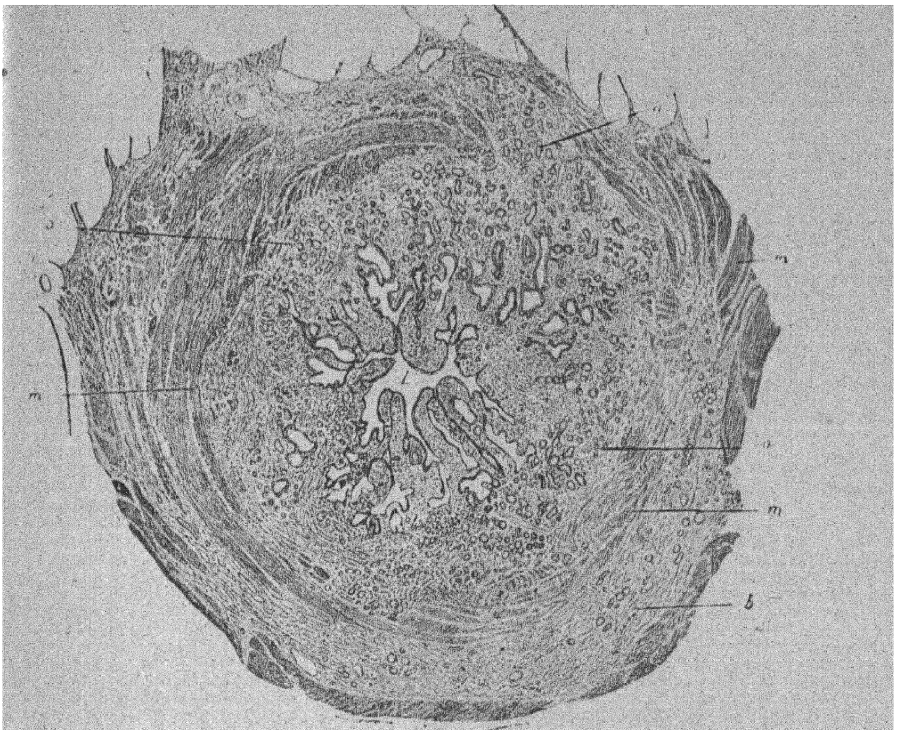


FIG. 506.–SECTION ACROSS HEPATIC DUCT: MAN. (v. Ebner.) Magnified 16 diameters.

*L*, lumen of duct with orifices of numerous small glands; *a*, their alveoli; *b*, areolar tissue with vessels and a few fat-cells; *m*, plain muscle-fibres.

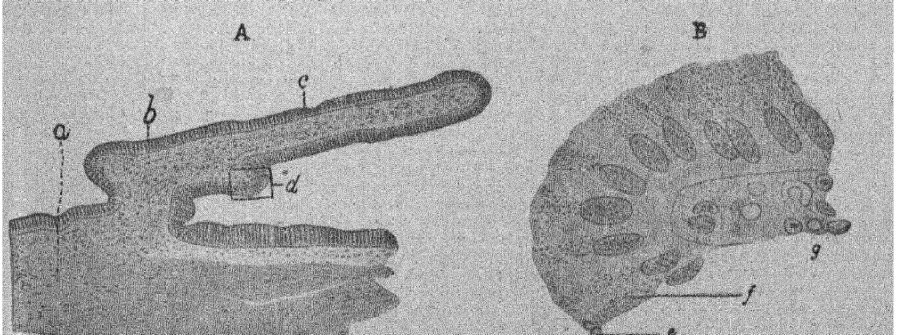


FIG. 507.—SECTIONS OF THE WALL OF THE GALL-BLADDER. (Sommer.)

A, Under a low magnifying power. *a*, muscular coat; *b*, a fold of mucous membrane; *c*, columnar epithelium; *d*, portion of represented in B more highly magnified.

B, Magnified portion of epithelium and subjacent corium. *e*, striated border; *f*, mucigen granules in cells; *g*, blood-capillaries.

کبدی خلیات علاوہ ان پلازمہ قناتچوں (plasma canaliculi) کے باریک
...ٹی قنالیں بھی ظاہر کرسکتے ہیں، جو بین خلوی صفرائی قناتوں کے ساتھ رابطہ رکھتی ہیں (ملاحظہ
...صفحہ آئندہ)۔ یہ عموماً خلیہ کے اندر اتساعات (secretion vacuoles=افرازی خالیوں) 367
...شروع ہوتے ہیں (تصویر-508)— غالباً یہ مستقل ساختیں نہیں ہیں۔

مخلوط غذا کھانے کے بعد کبدی خلیوں میں چربی موجود ہوتی ہے اور اگر جگر کو
...ل میں سخت کرلیا جائے اور پھر اوس پر فصل ۲ صفحہ 360 میں بیان کردہ طریقہ سے عمل کیا جائے
...لائیکوجن (glycogen) کے تودے بھی اونکے اندر نظر آسکتے ہیں (تصویر-504)— خلیوں
...ں لون ریزے بھی موجود ہوتے ہیں، جنمیں سے بہت سے پوٹاسیئم فیروسائنائڈ اور ہائیڈرو
...رک ایسڈ سے یا خالص ہیماٹکسیلین سے رنگ قبول کرلیتے ہیں (لوہے کی موجودگی)۔
...جو نامیاتی طور پر ممتزج ہوتا ہے ذرا دیر تک الکحل کے جسمیں ۱۰ حصے فیصدی ہائڈروکلورک
...ڈ شامل کردیا گیا ہو، تعامل سے آزاد کیا جاسکتا ہے (Macallum)—

سب سے چھوٹی قناتیں کبدی خلیوں کے درمیان بین خلوی صفرائی مجاری
(intercellular bile-channel) کی صورت میں شروع ہوتی ہیں، جو خلیوں کے ہم پہلو
...انب کے درمیان قیام رکھتی ہیں اور جنمیں متذکرۂ بالا افرازی خالیوں کا مافیہ پہونچتا ہے۔
...ایک جال بناتی ہیں، جسکی فضائیں جسامت میں خلیوں سے متناظر ہوتی ہیں (تصویر-502)—
...ن حالات میں یہ جال نامکمل ہوتا ہے اور اوسکے بعض مجاری کا اختتام منھ بند رہجاتا ہے۔
...لوں کے اطراف میں بین خلوی مجاری صغیر ترین بین لختکی صفرائی قناتوں میں چلے جاتے ہیں
...ویر-505)- صفرائی مجاری ہمیشہ کبدی خلیوں سے محدود ہوتے ہیں، اور کبھی ایک خلیہ
...ر ایک دموی جوف کے درمیان نہیں ہوتے۔

368 صفرائی قناتیں (bile-ducts) باستثنائے صغیر ترین قناتوں کے، اسطوانی
...لہ سے استمر کی ہوئی ہوتی ہیں جو چھوٹی آنت کے سرحلہ سے مشابہ ہوتا ہے اور جس کے
...ے اوسی کی طرح ایک مخطط کنارا رکھتے ہیں۔ اس سے باہر کی جانب ایک غشائے قاعدی
...نسبتہً بڑی قناتوں میں کچھ لیفی اور سادہ عضلی بافت ہوتی ہے۔ بڑی قناتوں میں سے
...ت سی منھ بند عطفوں سے چھائی ہوئی ہوتی ہیں، اور قنات خاص اپنی دیوار میں چھوٹے چھوٹے
...ہی (acinous) غدد رکھتی ہے (تصویر-506)- صغیر ترین قناتوں میں، جو لختکوں کے

اطراف کے درمیان اور قریب مسکن رکھتی ہیں اور جنھیں صفرائی قنالچے پہونچتے ہیں۔ چپٹے خلیوں کا استر ہوتا ہے، وہ مخطط کنارا نہیں رکھتیں۔

یہ اور بڑی قناتوں کے خلیے ہر دو نیز مرارہ (gall-bladder) کے خلیے، چربی دار غذا کے انجذاب کے دوران میں، چربی کی بوندیں مشمول رکھ سکتے ہیں۔ ان خلیوں میں چربی بلاشبہ جذب شدہ شحمی ترشوں (fatty acids) اور گلیسرال (glycerol) کی دوبارہ ترکیب واقع ہوجانے (re-synthesis) سے بنجاتی ہے، جیسا کہ معوی سرطلہ کی صورت میں ہوتا ہے۔

**مرارہ** (gall-bladder) اپنی عام ساخت میں نسبتہً بڑی صفرائی مشابہ ہے۔ اس میں اسطوانی سرطلہ کا استر، ویسا ہی جیسا کہ چھوٹی آنت میں ہی ہوتا ہے، باہر اوسکی دیوار لیفی اور عضلی بافت سے بنتی ہے۔ غشائے مخاطی میں مستقل مشبک چنو ہوئی ہوتی ہیں (تصویر ۔507) جو مرارہ کی گردن کے قریب نسبتہً زیادہ بڑی ا ہوجاتی ہیں۔

جگر کے **عروق لمفائیہ** کے متعلق میک گلوری (MacGillivray) کیا ہے کہ وہ اون گرد عروقی لمفائی فضاؤں (ascular lymphatic spaces) سے شروع ہوتے ہیں، جو لتکوں کے عروق شعریہ کو گھیرے رہتی ہیں۔ لیکن ایسی حالت ہوسکتی کیونکہ کبدی خلیات اور جوف آسا شعریات (sinusoid capillaries) خون کے درمیان کوئی فضاء موجود نہیں۔ لیکن پورٹل وین کی بین لتکی شاخوں کے سا جانے والے بہت سے عروق لمفائیہ، اور ہیپاٹک وینز کے ساتھ جانے والے دو عروق لمفائیہ نسبتہً کم تعداد میں موجود ہوتے ہیں، لیکن جہاں تک تحقیق ہوسکتا ہے اندر کے عروق لمفائیہ کے ان دو گروہوں کے درمیان کوئی رابط براہ راست موجود نہیں یہ لتکوں کے اطراف اور جگر سے اپنے مخرج، ان ہر دو مقامات پر آزادی کے ساتھ با رکھتے ہیں (Herring and Simpson) بیشتر کبدی لمف یا بی عروق لم (portal lymphatics) کی راہ سے باہر چلا جاتا ہے[1]۔

---

[1] جگر کے پلازمیٹک کنالی کیولائی plasmatic canaliculi یعنے بائیت کے قنالچوں اور عروق لم زیادہ تفصیل معلومات کیلئے ملاحظہ ہو ہیرنگ اور سمپسن کا مضمون مندرجہ کارڈوائی رائل سوسائٹی بی۔ جلد ۸، ۷

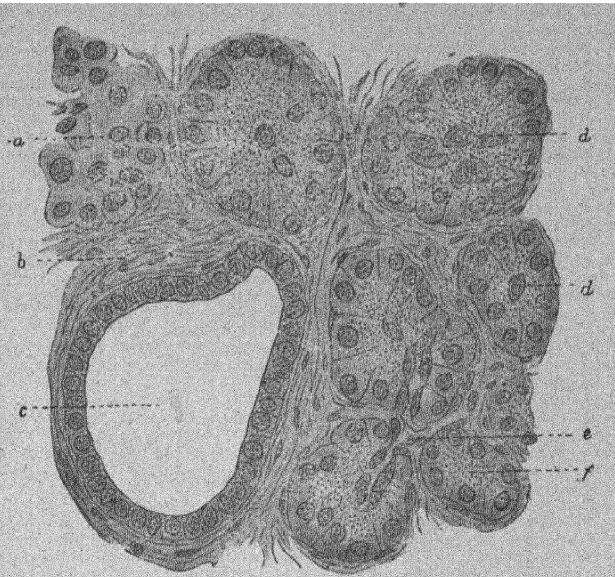


FIG. 508.—SECTION OF HUMAN PANCREAS. (Bohm and v. Davidoff.)
Magnified 450 diameters.

*a*, group of cells in interstitial tissue (? part of an islet of Langerhans); *b*, connective tissue; *c*, larger duct; *d*, *d*, alveoli with centro-acinar cells; *e*, small duct passing into alveoli; *f*, inner granular zone of alveolus.

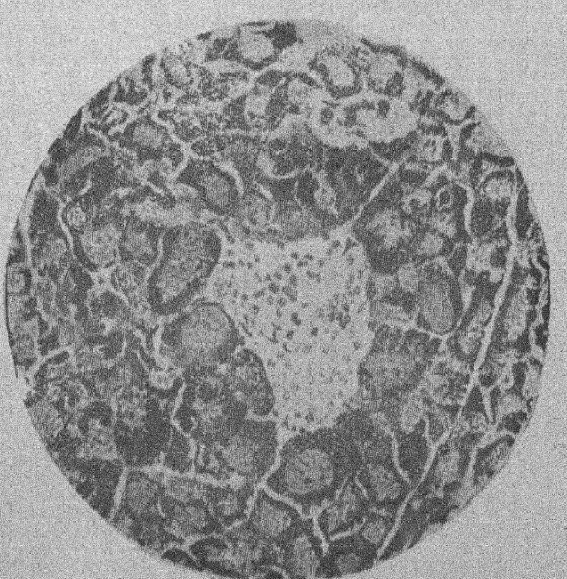

FIG. 509.—AN ISLET OF LANGERHANS IN PANCREAS OF DOG. Magnified 300 diameters.

369 جگر کے اعصاب خاصکر لب ناپوش ہوتے ہیں۔ یہ اس عضو تک عصب مشارکی (sympathet) کے ذریعہ سے پہونچتے ہیں۔ یہ عروق دمویہ اور کبدی خلیات، ہر دو ملتے ہیں۔

جگر کے طریقۂ نمو کا تذکرہ پہلے ہی جوف آسا عروق کی تکوین کے ضمن میں ہو چکا ہے (صفحات 223 to 225)

# لبلبہ یا بانقراس

## (THE PANCREAS)

لبلبہ ایک اُنبیبی عنقودی غدہ ہے، جو جہاں تک اوسکی عام ساخت کا تعلق ہے لعابی غدہ سے مشابہ ہے لیکن اون سے اس میں اختلاف رکھتا ہے کہ اسکے جوفیزے نسبتہً درونیت میں نسبتہً زیادہ اُنبیبی ہوتے ہیں۔ مزید برآں اس غدہ کی توصیلی بافت کسیقدر ڈھیلی ہوتی ہے اور سارے غدی حرم کے اندر صاف سرحدی خلیوں کے چھوٹے بیقاعدہ تودے ہوتے ہیں جنمیں قناتیں موجود نہیں ہوتیں (لنگرہانس کے جزیرے = islets of Langerhans) (تصویر 508, a، تصویر 509)۔ ان جزیروں کی موجودگی لبلبہ کا نہایت دلچسپ خاصہ ہے۔ اس یقین کیلئے عمدہ وجوہات موجود ہیں کہ یہ اوس اثر سے متعلق ہیں جو لبلبہ کاربوہائیڈریٹس (carbohydrates) کے تحوّل (metabolism) پر رکھتا ہے۔

کہا جاتا ہے کہ جزیروں میں دو قسموں کے خلیے شمول ہیں، جو اپنے ذرات کے خصائص کے باعث ایک دوسرے سے شناخت ہو سکتے ہیں۔ یہ جزیرے تازہ غدہ میں بنسلی (Bensley) کے طریقہ تلوین سے خوب ظاہر ہو جاتے ہیں۔ جسمیں اونھیں زندہ جسم میں (invivo) نیوٹرل ریڈ (neutral red) سے رنگ دیا جاتا ہے۔ جو صرف اونھیں کی انتخابی تلوین کر دیتا ہے۔ انسانی لبلبہ میں اس عضو کے ہر ملی گرام میں جزیروں کی تعداد دس سے بیس تک ہوتی ہے۔ اس حساب سے سارے لبلبہ میں تقریباً دس لاکھ (1 million) جزیروں کی

تعداد نکلے گی (Clerk) —

جو فیزوں میں استر کرنے والے خلیے اُسطوانی یا کثیر السطوح شکل کے ہوتے ہ
حالت میں یا مناسب طریقوں سے تثبیت و تلوین کی ہوئی تراشوں میں، ان کا مخز
دو تہائی حصوں میں ذرات سے بھرا ہوا نظر آتا ہے اور بیرونی ایک تہائی میں صاف
ممکن ہے کہ وہ مخطط دکھلائی دے (تصاویر- 508, 509, 510, A, 511) —
کے بعد خلیہ کا صاف حصہ نسبتہً بڑا اور ذراتی حصہ نسبتہً چھوٹا ہو جاتا ہے (تصویر -3
تصویر- 512) - ہیما ٹکسیلین سے رنگی ہوئی تراشوں میں بیرونی حصہ بہ نسبت اندر
زیادہ گہرا رنگ قبول کرتا ہے (تصویر- 509) - میلوری (Mallory) سے رنگی ہو
(ملاحظہ ہو ضمیمہ) میں اندرونی منطقہ کے ذرات شدید سرخ رنگ اختیار کر لیتے اور عکسی تر
سیاہ ظاہر ہوتے ہیں۔ اون جو فیزوں میں جو جزیروں سے بالکل ملے ہوئے اور ان کو گھ
ہیں، ذرات ہمیشہ نہایت بہتات کے ساتھ ہوتے ہیں۔ (Kojima)

لبلبی خلیوں میں اکثر نواتہ کے قریب خیط ریزوں (mitochondria) کا
تودہ نظر آتا ہے، جسے نزد نواتہ (paranucleus) کہتے ہیں (ملاحظہ ہو تصویر- 8)
خلیوں کی افرازی فعلیت سے متعلق ہوتا ہے۔ نزد نواتہ لبلبہ ہی کے ساتھ مختص نہیں ہوتا
اکثر اس عضو میں دوسرے مقامات کے نسبت بہتر نمایاں ہوتا ہے۔

معمولی حالات میں لبلبی خلیوں میں کیریکینیسس نہیں ظاہر ہوتا، نہ اونکی
تکثیر کا کوئی ثبوت ملتا ہے۔ لیکن اون چوہوں میں جنھیں اونکی معمولی غذا کے ساتھ
غدۂ درقی (thyroid gland) کھلا دیا جائے، لبلبہ کے طول و عرض میں متعدد
انقسامات بالواسطہ (mitoses) نظر آسکتے ہیں، جس سے سریع خلوی انقسام
کا پتہ چلتا ہے۔ (Kojima) —

ہر عنیب کے وسط میں عموماً چند تکلہ نما خلیے لینگرہانس کے مرکزی عنیبی
(centro-acinar cells of Langerhans) نظر آتے ہیں (تصویر— 8, d
نوعیت کا یقینی اندازہ نہیں ہوا ہے۔ یہ اون خلیوں سے مسلسل آتے ہوئے معلوم ہوتے
صغیر ترین قناتوں پر استر کرتے ہیں (تصویر — 508, e) کبھی کبھی یہ زیادہ واضح ہ
اور جو فیزوں کے اون حصوں کو پُر کرتے ہیں جو قناتوں سے قریب ترین ہیں۔ ایسی صورتوں

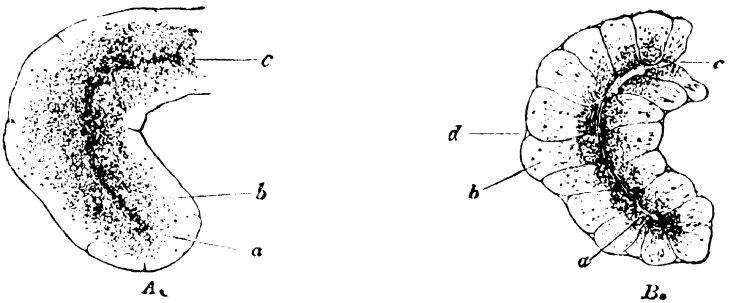


FIG. 510.—PART OF AN ALVEOLUS OF THE RABBIT'S PANCREAS. *A*, AT REST; *B*, AFTER ACTIVE SECRETION. (From Foster, after Kuhne and Lea.)

*a*, the inner granular zone, which in *A* is larger and more closely studded with granules than in *B*, in which the granules are fewer; *b*, the outer transparent zone, small in *A*, larger in *B*, and in the latter marked with faint striæ; *c*, the lumen, very obvious in *B*, but indistinct in *A*; *d*, indentation at the junction of two cells, only distinct in *B*.

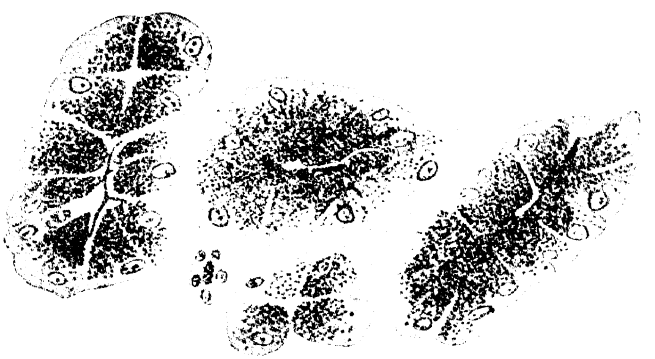

FIG. 511.—ALVEOLI OF DOG'S PANCREAS, CELLS LOADED (OSMIC PREPARATION (Babkin, Rubaschkin, and Ssawitsch.)



FIG. 512.—ALVEOLI OF DOG'S PANCREAS AFTER A PERIOD OF ACTIVITY PRODUCED BY APPLICATION OF ACID TO MUCOUS MEMBRANE OF DUODENUM. (Babkin, Rubaschkin, and Ssawitsch.)

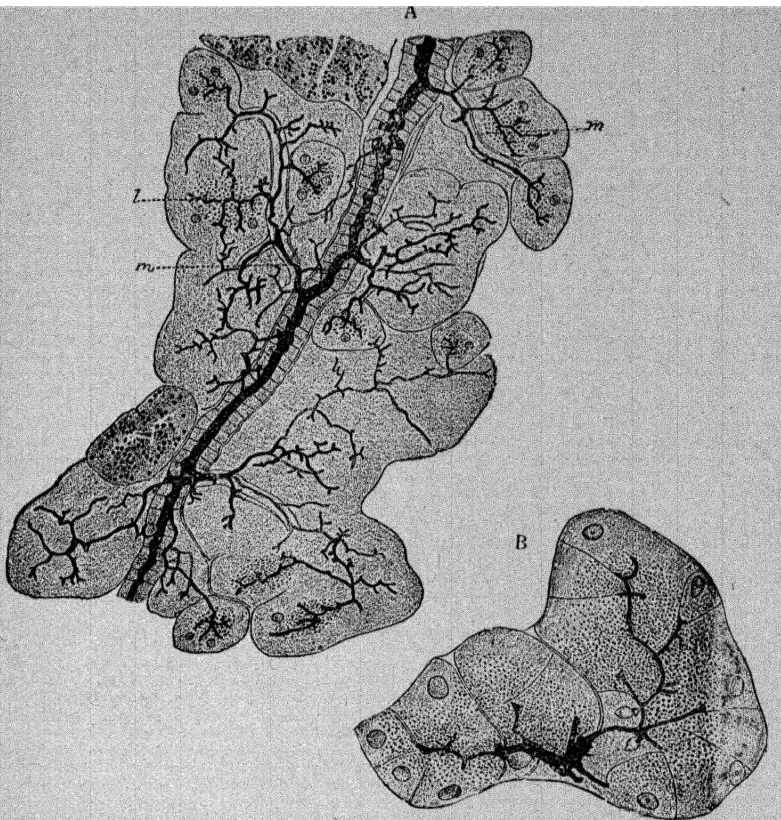


FIG. 513. — A DUCT OF THE PANCREAS WITH LATERAL DIVERTICULA INTO THE ALVEOLI: GOLGI METHOD. (E. Muller.)

In A the duct is shown cut longitudinally and giving off ductules, *m* to the alveoli, where they extend between the cells, *l*. In B the details of their termination are shown more highly magnified.

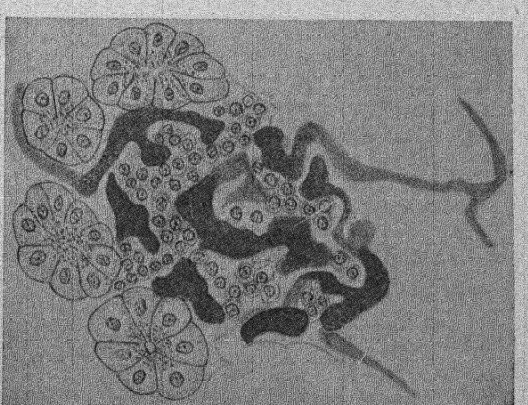

FIG. 514.—INJECTION OF BLOOD-VESSELS OF AN "ISLET" OF THE PANCREAS (Kuhne and Lea.)

تو وہ یہ بنا دیتے ہیں اوسپر ایک جزیرہ لنگرہانس کا دہوکہ ہوسکتا ہے۔ جوفیزے کے درونہ سے
نکلکر جوفیزی خلیوں کے درمیان داخل ہوجاتے ہیں (تصویر 513) جیسا کہ مصلی غدد میں عام
پر ہوتا ہے۔ جزیرے قناتوں سے قطعی بے تعلق ہوتے ہیں، اگرچہ ابتداءً اونہیں سے نمو پذیر
تے ہیں۔

**عروق دمویہ**۔ تمام افرازی غدد کی طرح لبلبہ بھی نہایت عروقی ہوتا ہے۔ ہر جوفیزہ
وق شعریہ کا ایک جال رکھتا ہے جو اوسکو قریبی طور سے گھیرتا ہے، لیکن ہمیشہ اوسکی غشائے قاعدی
ماہر کی جانب ہوتا ہے۔ جزیروں کے عروق شعریہ بڑے اور بے قاعدہ ہوتے ہیں اور جوف آماؤں
(sinusoids) سے مشابہت رکھتے ہیں (تصویر۔ 514)۔

**اعصاب**۔ لبلبہ بہت سے اعصاب رکھتا ہے، جنکے ممر میں متعدد چھوٹے چھوٹے عصبی
پھیلے ہوئے ہوتے ہیں۔ عصبی ریشک جوفیزوں کے خلیوں کے درمیان منشعب ہوکر مختتم ہوتے
ں، جیسا کہ غدد ریقیہ میں ہوتا ہے۔ بلی میں جسکی ماساریقا میں اجسام پاشینی (Paccinian
corpuscles) ہوتے ہیں، یہ اختتامی اعضا لبلبہ کے جرم میں بھی بکثرت پائے جاتے ہیں،
لیکن یہ ایک محض اتفاقی بات ہے جو اسوجہ سے پیدا ہوجاتی ہے کہ لبلبہ بلی میں اوسیطرح جسطرح اور
ت سے دوسرے جانوروں میں، ماساریقا کی پرتوں کے درمیان ایک پتلا سا پھیلاؤ رکھتا ہے، اور
ں میں موخر الذکر جھلی ہمیشہ جسیمات پاشینی مشمول رکھتی ہے۔

نمو۔ لبلبہ چھوٹی آنت کے درون ادمہ (entoderm) کی ایک بروں
بالیدگی (outgrowth) سے (جو پہلے ٹھوس ہوتی ہے اور بعد میں کھوکھلی ہوجاتی
ہے)، بیشتر اوسیطرح بنتا ہے جسطرح دہن کے درون ادمہ سے ریقی غدد نمو پاتے
ہیں۔ لنگرہانس کے جزیرے نمو پذیر قناتوں میں سے بصورت شگوفہ رونما ہوتے ہیں،
لیکن وہ ٹھوس ہی رہتے ہیں اور جوفیزوں کی طرح انمیں درونہ نمودار نہیں ہوتا۔ قناتوں
کے ساتھ اونکا تعلق منقطع ہوجاتا ہے اور وہ لبلبہ کے غدی جرم کے درمیان جدا جدا
ہوجاتے ہیں۔

# چھتیسواں سبق

874

## گردہ (KIDNEY) حالب (URETER) اور مثانہ (BLADDER)

۱۔ ایک چھوٹے پستانی جانور، جیسے کہ چوہیا یا چوہے، کے سارے گردہ میں سے ہو کر لی ہوئی تراشیں۔ یہ تراشیں اس عضو کی عام ترتیب اور انبیبات (tubules) اور جسیمات مالپیجی (Malpighian corpuscles) کی ترتیب ظاہر کرتی ہیں۔

۲۔ انسانی گردہ اگر کامل طبعی حالت میں مل سکے تو اوسمی پتلی فارمالین میں شت کردہ تراشیں۔ یا اسمیں ناکامی ہو تو پھر کتے یا بلی کے گردہ کی تراشوں کا مطالعہ کیا جا سکتا ہے۔ تراشوں میں سے بعض کو لُب (medulla) کی کرنوں کے ساتھ متوازی کاٹنا چاہئے، اور بعض کو انکے رُخ کے آر پار۔ یورنیفیرس ٹیوبیولس (urniferous tubules) یعنے حامل بول انبیبات کے مختلف حصوں کے سرحلہ کے خصائص اور گلومیرولائی (glomeruli) یعنے عروقی گوچکوں کی ساخت کو ان تراشوں میں شناخت کرنا ہے۔

۳۔ یورنی فیرس ٹیوبیولس کے علٰحدہ علٰحدہ حصوں کا مطالعہ ایک ایسے گردہ سے کر دی ہوئی تجہیزات میں کیا جا سکتا ہے جو قوی ہائڈروکلورک ایسڈ میں چند گھنٹوں کے لئے تعفین کر لیا گیا (macerated) ہو یہ انبیبات کو کچھ فاصلہ تک سلجھانا ممکن کر دیتا ہے۔

۴۔ ایک ایسے گردہ کی موٹی تراشیں، جسمیں عروق دموی مشرب کر لی گئی ہوں۔ انکا خوردبین کی ایک ادنی طاقت سے امتحان کرو۔ قشر کی شریانوں کے تمر کا تعاقب کرو، جو گوچکوں (گلومیرولائی) کو اپنی شاخیں بھیجتی ہیں، اور

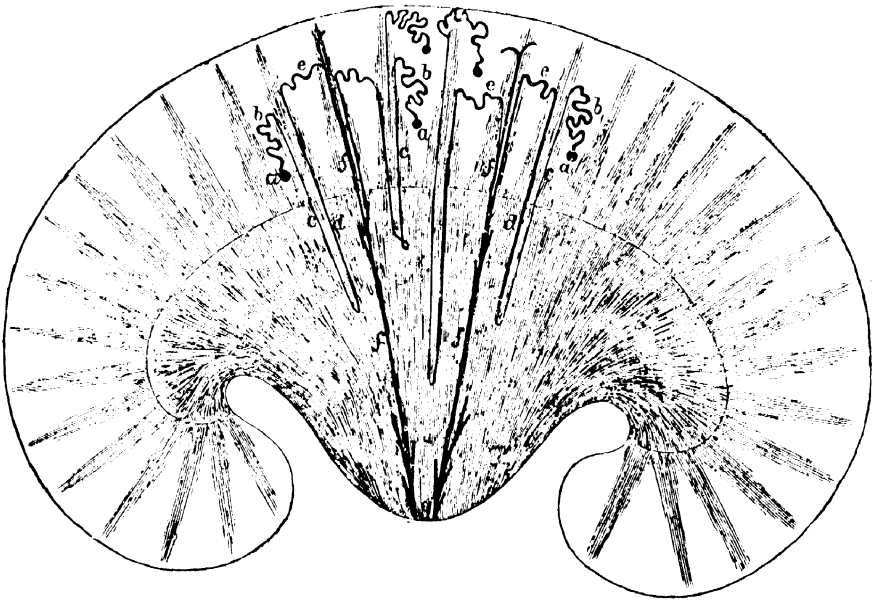

FIG. 515.—DIAGRAM OF THE COURSE OF THE TUBULES IN A UNIPYRAMIDAL KIDNEY, SUCH AS THAT OF THE RABBIT. (Toldt.)

*a*, Malpighian bodies; *b*, first convoluted tubule; *c*, *d*, looped tube of Henle; *e*, second convoluted tubule; *f*, collecting tube; *g*, ducts of Bellini.

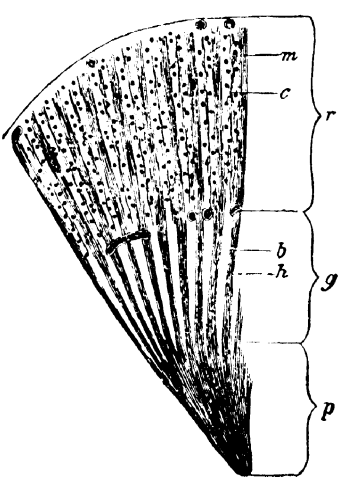


FIG. 516.—SECTION THROUGH PART OF A DOG'S KIDNEY. (Ludwig.)

*p*, papillary, and *q*, boundary zones of the medulla; *r*, cortical layer; *h*, bundles of tubules in the boundary layer, separated by spaces, *b*, containing bunches of vessels (not here represented), and prolonged into the cortex, as the medullary rays, *m*; *c*, intervals of cortex, composed chiefly of convoluted tubules, with irregular rows of glomeruli, between the medullary rays.

عروق شعریہ کو دیکھو جو عمیق تر گوکیوں سے سرحدی منطقہ کی سیدھی یورینی فرس ٹیوبیولس کے درمیان دوڑتے ہیں۔ دیکھو کہ بقیہ گوکیوں سے برآمدہ عروق نکلکر عروق شعریہ کے ایک جال کی صورت میں منتشر ہو جاتے ہیں جو کانوولیوٹڈ ٹیوبیولز (convoluted tubules) یعنے ملتوف انبیبات میں پھیلتا ہے۔

۵۔ یوریٹر یعنے حالب کے زیرین حصہ پر سے عبور کرنے والی ایک تراش اور ایک دوسری اوسکے بالائی حصہ پر سے پلوس آف دی کڈنی (pelvis of the kidney) یعنے حوضِ گردہ کے قریب آر پار جانیوالی۔

۶۔ یوریزی بلیڈر (urinary bladder) یعنے مثانہ کی تراشیں سطح سے اتصالاً یا اس عضو کو مثبت (fixative) سے بعد اعتدال پھلا لینا چاہئے یوریٹر یعنے حالب اور یوریزی بلیڈر یعنے مثانہ کی تراشوں میں دیکھو کہ برزخی سرحلہ (transitional epithelium) ایک غشائے مخاطی پر ارتاحت پذیر ہے جو جالدار ساخت سے بنی ہوئی ہے، اور جو بیشتر حیوانات میں ۷ عدد کے ہوتی ہے۔ نیز غشائے مخاطی سے باہر عضلی طبقہ کو دیکھو۔ حالب میں عضلی طبقہ سے باہر توصیلی بافت کی ایک تہ ہوتی ہے، اور مثانہ کے بالائی حصہ میں غشائے مصلی کی ایک تہ جو عضلی بافت کو ڈھانکتی ہے۔

گردہ (kidney) ایک مرکب انبیبی غدہ ہے۔ خالی آنکھ سے وہ دو حصوں سے دکھائی دیتا ہے، یعنے ایک قشری (cortical) اور دوسرا لبی (medullary) (تصویر 5)۔ آخر الذکر کی انسان میں تقریباً بارہ مخروطی حصوں (اہرام ملپیجی = pyramids of Malpigh) میں ذیلی تقسیم ہوتی ہے جن میں سے ہر ایک کا قاعدہ (سرحدی منطقہ) کی جرم سے گھرا ہوا ہوتا ہے، مگر راس ایک حلیمہ (papilla) کی شکل میں حالب کی یا پھیلی ہوئی ابتداء (حوضِ گردہ = pelvis of the kidney) کے اندر ابھرتی ہے

---

ہتے حیوانات (مثلاً کتا، بلی، خرگوش، بندر) میں سارا گردہ صرف ایک منفرد ہرم (pyramid) بنا ہوا ہوتا ہے۔ دوسروں میں اہرام بہ نسبت انسان کے اور بھی زیادہ کثیر التعداد ہوتے ہیں۔ بعض ں میں اہرام جرم گردہ کے علیحدہ علیحدہ حصے بناتے ہیں جو توصیلی بافت کی وساطت سے جڑے ۷ ہوتے ہیں۔

قشرہ (cortex) اور لُب (medulla) دونوں تمام تر اُنبیبات uriniferous
=tubules حامل بول اُنبیبات ہے بنتے ہیں، جو لُب میں ایک سیدھی سمت
میں ایک پیچدار ترتیب رکھتے ہیں۔ لیکن سیدھے اُنبیبات کے گروہ بھی لُب سے قشرہ کی طر
میں ہوکر نام نہاد لُبی شعاعوں (medullary rays) کی صورت میں گذرتے
(تصاویر—515, 516)۔

875 **حامل بول اُنبیبات** (uriniferous tubules) گردہ کے
حصہ میں اتساعات (dilations) کی صورت میں شروع ہوتی ہیں، اور ہر اُنبیبہ پیچ
عروق شعریہ دمویہ کی ایک گویک (=جسیمات مالپیجی corpuscles of Malpighi
کو ملفوف کرتا ہے۔ اُنبیبہ کے متسع آغاز کو کیسہ (capsule) کہتے ہیں (تصویر—9, M
گویک (glomerulus) لتھک دار (lobulated) ہوتا ہے (تصاویر—517, 518
اور لتھک درآرندہ اور برآرندہ عروق کی شاخوں سے جڑے ہوئے ہوتے ہیں۔ وہ گویک
ایک چپٹے سرحلہ سے، جو کیسہ میں استر کرنے والے سرحلہ سے منعکس ہوتا ہے، ڈھکا ہوا
ہے۔ یہ سرحلہ لتھکوں کے درمیان داخل ہوجاتا ہے۔ لُب کے قریب گویک اور گویکوں کی
زیادہ بڑے ہوتے اور زیادہ لتھک رکھتے ہیں۔ تمام گویکوں کی شعری دیوار ایک سنسائیٹ
یعنے مجموعہ خلیات ہے، جسمیں نقریٔ تجہیزات کے اندر خلوی خاکے نظر نہیں آتے (Drash)

**اُنبیبہ** (tubule) کیسہ سے بذریعہ ایک گردن (neck) کے باہر جاتا ہ
(تصویر—519, n) لیکن یہ پستانیوں میں بقیہ اُنبیبہ کی نسبت شاذ ہی زیادہ تنگ ہوا
ہے۔ بعض جانوروں (مثلاً مینڈک) میں گردن لمبی ہوتی اور ہدبی سرحلہ رکھتی ہے۔ اُنبیبہ 876
ابتداءً پیچدار ہوتا ہے۔ (اوّلین یا بُعدی کانولیوٹیڈ ٹیوبیول =first or
distal convoluted tubule—) پھر وہ تقریباً سیدھا یا محض قدرے لولبی (spiral)
ہوجاتا ہے (لولبی اُنبیبہ =spiral tubule) اور بسرعت تنگ ہوکر لُب کے اندر حالت
متسع یا پھیلے ہوئے آغاز کی طرف بطرز حلقے کے چنبری اُنبیبہ کی شاخ نزولی
(descending limb of the looped tubule of Henle) کی نیچے چلا جاتا ہے
گردہ فی الفور ہی براہ راست حوض گردہ کے اندر وا نہیں ہوتا، بلکہ حلیہ کے سرے تک پہونچنے
سے پہلے وہ ایک چنبر (loop) کی صورت میں پلٹ کر (حلقے کا چنبر =loop of Henle

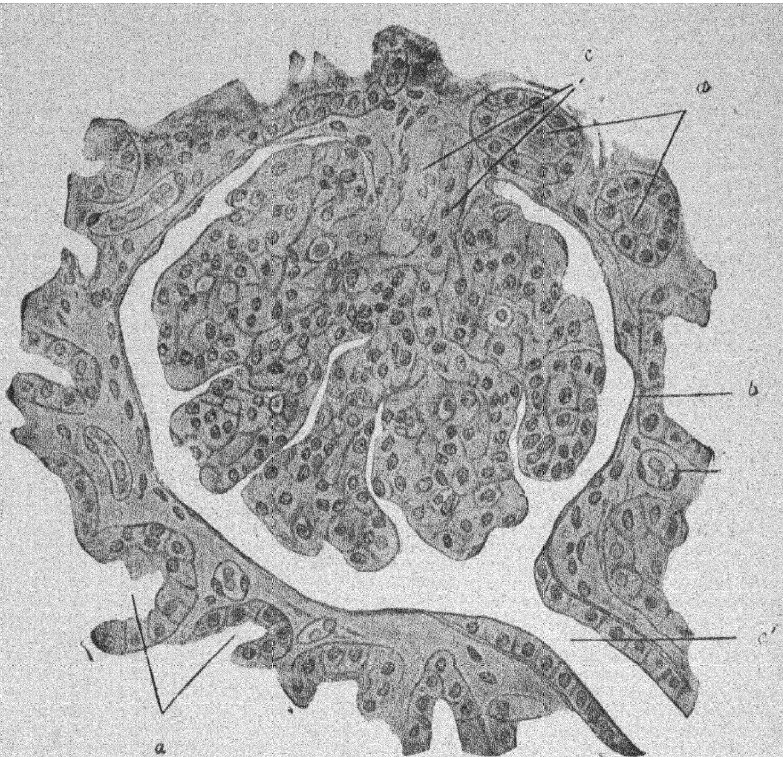


FIG. 517.—A MALPIGHIAN CORPUSCLE FROM THE KIDNEY OF THE MONKEY.
(Szymonowicz.) Magnified 350 diameters.

*a*, *a*, sections of convoluted tubules; *a'*, commencement of convoluted tube from capsule; *b*, capsule; *c*, afferent and efferent vessels of glomerulus.




FIG. 518.—MODEL OF A GLOMERULUS.
(Johnston.)

*a*, afferent; *e*, efferent blood-vessel.

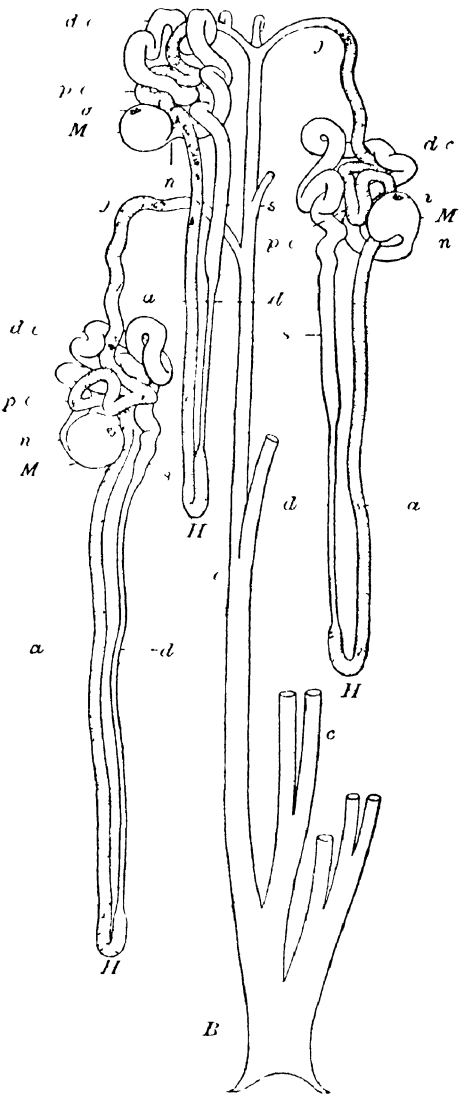


FIG. 519.—PLAN OF THE ARRANGEMENT OF THE URINIFEROUS TUBULES. (Huber.)

*M*, Malpighian corpuscles; *v*, point of entrance of vessels of glomerulus; *n*, neck; *d c*, distal convoluted tubule which arises from the Malpighian corpuscle; *s*, spiral tubule into which it is continued; *d*, narrow descending limb of loop of Henle; *H*, loop of Henle (this is sometimes formed by the narrow part of the looped tubule, but is here represented as formed by the wider part); *a*, wider ascending limb of loop of Henle; this passes back to the neighbourhood of the same Malpighian corpuscle, often becoming irregular and zigzag at its upper end. Here it becomes continuous with the proximal convoluted tubule, *p c*, which eventually passes into the junctional tubule, *j*, by which it is connected with a collecting tubule, *c*. *B*, duct of Bellini, receiving a number of conjoined collecting tubules and opening at a papilla.

...راوپر قشرہ کی طرف اپنے سابقہ ممر سے متوازیاً اور پہلے کی نسبت زیادہ بڑا ہوکر چلا جاتا ہے
...ینلے کے چنبری انیبیب کی شاخ صعودی (ascending limb of=
377 looped tubule of Hen...-قشرے میں پہونچکر وہ اوس کیسہ کے جس سے اُنبیبہ شروع ہوا
...ا، قریب پہونچ جاتا ہے، لیکن ایک ایسے نقطہ پر جو مبداء سے مقابل ہوتا ہے، یعنے گویک
...درآرندہ اور برآرندہ عروق کے قریب (Golgi)۔ پھر وہ نسبتہً بڑا ہوکر بے قاعدہ طور پر
...ٹیڑھا (zigzag) ہوجاتا ہے (آڑا ٹیڑھا یا بیقاعدہ اُنبیبب=zigzag or)
irregular tubule) اور دوبارہ پھر کسیقدر پیچدار (دویم یا قربی پیچدار انیبیب
second or proximal convoluted tubul...) بالآخر وہ پھر سیدھا ہوتا اور
...ہوکر ایک چھوٹی عرق بن کر (اتصالی انیبیب=junctional tubule) ایک
...یدھے یا جامع انیبیب (straight or collecting tubule) میں شامل ہوجاتا
...۔ آخرالذکر اُنبیبہ دوسرے اور اُنبیبات کے ساتھ شامل ہوکر نسبتہً بڑے جامع انبوبات
378 (collecting tubes) بنا دیتا ہے، جو گردہ کے لُبّی جرم کے اندر ہوکر گذرتے اور قناتہائے
...لبنی (ducts of Bellini) کی صورت میں حلیمہ پر وا ہوجاتے ہیں (تصویر-520)

اُنبیبات ساری وسعت میں ایک غشائے قاعدی سے محدود ہوتے ہیں، جو سرحلمہ کا استر
...تی ہے۔ سرحلمی خلیوں کے خصائص اُنبیبہ کے مختلف حصوں میں بدلتے رہتے ہیں۔ کیسہ میں
تصویر-517) یہ سرحلمہ چپٹا ہوکر گویک پر منعکس ہوجاتا ہے۔ بعض جانوروں (مثلاً چوہیا) میں
...پیچدار انبوبہ کا ذراتی سرحلمہ کیسہ کے اندر تھوڑی دور تک بڑھ جاتا ہے۔ ڈسٹل کانوولیٹڈ
...ٹڈ یعنے بعدی پیچدار اور اسپائرل یعنے لولبی اُنبیبات میں سرحلمہ دبیز اور
...لیے نمایاں طور پر ذراتی ہوتے ہیں اور اِن کے اساس پسند (basiphil) ذرات
(mitochondria=خیط ریزے) طولی قطاروں میں مرتب ہونیکا رجحان ویسا ہی رکھتے ہیں
379 ...یسا کہ ریقی غدد کے خلیوں کے ذرات میں ہوتا ہے (ڈنڈی دار یا ریشکی شکل، تصویر-532)
...رونہ کے قریب کے ذرات اِسطرح پر مرتب نہیں ہوتے اور وہ ایوسین پسند (eosinophil)
...ہوتے ہیں۔ خلیوں میں اکثر ایک ہدبہ نما زائدوں کا برش ظاہر ہوتا ہے، جو درونہ کے اندر ابھر
...تے ہیں (تصویر-522) لیکن یہ مرتعش نہیں ہوتے۔ چنبری اُنبیبات کی تنگ
...نزولی شاخ (descending limb of the looped tubules) اور گاہے خود

چنبر (loop) میں خلیے صاف اور چپٹے ہوتے ہیں (تصویر 523)، اور ایک نسبتاً بڑا خالی چھوڑ دیتے ہیں۔ لیکن وہ چنبر میں عموماً اور صعودی شاخ میں ہمیشہ ایک ذراتی ساخت اختیار کر لیتے ہیں اور ممکن ہے کہ درون کو قریب قریب پُر کر دیں۔ خلوی ذرات کا قاعدی سے عمود دار خطوط میں مرتب ہو جانا زِگ زیگ ٹیوبیولز یعنے آڑھے ٹیڑھے اُنبیبیات اور بھی زیادہ نمایاں ہوتا ہے، اور اسی سے مشابہ ساخت قُربی کانولوٹڈ ٹیوبیولز یعنے پیچدار اُنبیبیات میں بھی، جن میں یہ داخل ہو جاتے ہیں، موجود ہوتی بخلاف ازیں جنکشنل ٹیوبیُول یعنے اتصالی اُنبیبہ کا درون نسبتہً بڑا ہوتا ہے اور ذراتی مخطط سرحلہ کی جگہ صاف چپٹے خلیے لے لیتے ہیں۔ کلیکٹنگ ٹیوبز یعنے جامع اُنبیبہ بھی ایک نہایت واضح درون رکھتے ہیں اور اون کا استر صاف مکعب یا اُسطوانی سرحلی خ سے بنتا ہے (تصویر 527, a)۔ 880

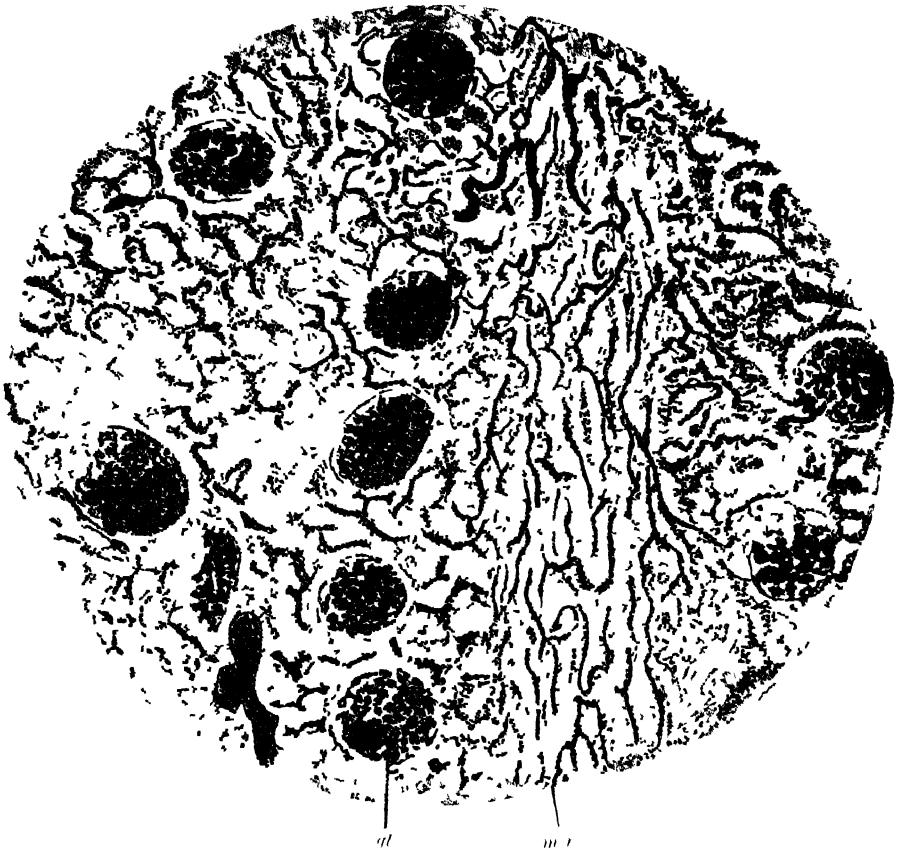


FIG. 521.—PART OF A SECTION THROUGH THE CORTEX OF A HUMAN KIDNEY THE BLOOD VESSELS OF WHICH HAVE BEEN INJECTED. (Disse.)
*gl*, a glomerulus; *m r*, section of a medullary ray.



FIG. 522.—SECTION OF A CONVOLUTED TUBULE OF THE RABBIT'S KIDNEY, SHOWING THE STRUCTURE OF THE EPITHELIUM. (Szymonowicz.) Magnified 1100 diameters.

نقشہ ذیل حامل بول اُنبیبات کے ترکیبی اجزا اور ہر جزو کے سرحلمہ کی نوعیت جدولی صورت میں پیش کرتا ہے :-

| جزو اُنبیب | نوعیت سرحلمہ | اُنبیب کی وضع قیام |
|---|---|---|
| بہ (capsule) | چپٹا، گویک کے اوپر منعکس، جہاں بیان کیا جاتا ہے کہ اوسکے خلیے ایک مجموعۂ خلیاۃ بناتے ہیں۔ | تیۂ قشرہ[1] (labyrinth of cortex) |
| بُعدی پیچدار اُنبیب (distal convoluted tubule) | مکعب، ذراتی، مقعر تشکیت (fibrillation) کے منظر کے (ڈنڈی دار) خلیے باہم گتھواں۔ | تیۂ قشرہ۔ |
| لبی اُنبیب (spiral tubule) | آخر الذکر کی طرح۔ | قشرہ کی لُبی شعاع۔ |
| نزولی اُنبیب کی نزولی شاخ (descending limb of looped tubule) | صاف چپٹے خلیے۔ | سرحدی منطقہ، اور کچھ حد تک لُب کا حلیمی منطقہ۔ |
| ہینلے کا چنبر (Loop of Henle) | آخر الذکر کی طرح (یا صعودی شاخ کی طرح ہو سکتا ہے) | لُب کا حلیمی منطقہ۔ |
| چنبری اُنبیب کی صعودی شاخ (ascending limb of looped tubule) | مکعب، ذراتی۔ خلیے گاہے متراکب ہوتے ہیں | لُب اور قشرہ کی لُبی شعاع۔ |
| اڑائیڑھا اُنبیب (zigzag tubule) | خلیے بشدت ڈنڈی دار۔ بلندی مختلف ہو نہ چھوٹا | تیۂ قشرہ۔ |
| قرنی پیچدار اُنبیب (proximal convoluted tubule) | بُعدی پیچدار اُنبیب سے مماثل لیکن خلیے نسبتہً زیادہ لمبے ہوتے ہیں، اونکے نوات نسبتہً بڑے، اور وہ نسبتہً زیادہ انعکاسی منظر پیش کرتے ہیں۔ | تیۂ قشرہ۔ |
| اتصالی اُنبیب (junctional tubule) | صاف، چپٹے اور مکعب خلیے۔ | تیہ، اور بتدریج بڑھ کر لبی شعاع۔ |
| سیدھا یا جامع اُنبیب (straight or collecting tubule) | صاف، مکعب اور استوانی خلیے۔ | لبی شعاع اور لُب۔ |
| قناۃ بیلینی (duct of Bellini) | صاف استوانی خلیے جو دہانہ کے قریب مکعب ہو جاتے ہیں | راس حلیمہ پر وا ہوتی ہے۔ |

[1] یہ قشرہ کے اوس حصہ کا نام ہے جو لبی شعاعوں کے درمیان اور اونکو گھیرے ہوئے ہوتا ہے۔

**عروق دمویہ۔ رینل آرٹری** (renal artery) یعنے شریان کلوی داخل ہونے پر دو شاخوں میں منقسم ہوتی ہے، اور یہ شاخیں، قشرہ اور لُبّ کے درمیا عروق بناتی ہوئی، قشرہ کی طرف چلی جاتی ہیں (تصویر 524, a) ۔رینل وین (l vein یعنے وریدکلوی کی شاخیں، جو اوسی طرح واقع ہیں، نسبتہً زیادہ واضح طور پر محرابی ہو (g)۔شریانی محرابوں سے عروق نکلکر قشرہ کے اندر ہوکر گزرتی (قشری یا بین لتکی ر (b) (cortical or interlobular arteries اور کچھ فاصلوں سے (بعض جا صرف ایک جانب سے) چھوٹی شریانیں چھوڑتی ہیں (گویکوں کے درآرندہ عروق = nt (vessels of the glomeruli، جنمیں سے ہر ایک ایک یورنیفیرس ٹیوبیول (انبیب) کے متسع آغاز میں داخل ہوجاتی ہے، اور اوسکے اندر اوسکی عروق شعریہ ایک بنادیتی ہیں۔ گویک سے ایک نسبتہً کسیقدر چھوٹی برآرندہ عرق باہر جاتی ہے، اور یہ ف عروق شعریہ میں منشعب ہوتی ہے، جو قشرہ کے انبیبات میں پھیلتی ہیں (e)۔ اون ک وریدیں اکھٹا کرتی ہیں، جو قشری شرائین کے ساتھ متوازیاً دوڑتی ہیں لیکن اونکے پہا نہیں ہوتیں۔ یہ وریدیں اون وریدی محرابوں میں مل جاتی ہیں جو قشرہ اور لُبّ کے واقع ہیں۔ انمیں بعض دوسری وریدوں سے خون پہونچتا ہے، جو کیسہ کے نزدیک ک ستارہ نما ترتیب رکھنے والی اصلیات (radicals) سے نکلتی ہیں (nae stellulaei

لُبّ اپنی دموی رسد ایک تو محرابوں کی مخصوص شاخوں سے حاصل ک نی انفورتیلی سیدھی شریانکوں (arterioles) کے مجموعوں میں منقسم ہوجاتی اور ا سیدھے انبیبات کے درمیان گروہ درگروہ دوڑتی ہیں، اور دوم گویکوں کے برآرن سے جو لُبّ کے نزدیک ہوتی ہیں۔ ان عروق سے ایک شعری جال بنتا ہے، جک لمبوتری ہوتی ہیں، جو لُبّ پر چھایا ہوا ہوتا (تصویر 524, f—)، اور نسبتہً کسیقد وریدی شعریات کے ایک صغیرے میں علیمہ کے اندر ختم ہوجاتا ہے۔ لُبّ کی در (venules) ان عروق شعریہ میں سے خون کو اکھٹا کرتی اور سیدھی شریانکوں کے قشرہ اور لُبّ کے درمیان کی وریدی محرابوں کے اندر چلی جاتی ہیں۔ لُبّ کے اور میں جو قشرہ سے قریب ترین ہے، چھوٹی شریانوں اور وریدوں (ویزا ریکٹا = recta کے گروہ، یورینی فیرس ٹیوبیولز کے گردہوں کے ساتھ متبادل ہوتے ہیں۔ یہ ترتیب ل

381



FIG. 523.—PASSAGE OF THE SPIRAL CONTINUATION OF A DISTAL CONVOLUTED TUBULE INTO THE DESCENDING LIMB OF LOOPED TUBULE OF HENLE (Disse). The bend is accidental.

*s*, end of spiral tubule; *d*, narrow descending limb of looped tubule of Henle.




FIG. 524.—VASCULAR SUPPLY OF KIDNEY. (Cadiat.)

*a* part of arterial arch, *b* interlobular artery, *c* glomerulus, *d* efferent vessel passing to medulla, *e* capillaries of cortex, *f* capillaries of medulla, *g* venous arch, *h* straight veins of medulla, *i* vena stellula, *k* interlobular vein.

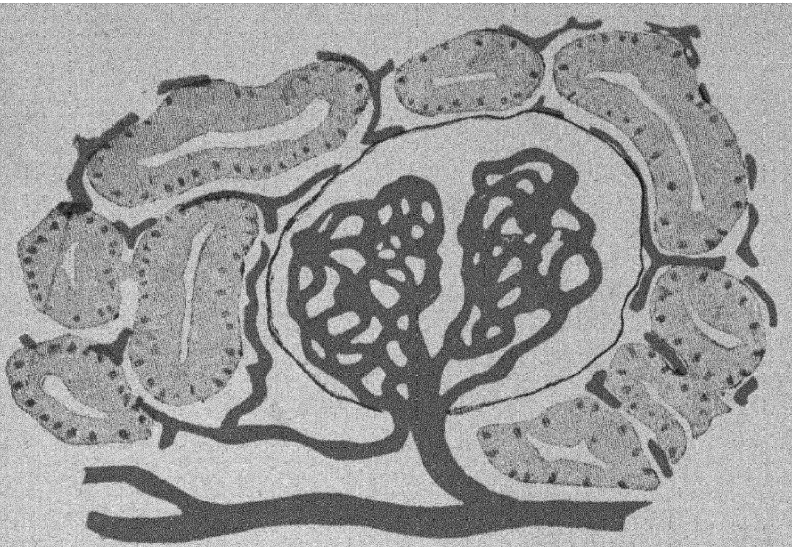

FIG. 525.—FROM AN INJECTED KIDNEY. (Prenant and Bouin.)

Cortical arteriole on the left giving off an afferent vessel to the glomerulus. From this a (smaller) efferent vessel comes off and joins the capillaries surrounding the tubules.

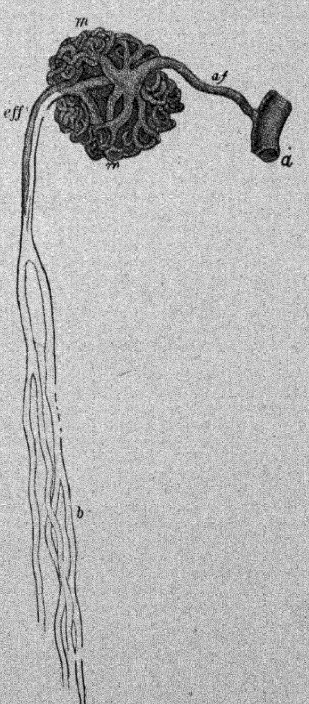


FIG. 526.—A GLOMERULUS FROM THE PART OF THE CORTEX OF THE HORSE'S KIDNEY NEAREST THE MEDULLA ; INJECTED. (Bowman.) Magnified 70 diameters.

*a*, cortical artery ; *af*, afferent vessel of glomerulus ; *mm*, glomerulus ; *efi*, efferent vessel breaking up into a pencil of capillaries, *b*, which pass down between the tubules of the medulla.

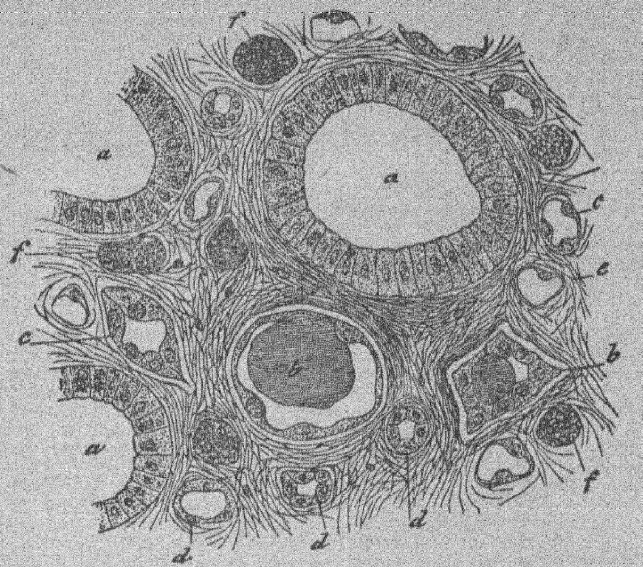


FIG. 527.—SECTION ACROSS A PAPILLA OF THE KIDNEY. (Cadiat.)
*a*, large collecting tubes (ducts of Bellini) ; *b*, *c*, *d*, tubules of Henle ; *e*, arterial capillaries ; *f*, venous capillaries packed with blood-corpuscles.

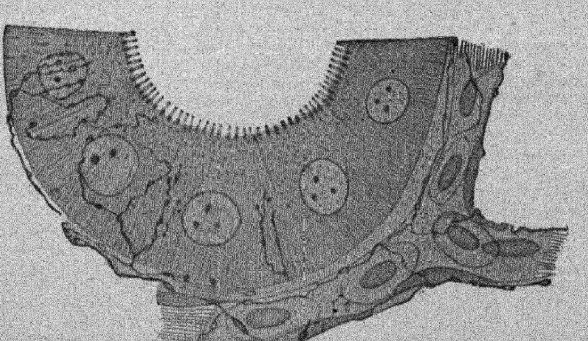

FIG. 528.—NERVE-FIBRILS ENDING OVER CAPILLARY BLOOD-VESSELS AND AMONGST THE EPITHELIUM-CELLS OF A CONVOLUTED TUBE OF THE FROG'S KIDNEY. (Smirnow.)

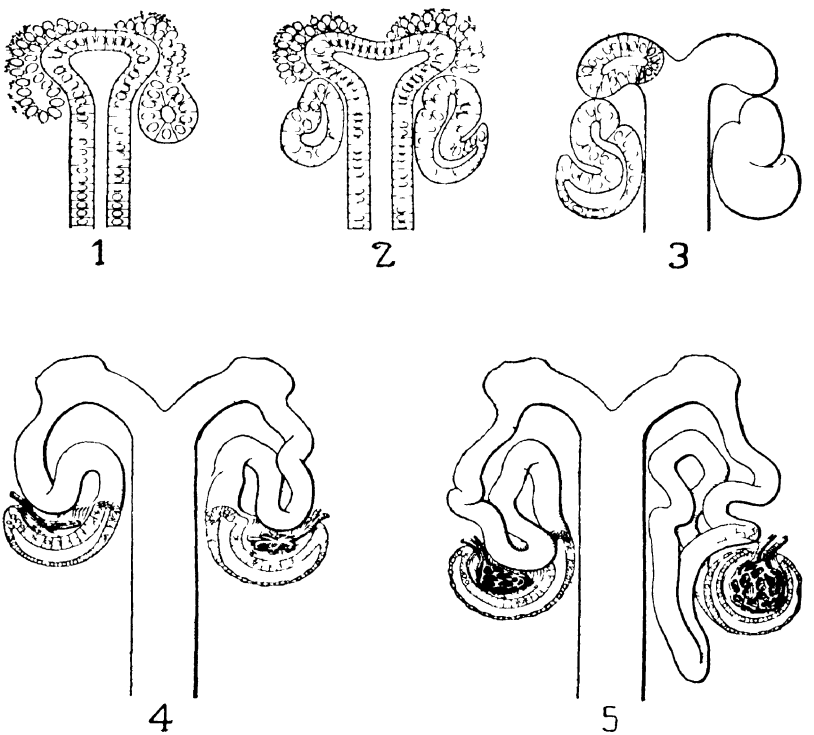


FIG. 529.—FIVE DIAGRAMS TO ILLUSTRATE THE MODE OF DEVELOPMENT OF THE URINIFEROUS TUBULES AND THE GLOMERULI. (Huber.)

اوس حصے کو ایک مخطط منظر بخشتی ہے (منطقہ سرحدی=boundary zone) تصویر۔ 516,g)۔

بعض جانوروں میں لُبّ کی دموی رسد عمیق گویکوں کے برآرندہ عروق سے آتی ہے۔

382 یورینی فیرس ٹیوبیولز کے درمیان، اور عروق دمویہ کو سہارا دیتے ہوئے، توصیلی بافت کی ایک تغیر پذیر مقدار موجود ہوتی ہے، جو حلیمہ میں سب سے زیادہ مقدار میں ہوتی ہے (تصویر۔ 527)۔ اوسمیں درزنما عروق لمفائیہ مشمول ہوتے ہیں۔

عصبی ریشک اُنیبیبات کے سرحلمی خلیّوں کے درمیان منشعب ہوتے ہیں۔ (تصویر۔ 528)، لیکن گردے کو پہونچنے والے بیشتر اعصاب اوسکے عروق دمویہ میں پھیلتے ہیں۔

**یورینی فیرس ٹیوبیولز یعنے حامل بول اُنیبیبات کا نمو۔** قنات ہائے بیلینی اور جامع اُنیبیبات کھوکھلی کوپلوں کی صورت میں حالب کے بالیدہ بالائی سرے سے ماخوذ ہوتی ہیں، جو خود مضغہ کی قنات وُلفی (Wolffian duct) سے بصورت شگوفہ بن جاتا ہے۔ باقیماندہ حامل بول اُنیبیبہ معہ جسیمۂ مایفجی کے ایک کھوکھلے (S) کی صورت کے خلوی جزیرہ سے بنجاتا ہے، جو میان اَدمہ (mesoderm) میں ایک جامع اُنیبیبہ کے منھ بند سرے کے قریب متمیز (differentiated) ہوجاتا ہے (S) کا زیرین حصہ، ایک چمچہ کی صورت کی ساخت بناتا ہے جسکے پیالہ کے اندر گویکوں کے عروق نمو پذیر ہوتے ہیں۔ پھر پیالہ کے جوانب گول ہوکر اون کو بکلہ گھیر لیتے ہیں (S) کا بالائی حصہ ایک پیچدار انیبیب بناتا ہے جو جلد دو شاخہ جامع انیبیب کے اوس سرے سے جو پہلے ہی سے منھ بند ہوتا ہے، الحاق حاصل کرتا ہے۔ ابتداءً چنبری اُنیبیب (looped tubule) کا کچھ نشان نہیں موجود ہوتا، لیکن اب یہ پیچدار انیبیب (convoluted tubule) سے پیدا ہوکر نیچے بڑہ آتا ہے، بہت کچھ اس طرح پر کہ گویا اِس انبوبہ کا ایک حصہ حلیمہ کی طرف باہر کھینچ لیا گیا ہو۔ حامل بول انیبیب (یورینی فیرس ٹیوبیول) کے مختلف مدارج تکوین (تصویر۔ 529) میں اشکال نمبر (۱ تا ۵) میں بتلائے گئے ہیں۔ یہ اشکال انیبیبات کے نمو کے مرحلے ظاہر کرتے ہیں، اسواسطے کہ باستثنائے شکل ۳ کے، ہر شکل میں ایک نسبتہً ابتدائی درجہ بائیں ہاتھ کے جانب اور ایک مابعد درجہ دائیں ہاتھ کے جانب دکھلایا گیا ہے۔

384

# حالب اور مثانہ

(THE URETER AND BLADDER)

385

**حالب** (ureter) (تصویر۔ 530) ایک عضلی انبوبہ ہے، جسمیں غشائے مخاطی کرتی ہے۔ عضلی طبقہ میں سادہ عضلی بافت کی دو تہیں ہوتی ہیں، ایک بیرونی مدور اور اندرونی طولی۔ زیرین حصہ میں بعض طولی بنڈل، مدور بنڈلوں سے باہر کی طرف ہوتے ہیں طبقہ سے باہر ایک تہ توصیلی بافت کی ہوتی ہے، جسمیں عروق دمویہ اور اعصاب، عضلی تہ ہونے سے پہلے منتشب ہوتے ہیں۔

**غشائے مخاطی** خانہ دار بافت سے بنتی ہے اور مثانہ کی غشائے مخاطی کی طرح سرحلہ سے استر کی ہوئی ہوتی ہے۔

**مثانۂ بولی** (Urinary Bladder) ایک عضلی دیوار رکھتا ہے، جو مضبوط غشائے مخاطی سے استر کی ہوئی اور جزاً ایک مصلی طبقہ سے ڈھکی ہوئی ہوتی ہے۔

**عضلی طبقہ** میں تین تہیں ہوتی ہیں، لیکن اندرون ترین تقریباً مکمل ہوتی ہے۔ خا طولاً اور مدور دوڑتے ہیں۔ مدور ریشے ایک کسیقدر دبیز تہ میں مجتمع ہوتے ہیں، جو یوریتھرا (urethra) یعنی مجریٰ البول کے عین آغاز کو گھیر لیتی ہے۔ غشائے مخاطی برزخی طبقاتی سرحلہ سے استر کی ہوئی 386
ہے (تصویر۔ 531)۔ ان خلیوں کی شکل و ساخت کا مطالعہ پہلے ہی کیا جا چکا ہے (صفحہ ۔ اوپری خلیوں میں سے بعض دو نوات رکھتے ہیں۔ کبھی کبھی انسان میں سرحلہ غدہ نما انغمار (invaginations) قاعدۂ مثانہ کے قریب پائے جاتے ہیں (تصویر۔ 531)۔ بعض حیوا کے مثانہ میں نہایت واضح عدد مداومت کے ساتھ واقع ہوتے ہیں۔

مثانہ کو جانے والے اعصاب عقدے دار ضفیرے بناتے اور عضلی بافت اور عروقی میں پھیلے ہوئے ہوتے ہیں۔ کہا جاتا ہے کہ چند اعصاب سرحلہ میں داخل ہوتے ہیں۔



FIG. 530.—SECTION ACROSS URETER : DOG. Magnified 90 diameters.

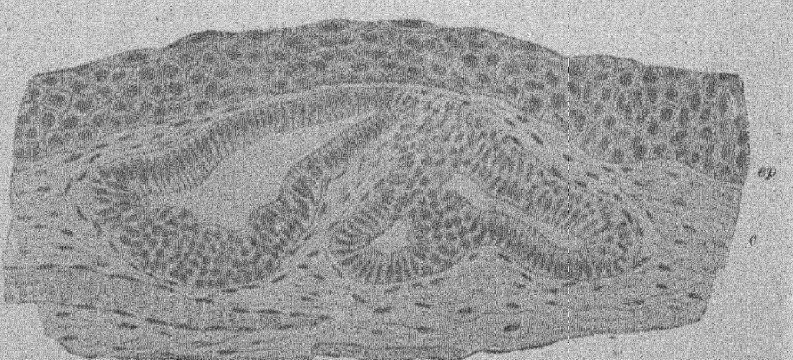


FIG. 531.-SECTION OF PART OF WALL OF BASE OF BLADDER : HUMAN. (Lendorf.)
Magnified 230 diameters.

The section passes through a glandular invagination of the epithelium. *ep*, epithelium ; *c*, corium.

887

# سینتیسواں سبق

## مردانہ اعضائے تناسل

## (THE MALE GENERATIVE ORGANS)

۱۔ قضیب کی عرضی تراشیں (بچہ یا بندر سے) اس عضو کے عروق دمویہ کے اندر سخت کرنے والے سیال (hardening fluid) کا اشراب کرنا چاہئے تاکہ اون وریدی فضاؤں کی ترتیب جو اس کی انتصابی بافت (erectile tissue) بناتی ہیں۔ اور بھی بہتر ظاہر ہو جائے۔ کارپورا کیورنوزا (corpora covernosa) یعنے اجسام اجوف کے بڑے بڑے وریدی جوف، اور کارپس اسپنجیوزم (corpus spongiosam) یعنے جسم اسفنجی کی نسبتہً چھوٹی فضائیں دیکھو۔ آخرالذکر کے وسط میں یورتھرا یعنے مجریٔ البول کی (پیشاب نالی نظر آتی ہے۔

۲۔ پراسٹیٹ گلینڈ (prostate gland) کی تراشیں (بچہ یا بندر سے) پراسٹیٹ کے غدی انبوبات اور سادہ عضلی بافت کو دیکھو۔ یورتھرا کے سرحلہ کے خصائص بھی دیکھنے چاہئیں۔

۳۔ خصیہ (testicle) اور اغدیدوس (epididymis) کی تراش فارمال میں سخت کئے ہوئے خصیتین (چوہے یا بلے سے لیکر) تراشیں تیار کی جائیں۔ ان کی تلوین ہیماٹاکسیلین اور ایوسین سے یا آئرن ہیماٹاکسیلین سے کی جا سکتی ہے۔ ان تراشوں میں اوس مضبوط کیسہ کو دیکھو جو غدہ کو گھیرے ہوئے ہے۔ غدہ کا جوم انبیبات سے بنتا ہے، جو مختلف طور پر قطع ہوئی ہیں۔ نیز انبیبات کے سرحلہ کو دیکھو جو مختلف انبیبات میں نمو کے مختلف مدارج میں ہے۔ دیکھو کہ کیسے اسطح

رنگنی خلیوں (interstitial cells) کے ڈورے، جو بلّی میں بہ نسبت چوہے کے بہت زیادہ مقدار میں ہیں، اُبیضیات کے درمیان ڈھیلی بافت میں پڑے ہوئے ہیں اوس بافت میں لعابی درزوں کو بھی دیکھو۔ اِغدہ بیضہ میں ہو کر نکلی ہوئی تراتوں میں اسپرمٹوزوآ (spermatozoa) کو دیکھو۔

اعلیٰ طاقت کے نیچے باحتیاط، چند منی گذرا بیضات (seminiferous tubules) کا عرضہ کھینچو جس سے اسپرمٹوزوآ کا طریقہ تکوین واضح ہو۔

۴۔ ویسیکولا سیمینالس (vesicula seminalis) یعنے حویصلۂ منوی کی تراش، فارمال میں ثبت اور سخت کی ہوئی، اور ہیماٹاکسیلین اور ایوسین سے یا آئرن ہیماٹاکسیلین سے رنگی ہوئی۔ دُمّ دار سرحلہ کو دیکھو، زیادہ اوپری خلیے لمبے اور اُستوانی ہیں مگر ہدبی نہیں۔ بستۂ عمیق خلیے چھوٹے اور صاف سیال سے بھرے ہوئے ہونگے۔

۵۔ اِسپرمٹوزوآ کا امتحان۔ تازہ ہلاک کئے ہوئے پستانی حیوان کے خصیہ یا اغدہ بیضہ سے اسپرمٹوزوآ حاصل کئے جائیں اور اونکا امتحان محلولِ نمک میں کیا جائے۔ گرم اسٹیج پر اونکی نقل و حرکت کا مطالعہ کیا جا سکتا ہے۔ اونکی ساخت ظاہر کرنیکے لئے خوردبین کی ایک نہایت اعلیٰ طاقت درکار ہے۔ فلمی تجہیزات (film preparations) کی صورت میں اونکو محفوظ کیا اور رنگا جا سکتا ہے، اوسیطرح جیسے کہ مغز استخوان (marrow) کو (صفحہ-32)۔

## قضیب (penis) مجریٔ البول (urethra) اور پراسٹیٹ (prostate)

**قضیب** (penis) بیشتر حصہ میں کہفی بافت (cavernous tissue) بنا ہوا ہوتا ہے، جو تین خاص تودوں میں مجتمع ہو جاتی ہے:۔ یعنے دو کارپورا کورنوزا (corpora cavernosa) ہر جانب ایک ایک لیکن وسط میں دونوں ملے ہوئے، اور نیچے کے ط

جسم اسفنجی (corpus spongiosum) جسم اسفنجی قضیب کے سرے پر پھیلکر حشفہ (glans) دیتا ہے۔ قضیب کے سارے طول میں مجریٰ البول (یورتھرا) واقع ہے، جو مثانہ سے لیکر ں حشفہ تک پھیلتا ہے۔ ان تودوں میں سے ہر ایک لیفی اور سادہ عضلی بافت کے ایک ہوط کیسہ سے محدود ہوتا ہے، جس میں بہت سے لچکدار ریشے شمول ہوتے ہیں اور جس سے ایسی ہی افت کے مضبوط فاصلات (septa) یا سہکیں (trabeculae) اندر جاتی ہیں، جو انتصابی افت کی کہنی فضاؤں کی حدود بنا دیتی ہیں (تصویر۔ 533)۔ اس بافت کی شریانیں سہکوں 388
ں دوڑتی اور اونکی عروق شعریہ کہنی فضاؤں کے اندر وا ہوتی ہیں۔ مزید برآں یہ فضائیں ازندہ وریدوں سے تعلق رکھتی ہیں۔ کہنی بافت کی شریانیں کبھی کبھی مشرب تجہیزات میں کہنی ماؤں کے اندر چنبری یا مڑوڑے ہوئے ابھار بناتی ہوئی دیکھی جاسکتی ہیں (helicine arteries) لولبی شرائین، اور انہی فضاؤں کے اندر وہ براہ راست وا ہوسکتی ہیں۔ کہنی بافت شریانیں اکثر اندرونی طبقہ کی مقامی دباؤتیں ظاہر کرتی ہیں، اور بہت سی وریدیں اندرونی طبقہ ماطولی عضلی ریشے رکھتی ہیں جو درونہ کے اندر گدی نما ابھار بنا دیتے ہیں۔

پوست (integument) میں، خاصکر حشفہ کے پوست میں، متعدد مخصوص عصبی نہائی آلات شمول ہوتے ہیں، جنکی نوعیت انتہائی بصلات (end- bulbs) جیسی ہوتی ہے قضیب کے عمیق اعصاب پر اجسام پاشینی (Pacinian bodies) پائے جاتے ہیں۔ لغائی روق اس عضو کے پوست میں اور یورتھرا کی زیر مخاطی بافت میں بکثرت ہوتی ہیں۔

یورتھرا (urethra) یعنے مجریٰ البول۔ قضیب کی عرضی تراشوں میں یورتھرا ادرونہ جسم اسفنجی کے بیچ میں ایک ناہموار درز کی شکل میں نظر آتا ہے (تصویر۔532)۔ پرانیٹک ے حصہ میں وہ طبقاتی سرحلہ کا استر رکھتا ہے، لیکن دوسرے مقامات پر اسطوانی سرحلہ کا استر تا ہے، باستثنائے اوسکے دہانہ کے جہاں سرحلہ طبقاتی ہوتا ہے۔ یورتھرا کا سرحلہ ایک نہایت روی غشائے مخاطی پر قیام رکھتا ہے۔ اسکے باہر ایک طبقہ زیر مخاطی بافت کا ہوتا ہے جسمیں 389
ادہ عضلی ریشہ کی دو تہیں ہوتی ہیں، ایک تو اندرونی طولی اور دوسری بیرونی تدوری۔ بعض شے عرضاً مخطط ہوتے ہیں۔ عضلی طبقہ سے باہر چھوٹی وریدوں کا ایک گنجان صفیرہ ہوتا ہے جسم اسفنجی سے متواصل اور اوسی کا جزو ہوتا ہے۔

یورتھرا کی غشائے مخاطی میں چھوٹے چھوٹے مخاطی غدد، سادہ اور مرکب

(glands of Littre)' چھائے ہوئے ہوتے ہیں۔ کچھ تعداد ترچھے گوشوں کی بھی ہوتی۔
حفریزے (lacunae) کہلاتے ہیں۔ اِن چھوٹے غدد اور غدّی گوشوں کے علاوہ، دوا
عنقودی غدد (Cowper's glands) مرد میں یوریتھرا کے بصلی حصہ (bous portion)
کے اندر وا ہوتے ہیں۔ اونکے عنیبات (acini) میں غدد لیٹری کے عنیبات کی طرح صاف
خلیوں کا استر ہوتا ہے (تصویر -534)، اور وہ ایک مخاط نما افراز پیدا کرتے ہیں۔

پراسٹیٹ (the prostate)' جو ذکور میں یوریتھرا کے آغاز کو گھیرے ر
ایک عضلی غدّی تودہ ہے، جسکے غدد انبیبی جوفیزوں سے ترکیب پاتے اور استوانی سرحلہ
رکھتے ہیں۔ ساتھ ہی نسبتہً چھوٹے خلیے جوفیزوں اور غشائے قاعدئی کے درمیان قیام رکھ
بھی ہوتے ہیں (تصویر -535) اونکی قناتیں یوریتھرا کے فرش پر وا ہوتی ہیں۔ معمر اشخا
انبیبات کے اندر اکثر کولائیدی یا کلسی تحجرات (concretions) موجود ہوتے ہیں۔ عض
سادہ قسم کی ہوتی ہے۔

پراسٹیٹ دو مشترک قاذف قناتون (ommon ejaculatory ducts)
سے چھدا ہوتا ہے، جو فرش یوریتھرا کی غشائے مخاطی کے ایک وسطی ارتفاع کے ہر ایک جا
وا ہوتی ہیں۔ اِن دونوں دہنون کے درمیان ایک اور سوراخ ہے جو پراسٹیٹک یوٹر
(uterus masculinus = prostatic utricle) میں پہونچتا ہے۔ پراسٹیٹ 390
عروق دمویہ اور اعصاب متعدد ہیں۔ اعصاب جنمیں چھوٹے چھوٹے عقود موجود ہوتے ہیں
عضلی بافت میں اور کچھ غدد میں پھیلتے ہیں۔ دوسرے اعصاب جو حسّی ہوتے ہیں کیسہ اور
کی دیوار کو پہنچتے ہیں۔ اعصاب حسیہ کا اختتام ضفیروں میں اور مخصوص قسم کے اختتامی
میں ہوتا ہے، جو سادہ اجسام پاشینی کیطرح ہوتے ہیں۔

## خصیہ اور اُسکی قناتیں 398

(THE TESTICLE & ITS DUCTS)

خصیہ (testicle) ایک مضبوط لیفی کیسہ یعنے ٹیونیکا البوجینیا (unica
albuginea) میں ملفوف ہوتا ہے (تصاویر—536,537,538) یہ باہر کی طرف




FIG. 534.—SECTION THROUGH THE OPENING OF THE DUCT OF A GLAND INTO THE MALE URETHRA. (Lichtenberg.)

*g*, gland ; *m*, its mouth ; *u*, epithelium of urethra. The gland is similar in structure to Cowper's glands, but simpler in conformation. Its cells are mucus-secreting.

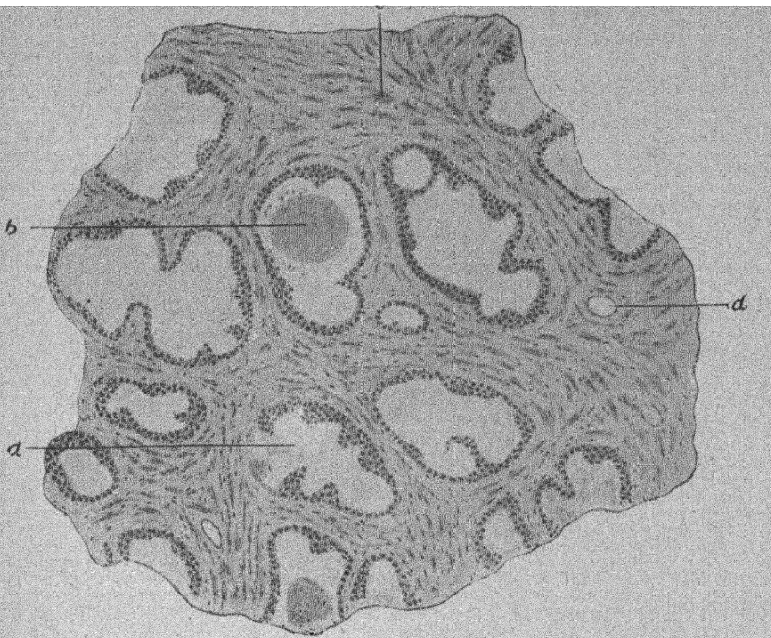


FIG. 535.—SECTION OF PROSTATE OF MONKEY. (Marshall.)
*a*, alveolus ; *b*, a concretion within an alveolus ; *c*, stroma ; *d*, a blood-vessel.

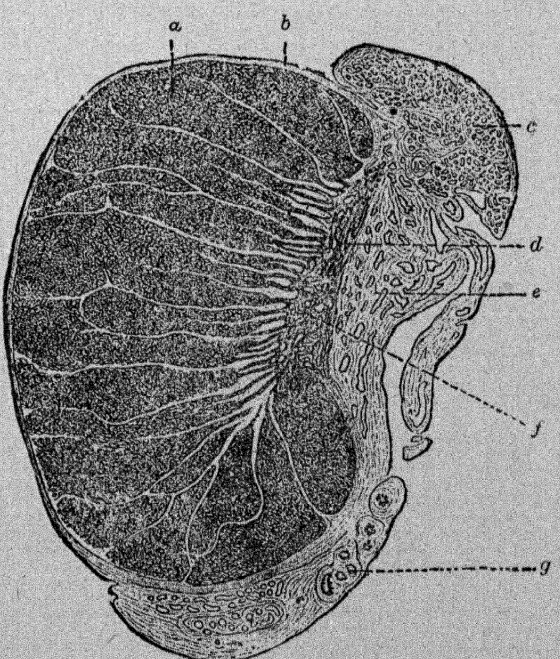


FIG. 536.—SECTION OF HUMAN TESTIS AND EPIDIDYMIS. (Bohm and v. Davidoff.)
*a*, glandular substance divided into lobules by septa of conective tissue ; *b*, tunica albuginea ; head of epididymis; *d*, rete testis ; *e*, middle part or body of epididymis ; *f*, mediastinum giving origin to the septa ; *g*, sections of the commencing vas deferens.

...صلی سرحمہ کی ایک تہ سے، جو ٹیونیکا وجائنالس (tunica vaginalis) سے منعکس ہوتی ...، ڈھکا ہوا ہوتا ہے۔ اوسکی اندرونی سطح سے لیفی زائدے یا سہمکیں (trabeculae) نکلکر ...ں عضو کو لختکوں میں نامکمل طور پر منقسم کردیتی ہیں۔ پشت کیجانب سے کیسہ لیفی بافت کے ...یک تودہ کی شکل میں جسکو میڈیاسٹینم ٹیسٹیز (mediastinum testis) کہتے ہیں، غدہ ...اندرون میں بڑہ جاتی ہے۔ جسم غدہ کے پچھلے حاشیہ سے ایک تودہ (epididymis= ...غدیدوس) چسپاں ہوتا ہے۔ اور تحقیق کرنے پر معلوم ہوتا ہے کہ یہ ایک واحد پیچدار انبوبہ پر ...شتمل ہے، جسکے بالائی سرے میں خصیہ کی برآرندہ قناتیں داخل ہوتی ہیں، اور جو اپنے ...رین سرے سے بڑہ کر ایک دبیز دیوار کا عضلی انبوبہ بنجاتا ہے، جس کو عرق ناقل (vas deferens) کہتے ہیں یہ عرق ناقل افراز کو یوریتھرا تک لیجاتی ہے۔

خصیہ کا غدی جرم تمامتر پیچدار انبیبات (convoluted tubules, tubuli contorti=) سے بنتا ہے، جو سلجھانے پر بہت بڑا طول رکھتی ہیں۔ ہر انبیب ...نکا البوجینیا کے قریب شروع ہوتا ہے اور بہت سے چکر کھانیکے بعد، اور عموماً دوسرے ...ب یا دو انبیبات میں شامل ہونیکے بعد، ایک سیدہے انبیب (straight tubule) ...ختم ہوجاتا ہے۔ سیدہے انبیبات (tubuli recti) میڈیاسٹائنم کے اندر چلے ...تے ہیں اور وہاں اپنے اتصال سے مختلف جسامت کے باہم ارتباط پذیر عروق کا ایک ...ل بنادیتے ہیں، جسکو ریٹی ٹیسٹس (reti testis) کہتے ہیں (تصویر۔ 539) اس ریٹی ...نے شبکہ سے برآرندہ قناتوں یا انبیبات (efferent ducts or tubules) برآرندہ عروق (vasa efferentia=) کی ایک محدود تعداد نکلتی ہے، اور چند ...یوں کے بعد یہ سب اغدیدوس کی نالی میں داخل ہوجاتی ہیں۔

سیدہے انبیبات (straight tubules) جو پیچدار منی گذار انبوبات سے ...لکر ریٹی ٹیسٹس یعنے شبکۂ خصیہ کے اندر تک پہونچتے ہیں، صاف چپٹے یا مکعب خلیوں کی ...رف ایک تہ کا استر رکھتے ہیں۔ ریٹی یعنے شبکے کے انبیبات بھی ایک سادہ سرحلمی استر ...کھتے ہیں۔ انمیں اور سیدہے انبیبات، ہر دو میں غشائے قاعدی موجود نہیں ہوتی اور ...یڈیاسٹائنم کی توصیلی بافت ہی سرحلمہ کو سہارا دیتی ہے۔

برآرندہ انبیبات (efferent tubules)، جو ریٹی سے اپنی ڈیڈائمس کو

جاتے ہیں، استوائی ہدبی سرحلہ کا استر رکھتے ہیں۔ انسان میں انکا درونہ تراشوں میں ہوتا ہے اور اندرونی سطح غدی نشیبوں کے باعث گڑھے دار ہوتی ہے اور چھوٹے چھوٹے غیر ہدبی خلیوں کا استر رکھتی ہے۔

**ایپی ڈیڈائمس** (epididymis) یہ ایک واحد پیچدار انبوبہ سے بنتا جسکا طول ۶ تا ۸ میٹر ہوتا ہے، اور جسمیں اوپر برآمدہ ادعیہ داخل ہوتی ہیں اور جو نیچے وا ڈیفرنس یعنے عرق ناقل میں مسلسل ہو جاتا ہے۔ انبوبہ میں لمبے استوائی خلیے جنمیں نوات ہوتے ہیں استر کرتے ہیں۔ استوائی خلیوں کے قاعدوں میں نسبتہً چھوٹے کثیرالر خلیے ہوتے ہیں، جنکے نوات گول ہوتے ہیں (تصاویر 540, 541-) استوائی خلیوں اہداب کے گچھے لگے ہوئے ہوتے ہیں، جو انبوبہ کے درونہ کے اندر ادبھرتے ہیں، لیکن کہا ہے کہ یہ اہداب ارتعاشی نہیں ہوتے۔ خلیے اپنے خلیہ پایہ (cytoplasm) میں قنالچے ظاہر کرتے ہیں اور گرین (holmgren) کا بیان ہے کہ یہ قنالچے خلیے کے چسپیدہ کنارے سے بیرون کے ارتباط رکھتے ہیں (تصویر-542)۔

**واس ڈیفرنس** (vas deferens) یعنے عرق ناقل (تصویر-548 ایک دبیز دیوار رکھنے والا انبوبہ ہے جسمیں ایک بیرونی تہ سادہ عضلی بافت کے طولی بنڈلوں سے بنی ہوئی، اور ایک اندرونی اوتنی ہی دبازت والی تہ ادوسی بافت کے گول بنڈلوں ہوتی ہے۔ اسکے اندر پھر طولی عضلہ کی ایک نسبتہً باریک تہ ہوتی ہے۔ عضلی بنڈلوں کے توصیلی اور لچکدار بافت کی خاصی مقدار ہوتی ہے۔ انبوبہ میں ایک غشائے مخاطی کا استر ہو جسکی اندرونی سطح غیر ہدبی استوائی سرحلہ سے ڈھکی ہوئی ہوتی ہے۔

**وسیکیولی سیمینالیز** (vesciculae seminales) یعنے حویصلات م خدی ساختیں ہیں، اور ہر جانب انکا ایک خاص حصہ ہوتا ہے، جسکے ساتھ کئی معاون ہوتے ہیں، اور ہر حصہ ایک پیچدار انبیب سے بنا ہوا ہوتا ہے، جو سلجھانے پر بہت پایا جاتا ہے۔ قنات متناظر واس ڈیفرنس یعنے عرق ناقل میں شامل ہو جاتی ہے۔ انبیبا میں لمبے استوائی سرحلہ کا استر ہوتا ہے۔ انکے پیچوں کو توصیلی بافت، جسمیں بہت سے عر دموبہ اور درز نما عروق لمفایہ ہوتے ہیں، باہم پیوستہ رکھتی ہے (تصویر -544) خلیوں کے قاعدوں کے درمیان ایک قطار مثانہ نما خلیوں کی ہے، جنمیں صاف سیال بھ

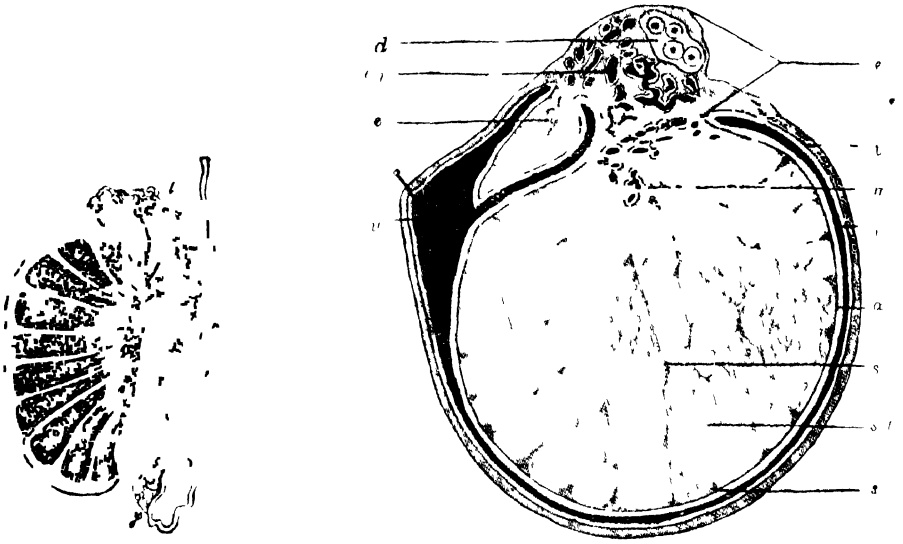


FIG. 537 FIG. 538

FIG. 537.—PLAN OF ARRANGEMENT OF TUBULES AND DUCTS OF TESTICLE

*a* tubuli contorti, *b* tubuli recti, *c* rete testis, *d* vasa efferentia, *e f g* convoluted tube of the epididymis, *h* vas deferens, *i* tunica albuginea with trabeculæ.

FIG. 538.—TRANSVERSE SECTION OF TESTICLE AND EPIDIDYMIS. MAN. (Eberth)

*a* tunica albuginea, *s t* seminiferous tubules, *s* trabeculæ dividing the gland into lobules, *t* tunica vaginalis, *v* cavity of tunica vaginalis, *m* mediastinum testis, *e* epididymis, *e'* caput epididymis, *d* vas deferens (cut four times), *e e* vasa efferentia.

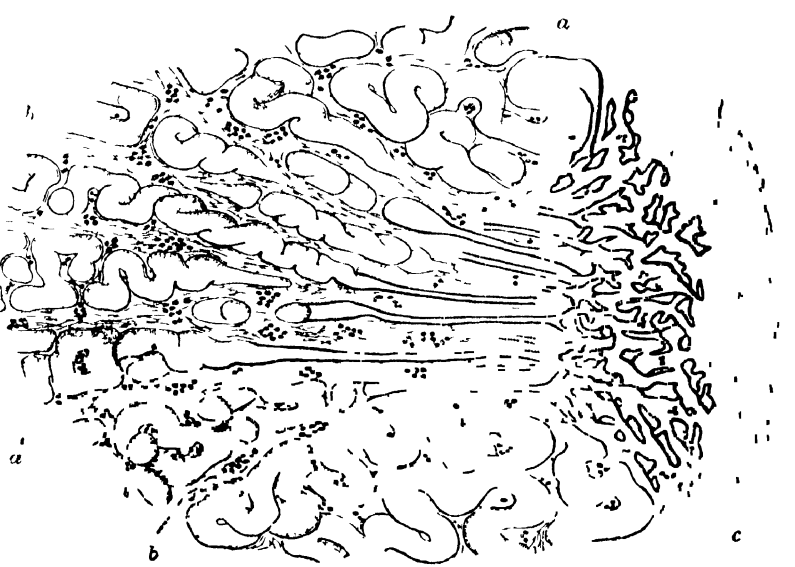


FIG. 539.—PASSAGE OF CONVOLUTED SEMINIFEROUS TUBULES INTO STRAIGHT TUBULES AND OF THESE INTO THE RETE TESTIS. (Mihalkowicz)

*a a* seminiferous tubules, *b* fibrous stroma continued from the mediastinum testis, *c*, rete testis.

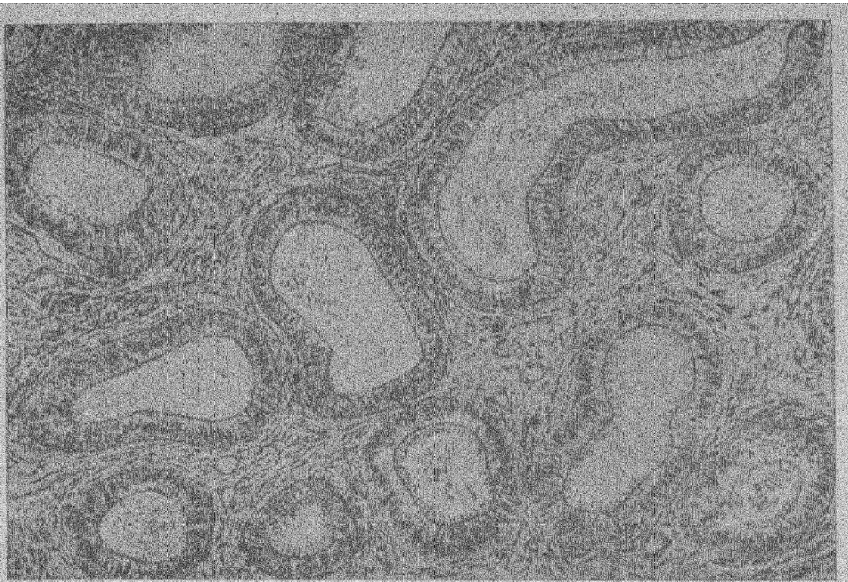

FIG. 540.—FROM A SECTION OF THE EPIDIDYMIS: HUMAN. Magnified 60 diameters. Photograph. From a preparation by Prof. M. Heidenhain.

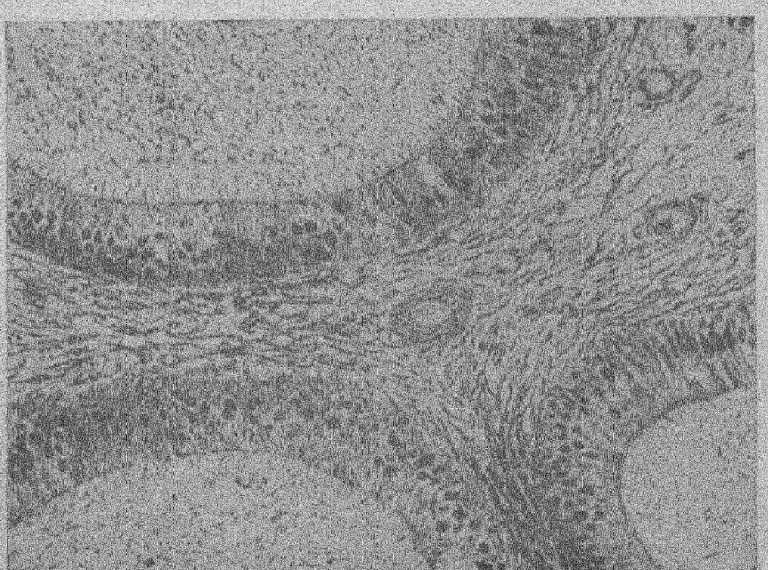

FIG. 541.—PART OF THE SAME SECTION. Magnified 200 diameters. The tubules contain spermatozoa.

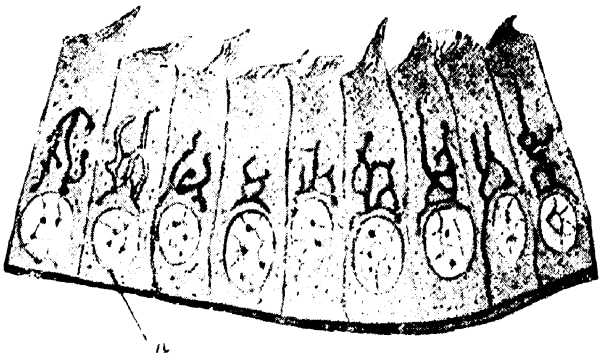


FIG. 542.—CELLS OF EPIDIDYMIS, SHOWING CANALISATION OF THE CYTOPLASM. (E. Holmgren.)

*n*, nucleus. In two cells the canals extend to the basement-membrane.

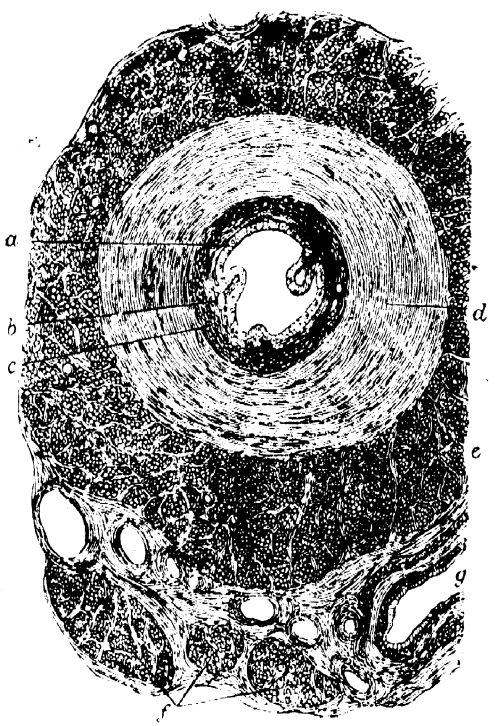


FIG. 543.—SECTION ACROSS THE COMMENCEMENT OF THE VAS DEFERENS. (Klein.)

*a*, epithelium; *b*, mucous membrane; *c*, *d*, *e*, inner, middle, and outer layers of the muscular coat; *f*, bundles of the internal cremaster muscle; *g*, section of a blood-vessel.

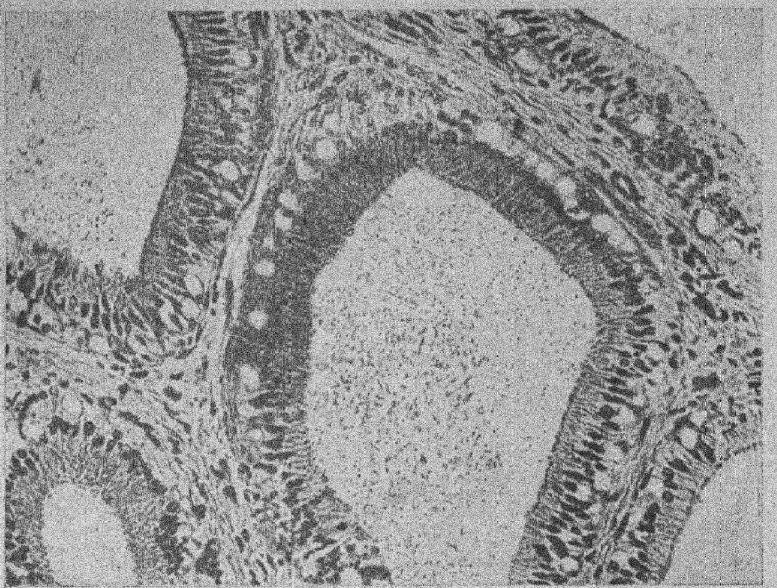

FIG. 544.—VESICULA SEMINALIS OF OX. Photograph. Magnified 200 diameters. Drops of secretion are seen at the free ends of some of the cells.

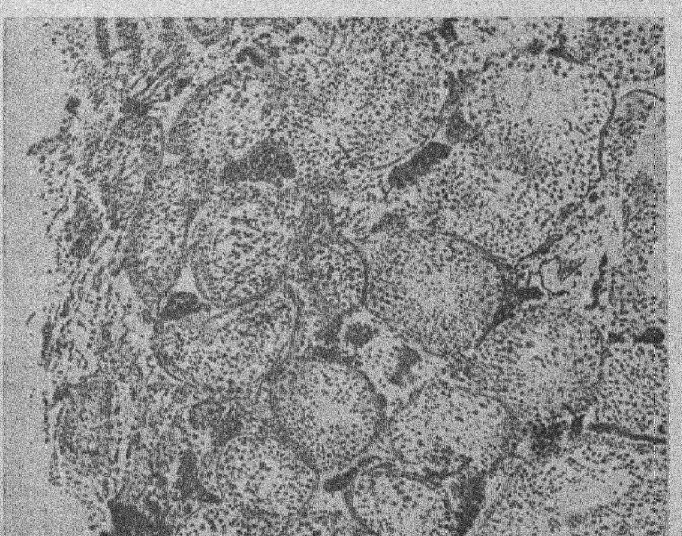

FIG. 545.—HUMAN TESTICLE. Magnified 50 diameters. Photograph. From an iron-hæmatoxylin preparation by Prof. M. Heidenhain. The masses of interstitial cells are stained dark in this section.

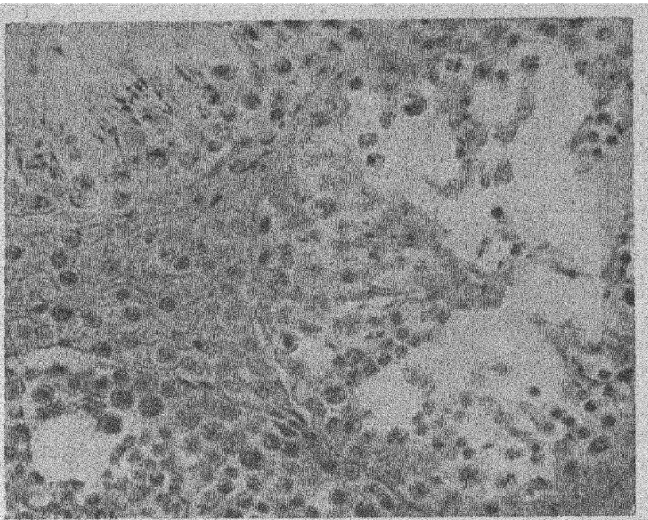

IG. 546.—FROM A SECTION OF TESTICLE OF CAT. Photograph. Magnified 200 diameters. *t*, section of a tubule ; *i*, interstitial cells ,lying between three tubules.

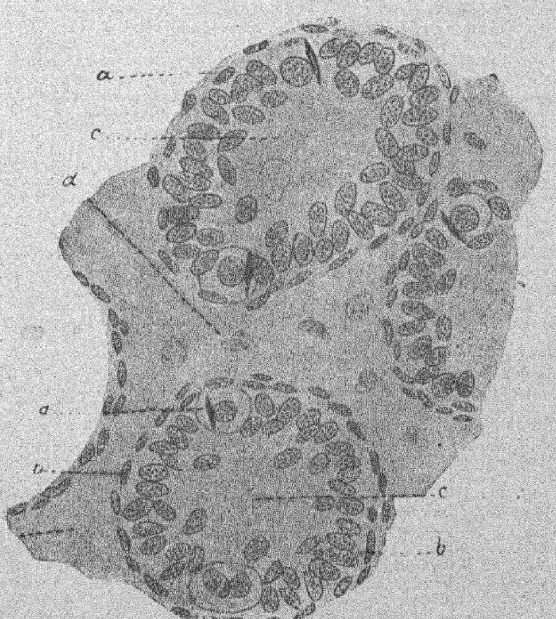


FIG. 547.—SECTION OF TESTICLE OF A BOY OF NINE YEARS OLD. Highly magnified. (Spangaro.)

, enlarged cells (spermatogonia), some of them dividing ; several contain crystals (Lubar's crystals) , *b*, cells lining the tubule ; *c*, coagulated contents of tubule ; *d*, interstitial tissue *e*, mast-cells.

ہے اور خورنگی ہوئی تراشوں ممتاز شکل پیش کرتے ہیں۔ استوائی خلیے ایک افراز پیدا کرتے
جو انکے اندر سے چھوٹی بوندوں کی صورت میں خارج ہوتا ہے۔ یہ بوندیں جمع ہو کر ایک صاف
رہ کے رنگ کا (opalescent) سیال بنا دیتا ہے جس سے انبیبیات بھر جاتے ہیں بعض
ات (مثلاً گینی پگ) میں یہ سیال مہبل کے اندر خارج ہو جانے پر منجمد ہو جانیکا خاصہ
ا ہے۔

# خصیہ کی دقیق ساخت

**بین انبیبی بافت** (intertubular tissue) خصیہ کی انبیبات کے
ان کی توصیلی بافت عموماً نہایت ڈھیلی بناوٹ کی ہوتی ہے، اور متعدد لمفائی درزیں شامل
ہے، جو آغازی لمفائی عروق کا ایک باہم مربوط (intercommunicating)
بنا دیتی ہیں۔ اس بین انبیبی بافت کے اندر کثیر السطوح زردی مائل رنگ کے سرحلہ آساخلیوں
ل خلیوں، تصاویر- 545, 546, 547) کے ڈورے واقع ہوتے ہیں۔ یہ حیوانات کے 396
ا انواع (بلی جنگلی سؤر) میں بہ نسبت دوسروں کے زیادہ کثرت سے ہوتے ہیں۔ یہ عروق
کے ساتھ ساتھ رہتے ہیں اس سے پہلے کہ وہ منشعب ہو کر وہ شعری جال بنا دیں جو منی گزار 397
ات کی دیوار و نکو ڈھانک لیتے ہیں۔

بہت سے حیوانات میں زردی مائل بھورے رنگ کے لیپائڈی یا شحمی گلوبچے (جو 398
سا ایسڈ سے رنگ قبول کر لیتے ہیں)، اور گاہے سوزن نما (needle shaped) قلمیں
(protein) رنگی خلیوں میں ہوتی ہیں۔ ایسے ہی شحمی گلوبچے منی گزار انبیبات کے
ل خلیوں (Sertoli cells) میں بھی واقع ہو سکتے ہیں۔ یقین کیا جاتا ہے کہ یہ ان خلیوں
رنگی بافت سے چلے آتے ہیں۔

**منی گزار انبیبات** (seminiferous tubules) یہ ایک توصیلی بافت
ل سے بنتے ہیں، جسکی ساخت ورقچہ دار (lamellar) ہوتی ہے۔ ورقچے چپٹے خلیوں سے
ائے ہوتے ہیں، اور ہر ورقچہ کے جرم میں ریشے، بالخصوص لچکدار، قیام رکھتے ہیں۔ بالغ

میں انیبیبات میں سرحلمی خلیوں کی کئی تہیں ہوتی ہیں، لیکن بچہ میں تہیں صاف طور پر ممتاز نہیں
اور سارے خلیے کم و بیش یکساں ہوتے ہیں (تصویر 547) بالغ خصیہ کی انیبیبات میں جو
نظر آتی ہیں، اونمیں سے غشائے قاعدی کے پاس والی تہ صاف مکعب خلیوں (اسپرمیٹو
spermatogonia = یا اسپرمیٹوگونس spermatogons =) (تصویر 548-)
ہوتی ہے۔ ان خلیوں کے نواتوں میں بیشتر وہ ناہموار جال نظر آتا ہے، جو حالت استراحت
ممتاز خاصہ ہے، لیکن بعض انیبیبات میں انقسام کے آثار بھی نظر آتے ہیں۔ اسپرمیٹوگونیا
درمیان جابجا استری سرحلمی خلیے بڑے ہوکر نسبتاً زیادہ اندرونی تہوں کے درمیان ابھر آتے
اور نمو پذیر اسپرمیٹوزوآ کے گروہوں کے ساتھ جڑے ہوئے ہوتے ہیں۔ یہ بڑے ہوئے
خلیات سرٹالی (cells of sertoli) ہیں (تصویر 552, á, ä، تصویر 555-)
اس استری سرحلمہ کے بعد ہی ایک طبقہ نسبتہً زیادہ بڑے خلیوں (اسپر
سائٹس spermatocytes =) کا ہوتا ہے (تصویر 552, b-)، جنکے نوات عموماً غیر
یا متجانس انقسام بالواسطہ (mitotic division) کے کسی مرحلہ میں ہوتے ہیں (ملاحظہ
صفحہ 16)۔ ان خلیوں کی دو یا تین تہ بر تہ قطاریں ہوسکتی ہیں (جیسے کہ تصویر 548-
میں اور تصویر 549- میں a میں)۔ انکے بعد اور سب سے زیادہ اندر، بعض انیبیبات
(تصویر 548- اور 549, b & c—) ایک بڑی تعداد چھوٹے تخم مائی خلیوں کے ہوتی
جنکے نوات سادہ اور گول ہوتے ہیں (اسپرمیٹڈز spermatids =) (تصویر 52, c—
دوسرے انیبیبات میں اسپرمیٹڈز لنبوترے ہوتے ہیں، اور نوات ایک سرے پر ہوتا ہے
بعض میں یہ لنبوترے خلیے تمامتر اسپرمیٹوزوآ یعنے حوینات منویہ میں مبدل ہوجاتے ہیں جو
درگروہ رہتے ہیں۔ اونکے سر نسبتہً عمیق خلیوں کے درمیان ابھرے ہوئے اور استری سر
کسی ایک خلیۂ سرٹالی سے جڑے ہوئے ہوتے ہیں، اور اونکی دُمیں انیبیب کے درونہ میں
ہوئی (تصویر 549, b—)۔ جوں جوں اسپرمیٹوزوآ پختگی کو پہنچتے جاتے ہیں، وہ بتدریج
درونہ کے طرف منتقل ہوتے جاتے اور بالآخر خلیات سرٹالی سے جدا ہوکر اوسمیں آزاد ہوجاتے
ہیں (C) اوسی زمانہ میں جبکہ حوینات منویہ کا ایک گروہ اثنائے تکوین میں ہے، اسپرمیٹو
کے انقسام سے اسپرمیٹڈز کا ایک دوسرا گروہ پیدا ہوجاتا ہے اور اسپرمیٹوزوآ کے پہلے
کے اخراج کے بعد پھر اسپرمیٹوسائٹس کے عمل انقسام سے اسپرمیٹڈز پیدا ہوجاتے ہیں اور

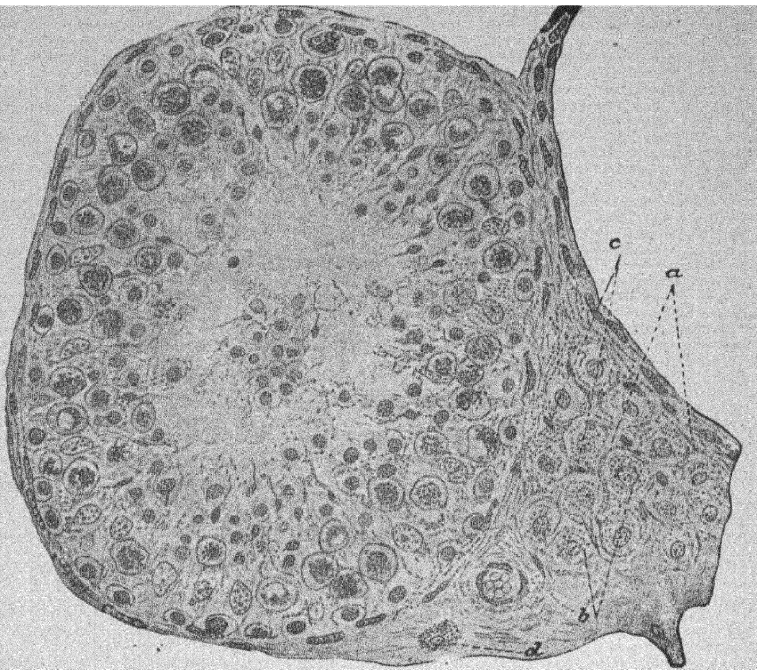


FIG. 548.—SECTION FROM THE TESTICLE OF A MAN 42 YEARS OLD. Magnified about 350 diameters. (Spangaro.)

*a*, interstitial cells ; *b*, some containing pigment ; *c*, nuclei of ordinary connective-tissue cells ; *d*, mast-cell. In the section of the tubule may be seen in succession from without in, spermatogonia, spermatocytes, spermatids, and spermatozoa. A few spermatids and spermatozoa are detached and occupy the middle of the tubule.

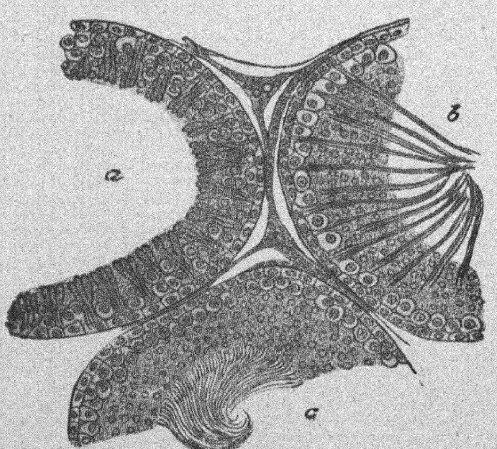


FIG. 549.




FIG. 550.

FIG. 549.—SECTION OF PARTS OF THREE SEMINIFEROUS TUBULES OF THE RAT, AS SEEN UNDER A LOW POWER

*a*, with the spermatozoa least advanced in development ; *b*, more advanced ; *c*, containing fully developed spermatozoa. Between the tubules are seen strands of interstitial cells with blood-vessels and lymph-spaces.

FIG. 550.—HUMAN SPERMATOZOA. Magnified 1000 diameters. (G. Retzius.)

1, in profile ; 2, viewed on the flat ; *b*, head ; *c*, middle-piece ; *d*, tail ; *e*, end-piece of the tail, which is described as a distinct part by Retzius.

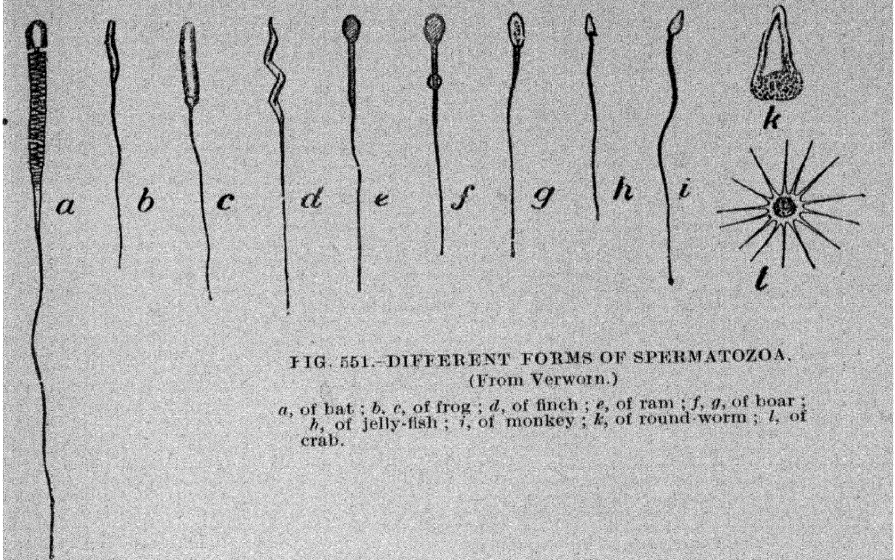


FIG. 551.–DIFFERENT FORMS OF SPERMATOZOA.
(From Verworn.)

*a*, of bat ; *b*, *c*, of frog ; *d*, of finch ; *e*, of ram ; *f*, *g*, of boar ; *h*, of jelly-fish ; *i*, of monkey ; *k*, of round-worm ; *l*, of crab.

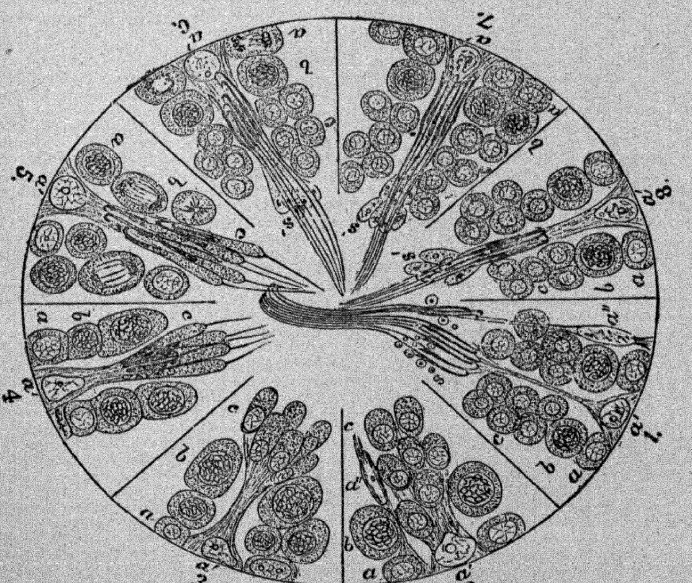

FIG. 552.–DIAGRAM EXHIBITING THE CYCLE OF PHASES OF SPERMATOGENESIS IN THE RAT.

*a*, lining epithelium-cells or spermatogonia, seen dividing in 6 ; *a'*, *a''*, Sertoli cells ; *b*, spermato-cytes, with skein-like nuclear filaments. These cells are seen actively dividing in 5. *c*, spermatids, forming an irregular column or clump in 6, 7, 8, and 1, and connectd in 5. *d*, spermatids, forming an irregular column or clump in 6, 7, 8, and 1, and connectd with an enlarged Sertoli cell, *a'*, of the lining epithelium in 2, 3, 4, and 5. In 6, 7, and 8 advanced spermatozoa of one crop are seen between columns of spermatids of the next crop. *s'*, parts of the spermatids which disappear when the spermatozoa are fully formed ; *s*, seminal granules.

بر میٹوروآ کا نمو پشیتر کی طرح مکرر واقع ہو جاتا ہے (ملاحظہ ہو شکل، تصویر۔552)۔

اسپرمیٹڈز (spermatids) کو ایچ۔ ایچ براؤن (H. H. Brown) نے، جسکی موضوع ہذا کی تحقیقات سے مندرجۂ بالا بیان بیشتر ماخوذ ہے انوگمر اسپرمیٹوزوآ (young spermatozoa) کا نام دیا تھا۔

اسپرمیٹوزوآ (spermato-zoa) یعنے حیوانات منویہ (تخمی خلیئے = sperm) (cell) میں سے ہر ایک تین حصوں پر مشتمل ہوتا ہے، یعنے ایک سر، ایک درمیانی حصہ یا جسم، اور ایک لمبی دمی دُم (تصویر۔550)۔ انسان میں یہ سر (head) نوکدار بیضوی شکل کا ہوتا ہے، اور بقدر چپٹا، خاصکر اسکی نوک کی طرف۔ بعض جانوروں میں سر کی اس نوک میں ایک خارنما زائدہ ہوا ہوتا ہے۔ راسی حصہ ایک ٹوپی (head-cap) سے ڈھکا ہوا ہوتا ہے، جسکی شکل مانندہ سر سے کسیقدر مختلف ہوتی ہے۔ درمیانی حصہ (middle-piece) انسان میں موٹا اور استوانی ہوتا ہے اور اوسکے گرد ایک مرغولی ریشہ لپٹا ہو ہوتا ہے۔ ایک محوری تیہ، جو خود ریشکی ہوتا ہے، سر کے پاس کے ایک ابھار سے لیکر جسم اور دم کے بالکل اندر سے ر جاتا ہے۔ دُم اسپرمیٹوزوآن کا سب سے زیادہ لمبا حصہ ہے اور تازہ حالت میں خوردبین ں دیکھنے سے اسمیں مسلسل ارتعاشی حرکت نظر آتی ہے، جو ایک ہدبہ کی حرکت سے مشابہ وتی ہے۔ دُم کا سرا (آخری حصہ) اسپرمیٹوزوآن کا ایک ممتاز حصہ ہوتا ہے، اور بعض انوروں میں دو یا تین ریشکوں میں جدا کیا جا سکتا ہے۔ یہ ریشک گاہے دُم کی پوری لمبائی میں دیکھے ا سکتے ہیں۔ انسانی اسپرمیٹوزوآ کا طول تقریباً ۰٫۰۵ ملی میٹر (۱/۵۰۰ انچہ) کے برابر ہوتا ہے، سر اور درمیانی حصہ ناپ میں ہر ایک اسکا دسواں حصہ ہوتا ہے۔

سر کی شکل، اور درمیانی حصے اور دُم کی وسعت مختلف جانوروں میں بہت مغائر وتی ہے (تصویر۔551)۔ چوہے میں (تصویر۔354, 7) سر لمبا اور سامنے کی طرف ڑا ہوا، اور درمیانی حصہ پر ترچھا رکھا ہوا ہوتا ہے۔ درمیانی حصہ بھی بہت وسعت کا ہوتا ہے ور اوسکے گرد ایک قریبی طور پر لپٹا ہوا مرغولی رشتک محاصر ہوتا ہے (H. H. Brown)۔ یک ماہی (newt) میں سر لمبا اور گاؤ دم ہوتا ہے، اور دُم ایک غشائی پھیلاؤ رکھتی ہے ور اوسکے سارے طول میں مرغولی شکل میں چسپاں ہوتا ہے۔ ایسا ہی پھیلاؤ انسانی اسپر میٹوزوآن میں بھی بیان کیا جاتا ہے، لیکن یہاں اسکی موجودگی مشتبہ ہے۔ دہ پایوں

(decapods) میں، جو اہداب نہیں رکھتے، اسپرمیٹوزوآ ستارہ نما اور غیر متحرک ہیں (تصویر -1 ،551)- دیدان خیطیہ (nematoid worms) میں وہ امیبائی ہ (تصویر -k ،551)- گاہے ایک ہی نوع حیوان میں دو جدا قسموں کے اسپرمیٹوزوآ پائے ہیں، جنمیں سے ایک قسم جسامت میں بہت بڑی (giant spermato-zoa) مگر تعداد میں بہت کم ہوتی ہے۔ ایسے عفریتی اسپرمیٹوزوآ انسانیں دیکھے گئے ہیں۔

اگرچہ اسپرمیٹوزوآن کی دُم کو ایک ہدبہ سمجھا جاتا ہے، لیکن جیسا کہ ہم دیکھ چکے اوسکی ساخت بہ نسبت معمولی ہدبہ کے زیادہ پیچیدگی ظاہر کرتی ہے۔ اسپرمیٹوزوآ اہدا اس امر میں بھی اختلاف رکھتے ہیں کہ وہ (اسپرمیٹوزوآ) عفونت (putrefaction) کیمیائی کثافات (جنمیں قوی ترشہ جات اور قلویات بھی شامل ہیں) کے اثرات کے ز بہت زیادہ متحمل ہوتے ہیں۔

تکوین حوینات منویہ (Spermatogenisis) اسپرمیٹوزوآ کا نمو اون چھوٹے چھوٹے خلیوں (اسپرمیٹڈز) سے ہوتا ہے، جو منوی سرحلہ کا اندرونی ترین طبقہ بناتے ہیں، اور یہ خود طبقۂ دویم کے بڑے اسپرمیٹوسائٹس کے انقسام سے پیدا ہوجاتے ہیں۔ اغلب ہے کہ تازہ اسپرمیٹوسائٹس بعض استری سرحلی خلیوں یا اسپرمیٹوگونس (Spermatogons) کے انقسام سے بنجاتے ہوں۔ چنانچہ دوریہ تغیرات جو واقع ہوتا ہے یہ ہے (۱) ایک استری سرحلی خلیہ یا اسپرمیٹوگو کا دو میں منقسم ہوجانا، جنمیں کا ایک بڑہ کر نسبتہً زیادہ بڑا ("Growing cells" of H. H. Brown) ہوکر اور ایک اسپرمیٹوسائٹ بنکر طبقۂ دویم میں چلا جاتا ہے، لیکن دوسرا طبقۂ اول ہی میں رہجاتا ہے (۲) اسپرمیٹوسائٹ کا انقسام (۳) اسطرح پیدا شدہ ڈاٹر اسپرمیٹوسائٹ کا بار دیگر انقسام۔ وہ چار خلیے (اسپرمیٹڈز) جو اس دوگونہ انقسام سے پیدا ہوجاتے ہیں، کروموزوم (اجسام لونیہ) کی سومیٹک تعداد کی صرف نصف تعداد اپنے نواتوں کے اندر رکھتے ہیں، کیونکہ اوس آخری خلوی انقسام میں جس سے اسپرمیٹڈز پیدا ہوتے ہیں "عمل تخفیف" واقع ہوچکا ہے (صفحہ 16)- (۴) اسپرمیٹڈز کی تطویل اور اونکا بتدریج اسپرمیٹوزوآ میں متغیر ہوجانا۔ جب اونمیں یہ تغیر واقع ہوتا ہے تو اونکی گرد بندی اور زیادہ واضح ہوجاتی ہے،

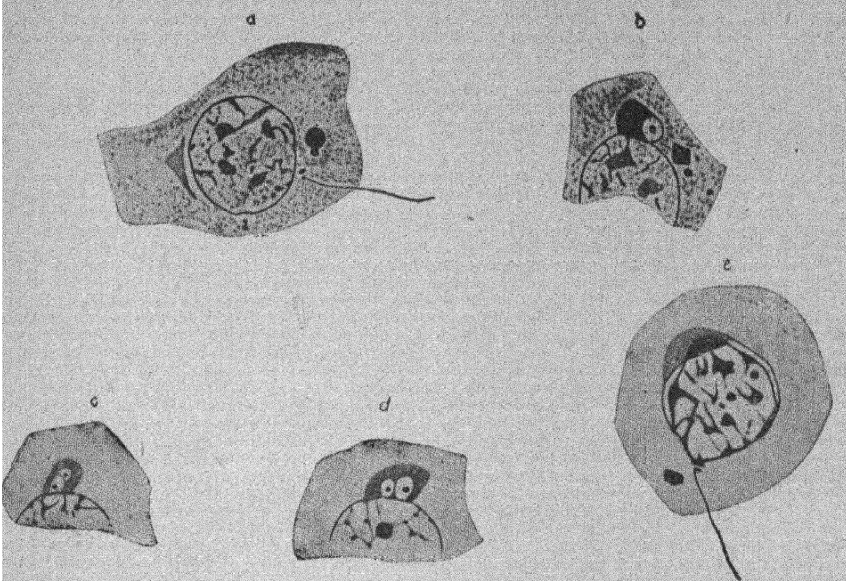


FIG. 553.—CHANGES IN THE SPERMATIDS IN THE COURSE OF FORMATION OF THE SPERMATOZOA. (Niessing.)

The tail-filament is seen (in *a* and *e*) to extend from the centrosome, which lies close to the nucleus. The head-cap (shown in *e*) is produced by a transformation of a special part of the archoplasm which becomes vacuolated (*b*, *c*, *d*,).

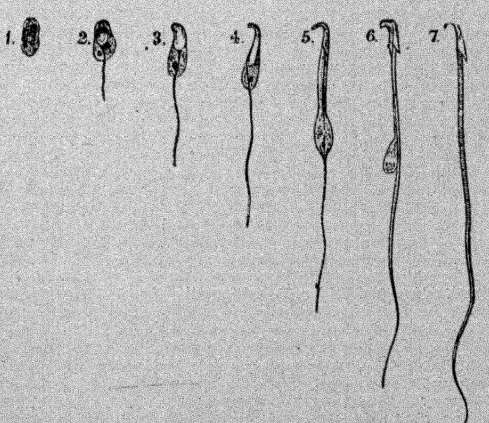


FIG. 554.—SPERMATOZOA FROM THE RAT IN DIFFERENT STAGES OF DEVELOPMENT. (H. H. Brown.)

1-6, developing spermatozoa from the testicle; 7, a mature spermatozoon from the vas deferens. The remains of the protoplasm of the cell, which is seen in 6, still adhering to the middlepiece of the spermatozoon and containing a number of chromatin granules, appears to be thrown off as the spermatozoon matures.

402 اور ہر گروہ ایک خلیۂ سرٹالی کے ساتھ وابستہ معلوم ہوتا ہے (تصویر- 552, à، تصویر -555)۔ یہ غالباً اونکا تغذیہ بہم پہونچاتا ہے۔ خلیۂ سرٹالی میں ایک تدریجی عمل تطویل واقع ہوتا ہے، جسکا نتیجہ یہ ہوتا ہے کہ اسپرمیٹوزوآ جب کامل طور پر نمو یافتہ ہو جاتے ہیں تو انبوبہ کے درون میں پہنچ جاتے ہیں جسمیں آزاد ہو جاتے ہیں۔ اسی درمیانی عرصہ میں اسپرمیٹڈز کے دوسرے متبادل گروہ، جسے اسپرمیٹوزوآ کی دوسری کھیپ اخذ ہوگی، ویسے ہی دوریۂ تغیرات سے گزر کر، اوسی طریقہ پر بن رہے ہیں۔ چنانچہ نمو کے مختلف مدارج ایک ہی انبوبہ میں دیکھے جا سکتے ہیں،

403 اور ہر درجہ کا تعاقب ایک ہی خصیہ کی مختلف انبیبات میں کیا جا سکتا ہے۔ منسلکہ شکل (تصویر- 552,)، جو ایچ۔ ایچ براؤن کے نقوش سے تیار کیگئی ہے متذکرہ بالا دوریۂ تغیرات کو واضح کرتی ہے۔ وہ آٹھ حصوں میں منقسم ہے، جنمیں سے ہر حصہ ایک یمنی نبفیرس (حامل منی) انبیب کے سرعلمہ کی حالت کو ایک مخصوص درجہ میں ظاہر کرتا ہے۔

ہر اسپرمیٹڈ طریقہ ذیل سے ایک اسپرمیٹوزوآن میں متغیر ہو جاتا ہے (تصاویر -553, 554)۔ نوات سر کا خاص حصہ بناتا ہے، اور دُم سینٹرو روم (جسم مرکزی یا مرکزہ) اور سائٹوپلازم (خلیۂ مایہ) کی برون بالیدگی کے طور پر نمو پذیر ہو جاتی ہے۔ دُم کا رشتک خلیہ کے سینٹریول (مرکزک) سے (جو نواتہ کے قریب قیام رکھتا ہے) بڑھ کر نخز مایہ کے اندر نمودار ہو جاتا ہے (تصویر- 553)۔ مرکزک (centriole) دوگونہ ہوتا ہے، اوسکے دو دقیقہ جات میں سے ایک دقیقہ ایک حلقہ دار پھیلاؤ یا چھلا بنا دیتا ہے، اور جوں جوں نمو بڑھتا جاتا ہے یہ چھلا دم کے ریشتک پر سے گزر کر نیچے کے طرف چلا جاتا ہے، یہانتک کہ وہ اوس مقام پر پہونچ جاتا ہے جہاں یہ (رشتک) خلیہ مایہ سے باہر خارج ہوتا ہے۔ یہاں وہ بالآخر اسپرمیٹوزوآن کے جسم یا درمیانی حصہ کی حد بنا دیتا ہے۔ آرکوپلازم (archoplasm) (ملاحظہ ہو صفحہ 8) اسپرمیٹوزوآن کا سر بنانے میں ممد ہوتا ہے اور اوسکا ایک حصہ (the idiozome of Meves) ایک ابتدائی درجہ میں باقیماندہ آرکوپلازم سے علٰحدہ ہو کر نواتہ کی چوٹی کی طرف آجاتا ہے۔ اس حصہ کے

اندر خالیے (Vacuoles) پیدا ہوجاتے ہیں (تصویر 553, b,c,d-)، اور یہ سب مجتمع ہوکر ایک صاف غیر لون پذیر گلوبچہ بنا دیتے ہیں، جو نواۃ کے اوپر چپٹا ہوکر (تصویر- 553, e) اسپرمیٹوزوآن کے سر پر کی ٹوپی (head-cap) بنجاتا ہے جب نمو آگے بڑھتا ہے تو یہ سر کے باقیماندہ حصہ سے غیر متمیز ہوجا سکتا ہے۔ درمیانی حصہ کا مرغولی رشتہ اسپرمیٹڈ میں کے خیط ریزوں (mitochondria) سے نمو پاتا ہے (ملاحظہ ہو تصویر- 5 صفحہ 7) ہر اسپرمیٹڈ کے تخزمایہ کا ایک حصہ، جسمیں کروماتین کے چند ذرات (تخمی ذرات = seminal granules) مشمول ہوتے ہیں اسپرمیٹوزوآ کے کامل طور پر پختہ ہونیسے پہلے، جدا ہوکر پاش پاش ہوجاتا ہے (تصویر- 552,s's'-)۔

چند اسپرمیٹوسائٹس میں نامکمل انقسام واقع ہوتا ہے، اور اس سے جو اسپرمیٹڈز پیدا ہوتے ہیں وہ بڑے (عفریتی اسپرمیٹڈز) ہوتے ہیں اور اونمیں یا تو ایک بڑا نواۃ مشمول ہوتا ہے یا دو یا زائد نوات جو بالآخر باہم مخلوط ہوکر اسپرمیٹوزوآن کا سر بنا دیتے ہیں۔ ان صورتونمیں اجسام مرکزی (centrosomes) کی ایک متناظر تعداد دیکھی جاتی ہے، اور انمیں سے ہر جسم مرکزی سے ایک دُمی رشتہ تک (tail-filament) نمو پا سکتا ہے۔

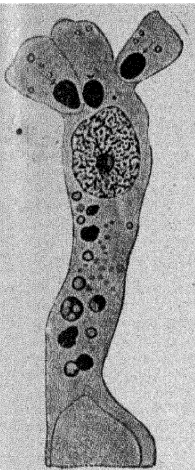

IG. 555.—A CELL OF SERTOLI WITH WHICH THE SPERMATIDS (THREE OF WHICH ARE SHOWN) ARE BEGINNING TO BE CONNECTED: HUMAN. (Bramman.)

he cell contains globules staining with osmic acid; similar but smaller globules are also seen in the spermatids. The "ring" formed around the tail-filament by one of the particles of the centrosome (see text) is shown in each of these spermatids close to the "head."

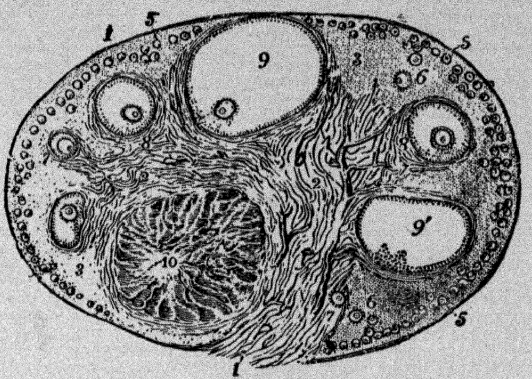


FIG. 556.—SECTION OF THE OVARY OF THE CAT. Magnified 9 diameters. (Schron.)

1, outer covering and free border of the ovary; 1′, attached border; 2, the central ovarian stroma showing a fibrous and vascular structure; 3, peripheral stroma; 4, blood vessels; 5, Graafian follicles in their earliest stages lying near the surface; 6, 7, 8, more advanced follicles which are embedded more deeply in the stroma; 9, an almost mature follicle containing the ovum in its deepest part; 9′, a follicle from which the ovum has fallen out in preparing the section; 10, corpus luteum.

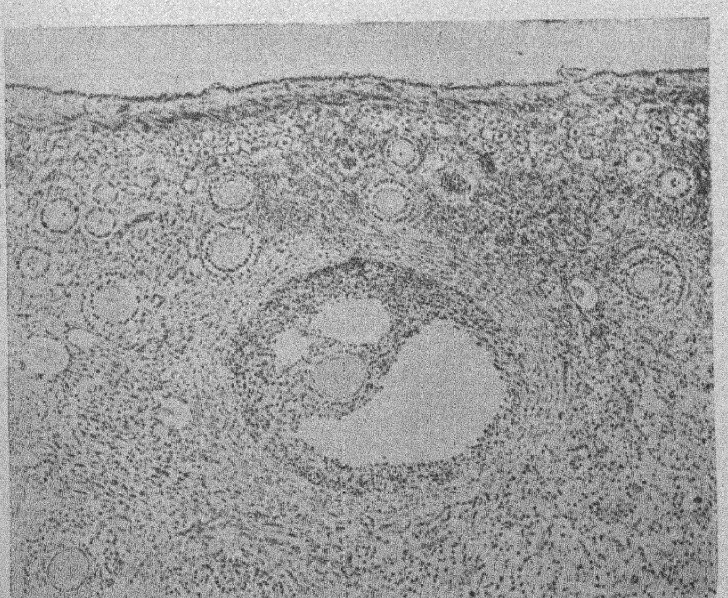

FIG. 557.—SECTION OF OVARY OF RABBIT. Photograph. Magnified 60 diameters.

One large Graafian follicle and a number of smaller follicles are seen, the smallest forming a layer near the surface. Notice the tunica albuginea covering the surface; itself covered by columnar epithelium.

# اڑتیسواں سبق

## نسوانی اعضائے تناسل

(GENERATIVE ORGANS IN THE FEMALE)

۱۔ ایک (الف) غیر حاملہ اور (ب) ایک حاملہ مرگوش یا بلی کے مبیض (Ovary) کی تراشیں۔ اگر حاملہ جانور ہے تو مبیض کا بیشتر حصہ کارپورا لوٹیا (corpora lutea) سے پُر ہوگا۔ تراشوں کا مطالعہ ادنیٰ طاقت سے کرو، اور چھوٹی اور بڑی گرافی جرابات (Graffian follicles) کو دیکھو، جنہیں سے ہر ایک میں ایک بیضہ (ovum) ملفوف ہے اور جو ہیکل (stroma) کے اندر گھسے پڑے ہوئے ہیں۔ کارپورا لوٹیا کو بھی دیکھو۔ مختلف حسامت کے گرافی جرابات کی پیمائش کرو۔ پھر اعلیٰ طاقت کے نیچے باحتیاط ایک یا دو جرابات کا معہ اونچے مایے کے نقشہ کھینچو۔

۲۔ بھیڑ کی تازہ مبیض کو لیکر ایک سوئی یا اشتر کی نوک سے گرافی جرابات میں سے ایک سب سے زیادہ بڑی اور سب سے زیادہ ابھری ہوئی جراب کو چھیدو۔ مبیض کو ایک شریحہ سے ذرا ہی اوپر لگا ہوا رکھنا چاہیئے تاکہ جراب کو چھیدنے پر اوسکا سیال مافیہ چھلک کر شیشہ پر آجائے۔ سائل جرابی (liquor folliculi) کے ایک قطرہ کا امتحان ادنیٰ طاقت سے کرکے خارج شدہ بیضہ کو تلاش کرو، جو جرابی خلیوں (follicular cells) سے گھرا ہوا ہوگا جب یہ ملجائے تو قطرہ کے اندر ایک موٹا بال رکھکر شیشہ محافظ سے ڈھانک دو اور اعلیٰ طاقت سے معائنہ کرو۔

۳۔ اُنبوبہ فلوپی (Fallopian tube) کی عرضی تراش۔ ادنیٰ

طاقت کے نیچے ایک تراش کا نقشہ کھینچو۔

۴۔ بلی یا خرگوش کے رحم ذوقرنین (bicorned uterus) کے ایک قرن پر سے لی ہوئی عرضی تراش۔ اسکے عضلی اور مخاطی طبقات کی دیوار کو علی الترتیب دیکھو۔ اوس (ہدبی) اسطوانی مرحلہ کو دیکھو جو اس عضو کا استر بناتا اور غشائے مخاطی کے غدد کے اندر پھیل رہا ہے۔ اونی طاقت کے نیچے ایک تراش کے ایک حصہ کا نقشہ کھینچو۔

۵۔ انسانی رحم کی تراشیں، (الف) جسم رحم کی (ب) سروکس (cervix) یعنے عنق رحم کی۔

۶۔ پلیسینٹا (placenta) یعنے مشیمہ کی تراش، الکحلی ایوسین اور ہیماٹوکسیلین میں سے رنگی ہوئی۔ وریدی فضاؤں کو، جنکے اندر مادری خون بھرا ہوا ہے، اور فضاؤں کے اندر جنینی خلات (fœtal villi) کو دیکھو۔

۷۔ وجائنا (vagina) یعنے مہبل کی تراش۔ اوس طبقاتی مرحلہ کو دیکھو جو مہبل کا استر بناتا ہے اور جو آس یوٹیرائی (os uteri) یعنے فم رحم کے باہر نکلے ہوئے حصہ پر مسلسل ہوجاتا ہے۔ اگر تراش سامنے کی دیوار میں سے ہوکر لی جائے تو اوسمیں یوریتھرا یعنے مجرئ البول بھی مشمول ہوجائیگا۔

---

# بیض

## (The Ovary)

بیض ایک چھوٹا ٹھوس عضو ہے، جو بیشتر لیفی بافت کے ایک (stroma) سے بنتا ہے، جسمیں بہت سے تکلہ نما خلیئے ہوتے ہیں، جو انسانی بیض میں طور پر زیادہ ہوتے ہیں (تصویر-559)۔ اوس مقام پر جہاں وہ براڈ لیگا مینٹ (broad ligament) کے ساتھ ارتباط حاصل کرتا ہے، وہ چند سادہ عضلی ریشے بھی مشمول رکھتا اور یہاں اوسمیں کثیر التعداد بڑے بڑے عروق دموی پہونچتے ہیں۔ چھوٹے استوانی

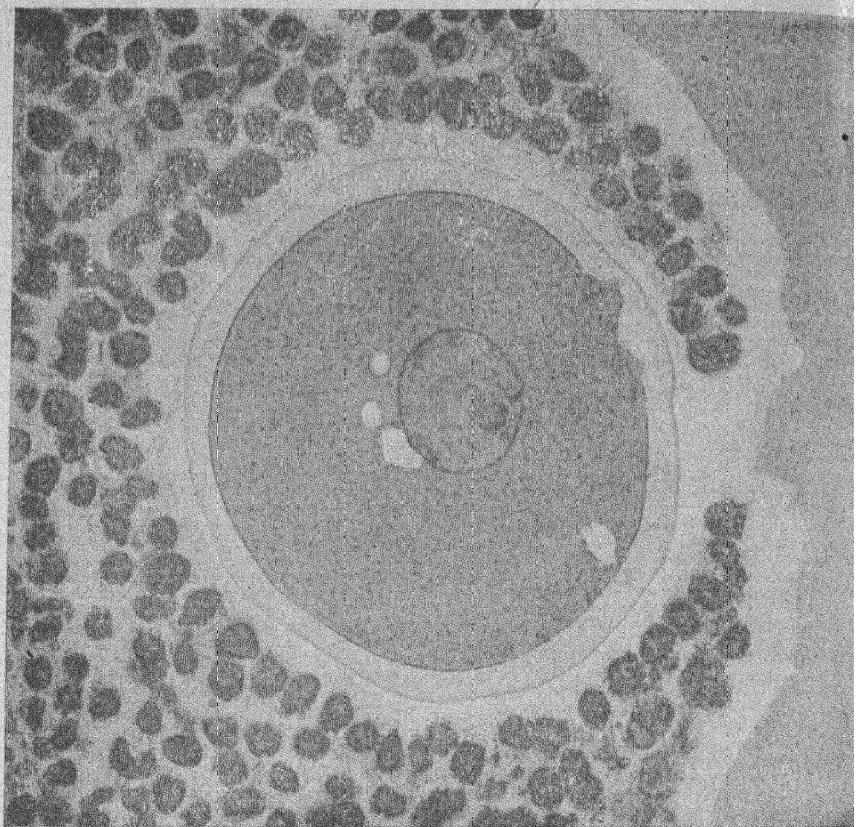

FIG. 558.—PHOTOGRAPH OF A SECTION THROUGH A MATURE HUMAN OVUM SURROUNDED BY THE CELLS OF THE DISCUS PROLIGERUS. Magnified 600 diameters. (From A. Thomson, *Journal of Anatomy*, vol. liii.)

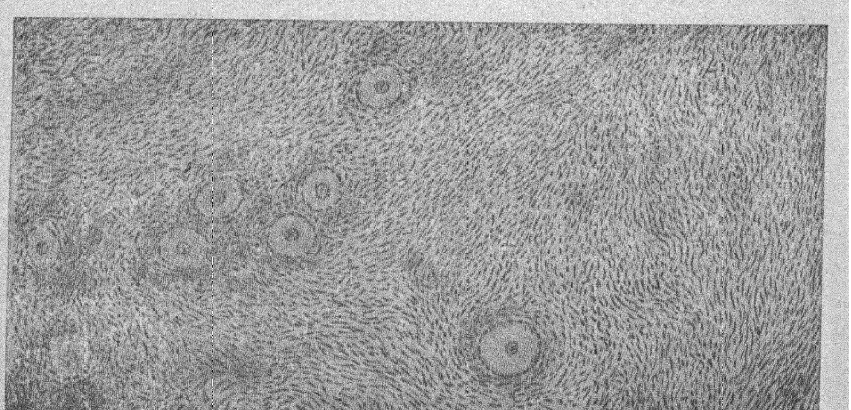

FIG. 559.—SECTION OF PART OF HUMAN OVARY SHOWING SMALL GRAAFIAN FOLLICLES EMBEDDED IN A FIBRO CELLULAR STROMA. (Sellheim.)

...(Germinial epithelium) بنتی سرحلمہ) کی ایک تہ اوسکو ڈھانکتی ہے، اور ممکن ہے
...خلیوں کے درمیان جابجا چند نسبتہً بڑے کرہ آسا خلیے نظر آئیں، جنکے نوات بڑے اور
...ہوتے ہیں۔ کم عمر موضوع میں سرحلمہ کبھی کبھی ماتحت ہیکل کے اندر غوطہ زن ہو جاتا ہے
...ویر- 562)

سارے ہیکل میں منتشر مختلف جسامتوں کے جویصلات (Vescicles) ہوتے ہیں
...سے صغیر ترین سطح عضو کے قریب، اور نسبتہً بڑے جویصلات ہیکل کے اندر زیادہ گہرائی
...ہوتے ہیں، اگرچہ جب وہ جسامت میں بڑھتے ہیں تو سطح کی طرف ہی پھیلتے ہیں (تصویر
...5)

405 یہی جویصلات گرافی جرابات (Graafian follicles) ہیں۔ ہر گرافی جراب
...سیلی دیوار (theca folliculi) رکھتی ہے، جو ہیکل سے اخذ شدہ ایک تہ سے بنتی ہے،
...میں ایک مخصوص اندرونی تہ ہوتی ہے جسمیں بڑے خلیے مشمول ہوتے ہیں۔ یہ دونوں
...ات نہایت عروقی ہوتے ہیں۔ ہر جراب میں ایک بیضہ (Ovum) اور سرحلمہ
(epithelium) ہوتا ہے۔ صغیر ترین جراب کے اندر کا بیضہ چھوٹا ہوتا ہے اور جراب کا
...رحلمہ خلیوں کی ایک واحد تہ سے بنتا ہے، جو بیضہ کے بالمقابل چپٹے ہو سکتے ہیں (تصاویر
559, 562)۔ نسبتہً کسیقدر بڑی جرابوں میں، سرحلمی خلیے دو تہوں میں ہوتے ہیں، اور انکی
...کل استوانی ہوتی ہے (تصویر- 561,E) اور بھی زیادہ بڑی جرابوں میں ان دو تہوں
...ہر تہ خلیوں کے کئی طبقات سے بنتی ہے اور تہوں کے درمیان ایک مقام پر سیال کا
...جماع شروع ہو جاتا ہے۔ ان دو تہوں میں سے وہ ایک تہ جو کہفۂ جراب کا استر بناتی ہے
407 ...غشائے ذراتی (membrana granulosa) کے نام سے موسوم ہے، اور خلیات کا
...تو وہ جو بیضہ کو نسبتہً بالکل قریب سے گھیرے رہتا ہے کیومیولس یا ڈسکس پرالی جیرس
(cumulus or discus proligerus) کے نام سے مشہور ہے (تصویر- 557

سب سے بڑی جراب میں سیال کی مقدار اتنی زیادہ ہوتی ہے کہ وہ بتدریج
...زیادہ بڑی اور زیادہ تنیدہ ہو جاتی ہے۔ بالآخر وہ بیض کی سطح تک پہونچکر وہاں سے باہر
...کی طرف ابھر آتی ہے۔ نتیجہ یہہ ہوتا ہے کہ یہاں وہ پھوٹ پڑتی ہے اور سائل جرالی
...معہ اسکے مشمولہ بیضہ کے آزاد ہو جاتا ہے۔ یقین کیا جاتا ہے کہ یہہ واقعہ ایام حیض کے

دوران میں کسی وقت پیش آتا ہے۔

بعض گرافی جرابیں شق نہیں ہوتیں، بلکہ کسی درجۂ پختگی تک پہونچنے کے بعد مسخ تہقری (retrograde metamorphosis) کا ایک عمل واقع ہوکر ہو جاتی ہیں۔

ابتداءً گرافی جرابوں کا سیّال، غشائے زرّاقی کے ایک حصہ اور ڈسکس پرالی جیرس کے اون خلیوں کے درمیان جو بیضہ کو بالکل گھیرے ہوئے ہیں ایک یا زائد مقامات پر جمع ہو جاتا ہے، اور بتدریج پھیلکر جراب کے سرحلی مادہ کے ان دو حصوں کو علٰحدہ علٰحدہ کر دیتا ہے، لیکن اسطرح پر کہ یہ دونوں ایکدوسرے سے باہم جڑے ہوئے رہ جاتے ہیں یہ سیال (the primary liquor folliculi of Robinson) رابنس کا ابتدائی سائل جرابی) ابتداءً ایک قسم کے نخزنائی جال میں ملفوف ہوتا ہے، جو خلیوں سے ماخوذ ہے۔ رابنس نے فیریٹ[1] میں) بتلا دیا ہے کہ تخم ریزی (insemination) کے بعد ایک کسیقدر مختلف اور نسبتہً زیادہ سیّال نوعیت کے سائل کی ایک دوسری تکوین ڈسکس پرالی جیرس کے خلیوں کے درمیان ہو جاتی ہے، اور پھر یہ بھی اپنی باری سے بتدریج مقدار میں بڑھتی اور جراب کے گرد پھیل جاتی ہے، لیکن پہلے سائل کے اجتماع کے ساتھ مخلوط نہیں ہوتی، گو یہ دونوں سائل قریب سے ایکدوسرے کو چھو رہے ہوں۔ واقعی امر یہ ہے کہ ابتدائی سائل جرابی کے گرد ایک پتلی جھلّی محیط ہوتی ہے، جو ان دونوں کو ایک دوسرے سے جدا کرتی ہے۔ جب ثانوی سائل جرابی (secondary liquor folliculi) مجتمع ہوتا ہے تو وہ اپنے آگے آگے اس جھلّی کو ہٹاتا جاتا اور ابتدائی سائل اور جرابی سرحلہ کے درمیان اندر گھستا جاتا ہے، یہانتک کہ وہ جراب کے سطحی حصہ تک پہونچ جاتا ہے جہاں بالآخر انشقاق واقع ہو جاتا ہے۔ پھر ابتدائی اور ثانوی سائل جرابی معہ بیضہ اور ڈسکس پرالی جیرس کے سب کے سب خارج ہو جاتے ہیں، اور جراب کا

---

[1] فیریٹ (ferret) نیولے کی قسم کا ایک جانور ہوتا ہے۔

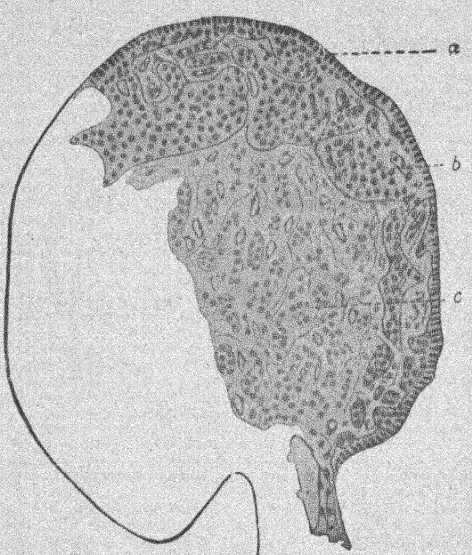


FIG. 560.–OVARY OF 28-DAY RABBIT, SHOWING THICKENED GERMINAL EPITHELIUM GROWING INTO STROMA. (Felix and Buhler.)

*a*, germinal epithelium; *b*, a thickened downgrowth from this epithelium; *c*, stroma of ovary.

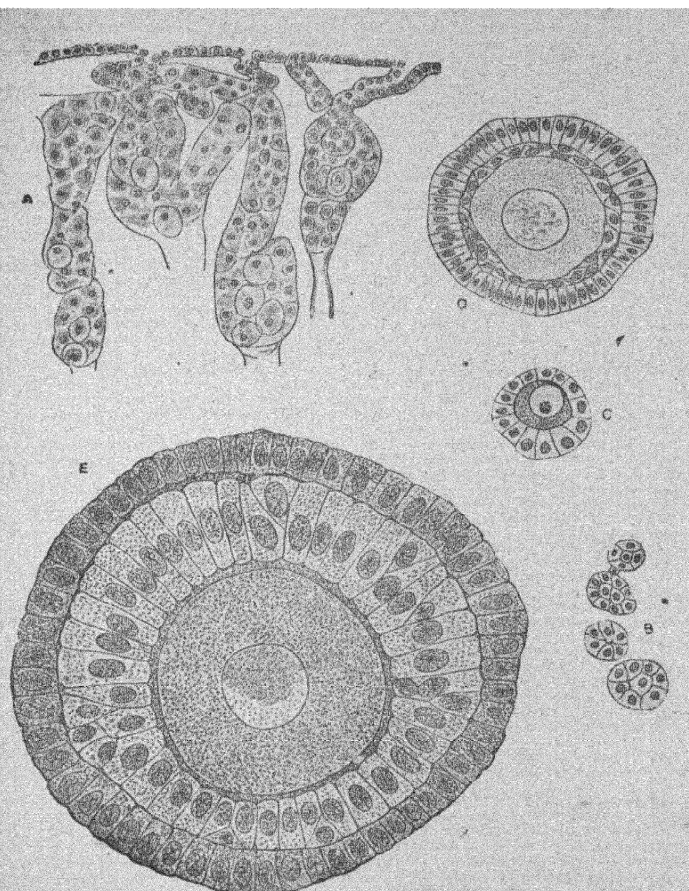


FIG. 561.—FIGURES SHOWING VARIOUS STAGES IN THE DEVELOPMENT OF THE GRAAFIAN FOLLICLES OF THE RABBIT.

*A*, from ovary of young rabbit, showing "egg-tubes" of Pfluger growing in from germinal epithelium; some of the tubes contain primitive ova; *B*, primitive Graafian follicles formed from the breaking up of an egg-tube; *C*, a young Graafian follicle, with a single layer of follicle-epithelium; *D*, a somewhat older follicle, with the second layer forming within the first; *E*, a more advanced follicle, showing two complete layers of columnar epithelium surrounding the ovum within the follicle.

حالی کہفہ ایک زیادہ چکٹ (tenacious) سیال لیے رابنسن کے ثلاثی سائل
جرابی (tertiary liquor folliculi of Robinson) سے بھر جاتا ہے
اور یہ اوسکے تنگ ہوتے جانے والے سوراخ کو مسدود کرنیمیں ممد ہوتا ہے۔ پھر
جرابی سرحلمہ جو پیچھے رہ جاتا ہے (فیریٹ کے اندر) نمو پاکر کارپس لوٹیم بنالیتا
ہے لیکن بعض جانوروں میں جراب کے سارے مافیہ انشقاق کے بعد
خارج ہو جاتے ہیں اور کارپس لوٹیم بکلہ جراب کی پوشش (theca) سے
ماخوذ شدہ خلیوں سے بنتا ہے (ملاحظہ ہو صفحہ 411)

بیضی بیضے (Ovarian ova) یا اوسائٹس (oocytes) بڑے بڑے
ہوتے ہیں، جنکا قطر تقریباً ۲ء۰ ملی میٹر ($\frac{1}{125}$ انچ) ہوتا ہے۔ ہر بیضہ، جبکہ وہ
408 ر پر بنجاتا ہے (تصویر-558)، جیسا کہ سب سے بڑی گرافی جراب میں ہوتا ہے،
ی شفاف جھلی (زونا پیلیوسیڈا = zona pellucida، یا زونا ریڈیئٹا
(zona rodi) سے گھرا ہوا ہوتا ہے۔ اسکے اندر بیضہ خلیہ کا نخزمایہ (vitellus
or ) ہوتا ہے، جو شحمی اور پروٹینی ذرات سے پُر ہوتا ہے۔ وائی ٹیلس میں، عموماً
باہر، ایک بڑا صاف گول نوات (جرمنل ویسیکل = germinal vescicle) ہوتا
میں تقریباً ہمیشہ ایک نہایت واضح نویہ (جرمنل اسباٹ = germmal spot) اور کبھی ایک سے
ہوتا ہے۔

409 تکوین بیضہ (oogenesis) بیضے اور گرافی جرابوں کا سرحلمہ، دونوں مضغہ کے
حلمہ (germinal epithelium) سے پیدا ہوتے ہیں۔ یہ ابتداءً ایک سادہ تہہ
ہے جو ہیکل کو ڈھانکتی ہے، لیکن بعد میں موٹی اور متعدد ہو جاتی ہے۔ کچھ عرصہ بعد
خلیوں کی گول ڈوریاں (egg. tubes of Pfluger) (تصویر = 560، تصویر-
56) ہیکل کے اندر، اندر کی طرف بڑھتی ہیں، اور ساتھ ہی یہ بھی باہر کی طرف موٹے
کے اندر بڑھتا ہے۔ ہیکل کی دربالیدگیوں کے باعث ڈوریاں جلد ٹوٹ کر سرحلمی خلیوں
ر آشیانے بنجاتی ہیں (تصویر-561 B) جنمیں کا ہر ایک گرافی جراب کا
مقام سمجھا جا سکتا ہے۔ ان خلیوں میں سے بعض بڑے ہو کر ابتدائی بیضے بنا دیتے ہیں
ہر آشیانے میں ایسا بڑا خلیہ ایک ہوتا ہے، اور باقیماندہ خلیے جراب کا سرحلمہ بنا دیتے

ہیں (تصویر۔ 561, C) معلوم ہوتا ہے کہ بیضہ کا نخزمایہ ڈسکس پرالی جیرس کے
باریک زائدوں سے جڑا ہوا رہتا ہے، جو زونا پیلیوسیڈا کے اندر کے مسامات م
ہیں، لیکن دوسری طرف جرابات کے سرحلمی خلیے خود بھی نخزمائی پلون کے ذریعہ باہم جڑے
ہوتے ہیں، جسکا نتیجہ یہ ہوتا ہے کہ یہ سب ملکر ایک قسم کا مجموعۂ خلیات بنا دیتے ہ

کنگری (Kingery) کی رائے ہے کہ جرابات کی نئی تکوین نئی سرحلمہ
سے تناسلی نضج (sexual maturity) کے وقت تک چوہوں میں واقع ہوسکتی
ہے۔ رابن سن کا بیان ہے کہ فیریٹ میں بیض کی حیات فعلی کے دوران میں نئی جرابات
بنتی ہیں۔

بیض کے ہیکل میں توصیلی بافت کے تکلہ نما خلیوں اور سادہ عضلی ریشوں
کے علاوہ، جسکا بیان پہلے ہوچکا ہے، متعدد سرحلمہ نما رخنکی خلیّ (Interstitial
cells) موجود ہوتے ہیں ان میں سے بعض بنتی سرحلمہ سے اخذ ہوتے ہیں
(Lane Claypon) اور دوسرے کارپورا لوٹیا کے خلیوں سے پیدا
ہوتے ہیں۔

(عروق اور اعصاب) بیض کے عروق دموبہ بڑے اور کثیر التعداد ہیں۔ چھوٹے عروق
بکثرت گرانی جرابوں کی دیواروں میں پھیلتے ہیں، اور اونپر ایک گنجان جال
بنالیتے ہیں۔ بیض میں بہت سے عصبی ریشے بھی پہونچتے ہیں لیکن اونکی آخری
منزل مقصود معلوم نہیں ہوئی ہے۔

کارپورا لوٹیا (corpora lutea) یہ زردی مائل کریچے (odules)
جو بیضوں کے اخراج کے بعد جرابات کے اندر سے نمو پذیر ہوجاتے ہیں۔ یہ بڑے بڑے
(luteal cells) کے، جنمیں لیپائڈی گلوبچے مشمول ہوتے ہیں، استوانوں سے بنتے
جنکے ساتھ عروقی لیفی بافت کی درمیانی سہمکیں ہوتی ہیں۔ بیشتر حیوانات میں یہ سہمکیں
بافت کے ایک مرکزی ڈورے کی جانب، جو کریچے کے محور میں مسکن رکھتا ہے، متا
ہوتی ہیں (تصویر۔ 564, B)۔ خلیوں کے استوانی فوق الکلوی کیسہ (rarenal
capsule) کے قشرہ کے خلوی استوانوں سے غیر مشابہ نہیں۔ انسانی موضوع میں
لیپائیڈ کے خلیے چنوٹوں یا شکنوں میں مجتمع ہوتے ہیں، جو خراب کی دیوار سے عموداً مرتب

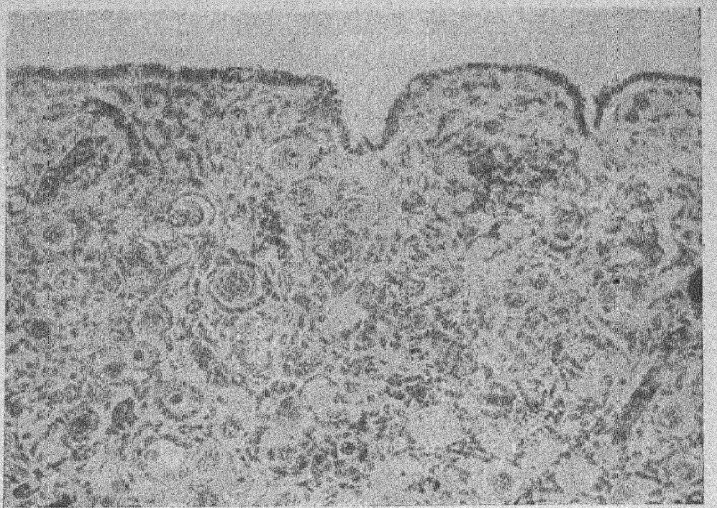

FIG. 562.—SECTION OF OVARY OF HUMAN FŒTUS, SHOWING NUMEROUS PRIMITIVE GRAAFIAN FOLLICLES EMBEDDED IN THE STROMA. Photograph. Magnified 200 diameters.

Each primitive Graafian follicle consists of a primitive ovum surrounded by a single layer of flattened follicular epithelium-cells.



FIG. 563A.—SECTION OF A GRAAFIAN FOLLICLE OF THE RABBIT WHICH HAS RECENTLY RUPTURED. Photograph. Magnified 50 diameters.

The ovum and follicular epithelium have become entirely extruded and the follicle is occupied by a blood-clot.



FIG. 563B.—PART OF THE ABOVE SECTION. Photograph. Magnified 200 diameters.

The figure shows the fibrous wall (theca) of the follicle containing enlarged cells in its thickness. The complete disappearance of the follicular epithelium is obvious. The cavity of the follicle is occupied by a coagulum of blood, the network of fibrin-filaments being well displayed.

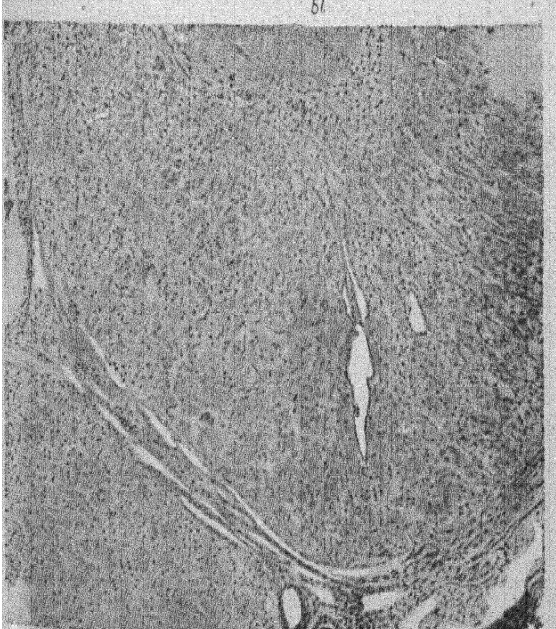

FIG. 564A.—CORPUS LUTEUM OF RABBIT FORMED OF TRABECULÆ OF LARGE LUTEAL CELLS WHICH HAVE DEVELOPED FROM THE CELLS OF THE THECA. Photograph. Magnified 60 diameters.

The remainder of the original blood-clot (*bl*) is still seen near the middle of the corpus luteum. Just below this is a kind of cicatricial fibrous tissue formed by organisation of part of the clot.

ور اوسکی درمیانی فضاؤں میں عروقی توصیلی بافت ہوتی ہے۔ کثیر التعداد عروق شعریہ موجود
ں ما نوعیت رکھتے ہیں، کارپورا لوٹیا کے خلیوں (luteal cells) کے درمیان منتشب
ہیں۔ اغلب ہے کہ موخرالذکر خون کے لئے ایک باطنی افراز پیدا کردیتے ہیں۔

کارپس لوٹیم کا نمو:۔ یہ یقین کرنیکے لئے وجہ موجود ہے کہ کارپورا لوٹیا ذیل کے
قوں میں سے ایک طریقہ پر نمو پذیر ہوسکتے ہیں:۔ (۱) جراب کی دیوار یا پوشش کے
کے خلیوں سے، جو تعداد میں بڑھ کر جراب کے خالی کہف کے اندر، جبکہ اوسکے تمام مافیہ
ج ہوجاتے ہیں، چلے جاتے ہیں۔ (۲) جراب کی غشائے زرّاتی سے، جراب کے اندر سے
حصہ اور ڈسکس پرالی جیرس خارج ہوچکنے کے بعد۔ بعض انواع میں غشائے زراتی کے 411
اور پوشش کے خلیے، دونوں کارپس لوٹیم کے بنانے میں حصہ لے سکتے ہیں۔

۱۔ بعض حیوانات میں، اور یقین کیا جاتا ہے کہ انمیں انسان بھی شامل ہے، کارپس
گرانی جراب کی دیوار یا پوشش سے اخذ ہوتا ہے۔ یہہ اپنے خلیات کی تکثیر و تضخم (hyper
trophy) کے باعث دبیز ہوجاتی ہے (تصاویر۔ A و 563, B and 563) خلیے جراب
ہد کے اندر، جو اوسکی دیوار کے انشقاق کے وقت اپنے مافیہ سے خالی ہوجاتی ہے، بڑھتے
باہم مربوط سہکیں بنا دیتے ہیں (تصاویر۔ 564, A & B) ان خلیوی سہکوں کے درمیان
ے عروقی دیوار سے توصیلی بافت اور عروق دمویہ سہکوں کے ساتھ ساتھ جراب کے مرکز
ف متقارب ہوکر اندر جاتی ہیں، اور مرکز کے مقام پر ایک خون کے تھکے (blood clot)
تک
بقا، جو نقطۂ انشقاق کے مقام پر جراب کی عروق دمویہ سے ماخوذ ہوتا ہے، عرصہ دراز
رہتا ہے۔ بالآخر مرکز ایک قسم کے اسکار ٹشو (scar tissue) یعنے ندبی بافت سے پُر
جاتا ہے، جو مسلسل ہوکر مبیض کی سطح کے اوس نقطہ تک پہونچ سکتی ہے جہاں ابتداً جراب
انشقاق واقع ہوا تھا۔ کبھی جراب میں تھکا نہیں ہوتا اور اوسکا کہف پہلے تو لمف سے پُر
جاتا ہے اور پھر اوسمیں کارپس لوٹیم کے خلیے (luteal cells) پیدا ہوجاتے ہیں۔

۲۔ دوسرے حیوانات میں، جنکی چوہیا (Sobotta) (mouse) اور فیریٹ
(Robinson) ممتاز مثالیں ہیں، کارپس لوٹیم غشائے زراتی کے اون خلیوں کی تکثیر تولید
(proliferation) اور تکبیر (enlargement) سے نمو پذیر ہوجاتا ہے، جو جراب کے
شقاق کے بعد اوسکی دیوار سے مربوط رہ گئے ہیں (تصاویر۔ 565, 566) اس دبیز سرحلہ

کے اندر براب یا پوشش کے زائد سے بڑھ جاتے اور اپنے ساتھ عروق دموید اور غالباً
(theca-cells) کو بھی لئے ہوتے ہیں، جس سے مرحلہ جزواً علٰحدہ ہوکر تراشوں 413
جیسا منظر پیش کرتا ہے، جو ایک مرکزی کہنہ کی طرف متقارب معلوم ہوتی ہیں۔
کا نمو ویسا ہی ہوتا ہے جیسا کہ دوسری صورت میں، یعنے جراب کو پُر کرنے والے خلیے
کارپس لوٹیم کے خلیے بن جاتے ہیں۔ نمو کے ان دو طریقوں کے درمیان نمایاں
لیکن یہ تکلیاتی (morphological) نقطۂ نظر سے غیر متوقع نہیں ہونا چاہئے،
ہیکہ گرانی جراب کا مرحلہ اور پوشش خلیے ہر دو جنینی مبیض کے مبدائی بنتی مرحلہ
کارپس لوٹیم کچھ عرصہ تک قائم رہ کر بتدریج غائب ہوجاتا ہے، اور
آس پاس کے ہیکل میں مخلوط ہوجاتے ہیں۔ انسانی موضوع میں وہ عموماً ساقط
ہے، اور جب وہ پیرنگ ہوجاتا ہے تو اسے کارپس البیکینس (s albicans)
ہیں۔ حمل ٹھہر جانے کی صورت میں کارپورا لوٹیا بڑے ہوکر نسبتہً زیادہ عرصہ
ہیں۔

# فلوپی انبیبیات اور رحم

## (The Fallopian Tubes & Uterus)

**فلوپی انبیبیات** (fallopian tubes) **یا اووی ڈکٹس** (
ایک نہایت عروقی مخاطی جھلی کا استر رکھتی ہیں، جو بدنی مرحلہ سے ڈھکی ہوا
کثیر التعداد طولی شکنیں یا جھریاں رکھتی ہیں، جنکے مابین نشیب ہوتے ہیں (تصویر 414
انبوبہ پر باہر کی طرف سے ایک مصلی غلاف چڑھا ہوا ہوتا ہے، جسکے اندر سادہ
کا ایک پتلا طولی طبقہ ہوتا ہے، جو اسی بافت کے مدور ریشوں کے اوپر مسکن رکھتا
ایک دوسرے سے ممتاز طور پر علٰحدہ نہیں ہیں۔

فلوپی انبوبات مبیض کے قریب ایک کھلے سرے سے شروع ہوتی ہ
حاشئے متعدد زائدوں کی صورتیں پھیل جاتے ہیں، جنکو فمبریئی (fimbriae



FIG. 564B.–A PART OF THE SECTION SHOWN IN THE ABOVE FIGURE. Photograph. Magnified 200 diameters.

The columns of luteal cells and the cicatricial tissue to which they converge are well seen in this figure.

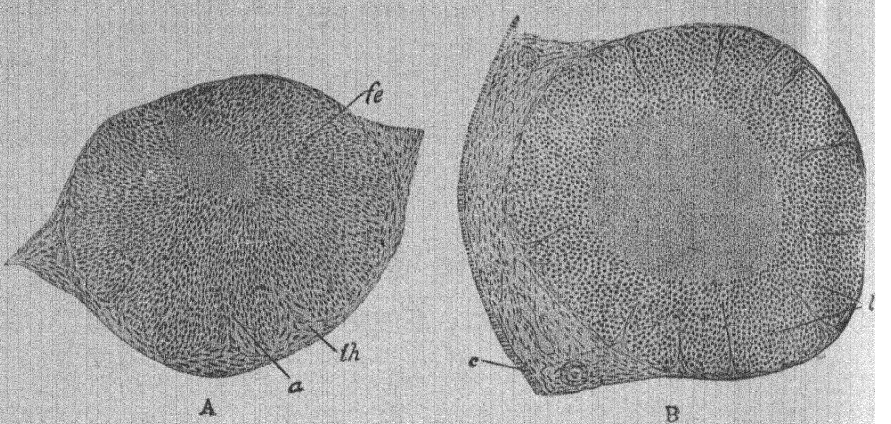


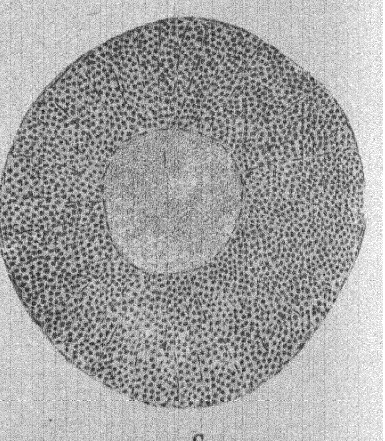


FIG. 565.—THREE STAGES IN THE FORMATION OF THE CORPUS LUTEUM IN THE MOUSE. (Sobotta.)

A. Follicular epithelium hypertrophied (*fe*), and vascular processes (*a*) of the internal theca (*th*) growing into it.

B. The vascular processes are arranged radially and subdivide the epithelium—now converted into a mass of luteal cells—into lobule-like masses (*l*); *e*, epithelium of surface of ovary.

C. The lobule-like masses are more columnar, and the luteal mass almost fills the follicle, leaving, however, a central space occupied by coagulated fluid.

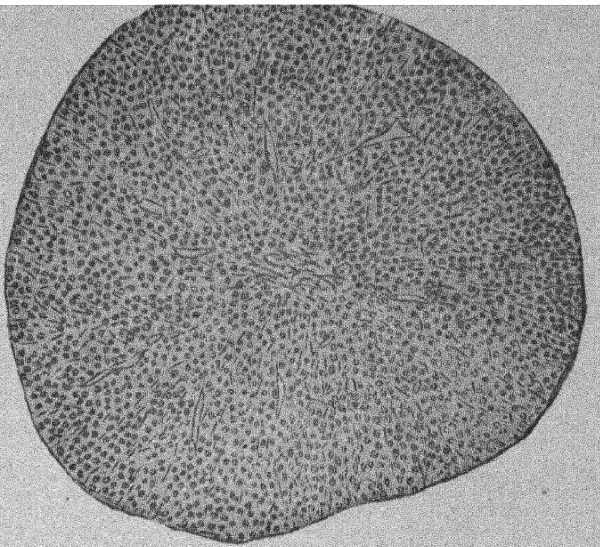

FIG. 566.—MORE ADVANCED STAGE IN THE DEVELOPMENT OF THE CORPUS LUTEUM OF THE MOUSE. (Sobotta.)

The luteal tissue is now highly vascular, and the central cavity is obliterated.

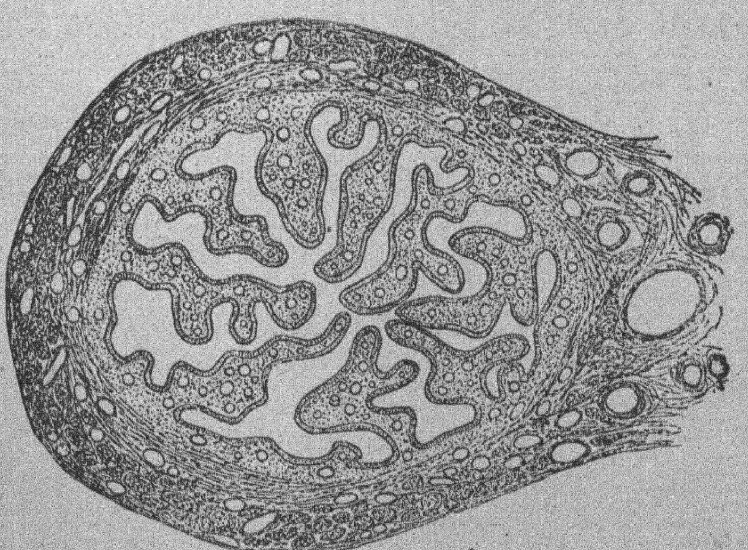

FIG. 567.—SECTION ACROSS THE FALLOPIAN TUBE. (Somewhat diagrammatised.)

ہیں۔ ان جھالروں میں سے ایک دو مبیض کی سطح سے (تصویر۔ 568) میں بتائے ہوئے
یہ سے بلا واسطہ چسپاں ہوتی ہیں۔ ہر فلوپی اُنبوبہ بعیداً رحم میں ختم ہوتا، اور انسانی
نوع میں جسم رحم کے بالائی زاویہ میں وا ہوتا ہے۔ قرنینی رحم (bicorned uterus)
نے والے حیوانات میں ہر فلوپی اُنبوبہ براہ راست اپنے متناظر قرن (cornu) کے اندر مسلسل
جاتا ہے۔

انسانی رحم دو حصوں یعنے جسم اور گردن (عنق = cervix) سے بنتا ہے جسم رحم
ں کی تہوں (تصویر۔ 569) سے بنتا ہے:۔

۱۔ ایک مصلی تہہ جو باریطون سے ماخوذ ہوتی اور جسم کے بیشتر حصہ کو ڈھانکتی ہے
۲۔ ایک عضلی تہہ جو بہت دبیز ہوتی اور سادہ عضلی ریشوں سے بنتی ہے یہ ریشے تین کم و بیش مخلوط طبقات میں مترتب ہوتے
انمیں سے باہر کا طبقہ پتلا ہوتا ہے اور اوسکے ریشے کچھ تو طولی اور کچھ مدور ترتیب کے ہوتے ہیں
اف ازیں، درمیانی طبقہ موٹا ہوتا ہے، اسکے ریشے مختلف سمتوں میں دوڑتے ہیں اور
سکے اندر بڑے عروق دمویہ کے انشعابات مشمول ہوتے ہیں۔ پھر اندرونی تہہ پتلی ہوتی ہے
طولی اور مدور ہر دو قسم کے ریشے رکھتی ہے، جنمیں سے مؤخر الذکر اندر کی طرف بڑھ کر غشائے
طی کے عمیق حصوں میں داخل ہو جاتے ہیں۔ رحمی غدد کے اختتامات عضلی ریشوں کے مابین اور
ن سے مشتمل پھیلتے ہیں۔

۳۔ ایک غشائے مخاطی (تصویر۔ 569, mm) نرم توصیلی بافت سے بنا ہوا
میں کثیر التعداد تکلے نما خلیے موجود ہوتے ہیں۔ اوسمیں ہدبی سرحلمہ کا استر اور لمبے، سادہ
بیبی غدد ہوتے ہیں، جو غشائے مخاطی کے اندر سے ہو کر گزرنے میں ایک خمدار یا پیچیدہ ممر
تیار کرتے ہیں (تصویر۔ 570, gl اور تصویر۔ 571) اونکا سرحلمہ اوس سرحلمہ کے ساتھ
سلسل ہوتا ہے جو غشائے مخاطی کے اندرونی سطح کو ڈھانکتا ہے، اور وہ غدد کے اندر بھی کچھ
صلہ تک ہدبی ہوتا ہے۔ عنق رحم میں غشائے مخاطی پر طولی اور ترچھے حیود (ridges)
نشانات ہوتے ہیں۔ یہاں کے غدد بہ نسبت جسم رحم کے غدد کے چھوٹے لیکن زیادہ پیچیدہ
تے ہیں، اور اونپر مفرز مخاط اُستوانی خلیے استر بناتے ہیں۔ فم رحم (os uteri) کے
س سرحلمہ غیر ہدبی اُستوانی ہو جاتا ہے۔ فم رحم کے حاشیہ پر یہ ایک طبقاتی سرحلمہ میں
تحول ہو جاتا ہے جو ادمہ کے عروقی حلیمات کے اوپر قیام رکھتا ہے۔ غشائے مخاطی نہایت

415

عروقی ہوتی ہے۔ نیز اس میں عروق لمفائیہ کی بڑی تعداد ہوتی ہے۔

اون حیوانات میں جنکا رحم دو قرنوں (cornua) سے بنتا ہے عضلی بافت ترتیب انسان کے رحم میں کی ترتیب سے نسبتہً زیادہ سادہ ہوتی ہے (انسانی رحم ا مضغہ میں دو گونہ تھا اور ایسے دو انبوبات کے متحد ہو جانے سے بنگیا ہے)۔ (تصویر 71 خرگوش کے رحم کے ایک قرن کی ساخت کو ظاہر کرتی ہے، جسمیں پیدار غدد غشائے مخاطی پھیلتے ہوئے دبیز اندرونی ترین عضلی تہہ جو غشائے مخاطی کے عمیق ترین حصہ میں واقع زیر مخاطی طبقہ میں بڑے عروق دمویہ اور حقیقی عضلی پوشش کے دو طبقات خاص عروق باہر کی طرف، یہ سب دکھلائی دیتے ہیں۔

تغیرات جو حیض کے ساتھ ساتھ واقع ہوتے ہیں:۔ ہر زمانہ حیض کے ۹۰۰
میں رحم کی غشائے مخاطی بہت موٹی ہو جاتی ہے اور اوسمیں اجتماع خون نہایت زیاد
ہے۔ بالآخر مطمح کے قریب کی عروق دمویہ پھٹ جاتی ہیں اور جھلی کا سطحی حصہ ریزہ ریزہ
خارج ہو جاتا ہے (تصویر 572)۔ ان تغیرات کے ساتھ ساتھ بہت سا خون خارج
جوف رحم میں اور پھر وہاں سے مہبل میں آجاتا ہے۔ اسکے بعد معمولی طبعی حالات عود کر
ہوتے ہیں اور ٹوٹی ہوئی جھلی از سر نو جلد بننا شروع ہو جاتی ہے۔ لیکن اگر استقرار حمل
ہو جاتا ہے، تو عمل تجدید کا نتیجہ بعض حصوں میں یہ ہوتا ہے کہ وہاں ایک نہایت موٹی
مخاطی پیدا ہو جاتی ہے، جسکے ساتھ پیدار غدد موجود ہوتے ہیں۔ اسکو ڈیسیدوا (cidua)
یعنے غشائے ساقط کہتے ہیں۔ دوران حمل میں عضلی طبقہ میں بھی شدید تضخم (pertrophy)
واقع ہو جاتا ہے۔ یہ تضخم انفرادی عضلی خلیوں کی بالیدگی سے پیدا ہو جاتا ہے۔

حیوانوں میں مستی (heat) کا مظاہرہ رحمی تغیرات کے ساتھ
واقع ہوتا ہے۔ یہ اون تغیرات سے مماثل ہیں جو انسانی موضوع میں دوران
حیض میں رونما ہوتے ہیں۔ اس حالت کے ساتھ ساتھ ہونے والے تمام سلسلہ
تبدلات کو (جسمیں وہ تغیرات شامل ہیں جو ایامی رحمی سیلان خون سے پہلے
تمہیداً اور اسکے ساتھ ساتھ، اور اسکے بعد واقع ہوتے ہیں)، دوریہ مستی
(Oestrous cycle) کہتے ہیں۔

مشیمہ (placenta) کی ساخت۔ جب ثمر پذیر بیضہ رحم میں



FIG. 568.—SECTION OF OVARY OF GUINEA-PIG AT THE PLACE OF ATTACHMENT OF THE FIMBRIATED END OF THE FALLOPIAN TUBE. Photograph. Magnified 200 diameters.

Notice the ciliated epithelium covering the fimbriæ continued into the much smaller non-ciliated cells of the ovarian surface. Observe also the numerous and large blood-vessels of the fimbriæ.

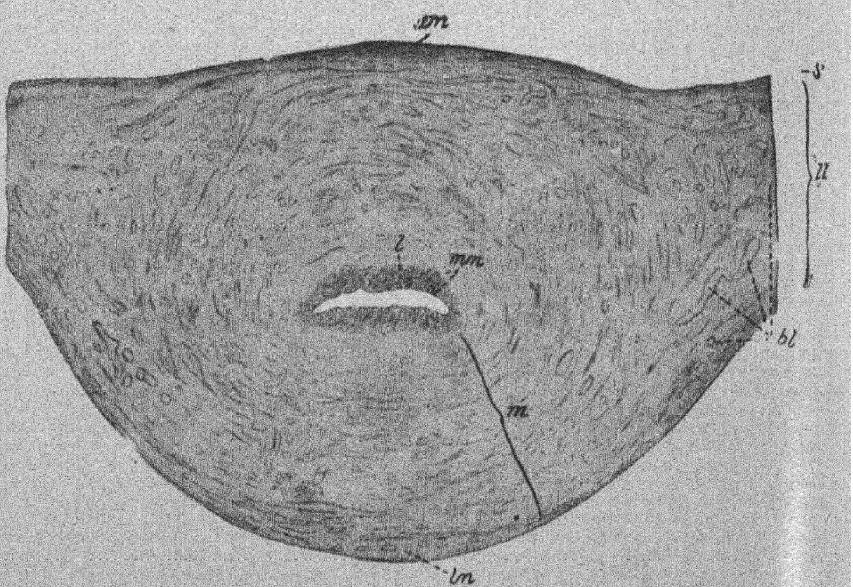


FIG. 569.—SECTION OF HUMAN UTERUS. (Sobotta.) Twice the natural size.

*s*, serous layer; *lm*, longitudinal muscular fibres; *m*, circular muscle; *mm*, mucous membrane; *l*, cavity of uterus; *ll*, ligamentum latum; *bl*, blood-vessels.

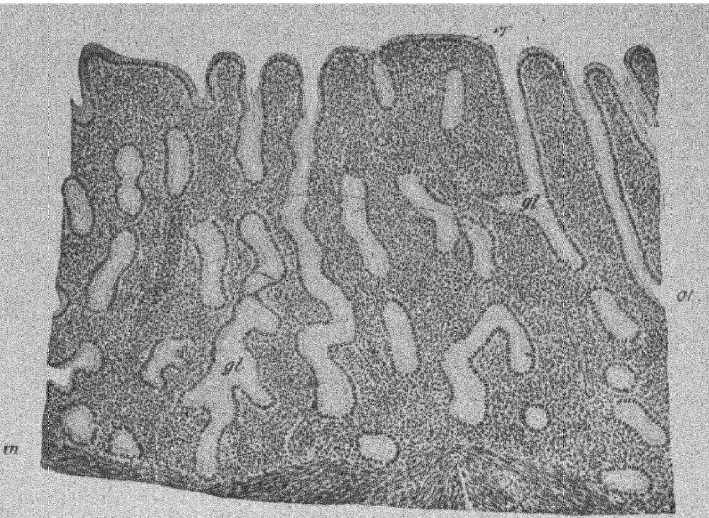


FIG. 570.—SECTION OF THE UTERINE MUCOUS MEMBRANE. (Sobotta.) Magnified 150 diameters.

*ep*, epithelium of cavity; *gl*, glands; *m*, part of muscular wall.

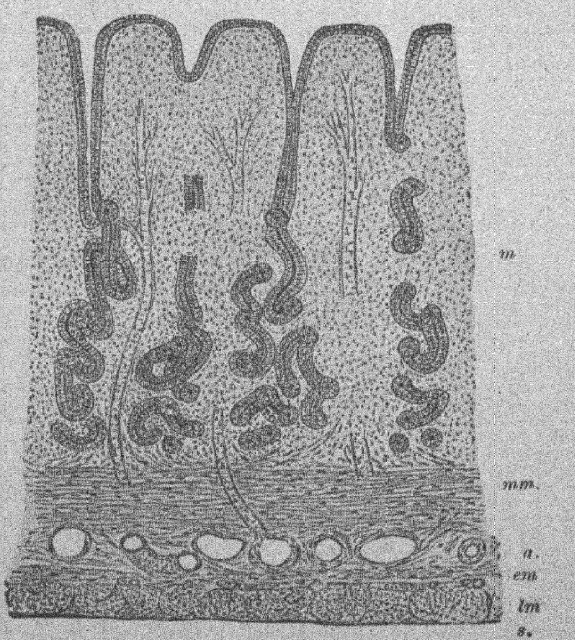


FIG. 571.—SECTION OF A CORNU OF THE RABBIT'S UTERUS.

*s*, serous layer; *l.m.*, longitudinal muscular fibres; *c.m.*, circular muscular fibres of the muscular coat; *a*, areolar tissue with large blood-vessels; *m.m.*, muscularis mucosæ; *m*, mucous membrane.

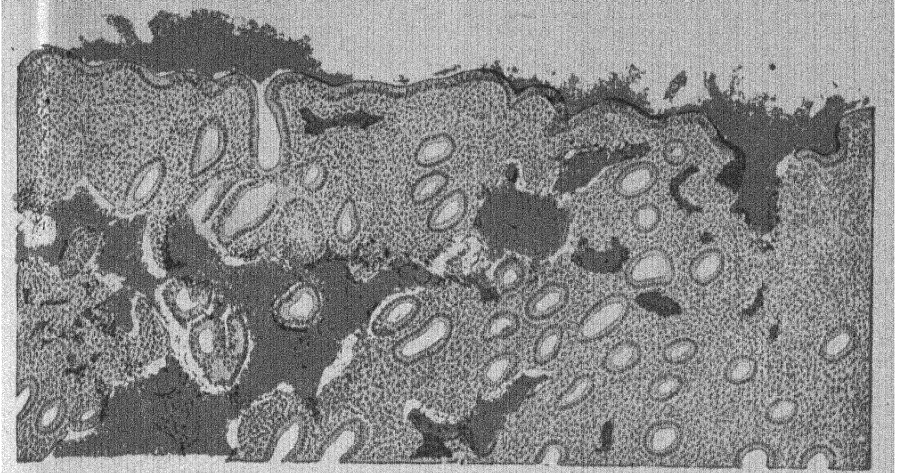

FIG. 572.—SECTION OF MUCOUS MEMBRANE OF HUMAN UTERUS DURING MENSTRUATION, SHOWING MASSES OF BLOOD ESCAPED FROM RUPTURED CAPILLARIES INTO THE INTERGLANDULAR TISSUE; AT ONE PLACE (▣) THE BLOOD HAS BROKEN THROUGH THE SURFACE EPITHELIUM. (Sellheim.)

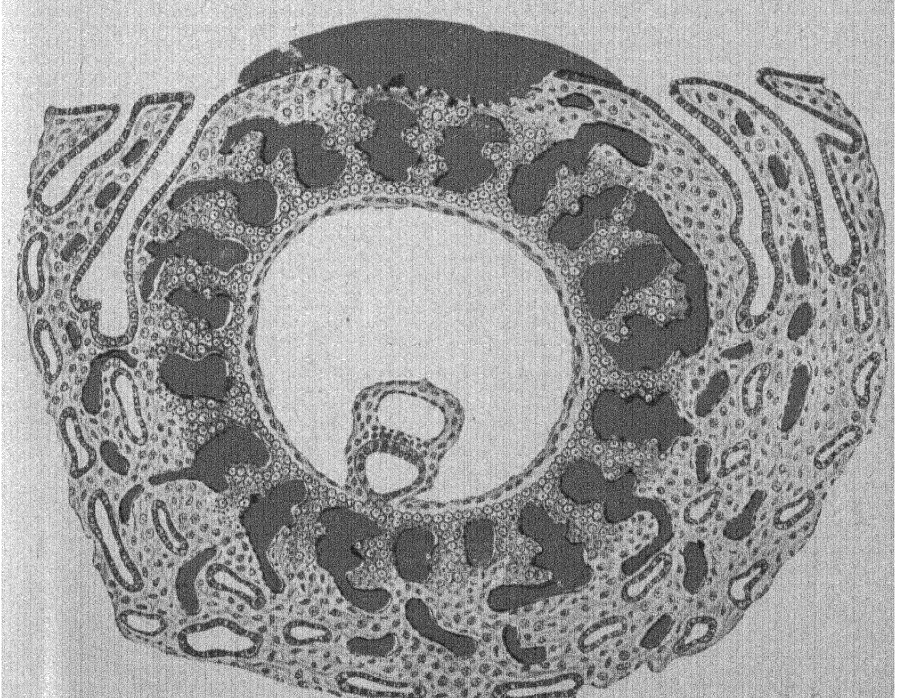

FIG. 573.—DIAGRAM TO ILLUSTRATE THE EMBEDDING OF THE OVUM IN THE DECIDUA AND THE FIRST FORMATION OF THE FŒTAL VILLI IN THE FORM OF A SYNCYTIAL TROPHOBLAST (DERIVED FROM THE OUTER LAYER OF THE OVUM) WHICH IS INVADING SINUS-LIKE BLOOD-SPACES IN THE DECIDUA. (T. H. Bryce.)

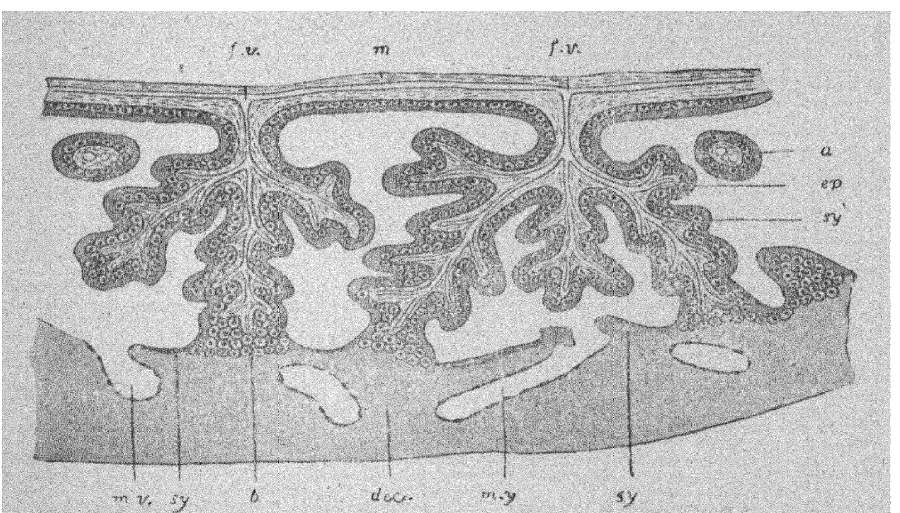


FIG 574.—DIAGRAM OF A FURTHER STAGE IN THE FORMATION OF THE PLACENTA, SHOWING THE FŒTAL VILLI WITHIN THE BLOOD-SPACES OF THE PLACENTA AND PARTLY ATTACHED TO THE DECIDUAL WALL. (T. H. Bryce.)

The villi are now occupied by a core of vascular mesoderm. They are covered by a syncytium (continued over the decidua), within which is a layer of epithelium - cells ; *f. v.*, fœtal vessels ; *m.v.*, maternal vessels ; *m*, mesoderm of chorion ; *a*, a villus cut across ; *b*, attachment of a villus ; *sy*, syncytial covering to villi continued at *sy'* on to decidua ; *ep*, epithelial layer under syncytium.

پہونچتا ہے تو وہ رحم کی دبیز مخاطی جھلی (decidua) یعنے غشائے ساقط میں مفروش ہوجاتا ہے، جسکے ساتھ وہ بذریعہ اپنے بیرونی طبقے یا سلی (chorion) کے چسپاں ہوجاتا ہے، جسکے زائدے غشائے ساقط میں داخل ہوجاتے ہیں۔ سلی اور اوس کے زائدے ایک دبیز مجموعۂ خلیات سے، جسکو ٹروفوبلاسٹ (trophoblast) کہتے ہیں، ڈھکے ہوئے ہوتے ہیں۔ یہ رحمی غشائے مخاطی کو چھیدتا ہوا اوسکے اندر اپنا راستہ بنالیتا اور خمل نما انشعابی زائدے (سلوی خملات chorionic villi) نکالتا جاتا ہے۔ جو غشائے ساقط کے نرے عروقی جوفوں میں داخل ہوکر وہاں شریانی مادری خون سے تر ہوجاتے ہیں (تصویر۔ 573) اسی درمیان میں عروق رمویہ کو لیجانے والی بافت جنین کے میان ادمہ (mesoderm) سے سلوی خملات کے اندر بڑھ جاتی اور اونمیں امبیلیکل آرٹریز (umbilical arteries) کی راہ سے جنینی خون لاتی ہے۔ کچھ عرصہ بعد خملات پر چڑھا ہوا ابتدائی سرحلمہ پتلا پڑجاتا ہے اور حمل کی ساخت کو، جسمیں جنینی عروق شعریہ موجود ہوتی ہیں، خلوی مجموعہ کی صرف ایک پتلی سی تہ جوفوں میں کے مادری خون سے جدا کرتی ہے بعض خملات جوفوں کے اندر آزادانہ معلق رہ جاتے ہیں اور کچھ اونکی دیواروں سے یا اون لیفی ماصلات اور سہمکوں (trabeculae) سے چسپاں ہوجاتے ہیں، جو جوفوں کے اندر عرضاً پھیلتے یا جزواً اونکو چھوٹے چھوٹے خانوں میں منقسم کردیتے ہیں (تصویر 574) مادری خون غشائے ساقط (ڈیسیڈوآ) کے جوفوں میں چھوٹی چھوٹی لولبی شریانوں سے پہونچتا اور متناظر وریدوں کی راہ سے باہر جاتا ہے۔

420

خارج شدہ مشیمہ یا آنول کی ایک عرضی تراش سے ظاہر ہوتا ہے کہ وہ جنینی جانب پر سلی (chorion) سے محدود اور ہموار انفس (amnion) سے ڈھکی ہوئی ہے، اور مادری جانب پر غشائے ساقط (ڈیسیڈوآ) کے پتلے اور کسیقدر ناہموار جدا شدہ حصہ سے، کیونکہ مشیمہ کے رحم سے جدا ہوتے وقت غشائے ساقط کے جرم میں بھی انفصال واقع ہوچکا ہے ان دو سرحدوں کے درمیان ایک اسفنجی تودہ ہوتا ہے، جو تراشوں کے خوردبینی امتحانوں میں (تصویر۔ 575) ایک مسلسل دموی فضاء سے بنا ہوا نظر آتا ہے، جسمیں کثیر التعداد جنینی خملات اور

مختلف دبارت کی یعنی سہکیں مختلف سمتوں میں کٹی ہوئی دکھلائی دیتی ہیں۔
ہر خمل (تصویر۔ 576) ایک فالودہ نما توصیلی بافت سے بنا ہوا اور سرحلہ کی ایک خلوی مجموعہ کی تہ سے ڈھکا ہوا ہوتا ہے۔ نسبتہً بڑے خملات کے اندر شریانچیں (arterioles) اور ابتدائی وریدچیں (venules) دکھلائی دیتی ہیں، اور بعض میں عروق شعریہ بھی۔ چھوٹے خملات میں صرف عروق شعریہ۔ بعض خملات ایسے بھی دیکھے گئے ہیں جنمیں ایک فائبرینی تغیر (fibrinous change) جاری وساری نظر آتا ہے (تصویر۔ 575)

# بظر، مہبل، اور مجریٰ البول

422

## (The Clitoris, Vagina & Urethra)

**بظر** (clitoris) ساخت میں قضیب سے مشابہ ہے، اور مثیر انتصابی (erectile) یا کہنکی (cavernous) بافت سے بنتا ہے، اور یہ ایسے ساختوں میں مترتب ہوتی ہے، کارپورا کورنوزا (corpora covernosa) اور کارپس سپنجیوزم (corpus spongiosum) سے عمومی طور پر متناظر، لیکن نسبتہً بہت کم نمو یافتہ ہوتی ہیں۔ نیز دہانۂ مہبلی (vaginal orifice) کے ہر جانب انتصابی بافت کا ایک ایک بصیوی تودہ موجود ہوتا ہے علاوہ از ضفیری شکل کی (plexiform) وریدوں کا ایک درمیانی اجتماع ہوتا ہے جسکی وریدیں ان دو تودوں کو کارپس اسپنجیوزم سے ملحق کر دیتی ہیں۔ عضو مردانہ کی طرح، بظر کے اندر مجریٰ البول نہیں گزرتا۔

**مہبل** (vagina) میں ایک مخاطی جھلی کا استر ہوتا ہے، جسمیں ایک تحتانی طبقہ سرحلہ (epithelium) ہوتا ہے (تصویر۔ 577, a) جسمیں چوڑے حلیمی ارتفاعات (papillary elevations) ہوتے ہیں۔ سرحلہ سے باہر کی جانب ادمہ (corium) ہے (b)، جو نہایت عروقی کثیف توصیلی بافت سے بنتا ہے۔ مخاطی جھلی میں غدد نہیں ہوتے ادمہ سے باہر کی جانب ایک نہایت واضح عضلی طبقہ (muscular coat) (c)، سادہ عضلہ سے بنا ہوا ہوتا ہے، جسکے ریشے خاصکر طولی سمت میں ہوتے ہیں۔ یہ ریشے رحمی ریشوں

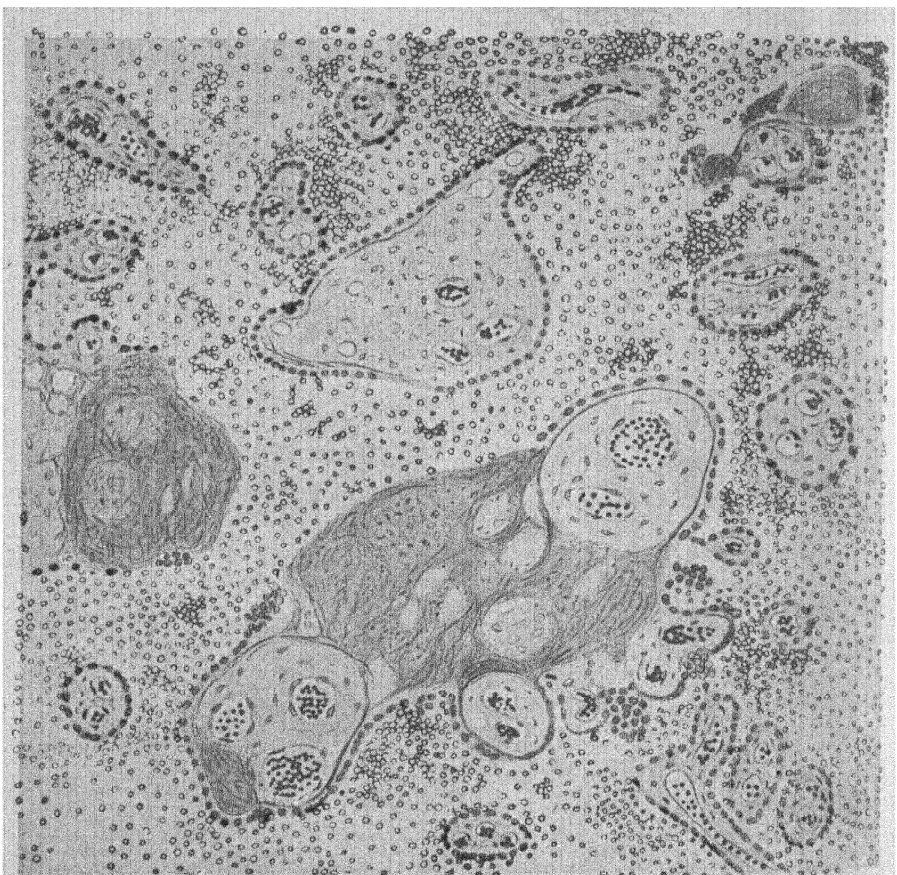

FIG. 575.—SECTION OF A PLACENTA AT FULL TIME. (T. H. Bryce.) From a preparation by J. H. Teacher.

One or two of the villi show a fibrinous change. For the sake of distinction the fœtal blood-corpuscles are represented as solid dots, the maternal as circles.

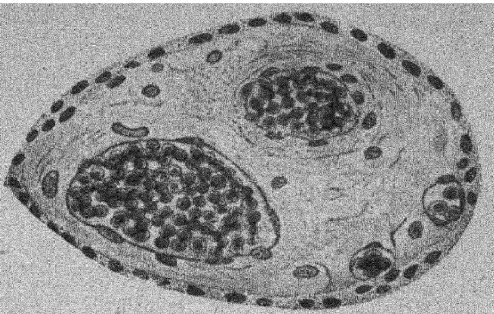

FIG. 576.—SECTION OF A VILLUS FROM A PLACENTA AT THE SEVENTH MONTH. Highly magnified. (T. H. Bryce.)

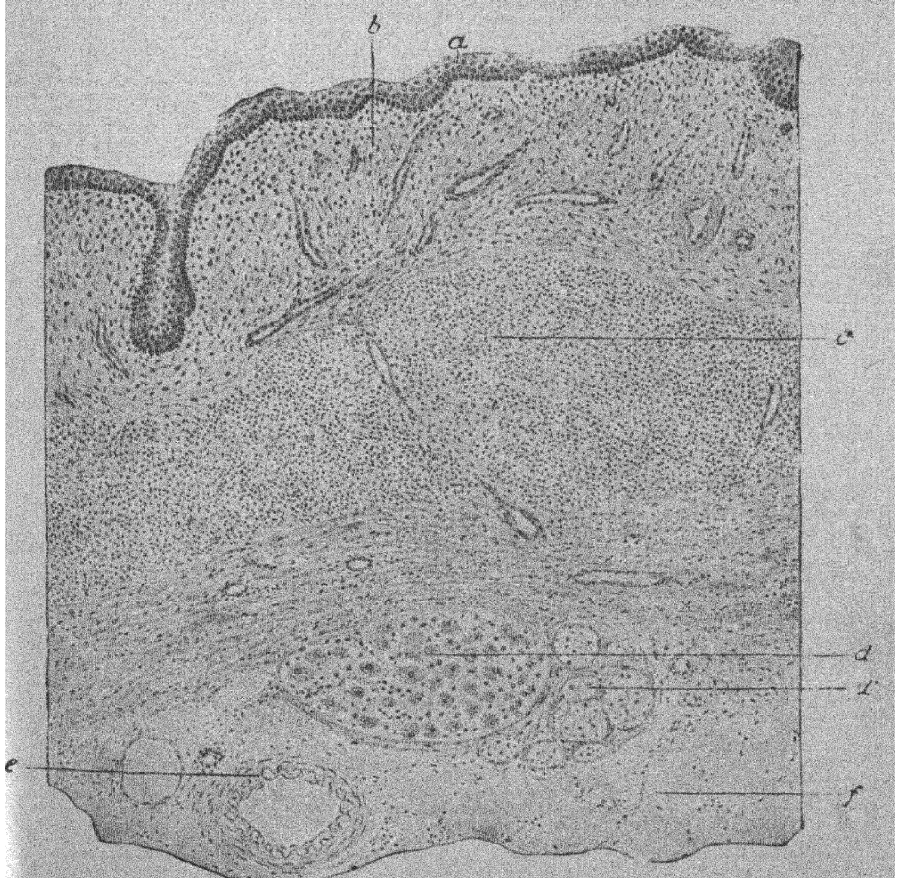


FIG. 577.—SECTION OF VAGINA OF MONKEY. (Marshall.)

*a*, stratified epithelium; *b*, corium of mucous membrane; *c*, muscular layer; the fibres cut across; *d*, a small ganglion; *d'*, nerve-bundles; *e*, a small artery; *f*, fat-cells.

سے مسلسل ہو کر آتے ہیں۔ عضلی طبقہ سے باہر ایک لیفی طبقہ (fibrous layer) ہوتا ہے۔

بارتولینی غدد (Bartolin's glands)، جو ذکور کے غددِ کاؤپر (Cowper's glands) سے متناظر ہوتے ہیں، مہبل کے ہر جانب اوسکے بالائی سرے کے قریب قیام رکھتے ہیں۔ انکی قناتیں مہبلی دہانہ کے بالکل پہلو میں ہی کھلتی ہیں۔ غددِ بارتولینی مرکب عنقودی قسم کے ہوتے ہیں، انکے جوفیزے مخاطی ہوتے ہیں، اور انمیں صاف اُستوانی خلیے استر بناتے ہیں۔

**مجریٰ البول** (urethra) اُناث میں مثانہ سے مہبل کی سامنے کی دیوار سے متوازیاً دوڑتا، اور اوسی کی لیفی تہ کے ساتھ جزواً مخلوط ہو جاتا ہے۔ جیسا کہ جنسِ ذکور میں ہوتا ہے، اُناث کے مجریٰ البول کی دیوار بھی تین طبقوں، یعنے مخاطی، زیر مخاطی، اور عضلی سے بنتی ہے۔ غشائے مخاطی پر ساری دور طبقاتی سرحلمہ کا استر ہوتا ہے، باستثنائے مثانہ کے بالکل قریب کے جہاں سرحلمہ برزخی ہوتا ہے۔ زیر مخاطی طبقہ میں کہفکی بافت ہوتی ہے۔ یا کم از کم وریدوں کا ایک گنجان ضفیرہ ہوتا ہے۔ عضلی طبقہ میں سادہ عضلے کی دو تہیں ہوتی ہیں، ایک اندرونی طولی، اور دوسری بیرونی مدور۔ اوسمیں چند طولی مخطط ریشے بھی ہوتے ہیں جو بیشتر اس انبوبہ کے سامنے کے رُخ پر محدود ہوتے ہیں۔

کثیر التعداد چھوٹے چھوٹے عنبی غدد (acinous glands) غشائے مخاطی کے اوپر وا ہوتے ہیں۔ یہ ذکور کے پراسٹیٹ والے غدد سے مشابہ ہوتے ہیں۔

423

# اُنچالیسواں سبق

## مرکزی عصبی نظام

(THE CENTRAL NERVOUS SYSTEM)

## نُخاع

(THE SPINAL CORD)

۱۔ نخاع کی تراشیں، عُنقی (cervical)، ظہری (dorsal) اور قطنی (lumbar) خطوں سے۔ اگر انسانی نخاع کافی تازہ حالت میں دستیاب نہ ہو سکے تو کتے بلی، خرگوش، یا بندر کی نخاع کام میں لائی جا سکتی ہے۔ جسم سے نکالنے کے بعد اوسے فوراً فارمال (۱۰ فیصدی محلول) کی ایک مُنبے مرتبان (jar) میں لٹکا کر سخت کر لینا چاہیئے۔ پھر ایک دو روز بعد اوسے الکحل میں منتقل کر لیں۔ تراشیں پیرافین یا سیلائیڈین (celloidin) کے طریقہ سے تیار کر لینا چاہیئے۔ چھوٹی نخاعوں کے لئے پہلا طریقہ زیادہ مرجّح ہے۔ تراشوں کو نِسل (Nissl) کے طریقہ پر ٹولوئیڈین بلیو (toluidin blue) سے رنگ لیں، جو عصبی نلیوں کو نمایاں کر دیتا ہے، نیز عصبی ریشوں کے محور استوانوں کی تلوین کرتا ہے۔ اگر ویگرٹ پال (Weigert-Pal) کے طریقہ سے، جو عصبی ریشوں کے مائیلینی غلافوں کو رنگ آلود کر دیتا ہے، رنگنا منظور ہے، تو نخاع کے ٹکڑوں کو باٹکر ومیٹ آف پوٹاسیم کے ۲ فیصدی طاقت

کے محلول کی ایک بڑی مقدار میں تقریباً ایک ماہ تک چھوڑ رکھنا چاہئے جسکے بعد وہ ایک انجمادی (freezing) خورد تراش کے ذریعہ تراشے جاتے ہیں۔ (تلوین کے ان طریقوں کی تفصیلات کے لئے ملاحظہ ہو ضمیمہ)۔ عصبی خلیوں اور محور استوانوں کی تلوین کے لئے کارمینٹ آف ایمونیا (carminate of ammonia) یا تھیونین (Thionin) بھی استعمال کیا جا سکتا ہے۔

نخاع کے مختلف خطوں میں رمادی اور سفید مادہ کی نسبتی وسعت مقابلتہً دیکھو۔

ادنیٰ طاقت کے نیچے ہر حصہ سے ایک تراش کا نقشہ کھینچو۔ نیز سفید مادہ کے ایک چھوٹے حصہ دو تین عصبی خلیوں اور مرکزی قنال کا معہ استری سرحلمہ اور آس پاس کے عصبی سریش (neuroglia) کے اعلیٰ طاقت کے نیچے نقشہ کھینچو۔

بطنی استوانوں (Ventral columns) جانبی استوانوں (lateral columns) اور ظہری استوانوں (dorsal columns) کے اندر کے بعض خلیوں کا قطر ناپ لو۔

۲۔ نخاع کے ابتدائی نمو کا مطالعہ چوزہ کے مضغہ میں مختلف مدارج پر کیا جائے۔

# نخاع کی عام ساخت

نخاع مرکز میں رمادی مادے (grey matter) سے اور بیرونی جانب [illegible] سے بنتی ہے۔ وہ تین جھلیوں سے محصور ہے جن کے نام علی الترتیب [illegible] (pia mater) عنکبوتیہ (arachnoid) اور ام غلیظ (dura mater) ہیں (تصویر-578)۔ پایا میٹر ہر جگہ نخاع کی سطح سے قریب لگی ہوئی ہے [illegible] کے ذریعہ سے عروق دمویہ نخاع کو پہونچتے ہیں۔ پایا میٹر کے بعد اور ایک وسیع

جگہ جس کو فضائے زیر عنکبوتیہ (subarachnoid space) کہتے ہیں، درمیان میں چھوڑ کر ارکنائڈ ہے جو ایک غیر عروقی جھلی ہے۔ بعض حصوں میں ارکنائڈ ڈیورا میٹر سے قریب ہوتی ہے اور بعض میں اس سے بذریعہ ایک سیال بھری ہوئی فضا کے جس کو فضائے زیر غلیظیہ (subdural space) کہتے ہیں جدا ہوتی ہے۔ ان فضاؤں میں کے اور ان سے متناظر دماغ کے آس پاس کی فضاؤں میں کے سیال کو دماغی نخاعی سیال (cerebro-spinal fluid) کہتے ہیں۔

ارکنائڈ ایک غیر عروقی فضائی ساخت ہے، جو غشائے معلی سے ایک عام مشابہت رکھتی ہے لیکن بناوٹ میں نسبتہً زیادہ نازک ہوتی ہے۔ ڈیورا میٹر جو فقری قنال (Vertebral canal) میں بالکل قریب سے استر بناتی ہے ایک مضبوط ریشہ دار جھلی ہے۔ یہ جھلیاں باہر نکلنے والے نخاعی اعصاب (spinal nerves) کے غلافوں کے ساتھ جو توصیلی بافت سے بنے ہوئے ہیں، مسلسل ہیں۔

424 بطنی (مقدم) اور ظہری (مؤخر) سطحوں کے وسط میں پایا میٹر نخاع کے جرم کے اندر بطنی اور ظہری وسطانی شگافوں (ventral and dorsal median fissures) میں غوطہ زن ہو کر اس کو تقریباً پورے طور سے دو جانبی نصف حصوں میں تقسیم کرتا ہے۔ لیکن یہ دونوں ایک ایک خاکستری پل سے جو سامنے کی طرف سے عرضاً عبور کرتے ہوئے سفید ریشوں (white commissure) سے، اور پشت کی جانب سے رمادی مادہ (grey commissure) سے بنتا ہے، باہم جڑے ہوئے ہوتے ہیں۔ گرے کمیشر کے بیچ میں ایک باریک قنال ہوتی ہے جس میں ہڈلی سیم جملہ کا استر ہوتا ہے (central canal = قنال مرکزی)۔

نخاع کے ہر جانبی نصف میں رمادی مادہ کا ایک ہلال ہوتا ہے جو گرے کمیشر کے ذریعہ مقابل جانب کے متناظر ہلال سے ملحق ہوتا ہے۔ ہلال کے دو قرنوں (horns) میں سے پشت کی طرف کا قرن نسبتہً پتلا ہوتا ہے اور سطح نخاع کے قریب آجاتا ہے۔ اوس کے قریب ہی ظہری اعصاب (dorsal nerves) کی جڑوں کے بنڈل نخاع میں داخل ہوتے ہیں۔ بطنی اعصاب (Veutralnerves) کی جڑوں کے بنڈل

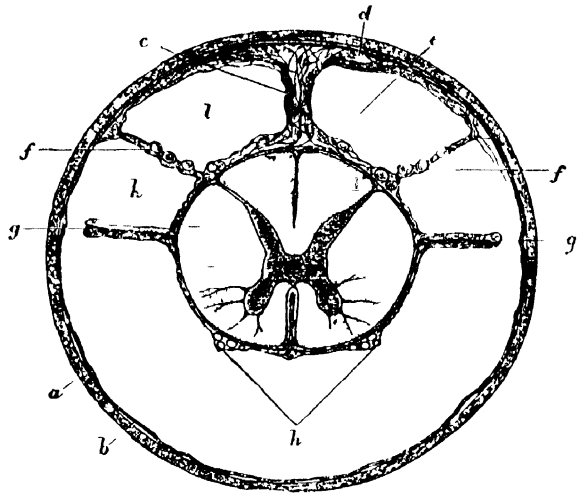


FIG. 578.—SECTION OF THE SPINAL CORD WITH ITS MEMBRANES. (Key and Retzius.)

*a* dura mater. *b* arachnoid. *c* septum of arachnoid. *d e* trabeculæ of arachnoid. *g* ligamentum denticulatum. *f* bundles of dorsal root. *h* bundles of ventral root. *l l* subarachnoid space.

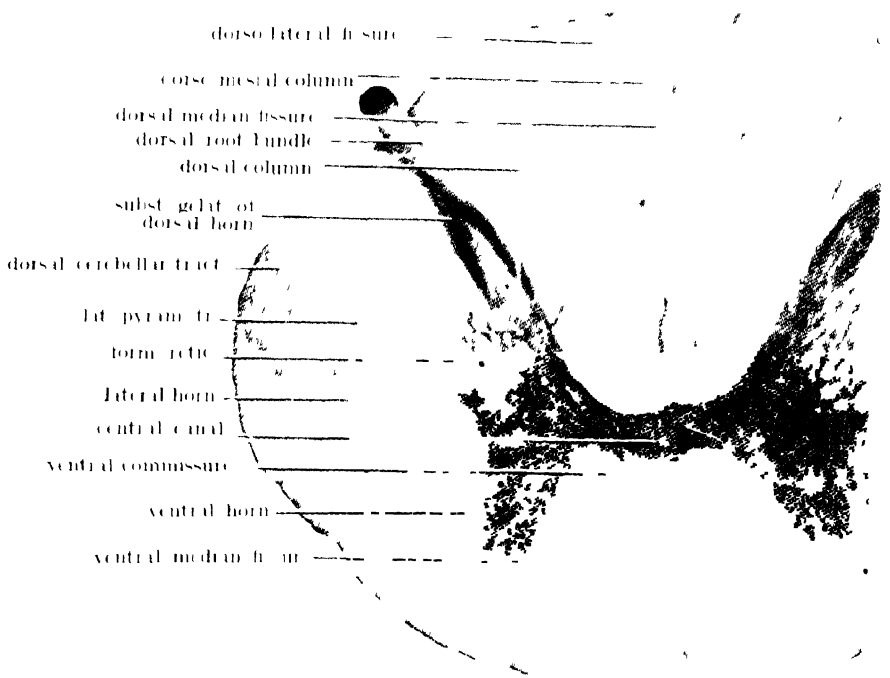


FIG. 579.—SECTION OF HUMAN SPINAL CORD FROM UPPER CERVICAL REGION. Photograph. Magnified about 8 diameters.

اِ قرنوں میں سے باہر نکلتے ہیں۔

انگبرٹ (Ingbert) کی رائے ہے کہ تقریباً تیرہ لاکھ عصبی ریشے ظہری جڑوں کے ذریعہ نخاع میں داخل ہوتے ہیں، اور اس کی تقریباً ایک تہائی تعداد بطنی جڑوں کے ذریعہ اوس سے خارج ہوتی ہے۔

ظہری جڑوں کے ریشے نخاعی معقود (spinal ganglia) کے خلیوں سے، جو نخاع کے باہر قیام رکھتے ہیں، اخذ ہوتے ہیں، اور بطنی جڑوں کے ریشے رمادی مادّے کے اندر کے خلیوں سے، خاص کر ظہری قرن کے خلیوں سے، نیز اون خلیوں سے جو رمادی مادّے کے وسطی اور ظہری حصّوں کے نیز (حاصکر صدری حصّہ میں) مابینی جانبی (intermedio lateral) خلوی اُستوانے (cell-column) یعنے جانبی قرن (lateral horn) کے خلیوں سے۔ غالباً موخر الذکر ظہری جڑوں کے خود آئین (شارکی) ریشے مہیا کر دیتے ہیں۔ لیکن بطنی قرن کے خلیے وہ ریشے مہیا کرتے ہیں جو اختیاری عضلات (voluntary muscles) میں پھیلتے ہیں۔

**سفید مادّہ** (WHITE MATTER)۔ نخاع کے ہر حصّہ کا سفید مادّہ ظہری قرن کے قریب آجانے سے دو غیر مساوی استوانوں، یعنے بطنی جانبی اُستوانہ (ventro-Lateral colum) اور ظہری اُستوانہ (dorsal column) میں پھر تقسیم ہو جاتا ہے۔ ان کی بطنی جانبی اُستوانہ کے بطنی اور جانبی حصّوں کے درمیان ایک امتیازی تفریق کی جاتی ہے اگرچہ ان دونوں کے درمیان کوئی خطِ فاصل موجود نہیں۔ نخاع کے بالائی حصّہ میں ظہری دراز توسیلی بافت کے ایک فاصل کے ذریعہ دو حصّوں یعنے ظہری وسطی اُستوانہ (dorso-mesial column or funiculas gracilis) اور ظہری جانبی استوانہ (dorso-lateral column or funiculas cuneatus) میں پھر تقسیم ہو جاتا ہے۔

سفید مادّہ طولاً گزرنے والے اُب پوش عصبی ریشوں سے بنتا ہے، ٹولوئڈین بلیو (toluidin blue) سے رنگی ہوئی تراشوں میں سفید مدوّر رقبوں کی صورت میں نظر آتے ہیں۔ ان میں وسط کے قریب ایک رنگا ہوا نقطہ ہوتا ہے، جو محور استوانہ ہے (تصویر 580)

لیکن ویگرٹ پال (Welgert-Pal) کے طریقہ سے رنگی ہوئی تراشوں میں مدور ریشے سیاہ حلقوں کی صورت میں نظر آتے ہیں جنکا مرکز صاف ہوتا ہے۔ عصبی ریشے مختلف حصوں 425
میں مختلف جسامت کے ہوتے ہیں۔ مجموعی طور پر نخاع کی سطح کے قریب والے ریشے اُن ریشوں سے بڑے ہوتے ہیں جو مادی مادہ سے قریب ترین ہیں لیکن ظہری قرن کی نوک کے مقابل میں ایک بنڈل نہایت چھوٹے ریشوں کا بھی ہوتا ہے۔

لُب پوش ریشوں کو عصبی سریش (neuroglia) سہارا دیتا ہے جو سریشی خلیوں اور ریشوں سے بنتا ہے۔ (تصاویر 245- 248 to) عصبی سریش نخاع کی سطح پر پایا میٹر کے 426
نیچے نسبتہً زیادہ مقدار میں مجتمع ہوتا ہے (انسانی نخاع میں خاصکر ظہری جڑوں کے مدخل کے پاس تصویر 580) اور مادی مادہ کے اندر پھیل جاتا ہے اور اُس میں ظہری قرن کی نوک پر جرم جیلاٹینی (substantia gelatinosa) میں اور مرکزی قنال کے اس پاس خاص طور پر کثرت کے ساتھ ہوتا ہے۔

مادی مادہ (Grev matter) میں عصبی سریش کے علاوہ عصبی ریشوں کا شبکہ اور اون عصبی خلیوں کے شجریوں (dendrons) کے شاخسار ہوتے ہیں جو اوس میں مفروش ہیں۔

نخاع کی مرکزی قنال میں استوائی ہدبی سرحلہ کا اسر ہوتا ہے (ependyma) (یا بالائی لباس) جس کے گرد کچھ مقدار عصبی سریش کی ہوتی ہے (تصاویر 581, 582,-588 —) یہ خلیے جانوروں کی نخاع میں اور بچہ میں بہترین نظر آتے ہیں۔ بالغ انسان میں اکثر ان کا تکاثر (Proliferation) ہوتا ہے اور ان میں اہداب باقی نہیں رہتے۔ ابتدائی مضغہ 427
میں اون کے جمے ہوئے سرے نخاع کی ساری دبازت میں پھیل کر پایا میٹر تک پہونچ جاتے ہیں۔ یہ حالت بیفقرادنیٰ درجہ کے فقری حیوانات میں مستقل ہوتی ہے۔

نخاع کے عروق دموی یہ۔ مادی مادہ کی دموی رسد بیشتر اُن انتصابی شریانکوں کے سلسلہ سے ماخوذ ہے جو وسطانی دفع قیام رکھنے والی وینٹرل اسپائنل آرٹری (Ventral spinal artery) سے نکلکر بطنی وسطی شکاف کے اندر سے گذرتی اور اس کی تہ میں ہر ایک دو دو شاخوں میں منقسم ہوتی ہیں

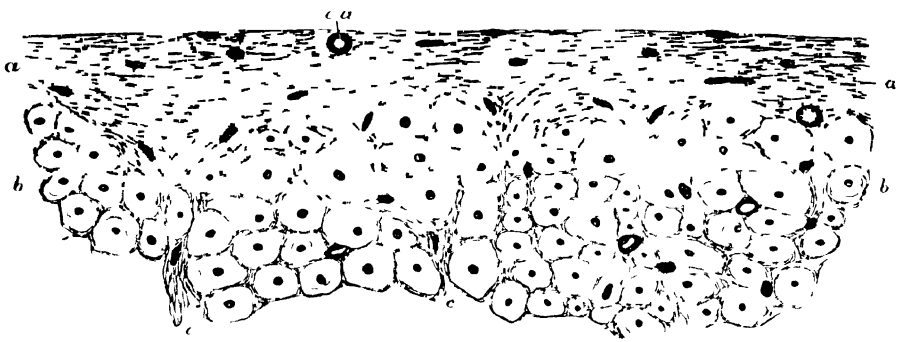




FIG. SECTION OF THE CANAL OF THE SPINAL CORD AND OF THE SURROUNDING CENTRAL NEUROGLIA moderately magnified

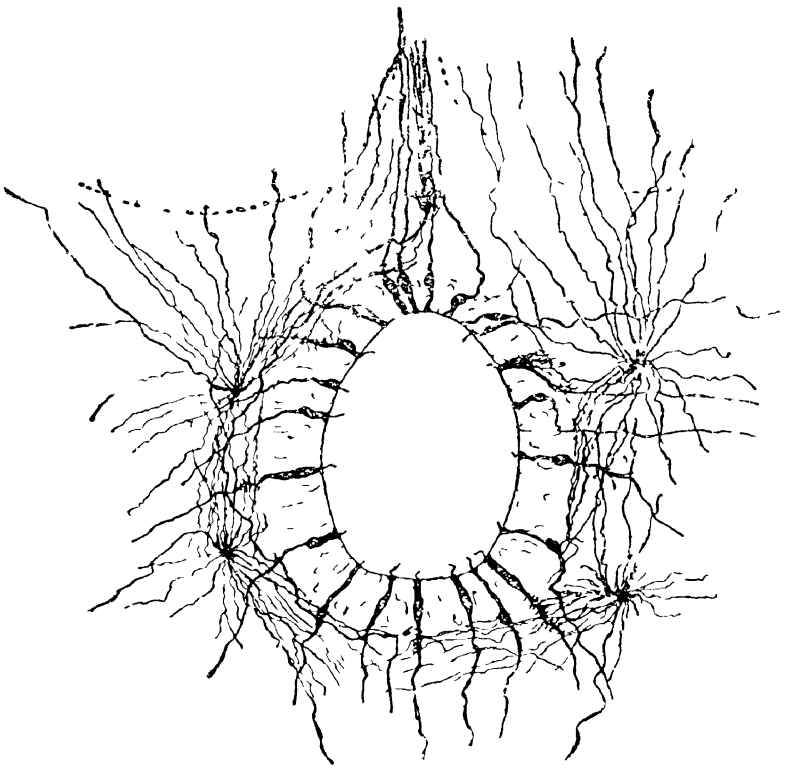

FIG. 382.—EPENDYMA AND NEUROGLIA CELLS AROUND CENTRAL CANAL OF CORD. (Cadiosseck.) Golgi method.

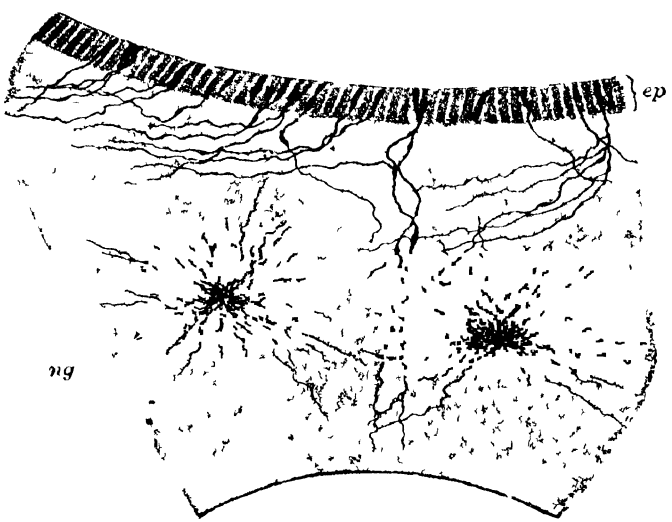


FIG. 383.—PART OF EPENDYMA OF CENTRAL CANAL OF NEWBORN CHILD. STAINED BY GOLGI'S METHOD (Sobotta.) Magnified 120 diameters.

*ep*, epithelium; *ng*, neuroglia cells in adjacent grey matter.

جنمیں سے ایک ایک شاخ نخاع کے ہر جانبی نصف کے رادی مادہ کے لئے ہوتی ہے۔ رادی مادہ میں ایک نہایت گنجان شعری ضفیرہ ہوتا ہے جس کو نہ صرف ابھی بیان کئے ہوئے عروق رسد پہونچاتے ہیں بلکہ دوسری چھوٹی چھوٹی اضافی شریانیں بھی جو پایا میٹر کی چھوٹی شریانوں کی طرف سے متقارب ہوتی ہوئی سفید مادہ کے اندر سے گزر کر اس میں سے گذرتے وقت اس کو بھی رسد پہونچا دیتی ہیں یہ شریانیں متذکرہ بالا وینٹرل اسپائنل آرٹری (Ventral spinal artery) اور ڈارسل اسپائنل آرٹریز کی (جو ہر ایک جانب ظہری جڑوں کے خط میں دوڑتی ہیں) شاخیں ہیں۔ سفید مادہ کا شعری ضفیرہ رادی مادہ کے ضفیرے کے بہ نسبت بہت کم گھنا ہوتا ہے۔ وہ طولانی رخنے (meshes) بناتا ہے۔

نخاع کی وریدیں شریانوں کے ساتھ ساتھ ہوتی ہیں نخاع کی بیشتر عرضی تراشوں میں مرکزی قنال کے ہر دو جانب دو دو طولی وریدی عروق متناظر تنفسی (anastamotic) شریانوں کے ساتھ ساتھ دکھلائی دیتے ہیں۔

# نخاع کے خصوصیات اوسکے مختلف خطوں میں

## عنقی خطہ (cervical region) (تصویر 584—A)

غیر مادہ بالخصوص جانبی استوانہ کا سفید مادہ سب سے زیادہ مقدار میں واقع ہوتا ہے۔ عنقی لالی (Cervical enlargement) میں رادی مادہ بھی مقدار میں نہایت زیادہ ہوتا ہے اور وہ خاصکر اس خطہ کے بالائی حصہ میں ایک جال کی صورت میں (formatio-reticularis) جانبی سفید استوانہ (lateral white column) کے متصلہ حصہ پر بڑھ آتا ہے (تصویر—579) یعنی قرن موٹے اور ظہری قرن نازک ہوتے ہیں۔ ظہری وسطی (dorso-mesial) استوانہ واضح طور پر علیحدہ معلوم ہوتا ہے۔

## صدری خطہ (thoracic region) میں B رادی مادہ کی مقدار تھوڑی

ہوتی ہے اور دونوں قرن نازک ہوتے ہیں۔ ساری نخاع عنقی یا قطنی خطوں ہر دو کے نسبہ
قطر میں چھوٹی ہوتی ہے۔ عصبی خلیوں کا وہ استوانہ جو استوانۂ کلارک (Clark's
column) کے نام سے مشہور ہے اور مابیں جانبی استوانہ (intermedio-lateral
column) دونوں نہایت واضح ہوتے ہیں۔

429 قطنی خطہ (lumbar region) میں (C) رمادی مادہ کے ہلال نہایہ
موٹے ہوتے ہیں اور سفید مادہ خاصکر جانبی استوانہ (lateral eolumns) مقد
میں نسبتہً کم۔ خاکنائے (isthmus) تقریباً نخاع کے مرکز میں قیام رکھتی ہے خالا
عنقی اور ظہری خطوں میں وہ بطنی سطح سے زیادہ قریب ہوتی ہے۔

نخاع کے اوس حصہ میں جس سے عجزی (sacral) اور عصعصی (coccygeal)
عصبی جڑیں نکلتی ہیں رمادی مادہ بیشتر غالب ہوتا ہے ہلال دبیز ناہموار تودے بنا
ہیں اور رمادی خاکنائے بھی بہت زیادہ دبازت رکھتی ہے۔

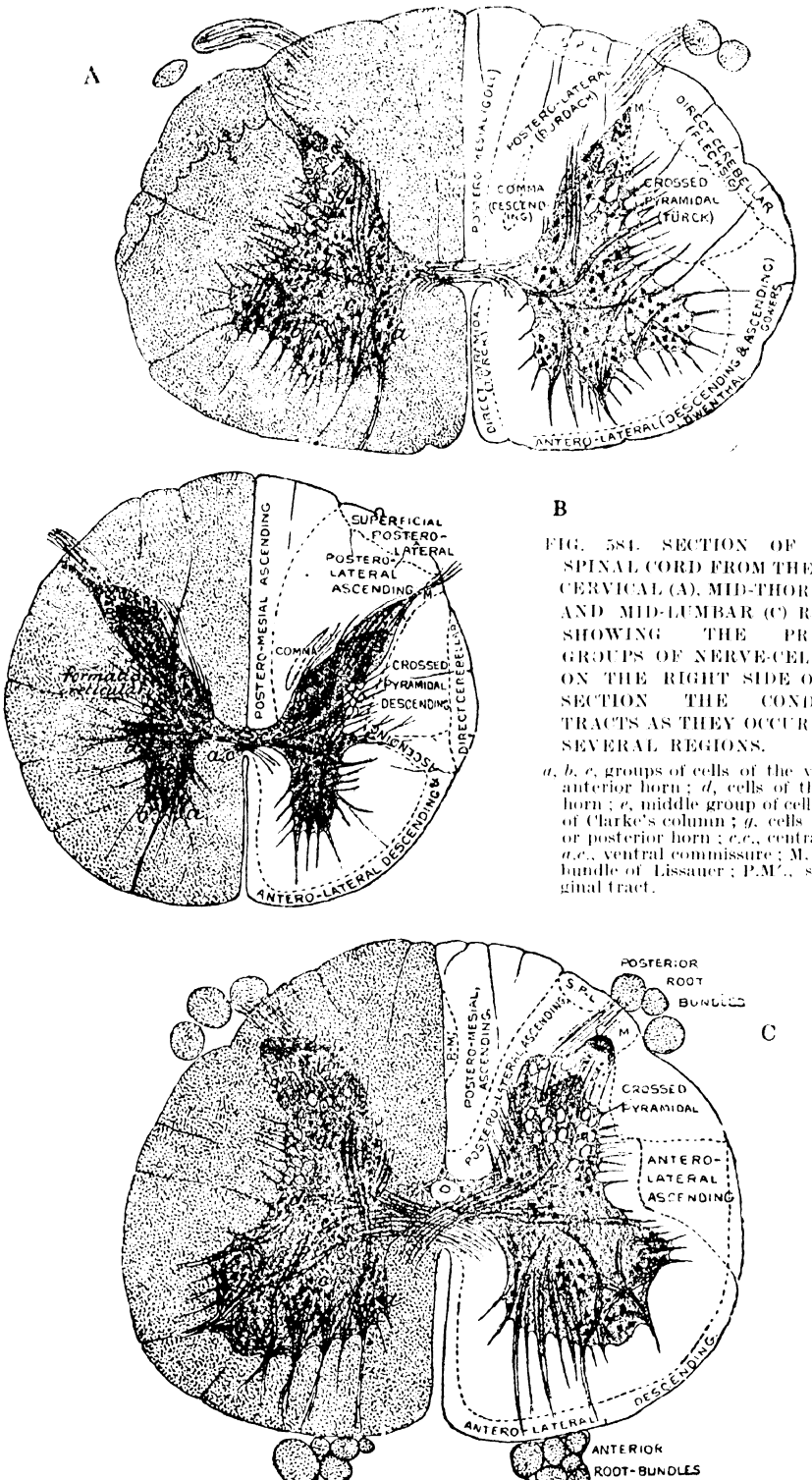


FIG. 581. SECTION OF HUMAN SPINAL CORD FROM THE LOWER CERVICAL (A), MID-THORACIC (B), AND MID-LUMBAR (C) REGIONS, SHOWING THE PRINCIPAL GROUPS OF NERVE-CELLS, AND ON THE RIGHT SIDE OF EACH SECTION THE CONDUCTING TRACTS AS THEY OCCUR IN THE SEVERAL REGIONS.

*a*, *b*, *c*, groups of cells of the ventral or anterior horn; *d*, cells of the lateral horn; *e*, middle group of cells; *f*, cells of Clarke's column; *g*, cells of dorsal or posterior horn; *c.c.*, central canal; *a.c.*, ventral commissure; M, marginal bundle of Lissauer; P.M., septomarginal tract.

480

# چالیسواں سبق

## مرکزی عصبی نظام

### نخاع (گزشتہ سے پیوستہ)

۱۔ نخاع میں کے اقطاع (tracts) نخاع کی ایصالی اقطاع کا مطالعہ دو طریقوں پر کیا جا سکتا ہے یعنے:۔ (۱) مُضغی نخاع کی (جو پانچویں ماہ سے نویں ماہ تک کی ہو) تراشیں تیار کر کے ان کو ویگرٹ پال کے طریقہ سے رنگ دیں (۲) ایک ایسے جانور کی نخاع سے تراشیں کر کے جس میں جانور کو ہلاک کرنے سے تقریباً ۱۵ دن پہلے نصفی تراش (semi-section) کا عمل کر لیا گیا ہو۔ خارج کرنے کے بعد نخاع کو پہلے چند روز تک سیّال مُلّر میں یا بائکرومیٹ آف پوٹاسیم کے ۲½ فیصدی محلول میں رکھ کر کسی قدر سخت کر لیا جاتا ہے۔ پھر تراش کے لیول سے نیچے اور اوپر سے پتلے ٹکڑے لیکر اونھیں ایک ایسے محلول میں رکھ دیا جاتا ہے جو سیّال ملر کے دو حصوں اور ایک حصہ ایک فیصدی آزمک ایسیڈ ملا کر تیار کر لیا گیا ہے (Marchis Method)

۲۔ نخاعی خلیوں کی گروہ بندی۔ ان کا مطالعہ نسل کے طریقہ پر رنگی ہوئی تراشوں میں کیا جاتا ہے۔

### سفید استوانوں میں کے عصبی ریشوں کے اقطاع

نخاع میں کے اور مرکزی نظام اعصاب کے دیگر حصص میں کے عصبی اقطاع (nerve-tracts) کا ممر (course) فلیکسیگ (Fleshsig) کے طریقہ سے واضح

کیا جا سکتا ہے۔ اس طریقہ میں نمو پذیر نخاع کی تراشوں کا مطالعہ کرنا پڑتا ہے
کیونکہ معلوم ہوا ہے کہ مائلین بعض اقطاع میں دوسرے اقطاع کے نسبت جلد
جاتی ہے، چنانچہ اس طرح اون کے درمیان کا اختلاف بآسانی معلوم کیا جا سکتا
مثلاً محیطی اعصاب (peripheral nerves) اور عصبی جڑیں جنینی زندگی کے پانچویں
مہینے کے اول نصف میں لُب پوش (myelinated) ہو جاتی ہیں۔ نخاع کے
اقطاع میں سے، برڈاک (Burdach) ورگال (Goll) کے اقطاع نیچے ملا
ہو) سب سے پہلے لُب پوش ہو جاتے ہیں، پھر فلیک سیگ (Flechsig) اور
گاؤرس (Gowers) کے اقطاع یہ سب درآرندے (effereut) یا محیط سے مرکز
طرف موصل (centripetally conducting) ہوتے ہیں۔ بخلاف ازیں ہرمی اقطاع
(pyramid tracts)، جو برآرندے (efferent) یا مرکز سے محیط کے جانب
موصل (centrifugally conducting) ہوتے ہیں پیدائش کے بعد تک
اپنا مائلینی غلاف نہیں حاصل کرتے علہ

دوسرا طریقہ داے۔ والٹر کا صفحہ (176-) یہ ہے کہ اتفاقی یا عمداً پیدا کردہ مضرتوں
(lesions) کے باعث عصبی ریشوں کا جو انحطاط واقع ہو جائے اس کے مرکز
تفحص کیا جائے۔ جن اقطاع میں ریشوں کا انحطاط مقام مضرت سے نیچے واقع ہوتا ہے
اُنھیں نزولی اقطاع (descending tracts) کہتے ہیں، اور وہ جن میں انحطاط مقام مضرت سے
اُوپر ہوتا ہے، صعودی (ascending) کے نام سے یاد کئے جاتے ہیں جب اس طریقہ کو مارچی (Marchi)
ایجاد کردہ عمل تلوین کے ساتھ شریک کر لیا جاتا ہے تو یہ نہایت مفید ہوتا ہے اس واسطے کہ اسکی وساطت

علہ۔ فلیک سیگ نے دریافت کیا ہے کہ ظہری جڑوں کے ریشے کم از کم
تین مرحلوں میں مائلین حاصل کرتے ہیں، اور یہ کہ ظہری جانبی خط ایک
متناظر تفریق تین خاص حصوں میں ظاہر کرتا ہے یعنے بطنی (ntral)
وسطی (middle) وظہری جڑ کے منطقہ جات (dorsol root zones) غالباً
تفریق حصص ریشوں کے فعلی اختلافات کے ساتھ متناظر ہوتی ہے۔




FIG. 585.—DIAGRAM SHOWING THE SITE OF DEGENERATION IN THE DORSAL COLUMN WHICH RESULTS FROM UNILATERAL SECTION OF THE DORSAL ROOTS OF THE SECOND SACRAL TO THE SIXTH LUMBAR NERVES OF THE DOG. (Singer.)

*a* sixth lumbar segment. *b* of fourth lumbar. *c* from the mid thoracic region.




FIG. 586. DEGENERATIONS FOLLOWING UNILATERAL SECTION OF THE DORSAL ROOTS OF THE ELEVENTH AND TWELFTH THORACIC NERVES OF THE DOG. (Singer.)

*a* at level of twelfth thoracic. *b* of third thoracic. *c* from mid cervical region.

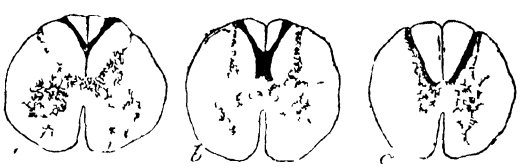


FIG. 587. DEGENERATIONS FOLLOWING UNILATERAL SECTIONS OF THE DORSAL ROOTS OF THE SECOND THORACIC TO THE EIGHTH CERVICAL NERVES OF THE DOG. (Kahler.)

*a* at level of first thoracic. *b* at sixth cervical. *c* at first cervical.

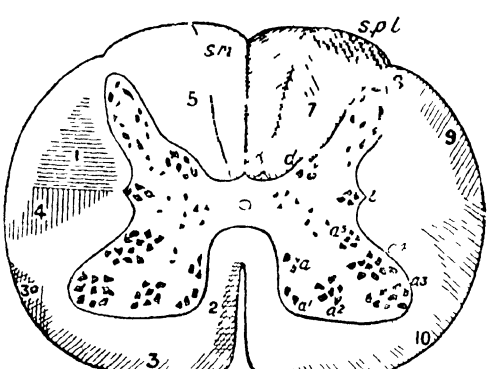


FIG. 588. DIAGRAM SHOWING THE ASCENDING (RIGHT SIDE) AND DESCENDING (LEFT SIDE) TRACTS IN THE SPINAL CORD.

1. Crossed pyramid tract. *2* direct pyramid tract. *3* ventro lateral descending. *3a* bundle of Helweg. *4* propyramidal. *5* comma. *6* dorso mesial. *7* dorso lateral. *8* tract of Lissauer. *9* dorsal cerebellar. *10* ventro lateral ascending or ventral cerebellar. *sm* septo marginal. *spl* superficial dorso lateral fibres (dorsal root zone of Flechsig). *a* to *a*³ groups of cells in the ventral horn. *c* intermedio lateral group or cell column in the lateral part of the grey matter. *p* cells of dorsal horn. *d* dorsal nucleus of Stilling or cell column of Clarke. The scattered dots indicate the situation of endogenous fibres (arising in grey matter of cord) having for the most part a short course. There are many more of these fibres near the grey matter (not indicated in the diagram).

سے منفرد ریشوں کا تعاقب بھی اون کے مبدا سے دور دراز مقامات تک ممکن ہو جاتا ہے
مزید برآں عصبی خلیوں میں اون کے محوریوں کے قطع ہو جانے کے بعد جو انحطاط
(degeneration of Nissl) لون پاشیدگی (chromatolysis) رونما ہو جاتا ہے
اوکی وساطت سے قطعہ کی مضرت کے بعد اون خلیات کی شناخت کی جا سکتی
ے جن سے کسی قطعہ کے ریشے نکلتے ہوں (ملاحظہ ہو صفحہ 177)

431 ظہری استوانے کے اقطاع :- ۱۔ قطعہ گال (Tract of Goll):-
ظہری استوانہ کے بیشتر ریشے اس قطعہ سے تعلق رکھتے ہیں جسکو قطعہ گال
لہتے ہیں (تصویر —588,6) یہ اون ریشوں سے بنتا ہے جو عجزی (sacral)
قطنی (lumbar) اور نیچے کے صدری (thoracis) اعصاب کی ظہری
جڑوں سے مارخوذ ہوتے ہیں جو ظہری جانبی استوانہ میں داخل ہونے کے بعد اوپر
جانے میں ظہری وسطانی شگاف کے طرف ہٹکر ایک جداگانہ قطعہ بنا دیتے
ہیں جو قفیہ ظہری استوانہ سے عمقی خطہ میں بذریعہ ایک خفیف فجوہ (furrow)
ادم حنونہ (pia mater) کے ایک فاصل کے متفرق ہوتا ہے (تصویر 579) یہ
قطعہ تاج مستطیل (medulla oblongata) نیوکلیس گریسیلس (nucleus
gracilis) کے خلیوں میں منتہم ہو جاتا ہے۔

۲۔ قطعہ برڈاک (Tract of Burdach) ظہری جانبی
استوانہ (dorso-lateral column) بھی بیشتر ظہری عصبی جڑوں سے
نشاے جو نخاع یا نخاع مستطیل میں داخل ہونے سے پہلے کچھ فاصلہ تک اوسکے
اندر دوڑتی ہیں۔ جیسے ہی کہ ظہری جڑوں کے بنڈلوں کا ہر تودہ اس استوانہ
کے اندر قرن کے راس کے قریب داخل ہوتا ہے وہ جڑوں کے اون ریشوں کو
پہلے ہی داخل ہو چکے ہیں گویا وسطانی شگاف سے نسبتہً قریب تر ہٹا دیتا
ہے۔ اسی واسطے وہ ریشے جو زیرین ترین عصبی جڑوں سے مارخوذ ہیں
شگاف سے سب سے زیادہ قریب ہوتے ہیں (قطعہ گال) لیکن
وہ ریشے جو بالاترین عصبی جڑوں سے مارخوذ ہیں قرن کے قریب
جاتے ہیں (قطعہ برڈاک) (تصاویر —585 to 587) ان

دونوں اقطاع کے بیشتر ریشے، یا تو نخاع میں داخل ہونے کے بعد فوراً ہی یا اوپر کی
طرف جاتے ہوئے اپنے ممر میں رمادی مادہ کے اندر چلے جاتے ہیں۔ باقی ماندہ
ریشے نخاع مستطیل کے اندر مسلسل چلے جاتے ہیں، اور قطعہ برڈاک کے ریشے
منتشر ہو کر نیوکلیس کیپیو نیٹیس (nucleus cuneatus) کے خلیوں میں مختتم ہو جاتے ہیں۔ 482

۳۔ کامانما قطعہ (comma traet) علاوہ اقطاع برڈاک و گال اکے
تمام تر لمبے صعودی ریشوں سے بنتے ہیں اور جن کے ابتدائی خلیئے ظہری جڑوں
پر کے عقد میں ہوتے ہیں، چند اور ریشے ہیں، جو ظہری استوانہ میں ایک لمبے
مختصر "نزولی" ممر رکھتے ہیں۔ بعض مصنفین کا خیال ہے کہ یہ ظہری جڑوں کے ریشوں
کی نزولی شاخوں سے نکلتے ہیں، اور بعض دیگر مصنفین، سمجھتے ہیں کہ نخاع کے رمادی
مادّہ میں کے خلیوں سے۔ یہی وہ قطعہ بناتے ہیں جو کامانما قطعہ کے نام سے مشہور
ہے (تصویر ۔ 588,5

## ظہری استوانہ کے مخصوص نخاعی (proprio-spmal) یا دورو

افزیدہ (endogenous) ریشے۔ یہ چند ریشوں فاصلی حاشئی pto
marginal) پر مشتمل ہیں جو بالخصوص وسطی شگاف کے پاس (بیضوی بنڈل
oval bundlo-) اور ظہری سطح کے پاس وسطی مثلثی بنڈل iedian
triangle bundle) میں مجتمع ہوتے ہیں، نیز دوسرے ریشوں پہ جو استوانہ
منتشر ہو جاتے ہیں۔ یہ خود نخاع کے اندر کے رمادی مادّہ میں کے خلیوں
ماخوذ ہوتے ہیں، اور سب ظہری استوانہ میں ایک نزولی ممر اختیار کر
ہیں۔ لیکن چند دوسرے ایسے بھی ہیں جو رمادی مادہ سے نکلکر ایک صعود
ممر اختیار کر لیتے ہیں، اور یہ استوانہ کے بطنی حصہ میں بالخصوص کثیر تعداد
میں ہوتے ہیں۔

## ظہری جانبی استوانہ کے اقطاع:۔ نزولی اقطاع

rtico ۱۔ ہرمی قطعہ (pyramid tract) یا قشری نخاعی قطعہ
spinal tract) جانبی استوانہ کے ظہری حصہ میں ایک قطعہ خاصے بڑے
نزولی ریشوں کا ہوتا ہے، جو نخاع کے جانبی استوانہ میں دماغ کے مقابل جا

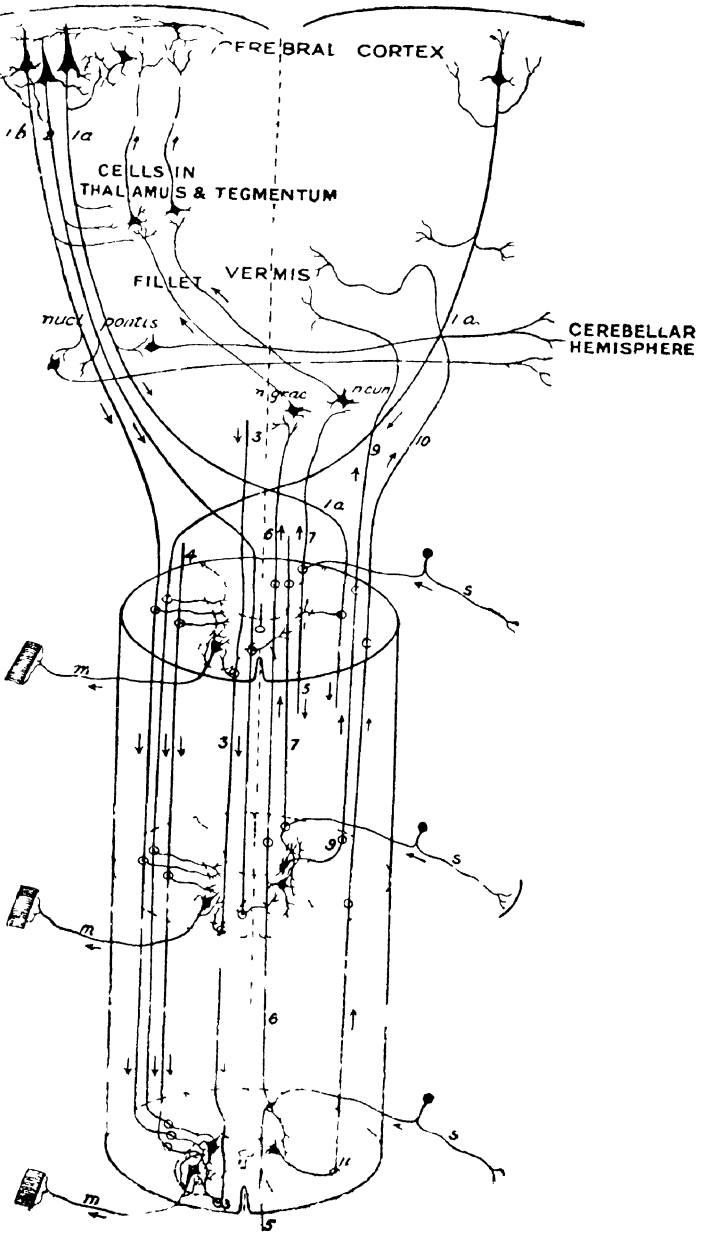


FIG. 580. DIAGRAM SHOWING THE COURSE ORIGIN AND TERMINATION OF THE FIBRES OF THE PRINCIPAL TRACTS OF THE WHITE MATTER OF THE SPINAL CORD. (The numbers in this diagram refer to fibres of the tracts shown with corresponding numbers in 588.)

Descending tracts. 1*a*, a crossing fibre of the lateral pyramidal tract. 1*b*, a non-crossing fibre of the pyramidal tract passing to the lateral column of the same side. 2, a fibre of the direct pyramidal tract. 3, a fibre of the ventro-lateral descending tract. 4, a fibre of the prepyramidal tract. 5, fibres of the comma tract. Ascending tracts. 6, a fibre of the dorso-mesial tract. 7, fibres of the dorso-lateral tract. 9, one belonging to the dorsal cerebellar. 10, a fibre of the ascending ventro-lateral or ventral cerebellar tract. Also *m*, motor nerve fibres; *s*, sensory (afferent) nerve fibres. *n grac*, a cell of nucleus gracilis. *n cun*, a cell of nucleus cuneatus. *nucl pontis*, cells of nucleus of pons. The arrows indicate the direction of the nerve impulses.

ے آکر دوڑتے ہیں۔ ان ریشوں کا بیشتر حصہ پہلے ہی نخاع مستطیل کے اہرام کے تقاطع پر عبور
جاتا ہے تقاطعی جانبی ہرمی قطعہ کے ریشے (fibres of crossed latera
تصویر 588, 1 - pyramid tract تصویر 589, la (تقاطعی ہرمی قطعہ کے
یشوں کے ساتھ ملے جلے جانبی استوانہ میں اہرام کے چند اور ریشے موجود ہوتے ہیں
نخاع مستطیل میں تقاطع پذیر نہیں ہوئے تھے لہٰذا یہ ریشے اوسی جانب کے قشر دماغ
cerebral cortex سے ماخوذ ہیں (غیر تقاطعی جانبی ہرمی ریشے (unerossed
تصویر 589, lb — lateral pyramid fibres) بعض بڑے ریشے جو انسان
بلی استوانہ میں وسطی شگاف سے متصل قیام رکھتے ہیں یہ بھی اوسی قطعہ کے ایک
صے سے تعلق رکھتے ہیں جس میں تقاطع نہیں واقع ہوا ہے (راست ہرمی قطعہ کے
یشے fibres of direct pyramid tract) تصاویر 588, 589 — (راست
ی قطعہ صرف انسان میں اور انسان نما بے دم بندروں (anthropoid apes) میں 434
یا جاتا ہے اور اوس کی وسعت بہت اختلاف پذیر ہوتی ہے۔ وہ ہمیشہ عنقی خطہ میں
ت واضح ہوتا ہے لیکن جب اوس کا نیچے کی طرف تعاقب کیا جاتا ہے تو وہ بتدریج
ائب ہو جاتا ہے۔

ہرمی اقطاع نزولی ریشوں سے بنتے ہیں جن کے مبدائی خلیے قشر دماغ
(precentral and para-central gyri) پیش مرکزی اور نزدمرکزی تزاوید
یں ہوتے ہیں اور جو نخاع کے ظہری قرن کے قاعدے میں کے رمادی مادے میں منتشر
ہو کر منتہی ہو جاتے ہیں بعض پستانی حیوانات (چوہا، چوھیا، گینی پگ، ہیمسٹر
ا، گلہری وغیرہ) میں ہرمی اقطاع نخاع کے ظہری استوانوں
یں قیام رکھتے ہیں اور بعضوں میں جن میں بندر، کتا، بلی اور خرگوش شامل
یادہ تمام تر جانبی استوانوں میں دوڑتے ہیں۔ ہرمی اقطاع ادنی درجہ
کے پستانی حیوانات میں بہت چھوٹے ہوتے ہیں اور (vertebrates) پستانی
انات سے نیچے کے فقری حیوانات میں بالکل ہی موجود نہیں ہوتے۔

اندازہ کیا گیا ہے کہ انسانی نخاع کے ہر نصف حصہ میں تقریباً
اسی ہزار ریشے ہرمی قطعہ کے ہوتے ہیں۔ عام طور پر خیال کیا جاتا ہے۔

کہ ہرمی اقطاع وہ راہیں (paths) ہیں جن سے ارادی تحریکات (Volitional impulses) قشر دماغ سے نخاع تک پہونچائے جاتے ہیں۔ لیکن تجربات سے منکشف ہوا ہے کہ بہت سے پستانی حیوانات میں صرف وہ تنہا ہی قشری نخاعی راستے نہیں ہیں، اور نہ اہم ترین راستے ہیں، کیونکہ جو شلل (Paralysis) بیشتر پستانی حیوانات میں ان کے انقطاع سے پیدا ہو جاتا ہے وہ جلد ہی اچھا ہو جاتا ہے، درآنحالیکہ وہ شلل جو بطنی استوانے اور جانبی استوانہ کے متصلہ حصہ کے انقطاع سے پیدا ہو جاتا ہے، حیوانات میں بہت نمایاں اور مستقل ہو سکتا ہے، اگرچہ ممکن ہے کہ ایسا انقطاع انسان میں حرکی (molor) شلل نہ پیدا کر سکے۔ معلوم ہوتا ہے کہ جب انسان میں ہری قطعہ مرض سے متاثر ہو جاتا ہے تو اس میں زیادہ نازک اور دقیق حرکات ہی مستقلاً ضائع ہو جاتی ہیں۔

۲۔ **قطعہ لاوینتھال** (tract of lowenthal) بطنی جانبی ا
میں، علاوہ ہرمی اقطاع کے چار دوسرے، نزولی ریشوں کے اقطاع ہیں۔ ان
کا ایک (بطنی جانبی نزولی قطعہ یا قطعہ لاوینتھال (تصاویر 589, 3)
بطنی وسطی شگاف کے پہلو میں قیام رکھتا ہے، اور نخاع کے حاشیہ کے برابر
جذری منطقہ (root-zone) میں پھیلتا بلکہ جانبی استوانہ کے بطنی حصہ تک
جاتا ہے۔ یہ ریشے بالخصوص نخاع مستطیل اور جسر یا پل دماغ (pons)
نیچے مسلسل چلے آتے ہیں (بصلی نخاعی = bulbo-spinal یا جسری نخاعی ر
(ponto-spinal fibres = اور ایک حد تک دوسرے مبداؤں سے بھی ج
تذکرہ بعد میں آئے گا۔ یہ بذریعۂ تشجر کے بطنی قرن میں ختم ہو جاتے ہیں۔ ان سے
تشجرات ظہری طولی بنڈل سے بھی حرکی دماغی اعصاب r cranial
nerves) کے نواتوں (nuclei) کو جاتے ہیں۔ یہ قطعہ بیشتر غیر نق
ہوتا ہے

۳۔ **نخاعی احمر قطعہ** (rubro-spinal tract) بطنی جانبی اس

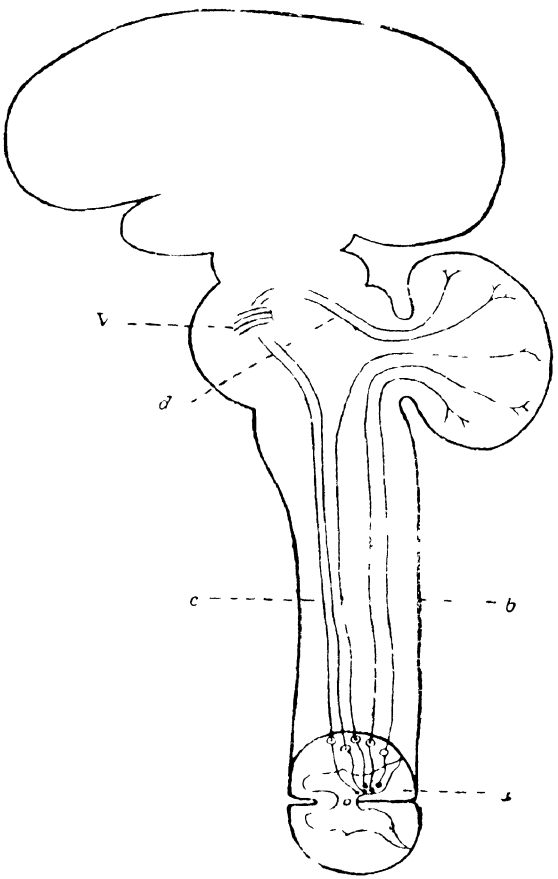


FIG. 590.—DIAGRAM SHOWING THE ORIGIN, COURSE AND DESTINATION OF THE SPINO-CEREBELLAR FIBRES CONSTITUTING THE TRACTS OF FLECHSIG AND OF GOWERS.

*a* cells of Clarke's column in the dorsal horn of the spinal cord giving origin to fibres which pass into both spino-cerebellar tracts. *b* tract of Flechsig passing above by way of the restiform body to the cerebellar vermis. *c* tract of Gowers. *d* passage of most of its fibres along the superior peduncle to the vermis of the cerebellum; they are seen turning sharply backwards immediately after passing the level of the place of exit of the 5th nerve (V). Some of the fibres of this tract leave it in the medulla oblongata and join the fibres of the tract of Flechsig which are passing to the cerebellum by its inferior peduncle. One such fibre is shown in the diagram.

یا ایک اور نزولی قطعہ تقاطعی ہری قطعہ کے بالکل سامنے ہوتا ہے۔ یہ پیش ہرمی (pre-pyremidal) یا نخاعی احمر قطعہ (rubro-spinal tract) ہے (تصاویر 588, 589, 4) اس کے ریشے ہلال کے وسط کے رمادی مادہ میں منتشر ہو کر ختم ہوتے ہیں۔ اس کے صدائی خلیوں کی جائے وقوع درمیانی دماغ کے مقابل جانب میں تگمنٹم (tegmentum) کا نوات احمر (red nucleus) ہے (صفحہ 472)۔ اس قطعہ کو مونا کاؤ کا بنڈل (Monakow's bundle) بھی کہتے ہیں اس کے بعض ریشے پل (pons) اور نخاع مستطیل (medulla oblangata) کی ساخت مشبک (reticular formation) میں کے خلیوں سے ماخوذ ہو سکتے ہیں۔

۴۔ سقفی نخاعی ریشے (tecto-spinal fibres) نخاعی احمر قطعہ کے ریشوں کے ساتھ ملے جلے (لیکن انسان میں نسبتہً بہت کم تعداد میں) ایسے ریشے ہوتے ہیں جو مقابل جانب کے اجسام رباعیہ (quadrigeminal bodies) سے ماخوذ ہوتے ہیں۔ یہ ریشے سقفی نخاعی قطعہ کا ایک حصہ بناتے ہیں۔ اس قطعہ کا ایک دوسرا حصہ (بطنی طولی بنڈل = ventral longitudinal bundle) قطعہ لاونتہال 435
کے ریشوں کے ساتھ ساتھ نخاع سے بطنی استوانہ میں نیچے آتا ہے۔

۵۔ زیتونی نخاعی قطعہ (olivo-spinal tract)۔ یہ نزولی ریشوں کا ایک چھوٹا مثلثی گروہ ہے جس کا سراغ نخاع مستطیل میں کے جسم زیتونی (olive) کے قرب وجوار سے ملتا ہے اور وہاں سے نیچے عنقی نخاع کی راہ سے گزر کر جانبی استوانہ کے بطنی حصہ میں نیچے آتا ہے (تصویر 588, 3a)۔ اس کے ریشوں کا ٹھیک ٹھیک 466
پھیلاؤ اور اختتام نامعلوم ہے۔ یہ حصیل ویگ کے بنڈل (bundle of Halweg) کے نام سے مشہور ہے۔

## بطنی جانبی استوانہ کے صعودی اقطاع

۱۔ قطعہ فلیک سگ (tract of flechsig) ۔ یہ ایک

نہایت واضح قطعہ ہے جو صرف عنقی اور ظہری خطوں میں نمایاں ہوتا ہے جہاں و
ہرمی تقاطعی خطہ سے بیرونی جانب قیام رکھتا ہے۔ وہ بڑے بڑے ریشوں پر مشتم
ہے جو کلارک کے استوانہ کے خلیوں سے نکلتے ہیں (تصویر 588, d-)۔ یہ ریشے ا
جانب کے انفیریر پیڈنکل (inferior peduncle) کی راہ سے سیریبلر ورمکس
(cerebellar vermix) کے زیریں اور پچھلے حصہ کے اندر چلے جاتے ہیں (orsal
584- تصویر) spino-cerebellar tract) (direct cerebellar tract)
نیز تصاویر 588, 589, 9 ; 590, b-)

۲۔ قطعۂ گاؤرس (tract of gowers)، بطنی جانبی صعودی قطع
(ventro-lateral ascending tract) یہ قطنی خطہ میں قطعہ فلیک سگ
اور جانبی تقاطعی ہرمی قطعہ کے بطنی جانب قیام رکھتا ہے لیکن صدری اور عن
خطوں میں ریشوں کا ایک تنگ بند بناتا ہے جو نخاع کے جانبی سطح کے قریب
سے گزر گھوم کر بطنی استوانہ کے اندر پھیل جاتے ہیں (تصاویر 10 .589 ،8
اس کے ریشے بطنی جانبی صعودی قطعہ کے ریشوں کے ساتھ کچھ حد تک مخلوط ہو جا
ہیں۔ قطعۂ گاؤرس کے بیشتر ریشے دمیغ (cerebellum) کے ورمکس (ermix
کے بالائی یا سامنے کے حصے کے ساتھ التحاق رکھتے ہیں۔ وہ بطنی نخاعی دمیغی قط
(ventral spino-cerebellar tract) بناتے ہیں جو سوپیریر سیریبلر پیڈنکل
(superior cerebellar peduncle) کے ساتھ دمیغ کو چلا جاتا ہے (تصویر 0
نخاع اور نخاع مستطیل ہر دو میں وہ ریشے چھوڑتا ہے جو قطعہ فلیک
سگ سے التحاق پیدا کرتے اور اسی کے ذریعہ انفیریر پیڈنکل
راہ سے دمیغ کو چلے جاتے ہیں۔ بعض مصنفین کی رائے ہے کہ قط
گاورس سے چند ایسے ریشے بھی نکلتے ہیں جو مڈل پیڈنکل middle
pedunele) کی راہ سے مقابل جانب کے دمیغی نیم کرہ میں داخل
ہو جاتے ہیں۔

قطعۂ گاؤرس کے رقبہ میں کے مشمولہ ریشوں میں کے چند ریشے او
مسلسل ہو کر اجسام رباعیہ (corpora quadrigemina) تک پہونچتے ہیں

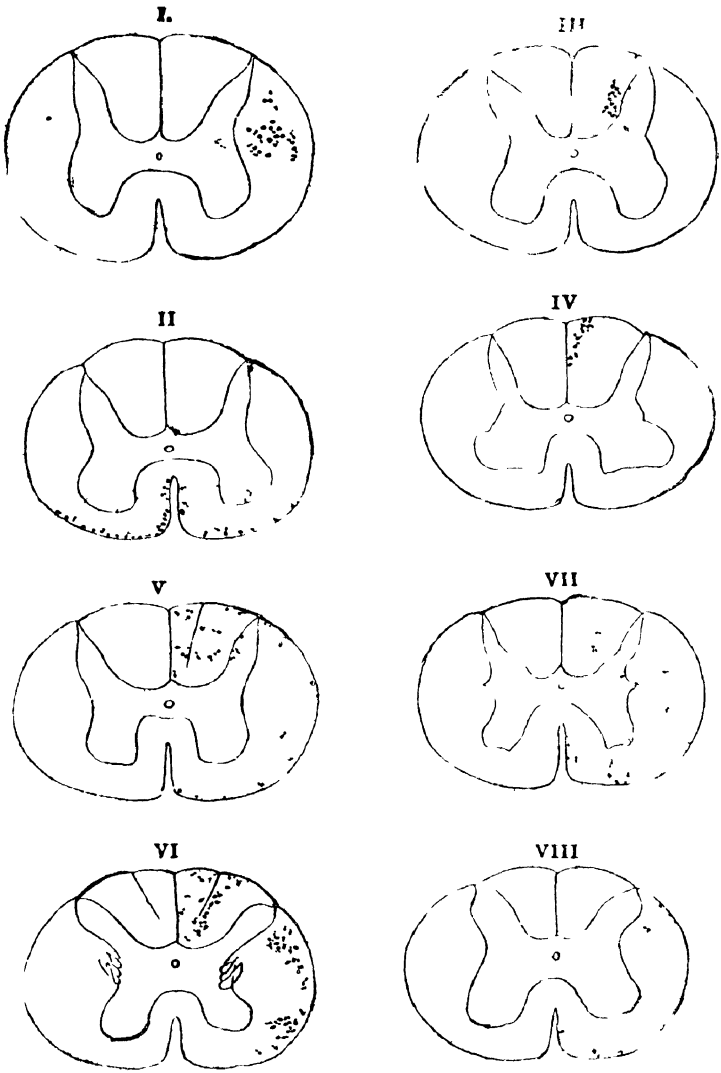


FIG. 591.—DIAGRAM OF SECTIONS OF THE SPINAL CORD OF THE MONKEY SHOWING THE POSITION OF DEGENERATED TRACTS OF NERVE FIBRES AFTER SPECIFIC LESIONS OF THE CORD ITSELF OR OF AFFERENT NERVE ROOTS OR OF THE MOTOR REGION OF THE CEREBRAL CORTEX. The degenerations are shown by the method of Marchi. The left side of the cord is at the reader's left.

I. Degenerations resulting from extirpation of the motor area of the cortex of the left cerebral hemisphere. In man there would be some degenerated fibres in the left ventral column also close to the ventral fissure.

II. Degenerations produced by section of the dorsal longitudinal bundles in the upper part of the medulla oblongata.

III. and IV. Result of section of dorsal roots of the first, second, and third lumbar nerves on the right side. Section III. is from the segment of cord between the last thoracic and first lumbar roots. Section IV. from the same cord in the cervical region.

V. to VIII. Degenerations resulting from (right) lateral section of the cord in the upper thoracic region. V. is taken a short distance above the level of section. VI. higher up the cord (cervical region). VII. a little below the level of section. VIII. lumbar region.

سپائنوٹکٹل ٹریکٹ (spino-tectal tract) دوسرے ریشے کرس سریبرائی (crus cerebri) کے ٹیگمنٹم (tegmentum) کے اندر چلے جاتے ہیں جہاں اون کا تعاقب تھیلیس (thalamus) یعنے سریہ کے زیریں حصہ تک جاسکتا ہے اسپائنو تھیلیمک ٹریکٹ (spino-thalamic tract)

قطعۂ گاورس کے بیشتر ریشے نخاع کے اسی جانب کے استوانہ کلارک کے یوں سے اور بالخصوص اوس کے حصہ زیریں سے شروع ہوتے ہیں۔ کم از کم فی ریشوں کا تو یہی حال ہے۔ لیکن ٹیکٹل اور تھیلیمک ریشے غالباً رمادی مادّہ ظہری اور وسطی حصوں میں کے خلیوں سے کچھ تو نخاع کے اوسی جانب سے بیشتر مقابل جانب سے نکلتے ہیں۔

۳۔ قطعۂ لیسادر (tract of Lissauer) سب سے آخر میں ریشوں کا اور چھوٹا سا قطعہ ہے جو نخاع کے نقطہ انقطاع سے اوپر انحطاط پذیر ہوتا ہے۔ یہ یا وَر کا حاشیئی بنڈل (marginal bundle of Lissauer) ہے یہ تصویر۔ 584- میں نشان M پر ہے) یہ پچھلی جڑوں میں کے باریک ریشوں سے بنتا ہے۔ ان میں کے بیشتر ریشے لب ناپوش ہوتے ہیں۔ کہا جاتا ہے کہ یہ نخاعی تودے کے چھوٹے سیاہ تلوین پذیر خلیوں سے ماخوذ ہیں (صفحہ 172-)۔

رمادی مادّہ کے قریب بطنی جانبی استوانوں کے اور دوسرے حصے جو یک سگ کے طریقہ سے متفرق ہوسکتے ہیں غالباً وہ چھوٹے اقطاع ہیں جو فاع کے رمادی مادہ کے متصلہ حصوں کو باہم ملحق کرتے ہیں۔

## بطنی جانبی استوانہ کے مخصوص نخاعی (proprio.spiual)

437 درون آفریدہ (endogenous) ریشے:۔ شیرنگٹن نے بتادیا ہے کہ کہتے ہیں فاع کے صدری خطہ میں کا جانبی استوانہ چند ایسے لمبے ریشے رکھتا ہے جو عمقی صدری ور بالائی قطعی قطعات (segments) سے نکلتے ہیں اور جنکا تعاقب نیچے قطنی

438 جزی کلانی (lumbo-sacral enlargement) تک کیا جاسکتا ہے۔ ضرور ہے کہ ی تحریکی انعکاسی صدمات (excito-reflex impulses) کو جسم کے بالائی حصّوں سے نیچے کے حصوں تک لے جانے میں کار آمد ہوتے ہیں۔ اغلب ہے کہ نخاع کے سلسلے

طول میں ایسے ہی ریشے جانبی استوانہ کے خلیوں سے نکلکر اوپر اور نیچے چلے جاتے ہیں۔

درون آفریدہ ریشوں کا ایک قطعہ انسان میں بطنی وسطی شگاف کے قریب دیکھا گیا ہے، جو ڈائریکٹ پیرامڈل ٹریکٹ (direct pyramidal tract) کے ریشوں کے درمیان قیام پذیر ہوتا ہے، یہ ماری کا سلکو مارجینل ٹریکٹ (ventral sulco-marginal tract of Marie) ہے۔

بطنی جانبی استوانے میں بہت سے درون آفریدہ ریشے، صعودی اور نزولی دونوں قسم کے ایسے بھی ہوتے ہیں جو نخاع کے رمادی مادہ سے نکلکر صرف تھوڑے ہی دور جاتے ہیں اور ان کا کام متصلہ اقطاع کو باہم ملحق کرنا ہوتا ہے۔

## نخاع کے رمادی مادہ میں کے خلیات کے گروہ

وہ عصبی خلیے جو رمادی مادہ میں منتشر ہیں ایک حد تک مختص گروہ میں مرتب ہوتے ہیں۔ چنانچہ عنقی اور قطنی کلانیوں میں بطنی قرن میں بڑے بڑے کثیر قطبی (multi-polars) عصبی خلیوں کے کئی گروہ ہوتے ہیں (تصویر-584) اگرچہ نخاع کے دوسرے خطوں میں اس مقام میں مسکن رکھنے والے گروہ، تعداد میں گھٹ کر دو ہی رہ جاتے ہیں، یعنے ایک وسطانی اور دوسرا جانبی۔ ان کلانیوں میں کے نسبتہً بڑے گروہ اقطاع جارحہ کے ساتھ متناظر ہوتے ہیں (Van Gehuchten) مثلاً ایسے گروہ موجود ہیں جو پیر، ٹانگ اور ران اور ہاتھ، بازو اور کندھے کی حرکات سے علی الترتیب موتلف معلوم ہوتے ہیں کندھے اور بازو کے عضلات کے اعصاب حرکت (motor nerves) جن گروہ سے نکلتے ہیں، معلوم ہوتا ہے کہ وہ ہاتھ کے عضلات سے تعلق رکھنے والے گروہ کے نسبت عنقی نخاع کے زیادہ اونچے قطعات سے نکلتے قطنی نخاع کی صورت میں ٹانگ اور پیر کے متعلق بھی یہی بہ تغیر الفاظ صحیح ہے مزید برآں بڑے گروہ پھر ایسے چھوٹے گروہ میں منقسم معلوم ہوتے ہیں جو خاص خاص حرکات سے تعلق رکھتے ہیں یعنی عضلات کے خاص گروہ سے ڈیافرام کی صورت میں عنقی نخاع کے بطنی قرن

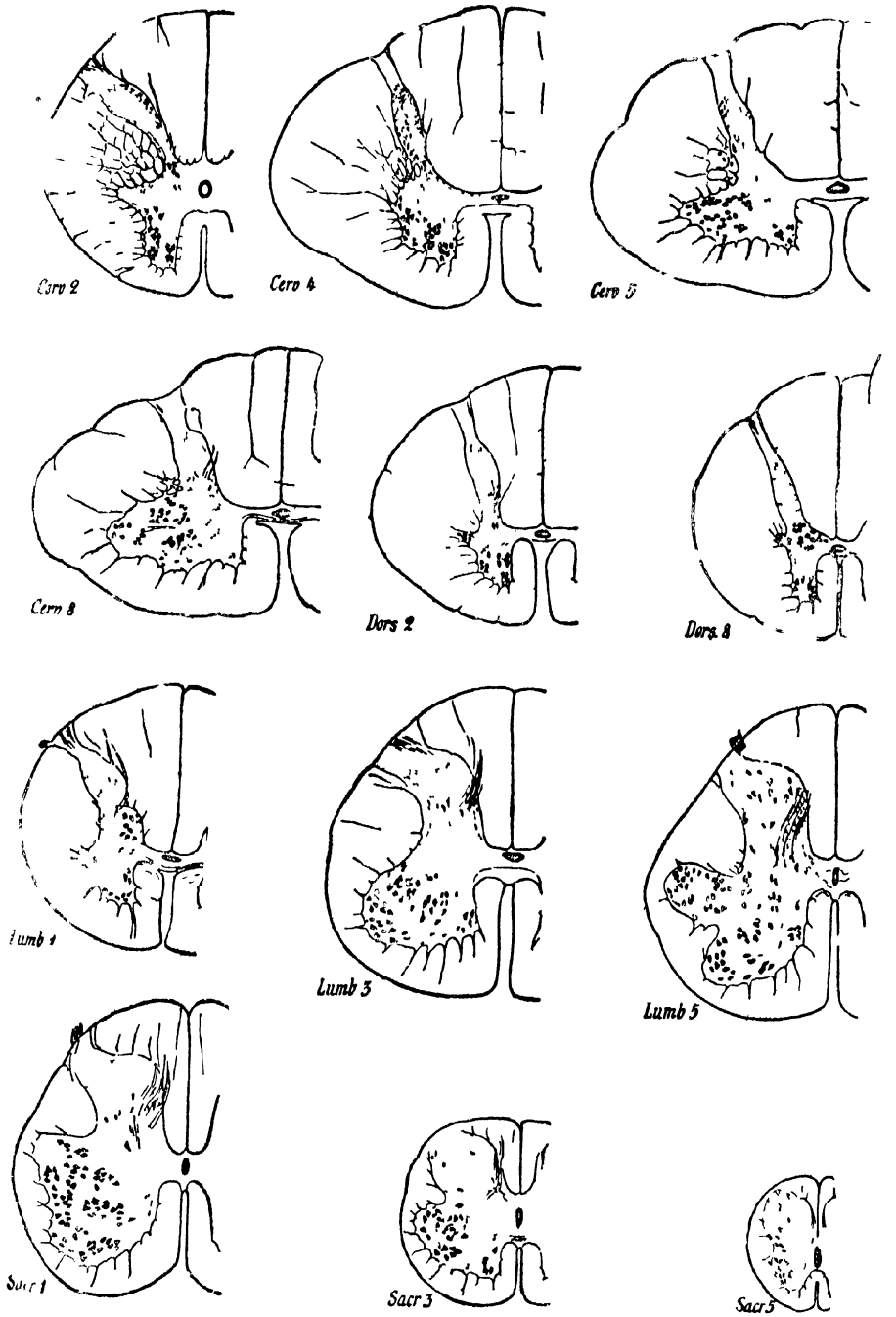


FIG. 592.—DIAGRAM OF SECTION OF HUMAN SPINAL CORD AT DIFFERENT LEVELS. (Edinger.)

The names refer to the origin of the corresponding nerve roots. The relative shape and size of the cord and grey matter, the relative amounts of grey and white matter, and the size and position of the principal cell groups are shown.

ہ ایک جانب ایک مختص خلوی گروہ یا خلوی استوانہ ہوتا ہے جس سے فرینک
ب (phrenic nerve) کے ریشے نکلتے ہیں چنانچہ اس صورت میں ہر خاص
کے لئے ایک خلوی گروہ علیحدہ مختص کر دیا گیا ہے۔

بطنی قرن کے بیشتر خلیوں سے محور استوانی زائدے (axis cylinder
proces نکل کر متناظر بطنی عصبی جڑوں کے اندر جاتے ہیں (تصویر - 589, m)
چند اپنے محوریئے وہائٹ کمیشر (white commissure) میں سے مقابل
ب کے بطنی استوانہ کو یا اوسی جانب کے بطنی یا جانبی استوانہ کو بھیجتے ہیں۔ یہ
لکھنے کے قابل ہے کہ پرندوں میں بطنی قرن کے چند خلیے اپنے محوریئے ظہری
جڑوں کے اندر بھیجدیتے ہیں۔ بڑے عصبی خلیوں کا ایک نہایت نمایاں
ہ جو صدری خطہ میں بہترین نظر آتا ہے ظہری قرن کے قاعدہ میں مسکن رکھتا
اسٹلنگ کا ظہری نواتہ = dorsal nucleus of Stilling، استوانہ
ک = Clarke's colum، تصویر — 588, d) استوانہ کلارک
خلیے اپنے محور استوانی زائدے ڈارسل سیریبلر ٹریکٹ (dorsnl cerebellar
trac میں بھیجتے ہیں (Mott) اگر اس قطعہ کو تجربۃً کاٹا جائے تو اسی جانب
ستوانہ کلارک کے بڑے خلیوں میں مقام انقطاع کے نیچے "انحطاطِ نسل"
قع ہو جاتا ہے اور بالآخر وہ مذبول ہو جاتے ہیں لیکن انحطاط ان سب
سب خلیوں کو اوس وقت تک متاثر نہیں کرتا جب تک کہ قطعہ
رس بھی نہ کاٹ دیا جائے (Ninian Bruce) مزید برآں استوانہ
رک میں چند اور چھوٹے خلیے چھوٹے محوریوں والے بھی ہیں جن
سے ان دو لمبے اقطاع میں سے کسی ایک ریشے بھی نہیں
نکلتے

439) ایک اور گروہ رمادی مادہ کے بیرونی جانب ایک بدر آمدہ
(projection میں نظر آتا ہے جسے کبھی کبھی جانبی قرن (lateral hori) کہتے
ہیں (جانبی خلوی استوانہ = lateral cell column) مابینی جانبی استوانہ
440 (Intermedio-lateral-column تصویر 588 i) یہ صدی خطہ میں اوپر

کی طرف دویم صدری قطعہ تک نہایت واضح ہوتا ہے۔ اس کے خلیوں کے محور بیشتر بطنی جڑوں کے ساتھ نخاع سے خارج ہو جاتے ہیں اور غالباً باہر جانے وا حشوی (visceral) اور عروقی ریشے (لینگلے کے پیش عقدی مشارکی ریشے (preganglionic sympathetic fibres of Langlay یہی مہیا کرتے ہیں۔ ایک اور گروہ (وسطی خلوی استوانہ = middle cell-column) بالا کے وسط میں قیام رکھتا ہے (تصویر 584, e—) ظہری قرن میں خلیے کثیر التو ہیں لیکن وہ مختص گروہ میں مجتمع نہیں ہوتے۔ رولانڈو کے جسم جیلا (substantia genlationosa of Rolando) کے خلیے اپنے عصبی ریشو کے زائدے کچھ تو جانبی اور کچھ ظہری استوانوں میں بھیجتے ہیں۔

اون خلیوں کو جو اپنے محوریئے سفید استوانوں کے منفصل حصوں میں تو بھیجتے ہیں۔ لیکن کسی خاص قطعہ کے اندر نہیں کبھی کبھی "سفید استوانوں کے خلیوں" (cells of the white column) کے نام سے یاد کرتے ہیں۔

## عصبی جڑوں کا نخاع کے ساتھ تعلق 441

بطنی اگلی جڑیں بطنی قرن سے متعدد بنڈلوں میں خارج ہوتی اون کے بیشتر ریشے بطنی اور جانبی قرنوں میں کے عصبی خلیوں سے براہ راست چلے جاتے ہیں اور گالجی کی رائے ہے کہ کچھ ریشے ظہری قرن میں کے خلیوں بھی نکلتے ہیں۔ وہ خلیے جن سے بطنی جڑوں کے ریشے نکلتے ہیں منتشب عصبی افتا کے جال سے گھرے ہوئے ہوتے ہیں جو مختلف مصادر سے خا ظہری قرن کے خلیوں کے محوریوں سے ظہری جڑوں کے ریشوں کے ہم جان (collaterals) سے (ملاحظہ ہو نیچے) اور منفصل سفید استوانوں کے ریشوا ہم جانبات سے ماخوذ ہوتے ہیں۔

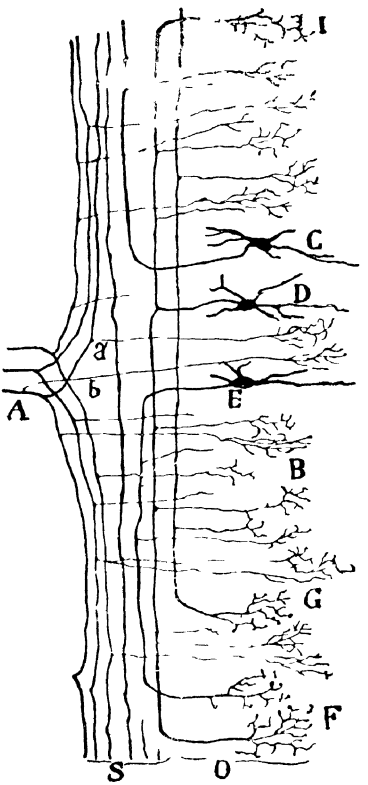


FIG. 593. FROM LONGITUDINAL SECTION OF CORD OF CHICK EMBRYO SHOWING ENTERING DORSAL ROOT FIBRES AND THE PASSAGE OF COLLATERALS FROM THEM INTO THE GREY MATTER. ALSO THREE CELLS OF THE DORSAL HORN SENDING THEIR AXONS INTO THE WHITE MATTER. (Cajal.)

A entering root fibres. S dorsal white column. O grey matter. C, D, I cells of dorsal horn. B, F, G, I, arborisation of collaterals in grey matter.

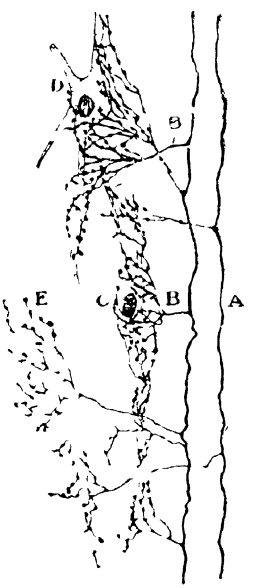


FIG. 594.—ARBORISATION OF COLLATERALS FROM THE DORSAL ROOT FIBRES AROUND CELLS OF THE DORSAL HORN OF GREY MATTER. (Cajal.)

A fibres of dorsal column derived from dorsal root. B collaterals. C, D nerve cells in grey matter surrounded by the arborisation of the collaterals. E an arborisation shown separately.

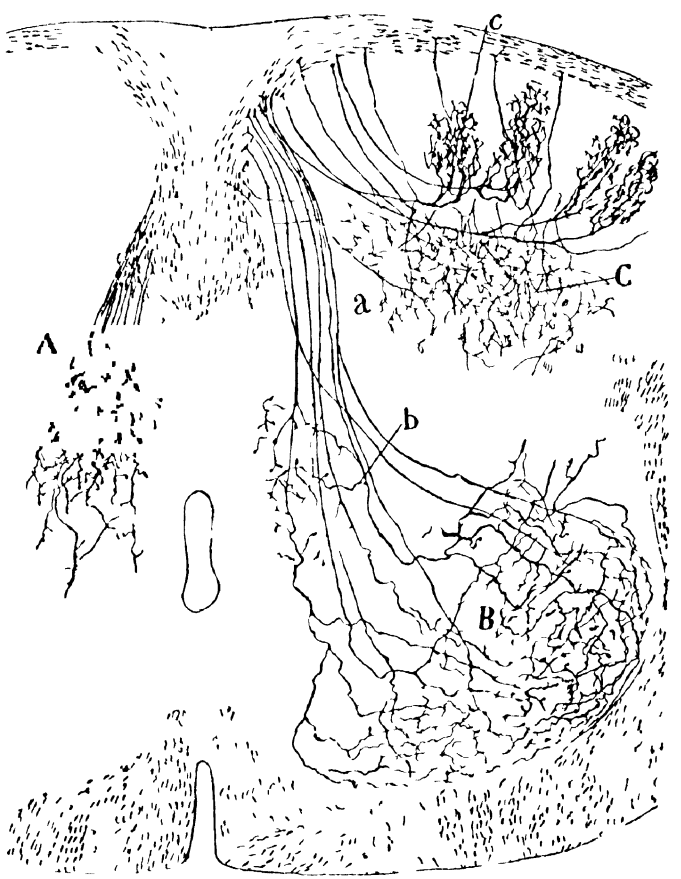


FIG. 595. COLLATERALS FROM THE DORSAL COLUMN FIBRES PASSING INTO THE GREY MATTER. NEW BORN MOUSE. (Cajal.) Golgi method.

*A*, a bunch of collaterals ending amongst the cells of the middle cell column. $B_2$, ending of collaterals *a* in the ventral horn. A few side branches of these collaterals *b* are passing to the middle cell column. *C*, collaterals to dorsal horn. *c*, others to substance of Rolando.

یہ یقینی طور پر معلوم نہیں کہ آیا ہری ریشے کوئی شاخیں بطنی قرن
کے خلیوں کے درمیان مختتم ہونے کے لئے بھیجتے ہیں لیکن جب شیر نگٹن
442 نے چمپینزی (chimpanzee) میں ایک جانب کے حرکی قشر دماغ
(motor cortex cerebri) کو خارج کر دیا تو اس نے پایا کہ مقابل
جانب کے اپنی خلیوں میں انحطاط ثانوی (secondary degeneration)
واقع ہو گیا ہے۔ اس مشاہدہ سے قیاس ہوتا ہے کہ ظہری قرن کے خلیوں
کے درمیانی واسطہ کے بجائے کوئی اور زیادہ راست تعلق موجود ہے
جس کے طرف ہری قطعہ کے ریشوں کی شاخیں رخ کرتی ہیں (صفحہ 446 بھی ملاحظہ ہو
ظہری (پچھلی) جڑوں کے ریشے جڑوں کے عقود کے خلیوں سے نکلکر ظہری جانبی
متوازیں داخل ہو جاتے ہیں (ملاحظہ ہو شکل تصویر-589 میں) لیکن سب سے
لے ریشے لیساؤر کے حاشیئ نبڈل کو چلے جاتے ہیں اور بعض براہ راست ظہری قرن
اندر جاتے ہیں۔ نخاع میں داخل ہونے پر ریشے دو شاخہ ہو جاتے ہیں (تصویر-593)
ں شاخ اوپر اور ایک نیچے چلی جاتی ہے۔ دونوں خاص ریشے بناتے ہیں اور اس
ئے کی شاخوں سے ہم جانب ریشے متواتر فاصلوں سے نکلکر رمادی مادہ کے اندر جا
ر ریشوں کے تشجرات میں ختم ہو جاتے ہیں جو ظہری قرن (تصویر-594)
ر بطنی قرن (تصویر-595) ہر دو کے عصبی خلیوں کو اور صدری خطہ
ں استوانۂ کلارک کے اور مابینی جانبی استوانہ کے خلیوں کو ملفوف
لیتے ہیں۔ خاص ریشوں میں سے بہت سے ریشے بالآخر اسی طریقہ پر رمادی
ہ میں بھی مختتم ہو جاتے ہیں کچھ تو محض تھوڑی دور جانے کے بعد اور کچھ زیادہ
ر جاکر۔ لیکن ریشوں کی بہت بڑی تعداد اوپر کی طرف ظہری جانبی اور ظہری
طی استوانوں میں چلی جاتی ہے (موخر الذکر استوانہ میں بالخصوص نیچے کے
ائی اعصاب کے ریشے) یہاں تک کہ وہ نخاع مستطیل میں پہونچ جاتے ہیں اور
ں وہ نیوکلیس گریسیلس (nucleus gracilis) اور نیوکلیس کیونیٹس
nucleus cuneatu کے خلیوں کے گرد اختتامی تشجرات میں ختم ہو جاتے ہیں۔
ملاحظہ ہو تصاویر 589. 6. 7)—

# اکتالیسواں سبق

448

## مرکزی عصبی نظام

## نخاع مستطیل

(THE MEDULA OBLANGATA)

نخاع مستطیل کی تراشیں (اوسی طرح تیار کی ہوئی جس طرح پر نخاع کی کیگئی تھیں):- (الف) تقاطع اہرام کے لیول پر (ب) تقاطع سے عین اوپر (ج) الیوری باڈی (olivary boby) یعنے جسم زیتونی کے وسط کے مقابل اور (د) الیوری باڈی کے بالا ترین حصہ میں سے ہوکر یا اوس کے عین اوپر لی ہوئی۔

**دماغ کے حصے:-** دماغ تین بڑے شکلیاتی حصوں پر مشتمل ہے جو مضغہ تین پرائمری سیریبرل ویسیکلز (primary cerebral vesicles) یعنی ابتدائی دما کیسکوں سے مربوط ہوتے ہیں۔ اون کے نام علی الترتیب یہ ہیں:- موخر دما (hind-brain) درمیانی دماغ (mid-brain) مقدم دماغ (re-brain)

موخر دماغ میں وہ حصے شامل ہیں جو بطین چہارم کو (rn ventricle) گھیرتے ہیں یعنے نخاع مستطیل (myelencephalon) اور پانز (pons) یعنی ج ایک ساق (stem) اور سویقوں (peduncles) پر مشتمل ہے جو اوسے سیریبل دماغ (meten cephalon) سے جوڑتے ہیں۔ نخاع مستطیل اور ساق ج (pons stem) یہ دونوں نخاع کا ایک سلسلہ بناتے ہیں جسے بصلہ نخا (spinal-blub) کہتے ہیں۔ درمیانی دماغ اجسام رباعیہ (pora quadrigemina)

444

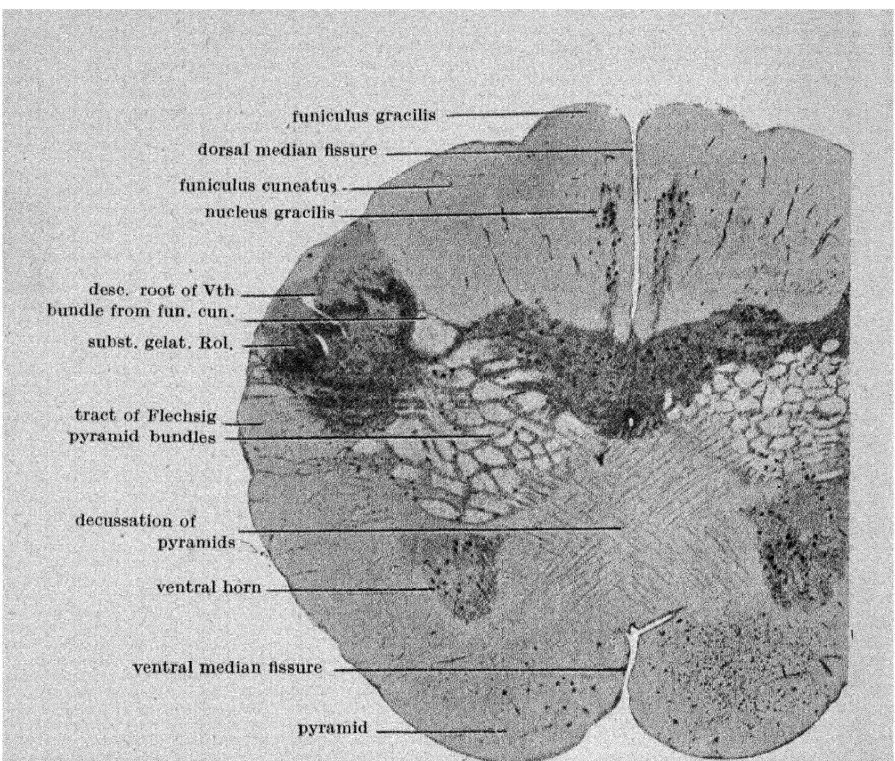


FIG. 596.—SECTION ACROSS THE LOWER PART OF THE MEDULLA OBLONGATA IN THE REGION OF THE DECUSSATION OF THE PYRAMIDS. Magnified Six & half diameters.

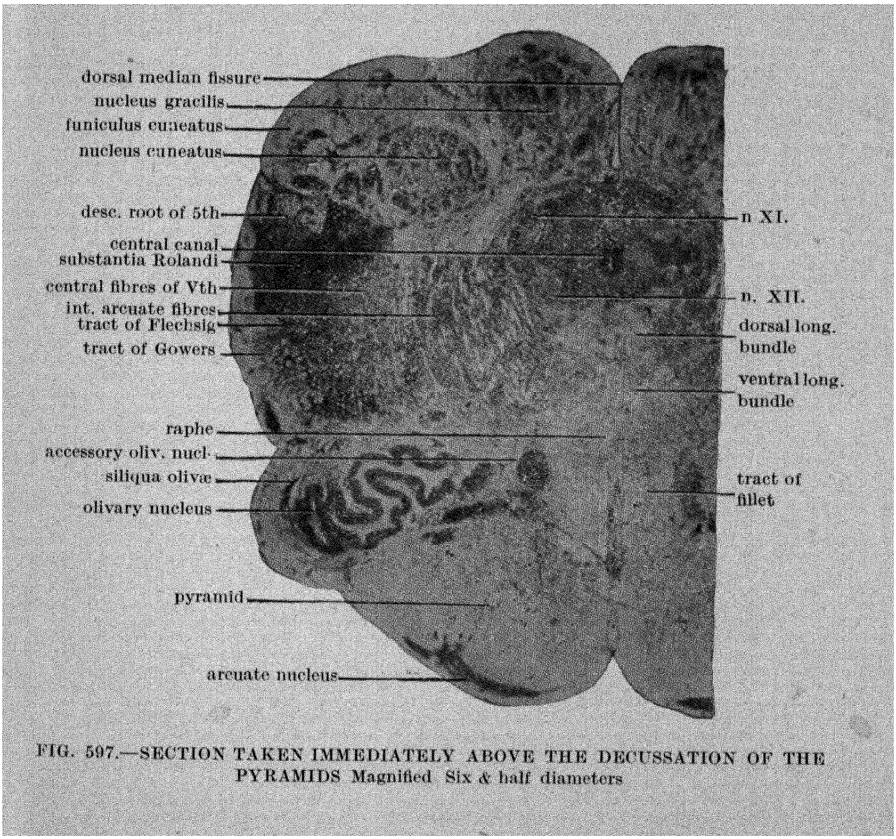


FIG. 597.—SECTION TAKEN IMMEDIATELY ABOVE THE DECUSSATION OF THE PYRAMIDS Magnified Six & half diameters

(mesencephalon) کے خطہ پر مشتمل ہے مقدم دماغ میں وہ حصے شامل ہیں جو اس خطہ بالکل اوپر ہیں اور بطین سوئم (third ventricle) کے گرد ہوتے ہیں۔ اوس کے بین حصہ میں سریرین (thalami, thalamencephalon) متشمول ہیں اور ی حصہ میں اجسام مخطط (corpora striata) اور دماغی نیم کرے (cerebral hemispheres, telencephalo)

## نخاع مستطیل کی عام ساخت

نخاع مستطیل کی عام ساخت کا بہتر مطالعہ اس طرح کیا جا سکتا ہے کہ اشوں کا سلسلہ اوپر سے نیچے لیا جائے اور ان میں اون تغیرات کا کھوج لگایا جائے نخاع کے ترکیبی اجزاء میں واقع ہوتے جاتے ہیں، ساتھ ہی اون اجزا کو بھی دیکھا ائے جو زیادہ ہو گئے ہیں۔

**اہرام کے تقاطع کے خطہ** میں سے ہو کر لی ہوئی تراش (تصویر۔ 596) شترنجی شکل رکھتی ہے جو نخاع کے بالائی حصہ میں سے ہو کر لی ہوئی تراش اور اوس میں ماع کی بیشتر ساختیں شناخت ہو سکتی ہیں۔ لیکن رمادی مادہ میں ایک بڑا تغیر اس باعث دا ہو جاتا ہے کہ ہر جانب کے نخاع کے جانبی استوانوں سے تقاطعی ہری قطعہ کے بڑے دل نکل کر بطنی قرن کے قاعدہ میں سے ہو کر اور بطنی وسطانی شگاف کو عبور کر کے
445 ماع مستطیل کے مقابل جانب کے بطنی استوانہ میں چلے جاتے ہیں اور وہاں وہ سید ہے ہری طہ کے جو پہلے ہی سے نخاع کے بطنی استوانہ میں قیام رکھتا ہے ریشوں کے ساتھ ملکر یندار ریشوں کا وہ ممتاز تودہ بنا دیتے ہیں، جو نخاع مستطیل کے بطنی رخ پر مرکزی طہ کے ہر دو جانب نظر آتا ہے اور جو ہرم (pyramid) کے نام سے مشہور ہے اس سے اس قطعہ کا نام منسوب کیا گیا ہے۔ رمادی مادہ کے اندر ریشوں کے اس گذرنے سے بطنی قرن کی نوک بقیہ قرن سے منقطع ہو کر ایک طرف ہٹ جاتی ہے۔ اس کا ایک صہ رمادی مادہ کے ایک علیحدہ تودہ کی صورت میں نظر آتا ہے جسے جانبی نواتہ

(lateral nucleus) کہتے ہیں۔

ذرا اور اوپر کی تراشوں میں یعنی تقاطع ہرمی سے ذرا ہی اوپر مرہم کے جانبی رخ پر رمادی مادہ کا ایک لہریہ دار بنڈل نمودار ہوجاتا ہے جو سطح پر کے ایک ابھار کے ساتھ متناظر ہوتا ہے جس کو زیتون (olive) کہتے ہیں۔ لہریہ دار یا چنٹ دار رمادی مادہ کو نواۂ زیتونی (olivary nucleus) کہتے ہیں (تصاویر 597, 599, 600)۔

نخاع مستطیل کے اہرام (pyramids) ایسے ریشوں سے بنتے ہیں جو قشر دماغ کے سامنے کے خطہ سے نکلتے ہیں اور قشر میں کے رمادی مادہ کے بڑے خلیوں کے محوریوں سے اون کا تعاقب کیا جاسکتا ہے۔ یہ ریشے نیم کرۂ دماغ کے سفید مادہ (white matter) میں سے گزر کر انٹرنل کیپسول (internal capsule) اور کرسٹا (crusta) کے درمیانی تہائی یا زائد حصے سے ہوکر اور جسر (pons) کے ہرمی بنڈلوں میں سے ہوتے ہوئے نخاع مستطیل کی انہیں ساختوں (اہرام) کے اندر چلے جاتے ہیں۔ جیسا کہ ہم ابھی دیکھ چکے ہیں وہ بصلہ (bulb) کی زیریں حد کے قریب گزر کر خاصکر نخاع کے مقابل یا تقاطعی جانبی استوانہ کو اور کچھ اوسی جانب کے جانبی استوانہ کو چلے جاتے ہیں اور انسان اور انسان نما بندروں (anthropoid apes) میں کچھ بطنی سفید استوانہ (ventral white column) کے وسطی حصے کو جاتے ہیں۔ وہ مجموعی طور پر قطعہ ہرمی (tract of pyramid) بناتے ہیں جو نخاع مستطیل میں جسر میں کے نسبت چھوٹا ہوتا ہے کیونکہ جب وہ جسر کے اندر ہوتا ہے تو اوس کے بہت سے ریشے خاص قطعہ کو چھوڑ کر درمیانی خط کو عبور کرکے اوس رمادی مادہ کے طرف چلے جاتے ہیں جو نخاع مستطیل اور جسر کے ظہری جانبی حصہ میں قیام رکھتا اور خاص کر رمادی مادہ کے اوس حصہ میں جس کے ساتھ دماغی اعصاب (cranial nerves) کے حسی ریشے (sensory fibres) مربوط ہوتے ہیں۔ کبھی کبھی ریشوں کا ایسا بنڈل نخاع مستطیل کے جانبی حصہ میں کے حسی نواتوں (sensory nuclei) کے طرف گزرتے۔ بعد اون میں ختم نہیں ہوتا بلکہ بطنی جانب پھر واپس آجاتا اور قطعۂ ہرمی کے خارج یا مرکزی حصہ کے ساتھ اوس کے تقاطع کے قریب ملحق ہوجاتا ہے (Bundle of Pickl)

446

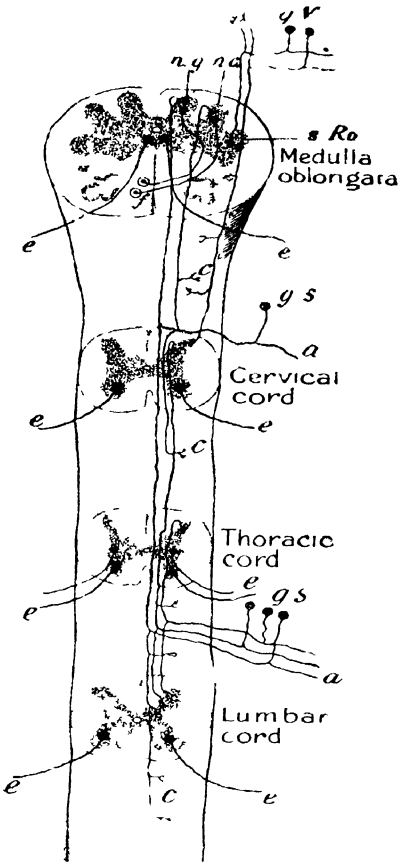


FIG. 598. DIAGRAM TO SHOW THE COURSE OF THE DORSAL ROOT FIBRES AFTER ENTERING THE CORD.

*a* afferent fibres before entering ganglion *g s* spinal ganglion cells *q V* ganglion of fifth nerve *c* descending branches (forming comma tract) giving off collaterals to grey matter. The ascending branches are shown partly ending in grey matter of dorsal horn partly in the nucleus gracilis (*n g*) and nucleus cuneatus (*n c*) of the medulla oblongata. *s Ro* substantia Rolandi. *f* fibres of fillet arising in nuclei of medulla oblongata and crossing the raphe to the opposite side. *e* efferent nerve fibres from motor nerve cells.

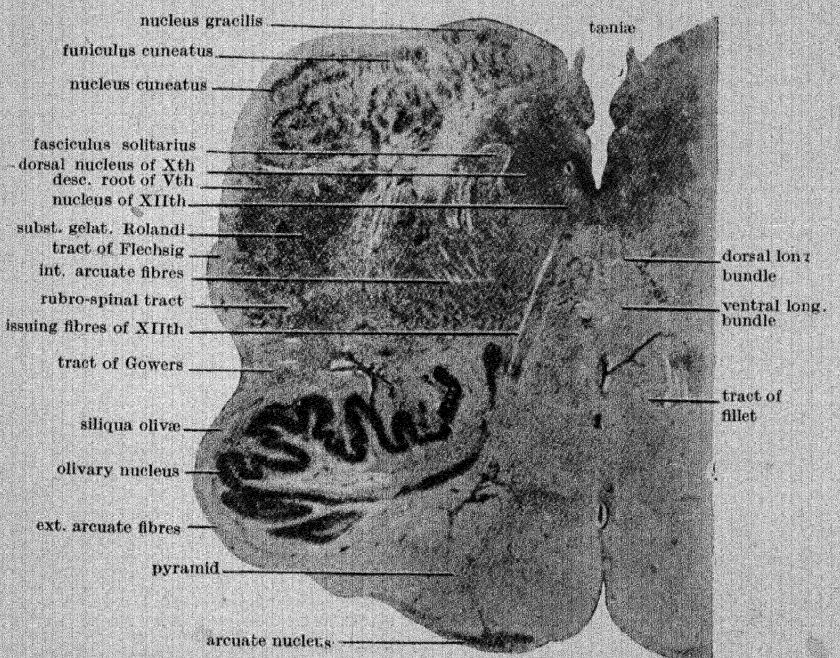


FIG. 599.—SECTION ACROSS THE MEDULLA OBLONGATA AT THE POINT OF THE CALAMUS SCRIPTORIUS OF THE FOURTH VENTRICLE. Magnified six & half diameters.

## ۔کا بنڈل

یہ کچھ کم عجیب بات نہیں کہ اگر یہ ہری قطعہ کے ریشے متعدد ہم جانبات (collaterals) قشر دماغ کے رمادی مادہ دماغ کے قاعدی عقود (basal ganglia of the cerebrum) درمیانی دماغ کے جرم اسود (substantia nigra) جسر اور نخاع کے ظہری قرن کے نواتوں کو پہنچتے ہیں اون کے نخاع مستطیل کے اہرام کے اندر سے گزرنے مین کوئی ہم جانبات اون سے نکل کر جاتے ہوئے نظر نہیں آتے' باستثنائے نہایت چند کے جو زیتونی نواتوں (olivary nuclei) کو جاتے ہیں۔ مختلف مبصرین نے ہری ریشوں کے ایسے ہم جانبات اور ان کے اختتامات کے بیان کرنے کا دعویٰ کیا ہے جو دماغی اعصاب کے حرکی نواتوں (motor nuclei) تیز نخاع کے بطنی قرن میں کے حرکی خلیوں کو جاتے ہیں' لیکن اس قسم کے بیانات کو قبول کرنے میں احتیاط لازم ہے' کیونکہ گو یہ بیشتر نصابی کتب میں رائج ہیں لیکن ٹھیک اور صحیح مشاہدات کے ذریعہ مصدق نہیں ہو چکے ہیں۔ یہ یقینی ہے کہ ہری قطعہ کے سب ہیں تو بیشتر ریشے نخاعی رمادی مادہ کے بطنی حصے ہی ہیں لیکن ظہری حصے میں اختتام پذیر ہوتے ہیں۔ بایں ہمہ شیرنگٹن نے پایا کہ چمپینزی کے دماغ کے ایک جانب کی تخفیف پیش مرکزی precentral convolusion کی مضرۃ کے بعد بالآخر مقابل جانب کے بطنی قرن کے خلیوں میں انحطاطی تغیرات واقع ہو جاتے ہیں۔ اس مشاہدہ سے قیاس ہوتا ہے کہ ہری ریشوں اور نخاع میں
447 کے حرکی خلیوں کے درمیان اس جانور میں ایک نسبتہً زیادہ راست تعلق موجود ہے جو عام طور پہ نہیں پایا جاتا۔ بہرصورت خلیوں میں انحطاط پیدا ہو جانے کا واقعہ ایسا ہے جس کی توجیہ مشکل ہے۔

سفید مادہ کے ظہری استوانوں کے نمو کی زیادتی سے باعث ظہری قرنوں رمادی مادہ میں بھی ایک تبدیلی واقع ہو جاتی ہے اور قرن نخاع مستطیل ہی جانبا

ہٹاوئے جاتے ہیں اور اس طرح وہ V جو یہ باہم ملکر بناتے ہیں فراخ ہو جاتی ہے۔ ا
ہی ہر قرن کی نوک بڑی ہو کر نخاع مستطیل کی سطح پر ایک ابھار پیدا کر دیتی ہے
جس کو ورنہ رولانڈو (tubercle of Rolando) کہتے ہیں نیچے یہ نخاع کے ظہری
قرن کے راس کے جرم رولانڈو (substantia Rolandi) کے ساتھ مسلسل ہو
ہے۔ اوپر اوس کا رمادی مادہ لمبا ہو کر عصب پنجم کے حسی نواۃ کے اندر بڑھ جاتا ہے
اوس کے باہر کے طرف اور ایک حد تک اوس کو گھیرے ہوئے ریشوں کا ایک
بنڈل ہے جو نخاع مستطیل کی ہر تراش میں نظر آتا ہے اور جس کا تعاقب اوپر جسر
ویرولیہ (pons Varolii) تک کیا جا سکتا ہے یہ عصب پنجم کی زیرین یا نزول
جڑ ہے جسے پہلے صعودی جڑ سمجھتے تھے۔ اوس کے ریشے نیچے نخاع کے بالائی عنقی خا
تک پہونچتے ہیں۔ گریسائل فینو کیولس (gracile-funiculus = لبلبی وسطی استوانہ
اور کیونیٹ فینو کیولس (cuneate funiculus = ظہری جانبی استوانہ) کی بالائی اطراف 448
کے اندر، رمادی مادہ بھی جلد پیدا ہو جاتا ہے، اور یہ پہلے تو پتلے ڈوروں کی صورت
میں استوانوں کے بیچ میں ظاہر ہوتا ہے (تصویر —596) لیکن پھر بسرعت
اس کی وبازت بڑھ جاتی ہے (تصویر —597) جس کا نتیجہ یہ ہوتا ہے کہ بالآخر
یہ تقریباً اون کے تمام حصوں پر چھا جاتا ہے اور علی الترتیب نیوکلیس گریسلس
(nucleus gracilis) اور نیوکلیس کیونیٹس (nucleus cuneatus) بن
دیتا ہے۔

انہی نواتوں میں اقطاع گال اور برڈاک کے ریشے جو نخاع کے ظہری استوا
سے اوپر کی طرف مسلسل چلے آتے ہیں ان نواتوں کے خلیوں کے درمیان پیچیدہ تشجر
میں بالآخر اختتام پذیر ہوتے ہیں۔ لیکن یہ نواتے ظہری عصبی جڑوں کے تمام صعودی
ریشے نہیں حاصل کرتے کیونکہ ان کی ایک بڑی تعداد پہلے ہی نخاع کے رمادی مادہ میں
داخل ہو کر اوس کے خلیوں کے درمیان متشجر ہو کر ختم ہو چکی ہے۔ نیوکلیس گریسلس
اور نیوکلیس کیونیٹس کے خلیے چھوٹی یا معتدل جسامت کے ہوتے ہیں اور لمبے
شجرے (dendrons) کہتے ہیں۔ ان کے محوریے اندرونی قوسی ریشوں (internal
arcuate fibres) کی صورت میں ساخت مشبک reticular formation میں

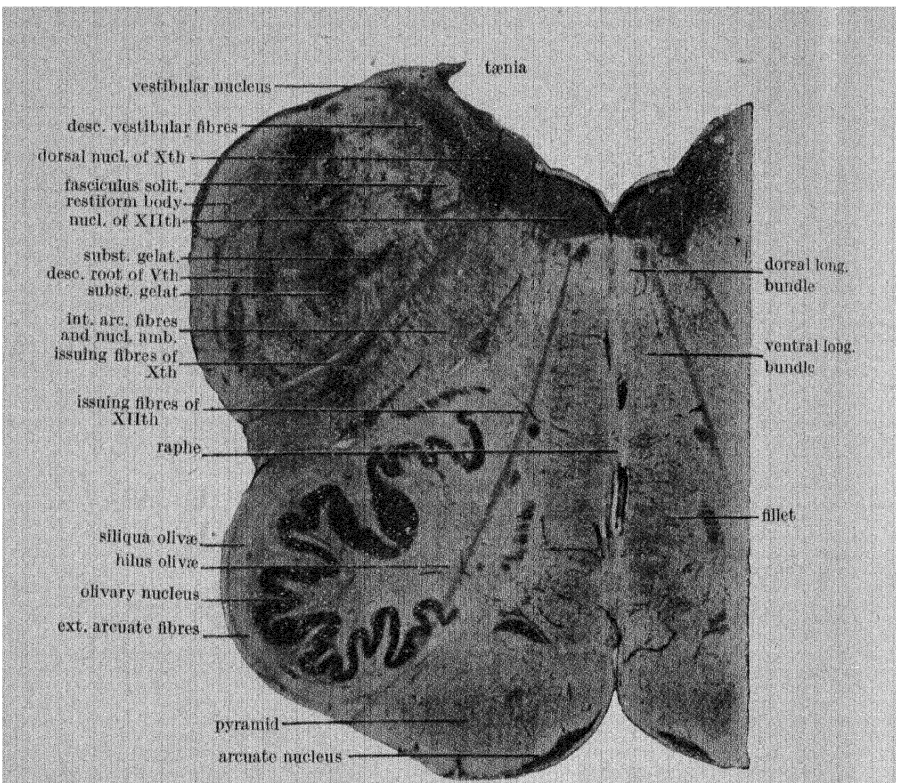


FIG. 600.—SECTION ACROSS THE MEDULLA OBLONGATA, AT ABOUT THE MIDDLE OF THE OLIVARY BODY. Magnified six & half diameters.

سے ہوکر درون زیتونی تہ (inter olivary layer) کے اندر جاکر اہرام کے پشت کے طرف سے ہوکر وسطانی سیون (medianraphe) کو عبور کرتے ہیں (تصویر — 598, f) اور پھر اوپر کی طرف مڑکر قطعہ فلیٹ (tract of the fillet) بنا دیتے ہیں۔ یہ قطعہ، جو اپنے زیرین ترین حصہ میں ان عصبی ریشوں سے بنتا ہے جو حسی نخاعی راستوں میں سے ایک راستہ کی دوسری برید یا دوسرے مرحلہ (second relay) یعنی دوسرے عصبیوں (second neurones) سے تعلق رکھتے ہیں نخاع مستطیل کے اعلیٰ تر خطوں میں اور جسر میں اون ریشوں سے تقویت حاصل کرتا ہے جو دماغی اعصاب کے حسی نواتوں سے اخذ ہوتے ہیں۔ اس کے ریشوں کی غالب تعداد تو سریر (thalamus) کے جانبی مرکز میں ختم ہو جاتی ہے لیکن چند ریشے اگلے اور پچھلے ہر دو اجسام رباعیہ کو جاتے ہیں۔

وان گیہوچین (Van Gehuchten) کا خیال ہے کہ فلیٹ کے وہ ریشے جو کیونیٹ نیوکلیس سے ماخوذ ہیں اون ریشوں کی پشت کے طرف قیام رکھتے ہیں جو نیوکلیس گریسلس سے نکلتے ہیں۔

**نخاع کی قنال مرکزی** کا سلسلہ اب بھی زیرین نخاع مستطیل میں نظر آتا ہے (تصاویر 596, 597- لیکن وہ پچھلی سطح سے قریب تر آجاتی ہے اور بالآخر بطین چہارم کے کیلمس اسکریٹوریس (calamus scriptorius) کی نوک کے قریب وا ہو جاتی ہے (تصویر 599) اس رمادی مادہ میں جو اوسے گھیرتا ہے عصبی خلیوں کے دو نہایت ممتاز گروہ ہوتے ہیں۔ ان میں کا بطنی گروہ ہائپوگلاسل (hypoglossal) بارہویں عصب کے نواتہ کا زیرین حصہ ہے اور ظہری گروہ، جس کے خلیے نسبتہً چھوٹے ہوتے ہیں ویگو ایکسسری (vago accessory) یا دسویں اور گیارہویں عصب کے نواتہ کا لیکن عصبی ریشوں کے بدل اوس کے اندر ہوکر گزرنے کے باعث ہلال کا رمادی مادہ بیشتر ایک نہایت ممتاز ساخت مشبک (reticular formation) میں ٹوٹ جاتا ہے۔ اور بجائے ایک نسبتہً تنگ خاکنائے کے جو نخاع کے دو نیم حصوں کو جوڑتی ہے اب ایک چوڑی سیون (raphe) رونما ہو جاتی ہے۔ یہ اون ریشوں سے بنتی ہے جو ترچھے اور سامنے سے پیچھے جاتے ہیں اور ان کے ساتھ کچھ رمادی مادہ بھی شامل ہوتا ہے جس میں

599

عصبی خلیئے ہوتے ہیں۔

آلیو یعنے زیتون کے تقریباً وسط میں لی ہوئی تراش (تصویر 600 —) پر نظر آئے گا کہ نخاع مستطیل کی شکل اور اس کے رمادی مادہ کی ترتیب میں مرکزی قنال کے بطین چہارم کے اندر وا ہو جانے سے ایک نمایاں تبدیلی واقع ہو گئی ہے۔ اس نے رمادی مادہ کو جس نے ذرا ہی نیچے مرکزی قنال کو گھیر رکھا تھا بطین چہارم کے فرش پر پھیلا دیا ہے لہذا اب عصبی خلیوں کے وہ اجتماعات جن سے ہائپوگلاسل نرو (hypoglossal nerve) اور ویگس نرو (vagus nerve) علی الترتیب نکلتے ہیں بطنی فرش کے قریب ایک متناظر مقام پر قیام رکھتے ہیں۔ اس مستوی پر وہ بیرونی صفیر خلوی گروہ جو بصلہ (bulb) کے زیرین حصہ میں اسپائنل ایکسیسری (spinal accessary) کے نواتہ کے ساتھ متناظر ہوتا ہے ویگس (vagus) یا دسویں عصب کا ظہری نواتہ بن گیا ہے اور بھی اوپر گلاسو فیرنجیئل (glosso pharyngeal) یا عصب نہم کا ظہری نواتہ ان اعصاب کے عصبی بنڈل بعض تراشوں (تصویر 600) میں بصلہ کی دبازت میں سے جاتے ہوئے اور باہر نکلتے ہوئے ہائپوگلاسل کے بنڈل تو اہرام کے بالکل بیرونی جانب اور ویگس کے بنڈل نخاع مستطیل کے جانب پر دیکھے جا سکتے ہیں۔ 449

تراش کا ظہری حصہ خاص کر بطین چہارم کے فرش کے رمادی مادہ سے اون ریشوں سے بھرا ہوا ہوتا ہے جو ترچھے اور باہر کی طرف گزر کر دینغ کی طرف جاتے ہیں اور اس کے انفیریر پیڈنکل (inferior peduncle) یعنے سویقہ زیرین (restiform body) بناتے ہیں۔ فیونیکولس گریسیس اور فیونیکولس کیونیٹس کا نواتہ بنانے والا رمادی مادہ اب قریب قریب غائب ہو گیا ہے مگر ان نواتوں کی جگہ اور بطین چہارم کے فرش کے بیرونی حصہ کے قریب رمادی مادہ کے چند تودے نظر آتے ہیں جنکے درمیان عصبی ریشوں کے متعدد بنڈل بھی ہوتے ہیں۔ رمادی مادہ ویسٹیبولر نرو (vestibular nerve) (ملاحظہ ہو صفحہ 457) کے خاص نواتہ کا زیرین حصہ ہے اور سفید بنڈل اس عصب کی نازل شاخوں سے بنتے ہیں۔ ان ساختوں سے نیچے عصب پنجم کی نازل جڑ معاوس کے نواتہ کے ہے۔ جو اوس کے وسطی جانب ہے۔

تراش کے بطنی حصہ میں ہرم (Phyramid) ہے اور اس کی پشت پر ایک جالدار ساخت ہے شبکۂ ابیض (reticularis alba) جو ریشوں کے طولاً جانے والے بنڈلوں سے بنتی ہے، جو فلیٹ کے قطعہ اوظہری اور بطنی طولی بنڈلوں سے علاقہ رکھتے ہیں، جنکے ساتھ وہ انسی قوسی ریشے گتھواں ہوتے ہیں جو سیون کو عبور کرکے مقابل جانب کے ظہری استوانوں کے نواتوں سے فلیٹ کے اندر اور مقابل جسم زیتونی سے ریسٹی فارم باڈی کے اندر جارہے ہیں۔

تراش کا مرکزی حصہ بیشتر ایسی ہی جالدار ساخت پر مشتمل ہے۔ لیکن اس میں رمادی مادہ اور عصبی ریشے نسبتہً زیادہ ہوتے ہیں (reticularis grisea) رمادی شبکہ) یہ عنقی تنخاع کی ساخت مشبک (formatio reticularis) نمو یافتہ صورت ہے اور اس کے اندر کے طولاً جانے والے سفید بنڈل غالباً ان ریشوں سے بنتے ہیں، جو تنخاع کے بالائی حصہ میں کے خلیوں سے ماخوذ ہوتے ہیں۔ تنخاع مستطیل میں کی رمادی ساخت مشبک کے عصبی خلیے ایسے ریشے پیدا کرتے ہیں، جو دو شاخہ ہوکر اوپر کی طرف جسر میں اسی ساخت کو اور نیچے کی طرف تنخاع کے بالائی حصہ کے جانب چلے جاتے ہیں، اور غالباً ان حصوں کو باہم مربوط کرنے کا کام انجام دیتے ہیں۔ کہا جاتا ہے کہ بعض خلیوں سے قوسی ریشے (arcute fibres) بھی نکلتے ہیں جو یا تو سیون (raphe) سے گزرتے ہیں یا اسی جانب رہ جاتے ہیں اور بالآخر انفیریر بیڈنکل یعنے سویقہ زیرین کی راہ سے دماغ میں داخل ہوجاتے ہیں (Van Gehuchten)

بطنی جانبی رخ پر زیتون (olive) ہے جسکے اندر رمادی مادہ کا ایک عجیب لہریدار ورقہ (Lamina) نمودپذیر ہوجاتا ہے جس میں عصبی خلیوں کی ایک بہت بڑی تعداد ہوتی ہے۔ یہ زیتون کا نواتہ مسنن (dentate nucleus of the Olive) ہے ورقہ اپنے وسطی رخ پر نامکمل ہوتا ہے (نافجہ زیتونی = hilus olivae) اور یہاں سے کثیر التعداد ریشے نکلتے اور سیون میں سے ہوکر انسی قوسی ریشوں (internal arcuate fibres) کی صورت میں مقابل جانب کے ریسٹیفارم باڈی کو اور اس طرح مسنن کو چلے جاتے ہیں۔ لیکن کچھ ریشے فوری خم کھاکر نواتہ مسنن کے نیچے جاتے ہیں

اور اوس کی ایک پوشش اور کیسک بنا دیتے (siliqua olivae) اور اسی جانب کے 450
ریسٹیفارم باڈی کے طرف چلے جاتے ہیں۔ مگر نواۃ زیتونی کا خاص رابطہ مقابل جانب کے دمیغی نیم کرّے کے ساتھ ہوتا ہے۔ اجسام زیتونیہ کو متعدد ہم جانبات متصل سفید استوانوں سے اور چند اہرام سے پہونچتے ہیں۔ زیتون کی پشت کے طرف یا اوس کے ظہری جانبی طرف نخاع کے بطنی نخاعی دمیغی بنڈل (قطعۂ گاؤرس) کا ایک اوپر کے طرف آنیوالا سلسلہ ہے ظہری نخاعی دمیغی بنڈل (قطعۂ فلیک سیگ) کا سلسلہ جو اوس کے بالکل ہی اوپر ہوتا ہے اب ریسٹیفارم باڈی کے اندر جا رہا ہے۔ بالآخر ریشوں کا ایک قطعہ جو سریہ کے اندر شروع ہوتے ہیں نواۃ زیتونی کی جانبی سطح کے اوپر سے گزر کر اوس کے اندر کے رماوی مادہ میں ختم ہو جاتا ہے۔

(thalamo-olivary tract) (central tegmental tract of Beethrew)

نواۃ مسن کے خلیوں میں متعدد شجرے ہوتے ہیں۔ اون کے محوریے سب ناقی کے طرف چلے جاتے ہیں اور وہیں سے باہر نکلتے اور بیشتر سیون کو عبور کر کے مقابل جانب کے نواۃ زیتونی کو چھیدتے ہوئے جیسا کہ پہلے بیان کیا گیا ہے ریسٹیفارم باڈی کے اندر چلے جاتے ہیں (olivo cerebellar tract)

نخاع مستطیل سے پیدا ہونے والے اعصاب۔ بارھویں، گیارھویں 451
نویں اور آٹھویں عصب یہ سب نخاع مستطیل سے شروع ہوتے ہیں، اون کے ریشے ہر جانب سے نکلتے ہوئے نظر آسکتے ہیں یعنی بارھویں عصب کے ریشے پیچھے کی طرف ہرم اور زیتون کے درمیان سے اور دوسرے تین اعصاب کے ریشے یکے بعد دیگرے نیچے سے اوپر نخاع مستطیل کی جانب میں زیتون اور ریسٹیفارم باڈی کے درمیان سے نکلتے ہوئے۔

بارھواں یا ہائپوگلاس عصب (elfth or hypoglossal nerve)
بڑے بڑے خلیوں کے ایک نواۃ سے نکلتا ہے جو نخاع کے بطنی قرن کے خلیوں سے مشابہ ہوتے ہیں۔ یہ نواۃ بصل کے زیرین حصے میں مرکزی قنال کے بطنی جانبی طرف (تصویر 597) بطین چہارم کے فرش کے قریب اوپر کے حصے میں درمیانی خط کے پاس قیام رکھتا ہے (تصاویر 599, 600)۔ اس کے کوئی ریشے مقابل جانب کو نہیں کرتے۔ وان گیہوچن کا قول ہے کہ یہ بات تمام دماغی اعصاب کے لئے صادق آتی ہے باستثنائے عصب سوئم کے چند ریشوں کے اور سارے

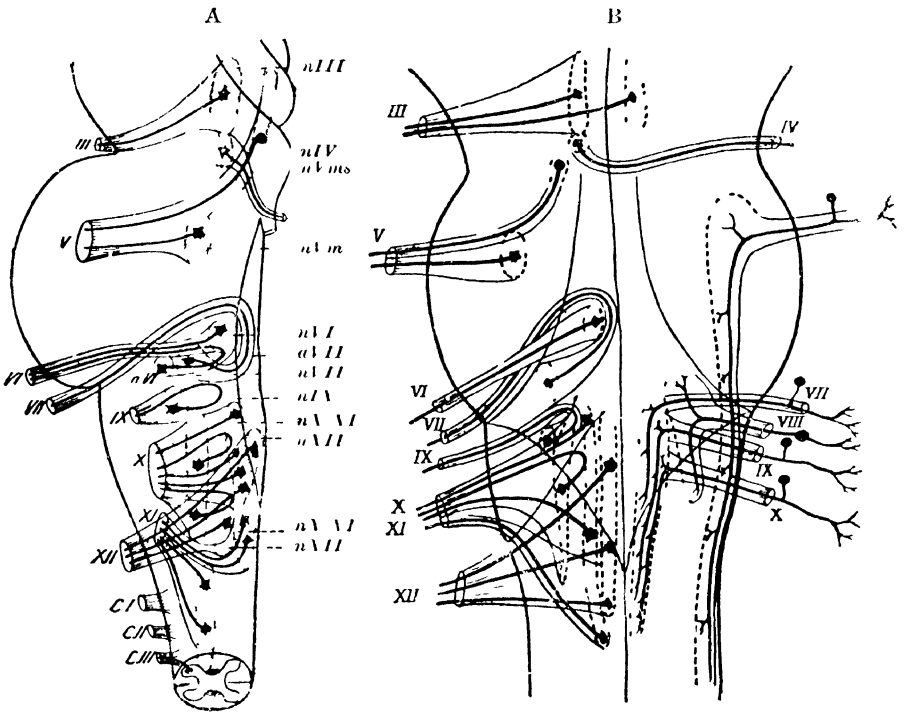


FIG. 601.—DIAGRAMS ILLUSTRATING THE ORIGIN AND RELATIONS OF THE ROOT FIBRES OF THE CRANIAL NERVES

A, efferent fibres only; profile view.
B, shows on the left the motor nuclei and efferent fibres (except those of the fourth nerve) and on the right side the afferent fibres; view from the dorsal aspect. The parts are supposed to be transparent.

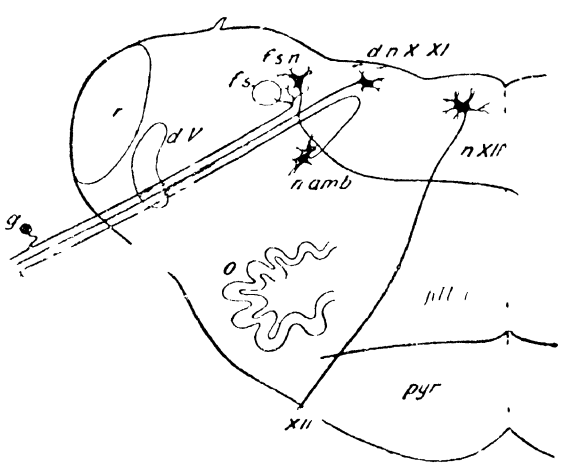


FIG. 602.—PLAN OF THE ORIGIN OF THE TWELFTH AND TENTH NERVES

*pm*, pyramid; *n XII*, nucleus of hypoglossal; *XII*, fibre of hypoglossal; *d n X XI*, dorsal nucleus of vagus and accessory; *n amb*, nucleus ambiguus; *f s*, fasciculus solitarius (descending root of vagus and glossopharyngeal); *f s n*, its nucleus; *X*, emerging motor fibres of vagus; *g*, cell in ganglion of vagus giving origin to a sensory fibre; *d V*, descending root of fifth; *r*, corpus restiforme.

حصہ چہارم کے۔ ہائپوگلاسل کا نواتہ بصلہ کے سارے زیرین دو تہائی میں پھیلتا ہے (تصویر XII, n, 601) اوس میں بہت سے ہم جانبات ساخت شمک میں کے متصلہ حسی انقطاع سے، اور پانچویں، نویں اور دسویں اعصاب کے نازل حسی ریشوں سے، نیز ظہری طولی بنڈل سے پہونچتے ہیں یہ نواتہ کے مدربار یک ریشوں کا ایک ضفیرہ بنا دیتے ہیں جو نہایت ممتاز ہوتا ہے یک مماثل ضفیرہ آکیولو موٹر نیوکلیس (oculo-motor nucleus) میں دکھلائی پتا ہے۔

ہائپوگلاسل کے نواتہ سے وسطی جانب، نخاع مستطیل کے کھلے ہوئے حصے میں فیسیکیولس یریز کا نواتہ (nucleus of the faseiculus teres) ہے، جو میانہ جسامت والے ملبوں کا ایک استوانہ ہے۔ جو پانز (جیبر) کے حاشیہ زیرین کے طرف پھیلتا اور معلوم ہوتا ہے کہ دسیع سے آنیوالے ریشے حاصل کرتا ہے (Edinger)۔

گیارھواں یا اسپائنل ایکسیسری عصب (eleventh or spinal aecessory nerve) نخاع کے رمادی مادے کے جانبی حصے میں کے خلیوں میں سے نکلنا شروع ہوتا ہے اور یہ مبدا نیچے پانچویں عنقی عصب کے برابر تک پہونچتا ہے۔ اوسکے نخاع سے نکلنے والے ریشے (spinal fiber) وہی ہیں جو (ارادی) اسٹرنومیٹائڈ (sternomastaid) اور ٹرپیزی اس (trapezius) عضلات کو جاتے ہیں۔ وہ بطنی قرن کے جانبی حصے میں بدائی خلیات (حرکی نواتہ) سے نکلکر پہلے پشت کی جانب جاتے ہیں۔ پھر وہ جانبی استوانہ کے اندر سے ہوکر باہر کی طرف ایک غوری خم کھاکر نخاع اور نخاع مستطیل کے پہلو سے باہر نکلتے ہیں۔ وہ ریشے جو ویگس (vagus) میں شامل ہوتے ہیں (bulbar fibres) یک نسبتہً چھوٹے خلیوں کے نواتہ سے شروع ہوتے ہیں جو نخاع مستطیل کی مرکزی قنال کے ظہری جانبی سمت میں اور ہائپوگلاسل کے نواتہ کے پیچھے قیام رکھتا ہے۔ یہ نواتہ اوپر کی طرف ویگس نرو کے متناظر نواتہ کے ساتھ مسلسل ہوتا ہے، اور اوسکے ساتھ ملکر ڈارسل ویگو ایکسسر نیوکلیس (dorsal vago-accessory nucleus) بناتا ہے (تصاویر 597, 599 to 601)۔ نیچے وہ تقریباً پہلے عنقی عصب کے پاس تک پہونچتا ہے۔ اس کا بالائی حصہ (vagal part) بطن چہارم کے فرش میں ہائپوگلاسل کے نواتہ سے

جانباً ہوتا ہے اور تقریباً پانزیا جسر کے زیرین حاشیہ تک جا پہونچتا ہے۔ سارے نوا
میں سے تقریباً زیرین دو تہائی یعنے کیلمس اسکریٹوریس (calamus acriptorius)
کے زیرین حصہ تک کے ایکسیسری (accessory) کے ریشوں کے ہمدار ہیں۔ جیسا کہ پہلے
بیان ہو چکا ہے یہ ریشے دیگس میں شامل ہو جاتے ہیں جسکو وہ بعض حرکی ریشوں
کی رسد پہونچاتے ہیں جنمیں تھائرواری ٹینائڈ (thyro-arytenoid) عضلے
جانے والے ریشے بھی شامل ہیں (Van Gohuchten) بارھواں اور گیارھوا
عصب بکلہ برآرندہ (efferent) ہے۔

دسواں یا ویگس (tenth or vagus nerve) (neumogastic)
حرکی (برآرندہ) اور حسی (درارندہ) دونوں قسم کے ریشے مشمول رکھتا ہے۔ برآر
ریشوں کا آغاز (۱) ڈارسل ویگو ایکسیسری نیوکلیس (جسکا ذکر ابھی اوپر ہو چکا ہے) کے
کے حصے سے ہوتا ہے اور (۲) رمادی مادہ کے ایک نواتہ سے جس میں بڑے خلیے ہو
ہیں اور جو ساخت شبکی میں قیام رکھتا ہے (تصاویر 452
(0, 602, n, amb) یہ نواتہ بصلہ کی زیرین سرحد کے پاس سے شروع ہوتا ہے اور تقریباً فیشیل نیوکلیس
(facial nucleus) یعنے وہ وہی نواتہ تک پھیلتا اور عام وضع قیام میں اوسی
مشابہت رکھتا ہے۔ اسے نیوکلیس ایمبیگیوا اس یا دسویں عصب کا بطنی نواتہ
cleus ambiguous or ventral nucleus of the tenth nerve) کہتے ہیں۔
خلیوں کے محور پہلے نیچے اور اندر کی طرف جاتے ہیں اور پھر فوری خم کھا کر جانبی سم
پلٹ کر عصب کے باہر نکلتے ہوئے بقیہ ریشوں کے ساتھ جا ملتے ہیں اور اوسی طریقے پر چلے
ہیں جسطرح کہ ایکسیسری کے نخاعی ریشے جاتے ہیں۔ بلکہ واقعہ یہ ہے کہ یہ نواتہ
خلیوں کے اوسی استوانہ کے ساتھ مسلسل ہے جس سے وہ ریشے آغاز پذیر ہوتے
دیگس کے حسی ریشے جڑ کے عقدے (ganglion of the root) ا
ular & plexiform ganglia) (ganglion of the trunk) کے عقدے
میں نخاعی عقود کے خلیوں جیسے یک قطبی خلیوں سے آغاز پذیر ہوتے ہیں (تصو
602, g-) وہ نخاعی مستطیل میں داخل ہوتے ہیں اور پھر دو شاخہ ہو کر ایک شا
جو چھوٹی نزولی ہوتی ہے فی الفور ایک بالائی حسی نواتہ میں اوپر چلی جاتی

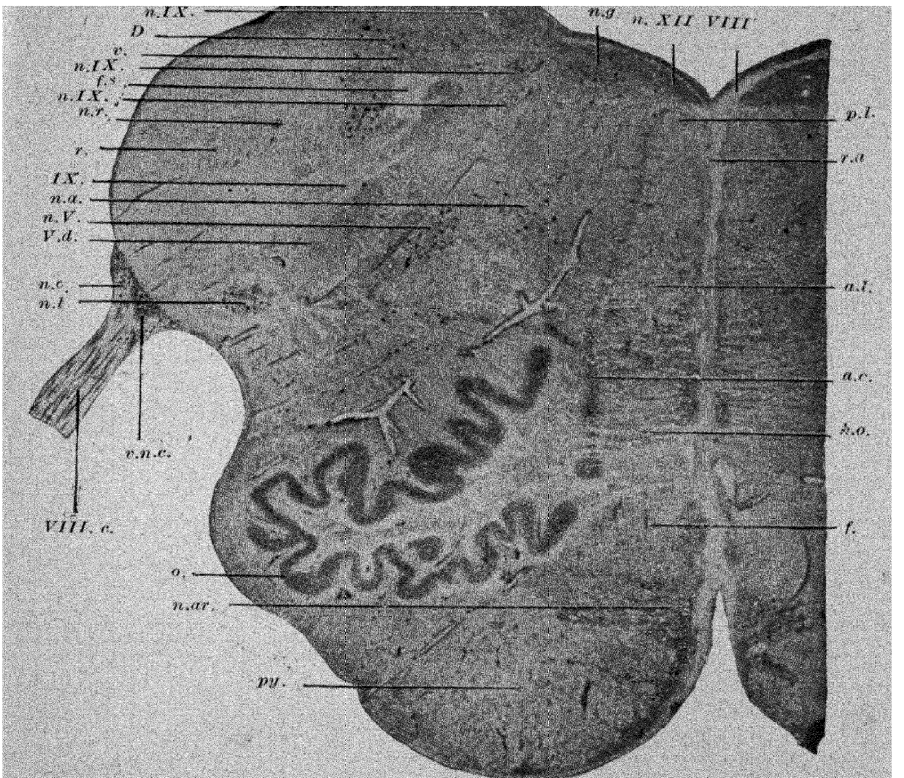


FIG. 603.—SECTION OF MEDULLA OBLONGATA AT THE LEVEL OF THE EIGHTH NERVE. Magnified about 6 diameters.

*n.v.*, part of vestibular nucleus; *n.IX.*, parts of nucleus of ninth nerve; *D*, nucleus of Deiters; *v*, descending fibres of vestibular nerve; *f.s.*, fasciculus solitarius; *n.r.*, small nucleus in restiform; *r*, restiform body; *IX.*, fibres of ninth nerve; *n.a.*, nucleus ambiguus; *n.V.*, sensory nucleus of fifth nerve; *V.d.*, descending root of fifth; *n. c.*, part of dorsal cochlear nucleus; *VIII.c.*, cochlear division of eighth nerve; *v.n.c.*, ventral cochlear nucleus; *n.l.*, lateral nucleus; *o*, olivary nucleus; *n.ar.*, nucleus of arciform fibres; *py*, pyramid; *n.g.*, grey matter in floor of fourth ventricle; *n.XII.*, nucleus of twelfth; *VIII'*, fibres of cochlear nerve entering raphe; *p.l.*, dorsal longitudinal bundle; *ra.*, raphe; *a.l.*, ventral longitudinal bundle; *a.o.*, accessory olivary nucleus; *h.o.*, fibres issuing from the hilus of the olive; *f.*, fibres of fillet.

اور جو دوسری شاخ جو لمبی ہوتی ہے نیچے آتی ہے بالائی حسی نواتہ (نواتہ خاص) جس میں حسی جڑ سے آنے والی چھوٹی شاخیں ختم ہوتی ہیں بطین کے فرش کے پاس رمادی مادہ میں مسکن رکھتا ہے اور اس رمادی مادہ کے ساتھ مسلسل ہے جو فیسکیولس سالیٹوریئس (fasciculus solitarius) کے ساتھ ساتھ جاتا ہے (599, 600, 602) یہ نازل ریشوں سے بنتی ہے جس میں عصب نہم کے اور عصب ہفتم کے حصہ متوسط (par intermedia) کے ایسے ہی ریشے شامل ہوتے ہیں اور اسے فیشیل (facial) ویگس (vagus) اور گلاسوفیرنجیل (glossopharyngeal) کی نازل جڑ (descending root) سمجھنا چاہئے اس کا تعاقب نخاع مستطیل کی زیرین سرحد تک کیا جا سکتا ہے۔ اس کے ریشے رمادی مادہ کے ایک نواتہ میں ختم ہو جاتے ہیں جو جڑ کے وسطی کنارے سے لگا ہوا ہوتا ہے (فیشیل ویگس اور گلاسوفیرنجیل کا نواتہ نازل) یہ نواتہ نیچے اوترتے ہوئے درمیانی خط کے قریب آتا جاتا ہے اور بعض حیوانات میں مرکزی قنال کے اوپر سے ہو کر اپنے مقابل جانب کے رفیق کے ساتھ الحاق حاصل کر کے کجال کا کیسوئل نیوکلیس (commissural nucleus of cajal) بناتا اور ختم ہو جاتا ہے۔

نواں یا گلاسوفیرنجیل نرو (ninth or glossopharyngeal nerve)

یہ حسی اور درارندہ دونوں قسم کے ریشے رکھتا ہے۔ اول الذکر کے آغازی خلیے ایک خاص نواتہ (گلاسوفرنجیل کے حرکی نواتہ) میں ہوتے ہیں جو ویسی ہی وضع قیام رکھتا ہے جیسی کہ نیوکلیس امبیگیولس اور اس نواتہ کے سامنے کے سرے کے قریب فیشیل کے نواتہ سے 458 ذرا نیچے واقع ہوتا ہے۔ عصب کے درارندہ ریشے جو گیولر یا بالائی عقدہ اور پیٹروسل گینگلین (petrosal ganglion) میں نخاعی عقود کے خلیوں کی طرح ایک قطبی خلیوں سے آغاز پذیر ہوتے ہیں اون کے مرکزی محوریئے نخاع مستطیل میں داخل ہو کر دوسرے حسی ریشوں کی طرح دو شاخوں ایک صعودی اور دوسری نزولی میں منقسم ہو جاتے ہیں 454 ان کا مرہمی ویگس کی شاخوں کی طرح ہوتا ہے یعنے نزولی شاخ فینکیولس سالی ٹریٹیس میں جواے۔ بروس (Bruce) کے خیال کے مطابق اوسکے طول کی تقریباً ایک تہائی تک پہنچتا ہے نیچے چلی جاتی ہے اور اس رمادی مادہ میں جو اس کے ساتھ ساتھ جاتا ہے (نزولی جڑ) اور اس کا نواتہ) منتشر ہو کر ختم ہو جاتی ہے۔ لیکن صعودی شاخیں تقریباً افقی سمت

میں پیچھے اور نیچے بطین چہارم کے نقرۂ زیرین (inferior fovea) کے نیچے کے ایک
نواتہ (نواتہ خاص) کو پہونچ جاتی ہیں۔ یہ نزولی جڑ کے نواتہ کے بالائی سرے کے ساتھ
مسلسل ہوتا ہے۔ جڑوں کی ترتیب قریب قریب بالکل ویگس کی جڑوں کی ترتیب کا
مثنیٰ ہے، جو (تصویر 602) میں دی ہوئی شکل میں بتائی گئی ہے۔

ایڈنگر (Edinger) کی رائے کے مطابق ان اعصاب کے حسی نواتوں
میں دمیغ سے ریشے پہونچتے ہیں اور اس سے ایک دمیغی بصلہ قطعہ (cerebello
bulbar tract) بن جاتا ہے، جو انسان اور پستانی حیوانات کی نسبت
ادنیٰ فقری حیوانات میں نہایت بہتر طور پر واضح ہوتا ہے۔

**زیتونی ابھار** (Olivary Prominence) **کے بالاترین حصہ**
**میں ہوکر لی ہوئی تراش** اب بھی شکل اور ساخت کی بہت کچھ ویسی ہی ترتیبیں ظاہر
کرے گی جیسی کہ ابھی بیان ہو چکی ہیں (تصویر — 603) ہپوگلاسل کا نواتہ (تصاویر
603, 604, *n* XII) بدستور بطین کے فرش کے رمادی مادہ میں خط وسطی کے قریب
نظر آتا ہے، لیکن اوس کے جانبی حصہ سے جو عصب لگا ہوا اب نظر آتا ہے وہ آٹھواں
یا آڈیٹری (auditory) (VIII) ہے، جسکے بنڈل جیسے ہی کہ وہ بصلہ میں داخل
ہوتے ہیں، دمیغ کے انفیریر پیڈنکل یعنے سویقۂ زیرین کو آغوش میں لے لیتے ہیں
(corpus restiforme) (c. r.) جو اب دمیغ کے اندر داخل ہو رہا ہے اس طرح
عصب ہشتم کا مبدا دو خاص حصوں میں منقسم ہو جاتا ہے، جنکے نام علی الترتیب
ظہری یا کاکلیئر (cochlear) اور بطنی یا ویسٹیبیولر (vestibular) حصے ہیں (تصویر
604)—

**آٹھواں عصب** کاکلیئر یعنے قوقعی حصے کے ریشے کاکلیا یعنے قوقعی
کے عقدہ میں آغاز پذیر ہوتے ہیں اور ویسٹیبیولر حصے کے ریشے عقدہ اسکارپا
(ganglion of Scarpa) میں۔ یہ عقدے، جو محیط میں واقع ہیں، یعنے اول الذکر
اذن باطن (internal ear) کے اندر اور موخر الذکر اذن باطن کے قریب، دو
خلیوں سے بنے ہوئے ہوتے ہیں، جنکے محیطی محوریے حسی سرحلمی (sory epithelium)
کے خلیوں کے درمیان انشعاب پذیر ہوکر ختم ہو جاتے ہیں اور مرکزی محوریے اڈیٹری

455

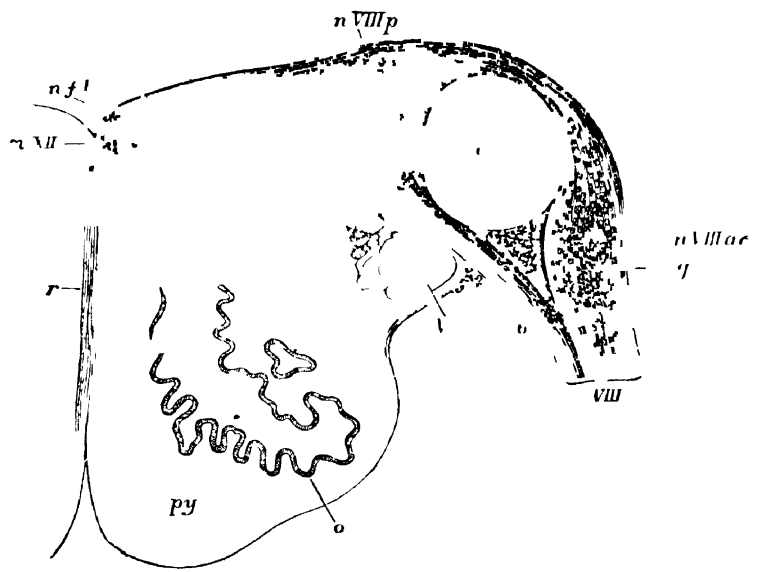


FIG. 604.—TRANSVERSE SECTION OF THE UPPER PART OF THE MEDULLA OBLONGATA. Four times the natural size. (Schwalbe.)

*py* pyramid. *o* olivary nucleus. *l* descending root of the fifth nerve. *VIII* root of the auditory nerve, formed of two parts, *a* cochlear and *b* vestibular, which enclose the restiform body. *r r*. *n VIIIp* principal nucleus of the vestibular division. *n VIIIac* ventral or accessory nucleus of the cochlear division. *q* dorso-lateral nucleus of the cochlear division. *n ff* nucleus of the fasciculus teres. *n XII* nucleus of the hypoglossal. *r* raphe. *f r* reticular formation.

کے کاکلیر اور ویسٹیبیولر حصے بناتے اور مندرجۂ ذیل طریقہ پر نخاع مستطیل کے اندر چلے جاتے ہیں۔

**ظہری یا کاکلیر حصہ** (کاکلیئر نرو) کے ریشے نخاع مستطیل میں داخل ہوتے وقت دو شاخہ ہو جاتے ہیں۔ ہر ریشہ ایک موٹی اور ایک پتلی شاخ میں منقسم ہو جاتا ہے موٹی شاخیں کچھ تو عقدی خلیوں کے ایک تودہ کی طرف جو دونوں جڑوں اور ریسٹیفارم باڈی کے درمیان بصورت فانہ واقع ہوتا ہے اور جس کا نام بطنی یا ایکسیسری آڈیٹری نواۃ (auditory accessory nucleus) ہے چلی جاتی اور خود کو اس نواۃ کے خلیوں کے ساتھ ایک عجیب قسم کے اختتامی تشجر کے ذریعہ پیوستہ کر لیتی ہیں۔ کچھ موٹی شاخیں ریسٹیفارم باڈی کے اوپر سے گزر کر رمادی مادہ کے ایک ممتاز تودہ میں ختم ہو جاتی ہیں جو اس جسم کے اوپر قیام رکھتا ہے۔ نیز بطین چہارم کے فرش کے جانبی حصہ کی طرف بطین کے سب سے زیادہ چوڑے حصے میں پھیلتا ہے۔ (tuberculum acusticum) (lateral nucleus) درنہ کے خلیے ایک عجیب گلے نما شکل کے ہوتے ہیں اور سطح سے انتصاباً جڑے ہوئے ہوتے ہیں۔ وہ خود جڑ میں نمایاں ہونا شروع کرتے ہیں اور عصب کے ریشوں کے درمیان پڑے رہتے ہیں کبھی کبھی ان کو اس مقام پر "جڑ کا عقدہ" (ganglion of the root) بنانے والا کہتے ہیں۔ دو شاخہ کاکلیئر ریشوں کی نسبتۂ مہین شاخیں کچھ فاصلہ تک نیچے جا کر باریک ریشوں کے ایک ضفیرہ میں منقسم ہو جاتی ہیں۔

یہ دونوں نواتے یعنے اکسیسری نواۃ (accessory nucleus) اور اکوسٹک ٹیوبرکل (acoustic tubercle) کاکلیئر ریشوں کے اختتام کے نواتے ہیں۔ ان کے عصبی خلیوں سے نئے ریشے آغاز پذیر ہوتے ہیں اور جسمی راستہ کو مرکز کی جانب مسلسل رہتے ہیں (ملاحظہ ہو تصویر 605)— ایکسیسری نواۃ سے آنیوالے ریشے ٹراپیزیم (trapezium)
456 میں داخل ہوتے ہیں (جو پانز ورولائی یعنے جسر کے اہرامی بنڈلوں سے پیچھے کو دوڑنے والے عرضی ریشوں سے بنتا ہے) اور اسی کے ساتھ کچھ تو اوسی جانب کے سوپیریر آلیو اور ٹراپزائڈ نواۃ کو جاتے ہیں لیکن بیشتر مقابل جانب کے متناظر ساختوں کو۔ کچھ تو اون نواتوں میں ختم ہو جاتے ہیں لیکن دوسرے اون میں سے محض گزرتے اور اون کو بالائی زیتونوں

(superior olives) اور دوسرے متصلہ نواتوں کو (ملاحظہ ہو پانز یا جسر) متعدد ہم جانب
دیتے جاتے ہیں، اور قطعہ فلیٹ کے جانبی حصہ میں اوپر کی طرف گھوم کر بالآخر موخر اجسام
رباعیہ کے طرف چلے جاتے ہیں۔ ان ساختوں کے طرف مائل ہونے میں وہ درمیانی دماغ
کی جانب میں لیٹرل فلیٹ (lateral fillet) یا ایل کا فلیٹ (fillet of Reil) بناتے
ہیں جو اوس مقام پر نمایاں ہوتا ہے۔ ایکیسیری نواتہ کے خلیوں سے چند ریشے ٹراپیزئیم
کو براہ راست نہیں جاتے بلکہ پہلے ریٹیفارم باڈی کے گرد خم کھاتے ہیں (Held) یہ ٹراپیزئیم
کے ظہری ترین مقام پر کے ریشے بناتے ہیں۔ اکاوسٹک ٹیوبرکل میں سے
نکلنے والے ریشے بیشتر بطین چہارم کے فرش پر سے جاتے ہیں، جہاں وہ سطح کے اندر
لبی (medullary) یا سمعی خطوط (acoustic striae) کی صورت میں نظر آتے
(تصویر 605) اور سیون (raphe) میں داخل ہو کر اوس پر سے ظہری بطنی رخ
میں گزرتے ہیں۔ پھر وہ دوسرے ریشوں کے ساتھ شامل ہو جاتے ہیں، جو ایکیسیری نواتہ
سوپریر آلیوا اور لیٹرل فلیٹ کی طرف جا رہے ہیں، جس کا وہ عمیق طبقہ بنا دیتے ہیں۔
ریشے اوسی جانب کے فلیٹ میں چلے جاتے ہیں جس جانب اون کے مبدائی خلیے ہوتے ہیں۔

ایڈنگر بیان کرتا ہے کہ کم از کم کتے میں، ٹراپیزئیم کے تمام ریشے اوس کے
میں یا سوپریر آلیوری نیوکلیس میں ختم ہو جاتے ہیں، اور مرکزی سمعی راستہ، جہاں تک
کہ ٹراپیزئیم کا تعلق ہے، تمام تر تازہ عصبیوں (neurones) سے جاری رہتا ہے جنکے خلیہ
اجسام اون نواتوں میں قیام رکھتے ہیں اور جنکے محوریے لیٹرل فلیٹ کے اندر گذرتے 457
ہیں۔ بخلاف ازیں اکاوسٹک ٹیوبرکل میں کے خلیوں سے جو محوریے نکلتے ہیں، کہا
جاتا ہے کہ وہ مقابل سمت کے لیٹرل فلیٹ میں بلا کسی تناظر نواتوں کے حائل ہو
اوپر کی جانب مسلسل چلے جاتے ہیں۔ لیٹرل فلیٹ اوپر موخر اجسام رباعیہ کے اندر چلے
جاتے ہیں۔

ایکیسیری نواتہ میں بھی ریشے ٹراپیزئیم میں ہو کر پہونچتے ہیں جو اوسکے خلیہ
کے درمیان منشعب ہو کر ختم ہو جاتے ہیں۔ یہ شاید سمت مقابل کے ایکیسیری نواتہ
ماخوذ ہوتے ہیں۔ دونوں گروہ کے ریشے (ایکیسیری نیوکلیس اور ٹیوبرکیولم سے) اپنے مبدا
کے قریب ہم جانبات نکلتے ہیں، جو ان مرکزوں میں ختم ہو جاتے ہیں۔

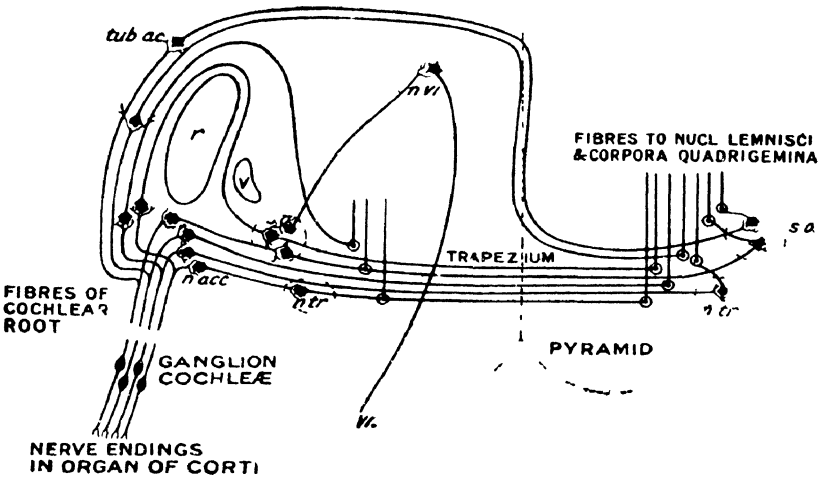


FIG. 605.—PLAN OF THE COURSE AND CONNEXIONS OF THE FIBRES FORMING THE COCHLEAR ROOT OF THE AUDITORY NERVE.

*r* restiform body. I descending root of the fifth nerve. *tub ac* tuberculum acusticum. *n acc* accessory nucleus. *s o* superior olive. *n tr* nucleus of trapezium. *n VI* nucleus of sixth nerve. *VI* issuing root fibre of sixth nerve. The acoustic striæ are seen at the dorsal part of the section.

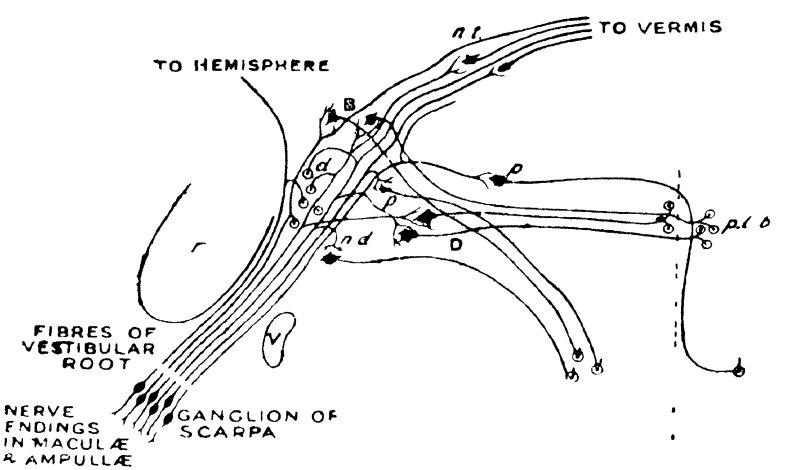


FIG. 606.—PLAN OF THE COURSE AND CONNEXIONS OF THE FIBRES FORMING THE VESTIBULAR ROOT OF THE AUDITORY NERVE.

*r* restiform body. I descending root of fifth nerve. *p* cells of principal nucleus of vestibular root. *d* fibres of descending vestibular root. *n d* cell of the descending vestibular nucleus. D cells of nucleus of Deiters. B cells of nucleus of Bechterew. *n t* cells of nucleus tecti (fastigii) of the cerebellum. *p l b* fibres of the dorsal longitudinal bundle. No attempt has been made in this diagram to represent the actual positions of the several nuclei. Thus a large part of Deiters' nucleus lies dorsal to and in the immediate vicinity of the restiform body.

بطنی یا ویسٹیبیولر حصہ (vertibular nerve) جو کاکلیئر حصہ سے قدرے
نیچے (اوپر) داخل ہوتا ہے ریسٹیفارم باڈی اور عصب پنجم کی نازل جڑ کے درمیان
سے گزر کر (تصویر - 606) رمادی مادہ کے ایک تودہ میں داخل ہو جاتا ہے جس کے بیشتر
حصے میں چھوٹی جسامت کے خلیے مشمول ہوتے ہیں اور جسکو ویسٹیبیولر شاخ کا خاص یا
رمی نواتہ کہتے ہیں۔ یہاں اوس کا ہر ریشہ "Y" کی شکل کے انقسام سے دو شاخہ
ہو کر ایک صعودی اور ایک نزولی شاخ نکالتا ہے (تصویر — 606) نزولی شاخیں
موٹے چھوٹے بنڈلوں میں مجتمع ہو جاتی ہیں (descending vestibular root) جو
بیچے کی طرف نخاع مستطیل کے زیرین حصہ کی جانب دوڑتے اور اس متصلہ رمادی مادہ
کے خلیوں (desending vestibular nucleus) کے گرد متشجر ہو کر بتدریج ختم
ہو جاتے ہیں جو نواتہ خاص سے نیچے مسلسل ہو کر آجاتا ہے۔ صعودی شاخیں ریسٹیفارم
باڈی کے اندرونی جانب ہو کر اوپر دماغ کے نیوکلیس ٹیکٹی (nucleus tecti) یعنی
نواتہ سقفی کیطرف چلی جاتی ہیں۔ یہ اپنے ممر میں متعدد ہم جانبات نکالتی جاتی ہیں جو ان
دو نواتوں کے بڑے خلیوں کے گرد متشجر ہو جاتے ہیں جو نخاع مستطیل اور پانز کے
اس حصے میں بطین چہارم کے فرش کے خارجی حصے کے قریب واقع ہوتے ہیں۔ ان دو
نواتوں کے نام علی الترتیب نواتہ ڈیٹرس (nucleus of Deiters) اور نواتہ بیک
ٹیریو (nucleus of Bechterew) ہیں (تصویر — 606)۔

وان گیہوچن بیان کرتا ہے کہ صرف نواتہ بیک ٹیریو میں ہی صعودی شاخوں
سے ریشے پہونچتے ہیں اور یہ کہ دوسرے تمام نواتوں (ظہری نزولی اور نواتہ
ڈیٹرس) میں جو ریشے آتے ہیں وہ نزولی شاخوں کے ہوتے ہیں۔

نواتہ ڈیٹرس اپنے خلیوں کی بڑی جسامت کے باعث اور اوس طریقے کے باعث
جس سے یہ خلیے متعلقہ ہم جانبات کے انشعابات کی وجہ سے ایک ٹوکری نما بناوٹ سے
ملفوف ہوتے ہیں خاص طور پر ممتاز ہے۔ ان خلیوں سے ریشے نکلکر دونوں جانب کے
ظہرلاخر طولی بنڈلوں کو چلے جاتے ہیں۔ ان میں ریشے دو شاخہ ہو جاتے ہیں (Cajal)
جس میں سے ایک شاخ تو اوپر کیطرف آکیولوموٹر نیوکلیس (oculo-motor nucleus)
کو چلی جاتی اور عصب ششم کے مرکز کو ہم جانبات بھیجتی ہے، اور دوسری شاخ نیچے جاتی ہے

جو بالآخر نخاع کے بطنی استوانہ (بطنی جانبی نزولی قطعہ) میں پہونچ جاتی ہے اور بطنی قرن کے نیلیوں کے درمیان منتشر ہو کر ختم ہو جاتی ہے (ملاحظہ ہو صفحہ 434 — الف) یہ ہے کہ دونوں آنکھوں کی زوجی حرکات (conjugate movements) اون ہم جانبی ریشوں کی وساطت سے عمل میں آتی ہیں جو عصب ششم (Sixth) اور آکیولو موٹر کے نواتوں کو رسد پہونچاتے ہیں اور سر اور دھڑ کی مولف حرکات (ciated movements) اون ریشوں سے جو نخاع کو پہونچتے ہیں۔ ایسے ریشے بھی بیان کیے گئے ہیں جو نواتہ ڈیٹرز سے دسیع کے نیوکلیئس ٹکٹی کو جاتے ہیں۔ اپنے اوس متعلق کے باعث جو یہ سمی سرکلوار کنا (Semicircular canals) دسیع آکیولو موٹر کے نواتوں اور نخاع کے بطنی قرن کے مرکزوں کے ساتھ رکھتا ہے ضرور ہے کہ یہ نواتہ سر اور آنکھوں کی حرکات کی ہم آہنگ (co-ordination) اور عام طور پر توازن قائم کرنے (equilibration) میں اہم 458
افعال انجام دیتا ہے۔

نواتہ بیک ٹیریٹیوں سے جو ریشے نکلتے ہیں وہ ساخت مشبک میں جا کر ملو ہو جاتے ہیں لیکن اون کی منزل مقصود یا ٹھکانا یقین کے ساتھ معلوم نہیں بعضوں متعلق کہا جاتا ہے کہ نخاع کے بطنی استوانہ کے اندر چلے جاتے ہیں۔

**ساخت مشبک** (reticular formation) اب بھی بطین چہارم فرش پر کے رمادی مادہ اور اہرام کے درمیان بصلہ کے ہر جانبی نصف کے بیشتر حصے کو پر کرتی ہے اور نواتہ زیتونی کا ایک چھوٹا سا حصہ اب بھی نظر آ سکتا ہے۔ عصب مجم کی نزو جڑ معہ اوس کے متصلہ رمادی مادہ کے نمایاں ہوتی ہے۔

**ریسٹیفارم باڈی** (restiform body) کے ترکیب میں (۱) اوسی جانب ظہری نخاعی دسیعی قطعہ کے ریشے جو نیچے استوانہ کلا کے نیلیوں سے اخوذ ہیں اور (۲) دسیع کے درمیانی تختہ کے اندر چلے جاتے ہیں (۲) مقابل جانب کے آلیوری نیوکلیئس کے ریشے اور (۳) اوسی جانب کے آلیوری نیوکلیئس کے ریشے شامل ہوتے ہیں۔ آلیوری یعنی زیتونی ریشے زیادہ تر دسیعی بیم کرے کو جاتے ہیں۔ بعض اہل الرائے اصحاب کا خیال ہے کہ ریسٹیفارم باڈی میں مقابل جانب کے نیوکلیئس گریسیلس اور نیوکلیئس کیونیٹس سے ماخوذ شدہ ریشے ہیں ریشے ایک نواتہ سے آتے ہیں جو فیونیکیولس کیونیٹس کے رمادی مادہ کے خاص، آدہ کے

ذراہی باہر قیام رکھتا ہے اور جسکو بیرونی کیونیٹ نیوکلیس (outer cuneate nucleus) کہتے ہیں۔

**بطین چہارم** (FOURTH VENTRICLE) اس فرش ہدبی سرحلہ کی ایک دسے ڈھکا ہوا ہوتا ہے، جو نیچے مرکزی قنال کو استرکزنیوالے سرحلہ کے ساتھ مسلسل ہوتا ہے اور اوپر قناۃ آبی (aqueduct) میں سے ہوکر بطین سوم و بطین جانبی کے سرحلہ کے ساتھ سرحلہ عصبی سرشتی بافت (neuroglial tissue) کی ایک تہ پر جس کو ایپنڈائما (ependyma) کہتے ہیں، قیام رکھتا ہے اور اوسکے بنانے میں اس (سرحلہ) کے خلیے مدد دیتے ہیں۔ بطین چہارم کی چھت اُم حنونہ (پایا میٹر) کی ایک تہ سے بنتی ہے جسمیں مشیمی ضفیرے (choroid plexuses) ابھرے رہتے ہیں۔ ان کی تحتانی سطح ایک پتلی رطبی تہ سے ڈھکی ہوئی ہوتی ہے جو ہر جانب میں فرش کے ہدبی سرحلہ کے ساتھ مسلسل ہوتی ہے چھت جیسے جیسے بطین کے فرش کے ایپنڈائما کی تہ کے ساتھ مسلسل ہوتی ہے قدرے ایز ہوتی جاتی ہے۔ جب یہ پتلی سرحلی چھت معہ اسکے ڈھانکنے والے ام حنونہ کے نکالدی جاتی ہے تو یہ موٹا حصہ (ligula taenia) نصاویر (599, 600-) اکثر چپکا ہوا باقی رہجاتا ہے۔

459

# بیالیسواں اور تیتالیسواں سبق

# مرکزی عصبی نظام

## پانز ویرولائی، میزنیکیفالان، اور تھیالامینکیفالان

## THE PONS VAROLII MESENCEPHALON, AND THALAMENCEPHALON

۱۔ پانز (Pons) کے زیرین، درمیانی، اور بالائی حصوں میں ہو کر لی ہوئی تراشیں۔

۲۔ کارپورا کواڈری جیمینا یعنے اجسام رباعیہ کے خطّہ پر سے عرضی تراشیں، ایک تراش زیرین زوج کے مستوی پر، اور دوسری بالائی زوج کے مستوی پر لی ہوئی۔

۳۔ ایک تراش بطین سویم کے پچھلے حصہ پر سے عرضاً لی ہوئی جو تھیلمائی یعنے سریروں میں ہو کر گذرتی ہو۔

اوپر کی تمام تراشوں میں، رمادی اور سفید مادے کے عام خاکے ادنیٰ طاقت کے نیچے کھینچو، اور اونمیں عصبی خلیّوں کے خاص خاص گروہ کی اوضاعِ قیام بھی درج کرو۔

(ساخت کے سخت کرنے اور تراشوں کے تیار کرنے، رنگنے اور ترکب کا وہی طریقہ ہے جو نخاع اور نخاع مستطیل کے لئے اختیار کیا گیا تھا)

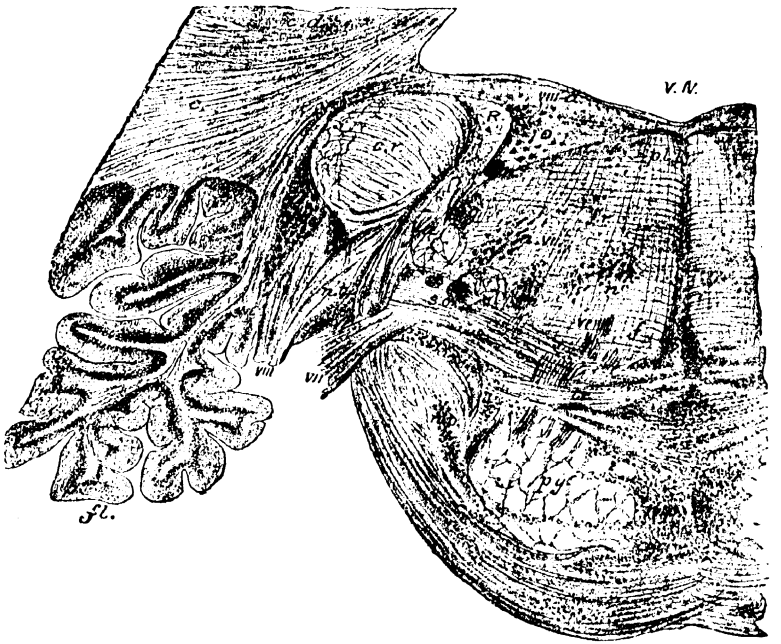


FIG. 607.—TRANSVERSE SECTION THROUGH THE LOWERMOST PART OF THE PONS. From a photograph. Magnified 4 diameters.

*v IV*, fourth ventricle; *c*, white matter of cerebellar hemisphere; *cd*, corpus dentatum; *fl*, flocculus; *cr*, corpus restiforme; *b*, bundle of Roller, composed of the descending branches of the vestibular nerve; *D*, nucleus of Deiters; *VIII*, issuing root of auditory nerve; *VIII d*, principal or dorsal nucleus of the vestibular nerve; *VIII c*, nucleus of cochlear nerve; *tr*, trapezium; *n tr*, its nucleus; *f*, fillet; *p l b*, dorsal longitudinal bundle; *f r*, formatio reticularis; *n n n*, various nuclei within it; *I a*, descending root of fifth nerve; *s g*, substantia gelatinosa; *s o*, superior olive; *VII*, issuing root of facial nerve; *n VII*, its nucleus; *VI*, root bundles of sixth nerve; *pyr*, pyramid bundles; *n p*, nuclei pontis.

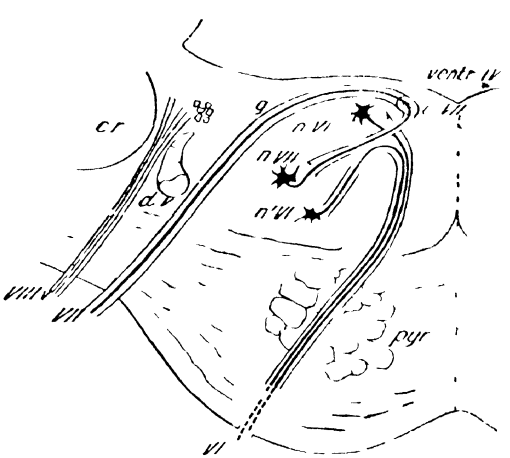


FIG. 608.—PLAN OF THE ORIGIN OF THE SIXTH AND SEVENTH NERVES.

*VI*, sixth nerve; *VII*, seventh nerve; *n VII*, ascending part of root of seventh shown cut across near the floor of the fourth ventricle; *q*, genu of seventh; *n VI*, chief nucleus of the sixth nerve; *n VI*, accessory nucleus of sixth; *n VII*, nucleus of seventh; *d I*, descending root of fifth; *pyr*, pyramid bundles; *VIII v*, vestibular root of eighth nerve.

# پانز و ویرولائی کی عام ساخت

پانز کے زیرین حصہ میں ہو کر لی ہوئی تراشیں، (تصویر —607)، رمادی
...ر سفید مادہ کی وہی ترتیب ظاہر کرتی ہیں جو نخاع مستطیل کے بالائی حصہ میں پائی جاتی
ہے، لیکن تراشوں کی عام شکل عصبی ریشوں کے عرضاً گزرتے ہوئے بنڈلوں کی ایک
...یر تعداد کی موجودگی کے باعث بہت متغیر ہو گئی ہے، جس کے سب نہیں تو بیشتر دمیغ کے نیم
...روں کی طرف جا رہے ہیں (دمیغ کے مڈل پیڈنکل یعنے درمیانی سویقہ کے ریشے)۔ ان سویقی
...یشوں میں کے بعض مقدم ترین اکثر ایک جداگانہ بنڈل بنا دیتے ہیں، جس کو ٹینیا پائنٹس
(taenia pontis) کہتے ہیں عرضی بنڈلوں کے رخنکوں میں رمادی مادہ کی ایک کثیر مقدار
...وتی ہے (nuclei pontis) جسکے خلیوں میں سے مقابل جانب کے درمیانی سویقہ کے
...یشے اخذ ہوتے ہیں۔ نیوکلیائی پائنٹس کے خلیوں کے درمیان ہرمی اقطاع کے بہت سے
...م جانبات ختم ہوتے ہیں، اور قشری جسری ریشے (cortico-pontine fibres) (ملاحظہ
...ر نیچے) بھی یہیں ختم ہوتے ہیں۔ اس طریقہ پر ایک جانب کے دماغی نیم کرے کا تعلق دوسرے
...ب کے دمیغی نیم کرے سے قائم ہو جاتا ہے۔ نخاع مستطیل کے اہرام کا سلسلہ پانز میں
...تعدد جداگانہ بنڈلوں کی شکل اختیار کر لیتا ہے (تصویر —607, py.) جو عرضی بنڈلوں
...کے درمیان دوڑتے ہیں۔ یہ بنڈل مجموعی طور پر نخاع مستطیل کے اہرام کی نسبت بہت
...زیادہ جسیم ہوتے ہیں، کیونکہ خاص ہرمی قطعہ کے ریشوں قشری نخاعی (cortico-spinal =
...لازہ، جو قشر دماغ کے حرکی رقبہ سے ماخوذ ہوتے ہیں، وہ (خاص کر ظہری جانبی بنڈل)
...حد تک دوسرے ریشوں (قشری جسری = cortico-pontine) سے بنتے ہیں، جو
...ماغ کو مؤخر دماغ (hind-brain) کے اس حصہ سے جوڑتے ہیں۔ اہرامی بنڈل ساخت
...ے نسبتاً عمیق تر عرضی ریشوں کے ذریعہ جدا ہوتے ہیں جو درمیانی سویقہ کے
...ں سے ایک علیحدہ نظام سے تعلق رکھتے ہیں۔ جیسا کہ پہلے حوالہ دیا جا چکا ہے، وہ
...م (trapezium) بناتے ہیں (تصاویر —605, 607) یہ ریشوں کا ایک مجموعہ ہے جو
...سمعی راستہ کا ایک حصہ بناتے ہیں، اور بعض ریشے، دونوں جانب کے سمعی نواتوں کے

460

درمیان رابطی (commissural) معلوم ہوتے ہیں۔ ٹراپیزئم کے ریشے عصبی خلیوں کے مجموعہ میں سے گزرتے ہیں، جو سوپیریر آلیوری نیوکلیس یعنے بالائی زیتونی نواۃ کے بطنی حا قیام رکھتا ہے اور ٹراپیزئم کے نواۃ (nucleus of the trapezium) کے نام یاد کیا جاتا ہے (تصویر —605, n. tr.)

یہ مرکز ایک مختص پیارنما اشتباک (synapses) کے باعث ممتاز ہے، جو نسبتہً بڑے سمعی ریشوں کے اندر داخل ہونیوالے محوریئے خلوی اجسام کے ساتھ بنا دیتے ہیں (Held) کہال کی رائے ہے کہ یہ بڑے ریشے براہ راست کاکلیر نرو کی جڑ کے ریشوں سے مسلسل ہو کر آتے ہیں اور اوسکے اضافی نواۃ کے خلیوں سے نہیں ماخوذ ہوتے۔

اب آلیوری نیوکلیس یعنے زیتونی نواۃ نہیں نظر آتا لیکن رمادی مادہ کے یا دو چھوٹے مجموعے انسان کی نسبت بعض جانوروں میں زیادہ واضح ہوتے ہیں جو ما مشبک کے بطنی حصہ میں قیام رکھتے ہیں، جنکو سوپیریر آلیوری نیوکلیس یعنے بالائی نواۃ (O. S.) پیری آلیوری نیوکلیس پیش زیتونی نواۃ اور سیمی لیونر نیوکلیس (semilunar nucleus) یعنے ہلالی نواۃ کہتے ہیں (Cajal) یہ سب اور مورٹا کا نواۃ ٹراپیزئم کے اون ریشوں سے مربوط ہوتے ہیں جو مرکزی سمعی را بناتے ہیں۔ یہ ریشے یا تو ان زیر بحث نواتوں میں ختم ہو جاتے ہیں یا اون کو ہم جانبات بھیجتے ہیں۔ اور ان نواتوں کے خلیوں سے محوریئے نکلکر ٹراپیزئم کے یا غلیٹ کے متصلہ جانبی حصہ کے اندر جاتے ہیں۔ بخلاف ازیں کہا جاتا ہے کہ سوپیریر یعنے بالائی زیتون میں کچھ ریشے اجسام رباعیہ کے چھوٹے موخر تقاطعات (colliculi) پہونچتے ہیں۔ نواۃ ٹرپزس، جو نخاع مستطیل کے بالائی حصہ میں ظاہر ہونا شروع ہوتا جہاں پہلے اوسکا مطالعہ کیا جا چکا ہے (صفحہ — 457) پانز ویرولائی کے اندر بڑھتا اور یہاں وہ بطین چہارم کے فرش کے قریب ریٹیفارم باڈی سے قدرے وسطی جا قیام رکھتا ہے (D تصویر —607) وہ سمعی ریشے جو اوس کے خلیوں سے مربوط ہیں درمیانی کیطرف جاکر طولی بنڈل (dorsal longitudinal fibres) میں داخل ہیں۔ یہاں جیسا کہ پہلے بیان ہو چکا ہے وہ منقسم ہو جاتے ہیں اور ایک شاخ اس بنڈل

461

...ویر جاکر خاصکر مقابل جانب کے عینی حرکی نواتہ (oculo-motor nucleus) میں متشجر ہوکر ختم ہوجاتی ہے۔ دوسری شاخ نیچے کی طرف جاکر نخاع مستطیل اور نخاع میں پھیلتی ہے۔ نخاع میں وہ بطنی جانبی نزولی قطعہ (Ventro-lateral descending tract) میں پائے جاتے ہیں۔ ہر نواتہ ڈیٹرس سے ریشے نکلکر ان دونوں اقطاع میں واقع ہوتے ہیں (E.H.-Fraser) وہ نخاع کے بطنی قرن میں متشجر ہوکر ختم ہوجاتے ہیں۔

**پانزویرولائی یعنے جسر کے اعصاب۔** دماغ کے اس خطہ کے رمادی مادّے میں جو اعصاب داخل ہوتے یا اس سے باہر نکلتے ہیں وہ عصب ہشتم کا ایک حصہ، عصب ہفتم و ششم اور ذرا اوپر جاکر پانچواں دماغی عصب ہے۔ انمیں سے آٹھواں (جسپر پہلے ہی غور ہوچکا ہے) اور پانچواں اُن عصبی خلیوں کے گروہ کے ساتھ متعلق ہے جو فرش بطین کے خارجی سرحد کے مقابل کے رمادی مادہ میں قیام رکھتے ہیں چھٹا عصب اوس نواتہ سے متعلق ہے جو فرش بطین کے رمادی مادہ میں قیام رکھتا ہے، لیکن جو خط درمیانی سے قریب تر ہوتا ہے، اور ساتواں عصب ایک خاص نواتہ کے ساتھ جو فارمیشور ٹیکیولرس میں قیام رکھتا ہے۔

## عصب ہفتم یا فیشل نرو اور عصب رسبرگ (جزو درمیانی)

(The Seventh or Facial Nerve and the Nerve of Wrisburg (pass intermedia)۔ ساتویں عصب کے حرکی ریشے فارمیشور ٹیکیولیرس میں کے فیشل میوکلیس یعنے وجہی نواتہ سے نکلتے ہیں۔ یہ میوکلیس ایمبی گئو اس (nucleus ambiguus) یعنے نواتہ مبہم سے متجانس ہے، جو نخاع مستطیل کی تراشوں میں دیکھا جاتا ہے۔ یہ بتلایا گیا ہے کہ اسٹیپڈیئس (stapedius) کو جانے والے حرکی ریشے اس نواتہ کے وسطی حصہ سے نکلتے ہیں اور پھر یکے بعد دیگرے وہ جو بیرونی گوش کے عضلات کو، دہن اور چہرہ کے عضلات کو اور بالآخر خلیوں کے ایک گروہ سے جو بقیہ حصہ کے ظہری جانب واقع ہے، وہ حرکی ریشے نکلتے ہیں جو فیشل کی بالائی شاخ کو رسد پہونچاتے ہیں (Marinesco, Van Gehuchten) مبدائی نواتہ سے نکلکر ریشے پہلے ترچھی سمت میں پیچھے فرش بطین کیطرف جاتے ہیں پھر تھوڑے فاصلہ تک طولاً اوپر کی طرف (تصویر A-601 و تصویر 608-) اور بالآخر سامنے اور نیچے کیطرف خم کھاکر عرضی ریشوں کے درمیان پانز یعنے جسر کے پہلو میں باہر نکل آتے ہیں۔ عصب ہفتم کے کوئی بھی ریشہ عصب ششم کے نواتہ سے نہیں نکلتے جیسا کہ بعض اوقات خیال

462

کرلیا گیا ہے۔ عصب ہفتم کے ریشے جب اس نواۃ پر خم کھاتے ہیں تو وہ باریک شاخیں چھوڑ
ہیں جو سیون پر سے عرضاً گزر جاتی ہیں' اور اونکی منزل مقصود یا ٹھکانا نامعلوم ہے فیشل
نواۃ میں فارمیشو ریٹکولیرس میں کے متصلہ حسی اقطاع سے ہم جانبات پہنچتے ہیں۔

فیشل خالصاً عصب حرکت نہیں ہے' بلکہ اپنے اوپر ایک تغاعی قسم کا عقد
(جینیکولیٹ گینگلین=geniculate ganglion) رکھتا ہے' جس سے ریشے
ہیں (تصویر —601, B)' جو ریسبرگ کے جزو درمیانی کے اندر مرکز کیجانب چلے جاتے
یہ موخرالذکر جزو ساتویں اور آٹھویں اعصاب کے درمیان پانز میں داخل ہو جاتا ہے
اور اوسکے ریشے دوسرے حسی اعصاب کیطرح صعودی اور نزولی شاخوں میں دوشا
ہو جاتے ہیں۔ نزولی شاخیں سالیٹری بنڈل (solitary bundle) کے اندر جا
گلاسوفیرنجیئل کی نزولی شاخوں کیطرح' اوسکے ساتھ جانے والے رمادی مادہ کے بالائی حص
میں ختم ہو جاتی ہیں۔ جینیکیولیٹ گینگلین کے خلیوں کے محیطی محور لارج سوپرفیشل پیٹروسل
(large superficial petrosal) اور کارڈا ٹمپنائی (chorda tympani) کے ا
گزرکرتے ہیں اور اون کو درآرندہ غالباً ذوقی (gustatory)' ریشے پہونچاتے ا 463
فیشل نیوکلیئس کے نچلی حصہ میں کے بعض میانہ درجہ کے بڑے خلیوں میں سے دوسرے
(برآرندہ) ریشے نکلکر' جزو متوسط کے اندر اور بالآخر کارڈا ٹمپنائی کے اندر چلے جا
ہیں یہ غالباً کارڈا ٹمپنائی کے افرازی ریشے ہیں' جو سب میکسلری (submaxillary)
اور سب لنگول (sub-lingual) یعنے تحت الفکی اور تحت اللسانی رطبی غد
جاتے ہیں۔

**عصب ششم یا ابڈیوسنس** (Abducens)۔ (دُور کن) چھوٹے عصب
کے ریشے (تصاویر — 601, 608)' جو خالص حرکی ہیں نواۃ کے وسطی رُخ پر
نکلتے ہیں اور پھر آگے کے طرف گھوم جاتے ہیں' اہرامی بنڈلوں کے درمیان سے گزر
پانز یعنے جسر کے زیرین حاشیہ کے قریب باہر خارج ہوتے ہیں۔ چند ریشے ایک چھو
بطنی نواۃ (Ventral nucleus) سے ماخوذ ہوتے ہیں جو فیشل کے نو
کے قریب قیام رکھتا ہے۔ یہ پہلے پیچھے کے طرف دوڑتے ہیں اور پھر آگے گھ
دوسروں کیساتھ ملجاتے ہیں (Van Gehuchten) (تصویر — VI, 608)

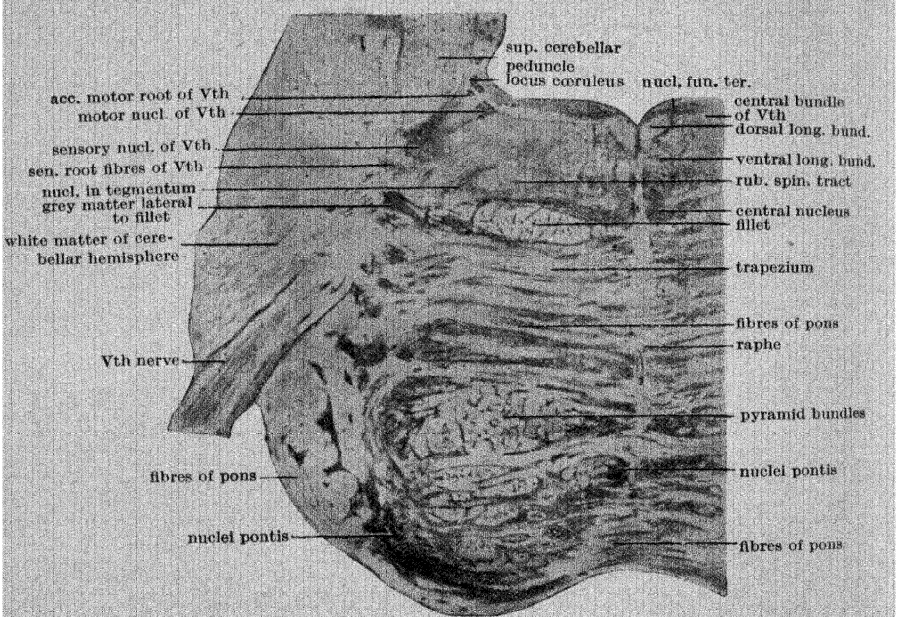


FIG. 609.—SECTION ACROSS THE MIDDLE OF THE PONS VAROLII. Photograph. Magnified about 4 diameters.

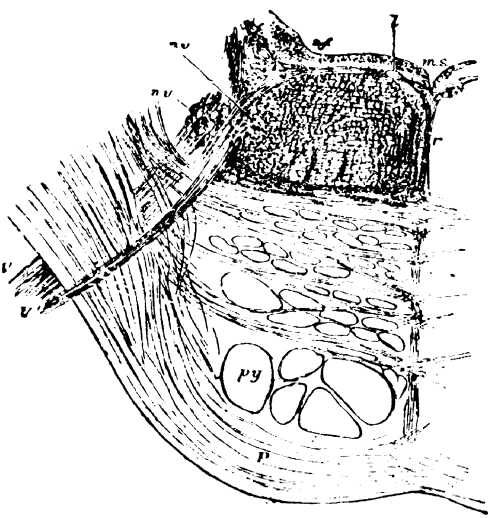


FIG. 610.—SECTION TAKEN SOMEWHAT OBLIQUELY THROUGH THE PONS FOLLOWING THE COURSE OF THE ISSUING ROOTS OF THE FIFTH NERVE.

*m.s.*, median sulcus; *l*, dorsal longitudinal bundle; *s.f.*, substantia ferruginea; *n.c.* sensory, and *n.c'.* motor nucleus of fifth; V, sensory, and V', motor roots of fifth; *r*, raphe; *py*, pyramid bundles; *p*, transverse fibres of middle peduncle of cerebellum.

پنجم یا ٹرائی جیمینل نرو (Trigeminal nerve) پانز یا جسر کے پہلو سے دو جڑوں میں نکلتا ہے ایک چھوٹی حرکی اور ایک بڑی حسی (تصویر —610—)

حرکی جڑ (motor root) کچھ تو اون ریشوں سے ماخوذ ہے جو پانز یا جسر کے بالائی حصے اور میزینسیفالان یعنے درمیانی دماغ کے زیرین حصے میں بڑے کروی یک قطبی خلیوں سے نکلتے ہیں، جو اوس رمادی مادہ کے پہلو میں قیام رکھتے ہیں جو سلوین ایکوی ڈکٹ (Sylvian aqueduct) کی سرحد بناتا ہے (پنجم کا اضافی یا بالائی حرکی نواتہ (تصویر 601, n Vms) اور کچھ اوس حقیقی حرکی نواتہ (تصاویر 611, m n. V) سے جو بطین چہارم کی جانبی کور میں کے رمادی مادہ میں قیام رکھتا ہے (تصاویر 601, n v m; 611, m. n. v- 609, 610 —) بالائی یا اضافی نواتہ میں سے نکلنے والے ریشے جب حقیقی حرکی نواتہ میں سے گزرتے ہیں تو اوس کے اندر نہایت کثیر التعداد ہم جانبات چھوڑتے ہیں جو اوس کے خلیوں کے درمیان اور گرداگرد انشعاب پذیر ہوتے ہیں۔

حسی جڑ کے ریشے گیسیرین گینگلین (Gasserian ganglion) کے خلیوں سے ماخوذ ہیں، جو نخاعی عقود کے خلیوں سے مشابہ ہوتے ہیں۔ حسی جڑ کے ان ریشوں کا تعاقب جب پانز کے اندر کیا جاتا ہے، تو یہ دو شاخوں میں تقسیم ہوتے ہوئے پائے جاتے ہیں، جنمیں سے صعودی شاخیں رمادی مادہ کے ایک تودہ (پانچویں عصب کے خاص حسی نواتہ تصویر —611, p.s.n.. V) میں ختم ہو جاتی ہیں، جو حرکی نواتہ کے بالکل ہی جانب پر قیام رکھتا ہے، لیکن نزولی شاخیں نیچے کیطرف نخاع مستطیل کی جانب رجوع ہوتی ہیں، جہاں وہ عصب پنجم کی نزولی یا نخاعی جڑ بنا دیتی ہیں (تصویر — 611, d-s. V) نخاع کے بالائی حصہ تک پہنچ جاتی ہیں۔ وہ جرم جیلاتینی رولاندی کے جو زیرین حسی نواتہ بناتا ہے، بالکل جانب ہی پر ہوتی اور اوس کے ساتھ نہایت قریبی تعلق رکھتی ہیں (d.s.n. V) یہ اوپر نواتہ خاص میں مسلسل ہو جاتا ہے۔ جرم جیلاتینی جو عصب پنجم کا حسی نواتہ بناتا ہے، متعدد چھوٹے اور بڑے دونوں قسم کے عصبی خلیے شمول رکھتا ہے، چھوٹے خلیوں میں سے بیشتر آشیانا نما مجموعوں (جزائر کالیجہ (islands of Calleja) میں گروہ بند ہو جاتے ہیں۔ بڑے خلیوں کے محور سے بیشتر

464

سیون کو عبور کر کے مقابل جانب کی فارمیشیو ریٹیکیولیرس کو چلے جاتے ہیں، جہاں وہ درمیانی فلیٹ کے صعودی ریشوں کو مزید تقویت پہنچاتے ہیں لیکن کچھ ریشے اوسی جانب کے فلیٹ میں اوپر چلے جاتے ہیں۔ دوسرے ریشے سیون کے مقابل جانب ریشوں کے ایک خاص صعودی بنڈل کو چلے جاتے ہیں، جو بطین چہارم کے فرش کے قریب قیام رکھتا ہے، اور درمیانی دماغ کے ٹیگمنٹم (tegmentum) میں ظہری طولی بنڈل کیجانب میں ہوتا ہے۔ یہاں سے وہ اوپر کیطرف سریر (thalamus) کے اندر مسلسل ہوجاتا ہے ان صعودی ریشوں سے متصلہ رمادی مادہ کو ہم جانبات پہنچتے ہیں، اور خاصکر فیشل نرو کے نواتہ کو نیچے کیطرف بھی شاخیں فارمیشیو ریٹیکیولیرس میں جاتی ہیں۔

# پانز یعنی جسر ورنخاع مستطیل میں کے نزولی اقطاع

ہرم کا قطعہ (tract of the pyramid) اس قطعہ کے ریشے نخاع مستطیل کے نسبت پانز یعنے جسر میں بہت زیادہ تعداد میں ہوتے ہیں وہ نیوکلیائی پانٹس یعنے جسری نواتوں کے رمادی مادہ میں کثیر التعداد ہم جانبات بھیجتے ہیں (تصویر 612, A —)۔

کارٹیکو بلبر ٹریکٹ، قشری بصلی قطعہ فلیٹ کے وسطی جانب قیام رکھتا ہے (ملاحظہ ہو صفحہ 468 —) وہ ایسے ریشوں پر مشتمل ہے جو موٹر کارٹیکس یعنی حرکی قشرہ سے فیشیل اور ہیپوگلاسل کے نواتوں کی طرف جاتے ہیں۔ درمیانی دماغ کے کرسٹا (crusta) میں یہ ریشے معمولی ہرمی ریشوں سے وسطی جانب قیام رکھتے ہیں لیکن پھر یہ موخر الذکر کو چھوڑ کر ٹیگمنٹم (tegmentum) کے بطنی حصہ میں چلے جاتے ہیں اور نیچے فارمیشیو ریٹیکیولیرس میں جاکر نخاع مستطیل میں داخل ہوجاتے ہیں۔ 465

ڈارسل (پوسٹیریر) لانجیٹوڈنل بنڈل یعنے ظہری (مؤخر) طولی بنڈل ایک دوسرا نہایت واضح قطعہ بناتا ہے۔ اوس میں صعودی اور نزولی ہر دو قسم کے ریشے مشمول ہوتے ہیں، اور وہ خط درمیانی کے قریب بطین چہارم کے فرش کے رمادی مادہ

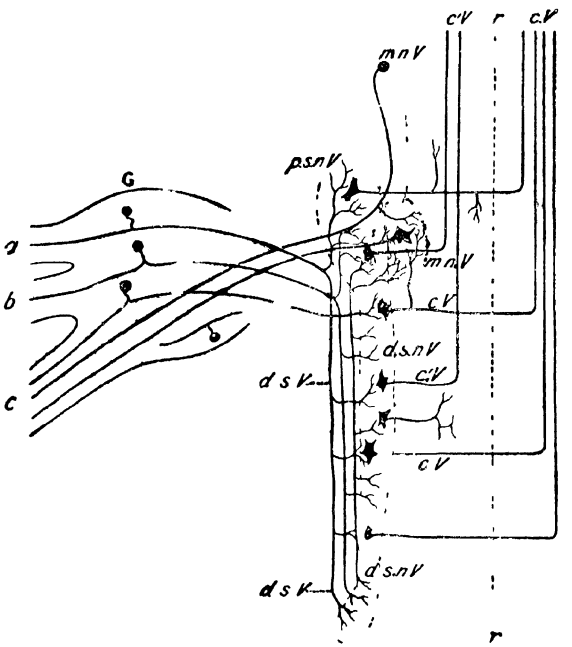


FIG. 611.—PLAN (LONGITUDINAL) OF THE ORIGIN OF THE FIBRES OF THE TRIGEMINAL NERVE

*G* Gasserian ganglion; *a*, *b*, *c* three divisions of the nerve; *m.n.V* superior motor nucleus; *m.n.V* principal motor nucleus; *p.s.n.V* principal sensory nucleus; *d.s.n.V* descending sensory nucleus; *d s V* descending root; *c V*, *c' V* central sensory tracts composed of fibres emanating from the sensory nuclei; *r* plane of the raphe

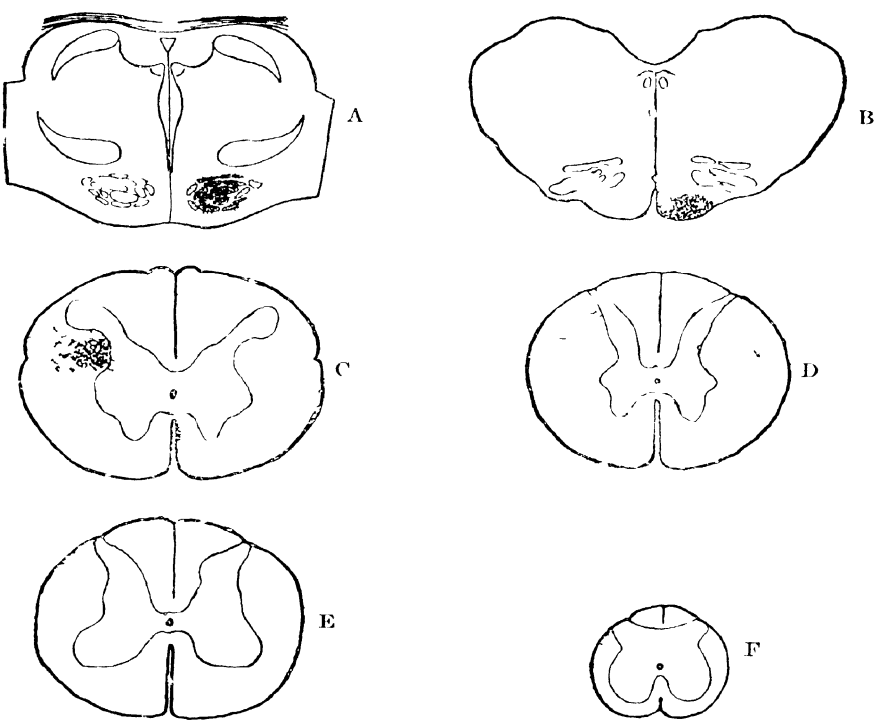


FIG. 612.—SECTION OF PONS (A) MEDULLA OBLONGATA (B) OF CERVICAL (C) THORACIC (D) LUMBAR (E) AND SACRAL (F) REGIONS OF SPINAL CORD OF MONKEY WHICH HAD SUFFERED REMOVAL OF THE PRECENTRAL GYRUS OF THE RIGHT CEREBRAL HEMISPHERE.

The sections are stained by the Marchi method.

...ل بطنی جانب ہی دوڑتا ہے۔ جیسا کہ پہلے دیکھا گیا ہے، وہ نواتہ ڈیٹرس کو آکیولو موٹر کے
...عصب ششم کے نواتہ، اور نخاع کے بطنی قرن کے خلیوں کے ساتھ ملحق کرتا ہے۔ غالباً اوسکے
...ریشے ساخت مشبک کے بعض بڑے خلیوں کے محوریوں سے آتے ہیں۔

پانز میں کے دوسرے نزولی اقطاع جو معمولی حالات میں چنداں واضح نہیں ہوتے
...جنکا تعاقب مخصوص طریقوں سے کیا جا سکتا ہے یہ ہیں ۱۔ ۱۔ روبرو اسپائنل ٹریکٹ
...نخاعی احمر قطعہ (rubro-spinal tract) ۲۔ وینٹرل لاجینیو ڈنل بنڈل یعنے
...طولی بنڈل۔ ۳۔ پانٹو اسپائنل لیٹرل ٹریکٹ یعنے جسری نخاعی جانبی قطعہ۔ ۴۔ ویسٹیبولو
...نل ٹریکٹ یعنے دہلیزی نخاعی قطعہ۔ ۵۔ سنٹرل ٹریکٹ آف ٹیگمنٹم یعنے ٹیگمنٹم کا
...ی قطعہ

466 **موناکو کا بنڈل** (Monakow's bundle) یا روبرو اسپائنل ٹریکٹ یعنے
...ی احمر قطعہ پہلے ہی نخاع کے پری پرامڈل ٹریکٹ (prepyramidal tract)
...پیش ہرمی قطعہ کی صورت میں دیکھا جا چکا ہے (صفحہ 434) اوس کے ریشے
...ل جانب کے درمیانی دماغ کے نواتہ احمر (red nucleus) سے نکلتے اور سیون کو تقاطع
467 ...ل (Forel's decussation) میں عبور کرتے ہیں (ملاحظہ ہو حاشیہ بر صفحہ 474)
...کے بالائی حصہ میں وہ وسطی فلیٹ کے ظہری جانب ہوتا ہے، لیکن نسبتہً نیچے ٹیگمنٹم کے
...ی حصہ میں جانبی فلیٹ کے ظہری جانب دوڑتا ہے۔

**وینٹرل لاجینیو ڈنل بنڈل یعنے بطنی طولی بنڈل** (ٹیکٹو اسپائنل ٹریکٹ)
...ریشوں پر مشتمل ہے جو مقابل جانب کے سوپریئر کواڈریجمنل باڈی یعنے بالائی جسم رباعی
...نکلتے ہیں یہ تقاطع مینرٹ (Meynerts decussation) (صفحہ 474) میں سیون
...عبور کرکے نیچے ظہری طولی بنڈل کے بطنی جانب پر دوڑتے ہیں، اور نیچے آتے آتے آکیولو موٹر
...نواتوں اور چوتھے اور چھٹے عصب کے نواتوں کو ہم جانبات دیتے جاتے ہیں۔
...کے ریشے بالآخر ڈارسل لاجینیو ڈنل بنڈل یعنے ظہری طولی بنڈل کے ریشوں کے ساتھ
...ہو کر نخاع کے وینٹرل کالم یعنے بطنی استوانے میں چلے جاتے ہیں، اور وینٹرو لیٹرل ڈیسینڈنگ
...یعنے بطنی جانبی نزولی قطعہ کے ساتھ شامل ہو جاتے ہیں (صفحہ ——— 434)۔
پانٹو اسپائنل لیٹرل ٹریکٹ یعنے جسری نخاعی جانبی قطعہ اون ریشوں سے

بنتا ہے جو فارمیشو ریٹیکیولیرس کے بڑے خلیوں سے نکلتے ہیں اور پانز اور نخاع مستطیل م
اسی ساخت کے جانبی رقبہ کے اندر نیچے دوڑ کر نخاع کے جانبی استوانہ کے اوس حصہ کو
ہیں، جو رمادی مادہ اور اقطاع مونا کو اور گاورس کے درمیان واقع ہے۔ لیکن یہاں
بہت سے مختلف المبداء ریشوں کے ساتھ مخلوط ہو جاتا ہے۔ اس کے ریشوں
منزل مقصود یا ٹھکانا ظہری و بطنی طولی بنڈلوں کے ریشوں کے ٹھکانوں سے
ہے، یعنی بطنی قرن کا ہم رمادی مادہ۔

**وسٹیبیولو اسپائنل ٹریکٹ یعنی دہلیزی نخاعی قطعہ** اون ریشوں سے
بنتا ہے جو ڈیٹرس اور بیکٹیریو کے نواتوں سے ماخوذ ہیں، اور اسی واسطے یہ اپنے م
میں ظہری طولی بنڈل کے ریشوں سے مشابہ ہے۔ اسکا ٹھکانا یا منزل مقصود بھی ایک حد تک
یکساں ہے، کیونکہ اسکے ریشے نیچے نخاع کے بطنی جڑ کے منطقہ کے اندر جا کر بطنی قرن
رمادی مادہ میں مختتم ہوتے ہیں۔ لیکن انکے نیچے کیطرف کے سر میں یہ نخاع مستطیل
جانبی حصہ میں قطعہ مونا کو اور پانٹو اسپائنل ٹریکٹ یعنے جسری نخاعی قطعہ کے ریشو
کے ساتھ، نیز قطعہ گاورس کے ریشوں کے ساتھ مخلوط ہو کر واقع ہوتے ہیں۔

**ٹیگمنٹم کا مرکزی قطعہ** (بیک ٹیریو) پانز میں ٹھیک ٹیگمنٹم کے فارمیشو
ریٹیکیولیرس کے بیچ میں دوڑتا ہے، لیکن نخاع مستطیل میں زیادہ بطنی سمت آ کر
نیوکلیس کے قریب قیام رکھتا ہے، جسکے آگے اوسکا تعاقب نہیں ہو سکا ہے۔ ا
ریشوں کا مبداء ٹھیک طور پر معلوم نہیں، لیکن معلوم ہوتا ہے کہ وہ سیریبر (halamus)
ہے اونکی منزل مقصود یا ٹھکانا اوسی جانب کا آلیوری باڈی یعنے جسم زیتونی۔
(ملاحظہ ہو صفحہ 450 تھیلمو آلیوری ٹریکٹ)۔

**پانز اور نخاع مستطیل میں کے صعودی اقطاع قطعہ غلیٹ**۔ فارمیشو
ریٹیکیولیرس کے بطنی حصہ میں ریشوں کا ایک نہایت نمایاں قطعہ ہے، جو پانز میں
جانبی رخ میں قدرے چپٹا ہوتا ہے۔ یہ قطعہ غلیٹ ہے۔ اوسکے ریشے کچھ تو نخاع
میں کے مقابل جانب کے فیونیکولس گریسیلس اور فیونیکولس کیونیٹس کے نواتوں میں
خلیوں سے ماخوذ ہوتے ہیں۔ جو انٹرنل آرکوائٹ فائبرس یعنے اندرونی قوسی ریشے
کی صورت میں سیون کو عبور کر چکے ہوتے ہیں، اور کچھ ریشے اون نواتوں میں کے خلیوں

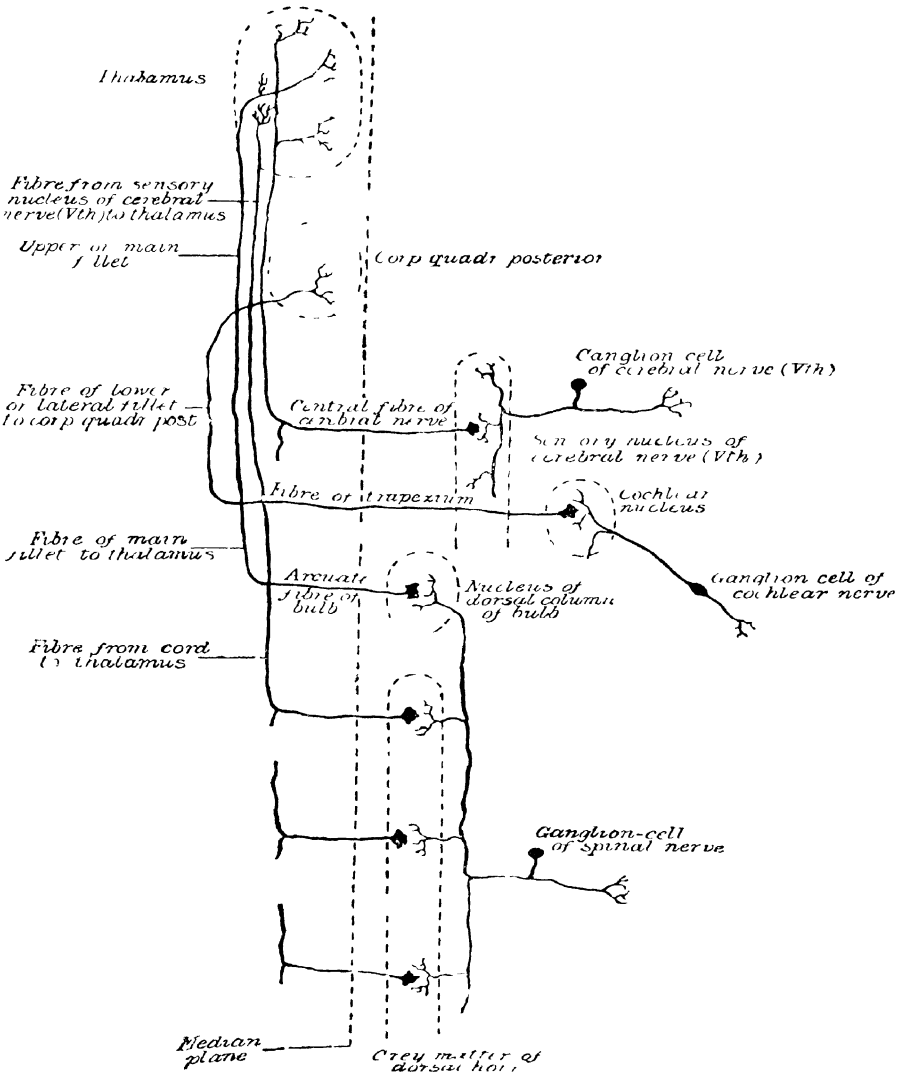


FIG. 613.—DIAGRAM OF SENSORY PATH TO MID BRAIN AND THALAMUS

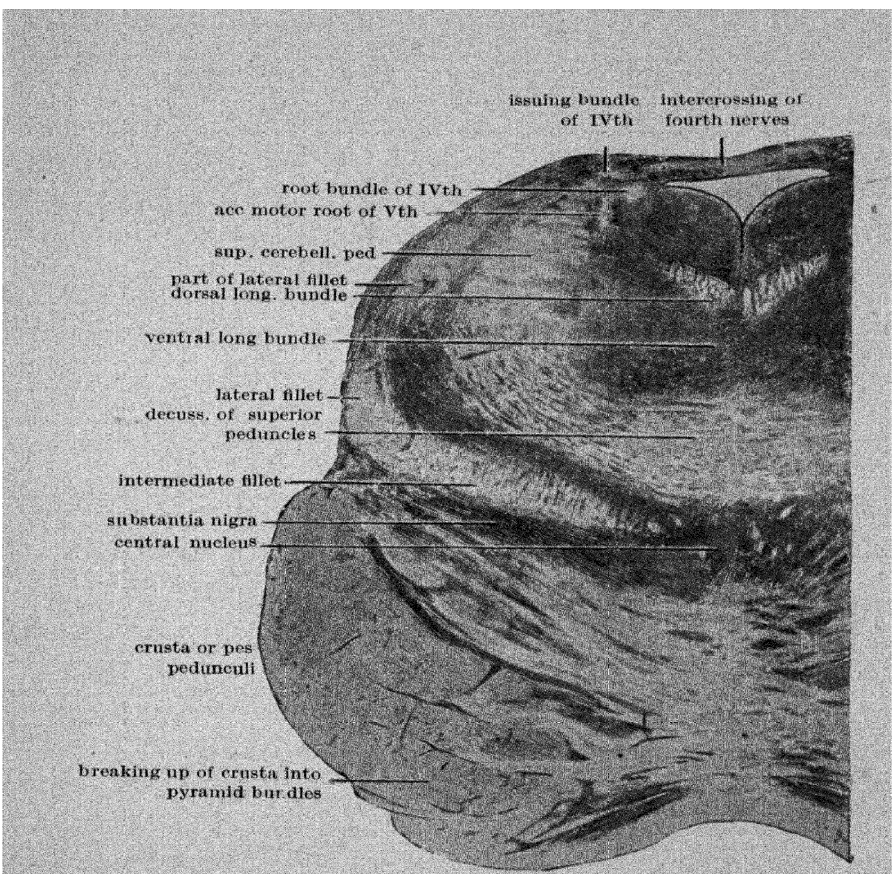


FIG. 614.—TRANSVERSE SECTION THROUGH THE UPPER PART OF THE PONS.
Photograph. Magnified about three & half diameters.

ماخوذ ہیں جو حسی دماغی اعصاب کے اختتامات کیساتھ ملحق ہوتے ہیں۔

درمیانی دماغ میں فلیٹ ریشوں کے دو ممتاز بنڈلوں میں منقسم ہو جاتا ہے، جنکو علی الترتیب جانبی یا زیرین اور درمیانی یا بالائی فلیٹ کہتے ہیں۔ زیرین فلیٹ کے ریشے میزنکیفالان یعنے درمیانی دماغ کے جانب پر دیکھے جاتے ہیں (ریل کا فلیٹ 468
=fillet of Reil) اور وہ کچھ تو زیرین اجسام رباعیہ کے رمادی مادہ تک تعاقب پذیر ہوتے ہیں (تصویر—620) اور کچھ وسطی جینیکیولیٹ باڈی (geniculate body) تک اور ان دونوں میں ختم ہو جاتے ہیں۔ وہ نخاع مستطیل اور پانز کے نواتوں سے (خاصکر سمعی نواتوں سے) ماخوذ ہوتے ہیں۔ بالائی فلیٹ کے ریشے سریر کو جاتے ہیں (تصویر 625) وہ بیشتر نخاع مستطیل کے مقابل جانب کے ظہری اُستوانوں کے خلیوں سے نکلے ہوے ریشے ہوتے ہیں (تصویر 613)

قطعۂ فلیٹ کے صعودی ریشوں کے علاوہ اس بنڈل میں کچھ تعداد ایسے ریشوں کی ہوتی ہے جو چونکہ اس قطعہ کو کسی مقام پر قطع کر دینے کے بعد مقام انقطاع سے نیچے انحطاط پذیر ہو جاتے ہیں لہذا نزولی (مرکز گریز) ہیں۔ انکے مبدائی خلیے سریر میں قیام پذیر معلوم ہوتے ہیں۔ یہ ریشے حقیقی فلیٹ سے، جس کا پہلے وہ ایک حصہ سمجھے جاتے تھے (اور "وسطی" فلیٹ کے نام سے یاد کئے جاتے تھے) وسطی جانب پر ہوتے ہیں۔ وہ ایک تھیلمو بلبر ٹریکٹ یعنے سریری بصلی قطعہ بناتے ہیں۔ ابھی بیان کئے ہوئے قطعہ سے وسطی جانب پر ایک بنڈل ہوتا ہے، جسکے اندر بھی نزولی ریشے ہوتے ہیں۔ یہ بنڈل قطعۂ ہرمی کے نظام سے تعلق رکھتا ہے اور اس میں ایسے ریشے مشمول ہوتے ہیں جو بالآخر بعض دماغی حرکی نواتوں سے رشتہ حاصل کرتے ہیں (Hoche) یہ کارٹیکو بلبر ٹریکٹ یعنے قشری بصلی قطعہ بنا دیتا ہے (ملاحظہ ہو صفحہ 464.) یہ کرسٹا (crusta) میں قطعہ ہرمی کے دوسرے ریشوں کے ظہری جانبی سمت میں قیام رکھتا ہے۔

469 دماغی اعصاب کے حسی راستہ کو اوپر مسلسل رکھنے والے ریشوں میں سے بہت سے فارمیشو ریٹیکیولیرس (ٹیگمنٹم) میں قطعۂ فلیٹ کے کسی قدر ظہری جانب قیام

رکھتے اور ایک متجانس لیکن غیر واضح قطعہ بنا دیتے ہیں، جو پانز اور درمیانی دماغ میں اوپر جاتا اور زیر سریری خطہ میں اور سریر بصری (optic thalamus) میں ختم ہو جاتا ہے (حسی دماغی اعصاب کا مرکزی قطعہ۔ ایک دوسرا صعودی قطعہ، وہ خاص بنڈل ہے جسکے ریشے عصب پنجم کے حسی نواتہ سے نکلکر سریر کو جاتے ہیں، جس کا پہلے حوالہ دیا جا چکا ہے (صفحہ 464-)۔ 470

پانز کے بالائی حصہ میں (تصویر 614) بطین چہارم بتدریج سلوین ایکوی ڈکٹ کیطرف تنگ ہوتا جاتا ہے، اور اوپر اوسکے ہر جانب سفید طولی ریشوں کے دو بہت بڑے تودے ظاہر ہو جاتے ہیں۔ یہ دماغ کے سوپیریر پیڈنکلس یعنے بالائی سویقے ہیں۔ جیسے جیسے وہ آگے بڑھتے ہیں اونمیں بتدریج خط درمیانی سے قریب تر ہونے کا رجحان ہوتا ہے۔ اجسام رباعیہ کے پچھلے چھوٹے ارتفاعات (colliculi) کے بالکل نیچے اور اونکے خطہ میں دو باہمی تقاطع کے بعد خط درمیانی کو عبور کرتے اور مقابل جانب کے فارمیشو ریٹیکولریس میں داخل ہو جاتے ہیں۔

سوپیریر سیریبلر پیڈنکلس یعنے بالائی دماغی سویقہ جات کے ریشے دماغ میں آغاز پذیر ہوتے اور اوسکے ڈینٹیٹ نیوکلیس (dentate nucleus) یعنے نواتہ مسنن جسکے خلیوں سے یہ مادہ خود ہوتے ہیں، باہر خارج ہوتے ہیں۔ وہ سیون کو درمیانی دماغ میں عبور کرکے (مقابل جانب کے) ٹیگمنٹم کے نواتہ احمر میں ختم ہو جاتے ہیں، لیکن اونمیں کے بعض عبور کرنیکے بعد پیڈنکل یعنے سویقہ کے اندر ایک نزولی شاخ نکالتے ہیں، جس کی انتہائی منزل مقصود یا ٹھکانا نامعلوم ہے۔

نخاع کے بطنی جانبی صعودی قطعہ (صفحہ 436-) کا تسلسل اوپر کی طرف نخاع مستطیل کے جانبی استوانہ میں، آلیو یعنے زیتون سے ظہری جانبی سمت اور پانز دیرولائی کے جانبی حصہ کے اندر سے ہرمی بنڈلوں سے جانبا ہوتا ہے، لیکن عصب پنجم کے مخرج کے تقریباً لیول پر اوسکے بہت سے ریشے پانز کے ظہری جانبی حصہ (تصویر 615-) کیطرف ترچھا گزرنا شروع کرتے ہیں جہاں سوپیریر سیریبلر پیڈنکل یعنے بالائی دماغی سویقہ دماغی نیم کرے سے باہر نکلتا ہے۔ قطعۂ زیر بحث (بطنی نخاعی دماغی قطعہ) اب اس پیڈنکل یعنے سویقہ کے جانبی رُخ کے اوپر خم کھاتا ہے (تصویر 616, Tr spino-cereb-ventr-

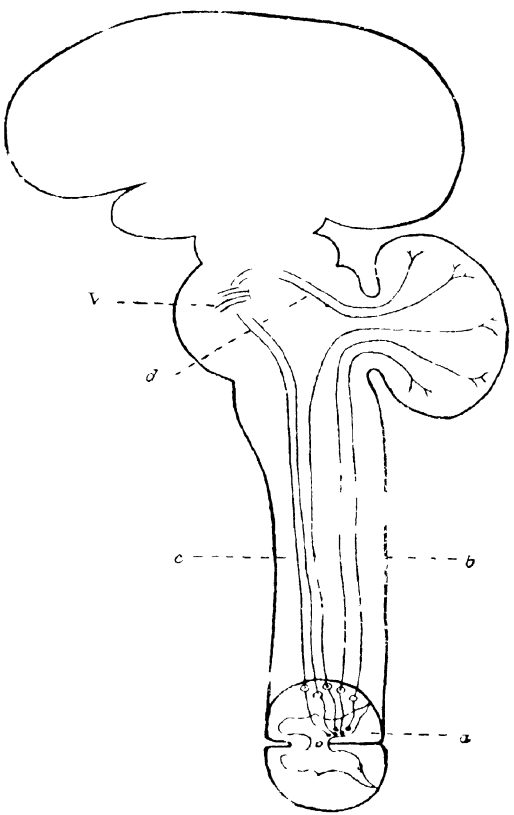


FIG. 615.—DIAGRAM SHOWING THE ORIGIN, COURSE, AND DESTINATION OF THE SPINO-CEREBELLAR FIBRES CONSTITUTING THE TRACTS OF FLECHSIG AND OF GOWERS.

*a*, cells of Clarke's column in the dorsal horn of the spinal cord, giving origin to fibres which pass into both spino-cerebellar tracts. *b*, tract of Flechsig, passing above by way of the restiform body to the cerebellar vermis. *c*, tract of Gowers. *d*, passage of most of its fibres along the superior peduncle to the vermis of the cerebellum; they are seen turning sharply backwards immediately after passing the level of the place of exit of the 5th nerve (V). Some of the fibres of this tract leave it in the medulla oblongata, and join the fibres of the tract of Flechsig which are passing to the cerebellum by its inferior peduncle. One such fibre is shown in the diagram.




FIG. 616.—THE CORPORA QUADRIGEMINA AND NEIGHBOURING PARTS OF THE BRAIN. (Edinger from G. Retzius.)

*Brach. ant. cerebelli*, the superior cerebellar peduncles, between them the anterior medullary velum partly covered by the lingula; *Tr. spino-cereb. ventr.*, tract of Gowers curving round the peduncle; *lemniscus*, the lateral fillet; *N. trochl.*, fourth nerve; *N. V.*, fifth nerve.

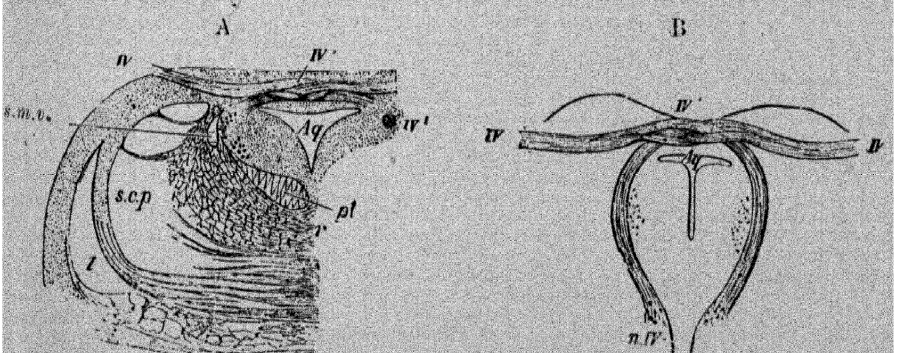


FIG. 617.—SECTION THROUGH THE ORIGIN OF THE FOURTH NERVE. (Schwalbe.)

A, transverse section at the place of emergence of the nerve-fibres. B, oblique section carried along the course of the bundles from the nucleus of origin to the place of emergence. *Aq.* Sylvian aqueduct, with its surrounding grey matter; *IV*, the nerve-bundles emerging; *IV'*, decussation of the nerves of the two sides; *IV''*, a bundle passing by the side of the aqueduct to emerge a little lower down; *n. IV*, nucleus of the fourth nerve; *l*, lateral fillet; *s.c.p.*, superior cerebellar peduncle; *s.m.V.*, superior motor root of the fifth nerve; *pl*, dorsal longitudinal bundle; *r*, raphe.

ر پیچھے کو فوری خم کھا کر سویقہ کے ظہری رُخ پر سے گزر کر بالائی میڈلری ویلم (superior medullary vel) میں دینے کے درمیانی لخنہ میں داخل ہوجاتا

# درمیانی دماغ یا میسنسیفالان

## (The Mid-Brain or Mesencephalon)

یہ مسنسیفالان یا درمیانی دماغ پیچھے کی طرف جھکی ہوئی تراشوں میں (تصاویر 618, 619, 621) ہوئے بالائی تسلسل کا، جو زیریں عصبی مرکزوں میں پہلے بیان کئے جا چکے ہیں اب بڑی حد تک تعاقب کیا جا سکتا ہے۔

471

**سلوین ایکوی (ڈکٹ آف سلوئیس) قنات آبی** (Sylvian aqueduct) (تصویر (611, Sy.) معدہ جس کے بالائی مرحلہ کے استر کے نخاعی نما اور بھین چہارم کی قائم مقام ہے۔ اس کے گرد کے رماوی مادے (مرکزی رمادہ) میں خط ہذا کی تمام تراشوں میں، خط درمیانی کے ہر جانب، قارمیشور ٹیگمینٹی لیئرس قریب بڑے عصبی خلیوں کا ایک کرہ (استوانہ) (کینیو سوٹر کا نوانہ) نظر آتا ہے استوانہ کے زیرین ترین حلیوں سے عصب چہارم کی جڑ کے بنڈل یعنی مسنسیفالان زیرین حصہ میں سے نکلتے ہیں اور یہ پیچھے اور نیچے کی طرف مرکزی رماوی کے گرداگرد گزر کر، مقابل جانب کے بنڈلوں سے تقاطع کے بعد دریدولائی سے بالکل ہی اوپر تر پیچھے خارج ہوجاتے ہیں (تصاویر 614, 617)۔ نہ اور اوپر، چھوٹے مقدم ارتفاعات (anterior colliculi) کے خط میں، اسی کے سلسلہ میں سے عصب سوئم کے بنڈل نکلتے ہیں (تصویر 621, n. III)" اور ارتیکولر ٹیگمینٹی لیئرس میں سے خم کھا کر گزرتے ہوئے سامنے اور نیچے کیطرف جاتے ہوا اور کرسٹا (crusta) کے وسطی جانب پر باہر نکلتے ہیں۔ وان گیہوچین کی رائے کے لاق عصب سوئم کے کچھ ریشے خط درمیانی کو عبور کر کے مقابل سمت کے عصب

کے ساتھ باہر نکلتے ہیں۔

# ٹیگمنٹم

## (TEGMENTUM)

پانز یعنے جسر کا فارمیشو ریٹیکیولیرس اوپر مسلسل ہو کر میزینکفالان یعنے درمیانی دماغ میں پہنچتا اور یہاں "ٹیگمنٹم" (tegmentum) کے نام سے یاد کیا جاتا ہے بدستور سابق یہاں بھی وہ ریشوں کے طولی اور عرضی یا قوسی بنڈلوں سے بنتا ہے، جسکے ساتھ بہت سا رمادی مادہ مخلوط ہوتا ہے۔ عرضی ریشوں میں دماغ کے سوپیریئر پیڈنکلز یعنے بالائی سویقہ جات (s. c. p.) شامل ہیں، جو دماغ کے ڈینٹیٹ نیوکلیئس یعنے مرکز مسنن میں کے خلیوں سے ماوخوذ ہوتے ہیں، اور مقابل جانب پہنچنے پر دو شاخوں میں منقسم ہو جاتے ہیں۔ اونکی صعودی شاخیں بتدریج عصبی خلیوں کی ایک تعداد کے درمیان غائب ہو جاتی ہیں، جنکو مجموعی طور پر نواۃ احمر (red nucleus) ٹیگمنٹم کا نواۃ کہتے ہیں۔ لیکن نزولی شاخیں فارمیشو ریٹیکیولیرس میں نیچے مڑ جاتی ہیں (Cajal) (ملاحظہ ہو صفحہ 470- 472
لیکن بالائی سویقہ کے کچھ ریشے نواۃ احمر سے گزر کر آگے سریر (thalamus) کے بطنی حصہ کو چلے جاتے ہیں۔ نواۃ احمر کے جانبی رخ میں بھی ریشے پہنچتے ہیں، جو کارپس اسٹرائیٹم (corpus striatum) یعنے جسم مخطط کے مدسی نواۃ lenticular nucleus) سے ماوخوذ ہوتے ہیں، اور جن میں سے بعض کے متعلق کہا جاتا ہے کہ وہ قشر دماغ سے آتے ہیں۔ یہ ریشے نواۃ احمر میں داخل ہونے سے پہلے اوسکے لئے ایک قسم کا کیسہ بنا دیتے ہیں۔

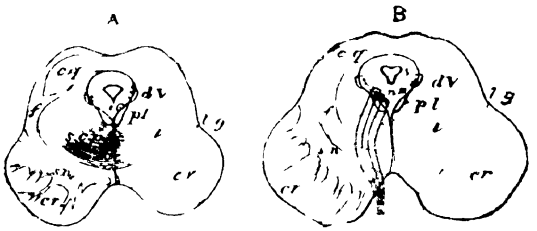


FIG. 618.—OUTLINE OF TWO SECTIONS ACROSS THE MESENCEPHALON. Natural size.

A through the middle of the inferior corpora quadrigemina; B through the region of the superior corpora quadrigemina. *cr* crusta; *sn* substantia nigra; *t* tegmentum; *s* Sylvian aqueduct with its surrounding grey matter; *cq* grey matter of the corpora quadrigemina; *lg* lateral groove; *pl* dorsal longitudinal bundle; *dV* superior root of the fifth nerve; *scp* superior cerebellar peduncle; *l* lateral fillet; *III* third nerve; *nIII* its nucleus. The dotted circle in B indicates the situation of the tegmental or red nucleus.

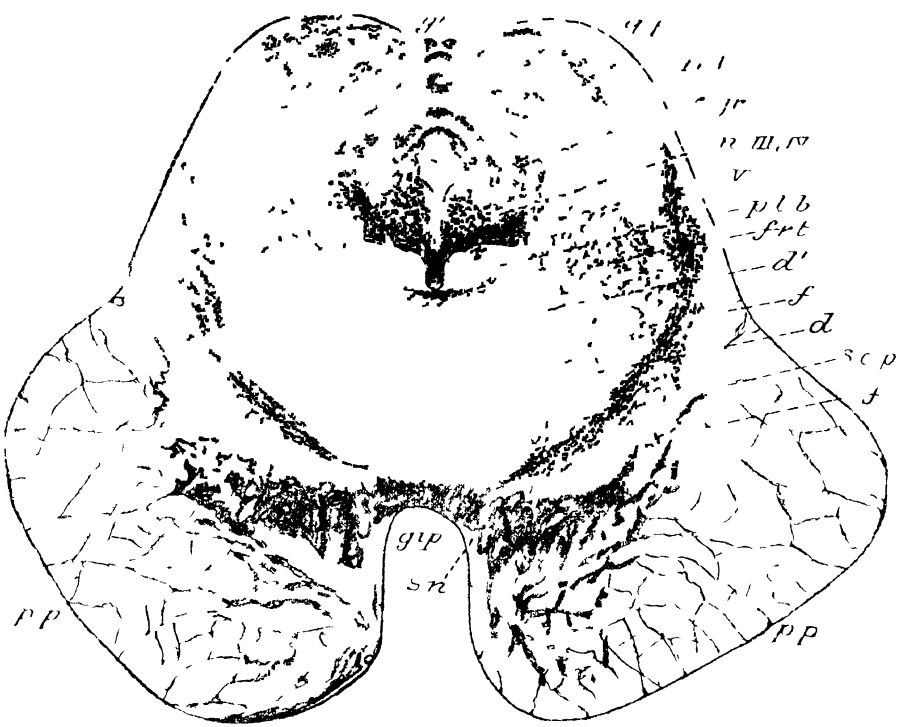


FIG. 619.—SECTION ACROSS THE MID BRAIN THROUGH THE POSTERIOR PAIR OF CORPORA QUADRIGEMINA. Magnified about three & half diameters. From a photograph.

*Sa* aqueduct of Sylvius; *cgr* central grey matter of the aqueduct; *nIIIIV* group of cells forming part of the conjoined nucleus of the third and fourth nerves; *cpq* one of the posterior corpora quadrigemina; *qr* median groove separating it from that of the opposite side; *pl* stratum lemnisci (layer of the fillet) forming its superficial layer; *f* upper fillet; *l* lateral fillet; *R* accessory motor root of fifth nerve; *plb* dorsal longitudinal bundle; *frt* formatio reticularis tegmenti; *dd* decussating fibres of tegmenta (fountain decussations of Forel and Meynert); *scp* superior cerebellar peduncles decussating; *pp* pes pedunculi (crusta); *sn* substantia nigra; *qip* interpeduncular ganglion.

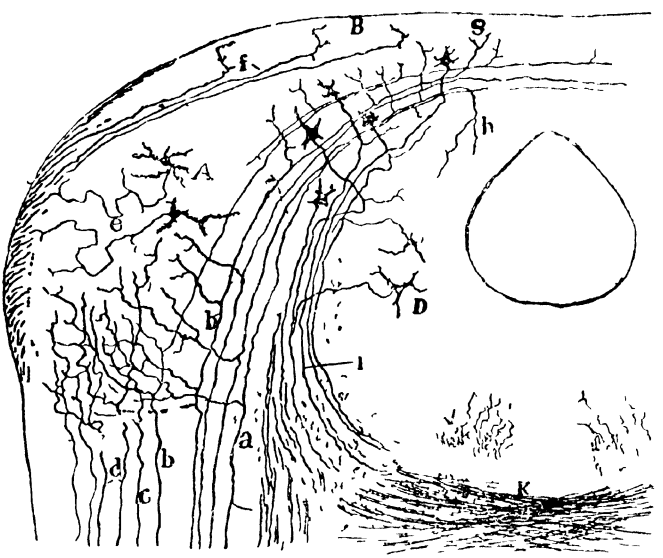


FIG. 620.—DIAGRAM SHOWING THE GENERAL STRUCTURE OF THE POSTERIOR CORPORA QUADRIGEMINA. (Cajal.)

A, principal mass of grey matter; B, C, cortical layer; D, grey matter around Sylvian aqueduct; K, decussation of superior peduncles of cerebellum; *a*, *b*, *c*, *d*, fibres of central acoustic path from lateral fillet; *e*, axons from cells of principal nucleus passing towards brachium; *f*, fibres from brachium passing into superficial layer; *g*, fibres from fillet passing into superficial layer; *h*, a fibre of fillet passing to central grey matter of aqueduct; *j*, collaterals from dorsal longitudinal bundle passing to oculomotor nucleus; *l*, axons of cells in superomesial part of colliculus curving around grey matter of aqueduct and forming the deep white layer.

# ٹیگمنٹم میں کے اقطاع

(۱) ویسٹیبیولو موٹر ٹریکٹ (Vestibulo-Motor Tract) ظہری (موخر) طولی بنڈل :- یہ درمیانی دماغ میں نہایت نمایاں ہے، اور بہت سے ہم جانبات اور اختتامی ریشے آکیولو موٹر کے نواتہ کو دیتا ہے، جو اوسکے بالکل ظہری جانب پر ہے یہ بنڈل زیادہ تر اون عصبی ریشوں پر مشتمل ہے، جو نواتہ ڈیٹرس کے خلیوں سے ماخوذ ہوتے ہیں (ملاحظہ ہو صفحہ 457)۔ یہ ریشے بنڈل کے مقام پر پہنچکر یا تو اوپری یا مقابل جانب دو شاخوں میں تقسیم ہوجاتے ہیں، جنمیں سے ایک شاخ اوپر چلی جاتی ہے اور دوسری نیچے کیطرف۔ لیکن اوسمیں نواتہ ڈیٹرس کے علاوہ دوسرے مصادر سے ریشے پہنچتے ہیں، مثلاً عصب پنجم کے حسی نواتہ کے بڑے خلیوں سے، اور نخاع مستطیل، پانز اور درمیانی دماغ کے فارمیشیو ریٹیکولیرس کے بڑے خلیوں سے۔ نواتہ ڈیٹرس کے ریشوں کیطرح یہ تمام ریشے بھی بنڈل میں شامل ہونے پر دو شاخوں میں منقسم ہوجاتے ہیں ایک شاخ اوپر چلی جاتی ہے اور دوسری نیچے۔ بنڈل کے بعض ریشے دوسروں کی نسبت مختلف مبدا کے ہوتے ہیں، یعنے آکیولو موٹر کے نواتہ کے باہر پیدا ہوتے ہیں۔ یہ نہایت باریک نزولی ریشے ہوتے ہیں اور ظہری طولی بنڈل کے نواتہ کے خلیوں سے انکا تعاقب کیا جاسکتا ہے، جو بطین سوم کے پہلو میں کے رمادی مادہ میں سلوین ایکویڈکٹ کے سامنے قیام رکھتا ہے۔ ظہری طولی بنڈل کے چند ریشوں کا اوپر تھیلمس (مریہ نما) تک تعاقب کیا جاسکتا ہے۔

یہ بنڈل نہ صرف آکیولو موٹر کے نواتہ کو ہم جانبات دیتا ہے (تصویر 620, j) بلکہ عصب ششم کے نواتہ کو بھی، اور غالباً دوسرے دماغی حرکی اعصاب کے نواتوں کو بھی اوسکے نزولی ریشے بالآخر نیچے نخاع کے اندر بطنی جانبی نزولی قطعہ میں مسلسل ہوتے ہیں،

اور بطنی قرن کو اختتامات اور ہم جانبات پہنچاتے ہیں۔

(۲) روبرو اسپائنل (rubro-spinal) یعنے نخاعی احمر قطعہ موناکو کا بنڈل نواتۂ احمر کے خلیے اپنے محوریتے نیچے اور آگے کیطرف بھیجتے ہیں۔ وہ موناکو کا بنڈل یا روبرو اسپائنل ٹریکٹ نخاعی احمر قطعہ بناتے ہیں، جو نیچے نخاع کے پری پرائڈل ٹریکٹ یعنے پیش ہرمی قطعہ میں پہنچتا ہے۔

473 (۳) ٹیکٹو اسپائنل ٹریکٹ (tecto-spinal tract) یعنے سقفی نخاعی قطعہ یا بطنی طولی بنڈل ٹیگمنٹم کے دوسرے طولی ریشے وہ ہیں جو میزٹ کے فیسیکیولس ریٹروفلیکس (fasciculous retroflexus) میں ہوتے ہیں، جو نواتۂ احمر کے وسطی جانب قیام رکھتے ہیں اور گینگلین آف دی ہیبی نیولا (ganglion of the habenula) سے مقابل جانب کے انٹرپیڈنکیولر گینگلین (interpeduncular ganglion) کو چلے جاتے ہیں، اور وہ جو منزر کا بنڈل (bundle of Münzer) بناتے ہیں جو درنۂ موخر سے نیچے کی جانب پانز کے فارمیشیو ریٹیکیولیرس کے جانبی حصہ کے اندر جاتا ہے لیکن سب سے زیادہ طویل اور اہم ترین وہ بطنی یا مقدم طولی بنڈل ہے، جو نواتۂ احمر سے جانباً اور اوسکے اندر ہو کر گزرتا ہے۔ اگرچہ نواتۂ احمر میں بہت سے ہم جانبات اس بنڈل سے پہنچتے ہیں، لیکن اس بنڈل کے ریشے، ہیلڈ (Held) ورکجال (Cajal) کی رائے کے مطابق اجسام رباعیہ (corpora quadrigemina) کے مقابل جانب کے درنۂ مقدم کے رمادی مادہ میں کے خلیوں سے ماخوذ ہوتے ہیں۔ یہ خلیے اپنے محوریتے ظہری بنڈل کے عین مرکز کے طرف مرکزی رمادی مادے کے گرد ہو کر سیون میں عبور کرنے کو بھیجتے ہیں، جہاں 474 وہ میزٹ کا فوارہ نما تقاطع (fountain-like decussation of meynert) تصویر (619, d)[1]

---

[1] اسکو فوریل کے فوارہ نما تقاطع (fountain-like decussation of Foral) (تصویر 619,d) سے غلط ملط نہیں کر دینا چاہیے جو ٹیگمنٹم کے بطنی حصہ سے قریب تر ہوتا ہے اور کچھ تو موناکو کے بنڈل کے باہمی تقاطع (intercrossing) سے بنتا ہے اور کچھ وی. گوڈن (V. Gudden) کے بنڈل سے جو کارپورا میمی لیریا (corpora mammillaria) سے آکر ٹیگمنٹم میں ختم ہوتا ہے۔

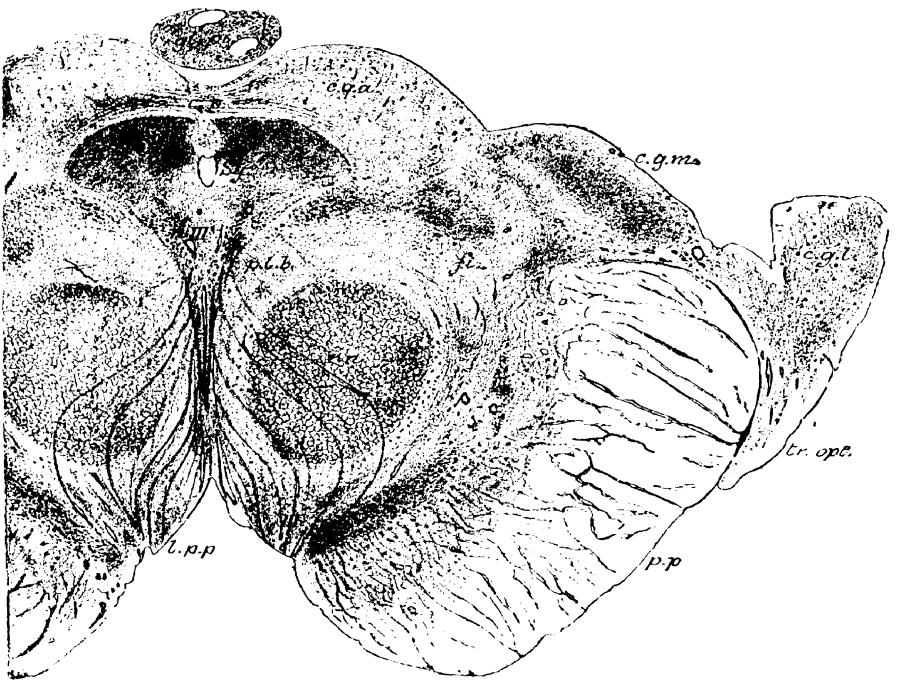


FIG. 621. SECTION ACROSS THE MID-BRAIN THROUGH THE ANTERIOR CORPORA QUADRIGEMINA. Magnified about 3 & half diameters. From a photograph.

*c.p.*, posterior commissure of brain; *gl.pi.*, pineal gland, *c. q. a.*, grey matter of one of the anterior corpora quadrigemina; *c.g.m.*, mesial geniculate body; *c.g.l.*, lateral geniculate body; *tr. opt.*, optic tract; *p.p.*, crusta or pes pedunculi; *p.l.b.*, dorsal longitudinal bundle; *fi.* upper fillet; *r.n.*, red nucleus; *III.*, issuing fibres of third nerve; *n.III.*, its nucleus; *l.p.p.*, locus perforatus posticus; *Sy.* Sylvian aqueduct.

ویر۔ d ,619) بنا دیتے ہیں۔ ٹیکیو اسپائنل ٹریکٹ کے زیرین سلسلہ کا پہلے ہی مطالعہ
ا جا چکا ہے لیکن یہ بیان کر دینا چاہیئے کہ نخاع کے بطنی استوانہ میں اوسکے ریشوں کی
وبل کا وان گیہوچین نے انکار کیا ہے اور وہ ان کا تعاقب صرف نخاع مستطیل
ک کرتا ہے۔

۴۔ قطعۂ فلیٹ۔ دماغ کے اس حصہ میں فلیٹ کا اوپر کی طرف تسلسل بھی
ر آتا ہے۔ اوسکے کچھ ریشے ترچھے طور پر میز نیکیفالان کے پہلو کو جاتے ہوئے نظر آتے
ں اور وہ پچھلے اجسام رباعیہ کے اوبھاروں کے رمادی مادہ میں داخل ہوتے ہیں۔

یہ حصہ زیرین یا جانبی فلیٹ ہے (ملاحظہ ہو صفحہ —467) جو بیشتر اون
یشوں سے بنتا ہے جو مقابل جانب کے ایکسیسری آڈیٹری انفیریر آلیوری اور ٹرامپیزائڈ
اتان سے ماخوذ ہوتے اور سینٹرل اکاوسٹک ٹریکٹ (central acoustic tract)
یعنے مرکزی سمعی قطعہ بنا دیتے ہیں۔ اوسکے ریشے متعدد ہم جانبات درنہ موخر کو (تصویر —620)
چند درنہ مقدم کو بھیجتے ہیں اور وسطی جینیکیولیٹ باڈی (mesial geniculate body)
475 کے خلیوں کے درمیان منشعب ہو کر ختم ہو جاتے ہیں (Cajal) یہ اپنے ممر میں نواتہ فلیٹ
ں سے گذرتا ہے۔ یہ ان خلیوں پر مشتمل ہے جو اوسکے ریشوں کے درمیان مشمول رہتے
ں (زیادہ تر تعداد میں نیچے کے حصے میں سوپیریئر آلیو یعنے بالائی زیتون کے قریب)
ں کے درمیان کچھ ریشے اور بہت سے ہم جانبات جو اون سے نکلتے ہیں
ختم ہو جاتے ہیں۔ خلیوں کے محور یے سیون کیطرف مائل ہوتے ہیں۔ بالائی فلیٹ
ٹیگنٹم کے بطنی حصہ میں اوپر کو تھیلمس کی جانب مسلسل ہوتا ہے (صفحہ — 480)

# کرسٹا

## (CRUSTA)

ٹیگنٹم کے بطنی اور جانبی طرف دونوں سمت ایک سفید تودہ نظر آتا ہے
رسٹا (Crusta) یا پیپس پیڈنکل (pes pedunculi) کہتے ہیں (تصویر —

618,cr. تصاویر — (619, 621. p.p. یہ ریشوں کے طولاً گزرتے ہوئے بنڈلوں سے بنتا ہے جو میز نیکیفالان کے ہر نصف حصہ کے بطنی رخ پر قیام رکھتے ہیں اور جو اوپر دماغی نیم کرہ کے انٹرنل کیپسول (internal capsule) کے اندر منحرف ہو جاتے ہیں۔ کرسٹا کے ریشے پانز کے نام نہاد "ہرمی بنڈلوں" میں نیچے مسلسل ہوتے ہیں جو جیسا کہ ہم دیکھ چکے ہیں ہرمی قطعہ کے علاوہ دوسرے بہت سے ریشے مشمول رکھتے ہیں۔ یہی حالت کرسٹا کے بنڈلوں کی بھی ہے جنہیں حقیقی ہرمی قطعہ [جو اون ریشوں سے بنتا ہے جو پری سنٹرل (precentral) یعنے پیش مرکزی اور پیراسنٹرل (paracentral) یعنے نزدیک مرکزی تلافیف (gyri) سے خارج ہوتے ہیں] درمیانی ۱/۳ حصے میں محدود ہوتا ہے (لیکن اس پر بھی بہت سے کارٹیکو پانٹائن یعنے قشری جسری ریشے شامل رہتے ہیں) اور وسطی ۱/۳ حصے میں وہ ریشے ہوتے ہیں جو زیریں فرانٹل ریجن (frontal region) یعنے پیشانی حصہ سے پانز کو جاتے ہیں اور صدمات کو فیشیل اور ہیپو گلاسل کے نواتوں کی طرف لیجاتے ہیں اور جانبی ۱/۳ حصے میں ایسے ریشے قیام رکھتے ہیں جنکا مبدا اور فعل متیقن طور پر معلوم نہیں لیکن اغلب ہے کہ یہ آخری ریشے نیم کرہ دماغ کے اون خطوں کے ساتھ ملحق ہیں جو درز رولاندی (Rolandic fissure) کے پیچھے ہیں اور شائد خاص کر ٹمپورل (temporal) یعنے صدغی اور آکسیپٹل (occipital) یعنے قذالی خطوں کے ساتھ اور ان حصوں جو ہرمی خلیوں سے نکلکر پانز کے نواتوں میں ختم ہونے کو جا رہے ہیں۔

سبسٹانشیا نائگرا (substantia nigra) یعنے جرم اسود کرسٹا ٹیگمنٹم سے رمادی مادہ کی ایک تہ کے ذریعہ سے جدا ہوتا ہے جسمیں متعدد نہایت گہرے رنگ دار عصبی خلیے ہوتے ہیں (جرم اسود تصاویر — 619, 621, s.n.) جرم اسود کرسٹا کے ہم پہلو ہری بنڈلوں سے بہت سے ہم جانبات پہونچتے ہیں (Sutherland Simpson) کرسٹا اور ٹیگمنٹم معہ اون کے درمیانی جرم اسود کے سیریبرل پیڈنکل (crebral peduncle) یا کرس سیریبرائی (crus cerebri) یعنے ساق دماغ بناتے ہیں۔

انٹر پیڈنکیولر گینگلیئن (interpeduncular ganglion) یعنے بین عقدہ۔ دماغی پیڈنکلز کے درمیان ٹھیک جہاں کہ وہ پانز کے عرضی ریشوں کے تو

476

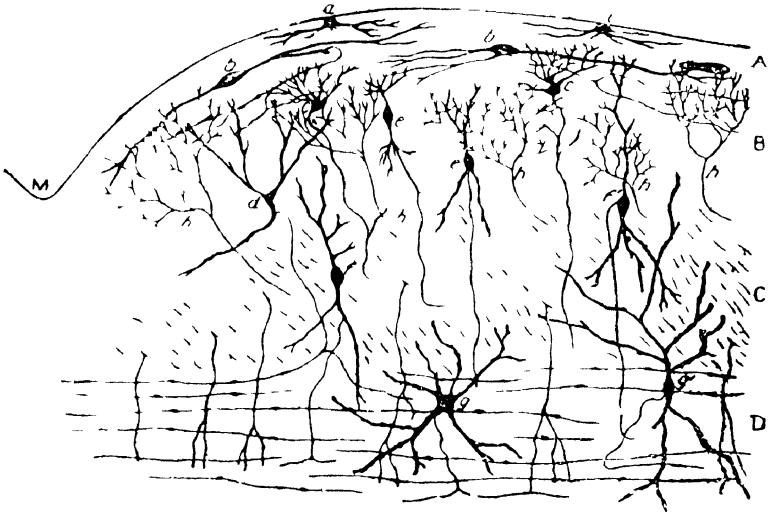


FIG. 622.—DIAGRAM SHOWING THE CHARACTERS OF THE CELLS IN THE GREY MATTER OF THE ANTERIOR CORPORA QUADRIGEMINA. (After Cajal.)

M, portion of dorsal median groove. A, superficial white layer. B, grey cap. C, optic fibre layer (upper grey white layer). D, layer of the fillet (lower grey white layer).

*a a*, marginal nerve cells, their axons are not represented. *b b*, horizontal spindle-shaped cells of Golgi's type II. *c c*, small cells with much branched dendrons and an axon extending to the optic fibre layer. *d e e*, spindle and stellate cells of the grey cap and *f f*, cells of the stratum opticum, sending their axons into the layer of the fillet. *g g*, cells of the layer of the fillet. *h h*, fibres of the optic nerve layer ending in the grey and superficial white layers.




FIG. 623.—TRANSVERSE SECTION THROUGH THE CEREBRUM IN THE REGION OF THE MIDDLE COMMISSURE. Natural size.

*cc*, corpus callosum. *f*, fornix. *nc*, nucleus caudatus. *th*, thalamus. *str*, subthalamic region. *cr*, crusta passing into internal capsule. *sn*, substantia nigra. *ac*, various nuclei of thalamus. *a*, its latticed layer. 1, 2, 3, parts of subthalamus. *nl*, nucleus lenticularis. *ec*, external capsule. *cl*, claustrum. *I*, insula. *mc*, middle commissure; above and below it is the third ventricle, communicating above on each side through the foramen of Monro with the lateral ventricle. Below the fornix are seen the choroid plexuses. *ts*, stria terminalis.

ے منحرف ہوتے ہیں، دماغ کی بطنی سطح کے قریب رمادی مادہ کا ایک چھوٹا سا تودہ نظر آتا ہے جسمیں کثیر التعداد چھوٹے عصبی خلیے شمول ہوتے ہیں جنکے شجرے بڑے اور بے قاعدہ ہوتے ہیں اور محوریئے ظہری سمت کو ٹیگمنٹم کے اندر جاتے ہیں۔ یہی انٹرپیڈنکیولر گینگلین یا بین سوتقی عقدہ ہے (تصویر 619, g i p —) اوسکے ہر پہلو میں میسنرٹ کے فیسیکیولس ریٹروفلیکس کا اختتام داخل ہوتا ہے جو ہیبی نیولا کے عقدے (ganglion of habenula) سے آتا ہے جو بطین سوئم کے آغاز کے قریب تھیلمس کے بالائی اور وسطی حصہ کے پاس عصبی خلیوں کا ایک مجموعہ ہے یہ دونوں عقدے انسان کی نسبت بہت سے ادنیٰ حیوانات میں نہایت بہتر طور پر واضح ہوتے ہیں۔

# اجسام رباعیہ

## (Corpora Quadrigemina)

اجسام رباعیہ کے چھوٹے ارتفاعات (colliculi) یا درنے (tubercles) بیشتر رمادی مادہ سے بنے ہوئے ہوتے ہیں۔ ہر ایک کے ساتھ جانبی سمت لگا ہوا سفید ریشوں کا ایک بنڈل ہوتا ہے جو جینیکیولیٹ باڈیز (geniculate bodies) کے بریکیا (brachia) یعنے بازو بناتا ہے۔

پوسٹیریر یا انفیریر کالی کیولائی (posterior or inferior colliculi) یعنے چھوٹے ارتفاعات رمادی نوانہ رکھتے ہیں جو اوپری عمیق سفید تہوں میں ملفوف ہوتے ہیں (تصاویر 619, 620 —) اوپری سفید تہ خاصکر ٹیکیم سے ماخوذ ہوتی ہے طبلیٹ کے ریشے کالیکیولس یعنے ارتفاع کے قریب پہونچنے پر منقسم ہو جاتے ہیں ایک شاخ اوسکے رمادی مادہ میں داخل ہو جاتی ہے، اور دوسری وسطی جینیکیولیٹ باڈی کو چلی جاتی ہے جن حیوانات میں قوت سامعہ اعلیٰ طور پر نمو یافتہ ہوتی ہے اونمیں یہ تمام حصے بہت خوب نمو یافتہ ہوتے ہیں۔ عمیق سفید تہ رمادی نوانہ کے خلیوں سے ماخوذ ہوتی ہے لیکن رمادی

تواتہ کے بہت سے خلیے اپنے محور بنے اوپری تہ کیطرف بھیجتے ہیں۔ عمیق سفید تہ کے ریشوں کی منزل مقصود یا ٹھکانا متیقن طور پر معلوم نہیں ہے بعض ریشے قنات آبی کے مرکزی رمادی مادہ کے اوپر سے مقابل جانب کو چلے جاتے ہیں۔

مقدم یا بالائی کالیکیولائی (anterior or superior colliculi)— 477

یعنے ارتفاعات میں یہ تہیں شناخت ہوسکتی ہیں (تصویر —622) یعنے اوپری ایک پتلی سفید تہ (A) جسمیں عصبی ریشے اور چند عصبی خلیے سطح کے ساتھ متوازی ترتیب میں ہوتے ہیں۔ اسکے بعد ایک کلاہ رمادی (B) ہوتی ہے جسمیں بہت سے عصبی خلیے مختلف اقسام کے ہوتے ہیں جنکے درمیان آپٹک نرو (optic nerve) یعنے عصب بصری کے انعطافات (R h) انشعاب پذیر ہوتے ہیں۔ اسکے نیچے عصب بصری کی تہ (optic nerve layer) (C) ہوتی ہے جو سامنے سے پیچھے کیطرف دوڑنے والے ریشوں سے بنتی ہے جو آپٹک ٹریکٹ (optic tract) یعنے قطعہ بصری سے ماخوذ ہوتے ہیں اور جو جیسا کہ ابھی بیان ہوا ہے۔ بیشتر رمادی تہ میں ختم ہوتے ہیں۔ عصب بصری کی تہ میں بھی کچھ عصبی خلیے ہوتے ہیں سب سے آخر میں عرضی ترتیب رکھنے والے ریشوں کی ایک عمیق سفید تہ ہے جسکو عمیق لُب (deep medulla) کہتے ہیں جو کچھ تو فلیٹ سے ماخوذ ہے لیکن جسکے بہت سے ریشے خود کالی کیولس یعنے ارتفاع کے خلیوں سے آتے ہیں اور چند ایسے ہوتے ہیں جو نخاع کے بطنی جانبی استوانہ سے اوپر مسلسل ہوکر چلے آتے ہیں۔ یہ عمیق تہ بھی ریشوں کے درمیان کچھ تعداد بڑے شجریے داخلیوں (dendritic cells) کی رکھتی ہے۔ بالائی اجسام رباعیہ میں اونکے بریکیا کے ذریعہ سے بہت سے ریشے آپٹک ٹریکٹس یعنے اقطاع بصری کے آتے ہیں جو پستانی حیوانات میں رمادی مادہ میں اوس کی مرکزی دبازت کے مقام پر داخل ہوکر سامنے سے پیچھے کیطرف جاتے ہیں چنانچہ دریائی دماغ کی عرضی تراشوں میں وہ عرضاً کٹے ہوئے نظر آتے ہیں۔ پرندوں میں یہ ایک سطحی سفید طبقہ بنا دیتے ہیں جو رمادی مادہ کو ڈھانکتا ہے۔ یہ سفید طبقہ پستانی حیوانات کے سطحی سفید طبقہ سے متجانس نہیں ہوتا کیونکہ موخر الذکر میں ریشے براہ راست قطعہ بصری سے ماخوذ نہیں ہوتے۔ تمام بصری ریشے (optic fiberes) ریٹنا (retina) یعنے شبکیہ کے عصبی خلیوں سے ماخوذ ہوتے ہیں اور جب وہ طبقۂ بصری (stratum opticum) میں سے

گزرتے ہیں تو رمادی مادہ کے اندر ترچھے جاتے ہیں) پرندوں میں بطنی سمت میں پستانی
478 حیوانات میں ظہری سمت میں) اور اوسکے خلیوں کے درمیان منتشر ہوکر ختم ہوجاتے ہیں۔
رمادی مادہ کے خلیئے شکل وجسامت میں نہایت مختلف ہوتے ہیں (تصویر —622—
اونکے محور استوائی زائدے بیشتر بطنی جانب کو جاتے ہیں۔ سب کی منزل مقصود یا ٹھکانا یقین
کے ساتھ معلوم نہیں ہے لیکن بعض مقابل جانب کے بطنی طولی بنڈل کا آغاز بناتے ہیں اور
دوسرے اوسی جانب کو نیچے پانزویہ ولائی کیطرف فلیٹ کے صعودی ریشوں کے ساتھ مخلوط
ہوکر دوڑتے ہیں۔ ریشوں کی کچھ تعداد جو ارتفاعات مقدم کے خلیوں میں آغاز پذیر ہوتی
ہے اوس مرکزی رمادی مادہ کے اوپر سے گزرتی ہے جو سلوئیں ایکویڈکٹ کو گھیرے رہتا ہے
اور اوسکے گرد فوری خم کھاکر مقابل جانب کے قطعۂ فلیٹ کیطرف جاتی ہے۔ یہ کمیشورل
فائبرس (commissural fibres) یعنے ربطی ریشے سامنے پوسٹیریر کمیشر کے ریشوں
کے ساتھ مسلسل ہوتے ہیں۔

آپٹک نرو یعنے عصب بصری اور آپٹک ٹریکٹ یعنے قطعہ بصری کے عصبی
ریشے سب کے سب اجسام رباعیہ میں نہیں داخل ہوتے۔ بہت سے اور سچ تو یہ ہے کہ
غالب تعداد جانبی جینیکیولیٹ باڈیز اور آپٹک تھیلمائی کے اندر جاکر وہاں تشجرات
بناتے ہیں (تصویر — 627) اسکے برعکس ان ساختوں کے خلیوں کے محوریئے قشر دماغ
(خطہ قذائی=occipital region) کو چلے جاتے ہیں۔

جیسا کہ ابھی بیان کیا گیا ہے اجسام رباعیہ کے رمادی مادہ سے بہت سے
قوسی ریشے (arcuate fibres) نکلکر نیچے کیطرف ترچھے رخ میں میزنیکیفالان کے بطنی
حصہ کے اندر مرکزی رمادی مادہ کو گھیرتے ہوئے چلے جاتے ہیں۔ یہ ریشے سیون میں باہم
تقاطع کرکے وہاں میزنٹ کا فوارہ نما تقاطع بنادیتے ہیں۔ (صفحہ — 474) اور تقاطع
کے بعد بطنی جانبی بنڈلوں کا خاص تودہ بناتے ہیں۔ یہ بنڈل نخاع کے بطنی استوانوں میں
مسلسل رہتے ہیں۔ یہ عضلات چشم کے حرکی نواتوں کو ہم جانبات بھیجتے ہیں اور غالباً
حرکی مرکزوں کو عام طور پر دوسرے ریشے جو معلوم ہوتا ہے کہ اسی (ٹیکٹو اسپائنل)
نظام سے تعلق رکھتے ہیں ایک جداگانہ قطعہ کی صورت میں نخاع کے جانبی استوانہ کے
اندر تعاقب پذیر ہیں (ملاحظہ ہو صفحہ 434)

بلی کے اگلے اجسام رباعیہ میں متعدد ریشے اوسی جانب کے کرسٹا میں کے ہر ایک قطعہ سے پہونچتے ہیں جنمیں سے چند قنات آبی کے اوپر سے عبور کرکے مقابل جانب کے کالیکیولس یعنے ارتفاع کو روانہ ہوجاتے ہیں (Boyce, Sutherland Simpson) لیکن بیشتر حیوانات میں قشر دماغ سے اجسام رباعیہ کو آنے والے ریشے ان اجسام کے اندر اپنے اپنے بڑیکیم میں سے ہوکر داخل ہوتے ہیں۔

اجسام رباعیہ کے خلیوں میں سے قشر دماغ کو کوئی ریشے نہیں روانہ ہوتے

**پوسٹیریر کمیشر** (posterior commissure) اجسام رباعیہ کے بالکل ہی اوپر درمیانی دماغ کے اس حصے کی چھت میں پوسٹیریر کمیشر یعنے ربط موخر نظر آتا ہے یہ اون ریشوں پر مشتمل ہوتا ہے جو سلومین ایکویڈکٹ کے ہر جانب کے ایک نواۃ سے نکلکر مرکزی رمادی مادہ کے ظہری جانب سے خط درمیانی پر سے عبور کرتے ہیں اور پھر بطنی اور ذنبی جانب گھوم کر ظہری طولی بنڈل کے پہلوی جانب سے ٹیگمنٹم میں داخل ہوتے ہیں جو ان زیر بحث ریشوں سے جزءً تقویت حاصل کرتا ہے۔ پوسٹیریر کمیشر کے ریشے بطین سویم کے خط کے اندر بھی بڑھ جاتے ہیں۔

# درمیانی دماغ کے اعضا

479

**آپٹک نروز** (The Optic Nerves) درمیانی دماغ سے جو حسی اعصاب قریبی طور پر ملحق ہیں وہ صرف عصب دویم یا آپٹک نروز ہیں اونکے ریشوں کا آغاز شبکیہ یعنے شبکیہ کے عقدے کے بڑے عصبی خلیوں سے ہوتا ہے۔ آپٹک نرو کرہ چشم سے اوسکے پچھلے رخ پر سے باہر نکلتا اور آپٹک فورامین (optic foramen) میں سے ہوکر گذرتا ہوا قاعدۂ دماغ (base of the brain) کو پہونچتا ہے اور وہاں مقابل جانب کے عصب کے ساتھ ملکر آپٹک کیازما (Optic chiasma) یعنے تقاطع بصری بنا دیتا ہے (تصویر — 627)— جو ریشے تقاطع میں داخل ہوتے ہیں اونمیں سے وہ جو شبکیہ کے اندرونی (یا انفی) دو تہائی سے آتے ہیں عبور کرکے مقابل جانب کے آپٹک ٹریکٹ کو چلے

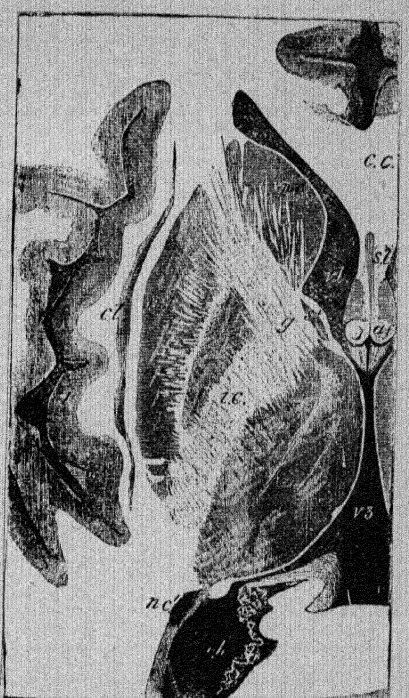


FIG. 624.—HORIZONTAL SECTION THROUGH THE OPTIC THALAMUS AND CORPUS STRIATUM. Natural size.

*v.l.*, lateral ventricle, its anterior cornu; *c.c.*, corpus callosum; *s.l.*, septum lucidum; *a.f.*, anterior pillars of the fornix; *v3*, third ventricle; *th.*, thalamus opticus; *st.*, stria medullaris; *nc.*, *nc'.*, nucleus caudatus, and *nl.*, nucleus lenticularis of the corpus striatum; *i.c.*, internal capsule; *g*, its angle or genu; *nc'.*, tail of the nucleus caudatus appearing in the descending cornu of the lateral ventricle; *cl.*, claustrum; *I*, insula.

جاتے ہیں لیکن بقیہ ایک تہائی جسمیں شبکیہ کے ٹمپورل یعنے صدغی حصہ سے آنے والے ریشے مشمول ہوتے ہیں کیازما کے جانبی کنارے سے لگے ہوئے اوسی جانب کے آپٹک ٹریکٹ کو جاتے ہیں۔ آپٹک ٹریکٹ کے اندر وہ دماغ کے اول حصوں کیطرف مسلسل ہوتے ہیں جہاں اونکے اختتامی تشجرات واقع ہوتے ہیں یعنے بیرونی جینیکیولیٹ باڈی اور تھیلس یعنے سریہ کا متصلہ پچھلا حصہ (pulvinar) اور اگلے اجسام رباعیہ۔ آپٹک ٹریکٹ کے کچھ ریشے کیازما میں پہونچنے پر دو شاخہ ہوجاتے ہیں اور ایک ایک شاخ ہر آپٹک ٹریکٹ میں چلی جاتی ہے (Cajal)۔

وہ ریشے جو مقدم اجسام رباعیہ کو جاتے ہیں کارپورا جینی کیولیٹا کو جانے والے ریشوں کی نسبت بہت زیادہ باریک ہوتے ہیں۔ ممکن ہے کہ اول الذکر حدقہ (pupil) کی منعکوس حرکات کے لئے راستہ بناتے ہیں اور آخر الذکر نظری تاثرات (visual impressions) کا راستہ کیونکہ جانبی کارپس جینی کیولیٹم اور پلوائنر تھیلائی (pulvinar thalami) آکسپٹل لوب یعنے لخۂ قذالی میں کے قشرۂ بصری (visual cortex) سے براہ راست ملحق ہیں لیکن جیسا کہ پہلے بیان کیا گیا ہے قشرۂ دماغ اور اگلے اجسام رباعیہ کے درمیان کوئی ایسا راست متعلق موجود نہیں ہے۔

جیسے ہی کہ آپٹک ٹریکٹ یعنے قطعۂ بصری درمیانی دماغ میں داخل ہوتا ہے اس سے ریشوں کا ایک چھوٹا سا بنڈل (ٹرانسورس پیڈنکیولر بنڈل (transverse peduncular bundle) نکلکر سیریبرل پیڈنکل یعنے سویقۂ دماغ کے گرد جاتا اور ٹگمنٹم کے وسطی حصہ میں نیلیٹ کے قریب غائب ہوجاتا ہے۔ معلوم ہوتا ہے کہ اوسکی منزل مقصود یا ٹھکانہ ایک چھوٹا نواتہ ہے جو نواتۂ احمر کے پاس واقع ہے۔ مقابل جانب کے کرۂ چشم کے اِی نیوکلیشن (enucleation) یعنے نکالے جانے کے بعد اوس کے ریشے انحطاط پذیر ہوجاتے ہیں۔

480 آپٹک ٹریکٹ یعنے اقطاع بصری اور کیازما یعنے تقاطع بصری میں وی گڈن کے کمیشر یعنے ربط کے ریشے بھی مشمول ہوتے ہیں جو پچھلے اجسام رباعیہ کو باہم ملحق کرتا ہے۔ معلوم ہوتا ہے کہ یہ ریشے فعل بصارت سے کوئی تعلق نہیں رکھتے۔

آپٹک نرو اور ٹریکٹ میں چند ریشے ایسے موجود ہیں جو عصبی نواتوں میں آغاز پذیر ہوتے ہیں لیکن معلوم نہیں کہاں اور یہ ریشے یعنے شبکیہ میں اختتام پذیر ہوتے ہیں۔

حرکی اعصاب درمیانی دماغ سے نکلنے والے حرکی اعصاب تیسرے اور چوتھے ہیں انکے نواتوں کا وضع قیام اور انکے خارج ہونیکا طریقہ پہلے بیان ہوچکا ہے (صفحہ 471)۔

# تھیلمین کیفالان

## (THE THALAMENCEPHALON)

تھیلیس (thalamus) یعنی سریر (تصاویر — 623, 624, th,) جو بطین سوئم کے پہلو میں قیام رکھتا اور بطین جانبی کا فرش بناتا ہے اپنی آزاد سطح پر سفید ریشوں کی ایک تہ سے ڈھکا ہوا ہوتا ہے۔ جانبی طرف وہ انٹرنل کیپسول internal capsule) سے محدود ہے آخر الذکر سے ریشے نکلکر سریر کے اندر پہونچتے اور اوسکو نیم کرہ سے ملحق کرنے کا کام انجام دیتے ہیں۔

سریر کا رمادی مادہ ایک ترچھے سفید ورقہ (lamina) کے ذریعہ جزءً ایک چھوٹے وسطی نوانہ (mesial nucleus) اور ایک بڑے جانبی نوانہ (lateral nucleus) میں منقسم ہوجاتا ہے۔ انمیں کثیر التعداد چھوٹے عصبی خلیے شمول ہوتے ہیں۔ اسی طرح پر سامنے کی طرف سے رمادی مادہ کا ایک اور حصہ علیحدہ ہوجاتا ہے (نوانۂ مقدم anterior nucleus) اس میں نسبتۃً بڑے خلیے ہوتے ہیں۔ یہ سب نوانے خلیوں کے ایسے گروہوں سے بنتے ہیں جنکے تعلقات جداگانہ ہوتے ہیں جنمیں سے بہت سے ابتک تشریح طلب ہیں۔

سریر میں بالائی قلیٹ کے ریشوں کی اختتامی شاخیں جو مقابل جانب کے گال اور برڈاک کے نواتوں (نخاعی سریری قطعہ) کے خلیوں سے مسلسل ہوکر آتی ہیں اور مقابل جانب کے دماغی عصب پنجم کے مرکزی راستہ کی اختتامی شاخیں اور مقابل جانب کے سوپر ئر سربیلر پیڈنکل یعنے بالائی وسطی سویقہ سے آنیوالے کچھ ریشے پہونچتے ہیں۔ انکے علاوہ آپٹک ٹریکٹ یعنے قطعہ بصری کے وہ ریشے پہونچتے ہیں جو بیرونی

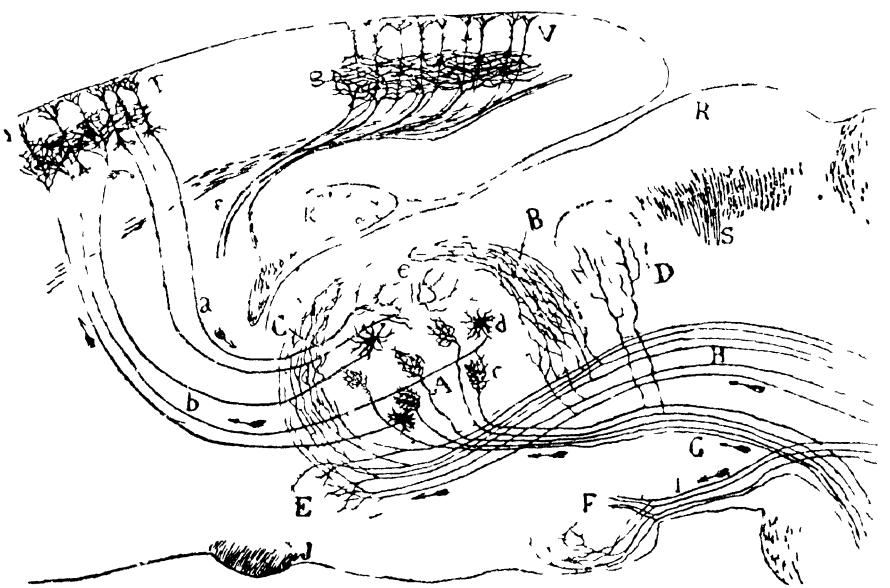


FIG. 625. DIAGRAM OF THE CONNEXIONS OF THE THALAMUS WITH THE ASCENDING FIBRES OF THE FIFTH NERVE AND OF THE UPPER FILLET ON THE ONE HAND AND WITH THE CORTEX CEREBRI ON THE OTHER. (Cajal.)

A B C D E various nuclei in thalamus. I afferent fibres passing to mammillary body. F G tract of upper fillet ending in A (at c) and giving collaterals to D (posterior nucleus). H central tract from sensory nucleus of fifth. J cortex cerebri. V visual cortex. R anterior colliculus. J optic chiasma. S optic fibres. k hippocampus.

fibres from cortex to thalamus ending at c. b fibres from cells in thalamus (d) to cortex. f fibres from lateral geniculate body and thalamus to visual cortex ending at g in stria of Gennari.

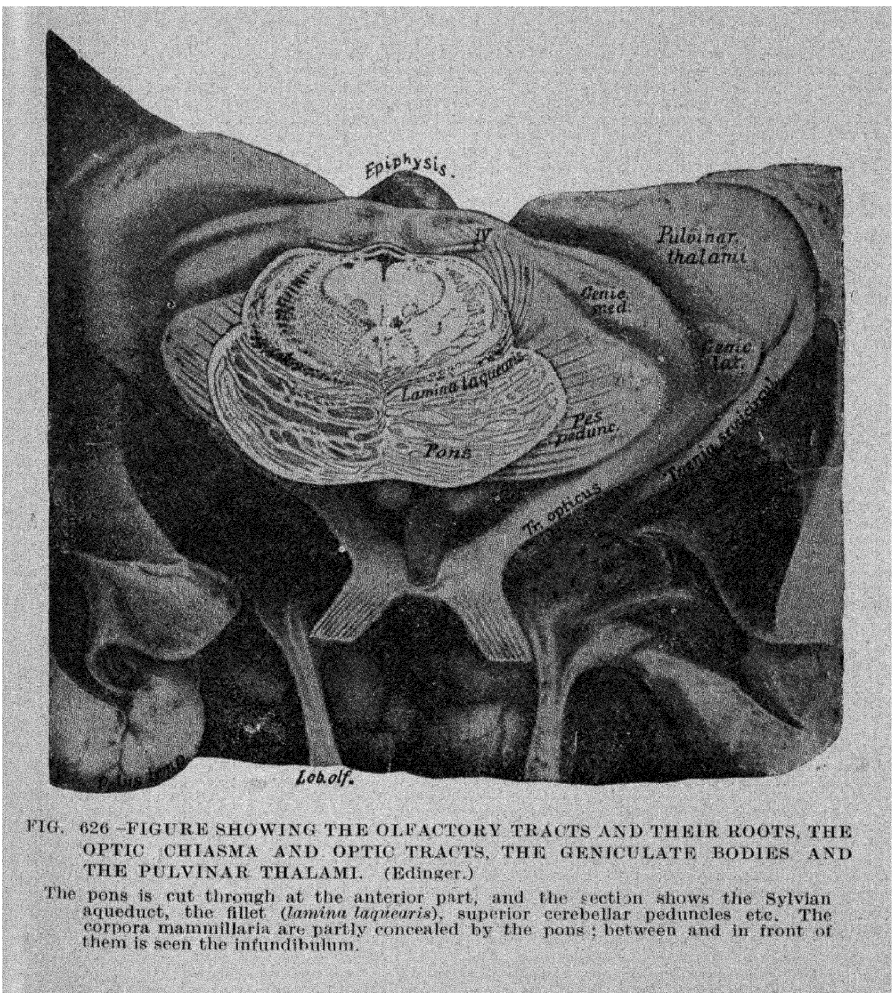


FIG. 626.—FIGURE SHOWING THE OLFACTORY TRACTS AND THEIR ROOTS, THE OPTIC CHIASMA AND OPTIC TRACTS, THE GENICULATE BODIES AND THE PULVINAR THALAMI. (Edinger.)

The pons is cut through at the anterior part, and the section shows the Sylvian aqueduct, the fillet (*lamina laquearis*), superior cerebellar peduncles etc. The corpora mammillaria are partly concealed by the pons; between and in front of them is seen the infundibulum.

جینیکیولیٹ باڈی اور پلوائنر تھیلمائی کو جاتے ہیں۔

481 سریہ کے خلیوں سے عصبی ریشے نکلکر نیم کرہ کے سفید مادہ میں ہر سمت پھیلتے ہوئے بالآخر قشر دماغ کو چلے جاتے ہیں۔ بیرونی حصے سے وہ بالخصوص آکسیپٹل ریجن یعنے خطہ قذالی کیطرف رجحان رکھتے ہیں اور سینٹرل وژوال ٹریکٹ (central visual tract) یعنے بصری نظری قطعہ کے بنانے میں ممد ہوتے ہیں جو قشرۂ بصری کو چلا جاتا ہے۔ اندرونی اور عمیق حصہ سے وہ زیر سریہ (subthalamic) خطہ کیطرف متقارب ہوتے ہیں یہاں بہت سے تو انسا لینٹیکیولیرس (ansa lenticularis) میں مجتمع ہو جاتے ہیں (ملاحظہ ہو صفحہ 484) جسکے ذریعہ سے وہ نواۃ عدسی (nucleus lenticularis) کے اندر چلے جاتے ہیں لیکن دوسرے جیسا کہ پہلے بیان ہوا ہے کارونا ریڈیٹا (corona radiata) میں داخل ہو جاتے اور اس طرح نیم کرہ کے قشرہ میں پہونچتے ہیں۔ وہ ریشے جو سریہ سے قشرہ کو جاتے ہیں غالباً حسی عصبیوں (sensory neurones) کی زنجیر کی تیسری اور آخری کڑی بناتے ہیں اور دوسری کڑی وہ ہے جو فلیٹ کی عصبیوں سے بنتی ہے اور پہلی وہ ہے جو حسی جڑوں سے عصبیوں سے دوسری طرف سریہ میں قشر دماغ اور کارپس سٹرائیٹم یعنے جسم مضلع ہر دو مقامات سے ریشے پہونچکر اسکے خلیوں کے درمیان اختتام پذیر ہوتے ہیں

کارپورا جینیکیولیٹا (corpora geniculata) سریہ سے لگے ہوئے نیچے اور پیچھے کیطرف جینیکیولیٹ باڈیز ہیں (تصویر 626) — بادی النظر میں یہ دونوں آپس میں ایک یعنے قطعہ بصری سے متحد نظر آتے ہیں لیکن درحقیقت صرف جانبی جسم ہی میں بصری ریشے پہونچتے ہیں اور وسطی جسم میں جو ریشے پہونچتے ہیں وہ مرکزی سمعی قطعہ سے جانبی فلیٹ کے ذریعہ سے آتے ہیں۔ جینیکیولیٹ باڈیز میں سے بیرونی یا جانبی جسم کی ساخت درقیقہ دار (lamellated) ہوتی ہے جسمیں رمادی اور سفید مادے کی تہیں متبادل ہوتی ہیں، اسطرح

482 پر سفید تہوں کا کچھ حصہ تو اندر داخل ہوتے والے بصری ریشوں سے بنتا ہے اور کچھ ان ریشوں سے بنتا ہے جو رمادی مادہ سے نکلکر مرکزی بصری راستہ کو چلے جاتے ہیں۔ مگر رمادی جرم میں نہایت کثیر التعداد عصبی خلیے مشمول ہوتے ہیں جنکے درمیان قطعہ بصری (optic tract) کے ریشے پیچیدہ تشجرات میں ختم ہو جاتے ہیں۔ ان خلیوں سے محوریے نکلکر ریشوں کے ایک بنڈل میں شامل ہو جاتے ہیں جو انٹرنل کیپسول کے اوپر اور ساتھ ساتھ نیم کرۂ دماغ میں داخل ہوتا

اور قشرۂ دماغ کے رقبۂ بصارت (visual area) میں چلا جاتا ہے (مرکزی بصری قطعہ (central visual tract) — کارپس جینیکیولیٹم لیٹرل کے کچھ ریشے جیسے ہی کہ وہ قطعۂ بصارت میں داخل ہوتے ہیں، نیچے ٹیگنٹم کیطرف شاخیں بھیجتے ہیں۔

وسطی جینیکیولیٹ باڈی کے خلیے دو خاص نواتوں، یعنے ظہری اور بطنی میں مجتمع ہوتے ہیں۔ خلیوں میں سے بیشتر تو چھوٹے ہوتے ہیں لیکن ایک مقام پر ایک گروہ بڑے خلیوں کا ہوتا ہے۔ محوریئے برکیم (brachium) میں سے ہو کر گذرتے ہوئے معلوم ہوتے ہیں اور آخر کار قشر دماغ کو جاتے ہیں، غالباً ٹیمپورل لوب یعنے لنحۃ صدغی کے قشرہ کو۔ ہیبی نول کا عقدہ (ganglion of the habenula) تصویر (628, g) — یہ عصبی خلیوں کا ایک مجموعہ ہے، جو ہر جانب سریر کے مؤخر حصہ میں، تلعین سویم کے جہت کے قریب قیام رکھتا ہے۔ اس عقدہ میں ایک طرف تو ہیبی نیولا (habenula) یا اسٹرا یا میڈولاری (stria medullaris) کے ریشے پہونچتے ہیں، اور دوسری طرف یہ اپنے خلیوں سے ریشے نکالتا ہے جو نیچے کیطرف انٹر پیڈنکیولر گینگلیں (inter peduncular ganglion) کو جاتے ہوئے (صفحہ 476) فیسکیولس ریٹرو فلیکسس (fasciculus retroflexus) یا میسنرٹ کا بنڈل (Meynert's baudle) بناتے ہیں (تصویر — 654) — ہیبی نیولے کے دونوں عقدوں کو ایک سفید ربط ملاتا ہے۔ 483

کارپورا میمیلیریا (corpora mammillaria) یعنے اجسام حلمیہ (تصویر — 626) — یہ قاعدۂ دماغ پر تلعین سویم کے پچھلے حصے کے بالکل نیچے ہی نظر آتے ہیں۔ ان میں سے ہر ایک باہر سے سفید مادے سے اور اندر سے رمادی مادہ سے بنا ہوا ہوتا ہے۔ ہر ایک میں اسی جانب کے فارنکس (fornix) یعنے ازج کے اگلے قائمہ (pillar) سے ریشے پہونچتے ہیں۔ یہ ریشے ہپوکیمپس (hippocampus) مین کے خلیوں سے نکلتے اور میمیلیری باڈی میں ختم ہو جاتے ہیں۔ ایڈنگر (Edinger) کی رائے ہے کہ قطعۂ شمی (olfactory tract) سے کچھ ریشے اوسکو براہ راست پہونچتے ہیں۔ اسکے خلیوں کے محوریئے دو شاخوں میں منقسم ہو کر ایک شاخ جو نسبتہً موٹی ہوتی ہے تھیلمس کے مقدم اور بالائی حصے کے اندر وک ڈاژر (Vic d'Azyr) کے بنڈل میں اور دوسری درمیانی دماغ کے ٹیگنٹم کے اندر وی۔ گڈن (v. Gudden) کے بنڈل میں چلی جاتی ہے۔ کارپورا میمیلیریا مرکزی شمی آلہ (central

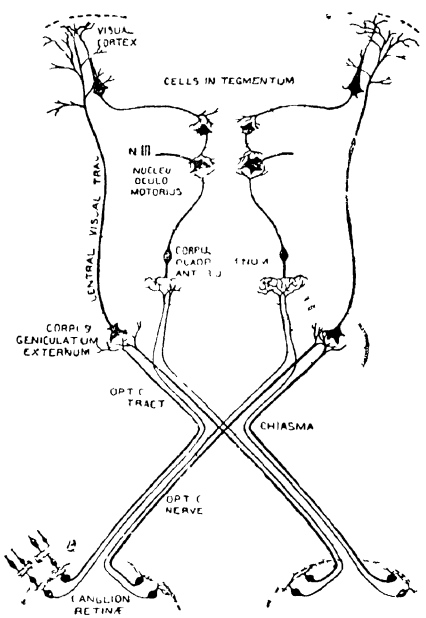


FIG. 627. DIAGRAM TO SHOW THE PROBABLE COURSE AND RELATIONS OF THE OPTIC FIBRES

Only single fibres are shown emerging from the anterior quadrigeminal and external geniculate bodies, continuing the course of the two fibres from corresponding points in the retinæ. This is merely to simplify the diagram, and is not intended to assume that the retinal impressions are fused in those situations.

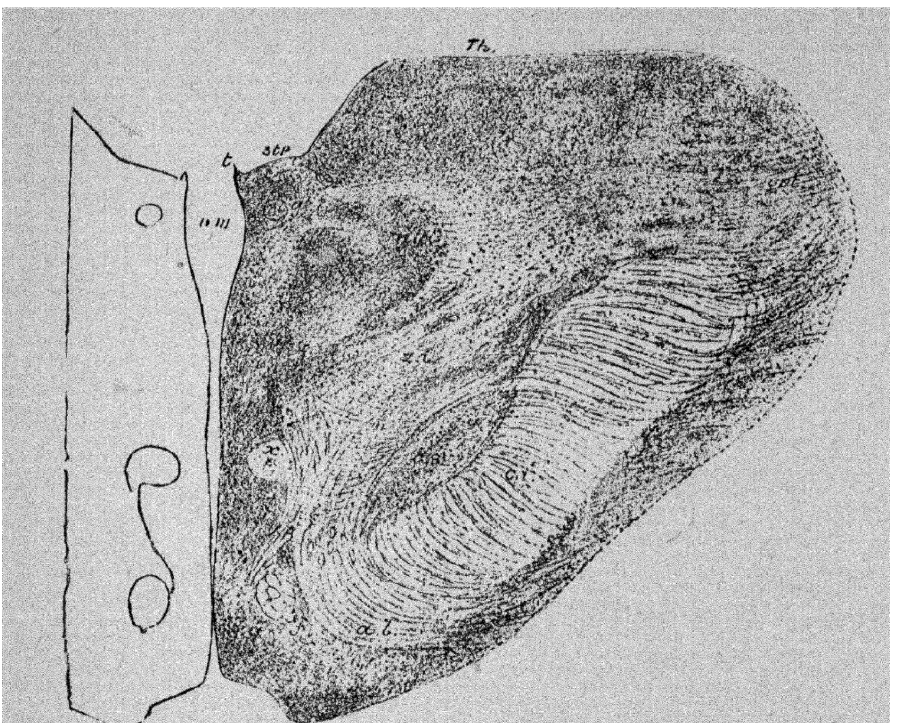


FIG. 628.—SECTION TAKEN OBLIQUELY THROUGH THE THALAMUS AND INTERNAL CAPSULE SHOWING SOME OF THE STRANDS OF FIBRES OF THE SUBTHALAMUS. Magnified two & half diameters. From a photograph.

*Th.*, thalamus ; *v.iii.*, third ventricle ; *t.*, tænia, or attachment of epithelial root of ventricle ; *str.*, stria medullaris or habenula ; *g*, ganglion of the habenula ; *n.t.*, mesial nucleus of thalamus ; *opt.*, optic fibres passing into pulvinar of thalamus ; *z.i.*, zona incerta, from which fibres are seen emerging and sweeping as the *ansa lenticularis*, *a.l.*, round the internol capsule, *c.i.*, to pass toward the lenticular nucleus ; *c.s.*, corpus subthalamicum ; *f*, anterior pillar of fornix passing backwards to corpus mammillare ; *V.A.*, bundle of Vicq d' Azyr, passing upwards and forwards from corpus mammillare into thalamus ; *g*, group of nerve-cells, probably belonging to the nucleus of the corpus mammillare ; *x*, fasciculus retroflexus.

olfactory apparatus کا ایک جزو بناتے ہیں (تصویر —(654)—

484 زیر سریری خطہ (subthalamic region) — کرس سیریبرائی یعنے ساق
ع میں کا ٹیگمنٹم تھیلمس کے نیچے لمبا ہو جاتا ہے' اور اوسکے اور انٹرنل کیپسول کے درمیان
ی مادّہ کے ایک تودہ کی شکل میں ہوتا ہے جس میں سفید بنڈل طولاً اور ترچھی سمت
عبور کرتے ہیں' اور جسکو سریر تحتانی (subthalamus) یا تحت السریر (hypotha
lamus) کہتے ہیں (تصویر — 628)— اوسکے عمیق ترین حصہ میں رمادی مادہ کا ایک
ہ نما تودہ جرم اسود (substantia nigra) سے آگے بڑھ کر آجاتا ہے۔ جس کو
س Luys) کا جسم زیر سریری (corpus subthalamicum) کہتے ہیں۔
ے اور انٹرنل کیپسول کے گرد ریشوں کا ایک تودہ تیزی کیساتھ تھیلمس اور نوا ۂ عدسی
ر میان سے گزر جاتا ہے۔ انمیں سے بعض ڈوروں کو زونا انسرٹا (Zona
incert) اور انسا لینٹی کیولیر (ansa lenticularis) کے نام سے یاد کرتے ہیں
ان کے بہاؤ و منتہا یقینی طور پر معلوم نہیں ہوئے ہیں۔

485

# چوالیسواں اور پینتالیسواں سبق

## مرکزی عصبی نظام

### دمیغ اور دماغ

### (THE CEREBELLUM & CEREBRUM)

۱۔ دمیغ کی تراشیں سطح سے انتصاباً (الف) ورقوں (laminae) کی سمت میں عرضاً (ب) اور اُن سے متوازیاً لی ہوئی۔

۲۔ بندریا بلی کے ایک پورے نیم کرۂ دماغ کی عرضی تراشیں جو بطین سویم میں ہو کر لیگئی ہوں

۳۔ قشر دماغ کی انتصابی تراشیں:۔ ایک تراش مرکزی تلافیف (central gyri) پر سے آڑی لی ہوئی دوسری لختہ قذائی (occipital lobe) کے کیلکرائن خط (calcarine region) سے ایک سوپیریر ٹیمپورل گائرس (superior temporal gyrus) اور جزیرۂ رائل پر سے آڑی اور ایک ہپوکمپی تلفیف (hippocampal gyrus) اور ہپوکمپس پر سے آڑی لی ہوئی

۴۔ آلفیکٹری ٹریکٹ (olfactory tract) یعنے قطعۂ شمی اور آلفیکٹری بلب (olfactory bulb) یعنے بصلہ شمی کی عرضی تراشیں۔

ان تمام تجہیزات میں رمادی اور سفید مادہ کی ترتیب کے اور رمادی مادہ میں عصبی خلیوں کی وضع کے خاکے ادنی طاقت کے نیچے کھینچو۔ اعلیٰ طاقت کے نیچے

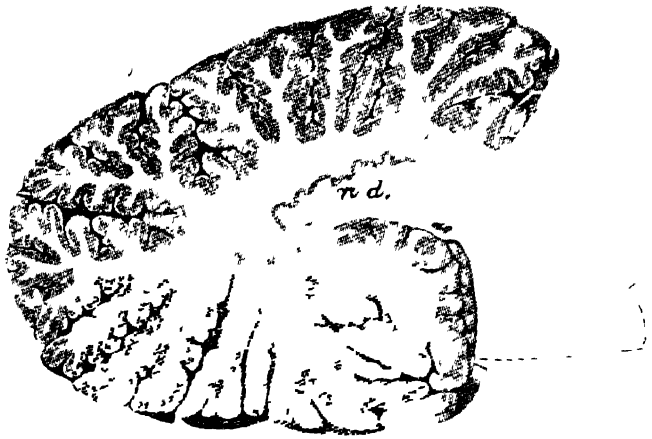


FIG. 629.—SECTION THROUGH ONE OF THE HEMISPHERES OF THE CEREBELLUM, SHOWING THE LAMINATED AND ARBORESCENT APPEARANCE OF THE GREY MATTER AT THE SURFACE AND THE NUCLEUS DENTATUS (*n d*) IN THE MIDDLE OF THE WHITE CENTRE. The pons is indicated by a dotted outline.

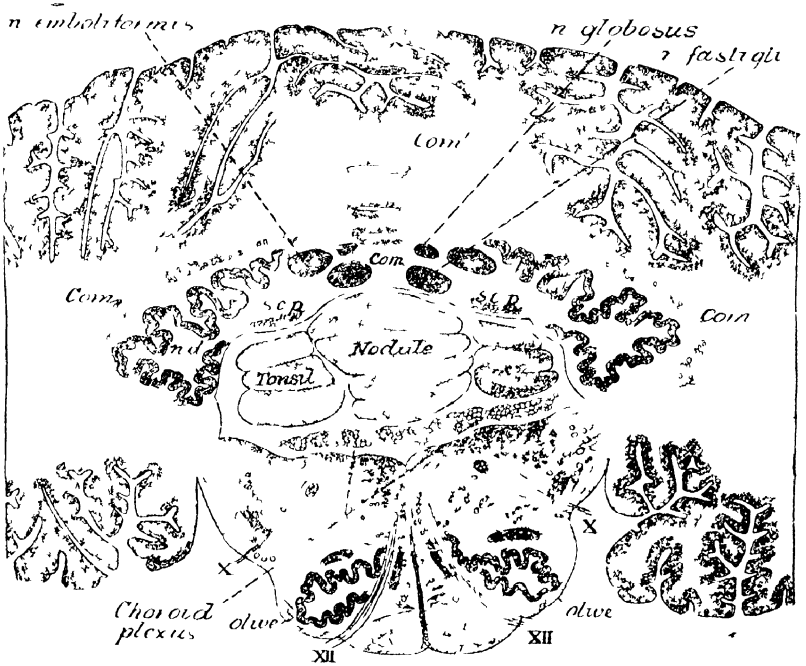


FIG. 630.—SECTION ACROSS THE CEREBELLUM AND MEDULLA OBLONGATA, SHOWING THE POSITION OF THE NUCLEI IN THE WHITE CENTRE OF THE CEREBELLUM. (Stilling.)

*n d*, nucleus dentatus cerebelli; *s c p*, fibres of superior peduncle; *com*, *com*, *com*, commissural fibres; X, root fibres of vagus; XII, root fibres of hypoglossal nerve.

کچھ تفصیلات کا نقشہ بھی کھینچو۔

تجہیزات اوسی طریقہ سے تیار کی جاتی ہیں جسطرح کہ نخاع کی دوسری تجہیزیں خلیات کا ایک دوسرے کے ساتھ تعلق ظاہر کرنے کے لئے طریقۂ گالگی سے تیار کی جاسکتی ہیں ایسی تجہیزات پہلے ہی جزاً مطالعہ ہو چکی ہونگی (سبق سترھواں اور اٹھارواں)۔

# دُمیغ

(CEREBELLUM)

دمیغ ایک سفید مرکز اور رمادی قشرہ سے بنا ہوا ہوتا ہے (تصویر) —629)—
نوں تمام دھراؤں (folds) یا ورقوں (laminae) کے اندر داخل ہوتے ہیں چنانچہ
ورقوں کو آڑا کاٹا جاتا ہے تو ایک سفید تشجر کا منظر نظر آتا ہے جسے سطح پر سے رمادی مادہ
نکے ہوئے رہتا ہے۔ ہر دمیغی نیم کرے کے وسط میں سفید مادہ سب سے زیادہ مقدار
ہوتا ہے۔ یہاں رمادی مادہ کا ایک عجیب لہریہ دار ورقہ موجود ہوتا ہے جو آلیوری
یعنے جسم زیتونی کے ایسے ہی ورقہ سے مشابہ ہوتا ہے اور جسے نیوکلیئس ڈینٹیٹس یعنی نواتۂ
ن (تصویر 629, n.d.) کہتے ہیں۔ اسمیں اکثر التعداد عصبی ریشے قشر دماغ کے خلیات
(cells of Purkinje) یہ پہونچتے اور اسکے خلیوں کے گرد متشجر ہو کر ختم ہو جاتے ہیں
لذکرے محوریئے نکلکر سوپیریئر سریبلر پیڈنکلز (superior cerebellar peduncles)
یشے بنجاتے اور بیشتر مقابل جانب کے نواتۂ احمر میں ختم ہو جاتے ہیں (صفحہ 471) لیکن
س سے بھی آگے گزر کر زیر سریری خط میں پہونچ جاتے ہیں۔ ڈینٹیٹ نیوکلیئس میں انفیریر
لز کے ریشوں سے بھی ہم جانبات پہونچتے ہیں (Cajal)

دوسرے متفرق رمادی نواتے بطین چہارم کی سقف کے اوپر کے لختہ درمیانی
(middle lo) کے سفید مادہ میں قیام رکھتے ہیں اور مجموعی طور پر اسٹلنگ کے نواتے
(nuclei of Stilin) بنا دیتے ہیں۔ ان میں اہم ترین نیوکلیئس ٹیکٹائے سیوفیسٹی جیائی
(nucleus tecti seu fast) ہے (تصویر —630) اسمیں ویسٹیبیولر نرو کے بہت سے

486

صعودی ریشے (صفحہ 457) اور نخاعی دمیغی اقطاع (pino-cerebellar tracts)
سے ہم جانبات پہونچتے ہیں اور خود اس سے ریشوں کا ایک بنڈل نکلتا ہے جو مقابل جا
کو عبور کر کے ریٹیفارم باڈی کے وسطی حصے میں پہنچ نخاع مستطیل کی ساخت مشبک کو
جاتا ہے (Risien Russell)

دمیغ کا رمادی مادّہ قشرہ کی تمام وسعت میں بالخاصۃ مشابہ ساخت کا
ہے اوسکی دو تہیں ہوتی ہیں۔ اندرونی یا ذراتی تہہ (تصویر 631, d. اور تصویر 633, B) 487
سفید مرکز کے پاس قیام رکھتی اور کثیر التعداد چھوٹے عصبی خلیوں سے بنتی ہے جنکے ساتھ
چند بڑے خلیے اور کچھ عصبی سریشی خلیے (neuroglia cells) ہوتے ہیں۔ بیرونی یا
تہہ (molecular layer) (تصویر 633, A— اور تصویر 631, b.) نسبتہً زیادہ
ہوتی ہے اور خاصکر عصبی ریشوں سے بنتی ہے جنکے ساتھ ساری دور چھوٹے عصبی خلیے بکھر
ہوتے ہیں۔ اوسے بیرونی حصہ میں ام حنونہ (pia mater) کے زائدے جو عروق دمو
کے حامل ہوتے ہیں انتصاباً جاتے ہیں۔ رمادی مادہ کی دونوں تہوں کے درمیان بڑے حجم
خلیوں کا ایک طبقہ ہوتا ہے جنکو خلیات پرکنجی (cells of Purkinje) کہتے ہیں (تصو
631—c.— تصویر 632— تصویر 633, a—) انمیں ہر خلیہ کے قاعدے سے
ایک باریک زائدہ (محوریہ) نکلتا ہے جو سفید مرکز کے لب پوش ریشوں میں سے ایک کا
استوانہ بنجاتا ہے اور خلیے کے مقابل قطب سے بڑے بڑے منشعب زائدے (شجیرے)
نکلکر رمادی مادہ کی اوپری تہہ کے اندر پھیل جاتے ہیں۔

خلیات پرکنجی کے شجیرے اس عضو کے درقیچوں (lamellae) کے رخ سے عرض
ستونوں میں پھیلتے ہیں چنانچہ وہ اس لحاظ سے کہ تراش درقیچہ کے برابر برابر یا اوس پر
عرضاً لگی ہے مختلف منظر پیش کرتے ہیں (مقابلہ کرو تصویر 633 کے I اور II میں)
شجیرے خلیے سے اپنی چسپیدگی کے مقام پر اور اپنی شاخوں کے طول کے کچھ فاصلہ تک ایک
ٹوکری نما ساخت سے ملفوف ہوتے ہیں جو لبی مرکز کے بعض ریشوں (climbing or tendril
fibres) کے انتہائی تشجرات سے بنی ہوئی ہوتی ہے (تصویر 635 تصویر 636, cl. f.—)
مزید براں خلیے پرکنجی کا جسم ریشوں کی ایک نمدہ نما ساخت کی کوشش رکھتا ہے جو رمادی مادہ کی
تہہ میں کے عصبی خلیوں (ٹوکری نما خلیوں basket-cells) کے محور استوانی زائدوں کے




FIG. 651.—SECTION OF CORTEX OF CEREBELLUM. (Sharkey.)

*a*, pia mater; *b*, outer or molecular layer; *c*, corpuscles of Purkinje; *d*, inner or granule layer; *e*, medullary centre.

تشجر سے بنجاتی ہے (تصاویر — 634، 636,b) لہذا ہر خلیہ اس نوعیت کی دوہری پوشش رکھتا ہے یعنے ایک تو شجریوں کو ڈھانکنے والی اور دوسری جسم خلیہ کو ملفوف کرکے محوریہ کے آغاز کے طول میں پھیلنے والی

488 رمادی مادہ کی اندرونی تہہ کے ذرات بیشتر چھوٹے عصبی خلیے ہوتے ہیں جنمیں سے ہر خلیہ چند شجریے رکھتا ہے جو دوسرے ذرات کے درمیان داخل ہوجاتے ہیں اور ایک محوریہ جو خلیات پر کنجی کے درمیان ہوکر بیرونی تہہ میں جاتا ہے۔ یہہ محوریہ اس تہہ میں ایک تغیر پذیر فاصلہ تک داخل ہوکر دو شاخوں میں منقسم ہوجاتا ہے اور اسکی دونوں شاخیں خاص تنہ کے ساتھ زاویۂ قائمہ بناتی ہوئی مقابل سمت میں اور ورقچہ کی سمت کے ساتھ متوازی رخ میں چلی جاتی ہیں (تصویر 633, I)— معلوم نہیں ان شاخوں کا بالآخر کیا حشر ہوتا ہے ورقچہ پر سے آڑی کاٹی ہوئی تراشوں میں ان ریشوں کے کٹے ہوئے سرے بیرونی تہہ میں ایک باریک نقطہ دار (punctuated) شکل پیدا کردیتے ہیں (تصویر — 633 II)-

ذراتی تہہ کے بعض خلیے دوسروں کی نسبت بہت بڑے ہوتے ہیں اور یہہ اپنے کثیر الانشعاب محوریوں کو نسبتہً چھوٹے ذرات کے درمیان بھیجدیتے ہیں۔ انکو خلیات گالچی (cells of Golgi) کہتے ہیں (تصویر 636, G.) کجال نے بعض دوسرے بڑے "ذرات" کو دیکھا ہے جو ذراتی تہہ اور سفید مرکز، ہر دو میں واقع ہوتے ہیں اور جنکے لمبے محوریئے دمیغ کے سفید مادہ میں جاتے ہیں۔ یہہ تعداد میں نسبتہً تھوڑے ہوتے ہیں۔

ذراتی تہہ کے خلیوں کے درمیان عجیب قسم کے ریشے انشعاب پذیر ہوتے ہیں، جو سفید مرکز سے ماخوذ ہوتے ہیں اور جو کچھ فاصلوں پر کائی کے گچھوں جیسی چھوٹی باریک شاخوں کی شعاعیں (pencils) رکھنے کے باعث ممتاز ہیں (تصویر 636, m.f.) کجال نے ان کو کائی ریشوں (moss-fibres) کا نام دیا ہے۔ یہہ کچھ تو ذراتی تہہ میں اور کچھ سالمی تہہ میں ختم ہوتے ہیں۔

دمیغ کا عصبی سریش (neuroglia) اس باعث ممتاز ہے کہ اوسمیں معمولی عنکبوتی ("spider") اور "شاخدار" ("branched") عصب سریشی خلیوں (تصویر 636, gl¹, gl²) کے علاوہ دوسرے بڑے خلیے ہوتے ہیں جنکے زائدے لمبے اور متوازی ہوتے ہیں اور

490 جو سالمی تہہ کے اندر سے پھیلکر ورقچوں کی سطح کے ساتھ چسپاں ہونے کو جاتے ہیں (gl³)—

خلوی اجسام تقریباً اوسی سنوی پر قیام رکھتے ہیں جسمیں خلیات پر کنجی ہوتے ہیں ۔

دمغی سویقین کے ریشے ۔ دیغ کے پیڈنکلز یعنے سویقین کا مطالعہ پہلے ہی نخاع مستطیل ۔ جسر اور درمیانی دماغ کے تعلق میں کیا جا چکا ہے لیکن مناسب ہوگا کہ جو کچھ بیان کیا گیا ہے اوس کا خلاصہ یہاں درج کر دیا جائے ۔ انفیریر پیڈنکل یعنے سویقہ زیرین یا رسٹیفارم باڈی کی ترکیب میں بالخصوص یہ اجزا رشامل ہیں ۔ (۱) تزولی ریشے جو ڈارسل سپیائنل سپیلر ٹریکٹ یعنے ظہری نخاعی دمغی قطعہ سے ماخوذ ہوتے ہیں ۔ یہ اوسکے بیرونی حصہ میں دوڑتے ہیں ۔ اور (۲) دونوں آلیوری نیوکلیائی یعنے زیتونی نواتوں سے آنے والے لیکن خاصکر مقابل جانب کے زیتونی نواۃ سے آنے والے ریشے ۔ کہا جاتا ہے کہ اس سویقہ میں فیسکیولس گریسیلس اور فیسکیولس کیونیٹس کے نواتوں سے نخاع مستطیل کی ساخت شبکی (reticular formation) کے خلیوں اور نواتوں سے اور دماغی اعصاب کے حسی نواتوں سے اور خاصکر وسیٹبیولر نرو کے حسی نواۃ سے بھی ریشے پہونچتے ہیں ۔ اس سویقہ کے بیشتر ریشے ورمس (vermis) کے زیریں حصہ کو چلے جاتے ہیں اور بعضے چہارم کے اوپر سے مقابل جانب کو عبور کرتے ہیں لیکن ایسا کرنے سے پہلے یہ اوسی جانب کے نیم کرہ کو قوی ہم جانبات روانہ کر دیتے ہیں ۔ سویقہ میں اوسکے صعودی ریشوں کے علاوہ ایک چھوٹا بنڈل ایسے ریشوں کا بھی مشمول ہوتا ہے جو مقابل جانب کے نیوکیس ٹیگمنائی سے نیچے نخاع کی طرف نازل ہوتے ہیں ۔ یہ بنڈل بالائی سویقہ کے گرد خم کھا کر انفیریر پیڈنکل کو پہونچ جاتا ہے اور اوسکے ریشے سوپیریر پیڈنکل کے ریشوں اور قطعہ گاڈرس کے ریشوں کے درمیان قیام رکھتے ہیں (Risien Russell) انفیریر پیڈنکل کے وسط میں رمادی مادہ کا ایک نہایت چھوٹا سا نواۃ ہوتا ہے ۔ (Dejerine) جو سفید ریشوں کے تودہ میں تقریباً بالکل پوشیدہ ہوتا ہے (تصویر —(608, n.r.—

سویقہ درمیانی (middle peduncle) جسری نواتوں (nuclei pontis) کے خلیوں سے آنے والے اون ریشوں سے بنتا ہے جو مقابل جانب کے

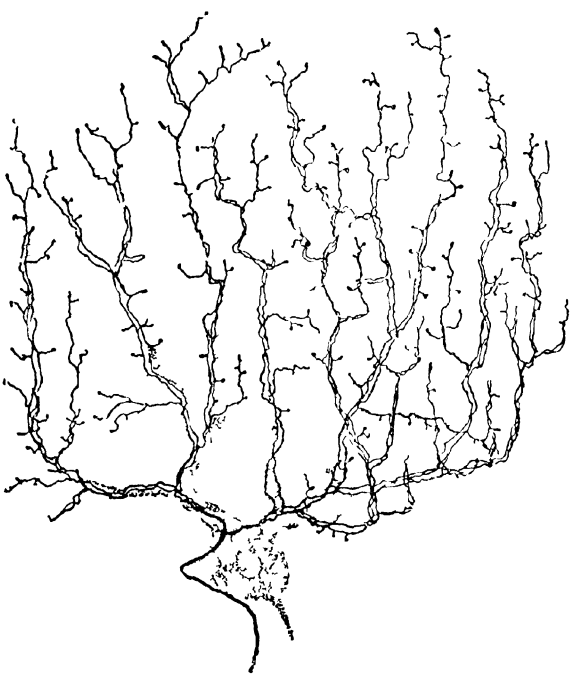

FIG. 635.—ENDING OF A DENDRITE FIBRE OVER THE DENDRONS OF A PURKINJE CELL. HUMAN. (Golgi.)

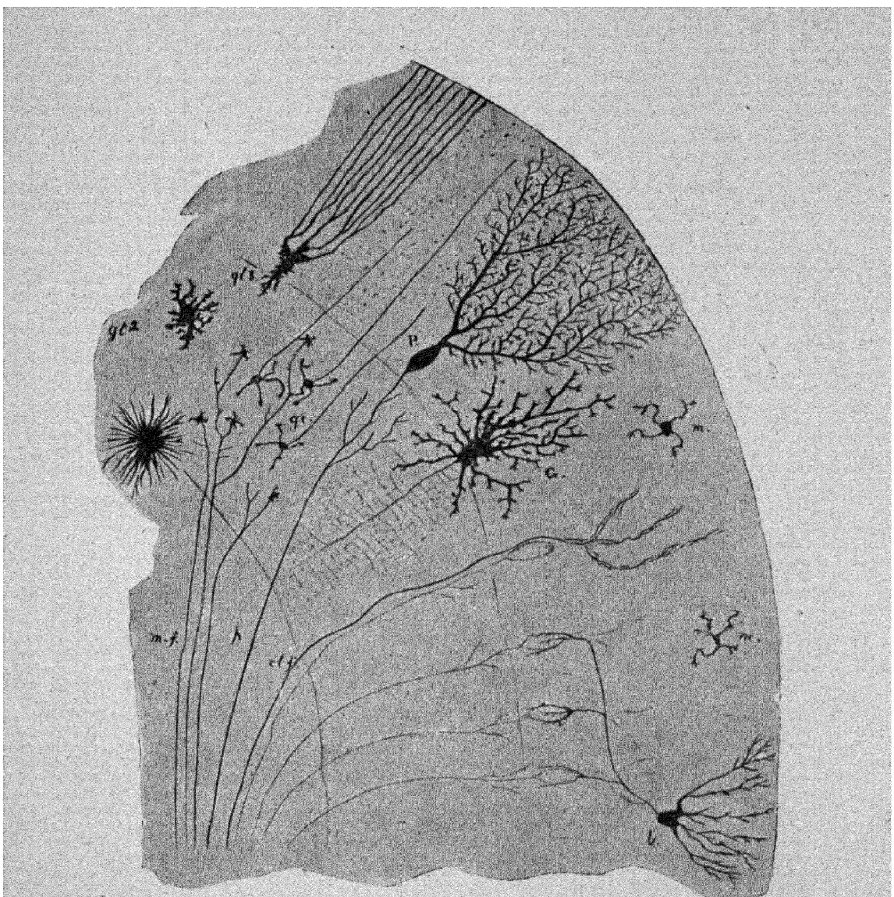


FIG. 636.—DIAGRAMATIC SECTION OF CEREBELLUM TO SHOW THE CHARACTERS AND RELATIONS OF THE CELLS AND FIBRES MET WITH IN THE SEVERAL LAYERS AS EXHIBITED BY THE CHROMATE OF SILVER METHOD. (After (Kolliker.)

P, a cell of Purkinje ; G; a cell of Golgi ; *b*, a basket-cell ; *m*,*m*, other cells of the molecular layer ; *gr*, granules ; *p*, a nerve-fibre of the white substance derived from a Purkinje cell ; *m.f.*, "moss"-fibres ; *cl f.*, a climbing fibre ; *gl*1,*gl*2,*gl*3, types of neuroglia-cells.

دمینی نیم کرّہ کو جارہے ہیں۔

سوپیریئر پیڈنکل یعنے بالائی سویقہ اون ریشوں سے بنتا ہے، جو بیشتر کارپس ڈینٹیٹم سیریبلائی (corpus dentatum cerebelli) سے آغاز پذیر ہوتے ہیں، لیکن کہا جاتا ہے کہ بعض نیم کرّہ سے شروع ہوتے اور اس نواتہ میں سے ہوکر گذرتے ہیں۔ سوپیریئر پیڈنکلز درمیانی دماغ میں سیون کو عبور کرکے تقاطع کرتے ہیں، اور پھر اُن کے ریشے دوشاخہ ہوکر صعودی و نزولی شاخیں بنادیتے ہیں۔ صعودی شاخیں آگے جاتی اور نواتۂ احمر میں مختتم ہوتی ہیں، لیکن کچھ ریشے اس سے آگے گذرکر سریر کے بطنی حصّہ کے اندر پہنچ جاتے ہیں۔ نزولی شاخیں جسم کی ساختِ مشبّک کے ظہری حصّہ کے اندر تقاطع پذیر ہوتی ہیں۔

جب سوپیریئر پیڈنکل نیم کرّہ سے نکلتا ہے تو اوس میں گاؤرس کا وہ بنڈل شامل ہوجاتا ہے جو اُس کے اوپر دوڑتا ہے، اور اوسکے ساتھ پیچھے کیطرف اوس کے وسطی حاشیہ کے برابر برابر ورمس (vermis) کو جاتا ہے۔

# دماغ

491

## (THE CEREBRUM)

سیریبرل کارٹیکس یعنے قشرِ دماغی کا مادی مادّہ ہمیشہ اس طرح بیان کیا جاتا ہے گویا وہ متعدد تہوں سے بنا ہوا ہے، لیکن یہ طبقات صاف طور سے ایک دوسرے سے الگ نہیں، اور تعداد اور نسبتی نمو میں قشرہ کے مختلف خطوں میں متغیر ہوتے ہیں۔ بیشتر خلیے بڑی اور نا ہموار مخروطی شکل رکھتے ہیں۔ ان کو قشرہ کی ہرمی خلیات (pyramidal cells) کے نام سے یاد کیا جاتا ہے یہ ایسا نام ہے جو ان کی شکل بیان کرنے کے لئے کسیقدر موزوں معلوم ہوتا ہے (تصویر — 637) شکل میں یہ مختلف طول پر نہایت اختلاف رکھتے ہیں۔ عموماً ذیل کے آٹھ طبقات قابلِ شناخت ہوتے ہیں، لیکن قشرہ کے بعض حصّوں میں ایک بہت بڑی تعداد شناخت کی جاسکتی ہے، دوسرے حصّوں میں نسبتہً کم طبقے

ہوتے ہیں:-

۱- طبقہ محیطی (سالمی یا ضفیرہ شکل تہ = molecular or plexiform layer) 492
جس میں منتشر عصبی ریشے اور بہت سے عصب سیرشی خلیے مشمول ہوتے ہیں (تصاویر 637, I—638) اس تہ کے نہایت اوپری حصہ میں ام حنونہ (pia mater) کے بالکل نیچے، عصبی ریشوں کا ایک پتلا طبقہ ہے، جو سطح سے متوازی دوڑتے ہیں۔ اس تہ میں کثیر التعداد منشعب ریشے بھی ہوتے ہیں۔ اس صفیری تہ کے بیشتر ریشے قشرہ کے عمیق حصوں کے عصبی خلیوں سے آ کر خود ہیں۔ ریشوں میں ملے جلے ہوئے چند منشعب خلیے ہوتے ہیں، جن میں سے ہر خلیہ متعدد شجیرے اور ایک لمبا محوریہ رکھتا ہے۔ یہ خلیے سطح کے ساتھ متوازی ترتیب پر ہوتے ہیں۔ محوریے خود اسی تہ میں متشجر ہو کر ختم ہو جاتے ہیں (کجال کے افقی خلیے = Cajal's horizontal cells) (تصویر 638, دوسرے خلیے بھی، جن کے محور استوائی زائدے نسبتہً چھوٹے ہوتے ہیں، اس تہ میں واقع ہیں۔

۲- ایک تہ گنجان جمے ہوئے چھوٹے ہرمی عصبی خلیوں کی، کئی خلیے گہری (چھوٹے اہرام کی تہ۔ تصویر 637, 2—)۔ اس تہ میں دوسرے خلیے چھوٹے محوریوں والے بھی مشمول رہتے ہیں۔

۳- ایک تہ متدل جسامت والے ہرمی خلیوں کی جو کم گنجان ہوتے ہیں، اور جن کے ساتھ چھوٹے ذرہ نما خلیے درمیان میں موجود ہوتے ہیں (درمیانی جسامت کے اہرام کی تہ تصویر 637, 3—)۔

۴- ایک تہ نسبتہً بڑے ہرمی خلیوں کی (اوپری بڑے اہرام، تصویر 637, 4—)۔

۵- ایک تہ چھوٹے بے قاعدہ خلیوں کی (چھوٹے ستارہ نما خلیے، تصویر 637, 5) — بڑے اہرام نیچے پھیل کر اس تہ میں آ سکتے ہیں۔

۶- ایک تہ نسبتہً اور بڑے اہرام کی (عمیق بڑے اہرام 637, 6—)۔

قشر دماغ کے حرکی خطے ہیں، جو انسان میں پری سینٹرل گائرس یعنے پیش مرکزی تلفیف اور پیرا سینٹرل لابیول یعنے نزد مرکزی لختک میں محدود ہوتا ہے، اس تہ میں نہایت بڑی جسامت کے ہرمی خلیے (عفریتی خلیے) مجتمعوں یا "آشیانوں" (nests) کی صورت میں

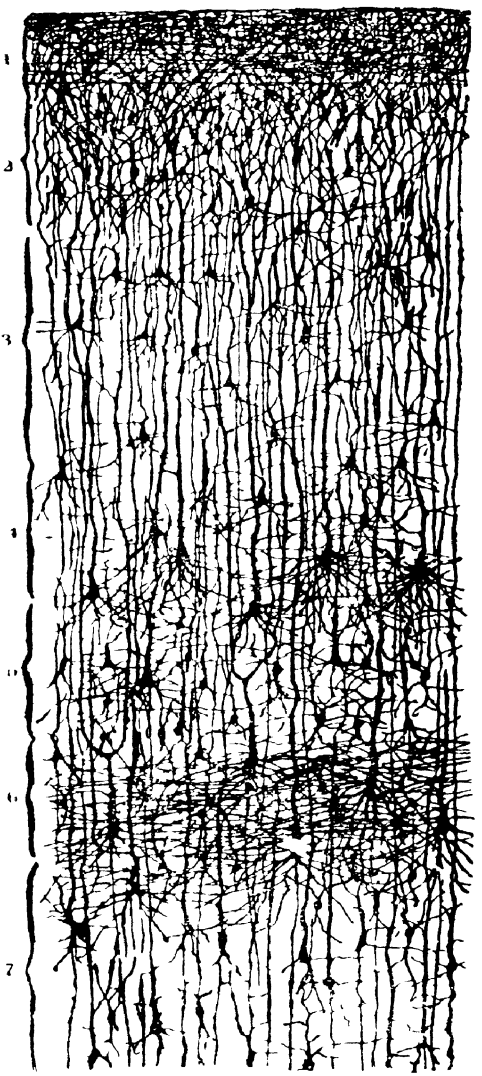


FIG. 637.—ASCENDING PARIETAL OR POST CENTRAL CONVOLUTION. GOLGI METHOD (Cajal).

1, plexiform layer; 2, small pyramids; 3, medium pyramids; 4, superficial large pyramids; 5, granules (small stellate cells); 6, deep large pyramids; 7, deep medium pyramids.




FIG. 6.—DIAGRAM SHOWING THE RELATIONS OF SOME OF THE CELLS OF THE CEREBRAL CORTEX. (Barker, after Starr, Strong, and Cunning.)

1. Plexiform layer with horizontal cells of Cajal. 2, small (*d*, *e*) and middle size (*f*) pyramids. Large pyramids (*q*, *u*, *l*). Also *m* cell with axon passing towards the surface but soon ramifying. *n*, *n* cell of Golgi's second type, with axon ramifying in the adjacent grey matter; one of these belongs to the kind termed by Cajal 'double brush' cells. 4, polymorphous cells of which *p* sends its axon towards the surface and *q* its axon into the medullary centre. 5, white or medullary centre receiving axons from cells in the grey matter and including also afferent fibres (*r*, *s*) ending in the grey matter.

ب واقع ہوتے ہیں (Betz, Bevan Lewis)- قشرہ ہرمی کے ریشے ان عفریتی
یوں سے نکلتے ہیں۔ قشرہ کے بعض حصّوں میں بڑے اہرام کی تہ غائب یا اسکے بعد کی 494
کے ساتھ مخلوط ہوتی ہے۔

۷۔ ایک تہ معتدل جسامت کے ہرمی خلیوں کی (عمیق درمیانی اہرام
تصویر 637,7)-

۸۔ ایک تہ چھوٹے منتشر خلیوں کی (تصویر 638,4) جن میں سے بہت سے
ے نما ہوتے ہیں (کثیر الاشکال تہ = polymorphous layer)- یہ تہ فوائہ سفید
ے متصل قیام رکھتی ہے۔ یہ جزیرۂ ریل میں نہایت نو یافتہ اور بقیہ رمادی مادہ سے بذریعۂ
ید سفید جرم کی تہ کے جدا ہوتی ہے۔ یہاں اسے کلاسٹرم (claustrum) کہتے ہیں
راسی واسطے اس تہ کو کلاسٹرل لیئر (claustral layer) نام دیا گیا ہے۔

بعض اہل الرائے بیان کرتے ہیں کہ قشر دماغ میں صرف تین تہیں
ہوتی ہیں۔ یعنے سانچی تہ، ہرمی تہ، اور کثیر الاشکال خلیوں کی تہ۔ دوسرے
اہل الرائے چار پانچ سے نو تک تہیں بیان کرتے ہیں حقیقت الامر یہ ہے
کہ مختلف خطّوں میں جداگانہ تہوں کی پیچیدگیاں اور تعداد میں نہایت اختلاف
ہوتا ہے۔

ہر ہرمی خلیے میں متعدد قاعدی اور ایک بڑا راسی شجریہ ہوتا ہے۔
بزائدہ ضفیری تہ تک پھیلتا ہے، اور اُس میں پہنچنے کے بعد متعدد انشعابات
میں منقسم ہو جاتا ہے، جو ایک عام انتصابی رُخ رکھتے اور تقریباً بیرونی سطح
تک پہنچ جاتے ہیں۔ راسی شجریہ اپنے غیر منقسم حصّے اور اپنی شاخوں،
ہر دو میں باریک شوکے اُبھار رکھتا ہے۔ ایسے ہی "شوکے" قاعدی شجریوں
میں بھی نظر آسکتے ہیں بعض مصنفین یقین رکھتے ہیں کہ یہ بارکشی کی قابلیت
رکھنے والے (retractile) (یعنے امیبا آسا) ہوتے ہیں، اور یہ کہ یہ دراز شدہ ریشوں کے
ساتھ عصبی تعلق قائم کرنے یا توڑنے) کا واسطہ ہوتے ہیں، کیونکہ یہ بعض تحمیزات
میں نمایاں ہوتے ہیں اور بعض میں بمشکل نظر آتے ہیں، اور گاہے یہ
شجریوں میں بالکل پائے نہیں جاتے اور شجریے ایک ہموار خاکہ، یا کسی قدر

تسبیح دانوں کی سی گرہیں رکھتے ہیں۔ ہر ہری خلیہ ایک واحد محوریہ رکھتا ہے، جو عموماً اُس لبنی مرکز کی طرف رُخ رکھتا ہے، جس میں کا وہ ایک ریشہ ہوتا ہے۔ لیکن گاہے محوریہ پیچھے خم کھا کر پھر باہر چلا جاتا ہے اور دوسری تہوں میں سے ایک تہ کے اندر متشجر ہو کر ختم ہو جاتا ہے۔ اہرام اور کثیر الاشکال خلیوں کے ساتھ دو اور قسموں کے خلیے بھی مخلوط ہوتے ہیں، یعنے (۱) ایسے خلیے جن کے محور استوائی زائدے جسم خلوی کے پاس انشعاب پذیر ہوتے ہیں، یہ تمام تہوں میں واقع ہوتے ہیں (تصویر 638-) اور (۲) چھوٹے خلیے جو اپنے محوریے ضفیری تہ کی طرف روانہ کرتے ہیں (Martinotti)۔ یہ خاصکر رادی مادہ کی عمیق تہوں میں پائے جاتے ہیں۔

لب پوش عصبی ریشوں کے بنڈل سفید مرکزوں سے انتصابی دھاریوں کی صورت میں نکلتے اور رادی مادہ کی عمیق تہوں میں سے ہوتے ہوئے نسبتہً زیادہ سطحی کے ہری خلیوں کے درمیان جا کر غائب ہو جاتے ہیں (تصاویر 645,648— )۔ لیکن بہ سے بڑے ریشے سفید مادہ سے نکلکر رادی مادہ کے اندر ترچھے رُخ نہیں بلکہ انتصاباً دوڑتے ہوئے دیکھے جاتے ہیں۔ انتصابی ترتیب رکھنے والے بیشتر ریشے ہری اور کثیر الاشکال خلیوں کے وہ عصب ریشئی زائدے ہیں، جو قشرہ کے آغاز یافتہ ہیں۔ دوسرے، جن میں ابھی بیان کئے ہوئے ترچھے ریشے شامل ہیں، غالباً سریر (thalamus) سے آکر قشرہ کے اندر جا ہیں اور وہاں خلیوں کے درمیان گنجان تشجرات میں ختم ہو جاتے ہیں (تصویر 640)

ریشوں کے ان انتصابی دوروں کے علاوہ دوسرے اور ایسے ہیں جو قشرہ سطح سے متوازی مستولیوں میں ہوتے ہیں، اور یہ کچھ تو اُن ریشوں سے ماخوذ ہیں جو سفید ماد سے نکلکر قشرہ کو جاتے ہیں، اور کچھ اُن ہم جانبات سے جو خود قشری خلیات کے محوری اسطوا زائدوں سے نکلتے ہیں۔ وہ مستوی جن میں یہ ریشے واقع ہوتے ہیں یہ ہیں:۔ (۱) سطح کے قریب، ضفیرہ نما (سالمی) تہ میں۔ سفید ریشوں کا یہ سطحی طبقہ ہیوکمپی خطے میں بہترین طور پر نمایاں ہوتا ہے (۲) درمیانی جسامت والے اہرام کی تہ میں۔ یہاں یہ ریشے رادی مادہ کی تراش میں ایک سفیدی مائل خط (outer line of Baillarger) کا منظر پیش کرتے ہیں (تصویر 639,b-)۔ قشرہ کے بصری خطہ میں اس مقام پر ایک خاص طور پر گنجان

495

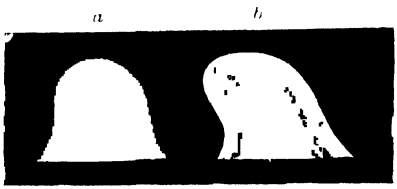


FIG. 639.—SECTIONS OF CEREBRAL CONVOLUTIONS. (After Pfaffinger.)

Natural size.

*a* from the neighbourhood of the calcarine fissure with only one white line clearly visible (the line of Gennari). *b* ordinary type with the superficial white layer and outer and inner lines of Pfaffinger shown.

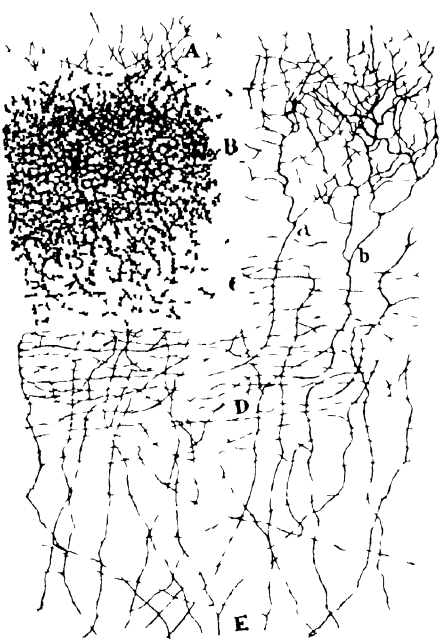


FIG. 640.—PREPARATION SHOWING SOME OF THE AFFERENT FIBRES OF THE ASCENDING FRONTAL OR PRAECENTRAL GYRUS. (Cajal.)

A, part of second layer. B close terminal plexus in layer of medium sized pyramids. C to D intermediate plexus of horizontal fibres. E deep plexus of large oblique afferent fibres. *a b* afferent fibres arborising in the layer of middle pyramids amongst which they form, along with fibres derived from cells in the cortex itself, the dense plexus which is shown in the left half of the figure. The efferent fibres are not shown in this figure.

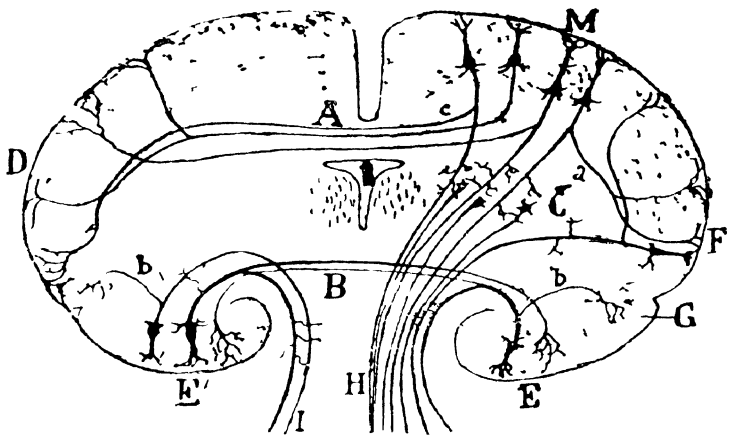


FIG. 641.—DIAGRAM TO ILLUSTRATE THE ORIGIN AND COURSE OF THE ASSOCIATION COMMISSURAL AND PROJECTION FIBRES OF THE CEREBRAL CORTEX. (Cajal.)

A, commissural fibres connecting cells of the motor cortex M with the opposite hemisphere. B, commissural fibres connecting the opposite sensory regions of the cortex. C, cells in basal ganglia giving origin to descending fibres, and receiving collaterals from projection fibres. H, other cells of the motor cortex. D, E, endings of commissural fibres in grey matter. E', C, endings of association fibres in grey matter. I, a projection fibre from sensory (hippocampal) cortex. *a*, *b*, *c*, collaterals.

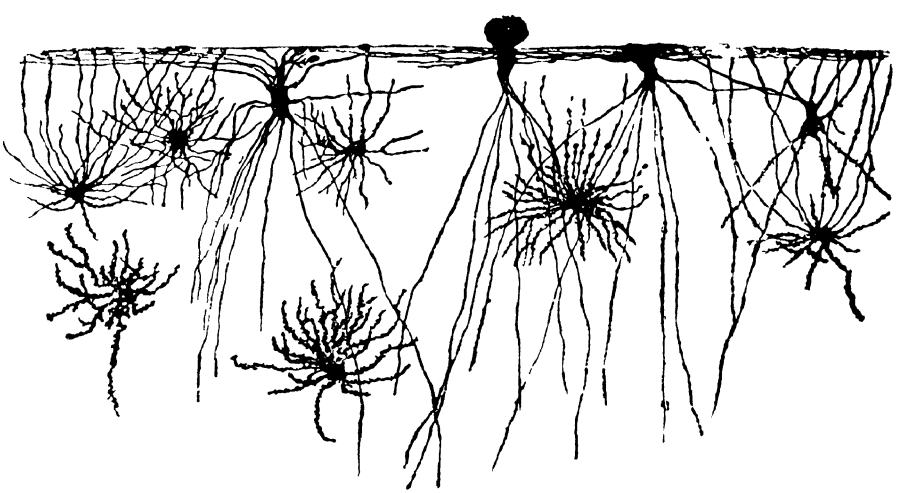

FIG. 642.—NEUROGLIA CELLS OF CORTEX CEREBRI. GOLGI METHOD. (C. Retzius.)

فیرہ ہوتا ہے (حیوانات میں آکسیپٹل لوب یعنے لمنہ قذائی پر ساری دور، لیکن انسان
ں صرف اُن تلافیف میں جو کیلکرائن فشر کی حدود بناتے ہیں) جس سے ایک واضح
پیدا ہوجاتا ہے جسکو خط گینناری (line of Gennari) کہتے ہیں (تصویر 639,a)۔
ہی ریشوں کا یہ ضفیرہ بعض (بڑے اور چھوٹے) ستارہ نما خلیوں کے ساتھ جو بصری خط
لئے مخصص ہوتے ہیں، نہایت قریبی ایتلاف (association) رکھتا ہے (۳) داغ کے
تر خطوں میں، بڑے اہرام کی تہ کے مستوی میں، ایک دوسرا سفید خط نظر آتا ہے۔ اسکو
لارجر کا اندرونی خط (inner line of Baillarger) کہتے ہیں (تصویر 689,b)۔
ستوں میں یہ سفید خطوط پائے جاتے ہیں وہ خاصکر آکسیپٹل اور ٹمپورل لوبز یعنے قذالی
دغی لمنوں میں، اس باعث معتاد ہیں کہ اُن میں اہرام کے درمیان نہایت چھوٹے عصبی
یوں کی بہت بڑی تعداد موجود ہوتی ہے، جن کے درمیانی ہتوں کے سفید ریشے
عاب پذیر اور غالباً ختم ہوتے ہیں۔ کجال کی رائے کے مطابق انسان کے دماغ میں
مالۂ ادنی پستانی حیوانات کے، قشر دماغ کے رادی مادہ میں ایسے خلیوں کی تعداد
یال طور پر غالب ہوتی ہے جنکے چھوٹے محور استوائی جسم خلوی کے پاس انشعاب پذیر ہوتے ہیں ایسے
لئے ستارہ نما خلیات اور چھوٹے اہرام میں نہایت کثیر التعداد ہوتے ہیں۔

ہری خلیوں کے محور استوائی زائدے سفید مرکز کے اندر جاتے ہیں (تصویر - 641)
ں اُن میں سے بعض کارپس کلوزم (corpus callosum) یعنے جسم صلب کے اندر
مسل ہوتے ہیں، اور اسی کے ذریعہ سے کمیشرل فائبرس (commissural fibres)
عرضی ریشوں کی صورت میں مقابل جانب کے نیم کرہ دماغ کو پہنچتے ہیں۔ دوسرے ایتلافی
یشے (association fibres) بناتے ہیں جو بالآخر پھر اُسی نیم کرہ کے دوسرے حصوں 496
رادی مادے کے اندر چلے جاتے ہیں۔ لیکن اور دوسرے خاصکر سب سے بڑے ہری
ں کے محور استوائی زائدے پروجیکشن فائبرس (projection fibres) یعنے 497
اندر ریشوں کی صورت میں کارونا ریڈیٹا اور انٹرنل کیپسول میں ہوکر نیچے پھیلتے ہیں۔ ان
ا قطعۂ ہری اور قشری جسری قطعہ کے ریشے مشمول ہیں۔ جب یہ پروجیکشن فائبرس نیم کرہ کے
ی اور سفید مادہ میں سے گزرتے ہیں تو وہ متصلہ رادی مادہ کو کارپس کلوزم کو کارپس
رائیٹم اور آپٹک تھیلس کو ہم جانبی ریشے روانہ کرتے ہیں، اور غالباً کچھ رادی مادہ کے

ان تو دوں میں ختم ہو جاتے ہیں۔

قشر دماغ کے عصبی سریش میں دبیغ کے عصبی سریش کی طرح تین قسم کے سریشی خلیے (glia-cells) مشمول ہیں، یعنے عنکبوتی خلیے (spider cells) تشجری خلیے (arborescent cells) اور ایسے خلیے جنکے اجسام توسطح کے پاس مقیم ہوتے ہیں لیکن زائدے بہت فاصلہ تک رمادی مادہ کے اندر انتصاباً پھیلتے ہیں (تصویر — 642)۔ نخاع کی مرکزی قنال کے خلیوں کی طرح بطینوں کے ایپنڈائما کے خلیے (ependyma cells) بھی متصلہ رمادی مادہ کے اندر دور تک عصب سریش نما ریشوں کی صورت میں لمبے ہو کر بڑھ جاتے ہیں۔

## قشر دماغ کے بعض حصّوں کے مختص اشکال

جیسا کہ پہلے بیان کیا گیا ہے مندرجۂ بالا تہوں کے نمو کی اضافی وسعت میں نہایت وسیع اختلافات پایا جاتا ہے۔ یہ بات تجال کے بنائے ہوئے انسانی دماغ کے تلافیف کے منلک خاکوں (تصاویر 643 to 648) میں مثلاً بتائی گئی ہے۔ ان سے نظر آئیگا کہ چھوٹی جسامت کے خلیے قشر دماغ کے بعض (آکسیپٹل اور ٹیمپورل) خطّوں میں غالب ہیں، اور نسبتہً بڑے اور کم خلیے دوسرے (فرانٹل، پرائٹل، لمبک) خطّوں میں۔ "محفزیتی" خلیوں کے آشیانے یا "حرکی" خطّہ (انسان اور انتھراپائڈ ایپ کے پری سینٹرل گائرس اور پیراسینٹرل لابیول سے مختص ہیں۔ یہ خلیے ہری خطہ کے ریشوں کے مبدا ہیں، اور جب وہ ریشے منقطع کر دیے جاتے ہیں تو ان خلیوں میں انحطاطِ نسل واقع ہو جاتا ہے (Page May)۔ آکسیپٹل ریجن یعنے خطۂ قذالی (انسان میں کیلکیرائن فشر کا قرب وجوار) خاص طور پر اس لئے ممتاز ہے کہ اس میں چھوٹے ستارہ نما خلیے زیادہ مقدار میں ہوتے ہیں اور ان سے اوپری تہ میں ایک طبقہ ایسا موجود ہوتا ہے جس میں نہایت بڑے ستارہ نما خلیے ہوتے ہیں جن کے شجر بیے لمبے پھیلنے والے ہوتے ہیں (تصویر — 646,4)۔ ان چھوٹے اور بڑے ستارہ نما خلیوں کے درمیان جانبی جینکیولیٹ باڈیز سے آنے والے بصری ریشے انشعاب پذیر ہوتے ہیں۔ چھوٹے ستارہ نما خلیوں کا غلبہ، کسیقدر کم حد تک، ٹیمپورل لوب کی تراشوں میں بھی دیکھا جاتا ہے۔ پری فرانٹل (prefrontal) یعنے پیش وجہی اور پرائٹل یعنے جداری خطّوں میں وہ نسبتہً کم تعداد میں




FIG. 643.

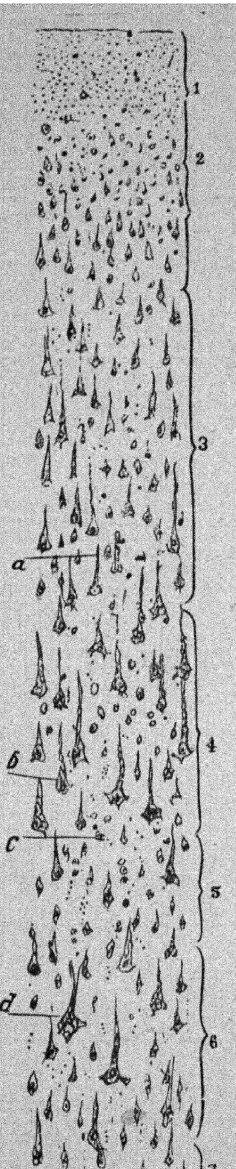


FIG. 644.



FIG. 645.

FIG. 643.—SECTION OF POST-CENTRAL GYRUS OF MAN, STAINED BY NISSL'S METHOD. (Cajal.)

1, plexiform layer ; 2, small pyramids ; 3, medium pyramids ; 4, superficial large pyramids ; 5, small stellate cells (granules) ; 6, deep large and medium pyramids ; 7, fusiform cells.

FIG. 644.—SECTION OF PRECENTRAL GYRUS (MOTOR CORTEX), STAINED BY NISSL'S METHOD. (Cajal)

1 to 6 as before ; *a*, *c*, small cells amongst the pyramids ; *b*, a large pyramid : *d*, a giant-cell of Betz.

FIG. 645.—SECTION OF ONE OF THE MOTOR CONVOLUTIONS (MAN), STAINED BY WEIGERT-PAL METHOD. (Cajal.)

Only the nerve-fibres are seen in this preparation.

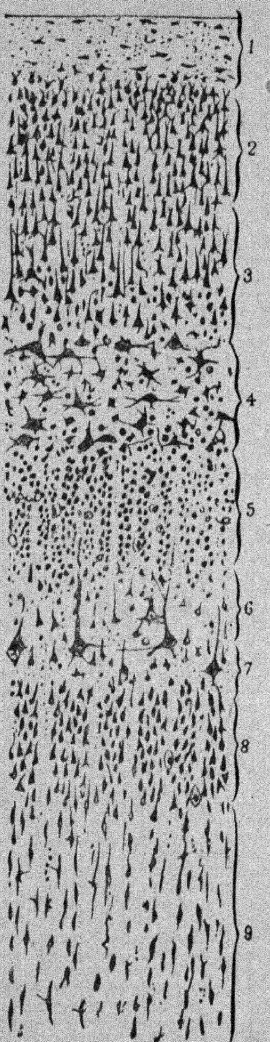


FIG. 646.

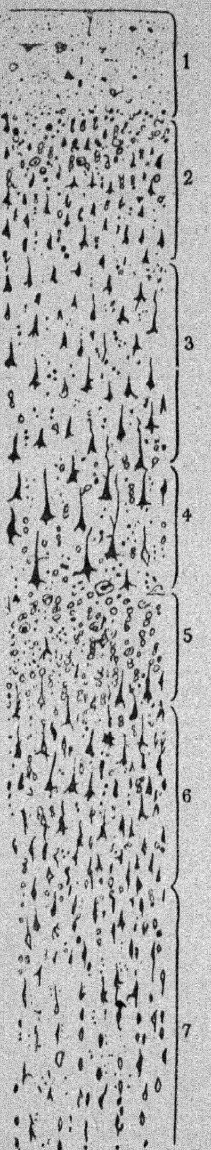


FIG. 647.

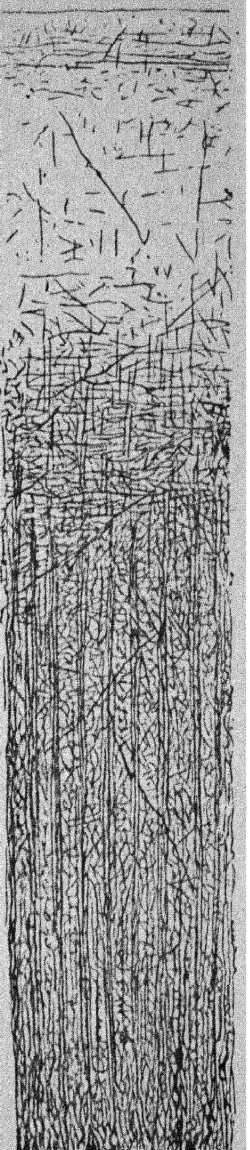

FIG. 648.

FIG. 646.—CALCARINE (VISUAL) CORTEX OF MAN. (Cajal.) Nissl's method.

1, plexiform layer ; 2, small pyramids ; 3, medium pyramids ; 4, large stellate cells (characteristic of this part of the cortex) ; 5, small stellate cells ; 6, a deep plexiform layer, containing some small pyramids ; 7, large pyramids ; 8, layer of small and medium pyramids with bent ascending axons ; 9, fusiform cells.

FIG. 647.—SECTION OF FIRST TEMPORAL GYRUS (ACOUSTIC CORTEX) OF MAN, STAINED BY NISSL'S METHOD. (Cajal.)

1, plexiform layer ; 2, layer of small pyramids ; 3, superficial medium pyramids ; 4, large pyramids ; 5, small stellate cells (granules) ; 6, deep medium pyramids ; 7, fusiform cells.

FIG. 648.—SECTION OF THE FIRST TEMPORAL GYRUS (MAN) STAINED BY WEIGERT-PAL METHOD. (Cajal.)

Only the nerve-fibres are seen in this preparation.

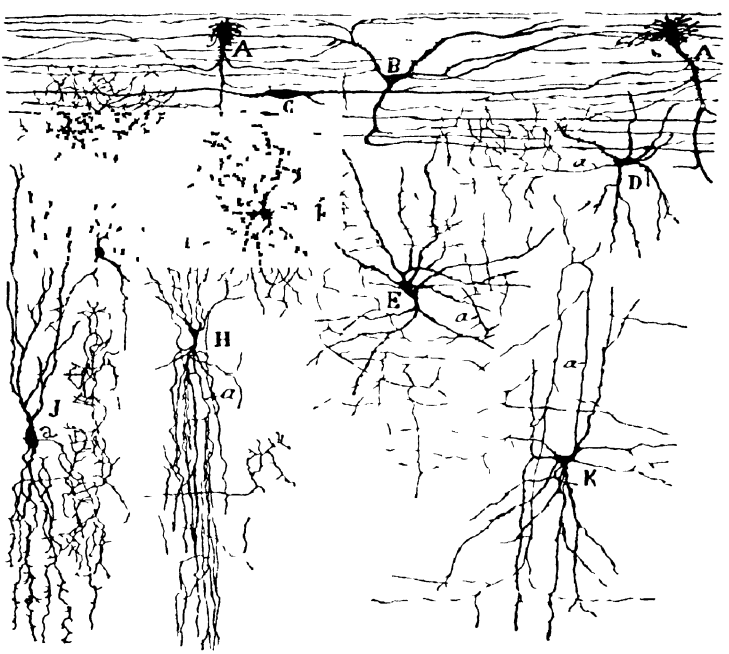


FIG. 649.—SUPERFICIAL LAYERS OF MOTOR CORTEX OF CHILD. GOLGI METHOD (Cajal).

A, B, C, cells of Cajal in plexiform layer. D, to K, cells of type II. of Golgi (with axons climbing near cell body). H, I, double bush types of cell.

ہیں۔ اور جن کی قشر میں سب سے کم پہلا ٹیمپورل گائرس جیسے تلفیف صدغی اس میں ممتاز ہے اس کی تقریباً تمام نہوں میں، لیکن خاصکر عمیق ترین تہ میں، بڑے خلیے موجود ہوتے ہیں جنکے محوریے وسیع طور پر پھیلتے ہیں اور ایک محوریہ ہوتا ہے جو سفید جرم کی طرف جاتا ہے لیکن رمادی ماد میں بہت سے ہم جانبات بھیجتا ہے۔ نیز اس تلفیف میں بہت سے خلیے ایسے ہوتے ہیں جنکے محوریے جسم خلوی کے قریب نہایت پیچیدہ طریقہ پر منشعب ہوتے ہیں، خاصکر سطح سے انتصابی سمتوں میں۔ ہپوکمپی تلفیف میں ضمیری تہ میں ستارہ نما خلیوں کے گروہ یا جزائر (چھوٹے خلیوں کے گروہ، بڑے خلیوں کے گروہ کے ساتھ متبادل) پائے جاتے ہیں۔ انسولا (insula) قشر میں مخصوص خلیے ہوتے ہیں جو پہلے ٹیمپورل گائرس کے خلیوں سے مشابہ ہوتے ہیں مزید برآں یہ اس وجہ سے بھی ممتاز ہے کہ اس کے بہت سے بڑے اہرام ایک خاص تکلے نما شکل رکھتے ہیں۔

رمادی مادہ کے لب پوش ریشوں کی جسامت اور تعداد مختلف خطوں میں مختلف ہوتی ہے[1] بعض خطوں میں وہ بڑے اور کثیر التعداد ہوتے ہیں (فرانٹل لوب کا حرکی حصہ 500
بیلکیرائن رقبہ، ہپوکمپی رقبہ) دوسروں میں یہ باریک اور بہت کم واضح ہوتے ہیں (آگائرس فارنکیس، ٹیمپورل رقبہ، پرائمل رقبہ پری فرانٹل رقبہ انسولا اوبس پائیر فارمس) لیسکن آکسیپٹل رقبہ میں (باستثنائے کیلکیرائن ریجن کے) ٹرانسورس ٹیمپورل گائرائی، سوپیریر ٹیمپورل گائرس میں اور فرانٹل کے اُس حصہ میں جو حرکی خطہ کے بالکل سامنے ہے، ایک درمیانی حالت موجود ہوتی ہے۔ ان اختلافات کی بنا پر کیمبیل (campbell) نے مختلف دماغی خطوں کی ساخت کا مقابلہ کر کے اُن کے اعمال میں تفریق کرنے کی کوشش کی ہے[2]

---

[1] بشرطیکہ باستثنائے نخاع کے لیساور کے بنڈل کے، مرکزی عصبی نظام میں لب ناپوش ریشے ہوتے ہیں، اُن چند ریشوں کو چھوڑ کر جو مشارکی کے سلسلۂ عقود سے جھلیوں اور عروق دموبہ کو جاتے ہیں۔

[2] قشر دماغ کے مختلف خطوں کے خلیوں اور ریشوں اور مختلف خطوں کے مخصوص خصائص کے متعلق مزید تفصیلات کے لئے کوئین کی تشریح (quain's anotomy) کی جلد عصبیات (Neurology) ملاحظہ فرمائی جائے۔

# رہائینن کیفلان

## (RHINENCEPHELON)

رہائینن کیفلان (ٹیلن کیفالان (talencephalon) کا آلفیکٹری (olfactory) خطہ) باعتبار اپنی ساخت کے خصائص کے اور اُس اہمیت کے جو بیترتی
حیوانات میں اسے حاصل ہے، اور اس حقیقت کی بناء پر کہ یہی ٹیلین کیفالان (telencephalon) 501
کا وہ حصہ ہے جو ارتقاء النوعی (phylogenetic) نمو میں سب سے پہلے پیدا ہوا تھا، ایک
خاص بیان کا سزاوار ہے، اگرچہ انسان اور پرائمیٹس[1] (Primates) میں عام طور پر اور
بعض دوسرے (microsmatic = خفیف الشامہ) پستانی حیوانات میں، وہ تخفیف ہوکر
ایک نسبتہً ابتدائی یا غیر نمو یافتہ حالت میں ہو جاتا ہے۔ نام نہاد آسمیٹک (osmatic =
شامی) (macrosmatic = کامل الشامہ) پستانیوں میں رہائینن کیفالان ایک بڑے
کھوکھلے آلفیکٹری بلب (olfactory bulb) یعنے بصلۂ شمی پر مشتمل ہوتا ہے جسکا کہنہ
جانبی بطین کے ساتھ ارتباط رکھتا ہے۔ یہ ایک دبیز آلفیکٹری لوب (olfactory lobe) 502
یعنے لخیۂ شمی کا، جو پیچھے کی طرف پھیل کر چوڑا ہوتا اور ہیپوکمپی تلفیف اور ہیپوکمپس کے ساتھ مسلسل
ہو جاتا ہے، سامنے کا اختتام بناتا ہے، یہ پورا ایک ناشپاتی نما توودہ بنا دیتا ہے، جو بقیہ
قشرہ سے ایک نہایت واضح شگاف (limbic fissure = لمبک قشر) کے ذریعہ جدا
ہوتا ہے، اور اینٹیریر کمیشر اور فارنکس کی راہ سے دماغ کے دوسرے حصوں کے ساتھ
اسی جانب اور مقابل جانب خاص تعلقات رکھتا ہے۔

انسان میں رہائینن کیفلان سامنے کی طرف چھوٹے آلفیکٹری بلب
(olfactory bulb) یعنے بصلۂ شمی پر مشتمل ہوتا ہے، جس سے پتلا آلفیکٹری ٹریکٹ
(olfactory tract) یعنے قطعۂ شمی پیچھے کو قاعدۂ دماغ کے رمادی مادہ تک اور خطہ

---

[1] ۔ یعنے پستانی حیوانات کے اعلیٰ ترین فیصلہ میں جس میں انسان کے ساتھ بندر، لنگور وغیرہ شامل ہیں۔

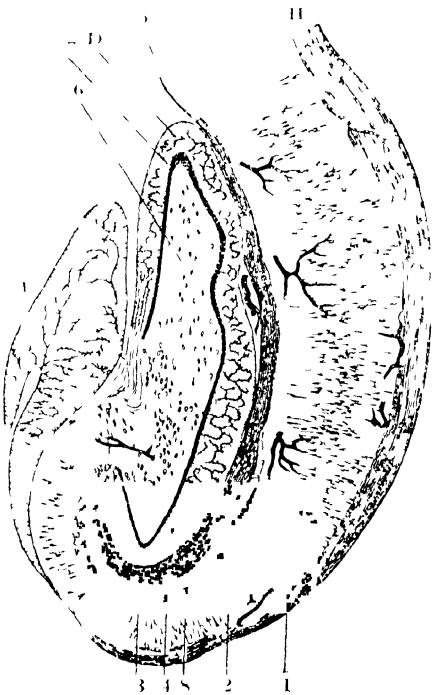


FIG. 650.

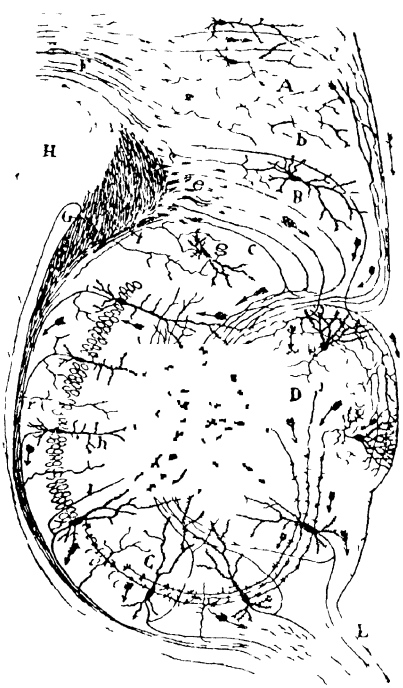


FIG. 651.

FIG. 650.—SECTION ACROSS THE HIPPOCAMPUS MAJOR, DENTATE FISSURE, DENTATE FASCIA AND FIMBRIA. (W. Krause.)

D, fascia dentata, or dentate convolution; H, fimbria, composed of longitudinal fibres here cut across; H, medullary centre of the hippocampal gyrus, prolonged around the hippocampus as the so-called alveus into the fimbria; 1, layer of large pyramidal cells; 2, their processes (stratum radiatum); 3, stratum granulosum; 4, plexiform layer (stratum lacunosum); 5, superficial white layer; 6, nerve cells of fascia dentata; 7, stratum granulosum of fascia dentata; 8, termination of superficial white layer, its fibres becoming longitudinal.

FIG. 651.—HIPPOCAMPAL REGION. GOLGI METHOD. (Cajal.)

A, B, hippocampal gyrus; C, hippocampus major; D, dentate gyrus; E, fimbria; F, white matter of hippocampal gyrus; G, in lateral ventricle; the line points to the crossed sphenohippocampal bundle; H, fibres of corpus callosum.

*a*, efferent fibres of hippocampal gyrus; *b*, afferent fibres of hippocampal gyrus; *c*, afferent fibres of hippocampus and dentate gyrus; *d*, others perforating grey matter of hippocampal gyrus; *e*, others cut obliquely; *f*, fibres of alveus; *g*, *h*, cells of hippocampus major sending their axons into the alveus and towards the fimbria; *i*, *k*, collaterals from these axons passing to the molecular layer; *z*, collateral fibres of alveus. The arrows indicate the probable course of the nerve impulses.

ہپوکمپی کی طرف پھیلتا ہے۔ پیچھے کی طرف رہائین کیفالان کا قشر دوگونہ ہوکر بطین جانبی کے نزدیک قرن میں ایک اُبھار ہپوکمپس اکبر (hippocampus major) بنا دیتا ہے۔ اس پتلے کنارے پر سفید مادہ سطح پر جھالر (fimbria) کی شکل میں آجاتا ہے، اور یہ جھالر ہر جانب اُس بطنی بند (commissural band) کے اندر مسلسل رہتی ہے جسکو فارنکس کہتے ہیں۔ جھالر کے برابر برابر پڑی ہوئی وہ چھوٹی اور آدھی چھپی ہوئی تلفیفِ مسنن (dentate gyrus) ہے، جو رمادی مادہ کے فوری خم کھانے سے بن جاتی ہے اور جس کا تعاقب ہپوکمپس اکبر میں گرداگرد کیا جاسکتا ہے اور ان دونوں کے درمیان ہپوکمپی درز (hippocampal fissure) حائل ہوتی ہے۔ ہپوکمپس اکبر بیرونی جانب تلفیف ہپوکمپی (hippocampal gyrus) کے ساتھ مسلسل ہے۔ قطعۂ شمی ایک جانبی جڑ کے ذریعہ براہِ راست قطعۂ ہپوکمپی کے ساتھ الحاق رکھتا ہے، لیکن ایک وسطی جڑ ربط مقدم کے اندر جاتی اور مقابل جانب کے رہائین تحیفالان سے تعلق قایم کرتی ہے۔ اِن تمام حصّوں کی ساخت اور تعلقات جس طرح کہ وہ انسان میں واقع ہیں، بہ سبیلِ اختصار درج کئے جاسکتے ہیں۔

ہپوکمپس اکبر کے محطہ میں (تصاویر — 650, 651) قشر بہ نسبت دوسرے مقامات کے ساخت میں سادہ ہوتا ہے، اور خود ہپوکمپس اکبر میں جو کہ قشر کا ایک اندر لپٹا ہوا حصہ ہے، اجرام کم ہوکر بڑے خلیوں کی ایک منفرد تہ رہ جاتے ہیں، جو عمیق حصّوں میں قیام رکھتے اور اپنے راسی شجریے لمبے ریشوں کی صورت میں ضفیری تہ کے اندر بھیجتے ہیں ضفیری تہ اور اس کے اوپر قیام رکھنے والا سطحی سفید طبقہ، یہ دونوں نہایت شدّت کے ساتھ واضح ہوتے ہیں اور ضفیری تہ میں ایک نمایاں شبکی منظر ہوتا ہے، جو کچھ تو عصبی سریشی خلیوں کے باعث اور کچھ اہرام کے شجریوں کے تشجرات کے باعث پیدا ہوجاتا ہے ضفیری تہ کو یہاں اسٹریٹم لیسی نیوزم (stratum laciniosum) کہتے ہیں۔ اِس کے اندر کی طرف تلفیفِ مسنن کے پاس گنجان ٹھسے ہوئے چھوٹے خلیوں کی ایک تہ ہے، جس کو طبقۂ دراتی (stratum granulosum) کہتے ہیں۔ ہری خلیے ایک سفید تہ کے پاس قیام رکھتے ہیں جسکو الویس (جوف alveus) کہتے ہیں۔ یہ ہپوکمپس کا وہ حصہ ہے جو بطین کے اندر نظر آتا ہے اور جو کرہ کے سفید مادہ کا قایم مقام ہے، جو یہاں بہت پتلا ہوجاتا ہے۔ الویس باہر کی طرف اُبھر یا لینے جھالر کے اندر لمبا ہوجاتا ہے، جسمیں اُس کے ریشے طولی رُخ میں ہوجاتے اور فارنکس

کے ایک حصہ کے اندر مسلسل ہوتے ہیں۔

ڈینٹیٹ گائرس فیشیا ڈینٹیٹا (fascia dentata= (تصویر — 650، 651) میں ہرمی خلیے (6) بیقاعدہ نصف قطری صورت میں مرتب ہوتے ہیں۔ وہ تلفیف کے مرکز میں قیام رکھتے ہیں، اور گنجان ٹھسے ہوئے چھوٹے خلیوں کے ایک حلقہ سے گھرے ہوئے ہوتے ہیں (فیشیا ڈینٹیا کا طبقہ ذراتی، تصویر - 7 ,650)۔ اِن چھوٹے خلیوں سے باہر کی طرف ایک دبیز ضفیرہ نماتہ ہوتی ہے (stratum laciniosum)—

508

ہپوکمپی تلفیف کے اگلے حصہ میں جسکو لوبس پائرلفارمس (lobus pyriformis) یعنے ناشپاتی نما لختہ کہتے ہیں، آلفیکٹری ٹریکٹ یعنے قطعۂ شمی کی جانبی جڑ پہونچتی ہے۔ وہ اسوجہ سے مختص ہے کہ اُس کی ضفیرہ نماتہ میں عصبی خلیوں کے مختص آشیانے موجود ہوتے ہیں۔ ان آشیانوں میں دو قسم کے خلیے ہوتے ہیں، یعنے بڑے کثیر الاشکال خلیے اور چھوٹے ہرمی خلیے، جن میں سے ہر ایک اپنے آشیانے میں محبوس ہوتا ہے۔ قشر کے اس حصے کو کجال حقیقی شمی خطہ تصور کرتا ہے۔ بعض حیوانات میں سامنے کی سوراخدار فضا قشر کا ایک نمایاں اُبھار بنادیتی ہے (tuberculum olfactorium = درنۂ شمی) اور یہ بھی آشیانوں کے باعث ممتاز ہوتا ہے (کالیجا کے جزیرے islets of Calleja=) یہ ہپوکمپل قشر کے قشر میں بھی واقع ہوتے ہیں۔

آلفیکٹری ٹریکٹ (olfactory tract) یعنے قطعۂ شمی دماغ کی ایک بُرون بالیدگی ہے، جو ابتداءً کھوکھلی تھی اور بہت سے جانوروں میں کھوکھلی ہی رہ جاتی ہے لیکن انسان میں یہ کہفہ مسدود ہو جاتا ہے اور اُس کا مرکز عصبی سریش سے پُر ہو جاتا ہے جسمیں عصبی خلیے موجود نہیں ہوتے۔ مرکزی عصبی سریش سے باہر سفید یا لبی جرم ہوتا ہے، جو سفید طولی ریشوں پر مشتمل ہے۔ سب سے باہر عصبی سریش کی ایک پتلی اوپری تہ ہوتی ہے۔

آلفیکٹری بلب (olfactory bulb) یعنے بصلۂ شمی (تصویر — 652) قطعۂ شمی کی نسبت زیادہ پیچیدہ ساخت رکھتا ہے۔ اُس کے ظہری جانب طولی سفید بنڈلوں کا ایک حلقہ ہوتا ہے، جس میں عصبی سریش ملفوف ہوتا ہے (1,2,3) جیسا کہ قطعۂ شمی میں ہوتا ہے۔ لیکن اس حلقہ کے نیچے کئی تہیں شناخت کی جاتی ہیں جو ذیل میں درج ہیں۔

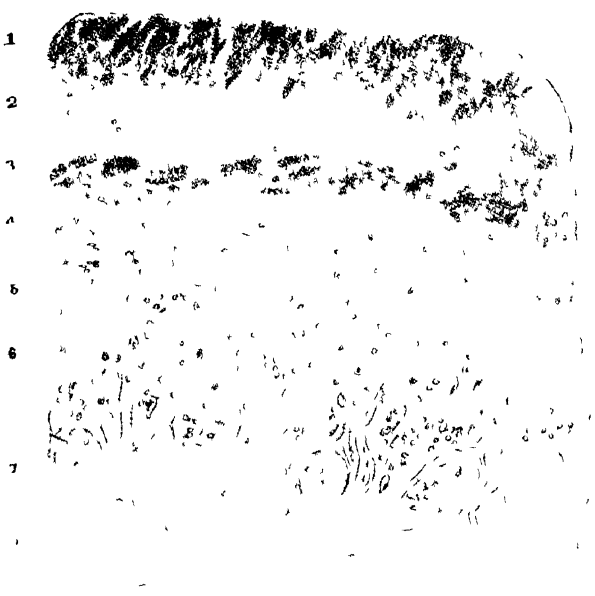


FIG. 652.—SECTION ACROSS A PART OF THE OLFACTORY TUFT. (Henle.)

1, 2, Bundles of very fine transversely cut nerve fibres, forming the flattened medullary ring enclosing the central neuroglia; 2, this ring is the anterior continuation of the olfactory tract; 3, white layer with numerous small cells (granules); 6, mitral cell layer; 7, layer of olfactory glomeruli; 8, layer of olfactory nerve fibres, bundles of which are seen at 9, passing through the cribriform plate of the ethmoid bone.

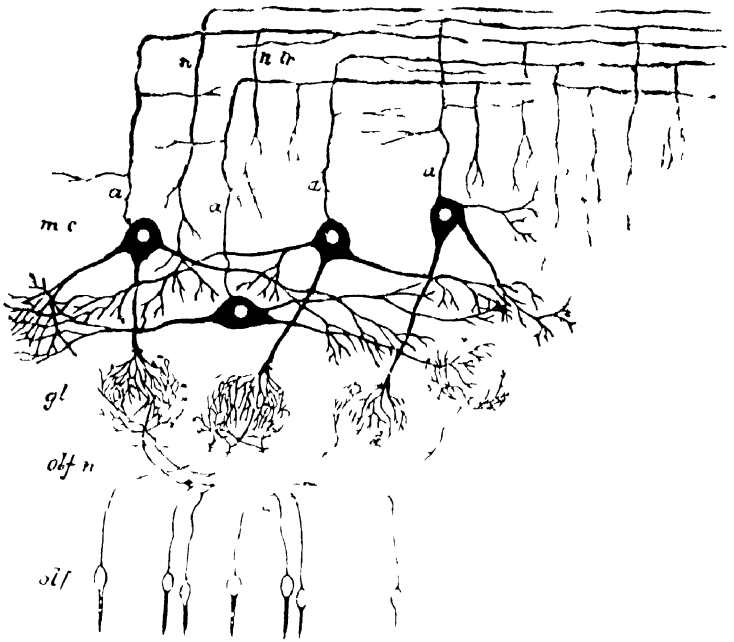


FIG. 653. DIAGRAM TO SHOW THE RELATIONS OF CELLS AND FIBRES IN THE OLFACTORY BULB

*olf c* olfactory cells in the olfactory mucous membrane sending their basal processes as (nonmyelinated) nerve fibres into the deepest layer of the olfactory bulb (*olf n*). *gl* olfactory glomeruli containing the terminal arborisations of the olfactory fibres and of processes from the mitral cells. *mc* mitral cells sending processes down to the olfactory glomeruli, others laterally to end in tree ramifications in the nerve cell layer, and their axis cylinder processes *x a* upwards to turn sharply backwards and become fibres of the olfactory tract (*n tr*). Numerous collaterals are seen coming off from these fibres. *n* a nerve fibre of the olfactory tract ending in a tree ramification in the olfactory bulb.

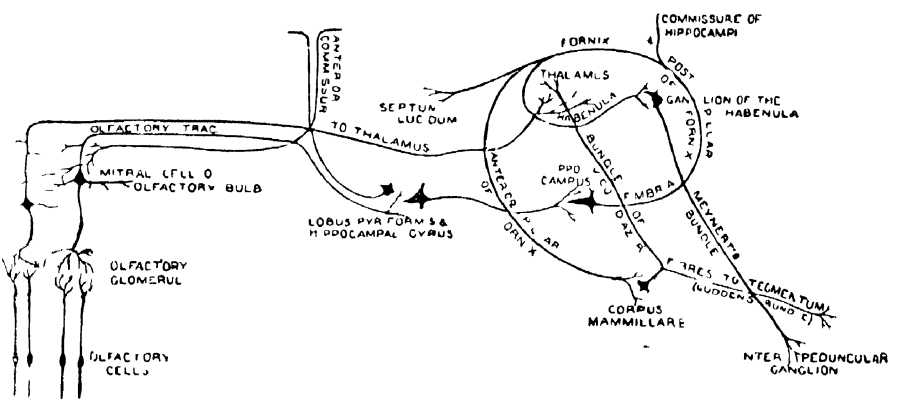


FIG. 654. DIAGRAM OF THE OLFACTORY PATH IN THE BRAIN

To simplify the diagram the various divarications of the olfactory path have been presented by branching of individual fibres, although in some cases the divergence is brought about by the turning aside of bundles of entire fibres.

۱۔ سفید یا لبی تہہ (تصویر 652, 4,5)، جو چھوٹے خلیوں "ذرّات" کی ایک ایک بڑی تعداد کی موجودگی کے باعث ممتاز ہے، جن کے درمیان لب پوش عصبی ریشوں کے جالی بنانے والے بنڈل دوڑتے ہیں۔

۲۔ بڑے عصبی خلیوں کی تہہ (6) جن کے ساتھ چھوٹے خلیے "ذرّات" مخلوط ہوتے ہیں، اور یہ سب خلیوں کی شجریوں سے ماخوذ شدہ ریشکوں کے ایک جال میں مغروس ہوتے ہیں۔ اس تہہ کے بیشتر بڑے خلیوں کی شکل کے لحاظ سے (تصویر 653,m c) اسے مائٹرل تہہ "(mitral " layer)" کہتے ہیں۔ یہ خلیے اپنے محوریے اوپر کی طرف پاس کی دوسری 504
تہہ میں بھیجتے ہیں۔ وہ بالآخر قطعہ شمی کے ریشے بن جاتے اور اس کے ساتھ قاعدہ دماغکو جاتے ہیں اور پیچھے دوڑنے میں متعدد ہم جانات بلب یعنے بصلہ کے اندر بھیجے جاتے ہیں

۳۔ آلفیکٹری گلامیرولی (olfactory glomeruli) یعنے شمی گوکیوں کی تہہ (تصویر 652,7- تصویر 653 gl,-) یہ ریشکوں کے گول اشیانہ نما گتھوان جالوں سے مشکل ہوتی ہے۔ ریشک ایک طرف تو اُن لب ناپوش شمی ریشوں کے اختتامی تشجرات سے جو ملحت تہ بناتے ہیں ماخوذ ہوتے ہیں اور دوسرے طرف اوپر کی تہ کے بڑے مائٹرل "(mitral " خلیوں کے شجریوں کے تشجرات سے۔ گلامیرولی یعنے گوکیوں کے بالکل باہر کی طرف اور اُن کے اندر پھیلتے ہوئے، چند چھوٹے عصبی خلیے (periglomerular cells) بھی ہوتے ہیں۔ یہ چھوٹے محوریے والے خلیے ہوتے ہیں، اور معلوم ہوتا ہے کہ یہ متصلہ گوکیوں کو باہم ملحق کرتے ہیں۔

آلفیکٹری نرو یعنے عصب شمی کے ریشوں کی تہہ (تصویر 652, 8- تصویر 653, olf n) — یہ سب لب ناپوش ہوتے ہیں اور نیزل فاسی (nasal fossae) یعنے انفی حفروں کی شمی مخاطی جھلی کے شمی ریشوں سے مسلسل ہو کر آتے ہیں۔ اس مخاطی جھلی میں وہ اُن دو قطبی شمی خلیوں سے آغاز پذیر ہوتے ہیں، جو اس جھلی کے لئے مختص ہیں (ملاحظہ ہو سبق 49 تصویر — 696)، اور پھر وہ شمی گوکیوں کے اندر تشجرات میں ختم ہو جاتے ہیں، اور وہیں وہ مائٹرل خلیوں کے تشجرات سے متماس ہوتے ہیں۔ شمی خلیوں اور ریشوں کے تعلقات مائٹرل 505
خلیوں کے ساتھ اور آخر الذکر کے محوراستوانوں کا قطعہ شمی میں اوپر اور پیچھے کی طرف تسلسل، یہ سب منسلکہ اشکال میں بتائے گئے ہیں (تصویر 653 654-)۔ علاوہ مرکز جو (centripital) عصبی ریشوں کے، کچھ تعداد مرکز گریز (centrifugal) ریشوں کی ہوتی ہے، جو بصلہ شمی میں

مائٹرل خلیوں کے درمیان انشعاب پذیر ہو کر ختم ہو جاتے ہیں (تصویر 653, n1)۔ جیسا کہ تصویر 654 میں بتایا گیا ہے، قطعۂ شمی کے ریشوں میں سے بہت سے ریشے دماغ کے ہپوکمپی خطہ کو چلے جاتے ہیں، اور اُس کی اگلی سوراخدار فضا کے خطہ میں آفیکٹری لوب یعنی لمبۂ شمی کے قاعدے کے رمادی مادّہ (سالی پرت) میں نیز انکس (uncus) اور ہپوکمپی تلفیف کے رمادی مادہ میں، منتشر ہو کر ختم ہو جاتے ہیں۔ انکے علاوہ قطعۂ شمی سے ریشے ربط مقدم کی طرف روانہ ہوتے ہیں، جو مقابل جانب کے قطعۂ شمی اور بصلۂ شمی کو جاتے ہیں۔ ان کے علاوہ ربط مقدم میں بہت سے ایسے ریشے مشمول ہیں، جو ایک جانب کے ہپوکمپی خطہ سے دماغ کے مقابل جانب کے متناظر خطہ کو جا رہے ہیں۔ لمبۂ شمی کے قاعدہ اور تلفیف ہپوکمپس کے ہری خلیوں سے ریشے ہپوکمپس کے رمادی مادّہ کو جاتے ہیں، اور ہپوکمپس کے ہری خلیوں سے دوسرے ریشے فرنیکس یعنے جھالر اور فارنکس کی راہ سے دوسری جانب کے ہپوکمپس کو، سب کیلوسل گائرس (subcallosal gyrus) اور سپیٹم لیوسیڈم (septum lucidum) کو ہیبی نولا کے عقدے کو، اور بالآخر فارنکس کے اگلے ستون (anterior pillar) کی راہ سے کارپورا ایمیلیریا یعنے اجسامِ حلیہ کو جاتے ہیں۔ 506

# کارپس اسٹرائیٹم (جسمِ مضلّع)

## (Corpus Striatum)

دماغی نیم کرے، علاوہ قشرِ دماغ کے رمادی مادّے کے، رمادی مادّے کے بعض دوسرے تودے بھی اپنے عمیق حصّوں میں پوشیدہ رکھتے ہیں (تصاویر 655, 656)۔ ان میں سے خاص کارپس اسٹرائیٹم [جو نیوکلیئس کاڈیٹس (nucleus caudatus, n.c.) اور نیوکلیئس لینٹی کیولیرس (nucleus lenticularis, n. l.) پر مشتمل ہے] اور تھیلیس (th) ہیں۔ ان کے درمیان سفید ریشوں کے وہ بنڈل دوڑتے ہیں، جو نیچے کی طرف کرس سیریرائی کو جاتے ہوئے ایک سفید ورقہ بنا دیتے ہیں جسکو انٹرنل کیپسول (internal capsule) کہتے ہیں۔ ان نواتوں کے لیول سے اوپر انٹرنل کیپسول پھیل کر دماغ کے بیّن نواتوں کے اندر داخل

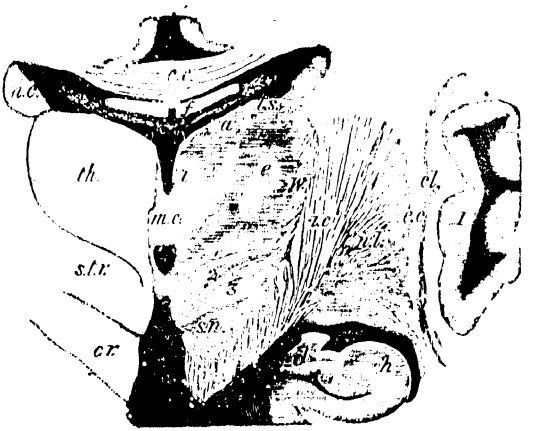


FIG. 655.—FRONTAL SECTION THROUGH THE CEREBRUM IN THE REGION OF THE MIDDLE COMMISSURE. Natural size.

*c.*, corpus callosum; *f*, fornix; *n.c.*, nucleus caudatus; *th*, thalamus; *s.t.r.*, subthalamic region; *cr.*, crusta passing into internal capsule; *s.n.*, substantia nigra; *a.c.*, various nuclei of thalamus; *a*, its latticed layer; 1 2 3, parts of subthalamus; *n.l.*, nucleus lenticularis; *e.c.*, external capsule; *cl.*, claustrum; *I*, insula; *m.c.*, middle commissure; above and below it is the third ventricle, communicating above on each side through the foramen of Monro with the lateral ventricle. Below the fornix are seen the choroid plexuses *t.s.*, stria terminalis.




FIG. 656.—HORIZONTAL SECTION THROUGH THE THALAMUS AND CORPUS STRIATUM Natural size.

*c.l.*, lateral ventricle, its anterior cornu; *c.c.*, corpus callosum; *s.l.*, septum lucidum; *a.f.*, anterior pillars of the fornix; *c3*, third ventricle; *th.*, thalamus; *st.*, stria medullaris; *n.c.*, nucleus caudatus, and *n.l.*, nucleus lenticularis of the corpus striatum; *i.c.*, internal capsule; *g*, its angle or genu; *n.c'.*, tail of the nucleus caudatus appearing in the descending cornu of the lateral ventricle; *cl.*, claustrum; *I*, insula.

ہوتا ہے تھیلمائی کے نیچے وہ ممتاز عقدے ہیں جنکو کارپورا البیوکینٹیا (corpora albucantia) یا کارپورا ممیلیریا (corpora mammilaria) کہتے ہیں۔ ان میں سے آپٹک تھیلمائی (optic thalami) اور کارپورا ممیلیریا پر پہلے غور ہو چکا ہے۔

کارپس اسٹرائیٹم کا نیوکلیئس کاڈیٹس (nucleus caudatus) ایک سرمئی مائل رمادی جرم سے بنتا ہے، جس میں کچھ تو لمبے اور کچھ چھوٹے محوری زائدے والے عصبی ریشے ہوتے ہیں لمبے زائدوں والے خلیوں میں سے بعض بہت بڑے ہوتے ہیں۔ اسمیں انٹرنل کیپسول کے اس حصے سے ریشے پہنچتے ہیں جو اسے نیوکلیئس ڈینٹی کیولیٹس سے علیحدہ کرتا ہے بطین جانبی کے قریب یہ عصبی سرشت کی ایک پتلی تہ سے ڈھکا ہوا ہوتا ہے اور اس کے اوپر اس کہنہ کے سرحلیہ (ependyma) سے۔

نیوکلیئس لینٹی کیولیرس (nucleus lenticularis) جو اندرونی وضع قیام میں بیرونی جزیرۂ ریل سے متناظر ہے، دو سفید ورقوں کے ذریعہ تین منطقوں میں منقسم ہوتا ہے۔ نیوکلیئس کاڈیٹس اور آپٹک تھیلمس سے وہ انٹرنل کیپسول (i.c) کے ذریعہ علیحدہ ہے جو ریشوں کے ان بنڈلوں پر مشتمل ہے جو نیم کرّے کے سفید مرکز اور کرس سریرائی کے درمیان سے گزرتے ہیں۔ وہ اپنے اندرونی جانب کیپسول یعنے کیسہ سے بہت سے ریشے حاصل کرتا ہے۔ یہ اسے نصف قطری دھاریوں کا منظر بخشدیتے ہیں۔ نیوکلیئس لینٹی کیولیرس کے 507
بہت سے عصبی خلیوں میں زرد لون موجود ہوتا ہے معلوم ہوتا ہے کہ انمیں سے بعض میں سے اینسا لینٹی کیولیرس (ansa lenticularis) (صفحہ 484) کے ریشے نکلتے ہیں لیکن ان ریشوں کا ٹھیک مَمَر اور منزل مقصود یا ٹھکانا نا معلوم ہے۔

انٹرنل کیپسول (internal capsule) (i. c.) نیچے کرسٹا (crusta) میں مسلسل ہو جاتا ہے۔ وہ بالخصوص ان ریشوں پر مشتمل ہے جو قشر دماغ سے ملحق ہیں، اور کارپس اسٹرائیٹم، تھیلمس مڈبرین (درمیانی دماغ) پانز، نخاع مستطیل، اور نخاع کو جاتے ہیں (یا ان سے آتے ہیں) انٹرنل کیپسول پر سے آڑی لی ہوئی عرضی تراش (تصویر — 656) ظاہر کرتی ہے کہ وہ جانبا لینٹیکیولو کرنیوکلیئس سے اور وسطا کاڈیٹ نیوکلیئس اور اسٹرایامیڈیولیرس اور تھیلمس سے محدود ہے۔ ایسی تراش کیپسول کے مستوی میں ایک نوری خم (genu) ظاہر کرتی ہے۔ ریشے قشر کے حرکی خطہ (ہری خطہ) سے نیچے کیپسول کے اس حصہ میں چلے جاتے

ہیں جو جینو (genu) لینٹی کیولر نیوکلیئس تک پھیلتا ہے۔ اس رقبہ میں خاصکر سامنے کے حصہ میں، وہ ریشے مجتمع ہیں جو سر اور آنکھوں کے لئے مخصوص ہیں اطراف زیرین سے مخلص ریشے اسکے پچھلے حصہ میں، اور چہرہ، بازو اور دھڑ کے ریشے اسی متذکرہ ترتیب میں آگے سے پیچھے کی طرف قیام رکھتے ہیں (Beevor and Horsley) لیکن متعین منطقوں میں سختی کے ساتھ محدود ہوئے بغیر۔

قشر سے تھیلمس کو جانے والے ریشے بالخصوص انٹرل کیپسول کی اگلی شاخ میں قیام رکھتے ہیں، لیکن تھیلمس سے قشر کو جانے والے درآمدہ ریشے پچھلی شاخ کے پچھلے حصہ میں واقع ہیں لیکن یہ آگے کو بڑھ کر قطعہ ہرمی کے نزولی ریشوں کے ساتھ خلط ملط ہو جاتے ہیں۔

# دماغ کی جھلیاں

508

دماغ کی جھلیاں (تصویر — 657) عام ساخت اور ترتیب میں نخاع کی جھلیوں سے مشابہ ہیں، جن کے ساتھ وہ آکسیپٹل فورامین (occipital foramen) میں سے ہو کر تسلسل رکھتی ہیں لیکن ڈیورامیٹر (dura mater) یعنے اُم جافیہ فقری قنال کی نسبت احاطہ عظمی کی اندرونی سطح کے ساتھ زیادہ قریبی طور پر چپکی ہوئی ہوتی ہے، اور آرکنائڈ (arachnoid) یعنے غشائے عنکبوتی بیشتر مقامات میں ڈیورامیٹر کے قریب، اور پایامیٹر (pia mater) یعنے اُم حنونہ سے ایک چوڑی زیر عنکبوتی فضا (subarachnoid space) کے ذریعہ جدا ہوتی ہے، اور اس فضا کو جالدار بافت کے باریک جال بنانے والے بند عرضاً عبور کرتے ہیں۔ لانجیٹیوڈنل سائنس (longitudinal sinus) یعنے طولی جوف کے قرب میں چھوٹے گول ارتفاعات (عنکبوتی خملات "arachnoidal villi=) اجسام پاکیونیہ (pacchionian bodies=) ڈیورامیٹر کے اندر ابھر آتے بلکہ خود کھوپری کے اندر بھی مفروش ہو جاتے ہیں۔ پایامیٹر دماغ کی سطح سے قریبی طور پر چپکا ہوا اور تمام تجاویف (sulci) میں غوطہ زن ہوتا ہے، لیکن چنٹیں بنائے بغیر (Tuke)— اس میں عروق دموی جرم دماغ میں داخل ہونے سے پہلے انشعاب پذیر ہوتے ہیں، اور جب وہ اس طرح دماغی جرم میں داخل ہوتے ہیں تو پایامیٹر کی اطالتیں (prolongations) ان کے ساتھ ساتھ

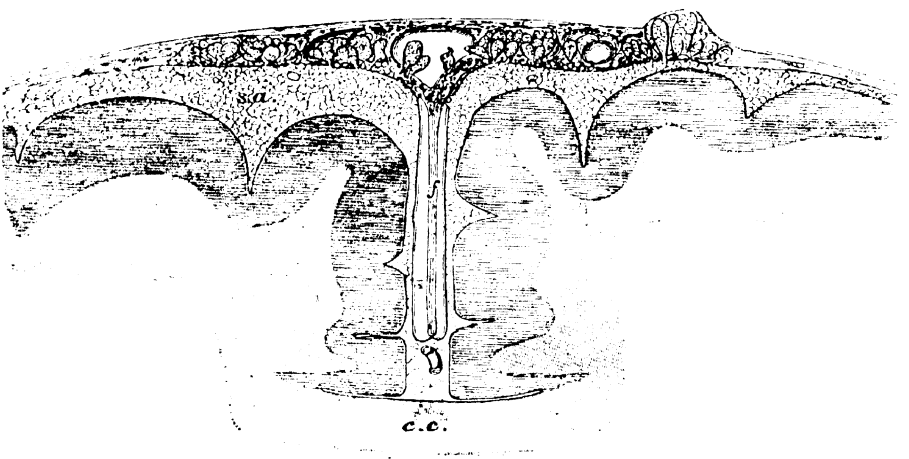


FIG. 657. SECTION THROUGH THE UPPER PART OF THE BRAIN, TO SHOW THE RELATIONS OF ITS MEMBRANES. (Axel Key and Gustaf Retzius.)

*c.c.*, corpus callosum; *f*, great longitudinal fissure between the hemispheres containing the projection of dura mater known as the falx cerebri; *s.a.*, subarachnoid space between pia mater which closely covers the surface of the brain and dura mater which lines the skull. The arachnoid is in this part close to the dura mater into which and into the great longitudinal venous sinus in the middle it sends villous projections (Pacchionian glands).

# چھیالیسواں، سینتالیسواں اور اڑتالیسواں سبق

# چشم

(THE EYE)

509 ۱- پپوٹے (جفن) کی تراشیں، اُس کی سطحوں سے انتصاباً اور اُس کے لمبے محور پر سے عرضاً لی ہوئی۔

دیکھو کہ لمبے تاچکے ارغدہ مائبومی (Meibomian glands) کثیف توصیلی باقت میں کنجنکٹا ئوا (conjunctiva) یعنے ملتحمہ کی سطح کے قریب قیام رکھتے ہیں، اور اُن کی قناتیں پپوٹہ کے حاشیہ پر وا ہو رہی ہیں اِنسے باہر کیطرف آربیکیولیرس پالپبرم (orbicularis palpebrum) کے چھوٹے ریشے عرضاً کٹے ہوئے ہیں۔ اس عضلہ کے ریشوں میں سے چند ریشے قنات کے ملتحمی جانب قیام رکھتے ہیں۔ غدۂ مائبومی سے قدرے فاصلہ پر ایک خاصہ بڑا شحمی غدہ (sebacious gland) نظر آئیگا۔ پھر اس سے باہر کیطرف پلکیں (eye-lashes) ہیں۔ پپوٹہ کی بیرونی سطح کو ڈھانکنے والی جلد میں چند چھوٹے بال نظر آسکتے ہیں۔ پپوٹہ کے چسپیدہ حصہ میں غیر اختیاری عضلی ریشوں کے بعض بنڈل ہیں، جو تراش میں طولاً قطع ہوئے ہیں، اور بالائی پپوٹہ میں ایلیویٹر مسل (elevator muscle) یعنے عضلۂ رافعہ کا لیفی مُنتہا (insertion) کثیف توصیلی باقت سے چسپاں نظر آئیگا۔

ادنیٰ طاقت کے نیچے ایک عام خاکہ کھینچو۔

۲ (انسان یا ستور کے) کرہ چشم کے پچھلے حصے میں سے گزرتی ہوئی تراشیں۔
ان تراشوں میں مختلف طبقات کی نسبتی دبازت، اور ہر طبقہ کو بنانے والی تہیں نظر آئیں گی جو تراشیں آپٹک نرو (optic nerve) کے مدخل میں ہو کر گزر رہی ہیں، انہیں یہ بھی معلوم ہوگا کہ یہ عصب کس طریقہ پر مختلف غلافوں کو چھید کر ریٹینا (retina) یعنے شبکیہ کی اندرونی سطح پر پہنچتا ہے۔ نقطۂ زرد (yellow spot) کے نواح میں جو تبدیلیاں پائی جاتی ہیں، ممکن ہے کہ وہ اوس خطہ میں سے گزرتی ہوئی تراشوں میں شناخت ہو سکیں۔ مگر ایسی تراشیں انسانی آنکھ میں سے لینی چاہئیں۔
۳۔ کرہ چشم کے سامنے کے نصف میں سے ہو کر لی ہوئی تراشیں ان تراشوں کو کارنیا (cornea) یعنے قرنیہ کے وسط میں ہو کر گزرنا چاہئے عدسہ (lens) کو اوسکی اصلی جگہ پر بدستور چھوڑ سکتے ہیں، لیکن چونکہ عدسی بافت میں الکحل کے باعث نہایت سختی پیدا ہو جاتی ہے[1] اسلئے ایسا کرنے سے تراشوں کی تیاری اور اونکے ترکب میں دقت پیش آتی ہے۔
ان تراشوں میں ادنیٰ طاقت کے نیچے ایک عمومی خاکہ کھینچو اور اوسمیں مختلف حصوں کے باہمی تعلقات ظاہر کر دو۔ قرنیہ کی تہوں، قرنیہ اور اسکلیرا ٹک (selerotic) یعنے صلبیہ کے مقام اتصال سیلری مسل (ciliary muscle) یعنے عضلۂ ہدبیہ، اور آئرس (iris) یعنے قزحیہ کی عضلی بافت، عدسہ کی تعلق کے طریقہ اور پارس سیلیارس ریٹینی (pars ciliaris retinae) ان سب کا باحتیاط مطالعہ کرو اور ہر ایک کے تفصیلی نقشے کھینچو۔
۴۔ قرنیہ کی پتلی عماسی تراشوں کا، جو کلوراڈ آف گولڈ کے ساتھ کوہنہیم (cohnheim) کے طریقہ سے رنگ لی گئی ہوں، گلیسرین میں ترکب کرو۔ اگر مینڈک سے لیا ہوا ہے، تو باریک چمٹوں سے قرنیہ کے پتلے ورقچے (lamellae) اتارے جا سکتے ہیں، اور اونکا ترکب سالم صورت میں کیا جاتا ہے۔ تو صیلی بافت کے

---

[1] اس قسم کی تجہیزات کے لئے سیلوئیڈن کے طریقہ (celloidin method) سے مغروش کرنے (embedding) کا طریقہ بہترین ہے۔

خلیوں (جسیمات قرنیہ) میں سے تین چار کا خاکہ کھینچو۔ عصبی ریشوں کی ترتیب و توزیع اور سرحلہ کے خلیوں کے درمیان اونکا اختتام یہ جیسے کہ کلورائڈ آف گولڈ سے تیار کی ہوئی تجہیزات میں ظاہر ہوتے ہیں پہلے ہی مطالعہ کئے جاچکے ہیں (سبق انیسواں)۔

۵۔ قرنیہ کی نائٹریٹ آف سلور سے رنگی ہوئی تراشوں کا گلیسرین یا ڈامر میں ترکب کرو۔ شاخدار خلوی فضاؤں کو دیکھو جو گذشتہ تجہیز کے توصیلی بافت کے خلیوں کے ساتھ متناظر ہیں۔

اس تجہیز کو تیار کرنیکا بہترین طریقہ یہ ہے کہ ایک تازہ ہلاک کئے ہوئے جانور کے قرنیہ کے سرحلہ کو پہلے ایک نشتر سے کھرچ کر نکال لیا جائے اور پھر قرنیہ کے سطح کو کاسٹک کی قلم (lunar caustic) سے مل دیا جائے۔ دس منٹ کے بعد (اس عرصہ میں نائٹریٹ آف سلور قرنیہ کی دبازت میں داخل ہوچکی ہوگی) آنکھ کو آب کشیدہ سے دھوکر روشنی دکھلانی چاہیے۔ جب بھورا رنگ ہوجائے تو تماسی تراشیں تیار کرلیجائیں لیکن اس مقصد کے لئے پہلے تلوین کردہ قرنیہ کو الکحل میں سخت کرلیا جائے یا گوند میں بھگو کر یخ بستہ کرلیا جائے۔

۶۔ ایک سیال طرز میں معئون کردہ آنکھ کے اگلے حصہ سے اسکلیرانک (sclerotic) یعنے صلبیہ کو علیحدہ کردو اور کوراٹڈ (choroid) یعنے شبیہ کی سطح سے پتلی پتلی دھجیاں اتار لو جنکے ساتھ عضلہ ہدبیہ (ciliary muscle) کے حصہ بھی شامل ہوں۔ ان دھجیوں کو ہیماٹاکسیلین سے رنگ کر گلیسرین میں ترکب کردو۔ شاخدار روغنی خلیوں (pigment-cells) پچکدار بافت کے جال عضلۂ ہدبیہ کے ریشوں کے طریقہ جسپیدگی وغیرہ کا نقشہ کھینچو۔

۷۔ شبیہ (choroid) اور قزحیہ (iris) کی مشرب تجہیزات 510
ایک آنکھ سے (جو ایک ابرص یا انبق (albino) خرگوش یا چوہے کی ہو تو بہتر ہے) جسکے عروق دموی رنگین اشراب سے پُر کردیگئی ہوں طبقہ شبیہ (choroid) اور قزحیہ (iris) کے ٹکڑے لیکر اونکا ترکب کرو۔ ایسے خاکے کھینچو جن سے عروق شعریہ اور وریدوں کی ترتیب ظاہر ہو۔

۸۔ انسانی شبکیہ (retina) کی کریدی ہوئی تجہیزات بشبکیہ کا

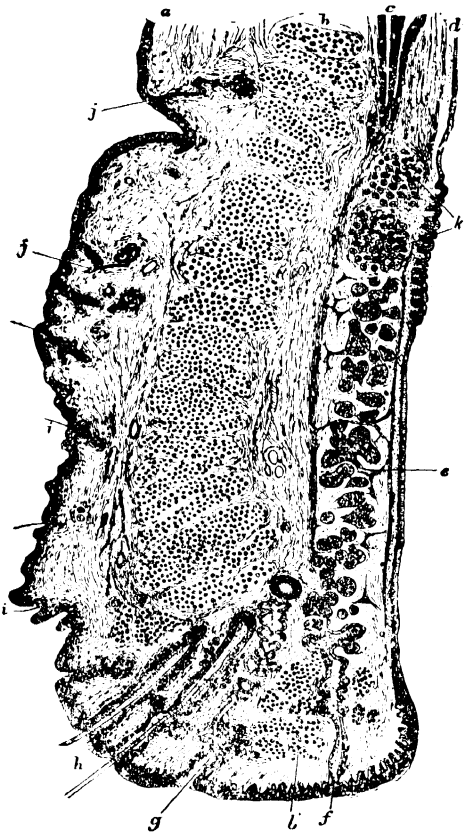


FIG. 658. VERTICAL SECTION THROUGH THE UPPER EYELID. (Waldeyer.)

*a*, skin ; *b*, orbicularis ; *b'*, ciliary bundle ; *c*, involuntary muscle of eyelid ; *d*, conjunctiva ; *e*, tarsus with Meibomian gland ; *f*, duct of the gland ; *g*, sebaceous gland near eyelashes ; *h*, eyelashes ; *i*,

ایک دقیق ٹکڑا جو ایک فیصدی محلول آزمک ایسڈ میں چند گھنٹے رکھے جانے کے بعد بالآخر مرفق گلیسرین میں رکھ لیا گیا ہو اور سے گلیسرین کے ایک قطرہ میں سوئیوں سے پارہ پارہ کرو۔ شیشہ محافظ کو تھپ تھپا کر عناصر شبکیہ (retina) کی تفریق کامل طور پر کرو۔ اعلیٰ طاقت کے عدسے کے احتیاط بعض علیحدہ کئے ہوئے عناصر کا نقشہ کھینچو، مثلاً راڈز اینڈ کونس (rods and cones) کا مع اونکے ساتھ کے مرتبط ریشوں اور نواتوں، اندرونی ذرات، عصبی خلیوں کے ریشوں، مسدسی لونی خلیوں وغیرہ کے ممکن ہے کہ بعض دھجیوں میں شبکی تہوں کے عناصر کی ترتیب اصلی تراشوں سے بھی بہتر نظر آئے۔[1]

کونس (cones) میں سے بعض کا طول و نظر مخروطی (مخروطے) ریشوں کا طول، اور بیرونی اور اندرونی نواتوں میں سے بعض کا قطر ماپو۔

۹۔ میڈک کے شبکیہ کی کریدی ہوئی تجہیزات نمبر (۸) کے طریقہ پر تیار کی جائیں۔ نہایت بڑے راڈز (rods) کو، اونکے بیرونی قطعات (segments) کو جو قرصوں میں ٹوٹ رہے ہیں، اور بسنتہ چھوٹے کونس کو دیکھو۔ نیز دیکھو کہ لون (pigment) راڈز کے درمیان پھیل رہا ہے۔ جسکا فاصلہ لحاظ اسکے کہ آنکھ آرک ایٹ کے ساتھ تعامل (treatment) سے پہلے تاریکی میں رکھی گئی ہے یا روشنی میں، مختلف ہوتا ہے۔

میڈک کا ایک تازہ شبکیہ رطوبت زجاجیہ (vitreous humour) میں بھی کرید لیا جائے۔

۱۰۔ بیل یا کتے کے شبکیہ کی تراشیں، حوطریقہ گالجی (Golgi) سے تیار کرلیگئی ہوں۔ تازہ شبکیہ کا ایک پیچ کھایا ہوا ٹکڑا آسمیم بائکرومیٹ کے آمیزہ (osmium bichromate mixture) میں رکھدیا جاتا ہے اور بالآخر اوسپرنائٹریٹ آف سلور کے محلول[2] میں عامل کرلیا جاتا ہے۔

---

[1] شبکیہ کے اندر کے خلوی زائدوں اور خلوی ریشوں کی توزیع کے لئے گالجی کا طریقہ سلور کرومیٹ (Colgi's silver chromate method) کام میں لایا جاتا ہے۔

[2] لاحظہ ہو ضمیمہ۔ کجال کا روکردہ یا مرجوع نقرہ کا طریقہ (Cajal's reduced silver method) بھی

۱۱۔ عدسۂ چشم (lens) کی کریدی ہوئی تجہیز۔ ایک ایسے عدسۂ بلورین (crystalline lens) کے ریشے پانی میں جدا کرو جس کی تعطین (maceration) چند روز تک بائکرومیٹ آف پوٹاسیئم میں کرلی ہو۔ چند ریشوں کا خاکہ مجموعی طور پر اور جدا جدا کھینچو۔

**اجفان یا پپوٹے (Eye lids)** (تصویر—658)۔ پپوٹے باہر کی طرف سے جلد سے ڈھکے ہوئے ہوتے ہیں، اور اندر کی طرف یا پیچھے سے ایک مخاطی جھلی، ملتحمہ (conjunctiva) سے، جو کرۂ چشم کے اوپر سے منعکس ہو کر آتی ہے۔ انکا بیشتر حصہ توصیلی بافت سے بنتا ہے، جو ملتحمہ کے نیچے کثیف اور لیفی ہوتی ہے اور ٹارسس (tarsus) بنا دیتی ہے۔

511

ٹارسس کے اندر لمبے شحمی غدد (غدد مائبومیہ = Miebomian glands)، کی ایک قطار مفروش ہوتی ہے جنکی قناتیں پپوٹے کے کنارے پر وا ہوتی ہیں۔ پپوٹہ کی باقی دبازت کسیقدر ڈھیلی توصیلی بافت سے بنتی ہے۔ جسمیں آربیکیولیرس (orbicularis) عضلہ کے بنڈل مشمول ہوتے ہیں b — بالائی پپوٹہ میں لیویٹر پالپبری (levator palpebrae) ایک لیفی پھیلاؤ کے ذریعہ سے ٹارسس کے اندر منتہی ہوتا ہے۔ پپوٹہ کی چسپیدگی کے مقام کے قریب غیر ارادی عضلہ کے بھی چند بنڈل موجود ہوتے ہیں جلد معمولی ساخت کی ہوتی ہے۔ اسمیں چھوٹے غدد (sweat glands) اور چھوٹے بالوں کی جرابیں (hair-follicles) مشمول ہوتی ہیں انکے علاوہ پپوٹہ کے کنارے پر وہ بڑی شعری جرابیں ہوتی ہیں جنسے پلکیں (eye-lashes) پیدا ہوتی ہیں۔ کنجنکٹائوا پالپبری (conjunctiva palpebrae) یعنے جُفنی ملتحمہ کا سرحلمہ استوائی ہوتا ہے، جو پپوٹہ کے کنارے پر جلد کے طبقاتی سرحلمہ میں منتقل اور شامل ہو جاتا ہے۔ نیز اوس حصہ میں بھی طبقاتی ہو جاتا ہے جو کرۂ چشم کے اوپر منعکس ہوتا ہے۔ ملتحمہ کے اعصاب بیشتر منتہائی بصلات میں مختتم ہوتے ہیں، جو انسان میں کروی ہوتے ہیں اور خاصکر کثیر السطوح خلیوں کے ایک چھوٹے سے تودہ سے بنے ہوئے ہیں لیکن بچھڑے اور بیشتر جانوروں میں وہ اہلیلجی ہوتے ہیں (ملاحظہ ہو انیسواں سبق)

بقیہ حاشیہ صفحہ گذشتہ کام میں لایا جائے۔

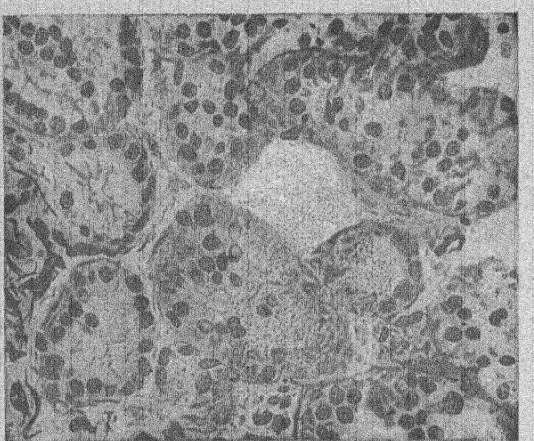

FIG. 659.—ALVEOLI OF LACRIMAL GLAND OF MAN.

Photographed from a preparation by Prof. Martin Heidenhain. Magnified 200 diameters.

Some of the cells show secretion granules. In one or two situations the intercellular canaliculi which open into the lumen of the alveolus can be made out.

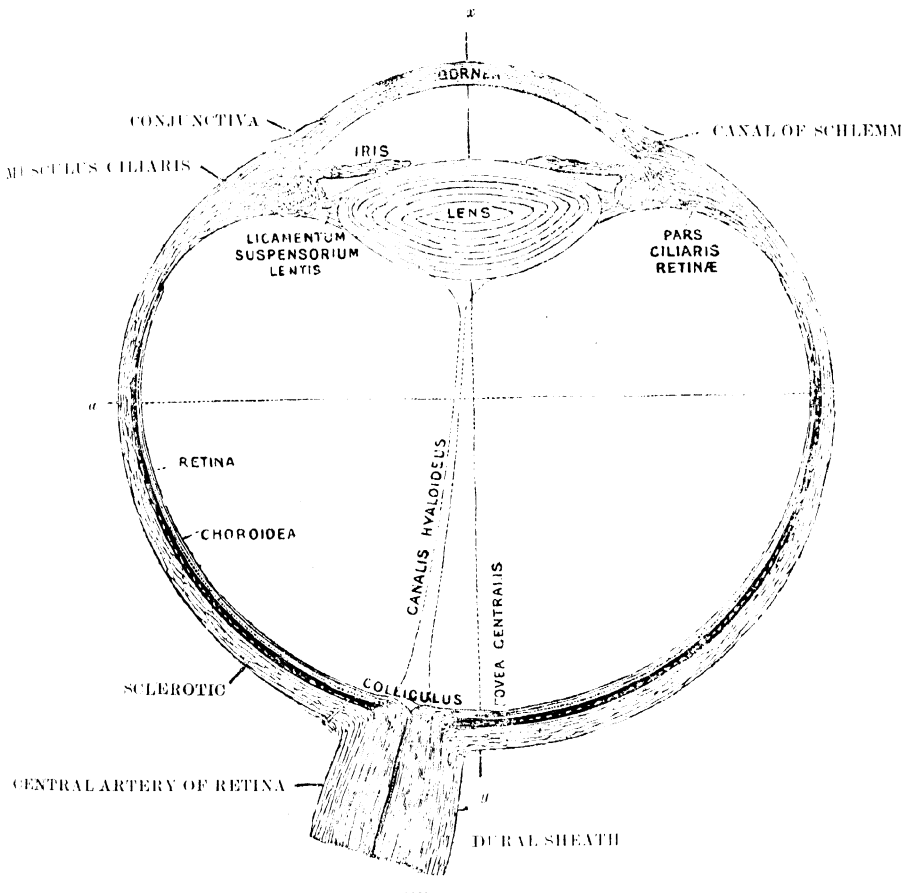


FIG. 660. DIAGRAM OF A SECTION THROUGH THE (RIGHT) HUMAN EYE PASSING HORIZONTALLY NEARLY THROUGH THE MIDDLE. Magnified about 4 diameters.

*a*, *b*, equator. *x*, *y*, optic axis.

لیکریمل گلینڈز (lacrimal glands) یعنے غدود معیہ کا تذکرہ پپوٹے کے تعلق میں کر دینا مناسب ہوگا۔ وہ مرکب عنقودی (racemose) غدد ہیں جن سے ایک آبی افراز پیدا ہوتا ہے۔ اونکے جو فیرتوں میں اسطوانی یا کثیر السطح خلیوں کا استر ہوتا ہے (تصویر —659) جو معمولی حالت میں ذرات سے پر ہوتے ہیں لیکن افراز زیادہ ہونے پر یہ ذرات غائب ہوجاتے ہیں اور خلیے کم لمبے اور چھوٹے ہوجاتے ہیں۔ قناتیں جو متعدد ہوتی ہیں، ملتحمہ کی بالائی چنٹ یا دہراؤ میں اکس کی بیرونی حد کے پاس وا ہوتی ہیں۔

# صلبیہ اور قرنیہ

## (The Sclerotic and Cornea)

کرۂ چشم (تصویر —660) کو تین طبقات ملفوف کرتے ہیں، یعنے قرنیہ صلبیہ (cornea-sclera) مشیمہ قزحیہ (choroid-iris) اور شبکیہ (retina)۔ اوکس میں زجاجی (Vitreous) اور آبی (aqueous) رطوبات (humours) بھری ہوئی ہوتی ہیں اور ان دونوں کے درمیان عدسۂ بلورین (crystalline lens) قیام رکھتا ہے۔

صلبیہ (sclerotic coat ; sclera) کثیف لیفی بافت سے بنا ہوا ہوتا ہے جسکے بنڈل قریبی طور پر باہم گتھوان ہوتے ہیں۔ یہ کرۂ چشم کی پشت پر دبیز ترین ہوتا ہے اور اگلی طرف سے یہہ ایک لفافی درملہ سے ڈھکا ہوا ہوتا ہے، اور اندر سے توصیلی بافت کی ایک تہ اسکا استر بناتی ہے جسمیں خلیات ملونہ مشمول ہوتے ہیں، جو اسکو ایک بھورا 512
رنگ بخشدیتے ہیں (لیمنا فسکا = lamina fusca) آپٹک نرو کے مدخل کے مقام پر صلبیہ اوس عصب کی پوشش کے اندر لمبا ہوکر بڑھ جاتا ہے۔ اور عصب کے بنڈل اس طبقہ کو چھید کر اس حصہ کو ایک چھلنی نما منظر بخشتے ہیں (ورقۂ غربالی = lamina cribrosa)

قرنیہ (cornea) (تصاویر —661, 662) ذیل کے تہوں پر مشتمل ہے (جو سامنے سے پیچھے کیطرف بیان کیجاتی ہیں):—

۱۔ ایک طبقاتی سرملہ، جو ملتحمہ کے سرملہ کے ساتھ مسلسل ہے۔

۲۔ متجانس توصیلی بافت کا ایک پتلا ورقہ (غشائے بومن = membrane of Bowman) جو سرحلہ کے عمیق ترین خلیے قیام رکھتے ہیں۔

۳۔ لیفی توصیلی بافت کی ایک دبیز تہ، جو قرنیہ کا جرم خاص بناتی ہے۔ جا یہ صلبیہ کی بافت کے ساتھ مسلسل ہے۔ یہ تہ سفید ریشوں کے بنڈلوں سے بنتی ہے جو باقاعدہ 518
ورقوں میں مرتب ہوتے ہیں، اور ریشوں کی ایک سمت دوسری سمت پر سے متبادل ورقوں میں زاویہ قائمہ پر عبور کرتی ہے۔ ورقوں کے درمیان چپٹے توصیلی بافت کے جسیمات قیام رکھتے ہیں (تصویر — 668)۔ یہ شاخدار ہوتے ہیں اور اپنے زائدوں کے ذریعہ باہم جڑ کر ایک مسلسل جال بنا دیتے ہیں، اور ظاہر ہے کہ اس سے خلوی فضاؤں کا ایک متاظر جال بھی بنجاتا ہے (تصویر — 664)۔ انتصابی تراشوں میں خلیے پتلے اور تکلے نما نظر 514
آتے ہیں (تصویر — 661)۔ سطحی ورقوں میں حاشیہ کے قریب ریشوں کے چند بنڈل ہوتے ہیں، جو سطح کی طرف ترچھے دوڑتے ہیں (تصویر — 661, a)۔

۴۔ ایک متجانس لچکدار تہ ڈیسی میٹ کی جھلی (membrane of Descemet) — یہ قرنیہ کی پشت کو کامل طور پر ڈھانک دیتی ہے، لیکن اوس زاویہ کے قریب جو قرنیہ قزحیہ کے ساتھ بناتا ہے، یہ جدا جدا ریشوں میں متفرق ہو جاتی ہے (ligamentum pectinatum) اور یہ ریشے جزواً قزحیہ کے اندر قزحیہ کے ستونوں (pillars of the iris) کی صورت میں مسلسل ہو جاتے ہیں۔

۵۔ ایک تہ حرشی سرحلہ کی ڈیسیمیٹ کی جھلی کا درحلہ = endothelium of Descemet's membrane) جو لچکدار تہ کی پچھلی سطح کو ڈھانکتی اور آنکھ کے کوشک مقدم (anterior chamber) میں امتر کرتی ہے (تصویر — 681, 5)۔ اطراف 515
میں یہ لگامنٹم پیکٹینیم کے اوپر سے ایک حائل درحلہ کے ساتھ مسلسل ہے جو قزحیہ کی سامنے کی سطح کو ڈھانکتا ہے۔ ڈیسی میٹ کی جھلی کے درحلہ کے خلیے ایک دوسرے سے بذریعہ خلوی فضاؤں کے متفرق ہیں، اور مناسب تعامل کی وساطت سے ریشوں کے بنڈل جو خلیوں میں ہو کر گزرتے ہیں ان فضاؤں پر سے عبور کرتے ہوئے دیکھے جا سکتے ہیں (تصویر — 665)۔

قرنیہ کے اعصاب محیط کی طرف سے اندر آتے ہیں، اور جب وہ قرنی جرم میں

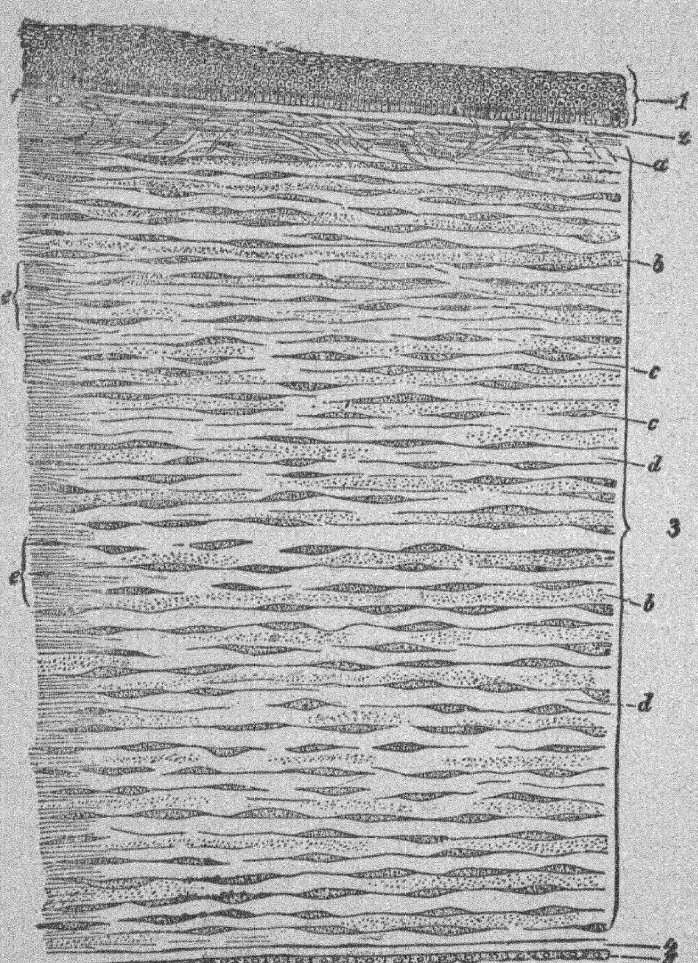


FIG. 661.—VERTICAL SECTION OF HUMAN CORNEA FROM NEAR THE MARGIN. (Waldeyer.) Magnified.

1, epithelium ; 2, anterior homogeneous lamina ; 3, substantia propria corneæ ; 4, posterior homogeneous (elastic) lamina ; 5, endothelium of the anterior chamber ; *a*, oblique fibres in the anterior layer of the substantia propria ; *b*, lamellæ with their fibres cut across, producing a dotted appearance ; *c*, corneal corpuscles appearing fusiform in section ; *d*, lamellæ with their fibres cut longitudinally ; *e*, transition to the sclerotic, with more distinct fibrillation, and surmounted by a thicker epithelium ; *f*, small blood-vessels cut across near the margin of the cornea.

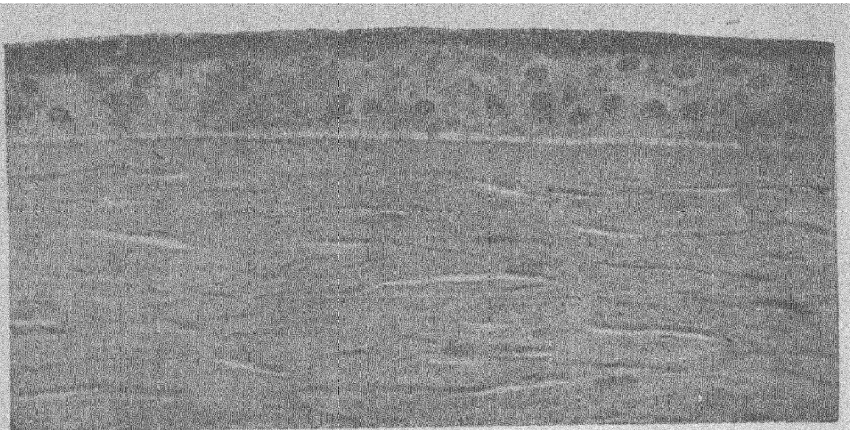

FIG. 662.—SECTION OF HUMAN CORNEA, SHOWING THE STRATIFIED EPITHELIUM, THE MEMBRANE OF BOWMAN, AND THE SUPERFICIAL LAYERS OF THE PROPRIA. Photograph. Highly magnified.

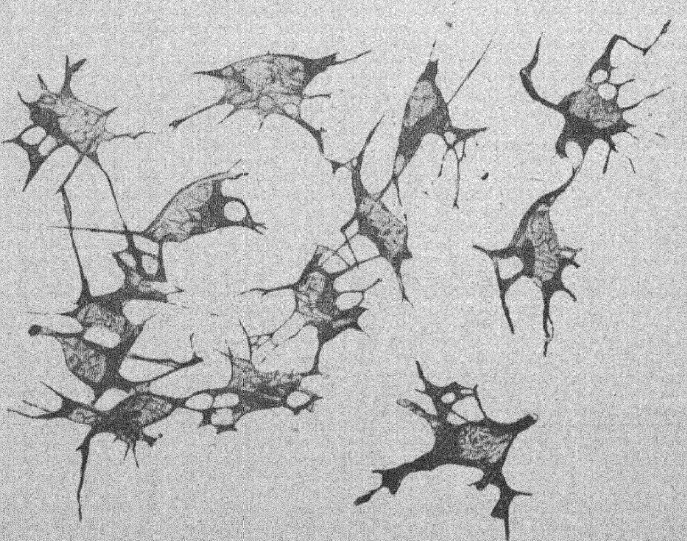

FIG. 663.—CELLS OF RABBIT'S CORNEA STAINED WITH GOLD CHLORIDE. Magnified 300 dimaeters.

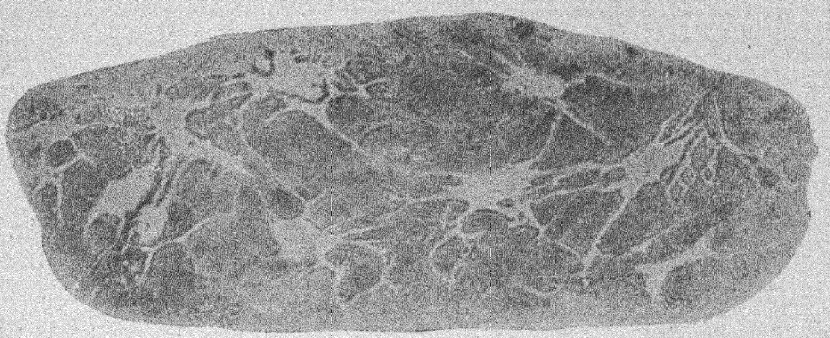

FIG. 664.—CELL-SPACES OF RABBIT'S CORNEA PREPARED WITH SILVER NITRATE. Magnified 300 diameters. Photographed from a preparation by H. Pringle.

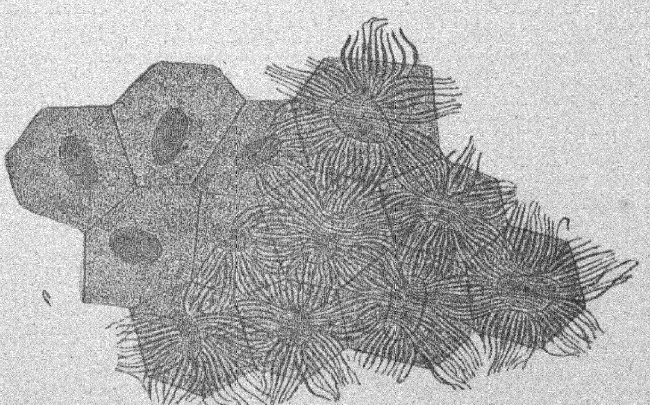

FIG. 665.—EPITHELIUM-CELLS OF DESCEMET'S MEMBRANE. (Smirnow.)

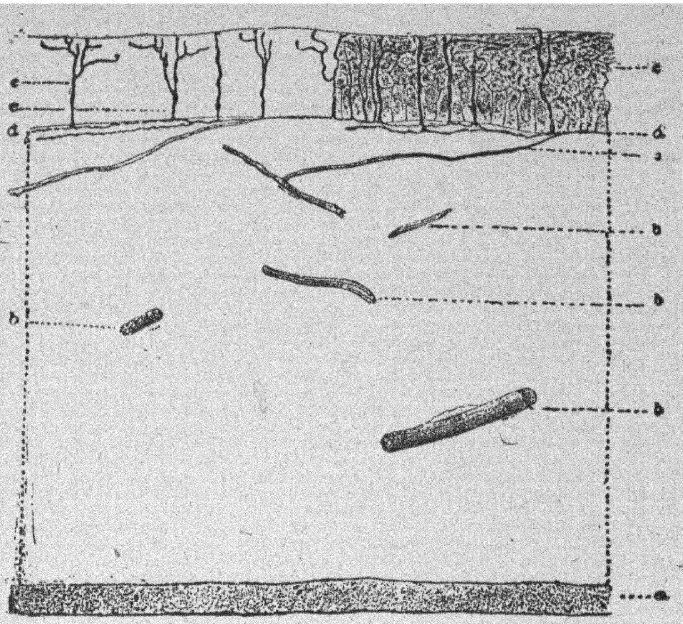

FIG. 666.—VERTICAL SECTION THROUGH THE CORNEA. (Cohnheim.)

The corneal corpuscles and the cells of Descemet's membrane are not represented ; the anterior epithelium is represented only in part. *a*, Decemet's membrane ; *b*, part of nerve plexus in substantia propria ; *c*, branches going to the epithelium ; *d*, fibres of the subepithelial layer ; *e*, vertical fibrils with horizontal outrunners.

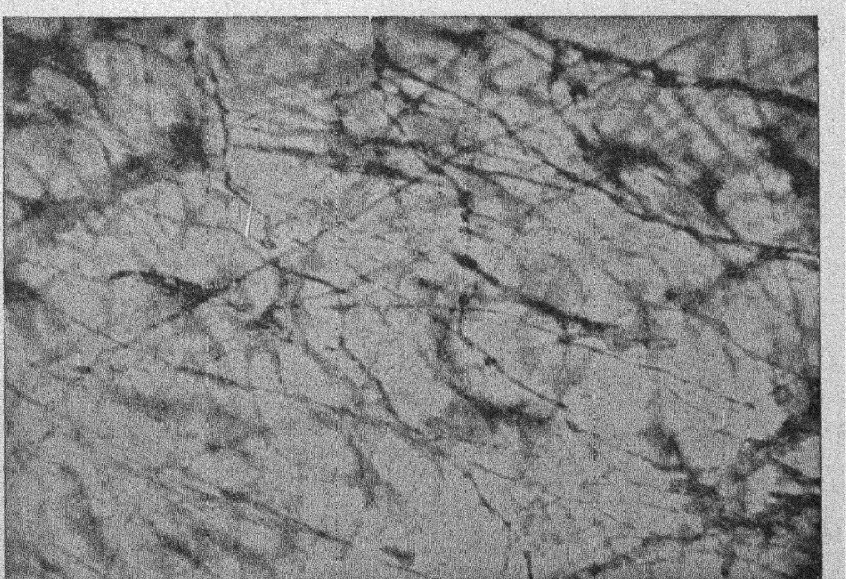

FIG.667.—CELLS AND NERVE-FIBRILS OF POSTERIOR SURFACE OF FROG'S CORNEA. Gold preparation. Photograph.

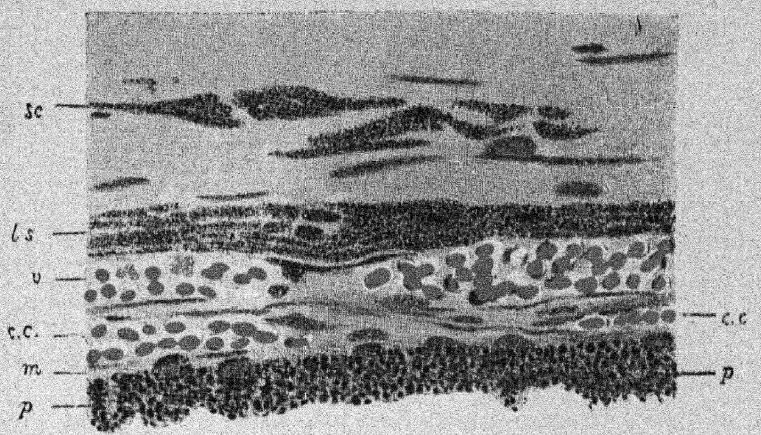


FIG. 668.—SECTION OF CHOROID (MAN) WITH PART OF SCLERA ATTACHED TO THE INNER SURFACE OF THE CHOROID IS A PORTION OF THE RETINAL PIGMENT. Magnified 200 diameters.

*sc.* sclera; *l.s.*, lamina suprachoroidea; *v*, larger blood-vessels of choroid; *c.c.*, chorio-capillaris; *m*, basement-membrane (membrane of Bruch); *p*, portions of retinal pigment-cells.

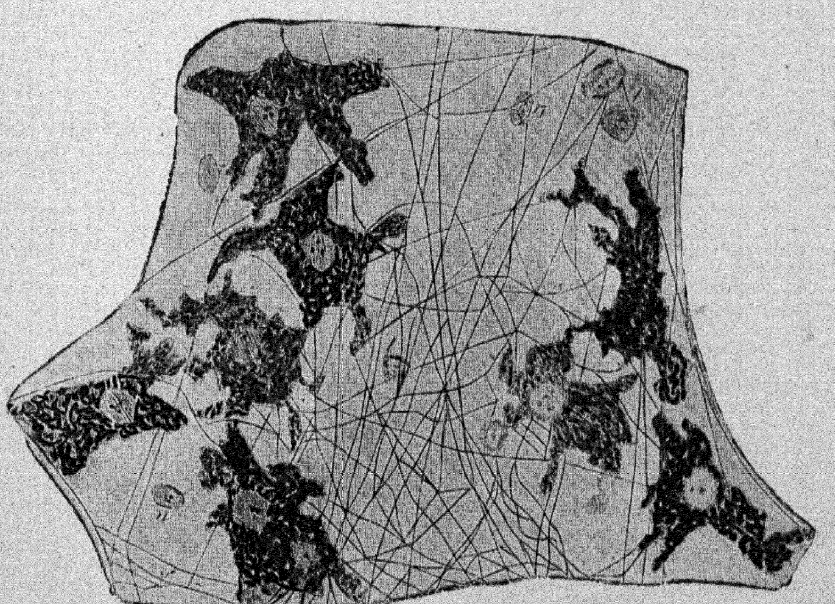

FIG. 669.—A SMALL PORTION OF THE LAMINA SUPRACHOROIDEA FROM THE HUMAN EYE. Highly magnified.

The branching pigment-cells and elastic fibres are well shown; *n*, nuclei of endothelial-cells (the outlines of the cells are not indicated); *l*, lymph-cells.

...اخل ہوتے ہیں تو اپنے مائیلینی غلاف سے مبرّا ہو جاتے ہیں۔ وہ جرم خاص میں ایک ابتدائی
...ضفیرہ بناتے ہیں، اور ایک ثانوی یا تحت السرطمی ضفیرہ اوس سرحلمہ کے جو سامنے کی سطح کو ڈھانکتا
...ہے بالکل ہی نیچے، اور اون باریک ریشکوں سے، جو تحت السرطمی ضفیرہ سے نپل نما گچھوں میں
517 ...نکلکر سرطمی خلیوں کے درمیان غائب ہو جاتے ہیں، ایک منتہی ضفیرہ بناتے ہیں (تصویر — 666) -
...بعض جانوروں (مثلاً مینڈک) میں پچھلی سطح کے قریب ڈیسی میٹ کے جھلی کے درحلمہ کے نیچے بھی
...باریک ریشکوں کا ایک ضفیرہ ہوتا ہے (تصویر — 667) — قرنیہ میں عروق دمویہ و لمفائیہ
...نہیں ہوتے، اگرچہ وہ اوسکے حاشیہ کے بالکل قریب تک آجاتے ہیں۔

518

# مشیمیہ اور قزحیہ

## (The Choroid and Iris)

آنکھ کا مشیمیہ یا عروقی پردہ، بہت سے جانوروں میں سیاہ رنگ کا
...ہوتا ہے، لیکن انسانی آنکھ میں وہ بھورا ہوتا ہے۔ وہ توصیلی بافت سے بنتا ہے، جسکے خلیے بڑے
...اور رنگ سے بھرے ہوئے ہوتے ہیں (تصاویر — 668, 669)- اسکی اندرونی تہہ میں
...عروق دمویہ کا ایک گنجان جال ہوتا ہے، اور سامنے کے حصہ میں عضلۂ ہدبیہ (ciliary
muscle) کے غیر اختیاری عضلی ریشے ہوتے ہیں، جو اپنے مبداء یعنے قرنیہ اور صلبیہ کے
...تمام اتصال سے نکلکر پیچھے کی طرف جاکر مشیمیہ کے اندر منتہی ہوتے ہیں۔ مشیمیہ (باہر سے اندر
...آتے ہوئے) ذیل کی تہوں میں متفرق ہے :-

۱- **فوق مشیمی ورقہ** (lamina supra-choroidea) (تصویر 668, l.s)
...ایک ڈھیلی جھلی ہے، جو نازک توصیلی بافت سے بنتی ہے اور جسمیں باریک لچکدار ریشوں
...ایک جال اور بہت سے شاخدار خلیات ملوّنہ اور لمفائی جسیمات ہوتے ہیں (تصویر - 699)-
...پوری جانب سے یہ ایک لمفائی درحلمہ سے ڈھکی ہوئی ہوتی اور صلبیہ کے بھورے ورقہ سے
...ایک درز نما لمفائی فضاء کے ذریعہ، جسپر سے جابجا عروق و اعصاب اور توصیلی بافت کے بند
...ورکرتے ہیں، جدا ہوتی ہے۔

۲۔ مشیمیہ کی عروقی تہ (تصویر 668, v and c.c.) ساخت میں فوق مشیمی ورقہ سے مشابہ ہے لیکن اوسمیں اس پردہ کے عروق و مویہ مشمول ہوتے ہیں۔ اسکے بیرونی حصہ میں بڑے عروق (شریانیں اور وریدیں) ہوتے ہیں اور وریدیں ایک عجیب بھنور کی طرح کی ترتیب رکھتی ہیں۔ اسکے اندرونی حصہ (chorio-capillaris) میں عروق شعریہ ہوتے ہیں جو ایک نہایت گنجان جال بناتے ہیں جسمیں لمبی رخنکیں ہوتی ہیں اور عروق شعریہ چھوٹی شریانوں اور وریدوں کے سروں سے نہایت ممتاز طریقہ پر تشعّع کرتے ہیں (تصویر 670-)۔ ہدبی زائدوں (ciliary processes) میں عروق بیشتر طولی سمت میں ہوتے ہیں لیکن متعدد پیچاں اور عرضی ترتیب والے عروق شعریہ ان طولی عروق کو باہر جوڑتے ہیں (تصویر 677, d—)

۳۔ مشیمیہ کی اندرونی سطح پر استر کرتی ہوئی ایک پتلی شفاف جھلی ہے جس کو بروک کی جھلی (membrane of Bruch) کہتے ہیں (تصویر 668, m—)۔

صلبیہ، فوق مشیمی ورقہ، اور مشیمیہ کی عروقی تہہ یہ سب شبکیہ سے 519
(جو ابتدائی دماغ کی ایک کھوکھلی برون بالیدگی کی صورت میں نمودپذیر ہوتا ہے)
دبی رشتہ رکھتے ہیں جو اوام غلیظ، عنکبوتیہ، اور ام حنونہ عام طور پر دماغ سے رکھتے ہیں۔

ہدبی زائدے (ciliary processes) سامنے کی طرف سے پردۂ مشیمیہ موٹا ہوجاتا ہے، کچھ تو شعاعی ترتیب رکھنے والی چنوٹوں یا حیود (ہدبی زائدے جنکے مابین میزابیں ہوتی ہیں) کے پیدا ہوجانے سے، اور کچھ ایک عضلی حلقہ (عضلہ ہدبیہ) کے نمودپذیر ہوجانیکے باعث، جو صلبیہ اور مشیمیہ کے درمیان اس حصہ میں کرۂ چشم کے گرد حلقہ بناتا ہے۔ ہدبی زائدے، بقیہ مشیمیہ کی طرح، نہایت اعلیٰ درجہ کی عروقی رنگدار توصیلی بافت سے بنتے ہیں، لیکن بجائے شبکیہ کے وہ اندر کی طرف سے سرحلہ کی دو تہوں سے ڈھکے ہوئے ہوتے ہیں جنمیں سے بیرونی تہ نہایت میزرنگدار ہوتی ہے (تصویر 671-)۔ توصیلی اور اگلے حصوں میں سرحلہ توصیلی بافت کے اوپر کے اندر نقدی انبولوں کی صورت میں نیچے غوطہ زن ہوتا ہے۔ اغلباً یہ نقدی انبولے مائی رطوبت (aqueous humour) 520
کے [illegible]



FIG. 670.—INJECTED BLOOD-VESSELS OF THE CHOROID COAT. (Sappey.)

1, one of the larger veins; 2, small anastomosing vessel branches dividing into the smallest vessels.

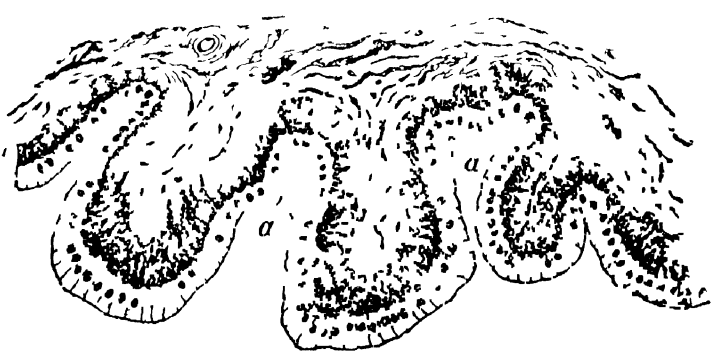


FIG. 671.—SECTION ACROSS THE POSTERIOR PART OF THREE CILIARY PROCESSES. Magnified 150 diameters. (Piersol.)

*a*, recesses between the ciliary processes; *b*, the deeper (pigmented) layer of epithelium; the superficial layer of non-pigmented columnar cells. These two layers of epithelium form what is termed the pars ciliaris retinæ (p. 934).



FIG. 672.—GLANDS OF THE CILIARY PROCESSES AS SEEN AFTER BLEACHING THE PIGMENT COVERING THEM. (From Treacher Collins.)

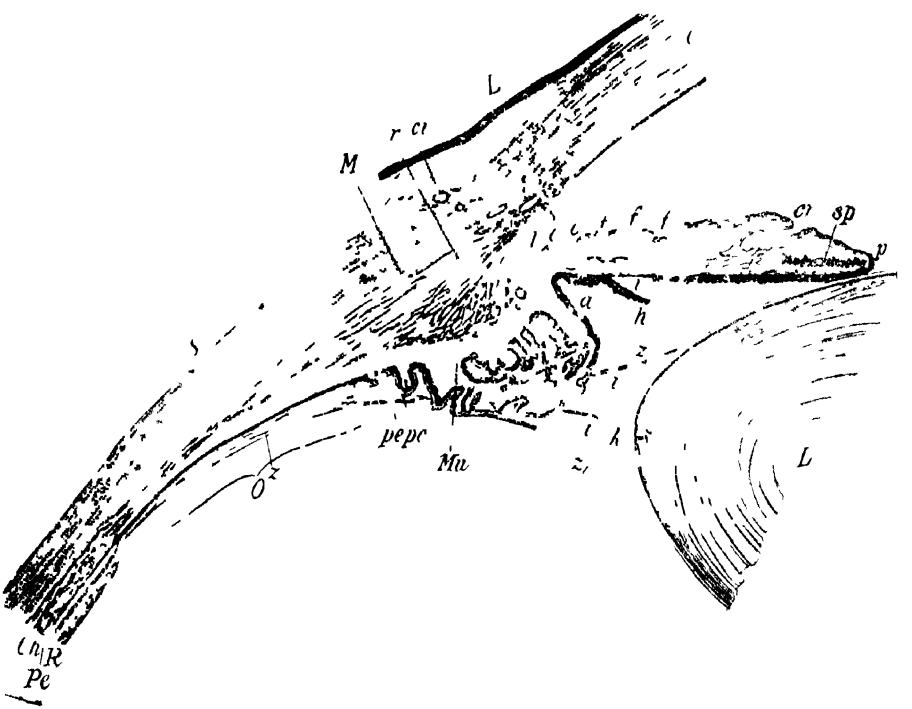


FIG. 673.—SECTION THROUGH THE CILIARY PART OF THE EYE, INCLUDING PART OF THE CORNEA, THE ORA SERRATA, THE IRIS, AND THE EDGE OF THE LENS WITH ITS SUSPENSORY LIGAMENT. (Fuchs.)

*C* cornea. *S* sclerotic. *Ch* choroid. *R* retina. *Ir* its pigmented epithelium. *O* pars ciliaris retinæ; this is continued over the choroid processes. *pe*, *pe* pigmented and non-pigmented layers of pars ciliaris. *I* lens. *M* ciliary muscle. *r* its radiating (meridional) fibres passing from their origin at the cornéo-sclerotic junction. *Mu* circular ciliary muscle. *ci* artery of sclerotic. *s* sinus (canal of Schlemm). *z* fibres of zonula of Zinn passing between choroid processes into the suspensory ligament of the lens. (*z*, *z*.) *l* angle of anterior chamber. *sp* sphincter pupillæ. *p* edge of pupil. *h* pigmented epithelium of iris (accidentally detached at this point and showing *r* layer of dilatator pupillæ). *c c f f* creases and folds of anterior surface of iris. *cr* fissure in this surface (accidental). *a* artery at insertion of iris. *k* capsule of lens.

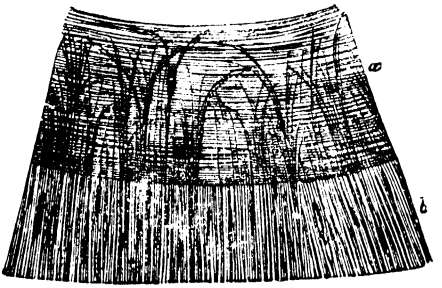


FIG. 674.—SEGMENT OF THE IRIS, SEEN FROM THE POSTERIOR SURFACE AFTER REMOVAL OF THE UVEAL PIGMENT. (Iwanoff.)

*a*, sphincter muscle; *b*, dilatator muscle of the pupil.

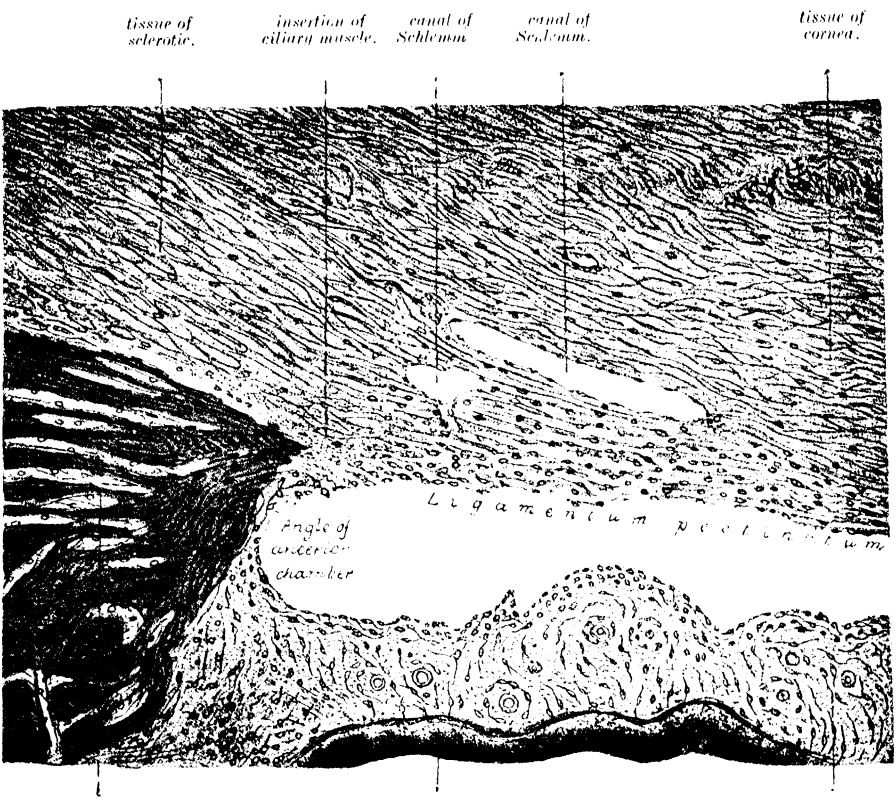


FIG. 675.—SECTION (FROM THE EYE OF A MAN) SHOWING THE RELATIONS OF THE CILIARY MUSCLE TO THE SCLEROTIC, THE IRIS, AND THE CAVERNOUS SPACES NEAR THE ANGLE OF THE ANTERIOR CHAMBER.

The figure, which is copied from a photograph, includes a small portion of the ciliary muscle, the fibres of which are seen to be converging to a point immediately anterior to the angle of the anterior chamber. Here they are attached through the medium of a band of the fibrous tissue of the sclerotic (consisting mainly of circular bundles) to the outer part of the ligamentum pectinatum, which forms a loose tissue with open meshes lying between the canal of Schlemm and the anterior chamber. In the right half of the figure the fibres of the ligamentum pectinatum are seen to be gradually converging towards the posterior surface of the cornea, and somewhat beyond the part shown in this figure they merge into the membrane of Descemet. A communication of the canal of Schlemm, which is double in this section, with the endothelium-lined spaces of the ligamentum pectinatum, is apparent, and also communications between the last-named spaces and the anterior chamber.




FIG. 676. SECTION OF POSTERIOR LAYERS OF HUMAN IRIS, NEAR ITS ATTACHMENT TO THE CHOROID. Magnified 600 diameters.

*s*, iris stroma, with connective tissue, branched pigment-cells, and blood-vessels; *d*, dilatator muscle; *p'*, deeper layer of uveal pigment; *p''*, superficial layer of uveal pigment; this layer is broken away from the larger part of the section.

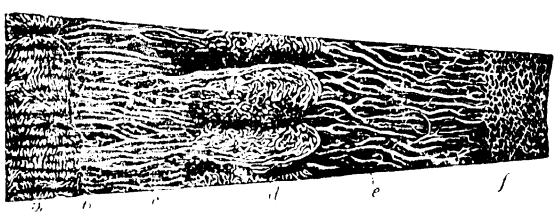


FIG. 677. VESSELS OF THE CHOROID, CILIARY PROCESSES AND IRIS OF A CHILD. (Arnold.) 10 diameters.

*a*, capillary network of the posterior part of the choroid, ending at *b*, the ora serrata; *c*, arteries of the corona ciliaris, supplying the ciliary processes, *d*, and passing into the iris, *e*; *f*, the capillary network close to the pupillary margin of the iris.

ارادیا ضروری ہے (تصویر (672)—

**عضلۂ ہدبیہ** (ciliary muscle) غیر ارادی عضلی بنڈلوں سے بنتا ہے، جو قرنی صلبی اتصال (corneo-selerotic junction) کے مقام سے شروع ہو کر پیچھے کی طرف نصف النہاری خط کے رُخ میں جا کر مشیمیہ کے اندر منتہی ہوتے ہیں (تصویر —673, M)۔ سبتہ گہری نشست رکھنے والے بہت سے بنڈل ترچھی سمت اختیار کرتے ہیں، اور یہ بتدریج دوسروں کے اندر، جو قزحیہ کے محیط کے گرد مدور صورتیں دوڑتے ہیں، ہدبی زائدوں کے مستوی میں چلے جاتے ہیں۔ مدور ترتیب رکھنے والے بنڈلوں کا یہ گروہ ایچ مُلر کا مدور عضلۂ ہدبیہ (circular ciliary muscle of H. Muller) (Mu) بناتا ہے یہ دراز نظر (hypermetropic) آنکھوں میں نہایت نمایاں ہوتا ہے۔

**قزحیہ** (iris) قزحیہ آنکھ کے عروقی پردہ کا وہ حصہ ہے، جو عدسہ کے سامنے پھیلا ہوا ہے۔ وہ مشیمیہ کے ساتھ مسلسل ہے اور قدرے مماثل ساخت رکھتا ہے لیکن طبیات ملوّنہ اکثر مختلف الالوان رنگ رکھتے ہیں۔ اسکی ساخت میں علاوہ اوس توصیلی بافت کے جسمیں متعدد لچکدار ریشے اور عروق دمویہ ہوتے ہیں، سادہ عضلی ریشوں کے دو گروہ بھی موجود ہوتے ہیں۔ ایک گروہ اسفنکٹر پیوپیلی (sphincter pupillae) بناتا ہے (تصاویر 673, sp; 674, a-) جو پتلی کے گرد حلقہ بناتا ہے۔ دوسرا گروہ شعاعی ریشوں کی
522 ایک چھوٹی تہ پر مشتمل ہے، جو قزحیہ کے مقام الحاق سے نکلکر تقریباً پتلی تک پھیلتے اور اوسکی پچھلی سطح کے قریب سے گزرتے ہوئے ڈائیلیٹر پیوپیلی (dilator pupillae) بناتے ہیں (تصاویر —674, b; 675 and 676)

قزحیہ کی پشت ایک رنگدار سرحلہ کی دبیز دوہری تہہ (عنبیہ = uvea) سے ڈھکی ہوئی ہوتی ہے (تصویر —676)، جو جزو ہدبی شبکی (pars ciliaris retinae) کے سرحلہ کے ساتھ مسلسل ہے (صفحہ —584)—

قزحیہ کے عروق دمویہ (تصویر —677, e) پتلی کی طرف متقارب ہوتے ہیں۔ پتلی کے قریب چھوٹی شریانیں ایک تفتحی دائرہ بناتی ہیں، جس سے عروق شعریہ نکلکر پتلی کے اور قریب جاتے اور اوسکے گرد ایک گنجان شعری جال بنا دیتے ہیں۔

کثیر التعداد عصبی ریشے مشیمیہ اور قزحیہ میں پھیلے ہوئے ہوتے ہیں، خاصکر اون

حصوں کی عضلی بافت میں (سیلیری مسل، اسفنکٹر اور ڈائیلٹر پیوپیلی)۔
قزحیہ کی عضلی بافت اوسکی پشت پر کے سرحلمہ سے نمو پذیر ہوتی
(Nussbaum Szili) ہے

# شبکیہ

528

(THE RETINA)

شبکیہ آٹھ تہوں پر مشتمل ہے، جو منسلکہ شکل (تصویر — 678) میں بتائی گئی ہیں اور جنکا شمار جیسی کہ وہ واقع ہوتی ہیں، اندر سے باہر کی طرف کیا گیا ہے۔

شبکیہ کی اندرونی سطح رطوبت زجاجیہ کی شفاف جھلی (hyaloid membrane) پر قائم ہے۔ وہ ریشہائے مُلر کے مجتمعہ قاعدوں سے بنتی ہے، جنکا بیان آیندہ درج ہوگا۔

۱۔ عصبی ریشوں کی تہ، عصب بصری کے پھیلنے سے، جبکہ وہ آنکھ کے پردوں میں ہوکر گزر چکتی ہے بن جاتی ہے (تصویر — 679)۔ عصب بصری دوسرے دماغی نخاعی اعصاب سے اس امر میں اختلاف رکھتی ہے کہ وہ جدجدا اُستوانی بنڈلوں یا لچھوں سے نہیں بنتی بلکہ صرف ایک بڑے بنڈل سے، جو ایک موٹی پوشش یا غلاف میں ملفوف ہوتا ہے اور متعدد گتھوان فاصلات کے ذریعہ چھوٹے چھوٹے حصوں میں منقسم ہوجاتا ہے، جو شکل و جسامت میں ناہموار ہوتے ہیں (تصویر — 680)۔ عصب کی عرضی تراش، جو کرۂ چشم کے اندر اوسکے مدخل کے قریب ہی لیگئی ہو، توصیلی بافت کا ایک مرکزی ڈور ظاہر کرتی ہے جسمیں مرکزی شبکی شریان اور ورید (central retinal artery and vein) مشمول ہوتی ہیں، جو کرۂ چشم کی پشت سے چند ملی میٹر پیچھے عصب کے اندر ترچھی داخل ہوتی ہیں عصب کی پوشش مرکب ساخت رکھتی ہے، یعنے بیرونی جانب سے وہ ایک دبیز لیفی جھلی سے بنتی ہے، (جو قریباً ڈیورا میٹر (ام غلیظہ) کے ساتھ اور بعداً صلبیہ (Sclerotic) کے ساتھ مسلسل ہوتی ہے) اور اندرونی جانب سے ایک ایسی جھلی سے جو قربا ام حنونہ کے ساتھ مسلسل ہوتی ہے، مگر ان دونوں جھلیوں کے مابین ایک فضا ہے جس میں عنکبوتیہ (arachnoid) کا ایک بڑھاؤ مشمول ہوتا ہے۔ خود یہ فضا جمجمی کہفہ (cranial

Outer or choroidal surface.

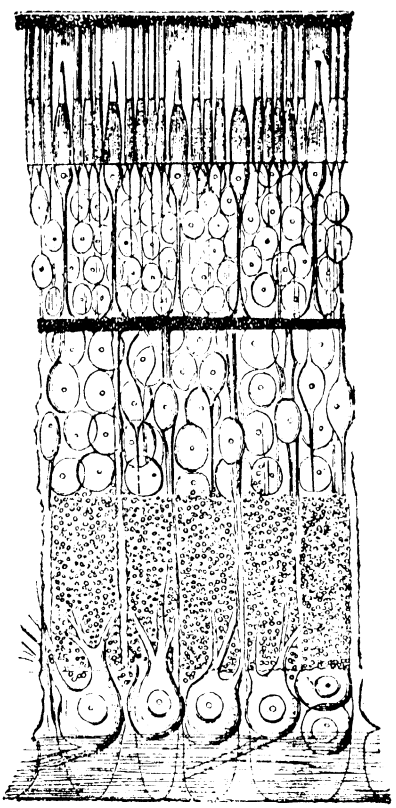


Inner surface.

FIG. 678. DIAGRAMMATIC SECTION OF THE HUMAN RETINA. (M. Schultze.)

1, Layer of optic nerve-fibres; 2, layer of optic nerve-cells; 3, Inner synapse or molecular layer; 4, layer of inner granules or bipolars; 5, outer synapse or molecular layer; 6, layer of outer granules (outer nuclear layer); 7, layers of rods and cones; 8, layer of pigment-cells; *m.l.i.*, membrana limitans interna; *m.l.e.* membrana limitans externa.

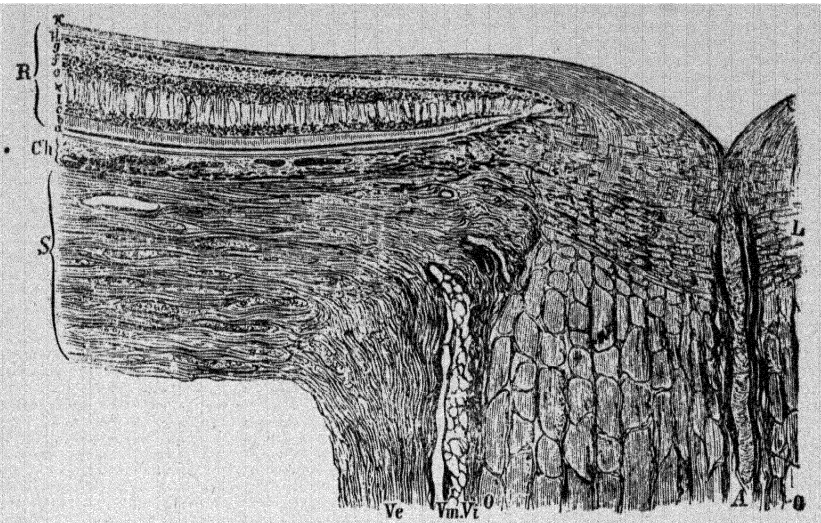


FIG. 679.—SECTION THROUGH THE COATS OF THE EYEBALL AT THE ENTRANCE OF THE OPTIC NERVE. (Toldt.)

*Ve*, dural sheath ; *Vm*, arachnoidal sheath, and *Vi*, pia-matral sheath of the optic nerve, with lymph-spaces between them ; *O*, *O*, nerve bundles ; *L*, lamina cribrosa ; *A*, central artery ; *S*, sclerotic ; *Ch*, choroid ; *R*, retina. The small letters refer to the various parts of the retina, *b* being the layer of rods and cones, *k* rod-and cone-fibres, *i* optic nerve-fibres and *k* the hyaloid membrane of the vitreous humour.

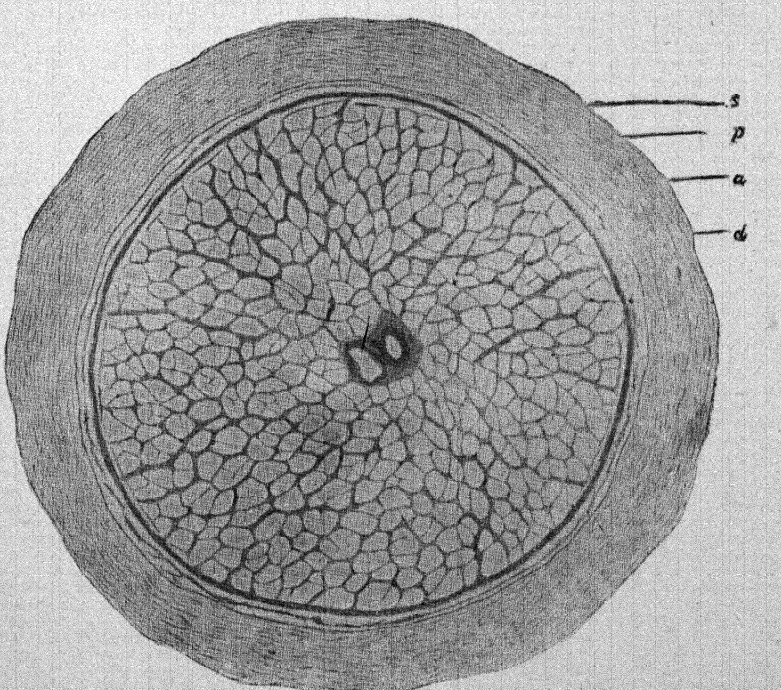


FIG. 680.—SECTION OF OPTIC NERVE : MAN. (Greeff.) Magnified 24 diameters.

The section is taken near the junction with the globe, *d*, sheath derived from dura ; *a*, sheath from arachnoid ; *p*, from pia mater ; *s*, a layer of superficial neuroglia.

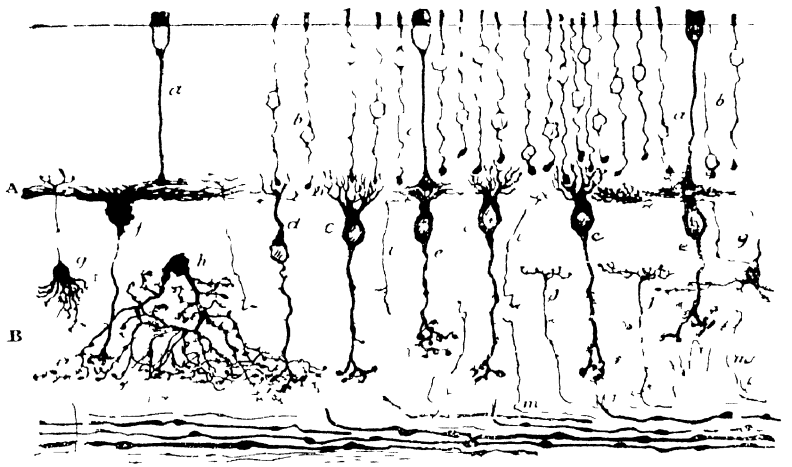


FIG. 681.—SECTION OF DOG'S RETINA. GOLGI METHOD (Capil.)

*a* cone fibre. *b* rod fibre and nucleus. *c d* bipolar cells (inner granules) with vertical ramifications of their outer processes or dendrons. *m* in the centre of the ramification lie the enlarged ends of rod fibres. *e* other bipolars with flattened ramifications abutting against ramified ends of cone fibres. *f* large bipolar with flattened ramifications. *g* inner granule cell sending an axon towards the rod and cone fibres. *h* amacrine cell with diffuse arborisation of its processes in inner molecular layer. *i j m* centrifugally conducting nerve fibrils passing respectively to outer molecular, inner nuclear and inner molecular layers. *n* ganglionic cells with axons passing into nerve fibre layer. A outer molecular layer. B inner molecular layer.

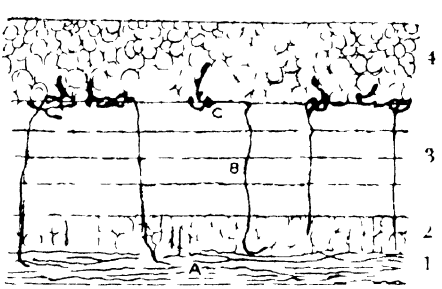


FIG. 682.—SECTION THROUGH THE INNER LAYERS OF THE RETINA OF A FROG PREPARED BY GOLGI'S METHOD. (Capil.)

A nerve fibres of optic nerve layer. B some of these fibres passing through the inner molecular layer to end in an arborisation at the junction of the inner molecular and inner nuclear layers. The layers in this and in the two succeeding cuts are numbered in correspondence with the layers in fig. 675.

(subarachnoid) اور سب اراکنائڈ (subdural) سب ڈیورل (cavity کی
فضاؤں کے ساتھ تسلسل رکھتی ہے۔ عصبی بافت غربالی ورقہ (lamina cribrosa) کے
مقام پر بہت کم ہوجاتی ہے، اسکی وجہ یہ ہے کہ عصبی ریشوں کا مائیلینی غلاف غائب ہوجاتا
ہے اور ریشے شبکیہ کے اندر محض محور استوانوں کی شکل میں جاری رہتے ہیں۔

عصب اپنے مدخل کے مقام پر ایک خفیف سا ابھار ارتفاع عصب بصری
(colliculus nervi optici) بناتا ہے۔ عصبی ریشے، عقدی یا عصب بصری کے خلیوں
525 کی تہ سے مربوط (ماخوذ) ہوکر (تصویر — 681) دماغ میں داخل ہونیکے لئے جانب مرکز
جاتے ہیں، لیکن کچھ ریشے مرکز گریز ہیں اور اور دماغ میں کے خلیوں سے ماخوذ ہوتے ہیں۔
یہ عقدی اور سالمی تہوں میں سے گزر کر اندرونی لواتی تہ میں متشجر ہوجاتے ہیں (تصویر
681 i. l. m اور تصویر — 682) عصبی ریشوں والی تہ بتدریج شبکیہ کے سامنے
کے حصہ کی طرف پتلی ہوتی جاتی ہے۔

۲۔ عصب بصری کے خلیوں کی تہہ (layer of optic nerve-cell)
یا عقدی تہہ (Ganglionic layer) ایسے عصبی خلیوں سے بنتی ہے جو دماغ کے خلیات
رکھنے سے کسیقدر مشابہ ہوتے ہیں۔ یہ جسامت میں مختلف ہوتے ہیں، اگرچہ شبکیہ کے بیشتر
حصوں میں بڑی جسامت والے خلیے ہی بکثرت ہوتے ہیں۔ بخلاف ازیں نقطۂ زرد
526 (yellow spot) میں نسبتہً چھوٹے عصبی خلیے پائے جاتے ہیں، اور وہ یہاں کئی قطاروں
میں ہوتے ہیں یہ خلیے ایک باریک محور استوانی زائدہ رکھتے ہیں (جو لمبا ہوکر عصب بصری
کے ریشوں کی تہ کا ریشہ بن جاتا ہے) اور ایک موٹا شاخدار زائدہ، جسے انشعابات اندرونی
غربالی تہہ (inner synapse layer) میں پھیلے تشجرات کی صورت میں مختلف
گہرائیوں پر اختتام پذیر ہوتے ہیں (تصویر — 688, A, B, C)۔

۳۔ اندرونی ہم آغوشی تہ (inner synapse layer) یا اندرونی سالمی
(inner molecular layer) نسبتہً موٹی ہوتی ہے۔ اوسکی شکل عصبی مراکز کے
عادی نمونے سے بہت کچھ مشابہ ہوتی ہے۔ اوسکے اندر چند چھوٹے خلیے منتشر ہوتے ہیں
لیکن وہ بیشتر عصب بصری کے خلیوں کے اور اندرونی نوّات کے زائدوں سے پُر ہوتی
527 ہے، جو اوس کے اندر ہم آغوش ہوتے ہیں۔ نیز اوس میں عصب بصری والی تہہ

کے مرکز گزیر ریشے اور مُلر کے ریشے بھی گزرتے ہیں۔

۴۔ اندرونی ذرّات کی تہ (layer of inner granules)، جسکو اندرونی نواتی تہ = inner nuclear layer) بھی کہتے ہیں، بیشتر دو قطبی عصبی خلیوں سے بنتی ہے، جسمیں بڑے نواتے مشمول ہوتے ہیں۔ انمیں سے ہر خلیہ کا ایک زائدہ (محور اُستوانہ) (تصویر – 681) اندر کی طرف اندرونی سالمی تہہ میں بڑھ آتا اور وہاں ایک اختتامی تشجر کی صورت میں پھیل جاتا ہے۔ یہہ تشجرات تہ کے مختلف ستحویوں میں واقع ہوتے اور عصب بصری کے خلیوں سے ہم آغوش ہوتے ہیں۔ ایک دوسرا زائدہ (شجریہ) باہر کی طرف رُخ کرتا ہے اور بیرونی سالمی تہہ میں تشجر ہو جاتا ہے، جہاں وہ عصائی اور مخروطی ریشوں کے اختتامات کے ساتھ ہم آغوش ہوتا ہے۔ رامانے کجال نے بتلادیا ہے کہ دو قطبی (bipolars) دو قسموں کے ہوتے ہیں، جنمیں سے ایک قسم (عصائی دو قطبی = rod-bipolars، تصویر 681 C, d) باہر کی طرف شبکیہ کے عصاؤں سے مرتبط ہے اور اندر جاکر عصبی خلیوں کے جسم کے اوپر انشعاب پذیر ہوتی ہے لیکن دوسرے (مخروطی دو قطبی = cone bipolars e) مخروطوں کے ریشوں سے مربوط ہوتے اور اندرونی سالمی تہہ کے وسط میں انشعاب پذیر ہوتے ہیں۔ مخروطی دو قطبیوں کے باہر جانیوالے زائدے بعض جانوروں میں، (لیکن پستانی حیوانات میں نہیں) بیرونی سرحدی جھلی تک جا پہنچتے ہیں اور وہاں ہر زائدہ ایک آزاد سرے میں ختم ہو جاتا ہے (fibre of Landolt, E — 684) (تصویر 684) ان دو قطبی عصبی خلیوں کے علاوہ دوسرے بڑے اندرونی ذرات ہیں (جنکو بعض مصنفین نے اسفنج سازوں = spongioblasts کے نام سے یاد کیا ہے) جو مختلف نوعیت کے ہوتے ہیں، یعنے وہ منشعب زائدے رکھتے ہیں جو اندرونی سالمی تہ کے اندر بڑھ جاتے ہیں (تصاویر 681, h; 684, A.B.C.) اور اس تہہ میں اکثر اونکے جسم بھی جزوّاً مدفون ہوتے ہیں۔ زیر بحث خلیے عصبی سیرشی خلیوں کی نوعیت کے سمجھے گئے ہیں، لیکن کجال کی رائے ہے کہ وہ غالباً عصبی خلیات ہیں۔ اوس نے انمیں بے دراز ریشہ خلیوں (amacrine-cells) کے نام سے خطاب کیا تھا، اس عقیدہ کی بناء پر کہ یہ لمبے زائدہ سے معرا ہیں۔ لیکن اوسکے بعد بعض بے دراز ریشے خلیے ایسے پائے گئے ہیں جن سے علاوہ منشعب زائدوں یا شجریوں کے جو سالمی تہ میں انشعاب پذیر

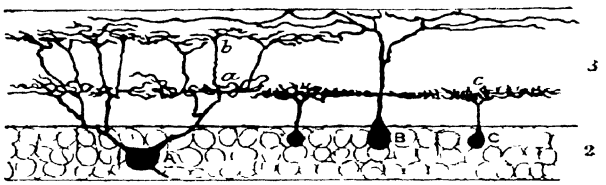


FIG. 68.—SECTION ACROSS THE MOLECULAR AND GANGLIONIC LAYERS OF A BIRD'S RETINA. (TREATED BY GOLGI'S METHOD.) (Cajal.)

Three or four ganglionic cells, A, B, C, and the terminal arborisations of their dendrons, *a*, *b*, *c*, in the molecular layer, are shown.

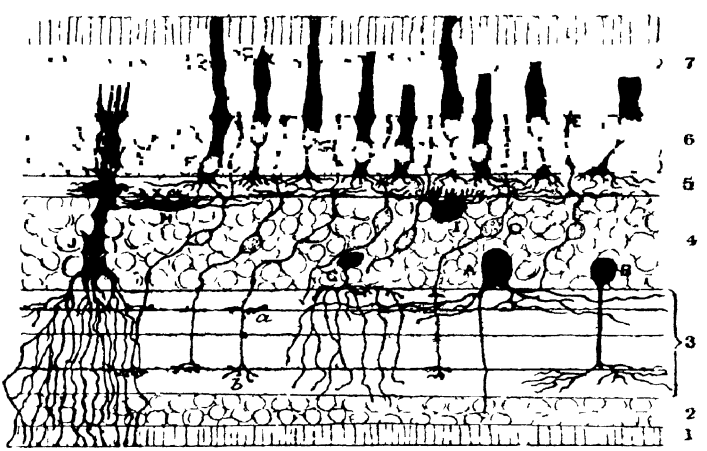


FIG. 68A.—SECTION OF A BIRD'S RETINA. (TREATED BY GOLGI'S METHOD.) (Cajal.)

A, Large (amacrine) cell of inner nuclear layer. B, C, smaller amacrine cells. D, small bipolar nerve cells with the one process ramifying in the inner molecular layer, and the other one ramifying in the outer molecular layer and extending (E) as far as the rods and cones as a fibre of Landolt. F, G, rod and cone nucleus respectively. H, I, cells with dendrons ramifying in outer molecular layer. J, fibre of Müller.

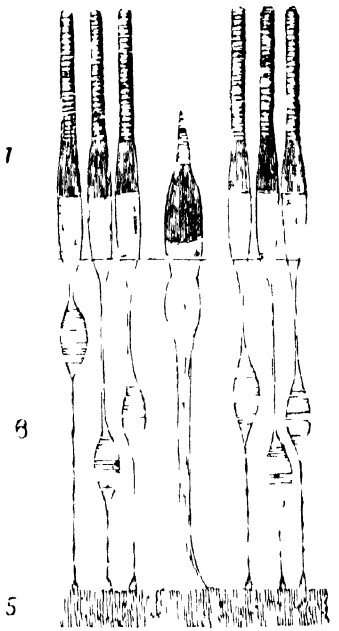


FIG. 685.—DIAGRAMMATIC REPRESENTATION OF THE ROD AND CONE ELEMENTS OF THE RETINA. (After Schwalbe.)

The designation of the numbers is the same as in fig. 678.

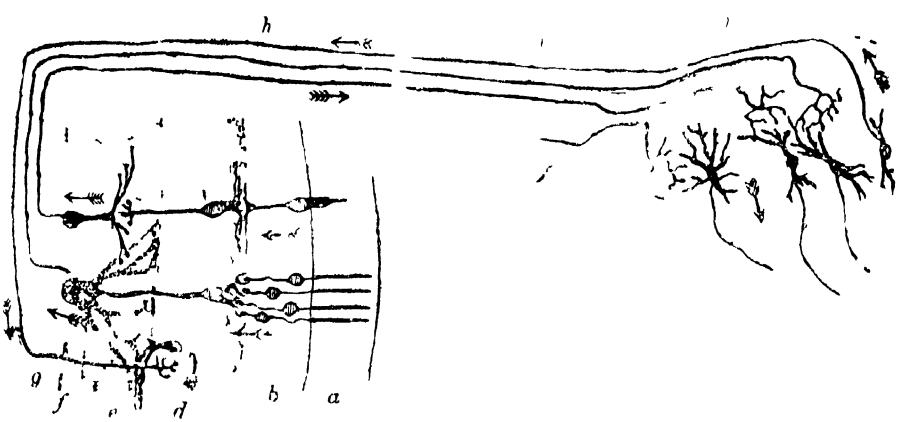


FIG. 686.—DIAGRAM OF THE CONNEXIONS OF THE RETINAL ELEMENTS WITH ONE ANOTHER AND WITH THE CENTRAL NERVOUS SYSTEM. (Cajal.)

*a* to *q* layers of retina: *a* rods and cones, *b*, outer nuclear layer, *c* outer molecular layer, *d* inner nuclear layer, *e*, inner molecular layer, *f*, nerve cells giving origin to fibres of optic nerve, *g h i* centrifugally conducting fibre arising from a cell in the brain and with its terminal arborescence in the retina, *j* grey matter of corpus quadrigeminum.

ہوتے ہیں ایک محور اُستوانی زائدہ بھی نکلتا اور عصب ریشی تہہ کے اندر پھیلتا ہے۔ ذراتی تہہ کے بیرونی حصہ میں بعض خلیے ایسے بھی ہیں جو اپنے زائدے تمام تر بیرونی سالمی تہہ کے اندر بھیجتے ہیں (تصویر —.684, H) یہ کجال کے افقی خلیے (horizontal cells) (بعض مصنفین کے بیرونی سالمی تہہ کے اسفنج ساز) ہیں۔ ریشہائے مُراس تہہ کے دو قطبیوں کے درمیان نواتدار کلانیاں رکھتے ہیں (تصویر — J ,684)۔

۵۔ **بیرونی سالمی تہہ** (outer molecular layer) پتلی ہوتی ہے، اور اسکی ترکیب بیشتر اندرونی ذرّات کے اور عصائی اور مخروطی ریشوں کے تشجرات سے، نیز افقی خلیات کے تشجرات (تصاویر — 684 ; 681) سے ہوتی ہے، اور یہ سب ملکر
528 اس تہہ میں ہم آغوش ہوتے ہیں

۶۔ ۷۔ **بیرونی سالمی تہہ، اور عصاؤں اور مخروطوں کی تہہ** ایسے عناصر سے بنتی ہیں، جو دونوں تہوں کے اندر مسلسل ہوتے ہیں، چنانچہ صحیح یہی ہے کہ انکو مشترک طور پر ایک ہی بیان کیا جائے۔ اسکو شبکیہ کے حسی سرحلمہ (sensory epethilium of the retina) کے نام سے یاد کیا گیا ہے (تصویر — 685, 6&7)۔ جن عناصر سے یہ عصبی سرحلمہ بنتا ہے وہ دو قسموں کے لمبے خلیے ہیں۔ تعداد میں سب سے زیادہ، جنکو **عصائی عناصر** (rod-elements) کہہ سکتے ہیں، ایک خاص نوعیت کی عصا نما ساختیں (**شبکی عصائیں** = retinal rods) ہیں جو پہلو بہ پہلو گنجان طور پر جمی ہوئی ہوتی ہیں۔ انمیں سے ہر ایک اندر کی طرف بڑھ کر ایک باریک دوالی نما (Varicose) ریشے کی صورت میں لمبا ہو جاتا ہے (**عصائی ریشہ** = rod-fibre)، جو اپنے ممر کے ایک مقام پر پھیل کر ایک نواتدار کلانی بنجاتا ہے اور بالآخر (پستانی حیوانات میں) ایک باریک سے لٹو (knob) میں بیرونی سالمی تہہ کے اندر ختم ہو جاتا ہے، جہاں وہ عصائی دو قطبیوں کے شجریوں کے انشعابات میں مدفون ہوتا ہے۔ عصا دو فلقوں پر مشتمل ہوتا ہے، ایک بیرونی اُستوانہ نما اور عرضاً مصلع حصہ، جسکا رنگ دوران حیات میں ارغوانی مائل مُرخ ہوتا ہے شرطیکہ آنکھ کو حال ہی میں روشنی میں منکشف نہ کیا گیا ہو، اور دوسرا اندرونی کسیقدر ابھرا ہوا فلقہ، جو اوسکے طول کے کچھ حصہ میں طولاً مصلع ہوتا ہے۔ عصائی عنصر کا نواتہ بعض حیوانات میں (لیکن فلیمنگ کے خیال کے مطابق انسان میں نہیں) تازہ حالت میں ایک عرضاً

چھاؤں دار منظر رکھتا ہے (تصویر 685) — **مخروطی عناصر** (cone elements) ایک مخروطی گاؤدم بیرونی حصہ شبکی مخروط (retinal cone) سے بنتے ہیں، جو سیدھا ہو کر ایک نوادار کلافی بنا دیتا ہے جسکے اُدھر سے **مخروطی ریشہ** (cone-fibre) (جو پستانی حیوانات میں عصائی ریشے کی نسبت بہت زیادہ موٹا ہوتا ہے) اندر کیطرف جاکر بیرونی سالمی تہہ میں ایک پھیلے ہوئے تشجر میں منتہی ہو جاتا ہے۔ یہاں وہ ایک مخروطی دو قطبی (cone-bipolar) کے شجریوں کے ایک مماثل تشجر کے ساتھ تعلق پیدا کرتا ہے عصا کی طرح مخروط بھی دو حصّوں سے بنا ہوا ہوتا ہے، جنمیں کا بیرونی حصہ جو نسبتاً بہت چھوٹا ہوتا ہے عرضاً مخطط ہوتا ہے۔ اندرونی حصہ نکلا ہوا ہوتا ہے، اور میں طولی خطوط ہوتے ہیں 529
جیسا کہ پہلے بیان کیا گیا ہے، عصائی اور مخروطی ریشوں کے اندرونی سرے دو قطبیوں کے محیطی تشجرات کے ساتھ معانقات بناتے ہیں، اور موخر الذکر عناصر اور اونکی اندرونی سالمی کے ساتھ کے معانقات کی وساطت سے اندرون تریں تہوں کے عصبی خلیوں اور عصبی ریشوں کے ساتھ تعلق قائم ہو جاتا ہے)

شبکیہ کے عناصر کا تعلق ایک دوسرے کے ساتھ اور بصری ریشوں،
کے ذریعہ مرکزی نظام عصبی (مقدم اجسام رباعیہ اور جانبی جینیکیولیٹ باڈیز)
کے ساتھ تشکیلاً (تصویر 686 میں بتایا گیا ہے۔

پرندوں، ہوام (reptiles) اور جل تھلیا میں ہر مخروط کے اندرونی 580
حصہ میں ایک چھوٹا سا روغن کُریہ (oil-globule) اکثر شوخ سرخ، زرد یا سبز رنگ کا پایا جاتا ہے۔ مختلف حیوانات میں بہت سے دوسرے اختلافات بھی ملتے ہیں۔

مخروطات شبکیہ کی پشت میں کثیر ترین تعداد میں ہوتے ہیں۔ سامنے کے حصہ کی طرف اونکی تعداد تو نسبتہً کم ہوتی ہے مگر عصاؤں کی تعداد اوسی تناسب سے زیادہ ہوتی ہے۔

۸۔ **لونی تہہ** (pigmentary layer) شبکیہ کا بیرون ترین حصہ بناتی ہے وہ مسدسی سرحلی خلیوں پر مشتمل ہے (تصویر — 687) جو بیرونی جانب سے، جہانکہ وہ مشیمیہ سے سہارائے ہوئے ہوتے ہیں، چپٹے ہوتے ہیں، لیکن اندر کی طرف اون پتلے درقچوں کی

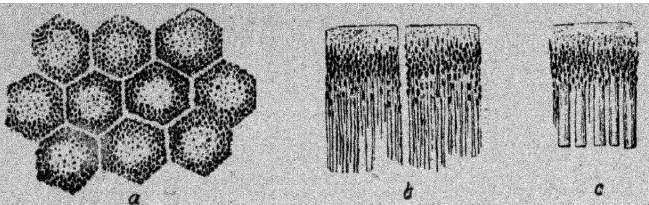


FIG. 687.—PIGMENTED EPITHELIUM OF THE HUMAN RETINA. (M. Schultze.)
Highly magnified.

*a*, cells seen from the outer surface with clear lines of intercellular substance between ; *b*, two cells seen in profile with fine offsets extending inwards : *c*, a cell still in connexion with the outer ends of the rods.

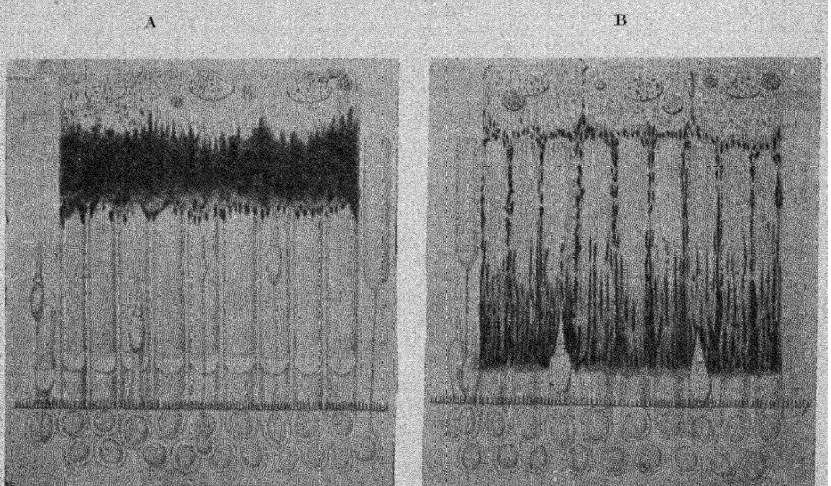


FIG. 688.—A. PART OF A SECTION OF THE RETINA FROM THE EYE OF A FROG WHICH HAD BEEN KEPT IN THE DARK FOR SOME HOURS BEFORE DEATH.
(v. Genderen-Stort.)

The pigment is collected towards the outer ends of the rods, which were red, except the outer detached rod, which was green. The cones, which in the frog are much smaller than the rods, are mostly elongated.

B. A SIMILAR SECTION FROM A FROG WHICH HAD BEEN EXPOSED TO LIGHT.

The pigment is extended between the rods, and is accumulated near their bases. The rods were colourless. All the cones are contracted.




FIG. 689.—A FIBRE OF MULLER FROM THE DOG'S RETINA. (GOLGI METHOD. (Cajal.)

1 nerve fibre layer, 2 nerve cell layer, 3 inner molecular layer, 4 inner granule layer, 5 outer molecular layer, 6 outer granule layer. *b* nucleus of the fibre, *a* a process extending into inner molecular layer. *m l e* membrana limitans interna. *m l* membrana limitans externa.

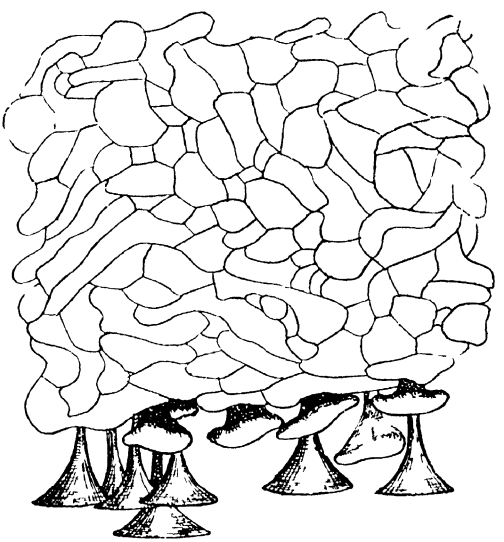

FIG. 690.—INTERNAL LIMITING MEMBRANE OF RETINA TREATED WITH SILVER NITRATE, SHOWING THE OUTLINES OF THE BASES OF THE FIBRES OF MULLER. (G. Retzius.)

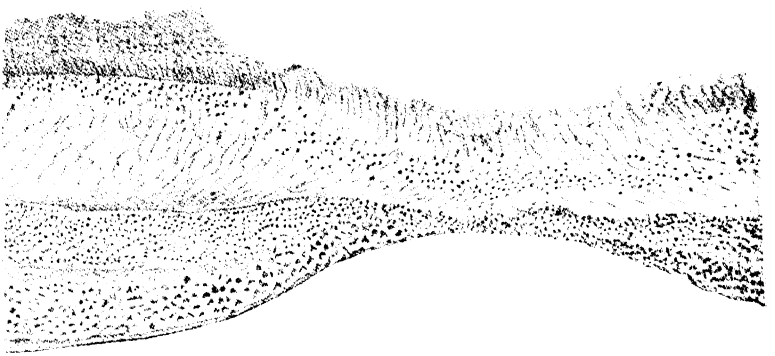

FIG. 691.—SECTION THROUGH THE CENTRAL PART OF THE FOVEA CENTRALIS. 200 diameters. (Photographed from a preparation by C. H. Golding-Bird.)

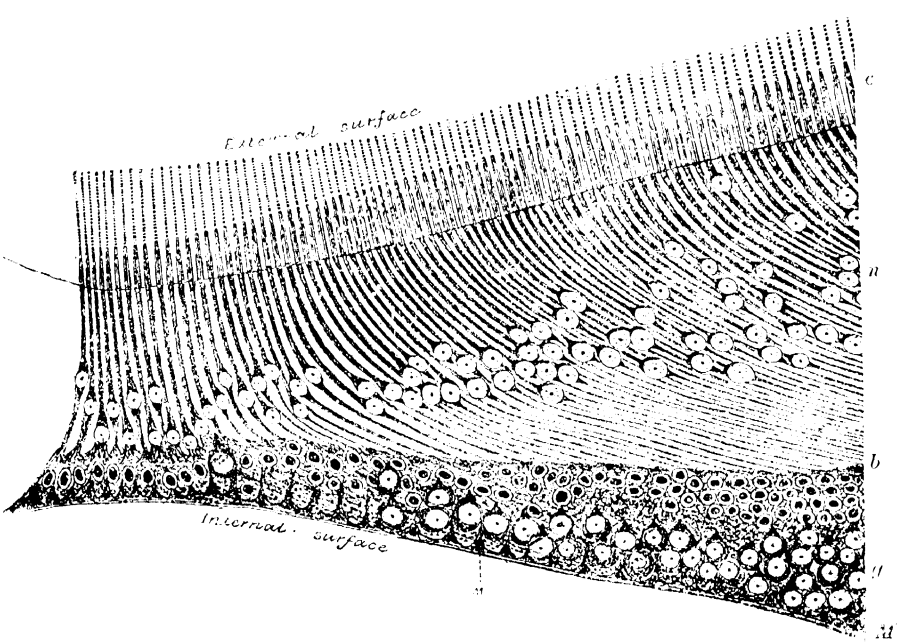


FIG. 692.—DIAGRAM OF THE ARRANGEMENT OF THE RETINAL ELEMENTS AT THE CENTRAL FOVEA.

*M*, bases of Müllerian fibres; *g*, ganglion-cells; *b*, nuclei of inner granules (bipolars); *n*, cone fibre nuclei; *c*, cones.

صورت میں لمبے ہوجاتے ہیں۔ جو عصاؤں کے درمیان پھیلتے ہیں۔ رنگ ریزے
ہیں سے بہت سے باریک قلموں کی صورت میں ہوتے ہیں، خلیہ کے اندرونی حصہ میں قیام
کتے ہیں، لیکن روشنی میں بہت دیر تک کھلا رکھنے کے بعد وہ خلوی زائدوں کے برابر عصاؤں
531 درمیان بڑھتے ہوئے پائے جاتے ہیں (Kuhne) غالباً اونکا فعل ارغوانی مادہ تلویہ
نکا رنگ روشنی سے اُڑ گیا ہو اوسکی تجدید سے متعلق ہوتا ہے۔ رنگ ریزوں کے پھیلنے کیساتھ
نوولات چھوٹے ہوجاتے ہیں (Engelmann) (تصویر — 688)

ریشہ ہائے مُلر (fibres of Muller) — مُلر کے ریشے (تصویر — 684,J
تصویر — 689) لمبے خلیے ہیں جو شبکیہ کی کئی تہوں میں ہوکر گزرتے ہیں وہ شبکیہ کی اندرونی
532 سطح پر پھیلے ہوئے قاعدوں سے، جو ایکدوسرے کے ساتھ جڑ کر اندرونی سرحدی جھلی
(internal limiting membrane) بنا دیتے ہیں (تصویر 690)، شروع ہوکر
ایکے بعد دیگرے تمام تہوں میں ہوکر گزرتے ہیں، یہانتک کہ وہ بیرونی ذرّاتی تہہ کو پہنچ
جاتے ہیں۔ یہاں وہ منشعب ہوتے ہیں اور پھیلکر ایک قسم کی شہد کے چھتہ جیسی بافت
بنا دیتے ہیں، جو عصائی اور مخروطی عناصر کے ریشوں اور نواتوں کو سہارا دینے کا کام انجام
دیتی ہے۔ یہ سہارا دینے والی (sustentacular) بافت عصاؤں اور مخروطوں کے قاعدوں
پر ختم ہوجاتی ہے، اور یہاں ایک واضح حاشیہ جو بیرونی "سرحدی جھلی" (external
limiting membrane) (تصویر — 689, m.l.e) کے نام سے یاد کیا جاتا ہے اوسکی
صورتبندی کردیتا ہے، لیکن اوس سے نازک پوشش نکلکر عصاؤں اور مخروطوں کے قاعدوں
کو گھیر جاتی ہیں۔ ہر ریشہ ملری میں جبکہ وہ اندرونی ذرّاتی تہہ کے اندر سے گزرتا ہے،
اپنی نوات دار کلانی ہوتی ہے (b)، جس سے ریشہ کی خلوی نوعیت کا پتہ چلتا ہے،
ریشہ ہائے مُلر اپینڈائما سیلز (ependyma-cells) یا لمبے عصب سریشی خلیوں
(neuroglia-cells) کے، جیسے کہ عصبی مرکزوں کے بعض حصوں میں پائے جاتے ہیں
تم مقام ہیں۔

شبکیہ کے دو حصے خاص طور پر بیان کئے جانیکے قابل ہیں۔

نقطۂ زرد (Macula lutea; yellow spot) معہ اوسکے نقرۂ مرکزی
central fovea کے، شبکیہ کا وہ حصہ ہے جو راست بصارت (direct vision)

سے فوری تعلق رکھتا ہے۔ اول تو وہ اپنی نسبتہً زیادہ دبازت (باستثنائے نقرہ کے وسط کے) کے باعث ممتاز ہے' دوئم اسوجہ سے کہ اوسکے عقدی خلیئے' جو نسبتہً چھوٹے ہوتے ہیں تعداد میں زیادہ ہوتے ہیں' سوئم مخروطوں کی اوس تعداد کے وجہ سے جو وہ عصاؤں کے مقابلہ میں رکھتا ہے۔ خود نقرہ مرکزی میں (تصاویر 691, 692--) عصا موجود نہیں ہوتے' اور مخروط نہایت لمبے اور پتلے ہوتے ہیں' قطر میں اوسکا ناپ 2 u سے زائد نہیں ہوتا' اور دوسری تمام تہیں بتدریج پتلی ہوکر تقریباً غائب ہوجاتی ہیں' چنانچہ نقرہ مرکزی کا وسط شبکیہ کا سب سے زیادہ پتلا حصہ ہے۔ چونکہ عصا بہت کم ہوتے ہیں' اسواسطے بیرونی دزراتی تہہ میں اوسکا گنجان ٹھسے ہوئے نواتوں سے بنا ہوا ہونے کا منظر بڑی حد تک غائب ہوجاتا ہے' اور مخروطی ریشے نہایت نمایاں ہوکر نام نہاد لیفی تہہ (fibrous layer) بنا دیتے ہیں۔ شبکیہ کے اس حصہ میں ان ریشوں کا رُخ باستثنائے عین مرکز کے' ترچھا ہوتا ہے۔

لونی تہہ نقرہ کے اوپر موٹی ہوتی ہے اور نیز یہاں عروق شعریہ کے بڑے اجتماع 534
کے باعث' پردۂ مشیمیہ میں بھی دبازت پیدا ہوجاتی ہے۔

**شبکی ہدبی جزو** (pars ciliaris retinae) جو حاشیۂ مسنن (ora serrata) کے قریب سے شروع ہوتا ہے جہاں کہ حقیقی شبکیہ یکایک ختم ہوجاتا ہے (تصویر 693-) دو سرطبی تہوں سے بنتا ہے جنمیں عصبی ساختیں نہیں ہوتیں۔ ان دو تہوں میں سے بیرونی تہہ رنگدار سرطبہ کا ایک دبیز طبقہ ہے' جو گول خلیوں سے بنتا ہے اور ایکطرف تو شبکیہ کی رنگدار تہہ کے ساتھ متصل ہے اور دوسری طرف قزحیہ کے جنبیہ (uvea) سے۔ اندرونی اُستوانی خلیوں کی ایک تہہ ہے (تصویر 671- تصویر 693, a,k-)۔

**شبکیہ کے عروق** شبکیہ میں نسبتہً چند ہی عروق ہوتے ہیں۔ عصب بصری کے پھیلاؤ کے وسط میں مرکزی شریان (central artery) اوس کے اندر داخل اور ورید خارج ہوتی ہے۔ بڑے عروق عصب رشتی تہہ میں انشعاب پذیر ہوتے ہیں اوس تہہ میں اور اندرونی نواتی تہہ میں شعری جال ہیں۔ گرد عروقی لمفائی فضائیں وریدوں اور شعریات کو گھیرتی ہیں۔ حسی سرطبہ میں عروق دمویہ نہیں پہونچتے' وہ مشیمیہ کے

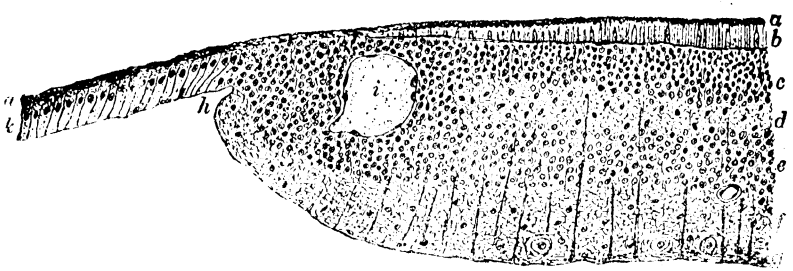


FIG. 693. SECTION OF HUMAN RETINA AT ORA SERRATA, SHOWING THE ABRUPT TERMINATION OF THE USUAL RETINAL LAYERS AND THE CONTINUATION OF THE RETINAL SHEET AS TWO LAYERS OF CELLS, WHICH FORM THE PARS CILIARIS RETINÆ. (Piersol.)

*a*, *a*, pigment layer; *b*, rod-and cone-layer; *c*, outer nuclear layer; *d*, outer molecular layer; *e*, inner nuclear layer; *f*, inner molecular layer; *g*, ganglion-cell and nerve-fibre layers; *h*, section at transition line; *k*, columnar cells of pars ciliaris; *i*, a cyst (such cysts occur occasionally here).

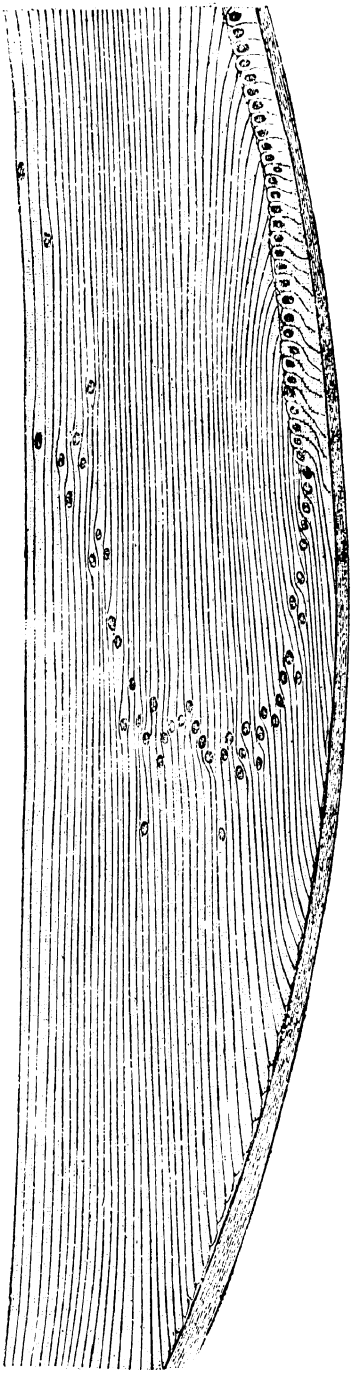

FIG. 691. — SECTION THROUGH THE MARGIN OF THE RABBIT'S LENS, SHOWING THE TRANSITION OF THE EPITHELIUM OF THE CAPSULE INTO LENS-FIBRES. (Babuchin.)

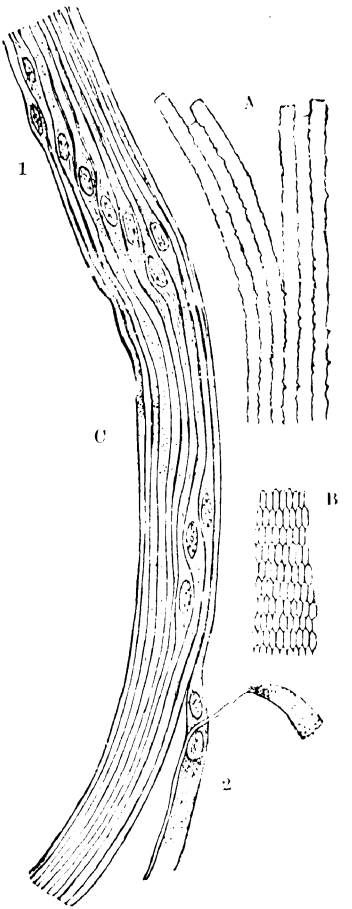


FIG. 695. — FIBRES OF THE CRYSTALLINE LENS. 350 diameters.

A, longitudinal view of the fibres of the lens of the ox, showing the serrated edges. B, transverse section of the fibres of the lens of the human eye. C, longitudinal view of a few of the fibres from the equatorial region of the human lens. Most of the fibres in C are seen edgewise, and, towards 1, present the swellings and nuclei of the "nuclear zone"; at 2, the flattened sides of two fibres are seen. (A and B from Kölliker; C from Henle.)

عروق سے غذا حاصل کرتا ہے۔

# عدسہ اور رطوبتِ زجاجیہ

## (The Lens and Vitreous Humour)

**عدسہ** (lens) عدسہ ایک ورقہ دار لیفی جسم ہے، جو ایک شفاف لچکدار کیسہ میں ملفوف ہوتا ہے، جس میں محیط کے گرداگرد رباط معلق (suspensory ligament) کے ریشے چسپاں ہوتے ہیں (تصویر -673)۔ کیسہ کے بالکل اندر ہی، سامنے اور اطراف میں، مکعب سرحلمہ کی ایک تہہ ہوتی ہے جسکو کیسہ کا سرحلمہ کہتے ہیں لیکن عدسہ کے حاشیہ پر خلیے نسبتہً لمبے ہوکر بتدریج برزخیت سے عدسی ریشوں میں منتقل ہوجاتے ہیں (تصویر -694)۔ عدسہ کو بنانے والے ریشے لمبے اور فیتہ نما ہوتے ہیں اور اونکے کنارے دندانہ دار ہوتے ہیں (تصویر -695 A)۔ اونکی عرضی تراشیں منشوری ہوتی ہیں (B)۔ اوپری ریشوں میں سے بہت سے نوات دار ہوتے ہیں (C) کیونکہ عدسی ریشے ابتداءً سرحلمی خلیوں کے لمبا ہوجانیسے نمو پذیر ہوتے ہیں۔

**زجاجی رطوبت** (vitreous humour)۔ یہ نرم جیلاتینی بافت سے بنی ہوئی ہوتی ہے، جو تازہ حالت میں معائنہ کرنیسے بظاہر ساخت سے معرا نظر آتی ہے لیکن اوسمیں ریشے اور چند منتشر خلیے پائے جاتے ہیں جنکے زائدے اکثر لمبے اور دوالی نما ہوتے ہیں اور خلوی اجسام بڑے خالیوں سے پھولے ہوئے **غشائے زجاجی** (hyaloid membrane) جو رطوبت زجاجی کو محصور کرتی ہے، متجانس اور ساخت سے معرا ہوتی ہے، باستثنائے ہدبی زائدوں کے خطہ کے، جہاں وہ ساخت میں لیفی ہوکر زانیول آف زنِ (Zonule of Zinn) بنا دیتی اور عدسہ کے رباط معلق کے اندر پھیل جاتی ہے (تصویر 673) غشائے زجاجی کا یہ حصہ زجاجی رطوبت کے حلقہ دار لیفی حصے سے مربوط ہوتا ہے، جو عدسہ کے رباط معلق کے ریشوں کے ارتباط کو مزید مضبوطی بخشدیتا ہے۔

(Anderson Stuart)

# پچاسواں اور پچاسواں سبق

585

# ناک اور کان

## (THE NOSE AND EAR)

۱۔ انفی غشائے مخاطی کی انتصابی تراشیں۔ تراشوں کو یا تو بالائی ٹربینیٹ ہڈی (upper turbinate bone) پر سے، غیر کلسی کرنے کے بعد، عرضاً یا فاصل انفی (nasal septum) کے بالائی حصہ پر سے عرضاً لے جانا چاہیئے۔ ادنیٰ طاقت کے نیچے خاکہ کھینچو۔ جھلی کے جزو شمّی اور جزو تنفسی میں سرحلہ کی نوعیت کا اختلاف دیکھو۔

۲۔ شمّی (olfactory) غشائے مخاطی کے سرحلہ کی کریدی ہوئی تجہیز جھلی کا ایک ٹکڑا بالکل تازہ حالت میں چند گھنٹے تک (ایک فیصدی) آزمک ایسڈ میں رکھدیا جاتا ہے، اور دو دن یا زائد تک اوسمی تعطین پانی میں کیجاتی ہے۔ برقق گلیسرین میں سرحلہ کو پارہ پارہ کرلیا جاتا ہے۔ شیشہ محافظ کو تھپ تھپانے سے خلیے بآسانی ایک دوسرے سے جدا ہوجاتے ہیں۔ خلیوں کی دو قسموں کو دیکھو اعلیٰ طاقت کے نیچے خلیوں میں سے چند کا نقشہ کھینچو۔[1]

---

[1] طریقۂ گالجی کی وساطت سے مضغوں میں تمّی عصب ریشوں کے ساتھ شمّی خلیوں کا تعلق ظاہر کیا جاتا ہے۔

۳۔ بیرونی کان (external ear) کی تراشیں (کرّی کے لئے اوسکا مطالعہ پہلے ہی کیا جا چکا ہے سبق بارھواں)۔

۴۔ اُنبوبۂ یوسٹیکی (Eustachian tube) کے غضروفی حصہ پر سے لی ہوئی عرضی تراشیں۔ یہ ایسی تجہیز میں مشمول کرلئے جائیں جو قوقعہ (cochlea) کی تراشیں مہیا کرتی ہے۔ ادنیٰ طاقت کے نیچے خاکہ کھینچو۔

۵۔ غشائے طبلی (membrana tympani) کی تجہیز اس جھلی کا کا ایک ٹکڑا، مجینٹا اور جنشین وایولیٹ سے تلوین کرکے (ملاحظہ ہو نواں سبق، دفعہ دوم) اوسکا ترکب ڈامر میں مسطح صورت میں کرلیا جاتا ہے۔

اعلیٰ طاقت سے باحتیاط ماسکہ ملاکر جھلی کی ساخت کی ترکیب، یعنے اوسکو بنانے والی مختلف تہوں کا تعین کرو۔

۶۔ ایک مچھلی (skate) عنقائی نیم دائری قناتوں (membranous semicircular canals) میں سے ایک قنات پر سے عرضاً لی ہوئی تراشیں۔

۷۔ (اسکیٹ مچھلی کی) ایک نیم دائری قنات کے فراخے (ampulla) میں سے ہوکر لی ہوئی طولی تراشیں۔

۶ اور ۷ کو کرومک اور آزمک ایسڈ میں سخت کرلیا جائے (ملاحظہ ہو نیچے دفعہ دہم کے تحت میں) اور کلوڈئین میں منفرکش کرلیا جائے۔

۸۔ اسکیٹ مچھلی سے لئے ہوئے یوٹرکل (utricle) کے میکولا (macula) کی تجہیزات گاجی۔

۹۔ اسکیٹ سے لئے ہوئے فراخے (ampula) یا میکولا کے یوٹرکل کے شمی سرحلی کی کریدی ہوئی آزمکی تجہیزات۔

۱۰۔ ایک بستانی جانور (گینی پگ) کے قوقعہ (cochlea) کے وسط میں ہوکر لی ہوئی انتصابی تراشیں۔

پیٹروسل ہڈی (petrosal) کا وہ حصہ جس میں قوقعہ شامل ہے، بالکل تازہ حالت میں ۱۲ فی صدی کرومک ایسڈ کے اندر، جسمیں اوسکے حجم کا پانچواں حصہ ایک فیصدی آزمک ایسڈ کا شامل ہو، یا خیر مرقق فلیمنگ کے

محلول کے اندر یا دس فیصدی متعادل (neutral) فارمال کے اندر رکھدیا جاتا ہے۔ فلورو گلوسین نائٹرک ایسڈ کے سیّال (phloroglucin-nitric acid fluid) کے، یا سلفیورس ایسڈ (sulphurous acid) کے استعمال سے غیر کلسی بنا سکتے ہیں (ملاحظہ ہو ضمیمہ)۔ جب غیر کلسی ہو جائے تو تجہیز کو خوب دھو کر پھر بتدریج بڑھتی ہوئی طاقت کی الکحلوں میں منتقل کر دیا جاتا ہے۔

* پیٹروسل کی اِن تراشوں میں نیم دائری قنالیں اور اونکے فراخے بھی عرضاً کٹے ہوئے دیکھے جا سکتے ہیں۔

غشائی لیبرنتھ (membranous labyrinth) کی تراشیں تیار کرنے میں، سرحلہ کو اوسکے اصلی وضع پر برقرار رکھنے کے لئے مناسب ہے کہ کلوڈین میں تفریش کی جائے۔ اگر تفریش کے لئے طریقۂ پیرافین استعمال کیا گیا ہے تو تراشوں کو شریحہ پر البیومن کے طریقہ (albumen process) سے ثبت کیا جاتا ہے۔ بہتر ہے کہ عضو کی تلوین سالم حالت میں کر لی جائے۔

۱۱۔ ولایتی چوہے (گینی پگ) سے حاصل کئے ہوئے آلۂ کارتی (organ of Corti) کے سرحلہ کی کریدی ہوئی آز کی تجہیزات۔ 536

اِن تمام تجہیزات پر سے اعلیٰ طاقت کے نیچے نقشے کھینچو۔[1]

# شمّی غشائے مخاطی

## (The Olfactory Mucous Membrane)

حُفرات انف (nasal fossae) کا شمّی خطّہ، انسان میں بالائی اور وسا

---

[1] خوردبینی امتحان کے لئے لیبرنتھ (labyrinth) کے مختلف حصوں کو حاصل کرنیکے کسی پیچیدہ طریقوں کی تفصیلات کے لئے طالب علم کو مصنف کی کتاب "عملی تشریحیات" (Course of Practical Histology) سے رجوع کرنا چاہیئے۔

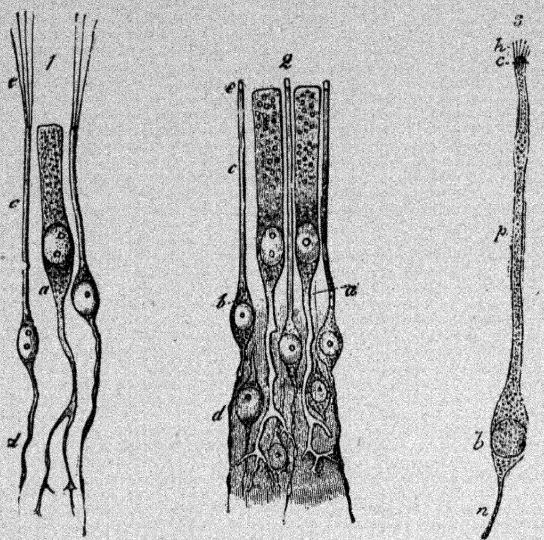


FIG. 696.—CELLS AND TERMINAL NERVE-FIBRES OF THE OLFACTORY REGION. Highly magnified.

1, from the frog; 2 and 3, from man. In 1 and 2:—*a*, sustentacular cell, extending deeply into a ramified process; *b*, olfactory cells; *c*, their peripheral processes; *e*, the extremities of these, seen in 1 to be prolonged into fine hairs; *d*, their central filaments. In 3:—*h*, hairlets; *c*, free border of cell; *p*, peripheral process; *b*, body of cell; *n*, nerve-fibre. 1 and 2 from M. Schultze; 3 from v. Brunn.

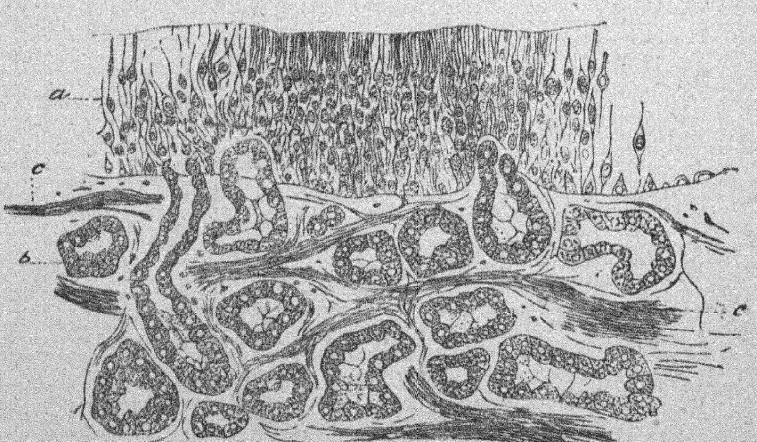


FIG. 697.—SECTION OF OLFACTORY MUCOUS MEMBRANE. (Cadiat.)

*a*, epithelium: *b*, glands of Bowman; *c*, nerve-bundles.




FIG. 698.—SECTION OF CERUMINOUS GLAND OF THE EXTERNAL EAR
Photograph.

*d*, duct of gland, having a spiral course and therefore cut several times ; it is partly filled with cerumen ; *gl*. secreting tubules of gland ; *s*, extremity of a tubule of a sebaceous gland which extended as far as the base of the ceruminous gland.

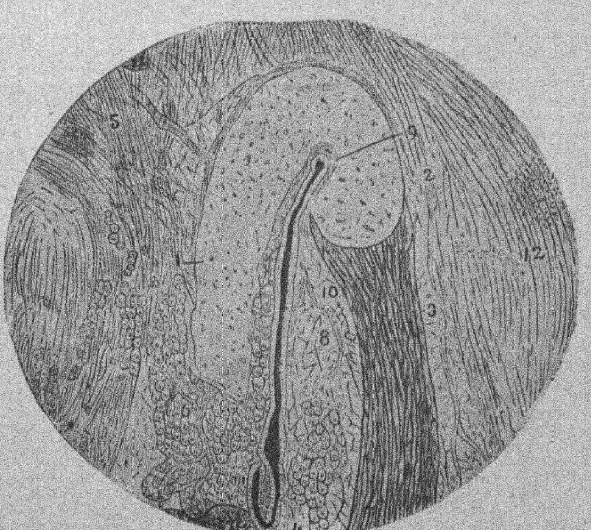


FIG. 699.—SECTION ACROSS THE CARTILAGINOUS PART OF THE EUSTACHIAN TUBE. (Rudinger.)

1, 2, bent cartilaginous plate ; 3, musc. dilatator tubæ ; to the left of 4, part of the attachment of the levator palati muscle ; 5, fibrous tissue uniting the tube to the base of the skull ; 6 and 7, mucous glands ; 8, 10, fat ; 9 to 11, lumen of the tube ; 12, connective tissue on the lateral aspect of the tube.

ٹربینیٹ زائدوں (turbinate processes) اور فاصل (septum) کے بالائی ایک تہائی حصے پر مشتمل ہے۔ وہ ایک زرد رنگ کی نرم عروقی مخاطی جھلی سے ڈھکا ہوا ہوتا ہے۔

شمی غشائے مخاطی کا سرحلمہ (تصویر 697, a) نہایت دبیز ہوتا اور لمبے خلیوں سے بنتا ہے، جو پاس پاس پہلو بہ پہلو جمے ہوئے اور اوپری طرف سے ایک پست دار دروازے سے محدود ہوتے ہیں، جسکے اندر سے ہوکر خلیوں کے آزاد سرے باہر نکلے ہوئے ہوتے ہیں۔ خلیے دو قسموں کے ہوتے ہیں:- ا۔ لمبے، کم چوڑے، تکلے نما یا دو قطبی عصبی خلیے جو ایک نسبتہً بڑے حصہ یا جسم (تصویر 696, b) جسمیں نواتہ ہوتا ہے، اور دو زائدوں یا قطبین پر مشتمل ہوتے ہیں۔ انمیں سے ایک قطب c سیدھا اور استوائی شکل کا آزاد سطح تک پھیلتا ہے، اور دوسرا (d) جو نہایت نازک اور دوقالی نما ہوتا ہے اور ایک 37
عصبی ریشک سے غیر مشابہ نہیں نظر آتا، نیچے ادمہ کے طرف پھیلتا ہے نواتی کلانی کی وضع قیام مختلف ہوتی ہے اور اوسی کے ساتھ دونوں زائدوں کی نسبتی لمبائی بھی اختلاف پذیر ہوتی ہے۔ بُعدی یا آزاد زائدہ ایک چھوٹے صاف ابھار میں ختم ہوتا ہے، جو پوست نما جھلی سے باہر بڑھ جاتا ہے۔ جل تھلیوں (amphaebia) ہوام (reptiles)، اور پرندوں میں اور شاید پستانی حیوانات میں بھی، اوسکے اوپر باریک سخت بال جیسے ریشک بھی ہوتے ہیں (تصویر 696, 1.8—)۔ قربی یا دوقالی نما زائدہ، سرحلمہ کے قاعدہ میں شمی عصبی ریشوں کے ضفیرہ کے درمیان غائب ہوجاتا ہے۔ وہ ان میں ایک ریشہ کے ساتھ مسلسل ہوکر بالآخر ایتھمائڈ ہڈی (ethmoid) کی غربال نما صفحے (cribriform plate) میں سے گذرکر شمی گچھے (olfactory glomerulus) کے اندر ایک تشجر میں ختم ہوجاتا ہے (ملاحظہ ہو شکل، تصویر 653، صفحہ 504)۔ ان خلیوں کو شمی خلیے (olfactory cells) کہتے ہیں لمبے استوائی سرحلمی خلیے (696, a)، جنکے خلوی اجسام نسبتہً چوڑے استوائی نواتہ دار اور آزاد سطح کے قریب مقیم ہوتے ہیں اور دو شاخہ شاخدار اور دُم نما زائدے نیچے ادمہ تک جا پہنچتے ہیں۔ یہ حسّی سرحلمی خلیے نہیں سمجھے جاتے، بلکہ صرف ایسے ہیں جو حقیقی شمی خلیوں کو سہارا دیتے ہیں۔ انکو حامل خلیے (sustentacular cells) کہتے ہیں۔۳۔ گاؤدم خلیے، سرحلمہ کے عمیق حصے ہیں، کم از کم بعض جانوروں میں تو موجود ہوتے ہیں۔ یہ اپنے قاعدوں کے ذریعے ادمہ پر ٹکے ہوئے ہوتے ہیں اور

دوسرے خلیوں کے درمیان، جنکو وہ سہارا دینے میں مدد ہوتے ہیں، اور بھرے رہتے ہیں۔

شحمی مخاطی جھلی کا ادمہ (corium) بھی دبیز ہوتا ہے (تصویر 697-) کثیر التعداد عروق دمویہ کے علاوہ، اوسمیں شحمی عصبی ریشوں کے (جو لب ناپوش ہوتے ہیں) بنڈل، اور ایک بڑی تعداد ذرّاتی نما مصلی غدد کی ہوتی ہے، جن کو **غدد بومن** (Bowman's glands) کہتے ہیں (b) اور جو سطح کے اوپر ایسی قناتوں کے ذریعہ وا ہوتے ہیں جو سرحلی خلیوں کے درمیان سے گزرتی ہیں۔

# بیرونی اور درمیانی گوش

538

## (The External and Middle Ear)

**حقیقی بیرونی گوش** (pinna) لچکدار ریشہ کری سے بنا ہے، جس پر پتلی اور قریبی طور پر چسپاں جلد کی پوشش چڑھی ہوئی ہوتی ہے۔ جلد چھوٹے چھوٹے بالوں سے ڈھکی ہوئی ہوتی ہے اور انکے ساتھ شحمی جرابیں (sebaceous follicles) مربوط ہوتی ہیں۔ کان کی لو (lobule = نرمۂ گوش۔) میں شحمی بافت کثیر مقدار میں ہوتی ہے۔ ارادی عضلی ریشے کہیں کہیں بیرونی گوش کی کری سے چسپاں رہتے ہیں اور تراشوں میں نظر آتے ہیں۔

**بیرونی گوش کا منفذ (صماخ)** (External auditary meatus =) ایک قنال ہے جو جزواً اوسس کری سے جو بیرونی گوش کی کری کے ساتھ مسلسل ہے اور جزواً ہڈی سے بنی ہوئی ہوتی ہے۔ اوسمیں جلد کے ایک بڑھاؤ کا استر ہوتا ہے غشائے طبلی (membrana tympani)، جسپر جلد نہایت پتلی تہ کی صورت میں بڑھی ہوئی ہوتی ہے، اوسکو مسدود کرتی ہے۔ دہنہ کے نزدیک جلد میں بال اور شحمی غدد موجود ہوتے ہیں۔ دہنہ کے سارے غضروفی حصے میں ہلکے بھورے زرد رنگ کے پیچدار انبیبی غدد (tubular glands) ہوتے ہیں، جنسے ایک موی افراز خارج ہوتا ہے

صماخی غدد (ceruminous glands) یہ متغیر شدہ پسینہ کے غدد کے قائم مقام ہیں۔ ایک ایسے غدد کی تراش (تصویر 698 میں دکھلائی گئی ہے۔

طبل (tympanum) یعنے درمیانی کان پر ایک جھلی استر کرتی ہے، یوسٹیکیئن ٹیوب کی راہ سے بلعوم کی مخاطی جھلی کے ساتھ مسلسل ہو جاتی ہے۔ یہ جھلی بڑھ کر خلیات حلمیہ (mastoid cells) میں بھی داخل ہو جاتی ہے۔ اس حصہ کا سرحلہ استوانی اور بعض حصوں میں ہدبی ہوتا ہے لیکن کہیں کہیں مثلاً سقف پرومانٹری (promontory) استخوانوں (ossicles) اور غشائے طبلی (membrana tympani) میں، فرشی سرحلہ ہوتا ہے۔

غشائے طبلی (membrana tympani) ایک پتلی جھلی ہے جو لیفی بنڈلوں 589
سے بنتی ہے، جو ایک مرکزی نشیب (umbo) سے تشعع کرتے ہیں۔ شعاعی ریشوں کے اندر چند حلقہ دار بنڈل ہوتے ہیں لیفی جھلی پر باہر سے ایک پتلی تہہ چڑھی ہوئی ہوتی ہے، جو صماخ کی جلد کے ساتھ مسلسل ہوتی ہے۔ اندر سے اسپر ایک دوسری پتلی تہہ چڑھی ہوئی ہوتی ہے جو غشائے طبلی کی مخاطی جھلی سے ماخوذ ہے۔ چند عروق دمویہ و لمفائیہ اس جھلی کو پہنچتے ہیں بالخصوص اسکی جلدی اور مخاطی تہوں میں۔

یوسٹیکیئن ٹیوب (Eustachian tube) وہ قنال ہے جو ٹمپنم سے بلعوم تک جاتی ہے۔ وہ ٹمپنم کے قریب ہڈی سے بنتی ہے، لیکن نیچے بلعوم کے پاس اوسکی سرحد کچھ تو لچکی کے ایک خمیدہ ٹکڑے سے (تصویر 699, 1, 2) اور کچھ لیفی بافت سے بنتی ہے نوٹ الذکر میں متعدد مخاطی غدد مشمول ہوتے ہیں (6, 7)، جو نالی کے اندر وا ہوتے ہیں اور دوسری طرف عضلی بافت کا ایک بند ہوتا ہے (8)، جو ٹینسر پیلٹائی (tensor palati) سے ارتباط حاصل کرتا ہے۔ سرحلہ ہدبی ہوتا ہے۔

# اندرونی گوش

## (The Internal Ear)

لیبرنتھ (labyrnth) جو عضو سماعت (کان) کا اصلی حصہ ہے، ایک

پیچیدہ غشائی نالی پر مشتمل ہے، جو سرملہ کا استر رکھتی ہے اور اینڈولمف (endolymph) سے بھری ہوئی ایک استخوانی نلی (osseous labyrinth) کے اندر مشمول ہوتی ہے جس کی شکل بھی اوسیقدر پیچیدہ ہوتی ہے (تصاویر - 700, 701) غشائی لیبرنتھ (membranous labyrinth) کہلاتا ہے۔ استخوانی کو پوری طور پر نہیں پُر کرتی بلکہ باقیماندہ فضا میں پیری لمف (perilymph) بھرا ہوا ہوتا ہے۔

غشائی لیبرنتھ (membranous labyrinth) (تصویر - 700) کی ترکیب میں یہہ اجزا شامل ہیں:- یوٹریکل (utricle, u) تین نیم دائری قناتیں (semicircular canals) جنمیں سے ہر ایک اپنے ایک سرے پر ایک کلانی یا فراخنا (ampulla) رکھتی ہے، کیسک (sacculus) اور قوقعہ کی قنات (canal of the cochlea) —(c.c.)

540

عصب سامع (auditory nerve) کی شاخیں غشائی لیبرنتھ کے بعض بعض حصوں میں ہی پہونچتی ہیں، یعنے یوٹریکل کے میکیولا اور کیسک، فراخوں کی بلندیوں (cristae of the ampulla) اور قوقعہ کی قنات کے تمام طول میں (تصویر - 700 میں ان حصوں کو تیرہ رنگ کر دیا گیا ہے)۔ ان مقامات میں استری سرملہ خاص طور پر متبدل ہو کر ایک حسی یا عصبی سرملہ بنا دیتا ہے۔ دوسرے مقامات پر وہ سادہ فرشی سرملہ کی صورت میں ہوتا ہے۔

غشائی نیم دائری قناتیں اور یوٹریکل اور کیسک لیفی بافت سے بنے ہوئے ہیں، جو ایک جانب کے برابر استخوانی قنات کے درعظمہ سے چسپاں ہوتی ہے اور مقابل جانب سے لیفی بافت کے بند پیری لمف پر سے عرضاً عبور کرتے ہیں (تصویر -702) لیفی جھلی کے اندر ایک دبیز صاف حقیقی جھلی (tunica propria) ہوتی ہے جو نیم دائری قناتوں میں، نالی کے اندر حلیمہ نما (papilliform) ابھار بنا سکتی ہے۔

عصبی ریشے کے داخلہ کے مقامات ہر فراخے میں ایک عرضی اندر ابھری ہوئی حید (بلندی = crista) سے متمیز ہوتے ہیں، اور کیسک اور یوٹریکل میں حقیقی غلاف کی ایک نسبتہً زیادہ چوڑی دبازت یعنے میکیولا (Macula) سے۔ ان مقامات پر

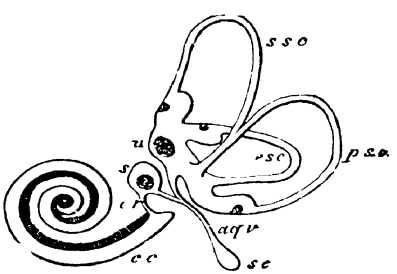


FIG. 700.

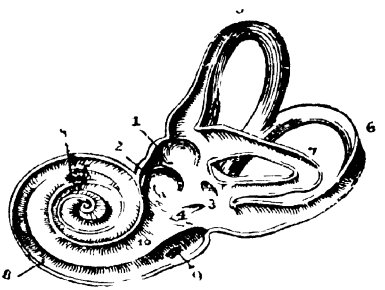


FIG. 701.

FIG. 700.—PLAN OF THE RIGHT MEMBRANOUS LABYRINTH VIEWED FROM THE MEDIAL ASPECT. Magnified two and a half times.

*u*, utricle with its macula; *sso*, *psc*, and *asc*, the three semicircular canals with their ampullæ; *s*, sacculc; *aqv*, aqueductus vestibuli; *sv*, saccus endolymphaticus; *cv*, canalis communis; *cc*, canal of the cochlea.

FIG. 701.—VIEW OF THE INTERIOR OF THE LEFT OSSEOUS LABYRINTH.

The bony wall of the labyrinth is removed superiorly and externally. 1, fovea hemielliptica; 2, fovea hemisphærica; 3, common opening of the superior and posterior semicircular canals; 4, opening of the aqueduct of the vestibule; 5, the superior; 6, the posterior; and 7, the external semicircular canals; 8, spiral tube of the cochlea; 9, scala tympani; 10, scala vestibuli.

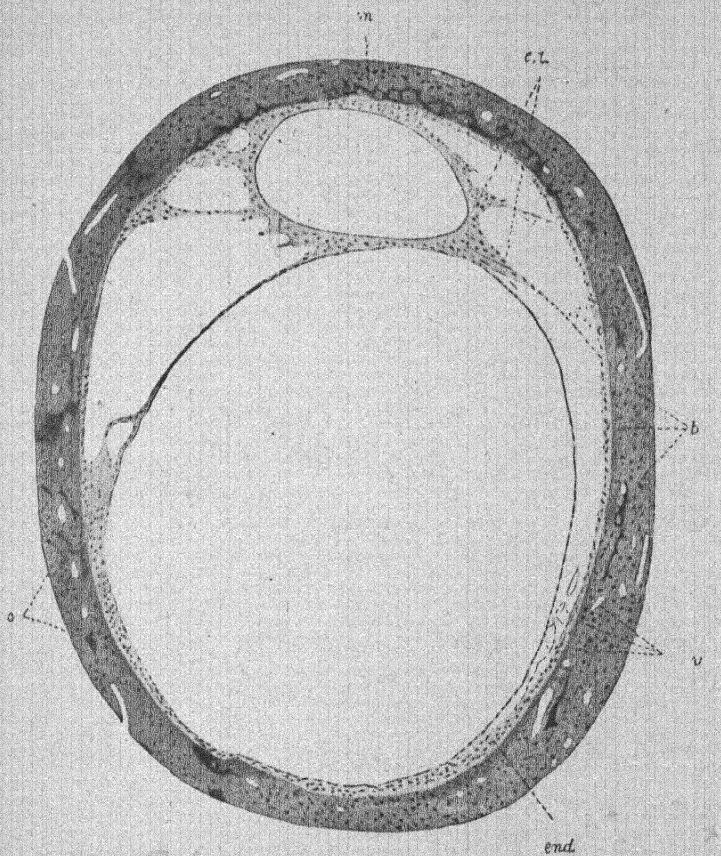


FIG. 702.—SECTION OF SEMICIRCULAR CANAL, NEW-BORN CHILD. (Sobotta.)
Magnified 55 diameters.

*c.t.*, connective-tissue strands, between membranous canal and endosteum of bony canal; *m*, membranous canal; *b*, wall of bony canal; *c*, remains of fœtal cartilage; *end*, endosteum; *v*, blood-vessels.

سرحلمہ اُستوانی خلیوں سے بنا ہوا ہوتا ہے (تصویر — 703)، جنکے سروں پر لمبے، کرخت گاؤدم بال ہوتے ہیں (تصویر — 703, h تصویر 704) اِن شعری خلیوں (hair-cells) کے گرد عصبی ریشوں کے محور اُستوانے منشعب ہوتے ہیں (تصویر 705)۔ چنانچہ یہہ ذائقی شگوفوں (taste-buds) کے ذوقی خلیوں (gustatory-cells) کی طرح (حسّی سرحلمی خلیے) ہیں۔ اِن کے درمیان کچھ تعداد پتلے اور کسیقدر اُستوار نوات دار خلیوں (fibre-cells of Retzius) کی ہوتی ہے، جو قاعدئی جھلی پر قیام رکھتے ہیں اور اپنے آزاد سرے پر ایک بشری جھلی سے مرتبط ہیں، جس میں ہو کر متذکرۂ بالا بال باہر نکلتے ہیں۔

541

بال اینڈولمف کے اندر آزادانہ نکلے ہوئے نہیں ہوتے، بلکہ فراخے میں کی ایک قبہ نما شکل کی نرم مخاط جیسی شئے کے اندر (جسکو قبہ اختتامیہ = cupula terminalis) کہتے ہیں، تصویر 703) کیسک اور یوٹریکل میں اس شئے میں کچھ مقدار ٹلسی ذرات (حصاۃ الاُذن = otoliths) کی مدفون ہوتی ہے۔

**قوقعہ** (cochlea) ایک استخوانی نالی پر مشتمل ہے، جو مرغولی شکل میں ایک محور کے گرد گنڈلی دار شکل میں ہوتی ہے، جسکو کالومیلا (columella) کہتے ہیں (تصاویر 706, 707)۔ نالی اپنی طول میں ایک قاسم کے ذریعہ (جو کچھ تو ہڈی کے ایک اوبھرے ہوئے ورقچہ (مرغولی ورقچہ = spiral lamina) سے، اور کچھ ایک مسطح جھلی سے بنجاتا ہے) دو حصوں (scalae) میں منقسم ہوجاتی ہے۔ (یہ فرض کرکے کہ قوقعہ اسطرح رکھا ہوا ہے کہ اوسکا قاعدہ نیچے کے طرف ہے) بالائی حصہ کو اسکیلا ویسٹی بیولی (scala Vestibuli) اور زیرین حصے کو اسکیلا ٹمپنائی (scala tympani) کا نام دیا گیا ہے۔ آخرالذکر اپنے بڑے سرے کے قریب فنسٹرا روٹنڈا (fenestra rotunda) کی جھلی سے مسدود ہے۔ تعطین کردہ ہڈی میں اسی دریچہ کی راہ سے کہفۂ طبلی اسکیلا ٹمپنائی کے ساتھ ربط حاصل کرتا ہے۔ اسکیلی میں درون عظمہ کا استر ہے اور وہ اوس پیری لمف سے پُر ہوتی ہیں جو اسکیلا ویسٹی بیولی کے مقام آغاز پر باقیماندہ لیبرنتھ کے پیری لمف کے ساتھ مسلسل ہوتا ہے۔ اسکیلی قوقعہ کے راس پر ایک فتحہ (helicotrema) کے ذریعہ ایک دوسرے سے ربط حاصل کرتے ہیں۔

542

اسکیلا وسیٹی بیولی قوقعہ کی اُستخوانی نالی کے اوس تمام حصہ کو پُر نہیں کرتا جو ابھی بیان کئے ہوئے قاسم کے اوپر ہے۔ اوسکا بیرونی اور زیرین تہائی حصہ ایک نازک توصیلی بافت کی جھلی (membrane of Reissner ، تصویر R — 709) کے ذریعہ علٰحدہ ہوجاتا ہے، جو مرغولی ورقچہ کے سرے کے قریب سے نکلکر اوپر اور باہر کیطرف بیرونی دیوار کو جاتی اور اسطرح ایک قنال (d.e) کو علٰحدہ کردیتی ہے، جو تراش میں مثلثی ہوتی، سرحلمہ کا استر رکھتی، اور قوقعہ کی غشائی لیبرنتھ کی قائم مقامی کرتی ہے (قوقعہ کی قنال یا قنات)۔

قنال قوقعہ کا فرش (1) مرغولی ورقچہ کی انتہا سے بنتا ہے، جو اوپر ایک خاص قسم کی توصیلی بافت سے دبیز ہوکر ایک اوپر سے لٹکا ہوا ابھار بنا دیتی ہے، جسکو لمبس (limbus) کہتے ہیں (تصویر 708, 1 —) (۲) نیز اوس قاعدی جھلی (b.m) سے، جو اُستخوانی ورقچہ کے اختتام سے بیرونی دیوار تک عرضاً پھیلکر، ایک مشبک توصیلی بافت کے اوبھار کے ذریعہ، جسکو رباط مرغولی (spiral ligament) (l. sp.) کہتے ہیں اس دیوار سے ارتباط حاصل کرتی ہے۔ 544

**قاعدئی جھلی** (basilar membrane) کرخت سیدھے ریشوں سے بنتی ہے، جو اندر سے باہر کیطرف پھیلتے اور ایک متجانس شئے میں مدفون ہوتے ہیں۔ جھلی پر نیچے کیطرف توصیلی بافت کی ایک تہہ چڑھی ہوئی ہوتی ہے، جو اسکیلا ٹمپنائی کے درون عظمہ کیساتھ مسلسل ہے۔ وہ متغیر شدہ سرحلمہ جو ارگن کارٹائی (organ of Corti) بناتا ہے، اسکی بالائی سطح پر قیام رکھتا ہے۔ یہ جھلی بتدریج قوقعہ کے بالائی چکروں میں زیادہ چوڑی ہوتی جاتی ہے (سب سے نیچے کے چکر کے مقابلہ میں سب سے اوپر کے چکر میں چوڑائی دُگنی ہوجاتی ہے) اور اسیواسطے اوسکے ترکیبی ریشے بتدریج زیادہ لمبے ہوتے جاتے ہیں۔

**ارگن کارٹائی** (organ of Corti) میں حسب ذیل ساختیں شامل ہیں۔

**۱۔ کارٹائی کی عصائیں** (rods of Corti) — ایک عجیب شکل کے کرخت مخطط ساختوں کے دو گروہ (اندرونی و بیرونی) اندرونی کسیقدر انسانی الناہڈی (ulna) کیطرح اور بیرونی ایک ہنس کے سر اور گردن کیطرح (تصویر 709) — یہ تھوڑے تھوڑے فاصلے سے ایک منتہا (پاؤں = foot) سے قاعدئی جھلی پر ٹکے ہوئے، اور ایکدوسرے 546

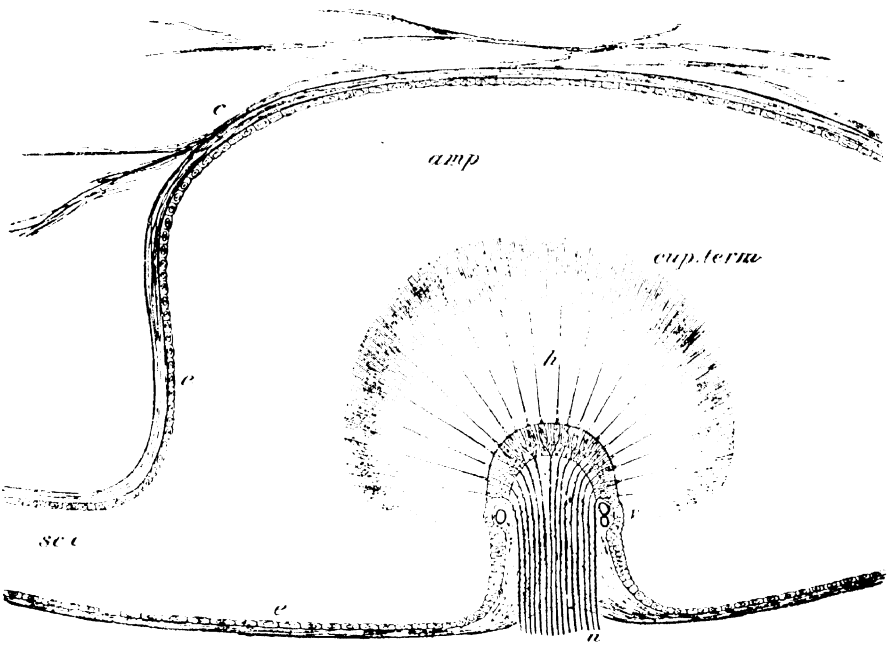


FIG. 703. LONGITUDINAL SECTION OF AN AMPULLA OF A FISH THROUGH THE CRISTA ACUSTICA (DIAGRAMMATIC).

*amp.*, cavity of the ampulla; *sc.c*, semicircular canal opening out of it; *c*, connective tissue attached to the wall of the membranous ampulla and traversing the perilymph; *e.e*, flattened epithelium of ampulla; *h*, hairs projecting from the columnar cells of the epithelium into the cupula, *cup.term*; *v*, blood-vessels; *n*, nerve-fibres entering the base of the crista and passing into the columnar epithelium.

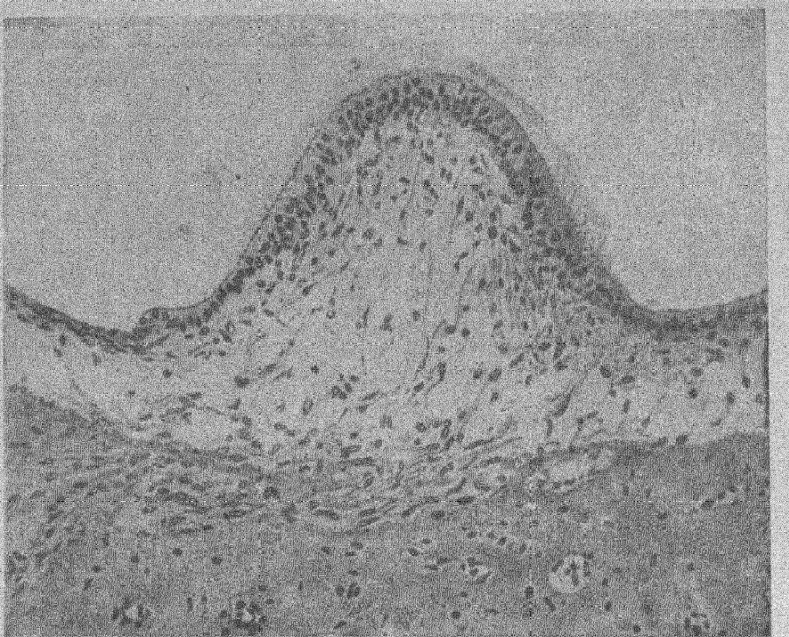


FIG. 704.—SECTION OF AMPULLA OF GUINEA-PIG. Photographed from a preparation by H. Pringle.

*e*, epithelium becoming columnar over the crista, where the cells are furnished with hairlets; *c*, corium of delicate connective tissue, with the nerve-fibres passing to the epithelium; *b*, bone with canals containing bundles of nerve-fibres

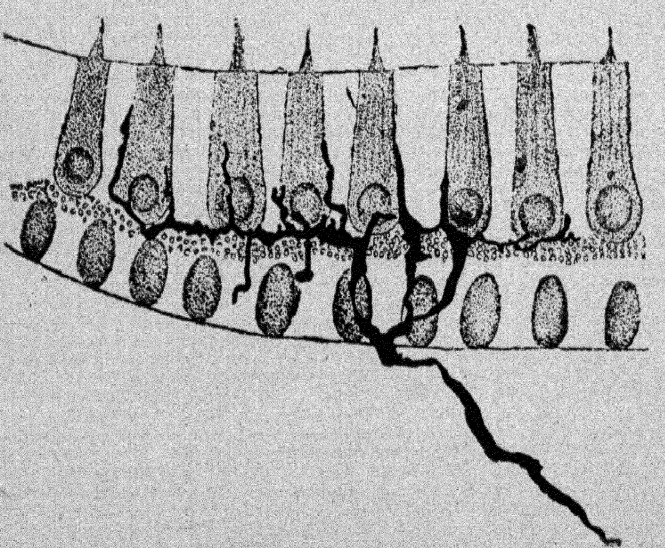

FIG. 705.—NERVE TERMINATIONS IN MACULA: GOLGI METHOD. (v. Lenhossek.)

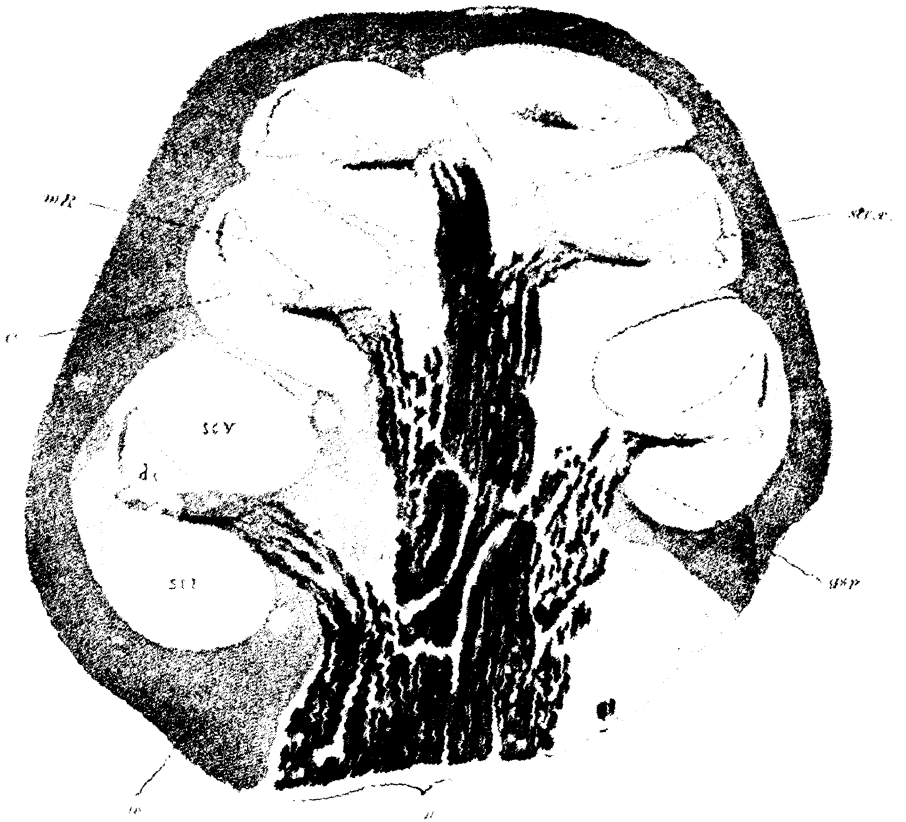


Fig. 706.—SECTION THROUGH THE COCHLEA OF THE CAT. (*Schaffer.*)
Magnified 25 diameters.

*dc*, duct of cochlea; *scv*, scala vestibuli; *sti*, scala tympani; *w*, bony wall of cochlea; *C*, organ of Corti on membrana basilaris; *mR*, membrane of Reissner; *n*, nerve-fibres of cochlear nerve; *gsp*, ganglion spirale; *stv.c.*, stria vascularis.

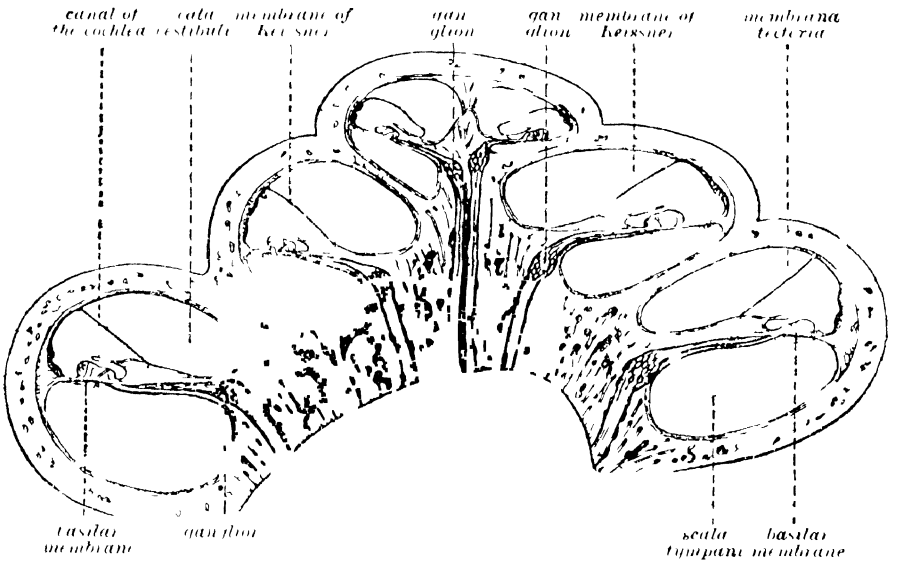


FIG. 707.—VERTICAL SECTION THROUGH THE MIDDLE OF THE HUMAN COCHLEA (Diagrammatic.)

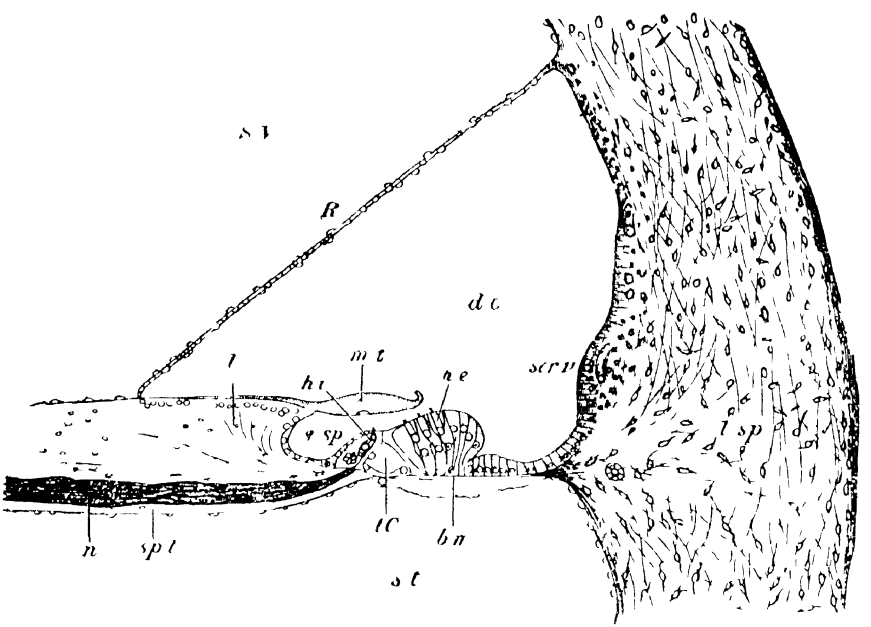


FIG. 708.—VERTICAL SECTION OF THE FIRST TURN OF THE HUMAN COCHLEA. (G. Retzius.)

*sv*, scala vestibuli; *st*, scala tympani; *dc*, canal or duct of the cochlea; *spl*, spiral lamina; *n*, nerve fibres; *lsp*, spiral ligament; *strv*, stria vascularis; *ssp*, spiral sulcus; *R*, section of Reissner's membrane; *l*, limbus laminæ spiralis; *mt*, membrana tectoria; *tC*, tunnel of Corti; *bm*, basilar membrane; *ht*, *h*, internal and external hair cells.

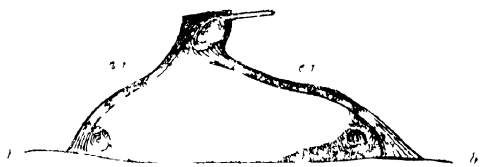

FIG. 709.—A PAIR OF RODS OF CORTI FROM THE RABBIT'S COCHLEA IN SIDE VIEW. Highly magnified.

*b*, basilar membrane; *i r*, inner rod; *o r*, outer rod. The nucleated protoplasmic masses at the feet, which represent the cells from which the rods have been formed, are also shown.

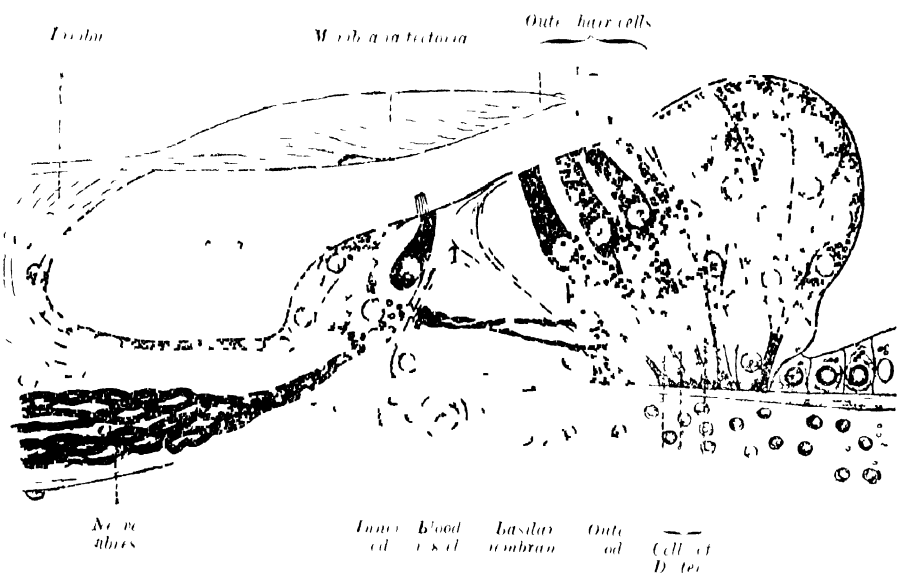


FIG. 710.—SECTION THROUGH THE ORGAN OF CORTI OF THE OPHUMAN COCHLEA (G. Retzius). Highly magnified.

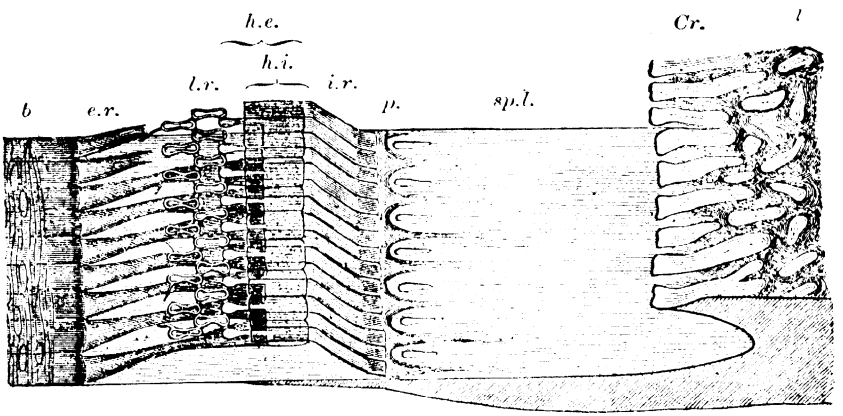


FIG. 711. SEMI-DIAGRAMMATIC VIEW OF PART OF THE BASILAR MEMBRANE AND TUNNEL OF CORTI OF THE RABBIT, FROM ABOVE AND THE SIDE. Much magnified.

*l*, limbus; *Cr.*, extremity or crest of limbous with tooth-like projections; *b*, basilar membrane; *sp.l.*, spiral lamina with, *p*, perforations for transmission of nerve-fibres; *i.s.*, fifteen of the inner rods of Corti; *h.i.*, their flattened heads seen from above; *o.r.*, nine outer rods of Corti; *h.e.*, their heads, with the phalangeal processes extending outward from them and forming, with the two rows of phalanges, the lamina reticularis, *l.r.*

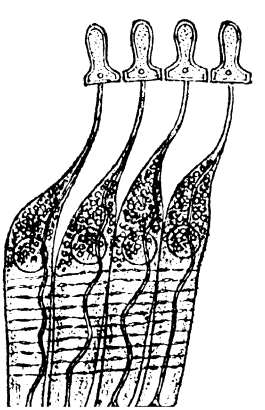

FIG. 712. FOUR CELLS OF DEITERS FROM THE RABBIT. (G. Retzius.) Highly magnified.

The varicose lines are nerve-fibrils. The phalangeal processes are attached above to a portion of the lamina reticularis.

کی طرف جھکے ہوئے ہوتے ہیں' اور اونکے بڑے سرے (سر=heads) باہم جمے ہوئے ہوتے ہیں۔ اسطرح عصاؤں کا سلسلہ ایک قسم کی نقب یا سرنگ بنا دیتا ہے' جس کا فرش قاعدئی جھلی کے ایک حصہ سے بنتا ہے (تصویر 711) - اونکے پیروں کے قریب عموماً اون خلیوں کے باقیات نظر آسکتے ہیں جن سے وہ بنے ہیں۔ اندرونی عصائیں بیرونی عصاؤں کی نسبت زیادہ پتلی اور کسیقدر زیادہ تعداد میں ہوتی ہیں۔ ہر بیرونی عصا کا سر ایک زائدہ رکھتا ہے' جو باہر کی طرف پھیلتا ہے اور جسے زائدہ سلامیہ (phalangeal process) کہتے ہیں - یہ جزو ہے -

۲- ایک مشبک ورقچہ (reticular lamina) (تصویر — 711, 1 r.) کا' جو ایک جالدار ساخت ہے' اور آرگن کارٹائی کے بیرونی سرحلمی خلیوں کے اوپر ایک تاروں کی جال کی طرح پھیلتی ہے' اور کرخت فڈل نما حلقوں (سلامیات یا پورون phalanges=) کے دو یا تین سلسلوں سے بنتی ہے' جو باہم اس طریقہ سے چسپاں ہیں کہ مربع یا مستطیل شکل کے روزن چھوڑتے جاتے ہیں' جن کے اندر سے بیرونی شعری خلیوں کے روئیں باہر نکلے ہوئے ہوتے ہیں۔

۳- **بیرونی شعری خلیات** (outer hair-cells) جو کارٹائی کی عصاؤں سے باہر کی طرف قیام رکھتے ہیں - یہ اُستوانی شکل کے خلیے ہوتے ہیں' جو ہمیشہ پستانی 547
حیوانات میں تین گرانسان میں چار گروہ بناتے ہیں (تصویر — 710) ہر خلیہ کے آزاد سرے پر چھوٹے سمعی روئیں (auditory hairlets) کا ایک بنڈل ہوتا ہے' اور یہ سرا مشبک تہ کے روزنوں میں سے ایک روزن کے اندر سے باہر نکلا ہوا ہوتا ہے قائم سرا ایک کرخت بشری زائدہ (cuticular process) کی صورت میں لمبا ہو جاتا ہے جو قاعدئی جھلی کے ساتھ چسپاں ہے۔ شعری خلیات کے درمیان دوسرے (حامل خلیے (sustentacular cells) ہوتے ہیں' جو اوسی طریقہ پر گاؤدم ہوتے ہیں اور اوپر کی طرف ایک بشری زائدے کی صورت میں لمبے ہو جاتے ہیں' جو مشبک ورقچہ سے چسپاں ہوتا ہے (cells of Deiters' تصاویر — 710, 712) -

۴- **اندرونی شعری خلیات** (تصویر — 710) جو کارٹائی کے عصاؤں سے اندر کیطرف قیام رکھتے ہیں۔ یہ اُستوانی خلیوں کا' جنکے اوپر سمعی روئیں چڑھے ہوتے ہیں' 548

ایک واحد سلسلہ بناتے ہیں، اور اندرونی عصاؤں کے ہم پہلو ہوتے ہیں۔

باقیماندہ سرحلی خلیے کوئی اہم خصوصیات نہیں رکھتے۔ وہ بیرونی شعری خلیات کے بعد لمبے اور مستوانی ہیں، مگر جلد ہی جسامت میں گھٹ کر مکعب ہو جاتے ہیں، اور اسی شکل میں وہ قوقعی قنال کی بیرونی دیوار پر چلے جاتے ہیں۔ یہاں وہ ایک نہایت عروقی جھلی (خط عروقی = stria vascularis) (تصویر 708, str. v.) کو جو اکثر زنگدار ہوتی ہے، ڈھانکتے ہیں۔ اوسکے شعری عروق دمویہ سرحلی خلیوں کے درمیان گھس جاتے ہیں۔ اندرونی شعری خلیات سے اندر کی طرف سرحلہ بھی جلد مکعب ہو جاتا ہے۔ وہ مرغولی ورقچہ کے لمبس (limbus) یعنے کنارہ کے اوپر بڑھ جاتا ہے۔ ریسنر کی جھلی کا سرحلہ فرشی قسم کا ہوتا ہے۔ 549

ممبرینا ٹکٹوریا (membrana tectoria) (تصاویر 708, 710, 718) ایک نرم ریشک دار ساخت ہے، جو لمبس کی بالائی سطح کے برابر برابر چسپاں ہے، جہاں وہ پتلی ہے۔ وہ آرگن کارٹائی کے اوپر ایک گدی کی طرح رکھی ہوئی ہوتی ہے، وہ ایک پتلا بعدی بڑھاؤ رکھتی ہے جو سطح وضع میں دیکھنے سے جالدار شکل کا نظر آتا ہے۔ ریٹزیس (Retzius) کی رائے ہے کہ یہ پتلا حصہ مشتبک ورقچہ سے مرتبط ہوتا ہے۔ غالباً اس جھلی کی زیرین سطح دوران حیات میں آرگن کارٹائی کے سرحلہ پر قیام رکھتی ہے، گو تراشوں میں وہ عموماً سمعی شعریات سے تھوڑے فاصلہ پر اٹھی ہوئی نظر آتی ہے۔

عصب سمعی (auditory nerve) کی قوقعی شاخ کے ریشے کاموسیلا (columella) کے قاعدے میں داخل ہو کر اوسکے جرم میں کی قناتوں میں سے ہو کر دوڑتے ہیں (تصاویر — 706, 707) اور جب وہ اوسکے اندر سے گذر کر مشتبک ورقچہ میں جاتے ہیں تو بتدریج باہر کی طرف جھکتے جاتے ہیں۔ اسکے قاعدہ کے پاس وہ ایک مسلسل عقدی طناب (عقدۂ مرغولیہ = spiral ganglion) (عقدۂ قوقعہ ganglion of the cochlea) کے اندر شامل ہو جاتے ہیں۔ یہ ریشے اس عقدہ کے دو قطبی خلیوں سے آغاز پذیر ہوتے ہیں۔

عقدی خلیوں کی دوسرے طرف سے محیطی ریشے باہر نکلتے ہیں۔ مرغولی ورقچہ میں سے گذر کر وہ بنڈلوں میں باہر نکلتے ہیں، اور اپنے مائلینی غلاف سے معرا ہو کر اندرونی

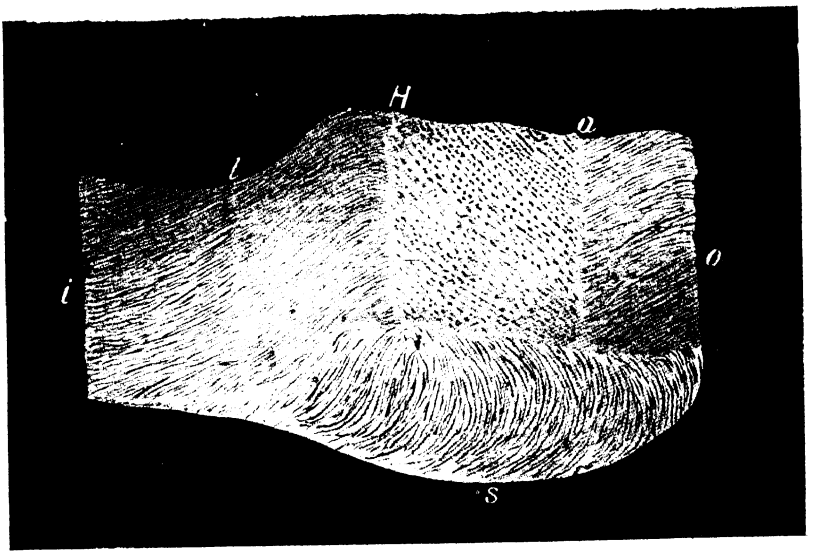


FIG. 713. PORTION OF MEMBRANA TECTORIA OF PIG, DISPLAYING THE UNDER SURFACE AND A CROSS SECTION. (Hardesty.)

*i*, thinner edge by which it is attached to the limbus; *o*, distal edge; *s*, section showing arrangement of crossed fibres; *l*, line impressed by edge of limbus; *H*, line of Hensen, which overlies the heads of the rods of Corti; *H* to *a*, latticed layer on under surface. The thin prolongation at the distal edge is not shown.



FIG. 714. — GENERAL VIEW OF THE MODE OF DISTRIBUTION OF THE COCHLEAR NERVE, ALL THE OTHER PARTS HAVING BEEN REMOVED. (Arnold.)




FIG. 715.—ENDING OF SOME OF THE FIBRES OF THE COCHLEAR NERVE AMONGST THE HAIR CELLS. (G. Retzius.)

This preparation is made by Golgi's method, and is viewed from above. *g*, a cell belonging to the spiral ganglion.

551

# ضمیمہ

## نسیجیات کے طرق مستعملہ[1]

**محلولات برائے ترکیب:۔** ۱۔ طبعی محلول نمک (Normal salt solution) معمولی نمک کا ۶ر۰ تا ۹ر۰ فیصدی محلول بجائے مصل کے اون تازہ بافتوں کے ترکیب کیلئے استعمال کیا جاتا ہے' جنکا فوری امتحان کرنا ہے۔ رنگر کا محلول (Ringer's solution) طبعی محلول نمک کے بجائے بہتر کام دے سکتا ہے۔ محلول رنگر جو پستانی حیوانات کی بافتوں کے لئے ہوتا ہے اوسکے اجزاء حسب ذیل ہیں:۔ NaCl ۹ گرام — KCl ۴۲ر۰ گرام — CaCl2 ۲۴ر۰ گرام ۱۰۰ سی سی آب مقطر میں۔ مینڈک کی بافتوں کے لئے ۶ گرام NaCl لیا جاتا ہے۔ جن تجہیزات کا ترکب ان محلولات نمک میں کیا گیا ہے' وہ مستقلاً محفوظ نہیں رکھی جاسکتیں۔

۲۔ گلیسرین (Glycerine) پانی کی مساوی مقدار کے ساتھ مرقق کیا ہوا۔ شیشۂ محافظ کو گولڈ سائز (gold size) سے ثبت کرنا چاہیئے۔

۳۔ فیرنٹ کا محلول (Farrant's solution) اس کے تیار کرنیکا طریقہ یہ ہے کہ

---

[1] نسیجیات کے طرق مستعملہ کی تفصیلات جو یہاں دیجا سکتی ہیں اون سے زائد کے لئے ناظرین آر۔ کراؤزے (R. Krause) کی طبع کردہ کتاب (Enzyklopoedie dermikr Technik 1908) سے رجوع کریں۔ تثبیت اور تلوین کے نظریات پر مین کی کتاب "فعلیاتی تاریخ" Mann's Physiological History, Oxford, 1902) میں بحث کیگئی ہے۔

۱۰ گرام صاف چنے ہوئے صمغ عربی (gum arabic) کو ۱۰ سی سی آب مقطر میں حل کرکے ۵ گرام گلیسرین کے ساتھ ملا دیا جائے۔ اسمیں کافور کا ایک ٹکڑا شامل کر دیا جاتا ہے تاکہ پھپوند (moulds) نہ پیدا ہونے پائے۔ فیرنٹ کا محلول بطور ایک واسطۂ ترکیب (mounting medium) کے گلیسرین پر ترجیح رکھتا ہے کہ اوس سے شیشۂ محافظ کے کنارے مضبوط جم جاتے ہیں۔

۴۔ کینیڈا بالسم (Canada balsam) جمیں سے طیران پذیر روغنیات حرارت کے ذریعہ سے اڑا دیئے گئے ہوں۔ اور جسے زائیلال (Xylol) میں حل کر لیا گیا ہو۔

۵۔ محلول ڈامر Dammar solution) ڈامر کی رال (damuar resin) کو زائیلال میں حل کرکے تیار کیا جاتا ہے۔ اس محلول کو کلوروفارم سے تر کئے ہوئے کاغذ میں لپیٹ لیا جاتا ہے۔ اسکا استعمال اوسی مقصد کے لئے کیا جاتا ہے جسکے لئے زائیلال بالسم کو کام میں لاتے ہیں لیکن اسمیں یہ فائدہ ہے کہ یہ بے رنگ رہتا ہے درآنحالیکہ کینیڈا بالسم رکھا رہنے سے زرد ہو جاتا ہے۔

۶۔ ایسٹیٹ آف پوٹاسیم (acetate of potassium) کا ایک تقریباً سیر شدہ محلول۔ یہ آزمائی تجہیزات کے لئے بہترین واسطہ ہے اور آیوڈین سے رنگی ہوئی تجہیزات کیلئے بھی خلیوں کے اندر گلائیکوجن (glycogen) دکھلانیکے لئے استعمال کیا جاتا ہے۔ شیشۂ محافظ طلپذیر شیشہ (soluble glass) یا گولڈ سائز سے ثبت کیا جاتا ہے۔

**بافتوں اور احشا کی صیانت** (Preservation) **اور سخت کرنیکے عام طریقے:۔** مندرجۂ ذیل سیالات مستعمل ہیں:۔ الکحل (۷۵ فیصدی سے لے کر خالص تک) ایسٹون (acetone) سیال کارنائی (Carnoy's fluid) (یعنے الکحل خالص ۶۰ سی سی کلوروفارم ۳۰ سی سی گلیشیل ایسیٹک ایسڈ ۱۰ سی سی)۔ فارمال (پانی سے رقیق کی ہوئی) کوروسیو سبلیمیٹ (corrosive sublimate) (طبعی محلول نمک میں سیر شدہ محلول کروسک ایسڈ کا محلول (۲۰۰ حصوں میں ایک حصے سے ۵۰۰ میں ایک تک، جس میں گلیشیل ایسیٹک ایسڈ کا شمول مفید ہوتا ہے، اس تناسب میں کہ محلول کروسک کے ۱۰۰ حصوں میں ایسٹک ایسڈ کے ۲ حصے ہوں)۔ پکرک ایسڈ (picric acid) کا محلول (سیر شدہ) تنہا یا اس کے ۱۰۰ حصوں میں ۲ حصے نائٹرک یا سلفیورک ایسڈ کے مشمول ہوں یا جسے ۱۰ فیصدی فارمال کے مساوی حجم میں مخلوط کر لیا گیا ہو۔ محلول مین (Mann's fiuid) [یہ

مرکیوریک کلورائڈ (Mercuric chloride) اور پکرک ایسڈ کے سیر شدہ آبی محلولات کے مساوی حصوں کا مخلوط ہے، جسمیں فارمال ۵ فیصدی کی مقدار تک شامل کیا جاسکتا ہے)۔ آزمک ایسڈ کا محلول (۱ تا ۲ فیصدی)۔ بائیکرومیٹ آف پوٹاسیم کا محلول (۲ تا ۳ فیصدی)، جسمیں گیشل ایسیٹک ایسڈ ۵ فیصدی کے حساب سے (Tellyesniczky) یا فارمل ۱۰ فیصدی تک شامل کرنا مفید ہوتا ہے (موخر الذکر خصوصاً مرکزی عصبی نظام کے لئے) 558

سیال مُلر (بائیکرومیٹ آف پوٹاسیم ۲½ حصے، سلفیٹ آف سوڈا ایک حصہ، پانی ۱۰ حصے)

سیال زنکر (Zenker's fluid) [یہ سیال مُلر ہے، جسمیں فیصدی مرکیوریک کلورائڈ کے ۵ حصے مشمول ہوتے ہیں، جسمیں استعمال کے وقت ۵ سی سی ایسیٹک ایسڈ ملا دیا جاتا ہے۔

کنگسبری (Kingsbury) [۱۰ حصے فارمال اور ۴ حصے کاپر سلفیٹ ملانیکی رائے دیتا ہے] اور مختلف تناسب کے بائیکرومیٹ آف پوٹاسیم اور آزمک ایسڈ کے محلولات۔ سیال التمان (Altmann's fluid) جو خلوی ذرات ظاہر کرنیکے لئے استعمال کیا جاتا ہے، ½ ۲ فی صدی طاقت کے بائیکرومیٹ آف پوٹاسیم کے محلول اور ۲ فیصدی آزمک ایسڈ کے مساوی حصوں کا آمیزہ ہوتا ہے۔

اگر ممکن ہو سکے تو بہترین طریقہ تو یہ ہے کہ عروق دموی کو پہلے گرم زنگر سے دھو ڈالیں اور پھر اونہیں سیال مُثبّت (fixing fluid) کا اِشراب کردیں۔ اگر یہ ممکن نہ ہو تو بافت کے نہایت چھوٹے چھوٹے ٹکڑے لئے جائیں اور ثبت کرنیوالے سیّال کی ہمیشہ بہت بڑی مقداریں۔

نہایت عام طور پر استعمال میں آنیوالا محلول فارمال ہے۔ یہ فارمل ڈی ہائڈ (formaldehyde) کا ۴۰ فیصدی محلول ہے۔ اسے پانی کے ساتھ ۱۰ فیصدی بلکہ ۲۰ فی صدی محلول کی صورتمیں تیار کرلینا چاہیے۔ یہ بآسانی بافتوں کے اندر نفوذ کر جاتا ہے اور انھیں جلد سخت کر دیتا ہے۔ تجارتی فارمال میں ہمیشہ ترشئی نجاستیں موجود ہوتی ہیں۔ جو اُسے بعض بافتوں مثلاً مخاطی جھلیوں کے سخت کرنیکے لئے ناموزوں بنا دیتی ہیں۔ اس وقت کو رفع کرنیکے لئے کاسٹک سوڈا سے تعدیل کردہ فارمال کام میں لائی جاسکتی ہے۔ بافتوں کو فارمال کے اندر چند روز سے زائد تک نہیں رکھنا چاہیے، بلکہ الکحل میں منتقل کردینا مناسب ہے، سریع تثبیت کیلئے، بافت کے ایک نہایت چھوٹے ٹکڑے کو ۱۰ فیصدی فارمال میں رکھکر تقریباً ۴۰ یا ۵۰ درجہ

تک گرم کرلینا چاہیئے۔ انجمادی طریقہ (freezing method) سے تراشیں تیار کرنیکے لئے اسکی تثبیت نصف گھنٹے میں کافی طور پر ہوجائیگی۔ یا اوس ٹکڑے کو محلول فارمال سے نکالکر پہلے ہلکے اور پھر زیادہ زیادہ طاقتوں کے الکحل میں اور بالآخر زائیلال میں منتقل کردینا چاہیئے تاکہ وہ نصف گھنٹے میں پیرافین کے اندر تفریش (embedding) کے لئے تیار ہوجائے۔

خالص ایسیٹون (acetone) بھی سریع تثبیت اور سخت کرنے کے لئے کارآمد ہوتا ہے۔ بافت کے چھوٹے ٹکڑے ایسیٹون کی ایک کثیر مقدار میں ڈالدئے جاتے ہیں، جو نہ صرف تثبیت کرتا اور انھیں سخت کردیتا ہے بلکہ نابیدہ بھی کردیتا ہے، چنانچہ تقریباً ایک گھنٹے میں بافت براہ راست پگھلی ہوئی پیرافین میں تفریش کے لئے منتقل کیجاسکتی ہے۔ لیکن بہتر نتائج اس سے حاصل ہوتے ہیں کہ تیس منٹ کیلئے گرم ۱۰ فیصدی فارمال میں رکھکر پھر ایسیٹون میں منتقل کردیا جائے۔ میتھلین بلیو سے رنگی ہوئی تجہیزات کو نابیدہ کرنے کے لئے بھی ایسیٹون بجائے الکحل کے استعمال کیا جاتا ہے۔

خلیوں اور نواتوں کی ساخت کو مصئون و محفوظ رکھنے کے لئے ایک بہترین تثبت سیال وہ ہے جسکی سفارش فلیمنگ نے کی ہے۔ اسکی ترکیب میں ۱ فیصدی کرومک ایسڈ کے ۱۵ حجم ۲ فیصدی آزمک ایسڈ کے ۴ حجم اور گلیشیئل ایسیٹک ایسڈ کا ایک حجم شامل ہیں۔ اسے بالکل تازہ تیار کرنا چاہیئے۔ کبھی کبھی استعمال سے پہلے اسکے حجم سے دوتا پانچ گونہ پانی ملاکر اسے ہلکا کرلیتے ہیں۔ تثبت کرنے اور سخت کرنے کیلئے ایک دن کافی ہے، مگر بافت کے ٹکڑے بہت چھوٹے ہونے چاہیں۔ بافت کو آمیزہ سے باہر نکالنے کے بعد کئی گھنٹے تک بہتے ہوئے پانی میں دھونا اور پھر ۸۰ فیصدی الکحل میں رکھدینا چاہیئے۔ آزمک ایسڈ متمول رکھنے والے کسی بھی آمیزہ میں تثبیت کردہ بافتیں دقت کے ساتھ رنگ قبول کرتی ہیں۔ اس صورت میں استعمال کرنے کیلئے بہترین لونیات سافرینین (saffranin = زعفرنین)، جنشین وایولیٹ (gentian violet)، فکسین (fuchsin) اور کارم الم (carm alum) ہیں۔ سیال کارنائی (ملاحظہ ہو صفحۂ ماقبل) خلوی ساخت و انقسام کے لئے بیشتر حالات میں بہترین ہے، اور اپنے عمل میں نہایت سریع ہوتا ہے۔ نرم اور نازک اشیاء کیلئے وہ غالباً بہترین مثبت متعامل (fixing agent) ہے۔ وہ جنبی دماغ کیلئے، جو بیشتر مثبتوں (fixative) میں سکڑ جاتا ہے، فائدے کے ساتھ استعمال کیا جاسکتا ہے۔ سیال کارنائی میں تین گھنٹے یا زائد تک

رکھنے کے بعد تجہیز کو الکحل خالص میں منتقل کر دیا جاتا ہے اور اسمیں چوبیس گھنٹے رہنے کے بعد وہ تفریق کے لئے تیار ہو جاتی ہے۔ سیال زنکر (Zenkers's Fluid) بھی خلیتوں کی باریک ساختیں ظاہر کرنے کے لئے مفید ہوتا ہے۔

جن بافتوں کو الکحل میں ثبت کرنا ہے انھیں تی النور الکحل خالص میں رکھ سکتے ہیں مگر بعض ساختوں کیلئے بہترین یہ ہے کہ ۵۰ فیصدی الکحل سے شروع کر کے ٹکڑوں کو ۷۵ فی صدی اور ۹۵ فیصدی کے یکے بعد دیگرے مرحلوں میں ہوتے ہوئے الکحل خالص میں گزارا جائے لیکن انھیں ہر مرحلہ میں چند گھنٹے کے لئے چھوڑ دینا چاہئے جیسے ہی کہ وہ ناپیدہ (dehydrated) ہو جائیں تفریق کیلئے تیار ہیں۔ لیکن قاعدہ یہ ہے کہ وہ الکحل کے اندر طویل عرصہ تک بدون تلف ہوئے رکھے جا سکتے ہیں۔ ایسے اعضا کو جنمیں لیفی بافت بہت ہوتی ہے، (مثلاً جلد اور اوتار) ۸۰ فیصدی سے زیادہ تیز الکحل میں نہیں ڈالنا چاہئے ورنہ وہ اتنے سخت ہو جاتے ہیں کہ قطع نہیں کئے جا سکتے۔ دوسرے مثبت معالجات کے بعد الکحل (۸۰ تا ۹۰ فیصدی) سخت کرنے کے عمل کو مکمل کرنیکے لئے اور بطور صائن (preservative) کے استعمال کیجاتی ہے۔ لیکن یہ انس میں تفریق کرنیکے لئے زایلال کے اندر گداز نیسے پہلے الکحل کے ذریعہ بافت میں سے پانی کا تمام اثر یا لگاؤ نکال ڈالنا چاہئے۔ اگر مرکیورک کلورائڈ کی مثبت سیال کے اجزا میں سے ہے، تو جو الکحلیں بعد میں کام میں لائی جائیں اونمیں (باستثنائے آخری الکحل کے) آیوڈین شامل کر دینی چاہئے، تاکہ اس سے پارہ کا وہ رسوب خارج ہو جائے، جو بصورت دیگر بافت میں بنجائیگا۔ یہ مقصد اسطرح بھی حاصل ہو سکتا ہے کہ تراشوں کو آیوڈین کے الکحلی محلول سے دھولیا جائے۔ کبھی کبھی مرکیورک کلورائڈ (سیر شدہ محلول) (۲ حصے) اور الکحل (ایک حصہ) کا آمیزہ استعمال کیا جاتا ہے۔ یہ بافت کو سخت کرنیکے لئے تقریباً دو دن لیتا ہے۔ صبغات (dyes) سے پورا فائدہ حاصل کرنیکے لئے، مرکیورک کلورائڈ ایک بہترین مثبت ہے، لیکن یہ نفوذ کرنے میں سست ہوتا ہے اور اس نمک کی زیادتی کو دھو کر باہر نکالنا مشکل ہوتا ہے۔ چنانچہ لازم ہے کہ جو ٹکڑے لئے جائیں وہ ہمیشہ بہت چھوٹے چھوٹے ہوں، اور انھیں بہتے ہوئے پانی میں کم از کم چوبیس گھنٹے تک دھو ڈالیں، اور پھر ۸۰ فیصدی الکحل کی ایک بڑی مقدار میں رکھدیں جسمیں آیوڈین بھی ملی ہوئی ہو۔

بہت سی بافتیں ایک منٹ کے لئے ابلتے ہوئے پانی میں غوطہ دے کر فی الفور 353

ثبت کرکے پھر الکحل میں رکھدیجاتی ہیں لیکن یہ طریقہ عمدہ کیلئے اچھا نہیں۔

جن بافتوں کو کروم ایسڈ میں ثبت کرنا ہو انکی تغریق (immersion) سات سے دس دن تک کی عموماً کافی ہوتی ہے۔ پھر انھیں بہتے پانی میں چند گھنٹوں یا دنوں تک دھونیکے بعد مصنوعی اور سخت کرنیکا عمل مکمل کرنیکے لئے الکحل میں رکھ سکتے ہیں۔ الکحل ایک یا دو بار بدلدینا چاہئے۔

بائیکرومیٹ آف پوٹاسیم یا سبتال طر میں رکھے ہوئے اعضا دو یا تین ہفتوں میں تراشنے کے لئے تیار ہوجاتے ہیں لیکن یہ ان سیالات میں خراب ہوئے بغیر کسیقدر زیادہ عرصہ تک بھی رکھے جاسکتے ہیں۔

پکرک ایسڈ کے ساتھ سخت کرنے کا عمل عموماً دو دن میں مکمل ہوجاتا ہے۔ پھر اعضا کو الکحل میں منتقل کردینا چاہئے اور اُسے اکثر بدلتے رہنا چاہئے۔

سیال کلر میں دماغ اور نخاع کے سخت ہونیکے لئے تین ہفتے سے تین ماہ تک کا عرصہ درکار ہوتا ہے۔ سخت ہونیکا عمل صدت کیوجہ اور سیال میں ایسیٹک ایسڈ ملا دینے سے جلد واقع ہوجاتا ہے۔

جن بافتوں میں کلسی مادہ موجود ہو، مثلاً ہڈی اور دانت، وہ اوس محلول سے جسمیں نمک کلسی بنائی جاسکتی ہیں، جسمیں حرارت کی مدد سے ایک گرام فلورو گلوسین (phloroglucin) کو اسی سی نائٹرک ایسڈ میں حل کرکے ۱۰۰ اسی سی تک پانی بھر دیا جائے، اور اس میں اگر ضرورت ہو تو اور نائٹرک ایسڈ شامل کردیا جائے۔ دوسرا سریع الاثر غیر کلسی بنانے والا سیال (decalcifying fluid) تجارتی سلفیورس ایسڈ کا محلول ہے۔ اگر تازہ ہڈی کے اندر رم حسنوی صیانت (preservation) منظور ہو تو پہلے اوسے چند گھنٹوں کیلئے ۱۰ فیصدی فارمل میں رکھدینا چاہئے۔ مندرجہ ذیل سیالات زیادہ آہستگی کے ساتھ غیر کلسی بناتے ہیں (۱) نائٹرک ایسڈ کا ۱۰ فیصدی محلول پانی یا الکحل میں۔ (۲) پکرک ایسڈ کا سیر شدہ محلول جسمیں قلموں کی بہت افراط ہو۔ (۳) کرومک ایسڈ کا ایک فیصدی محلول۔ غیر کلسی بنانے کے بعد بافت کو ہمیشہ بہتے پانی میں کم از کم چوبیس گھنٹے تک دھونا چاہئے۔

**سخت کی ہوئی بافتوں کی تفریش اور تراشوں کی تیاری:۔** تراشیں بہت عمدگی کے ساتھ کسی قسم کے خورد تراش (microtome) سے قطع کیجاسکتی ہیں۔ سخت

کی ہوئی بافت کو کاٹتے وقت عموماً سہارا دیکر سنبھالے رہنا چاہیئے۔ اسی مقصد سے اوس کی تفریش کسی ایسی چیز میں کر دیتے ہیں، جو اوپر سیال صورت میں لگا دی جاتی ہے اور تھمی ہوئی رہنے پر جمکر سخت ہو جاتی ہے تفریش کرنے والی شئے سے یا تو بافت کو ملفوف کر سکتے ہیں یا بافت کو اوس سے سینچ لیا جائے۔ آخر الذکر طریقہ ہی عموماً مستعمل ہے۔

تفریش کرنے والی شئے جو بالخصوص استعمال کیجاتی ہے، ۵۰ درجہ سینٹیگریڈ نقطۂ اماعت والی پیرافین (paraffin) ہے۔ ٹھیک درجۂ تپش کا انحصار کرۂ ہوائی کی تپش پر ہوتا ہے۔ موسم گرما میں اور گرم آب و ہوا میں نسبتہً بلند تر نقطۂ اماعت والی پیرافین کی ضرورت پڑ سکتی ہے۔

**پیرافین میں تفریش**:۔ گداختہ پیرافین میں بھگونے سے پہلے، بافت کے ٹکڑے کی تلوین سالم صورت میں کرلیں (ملاحظہ ہو صفحہ 559) پھر اوسے پیاپے الکحلوں (۵۰ فیصدی ۷۰ فیصدی، ۹۵ فیصدی) میں سے گزارتے ہوئے بالآخر خالص الکحل تک پہونچا کر نابیدہ کرلیں۔ اسکے بعد اُسے روغن چوب دیودار (cedar wood oil)، ائیلال، یا کلوروفارم میں بھگو دیں۔ اگر کلوروفارم کام میں لائی گئی ہے تو پارۂ بافت کو پیرافین کے کلوروفارم میں میر شدہ محلول کے اندر رات بھر چھوڑ رکھیں۔ یہ نازک اشیا کے لئے بالخصوص فائدہ مند طریقہ ہے۔ تیار کردہ ٹکڑا اب پگھلی ہوئی پیرافین میں، جو زیادہ گرم نہونا چاہیئے مگر محض پگھلی ہوئی حالت میں رکھی گئی ہو، منتقل کر دیا جاتا ہے۔ یہ اس میں اپنی دیرینہ کے لحاظ سے ایک سے کئی گھنٹہ تک بھگو رکھا جاتا ہے۔ اس کام کے لئے ایک مخصوص (incubator) استعمال کیا جاتا ہے

554

امتحانی شئے جب پیرافین میں پوری طرح بس جائے تو اوسے کاغذ کے ایک سانچے یا دھات کے کیسہ میں رکھدیا جاتا ہے۔ اسکا کچھ حصہ پہلے پیرافین سے بھر لیا جاتا ہے اور ٹکڑا اوسکے اوپر رکھدیا جاتا ہے۔ پھر اور پیرافین اوپر سے ڈالدی جاتی ہے، اور کل کو جلد ٹھنڈا ہونے دیا جاتا ہے۔ پھر پیرافین کا ایک مربع ٹکڑا، جسمیں بافت شامل ہو کاٹ لیا جاتا اور خود تراش پر مطلوبہ وضع میں قائم کرلیا جاتا ہے۔ پتلی تراشیں بنا کر ایک شریحہ پر ثبت کرلی جاتی ہیں (ذیل میں ملاحظہ فرمائیے)۔ پیرافین کو ائیلال سے تحلیل کر کے علیحدہ کر دیا جاتا ہے اور تراشوں کا ڈامر میں ترکیب کرلیا جاتا ہے۔

اگر یکے بعد دیگرے تراشوں کو ایک فیتہ کی صورت میں کاٹنا مقصود ہو اور اگر مستعملہ



FIG. 716.—TRIPOD MICROTOME. (Birch's pattern.) The paraffin-block should be cut with square edges.

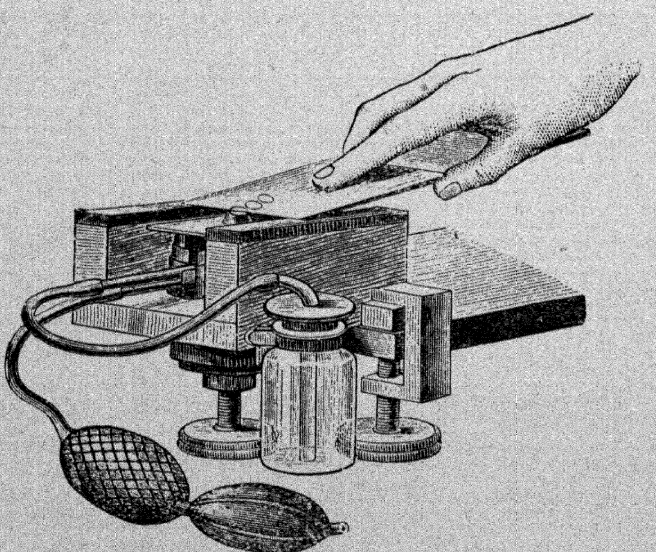

FIG. 717.—CATHCART FREEZING MICROTOME.

پیرافین اتنی زیادہ سخت ثابت ہو کہ تراشوں کے کناروں کو باہم ایکدوسرے سے چپکنے نہ دے تو ایسی پیرافین جسکا نقطۂ گداخت (melting point) نسبتہً کم درجہ (۴۰ ڈگری سینٹی گریڈ) کا ہو، بلاک (کندہ) سے مقابل کے کناروں پر مل دی جاتی ہے۔ اب تراشیں کٹ کٹ کر ایکدوسرے سے چپکتی جاتی ہیں۔

**منجمد تراشوں کی تیاری:۔** اون بافتوں کے تحفظ کیلئے جنکو منفروش کرنے کے بجائے منجمد کرنا مقصود ہے، بائیکرومیٹ کے محلولات اور فارمال استعمال کیلئے بہترین سیالات ہیں۔ اگر تثبیت کیلئے الکحل کا استعمال کیا گیا ہے تو اسکو پانی سے خوب دھوکر صاف کرلینا چاہئے بافت کو انجمادی خورد ترآش پر رکھنے سے پہلے گوند کے پانی میں خوب بھگو لینا چاہئے۔ صمغ عربی یا ڈکسٹرین (dextrin) کا پتلا شربت استعمال کیا جاسکتا ہے۔ فارمال کے بعد گوند میں بھگونے کی ضرورت نہیں ہے۔

**سیلائیڈین میں تفریش** (embedding in celloidin) جس ٹکڑے کی تفریش کرنا ہے، اسکی دبازت ۲ یا ۳ ملی میٹر سے زائد نہ ہونی چاہئے۔ اور اُسے خالص الکحل کے ذریعہ نابیدہ کرلیا جاتا ہے، پھر اُسے چند گھنٹوں کے لئے خالص الکحل (۱ حصہ) اور ایتھر (۳ حصوں) کے آمیزہ میں منتقل کردیا جاتا ہے جسکے بعد اور دوسرے چوبیس گھنٹے یا زائد کے لئے سیلائیڈین کے الکحلی ایتھری محلول میں، جسکی طاقت معمولی کلوڈئین (collodion) جیسی ہوتی ہے، رکھدیا جاتا ہے۔ بالآخر وہ سیلائیڈین کے دوگنی طاقت کے محلول کے اندر رکھا جاتا ہے۔ اسمیں چوبیس گھنٹے گزرنیکے بعد اُسے علیحدہ کرکے کسی لکڑی یا دھات کے قبضہ (holder) پر رکھدیا جاتا ہے۔ جب سیلائیڈین اپنے ایتھر کی تبخیر کے باعث منجمد ہوجاتی ہے تو ہولڈر یعنے قبضہ کو الکحل (۸۰ تا ۸۵ فیصدی) میں غوطہ دیا جاتا ہے۔ چند گھنٹوں کے بعد اسی طاقت کے روح شراب میں ترکئے ہوئے چاقو سے تراشیں کاٹی جاسکتی ہیں۔ تراشوں کو ۹۵ فیصدی الکحل میں رکھکر پھر روغن چوب دیودار یا روغن برغموت (oil of bergomat) میں گذار کر ڈامر میں رکھدیا جاتا ہے۔ اون کو روغن قرنفل (clove oil) یا الکحل خالص میں نہیں رکھنا چاہئے۔ اسطریقہ کا فائدہ یہ ہے کہ سیلائیڈین کو، جو بالکل شفاف ہے، تراشوں کے ترکب میں خارج کرنے کی ضرورت نہیں پیش آتی اور وہ تراش کے حصوں کو مجتمع رکھنے میں مدد ہوتی ہے۔ اسطرح یہ طریقہ خستہ (friable)

بافتوں یا بڑی تراشوں کے لئے مفید ہے' بافت کی تلوین یا تو سالماً تفریش سے پیشتر کبھی کبھی ہے یا تراشیں رنگ لی جائیں۔ انھیں ۹۵ فیصدی الکحل میں سے شریحہ پر منتقل کرکے اور ابھر کے بخارات ایک نیم پرتول میں سے اونکی سطح پر ڈالکر شریحہ پر چسپاں کیا جا سکتا ہے۔ پھر اونپر ایک تقطیری کاغذ یا شوشہ پیپر ڈھانک کر کاغذ پر انگوٹھا زور سے گزار کر اونھیں نیچے دبا دیا جاتا ہے اس سے وہ اسقدر مضبوط جم جاتی ہیں کہ اون پر تلوینی اور مصفی محلولات کا عمل آسانی کیا جا سکتا ہے۔

**خوردتراش آلے** (microtomes) ایک تراشیں کاٹنے کا آلہ یا خوردتراش نسیجیاتی کام کے لئے ضروری ہے۔ طالبعلموں کے لئے سہ پایہ خوردتراش (tripod microtome) پیرافین میں تفریش کردہ اشیا کے لئے اور کیتھ کارٹ کا خوردتراش (Cath Cart's microtome) انجمادیا یخ بستگی کے لئے مفید آلات ہیں۔

سہ پایہ خوردتراش ایک سادہ اور کارآمد چھوٹا سا آلہ ہے' جسمیں یہ فائدہ ہے کہ وہ زیادہ قیمتی نہیں ہوتا۔ وہ ایک دھات کا چوکھٹا ہوتا ہے (تصویر 716) جسمیں ایک اُسترا مضبوطی سے کسدیا جاتا ہے۔ اسمیں ایک مائیکرومیٹر ناپنے والا پیچ (micrometre screw) ہوتا ہے جس سے اُسترے کی دھار کی بلندی کم یا زیادہ کرلیجاتی ہے۔ پیرافین کا کندہ (بلاک) جسمیں بافت مشمول ہے حرارت کی مدد سے ایک شیشہ کے چپٹے ٹکڑے پر یا ایک 555
جلادار لوح (glazed tile) پر ثبت کردیجاتی ہے' جسپر سہ پایہ پھسلتا ہے۔ شیشہ پر ثبت کردینے کے بعد کندے کو ایسی شکل میں کاٹ لینا چاہئے جو مربع ہو اور جسکے کنارے متوازی ہوں۔ ہر متواتر تراش کے بعد مائیکرامیٹر کے پیچ کو گھما کر اُسترے کی دھار نیچے کو سرکالی جاتی ہے۔

کیتھ کارٹ کے انجمادی خوردتراش (تصویر —717) میں بافت کو گوند کے 556
پانی میں بھگو لینے کے بعد' ایک دھات کی تختی پر رکھکر' تختی کی زیرین سطح پر ایتھر یا دوسرا کوئی یخ بستہ کرنیوالا مُرشّہ (spray) چھڑک کر' منجمد کرلیا جاتا ہے۔ ایک باریک کٹاؤ دار مائیکرومیٹر والے پیچ کے ذریعہ تختی اوپر سرکائی جاتی ہے' اور چاقو یا رندہ (plane) جس سے تراشیں کاٹی جاتی ہیں' پلیٹ گلاس کی پٹیوں کے اوپر گذار کر تختی کے اوپر آگے بڑھایا جاتا ہے 557
ایتھری اشاشی تختی کے بجائے تیل کا ایک ٹھوس کندہ خوردتراش سے جوڑ دیا جاتا ہے۔




FIG. 718.—ROCKING MICROTOME WITH SIMPLE OBJECT-HOLDER.



FIG. 719.—MINOT'S AUTOMATIC ROTARY MICROTOME.



FIG. 720.—INCLINED PLANE MICROTOME.

س کدہ کو نصف ساعت کیلئے ایک برف اور نمک کے انجمادی آمیزہ میں غوطہ دیا جاتا ہے۔ پھر اُسے نکالکر، پونچھکر خشک کرکے، خورد تراش میں رکھدیا جاتا ہے اور اوسکی بالائی سطح پر منع آلودہ بافت رکھدی جاتی ہے، جہاں وہ یخ بستہ ہوکر ایک ٹھوس تودہ بنجاتی ہے خورد تراش کے نیچے کے پیچ کے ذریعہ کُندہ اوپر ہٹایا جاتا ہے اور تراشیں یکے بعد دیگرے لے لیجاتی ہیں، جیسا کہ طریقۂ ایتھر میں کیا جاتا ہے۔ انجمادی خورد تراش استعمال کرتے وقت حاصل کرنظام عصبی کی صورت میں، یہ اہم ہے کہ بافت کو بہت زیادہ سخت منجمد نہ کیا جائے ورنہ تراشیں بل کھاکر تڑک جائیں گی۔ اگر ضرورت ہو تو قطع کرنیسے پہلے سطح کو عارضی طور پر پگھلایا جاسکتا ہے۔

نسبتۃً زیادہ قیمتی اور پیچیدہ لیکن زیادہ مفید آلات کیمبرج سائنٹیفک انسٹرومنٹ کمپنی (Cambridge Scientific instrument company) کا ہزاز (rocking) خورد تراش اور سی۔ ایس منٹو (C. S. Minto) اور ڈیلیپائن (Delepine) کے ایجاد کردہ خورد تراش ہیں۔ آخر الذکر سیال کاربن ڈائی آکسائڈ ($CO_2$) کے ساتھ منجمد کرنے کے لئے مرتب ہوتا ہے۔ ان سب کا عمل خود بخود ہوتا رہتا ہے، یعنے دستہ کی ہر حرکت نہ صرف بافت کی ایک مخصوص دبازت کی تراش کاٹ دیتی ہے، بلکہ چاقو یا بافت کو اس طریقہ سے حرکت دیدیتی ہے کہ دوسری حرکت سے ایک دوسری تراش ٹھیک اوسی دبازت کی کٹ جاتی ہے، اور اسیطرح تراشوں کی ایک غیر محدود تعداد کٹ سکتی ہے۔ مناسب قوام (consistency) کا پیرافینی کندہ استعمال کرکے، اوسی شئے کی ساوی الدبازت تراشوں کا ایک سلسلۂ طویل حاصل کیا جاسکتا اور بصورت فیتہ باہم چسپاں رکھا جاسکتا ہے (جیسا کہ تصویر 718 میں بتایا گیا ہے) شریحہ پر ایسی تراشوں کا سلسلہ وار ترکیب کسی بھی خاطر خواہ تعداد میں کیا جاسکتا ہے۔

سیلائیڈین میں تفریش کردہ تجہیزات کے لئے ضروری ہے کہ تراشیں ایک ایسے چاقو سے قطع کیجائیں جو روح شراب سے تر رکھا گیا ہو۔ اس مقصد کیلئے ایک پھسلنے والا خورد تراش (sliding microtome) (تصویر 720) نہایت کارآمد ہوتا ہے جس میں چاقو یا استرے کو بافت پر، دھار کو حرکت کی سمت میں ترچھا جھکا ہوا رکھکر، حرکت دیجاتی ہے اس مقصد کیلئے بہتر ترکیب، خاصکر بڑے (جیسے کہ دماغ کی) تراشوں کے لئے وہ ہے جسمیں

سیلائیڈین میں بھگوئی ہوئی امتحانی شئے کو عمل انقطاع کے دوران میں روح شراب کے اندر ڈوبا رکھا جاتا ہے۔ ہر قسم کے خورد تراش کے لئے یہ نہایت اہم ہے کہ چاقو یا اُسترے کی دھار بالکل درست رکھی جائے۔ اسلئے اوسے بار بار چمڑے پر تیز کرنا ضروری ہے۔ اگر اُسترے کی دھار میں ناہمواریاں ہوں تو اُن سے تراشیں کھردری ہو جائینگی۔

زائیلال بالسم یا ڈامر میں ترکیب کے طریقے :۔ البیومن کے ساتھ تثبیت۔ پیرافین میں کاٹی ہوئی تراشیں، جیسی کہ ہنراز یا دیگر خورد تراشوں سے کاٹی جاتی ہیں، رنگوں یا دوسرے سیالات کے عمل سے پہلے، مندرجہ ذیل طریقہ پر ایک شیشہ کے شریحہ یا شیشۂ محافظ کے ساتھ ثبت کرلیجاتی ہیں :۔ شریحہ (یا شیشۂ محافظ) کو باحتیاط صاف کرکے اوسپر تازہ انڈے کی سپیدی پھیلادی جاتی ہے۔ یہ اُنگلی یا ایک صاف دھجی سے کیا جاسکتا ہے۔ پھر البیومن زدہ شریحہ کو گرد سے محفوظ رکھکر خشک ہونیکے لئے علٰحدہ رکھدیا جاتا ہے۔ انڈے کی سپیدی کے بجائے اگار جیلی کا ایک ہلکا محلول (ایک گرام فی ۱۰۰ سی۔سی۔ آب مقطر) استعمال کیا جاسکتا ہے۔ اس طریقہ سے ایک ہی وقت میں بہت سے شریحہ بہا کر اونھیں ایک مناسب ظرف میں موجود رکھنا باعث سہولت ہوتا ہے۔ جب استعمال کی ضرورت لاحق ہو تو شریحہ پر قدرے پانی ڈالکر پانی کے اوپر تراشوں کا فیتہ رکھکر پھر پانی کو ایک گرم طشتری یا ایک چھوٹے شعلہ پر گرم کرلیا جاتا ہے، یہانتک کہ پیرافین بالکل پگھلے بغیر صرف چپٹی پڑجائے۔ لیکن تراشوں کو ثبت کرنیکے لئے ہمیشہ البیومن زدہ شریحوں کے استعمال کی ضرورت نہیں پڑتی۔ بیشتر اتنا خاصکر الکحل اور فارمال کے ساتھ مخلوط کردہ اشیا کے لئے ایک معمولی اچھی طرح صاف کیا ہوا شریحہ ہر قسم کا کام دیتا ہے، اور تراش یا تراشوں کو اُسپر گرم پانی کے ایک قطرہ میں چپٹا کرلیا جاتا ہے (نیچے ملاحظہ ہو)۔ بہرصورت پھر پانی کو بہا کر شریحہ ایک گرم مقام پر رکھدیا جاتا ہے تاکہ باقیماندہ پانی بخیر سے اُڑجائے (یہ تراش کی جسامت اور جسقدر تشمل میں شریحہ رکھا گیا ہے اسکے لحاظ سے نصف تا ایک گھنٹہ لیگا) اور پھر صرف اتنا گرم کرلیا جائے کہ پیرافین پگھل جائے۔ ازاں بعد پیرافین خارج کرنیکے لئے اُسے زائیلال میں ڈبا دیا جاتا ہے، جسکے بعد اگر تلوین پہلے کرلینگی ہے، تو تراشوں کا ترکیب فی الفور ڈامر میں کرلینا چاہئے۔ اگر تلوین نہیں کیگئی ہے تو اُنہیں زائیلال کے بعد پہلے خالص الکحل اور پھر بتدریج کم درجوں کی الکحل کا اور پھر پانی کا عمل کرکے تلوین کرلیجائے۔ بالآخر پانی، الکحل (جو تدریجی طور سے شروع کرکے

خالص الکحل تک جاکر ختم ہو) اور زائیلال میں گذار کر ڈامر میں رکھیں۔ بہت سی تراشوں کے لئے الکحل کے چند درجات کو مستثنیٰ کیا جاسکتا ہے۔ لیکن ہمیشہ مناسب یہی ہے کہ پانی اور خالص الکحل کے درمیان ۵۰ فیصدی الکحل کا استعمال کیا جائے، اور خالص الکحل سے پہلے نمی کی زیادتی کو پونچھ لیا جائے۔

تثبیت آبی۔ تثبیت آبی کا سادہ طریقہ لیکن ایسا جو بیشتر صورتوں میں بخوبی کارآمد ہوتا ہے یہ ہے کہ فیتہ کو یا پیرافین سے قطع کردہ انفرادی تراشوں کو ایک طشت میں ایسے پانی کی سطح پر رکھدیا جائے، جو صرف اتنا گرم ہو کہ پیرافین کو چپٹا پھیلا سکے لیکن گھلائے نہیں پھر ایک نہایت صاف شریحہ سطح آب کے نیچے گذار کر تراشوں کو اسکے اوپر تیراؤ۔ تراشوں کو نکالکر، پانی خارج کرکے شریحہ اور تراشوں کو ایک گھنٹہ یا زائد کیلئے علیحدہ رکھدو، یہانتک کہ سب پانی اڑجائے۔ تراشیں شریحہ سے محوب چپکی ہوئی ملیں گی۔ اگر خواہش ہو تو روغن قرنفل میں حل کئے ہوئے سیلائیڈین میں بھگویا ہوا برش انپر پھیر کر انھیں اور زیادہ مضبوط جمالو۔ اب شریحہ کو زائیلال سے دھوکر یا زائیلال میں ڈبوکر پیرافین خارج کیجاسکتی ہے۔ اگر تراشیں پہلے سے رنگی ہوئی نہوں تو جیسا کہ ابھی بیان کیا گیا ہے اب انکو الکحلوں میں سے گذار کر تلوین اور ترکب کیا جاسکتا ہے۔ بعض سخت کرنیوالے محلولات (بائیکرومیٹس یا آزمک ایسڈ) کا استعمال کرنیکے بعد تراشوں کو صرف طریقۂ آبی سے ثبت نہیں کیا جاسکتا۔ ایسی صورتمیں ایک البیومین زدہ شریحہ یا سیلائیڈین کا محلول ضروری ہے۔

سہولت کیلئے مناسب ہے کہ مختلف محلولات کو جنکی ضرورت پیرافین کو خارج کرنیکے لئے اور تراشوں کو شریحہ پر ثبت کرلینے کے بعد انکی تلوین، نابیدگی اور صفائی کیلئے پڑتی ہے، استوانی نلیوں یا شیشہ کے میزاب دار ظروف میں ایک منظم قطار میں کام کرنیکی میز پر رکھ لیا جائے، اور شریحہ یکے بعد دیگرے ایک ظرف سے دوسرے میں منتقل کیجائے۔ اس زمرہ میں یہ شامل ہونگے:- (۱) زائیلال (۲) الکحل خالص (۳) ۵۰ فیصدی الکحل، (۴) ۵۰ فی صدی الکحل، (۵) آب مقطر (۶) محلول تلوین (۷) نل کا پانی (۸) آب مقطر (۹) ۵۰ فیصدی الکحل (۱۰) ۵۰ فیصدی الکحل (۱۱) الکحل خالص (۱۲) زائیلال۔ بعض اوقات یہ پیاپے اعمال خود تراشوں پر محلولات ڈالکر اور پھر انکا پانی بہاکر کرلئے جاتے ہیں۔

زائیلال کے ذریعہ پیرافین خارج کردینے کے بعد تراشوں کو کسی صورت میں بھی ہرگز

خشک نہیں ہونے دینا چاہیئے ورنہ وہ لازمی طور پر خراب ہو جائیں گی۔

ذیل کے نقشہ سے وہ طریقے ظاہر ہونگے جنھیں پیرافین میں قطع کردہ تراشوں یا تراشوں کے فیتوں کیلئے اختیار کرنا چاہیئے :۔

۱۔ تراش کو گرم پانی میں شیریہ یا شیشۂ محافظ کے اوپر تیرا دو شیشہ پر پہلے سے انڈے کی سپیدی کی تہ چڑھائی گئی ہو۔ 559

۲۔ پانی بہادو اور پورے طور پر خشک ہو جانے دو۔

۳۔ گرم کرو یہاں تک کہ پیرافین ذرا پگھل جائے۔

۴۔ پیرافین کی زائیلال سے تحلیل کرکے اُسے نکالدو۔

اگر بافت کی تلوین سالمًا پہلے ہی کر لیگئی ہے | اگر بافت کی تلوین پہلے سے نہیں کیگئی ہے۔

۵۔ ڈامر میں ترکب کر لو۔

۵۔ الکحل خالص

۶۔ الکحل نزولی درجات میں

۷۔ تلوین کرو

۸۔ پانی

۹۔ الکحل کے صعودی درجات

۱۰۔ زائیلال (اس سے پہلے روغن برغوش کا استعمال کیا جا سکتا ہے)

۱۱۔ ڈامر میں ترکب کر لو۔

انجمادی طریقہ سے قطع کردہ تراشوں کیلئے اگر بافت کی تلوین پہلے ہی سالمًا کر لیگئی ہے تو تراشوں کو ڈامر میں ترکب سے پہلے نمبر ۸۔ ۹ اور ۱۰ میں گذار لینا چاہیئے۔ اگر بافت کی تلوین پہلے نہیں کیگئی ہے تو نمبر ۱ سے شروع کرو۔

تلوین۔ کے طریقے صبغات (dyes) سے رنگنے کا انحصار کچھ تو ولوج (osmosis) اور انجذاب کے طبعی اسباب پر کچھ الف کیمیائی (chemical affinity) پر ہوتا ہے۔ نظریۂ الوان کے موضوع پر مختلف مصنفین نے نہایت شرح و بسط کے ساتھ بحث کی ہے۔ اس کتاب میں اس بحث کو چھیڑنا بہت طوالت کا باعث ہوگا۔ خریدی ہوئی تجہیزات کیلئے تلوین کے متعلقہ طریقوں کا بیان مختلف بافتوں کے تحت میں دیا جا چکا ہے۔ لہٰذا ہم یہاں اپنی توجہ تراشوں کی تلوین پر ہی محدود رکھیں گے۔

تراشوں کی تلوین کے نہایت عام سیالات مستعملہ یہ ہیں:۔ (۱) ہیماٹاکسیلین اور پھٹکری (alum) (۲) کارمین کے محلولات پھٹکری کے ساتھ یا بغیر اُسکے۔ (۳) بعض نیل آمیز انیلینی صبغات سیال طور میں غرق رکھے کا وقت سیال کی طاقت کے لحاظ سے اور اس طریقہ کے لحاظ سے جو بافت کو سخت کرنیکے لئے اختیار کیا گیا ہے مختلف ہوتا ہے۔ تراشوں کی تلوین کی ضرورت بعض صورتوں میں اسطرح دور کیجا سکتی ہے کہ بافت کو تفریش سے پہلے سالماً رنگ لیا جائے۔ اس غرض سے سخت کردہ تراش کا ایک چھوٹا سا ٹکڑا جسے آب کشیدہ سے بخوبی دھو لیا گیا ہو چوبیس گھنٹے یا زائد کے لئے ہیم ایلم (haemalum) یا ہرلک (chrlich) کے ہیماٹاکسیلین کے ہلکے محلول میں یا بوریکس کارمین (borax carmine) میں رکھدینا چاہئے۔ پھر بافت کو الکحل کے صعودی درجات میں ہو کر خالص الکحل میں اور پھر ایسے زائیلال میں جو الکحل حل پذیر ایوسین (alcohol-soluble eosin) سے سیر شدہ ہو گذار کر پیرافین میں رکھا جاتا اور تراشوں کا ترکیب ڈامر میں کر لیا جاتا ہے۔ لیکن اگر بافت کو انجمادی طریقے سے قطع کرنا مقصود ہے تو اُسے رنگنے کے بعد گوند میں رکھتے ہیں، اور گوند کو خارج کرنیکے لئے تراشوں کو نل کے پانی میں رکھتے ہیں، ایک شریحہ پر تیرتے ہیں اور زیادہ پانی کو بہا دیا جاتا ہے۔ پھر ایک بوند یا تول (drop bottle) سے الکحل کے قطرے اوپر ٹپکا کر تراشوں کو جاذب یا ٹشو پیپر (tissue paper) سے دبا کر چپٹا کر لیا جاتا ہے۔ اس سے وہ شریحہ پر جم جاتے ہیں۔ پھر انھیں الکحل خالص سے نابیدہ کر کے زائیلال میں سے گذار کر ڈامر میں رکھدیتے ہیں۔ اگر بافت سالماً نہیں رنگ لیگئی ہے تو تراشوں کو گونا شریحہ پر صفحہ (558) میں بیان کردہ طریقہ سے رنگ لیا جاتا ہے۔ جماعت کے کاموں کیلئے سب سے زیادہ مفید عام طریقہ یہ ہے کہ جس شریحہ پر پیرافین میں سے لی ہوئی تراشیں ثبت ہیں اور جو زائیلال اور الکحل میں سے ہو کر پانی میں گذار لیا گیا ہے اُسے ہیماٹاکسیلین کے محلول میں پندرہ منٹ کیلئے غوطہ دیا جائے۔ پانی سے دھونیکے بعد ایوسین کے محلول آبی میں پانچ منٹ کیلئے تراشونکی ضد تلوین

(counter-staining) کرلی جائے۔ اور پھر انھیں الکحل اور زائیلال میں گذار کر ڈامر میں رکھ دیا جائے۔ جب تراشیں قطع کیجائیں تو اُنکی تلوین، ابھی پیرافین سے رسی ہوئی (infilterated) حالت ہی میں، سوال لون کی سطح پر تیرا کر کرلینی چاہیئے جسے عام طور پر گرم کرلیا جاتا ہے (لیکن اتنا گرم نہیں کہ پیرافین پگھل جائے)۔ ان حالات میں 560
اُنھیں رنگ میں نسبتہً بہت زیادہ عرصہ تک رکھا جاتا ہے۔ اسکے بعد کا عمل سادہ ہوتا ہے کیونکہ اب صرف اسی بات کی ضرورت ہوتی ہے کہ انھیں گرم پانی میں منتقل کرکے ایک شیشہ پر تیرایا جائے اور خشک ہونے دیا جائے۔ پھر پیرافین کو پگھلا کر جم جانے دیا جاتا ہے۔ جمی ہوئی پیرافین کو زائیلال سے حل کرکے دور کردیا جاتا ہے اور تراشوں کا ترکب ڈامر میں کرلیا جاتا ہے۔

مخصوص محلولات تلوین میں سے چند درج ذیل ہیں:۔

۱۔ ڈیلافیلڈ کا ہیماٹاکسیلین (Delafield's haematoxylin)۔ پوٹاشس الم کے سیر شدہ محلول آبی کی ۱۵۰ سی۔سی۔ میں ہیماٹاکسیلین کے محلول الکحلی کے ۴ سی۔سی ملادو۔ اس آمیزہ کو آٹھ روز تک رکھا رہنے دو، پھر دوسرے ظرف میں نتھار کر گلیسرین ۲۵ سی سی اور میتھل الکحل ۲۵ سی سی ملادو۔ استعمال کیلئے تیار ہونیسے پہلے اس محلول کو چند روز رکھا رہنا چاہیئے۔

آزاد تراشوں کو رنگنے کیلئے اس محلول کے چند قطرے آب کشیدہ کی ایسی مقدار میں شامل کردو جو ایک جیبی گھڑی کے شیشہ کو بھر دے۔ اگر تلوین زیادہ ہوجائے تو رنگ کی زیادتی اُس الکحل سے دور کیجاسکتی ہے جسمیں ایک فیصدی نائٹرک یا ہائیڈروکلورک ایسڈ ملا ہوا ہو۔ زیادہ مدت تک رکھنے سے ہیماٹاکسیلین کا یہ محلول سرخ پڑجاتا ہے۔ قدرے ایمونیا ملانے سے نیلا رنگ پھر آجائے گا۔

۲۔ اہرلک کا ہیماٹاکسیلین (Ehrlich's haematoxylin) ۲ گرام ہیماٹاکسیلین یا (ہیماٹین) ۱۰۰ سی۔سی الکحل میں حل کرو۔ اسمیں ۱۰۰ سی۔سی پانی، ۱۰۰ سی۔سی گلیسرین اور ۱۰۰ سی۔سی گلیشیل ایسیٹک ایسڈ شامل کردو۔ نیز پوٹاش الم سیری کی حد تک۔ یہ محلول تقریباً غیر محدود وقت تک اچھی حالت میں رہے گا۔ یہ سالماً تلوین کرنے کے لئے نہایت کارآمد ہے، کیونکہ یہ بآسانی بیش تلوین (overstaining) نہیں کرتا۔ تراشوں کے لئے اس محلول کی ترقیق آب کشیدہ سے یا ایک ایسے محلول سے کرلینی چاہیئے جسمیں الکحل کے ہر ایک حصہ کے ساتھ دو حصہ آب کشیدہ کے شامل ہوں۔ جب تراشوں کی تلوین ہوجائے تو انھیں مل کے

لی سے اچھی طرح دھولینا چاہیئے۔ اس سے ہیماٹاکسیلین کا نیلا رنگ نمودار ہوجاتا ہے۔

۳۔ کلٹ شزکی کا ہیماٹاکسیلین (kultschitzky's haematoxylin)

رام ہیماٹاکسیلین قدرے الکحل میں حل کرکے اُسمیں دو فیصدی محلول ایسیٹک ایسڈ کے اسی۔سی ملالو۔ یہ محلول وَیگرٹ پال کے طریقہ سے نظام عصبی کی تراشوں کی تلوین کے ئے نہایت کارآمد ہے (صفحہ 564

۴۔ ہیم اَیلَم (haemalum)۔ ہیماٹاکسیلین اَیلم کے محلولات میں تلوینی خصائص ص اس وجہ سے پیدا ہوجاتے ہیں کہ ہیماٹاکسیلین رکھا رہنے سے ہیماٹین میں تبدیل وجاتا ہے۔ لہذا جیسا کہ مے ئیر (Mayer) نے مشورہ دیا ہے، اگر رنگ کی فی الفور ضرورت ہو تو بجائے ہیماٹاکسیلین کے ہیماٹین کا استعمال کرنا سودمند ہوگا۔ محلول یار کرنیکا طریقہ حسب ذیل ہے۔ ۵۰ گرام ایمونیا ایلم (ammonia alum) ایک لیٹر آب شیدہ میں، اور ۱ گرام ہیماٹین ۱۰۰ سی سی روح شراب مصفی (rectified spirit) میں ل کرلو۔ محلول ہیماٹین آہستہ آہستہ اَیلم میں ملادو۔ یہ آمیزہ موجودہ صورت میں، یا آب شیدہ میں ترقیق کرکے، فوری تلوین کے لئے تیار ہوتا ہے۔ تھائمال (thymol) کا چھوٹا زہ یا قدرے کاربولک ایسڈ (carbolic acid) شامل کردینا چاہیئے تاکہ پھپوند (moulds) نہ پیدا ہوسکے۔

۵۔ آر۔ ہیڈن ہین کا طریقہ (R. Heidenhain's method)

ات کو الکحل میں، یا پکرک ایسڈ کے سیر شدہ محلول میں اور پھر الکحل میں سخت کرنیکے عد بارہ سے پندرہ گھنٹے تک ہیماٹاکسیلین کے ۳ء۰ فیصدی آبی محلول میں، اور پھر بارہ سے بیس گھنٹے اور زرد کرومیٹ آف پوٹاش (yellow chromate of potash) کے ۰ء۱ فیصدی محلول میں رکھو جسے ایک سے زائد بار بدل دینا چاہیئے۔ پھر پانی میں دھوکر لکحل میں رکھو اور زائیلال میں سے گذار کر پیرافین میں تفریش کردو۔

۶۔ ایم۔ ہیڈن ہین کا آئرن ہیماٹاکسیلین کا طریقہ

M. Heidenhain's iron haematoxylin method فارمال میں سخت کرو اس کے بعد الکحل میں۔ تراشوں کو شریحہ پر طریقۂ آبی سے ثبت کررو۔ ۲ء۵ فیصدی آئرن ایلم (آئرن اور ایمونیا کا سلفیٹ یا ٹارٹریٹ) میں منتقل کرکے پاؤ گھنٹہ یا زائد تک

رہنے دو۔ پانی سے دھوڈالو۔ چند منٹ تک ۵ء۰ سے ۱ فیصدی خالص ہیماٹاکسلس کے آبی محلول میں رکھدو، جسمیں ۱۰ فیصدی الکحل شامل ہو۔ پانی سے دھوڈالو۔ آئرن اور ایمونیا کے محلول میں تفریق لون کرلو (differentiate) یہانتک کہ رنگ تقریباً اُڑ جائے آئرن ایلم کو پانی سے دھونے کے بعد تراشوں کا اونی طاقت سے وقتاً فوقتاً معائنہ کرتے رہنا چاہیئے۔ جب تفریق لون ہوجائے تو نل کے پانی میں پندرہ منٹ تک دھوؤ نابیدہ کرکے طریقہ معمولہ سے ترکیب کرو۔ خلیات کے اجسام مرکزیہ (centrosomes) کو اور اقسام خلیہ میں نواۃ کی تبدیلیوں کو نمایاں کرنیکے لئے یہ طریقہ بالخصوص موزوں ہے یہ بہت سی بافتوں کیلئے ایک عمدہ عمومی طریقہ ہے۔

آئرن ایلم سے تثبیت لون (mordanting) اور ہیماٹاکسلین سے مابہ 561
تلوین، ان دونوں اعمال کو اکثر بہت زیادہ عرصہ (بارہ گھنٹے یا زائد) تک طول دینا فائدہ مند ہے۔

۷۔ کارمم ایلم (carmalum) یہ تراشوں یا سالمہ تلوین (bulk staining) کے لئے کارآمد ہے۔ اگر تراشوں کو بعد میں الکحل میں سے، جسمیں پکرک ایسڈ بصورت محلول شامل ہو، گذار لیا جائے تو دوہری تلوین حاصل ہوجاتی ہے۔

| | |
|---|---|
| کارمینک ایسڈ (carminic acid) | ۱ گرام |
| ایمونیا ایلم (ammonia alum) | ۱۰ گرام |
| آب کشیدہ | ۲۰۰ سی سی |

ان سب کو ساتھ ساتھ جوش دیکر ٹھنڈا ہونے دو اور پھر چھان لو۔ اسمیں ۱۰ سی سی فارمالین یا کارولک ایسڈ شامل کردو تاکہ پھپھوند نہ پیدا ہونے پائے۔

۸۔ کارمینیٹ آف ایمونیا (carminate of ammonia) یہ کارمین (carmine) کو ایمونیا کے اندر حل کرنے سے اور ایمونیا کی زیادتی کو آہستہ تبخیر سے اُڑا کر تیار کیا جاتا ہے۔ محلول کو حسب ضرورت پانی سے ہلکا کرلیا جاسکتا ہے۔

۹۔ بورکس کارمین (borax carmine) ۴ گرام بورکس (borax) اور ۳ گرام کارمین ۱۰۰ سی سی پانی میں حرارت کی مدد سے حل کرو۔ ۱۰ فیصدی الکحل کے ۱۰۰ سی سی شامل کردو اور دونوں یا زائد رکھا رہنے دو اور پھر چھان لو۔ یہ محلول رکھا رہنے سے

بھر ہو جاتا ہے۔ یہ سالمآ تلوین کے لئے کام میں لایا جاتا ہے۔ اس کے اندر بافت کا ٹکڑا کئی دنوں یا ہفتوں تک رکھا رہنے دیا جا سکتا ہے تثبیت لون کے لئے اُسے بغیر دھوئے ہوئے ۷۰ فیصدی الکحل میں منتقل کر دیا جاتا ہے، جسکی ہر ۱۰۰ سی۔ سی میں ۵ قطرے ہائیڈروکلورک ایسڈ کے شامل ہوتے ہیں۔ اسمیں اُسے دو یا تین دن تک رکھنا چاہیئے پھر ما بیدگی (dehydration) شروع کر دو۔

۱۰۔ پکرو کارمینٹ آف ایمونیا (picro carminate of ammonia) یہ ایک دوگونہ رنگ ہے جو تراشوں کے لئے ناموزوں ہے لیکن بعض ساختوں کے لئے کارآمد ہوتا ہے۔ اس سے تلوین نہایت آہستہ آہستہ واقع ہوتی ہے۔ (الف) رینویر میں پکرو کارمین (Ranvier's picro carmine) پکرک ایسڈ کے سیر شدہ محلول میں کارمین کا ایمونیا میں تیار کردہ قوی محلول شامل کرو یہانتک کہ ایک سرخ بننا شروع ہو جائے۔ پن جنتر (water bath) پر اسکی تبخیر اسکے حجم کے نصف تک کر دو (یا بہتر تو یہ ہے کہ اسکی اتنی تبخیر خود بخود ہو جانے دو) اور پھپوندہ (mould) پیدا ہونا روکنے کے لئے تھوڑا کاربولک ایسڈ شامل کر دو۔ تلچھٹ سے تقطیر کر لو۔ (ب) بورن کا پکرو کارمین (Bourne's picro-carmine)" ایک ایسی بوتل میں جو تقریباً ۲۵۰ سی سی محلول رکھنے کی قابلیت رکھتی ہو، ۲ گرام کارمین میں ۵ سی۔ سی ایمونیا شامل کرو شیشہ کی ڈاٹ لگا کر ہلاؤ اور دوسرے دن تک کے لئے علیحدہ رکھ دو۔ پھر اسمیں پکرک ایسڈ کے آب کشیدہ میں بنائے ہوئے سیر شدہ محلول کے ۲۰۰ سی۔ سی آہستہ آہستہ ملاؤ اور ہلاتے جاؤ۔ دوسرے دن تک کے لئے علیحدہ رکھ دو۔ متواتر ہلاتے ہوئے ۵ فیصدی ایسٹک ایسڈ کے ۱۱ سی۔ سی شامل کرو۔ دوسرے دن تک علیحدہ رکھا رہنے دو تقطیر کرو۔ مقطر (filtrate) میں چار قطرے ایمونیا کے شامل کر کے شیشہ کی ڈاٹ والی بوتل میں واپس رکھ دو۔ (Langley)

۱۱۔ فان گیسن کا رنگ (Van Gieson's stain) یہ بھی دوگونہ رنگ ہے۔ یہ پکرک ایسڈ کے پانی میں سیر شدہ محلول پر مشتمل ہے، جسکے ہر ۱۰۰ سی سی میں ایک فیصدی ترشئی فکسین (acid fuchsin) کے محلول آبی کے ۵ سی۔ سی شامل کر دئے گئے ہوں۔ یہ توصیلی بافت کے سفید ریشوں کو چمکدار اور لچکدار ریشوں، عضلی ریشوں

اور مرحلہ کو زرد رنگ دیتا ہے۔ تراشیں پہلے ہیم الم (haem alum) یا ہیماٹاکسلین سے گہری رنگ لی جائیں، پھر فان گیسن کے رنگ میں پانچ منٹ تک رکھدی جائیں، پھر ۵، فیصدی الکحل، الکحل مطلق، اور روغن قرنفل یا زائیلال میں سے گزار کر اُن کو ترکب ڈامر میں کرلیا جائے۔ یہ طریقہ یخ بستہ تراشوں اور سلائیڈین کی تراشوں کے لئے موزوں ہے۔ یہ نظام عصبی کے لئے قابل قدر ہے، بالخصوص وی گرٹ۔ پال (Weigert-Paul) کے طریقہ میں ایک ضد تلوین (counter stain) کے طور پر۔ اس غرض کے لئے فکسین کے محلول کا تناسب فیصدی ۱۵ حصے تک بڑھا دینے کی سفارش کی جاتی ہے۔

انیلینی صبغات (aniline dyes) یہ یا تو سادہ آبی محلول میں یا کاسٹک پوٹاش کے ۱۰۰ فیصدی محلول میں، یا روغن انیلین (aniline oil) کے ساتھ ہلائے ہوئے پانی میں استعمال کئے جاتے ہیں۔ عموماً ان سے بافت کی بیش تلوین (over stain) کرکے پھر ایسی الکحل مطلق سے بے رنگ (decolorise) کرلیا جاتا ہے، جس میں اُسکے حجم کا پانچواں حصہ روغن انیلین شامل ہو (اسمیں سے تراشیں الکحل مطلق میں سے ہوکر زائیلال میں جاتی ہیں، یا ایسی الکحل سے، جسمیں ۱ء سے ۱ فیصدی تک ہائیڈروکلورک ایسڈ شامل ہو اسکے بعد بھی الکحل مطلق میں سے، اور اسکے بعد زائیلال میں سے گذارا جاتا ہے۔ انیلینی رنگ جن کا سب سے زیادہ استعمال کیا جاتا ہے "اساسی" (basic) صبغات (میتھیلین بلیو (methylene blue) جنشین وایولیٹ (gentian violet) ٹولوئیڈن بلیو (toluidin blue) تھایونین (thionin) زعفرنین (saffranin) ویسووین (vesuvin) اور "ترشی" (acid) صبغات ایوسین (eosin) ایرتھروسن (erythrosin) مجنٹا یا ایسڈ فکسین (magenta or acid fuchsin) آرینج جی (orange G) اور میتھائیل بلیو (methyle blue) ہیں۔ نام نہاد "تعدیلی" (neutral) صبغات بھی مستعمل ہیں۔ 562

۱۲۔ ایوسین (eosin) ایک فیصدی محلول آبی۔ تراشیں پیشتر ہیماٹاکسلین سے گہری رنگ لی جاتی ہیں اور پھر آب کشیدہ میں دھوکر صاف کرلی جاتی ہیں۔ پھر انھیں ایوسین کے محلول سے رنگ کر ۵، فیصدی الکحل اور ازاں بعد الکحل مطلق میں سے

گذارا جاتا ہے (جس سے ایوسین کا رنگ سب نہیں مگر کچھ حل ہوجانے دیا جاتا ہے) پھر انھیں زائیلال میں رکھدیا جاتا ہے۔ بالآخر انکا ترکب ڈامر میں کرلیا جاتا ہے۔ ایوسین کے بجائے ایرتھروسین (Erythrosin) استعمال کی جاسکتی ہے۔ الکحل حل پذیر ایوسین (alcohol-soluble eosin) کا استعمال بھی کیا جاتا ہے (ملاحظہ ہو نیچے)۔

ایوسین ہیموگلوبین کو سرخ نارنجی رنگ دیدیتی ہے چنانچہ اُسوقت جسیمات دمویہ خوب نمایاں ہوجاتے ہیں جبکہ ایک ایسا ثابت سیال استعمال کیا جائے جو اُن سے ہیموگلوبین کو علٰحدہ نہیں کرے (جیسے کہ مرکیورک کلورائیڈ، بائیکرومیٹ آف پوٹاسیم یا فارمال)۔

۱۳۔ الکحلی ایوسین اور میتھلین بلیو (alcoholic eosin and methylene blue) پہلے تراشوں کو ایک منٹ کے لئے ۱ فیصدی ایوسین میں جو الکحل میں حل پذیر ہو (alcohol soluble eosin) رنگ لو اور پانی سے دھونے کے بعد پھر ایک منٹ کے لئے میتھلین بلیو کے ۱ فیصدی محلول آبی میں رنگو، جسکے بعد اُنھیں پانی سے پھر دھولیا جاتا اور شریحہ کو پونچھکر خشک کرلیا جاتا ہے۔ پھر انھیں خالص الکحل سے بسرعت بے رنگ کرلیا جاتا ہے بے رنگ کرنیکا عمل (decolorization) زائیلال سے روک لیا جاتا ہے۔

۱۴۔ جینر کا رنگ (jenner's strain) یہ رنگ خالص میتھائل الکحل میں اُس رسوب کو حل کرکے تیار کرلیا جاتا ہے، جو ایوسین کے محلول کو میتھلین بلیو کے محلول میں شامل کرنے پر پیدا ہوجاتا ہے۔ یہ رنگ خون کی فلموں (blood films) کے لئے مفید ہے، جن کو ۴ یا پانچ منٹ تک رنگا جاسکتا ہے۔ پھر دھوکر خشک کرلو اور ڈامر میں ترکب کرو۔

۱۵۔ توشیہ لیشمن (Leishman's stain) اسی مقصد کے لئے کثرت سے استعمال کیا جاسکتا ہے۔ یہ سوڈیم بائیکاربونیٹ کے ۵ر۰ فیصدی محلول کے ۱۰۰ حصوں میں احصہ خالص میتھلین بلیو حرارت کی مدد سے حل کرکے اور اُسکے حجم سے پانچ گونہ آب حل پذیر زرد ایوسین (yellow eosin) کے ۱ر۰ فیصدی محلول آبی، سے ترسیب کرکے تیار کیا جاتا ہے۔ رسوب ایک تقطیری کاغذ پر جمع کرلیا جاتا اور خشک ہوجانے پر میتھائیل الکحل میں ہر ۶۰ سی۔سی میں ۱ر۰ گرام کے تناسب میں حل کرلیا جاتا ہے (Wright) یہ توشیہ (stain) ایک منٹ تک لگایا جاتا ہے جسکے بعد آب کشیدہ کی مساوی مقدار

ملا دینی چاہیئے۔ مرقق (diluted) لیشمن تقریباً پانچ منٹ رنگنے کے لئے چھوڑ دیا جاتا ہے اسکے بعد فلم کو دھو کر خشک کر کے اُسکا ترکب کیا جا سکتا ہے۔

۱۶۔ **مین کا دوہرا رنگ** (Mann's double stain) تراشوں کے لئے ایک عمدہ دوہرا رنگ جی مین (G. Mann) کا میتھلین بلیو ایوسین ہے۔ اسکو تیار کرنے کے لئے میتھلین بلیو کے آب کشیدہ میں تیار کئے ہوئے ایک فیصدی طاقت کے محلول کے ۲۵ سی۔سی، اور آب کشیدہ میں تیار کردہ ایوسین کے ایک فیصدی محلول کے ۴۵ سی۔سی لیکر دونوں کو ملا دو اور اُسمیں آب کشیدہ کے ۱۰۰ سی۔سی اور شامل کرو۔ یہ رنگ تراشوں میں توصیلی بافت کے ریشوں اور مخاط دار خلیوں کو گہرا نیلا رنگ دیدیتا ہے۔

۱۷۔ **میئور کا دوہرا رنگ** (Muir's double stain) فارمال سے سخت کی ہوئی بافت کی تراشوں کو ایک شریحہ پر جما کر اُنپر الکحل حل پذیر ایوسین کا روح شراب مصفا میں تیار کردہ سیر شدہ محلول ڈالو اور ایک لیمپ پر گرم کرو۔ جب یہ تقریباً خشک ہو جائیں تو اُنپر پانی دھار کر تین منٹ کے لئے پوٹاش ایلم کے سیر شدہ محلول میں رکھدو۔ اور پھر پانی دھارو۔ الکحل سے جسمیں قدرے ایمونیا شامل ہو بیزنگ کرلو۔ پھر دھو ڈالو۔ اور چند منٹ تک میتھلین بلیو کے سیر شدہ محلول سے رنگ دو۔ پھر ایک مرتبہ پانی دھارو۔ الکحل اور زائیلال کے درجات میں سے گذار کر ڈامر میں ترکب کرو۔

۱۸۔ **فکسین یا مجنٹا** (Fuchsin or magenta) اِنکا ایک فیصدی محلول ۵۰ فیصدی الکحل میں بنایا ہوا، (جسمیں جبشین یا میتھل وایولیٹ کے ایک فیصدی الکحلی محلول کا ایک قطرہ فی کیوبک سنٹی میٹر استعمال سے ذرا ہی پہلے ملا لیا گیا ہو) تازہ توصیلی بافت کے لئے ایک بہترین رنگ ہے۔ اس مقصد کے لئے اس آمیزے کو آب کشیدہ کے ساتھ بیس گنا ہلکا کر لینا چاہیئے۔ یہ بافت کے تمام عناصر کو لیکن لچکدار ریشوں کو تو نہایت شدید رنگ دیتا ہے۔

۱۹۔ **میلری کا طریقہ** (Mallory's Method) تراشوں پر تین منٹ کیلئے ترشئی فکسین (۱ فیصدی) کا عمل کرایا جاتا ہے۔ پھر اُنھیں پانی میں دھو کر کئی منٹ کیلئے فاسفومالبڈک ایسڈ (phospho-molybdic acid) میں ڈبو دیا جاتا ہے۔ پھر اُنھیں دوبارہ پانی سے اچھی طرح دھو کر دو یا زائد منٹوں کیلئے مندرجۂ ذیل محلول میں رکھدیا جاتا ہے:۔

563

| | |
|---|---|
| انیلین بلیو (aniline-blue) | ۵ر۰ گرام |
| آرنج جی (orange G) | ۰ر۲ گرام |
| اگسالک ایسڈ | ۰ر۲ گرام |
| پانی | ۱۰۰ سی۔سی |

اس سے رنگنے کے بعد انھیں پانی، الکحل، اور زائیلال میں سے گذار کر ڈامر میں رکھدیا جاتا ہے۔

توصیلی بافت کے بتلانے کا یہ ایک عمدہ طریقہ ہے۔ اس سے غدی خلیات کے زائموجنی ذرات (zymogen granules) بھی ظاہر ہوجاتے ہیں، اور غدد معدیہ میں جو مختلف اقسام کے خلیے پائے جاتے ہیں انکو بھی یہ منکشف کردیتا ہے۔

۲۰۔ آرسین (orcein) ایک صبغہ (dye) ہے جو لائکینس (lichens) (قسم نبات) سے حاصل ہوتا ہے۔ یہ خاص طور پر اعضاء کی تراشوں کے لچکدار ریشوں کی تلوین کے لئے استعمال ہوتا ہے۔ اس غرض کے لئے آرسین کا ایک گرام الکحل خاص کے ۱۰۰ سی۔سی میں حل کرلیا جاتا ہے، جسمیں اسی۔سی ہائیڈروکلورک ایسڈ شامل ہوتا ہے اس محلول میں سے کچھ ایک جیبی گھڑی کے شیشہ میں لیکر اُسمیں تراشیں تقریباً ایک گھنٹہ تک رکھی جاتی ہیں۔ انکو الکحل میں نابیدہ کیا جاتا ہے جس سے زائد رنگ نکل جاتا ہے۔ پھر وہ زائیلال میں سے ہوکر ڈامر میں گذاری جاتی ہیں۔ تقابلی رنگ (counter-stain) دینے کے لئے سیفرنین (saffranin) یا نیوٹرل ریڈ (neutral red) کام میں لایا جاسکتا ہے۔

## ۲۱۔ انقسام پذیر نواتوں کی تلوین کے لئے فلیمنگ کا طریقہ

(Flemmings method) بافت کو فلیمنگ کے محلول سے ثبت کردیا جاتا ہے (ملاحظہ ہو صفحہ 552) اور چھوٹے چھوٹے تار (shreds) یا پتلی تراشیں سیفرنین کے سیر شدہ الکحلی محلول میں دو دن تک رکھدی جاتی ہیں، جسمیں آب انیلیں (aniline water) کی مساوی مقدار ملی ہوتی ہے۔ پھر انھیں آب کشیدہ سے دھوکر انیلین الکحل (aniline alcohol) میں، یا اُس الکحل میں جسکے ۱۰۰ حصوں میں ایک حصہ ہائڈروکلورک ایسڈ کا شامل ہو، بیرنگ کرلیا جاتا ہے، یہاں تک کہ سوائے نواتوں کے رنگ ہر چیز سے

دھل کر نکل جائے۔ پھر انہیں دوبارہ پانی دھار کر انھیں جنشین وایولیٹ کے تیار شدہ محلول آبی میں دو گھنٹہ کے لئے رکھدیا جاتا ہے' اور پھر آب کشیدہ میں دھو کر انیلین الکحل سے بیرنگ کر دیا جاتا ہے' یہانتک کہ صرف نواتوں ہی میں رنگ باقی رہ جائے۔ پھر انھیں روغن برغمود (bergamot oil) یا زائیلال میں منتقل کر دیا جاتا اور انہیں سے نکال کر ڈامر میں ترکیب کر دیا جاتا ہے۔ سیفرے نین کے بجائے ابتدا ہی سے جنشین وایولیٹ اور دوسرے کئی اساسی انیلینی رنگ کام میں لائے جا سکتے ہیں۔ ڈیلافیلڈ (Delafield) کا ہیماٹاکسیلین جسکے بعد ترشہ کا عمل کیا جائے' اور اہرلک (Ehrlich) ہیماٹاکسیلین بھی مائٹاٹک (mitotic) اشکال کو خوب رنگ دیتا ہے۔ ہیڈن ہین کے آئرن ہیماٹاکسیلین (Heidenhains iron-haematoxylin) کا طریقہ اس مقصد کے لئے نیز اجسام مرکزیہ اور انقسام پذیر خلیے کے غیر کروماتینی تکلہ کو منکشف کرنے کیلئے کام میں لایا جاتا ہے۔

۲۲۔ نائٹریٹ آف سلور کیساتھ تلوین (v. Recklingh ausen's)۔ تازہ بافت کو آب کشیدہ سے دھولو۔ اتا ۵ منٹ افیصدی نائٹریٹ آف سلور کے محلول میں ڈبو دو۔ پانی دھار کر تیز روشنی میں کھلا رکھدو یہانتک کہ ذرا ہی بھوری پڑ جائے۔ بافت اگر ایک پتلی جھلی ہے تو اسکا ترکب گلیسرین میں کرو۔ لیکن بہتر ترکیب یہ ہے کہ اُسے ایک شریحہ پر پانی میں چپٹا پھیلا کر پانی نتھار لیا جائے اور بافت کو بالکل خشک کر کے ڈامر میں ترکیب کر دیا جائے۔ یہ طریقہ درحلمہ (endothelium) کو واضح کرنیکے لئے اور عام طور پر بین خلوی جرم کو رنگنے کے لئے کام میں لایا جاتا ہے۔ اسکا انحصار اس حقیقت پر ہے کہ بافتوں کے کلورائڈس تقریباً صرف بین خلوی جرم تک ہی محدود ہوتے ہیں۔

ذیل کے طریقے خاص کر اُن تحقیقات کے لئے مفید ہیں جن کا تعلق نظام عصبی سے ہوتا ہے:۔

۲۲۔ مارچی کا طریقہ (Marchie's method) یہہ عصبی ریشوں کی تلوین کے لئے انحطاط کے ابتدائی درجات میں صلابت (sclerosis) کے شروع ہونے سے پیشتر (خاصکر ضرر (lesion) کے قائم ہو جانیکے چند روز بعد) مفید ہے۔ انحطاط یافتہ مائیلنی ریشے سیاہ رنگ قبول کر لیتے ہیں۔ مگر تراش کا بقیہ حصہ تقریباً بے رنگا ہوا رہ جاتا ہے

دماغ یا نخاع کے لئے اس طریقہ کو کام میں لانے میں پہلے عضو کو سیال مر میں دس یوم تک ڈبا رکھکر ثبت اور جزواً سخت کرلیا جاتا ہے۔ (صفحہ (552) پھر بافت کے پتلے ٹکڑے کاٹکر فرداً فرداً قدرے نرم روئی (cotton wool) پر رکھکر سیال مر کے دو حصوں اور ایک فیصدی آزمک ایسڈ کے ۱ حصہ کے آمیزے کی ایک خاصی بڑی مقدار میں رکھدئے جاتے ہیں۔ اُنھیں اسمیں کم از کم ایک ہفتہ کے لئے چھوڑ دیا جاتا ہے لیکن اس سیال کو ایک دو مرتبہ تبدیل کردینا چاہئے۔

پھر ٹکڑوں کو پانی میں دھوکر الکحل کے درجات سے گذار کر زائیلال میں دھوکر پیرافین میں رکھدیں۔ زائیلال کے ذریعہ پیرافین خارج کرکے تراشوں کا ترکب
564 بلا مزید تلوین ڈامر میں کردیں۔

۲۴۔ **ویگرٹ پال کا طریقہ** (Weigert-Pal . method) یہ بالخصوص مرکزی عصبی نظام کے لئے مستعمل ہے۔ اس سے طبعی مائیلنی عصبی ریشے تاریک رنگے جاتے ہیں۔ مگر رمادی مادہ اور سفید مادہ کے متصلب ریشے بیرنگ رہ جاتے ہیں اصلی طریقہ کی حسب ذیل ترمیم شدہ صورت کی سفارش کیجاتی ہے:۔ ٹکڑے جو سیال مر میں سخت کرنیکے بعد الکحل میں منتقل کرکے تھوڑے عرصے تک رکھے جاتے ہیں (پہلے پانی میں دھوئے بغیر) سیلائیڈین میں مغروس کررئے جاتے ہیں۔ اور تراشیں حتی الامکان باریک کاٹ لیجاتی ہیں۔ یا سیال مر سے نکالکر براہ راست انجمادی طریقہ سے تراشیں تیار کرلی جاسکتی ہیں۔ اور جن ٹکڑوں کو کاٹنا ہے اُنھیں پیشتر گوند کے پانی میں چند گھنٹے تک بھگولیا جائے۔ بہرحال تراشوں کو پانی میں رکھ دیا جاتا ہے اور پھر اُنھیں اسمیں سیال مارچی کے اندر منتقل کردیا جاتا ہے (ملاحظہ ہو : اوپر دفعہ ۲۲) اور اسمیں اُنھیں ۶ سے ۱۲ گھنٹہ تک چھوڑ دیا جاتا ہے۔ پھر اُنھیں پانی سے دھوکر کلٹ شیزگی (Kultschitzky) کے ہیماٹاکسیلین میں منتقل کردیا جاتا ہے (ملاحظہ ہو صفحہ 560 دفعہ ۳) اسمیں اُنھیں رات بھر چھوڑ دیا جاتا ہے۔ اور اس عرصہ میں وہ بالکل کالی پڑجائیں گی۔ پانی سے پھر دھونے کے بعد وہ نارنگ (bleached) کئے جانیکے لئے تیار ہوجاتی ہیں۔ یہ پال کے طریقہ سے حسب ذیل طریر انجام دیا جاتا ہے:۔ زیادہ رنگی ہوئی (over stained) تراشوں کو پہلے پوٹاسیم

پرمینگنیٹ کے ۰٫۲۵ فیصدی محلول میں پانچ منٹ کے لئے (یا نسبتاً کم طاقت کے محلول میں زیادہ عرصہ تک) رکھدو۔ پھر پانی دھار کر ذیل کے نارنگ کرنے والے محلول میں منتقل کردو یعنی سلفائٹ آف سوڈا (sulphite of soda) ۱ گرام اگزیلک ایسڈ ۱ گرام آب کشید ۲۰۰ سی۔سی۔ رنگ عموماً چند منٹ میں کافی متفرق ہوجاتا ہے لیکن تراشوں کو نارنگ کرنے والے محلول میں زیادہ دیر تک بلا کسی مضرت کے رکھا جاسکتا ہے۔ اگر نصف گھنٹے کے بعد وہ کافی طور پر متفرق نہ ہوجائیں تو انھیں (دھونے کے بعد) پھر چند منٹ کے لئے پرمینگنیٹ کے اندر رکھکر پھر نارنگ کرنے والے محلول کے اندر رکھدینا چاہئے۔ متفرق ہوجانے کے بعد فان گیسن سے انکی ضد تلوین (counter-staining) کرکے بالآخر انھیں پانی اور الکحل کے درجات میں سے (ایوسین کے ساتھ یا اسکے بغیر) اور روغن برغمود۔ (یا زائیلال) میں سے گذار کر ڈامر میں ترکیب کرلیا جائے۔ اس ترمیم کو اصلی طریقہ پر جس امور میں فوقیت حاصل ہے وہ یہ ہیں:۔ (۱) دقیق ترین مائیلینی ریشے بھی نہایت یقین کے ساتھ نمایاں ہوجاتے ہیں (۲) ریشوں کی تلوین سنگ موسیٰ کی طرح (jet-black) ہوجاتی ہے اور اس سے بے رنگ رمادی مادہ کا اختلاف نہایت واضح طور پر نظر آجاتا ہے۔ (۳) تراشیں بآسانی نظر آجاتی ہیں اور ترشئی ہیماٹاکسیلین میں سے جسمیں رنگت بہت کم ہوتی ہے اٹھائی جاسکتی ہیں (۴) تراشوں کو بیش از ضرورت نارنگ کرنا مشکل ہوتا ہے (۵) رنگ قابل تعریف طور پر مستقل ہوتا ہے۔

مزید اصلاح کے طور پر جے۔ ایس بولٹن (J. S. Belton) سفارش کرتا ہے کہ فارمال سے سختیا کر تراشوں کو چند منٹ کے لئے آزمیک ایسڈ میں رکھدو۔ اور دو گھنٹہ تک کلٹ شیزکی کے ہیماٹاکسیلین میں ۴۰ درجہ سینٹی گریڈ پر تلوین کرو اور پھر نارنگ کرنے کا عمل جاری کرو۔

۲۵۔ کلورائڈ آف گولڈ سے تلوین (chloride of gold)۔ (الف) کان ہیم کا طریقہ (Cohnheim's method) تازہ بافت کو ۲۰ سے ۳۰ منٹ تک (بلحاظ دبازت) کلورائڈ آف گولڈ کے ۰٫۵ فیصدی محلول میں رکھدو

---

۱ بجائے اس محلول کے مرقق سلفیورس ایسڈ کا محلول تراشوں کو نارنگ کرنیکے لئے کام میں لایا جاسکتا ہے

پھر دھوکر پانی کی مقدار کثیر میں منتقل کر دو۔ جو ایسٹک ایسڈ سے ہلکا ترشا لیا گیا (faintly acidulated) ہو۔ دو تین دن تک روشنی میں کسی گرم جگہ میں رکھدو۔ یہ قرنیہ کے لئے اچھا کام دیتا ہے۔ اگر مرحلہ کے اندر کے عصبی ریشکوں کی تلوین خاصکر منظور ہے، تو قرنیہ کو چوبیس گھنٹے کے بعد (جبکہ بڑے اعصاب کے خاکے خالی آنکھ کو ذرا ذرا دکھائی دینگے) گلیسرین (۱ حصہ) اور پانی (۲ حصے) کے آمیزہ میں منتقل کرکے، اسمیں اور چوبیس گھنٹے چھوڑ رکھنا چاہئے (Klein)

(ب) **لووٹ کا طریقہ** (Lowit's method) تازہ بافت کے چھوٹے ٹکڑے ۱ حصہ فارمک ایسڈ ۳ حصہ پانی کے ساتھ ملائے ہوئے آمیزے میں ایک منٹ تک رکھو۔ پھر پندرہ منٹ تک گولڈ کلورائڈ کے ۱ فیصدی محلول میں، پھر فارمک ایسڈ کے آمیزے میں دوبارہ چوبیس گھنٹے تک اور خالص فارمک ایسڈ 565
میں مزید ۲۴ گھنٹے رکھدو۔ گولڈ سے نکالنے کے بعد اور جب ترشہ میں ہو اُس وقت بافت کو اندھیرے میں رکھنا چاہئے۔ یہ طریقہ عرضاً مخطط عضلہ کی حرکی عصبی منتہاؤں کے لئے خاص طور پر اچھا ہے۔

(ج) **رینن وئر کا طریقہ** (Ranvier's method) عرق لیمو (Lemon Juice) میں دس منٹ تک ڈبو کر پانی سے دھوڈالو۔ اور ۲۰ منٹ کے لئے ۱ فیصدی گولڈ کلورائڈ کے محلول میں رکھدو۔ پھر کان ہیم کے یا لووٹس کے طریقہ کے مطابق عمل کرو۔

**۲۶۔ گالجی کے کرومیٹ آف سلور کے طریقے** (Golgi's chromate of silver methods) یہ بالخصوص مرکزی عصبی نظام کے خلیوں اور ریشوں کے تعلقات کی تفتیش کے لئے کام میں لائے جاتے ہیں۔ ذیل کے دو طریقے زیادہ تر مستعمل ہیں:۔

**(الف)** ایسی بافت کے نہایت چھوٹے چھوٹے ٹکڑے جو چند ہفتوں تک ۲ فیصدی بائیکرومیٹ آف پوٹاسیم یا سیال میں سخت کرلی گئی ہو، (بغیر پیشتر دھوئے ہوئے) نائیٹریٹ آف سلور کے ۰،۵ فیصدی محلول میں آدھے گھنٹے کے لئے اندھیرے میں رکھدئے جاتے ہیں، اور پھر انھیں ۲۴ گھنٹے کے لئے۔ اسی

محلول کی ایک تازہ مقدار میں (جسمیں فارمک ایسڈ برائے نام ملا لیا گیا ہو) منتقل کر دو پھر وہ ۹۶ فیصدی الکحل میں رکھے جا سکتے ہیں (نصف گھنٹے تک) اور تراشیں، جن کے باریک ہونیکی ضرورت نہیں، سلائیڈین سے خرد تراش کے ذریعے، یا پیرافین میں تفریق کے بعد (مگر بغیر بھگوئے)، ہاتھ سے کاٹ لی جاتی ہیں۔ تراشیں شیشۂ محافظ (cover-glass) پر ڈامر میں رکھی جانی چاہئیں۔ اور ڈامر کو ہموار تہ میں خشک ہو جانے دینا چاہیئے۔ یہ شیشہ ایک پتلے شیشہ کے حلقہ پر اُلٹ کر ایک شریحہ پر اسطرح ثبت کر دیا جاتا ہے کہ جس سے ڈامر کی سطح نیچے اور ہوا میں کھلی ہوئی رہے۔ گاجی سے رنگی ہوئی تجہیزات کو حسب معمول طریقہ سے ترکب کرنا اور ڈھانکنا نہیں چاہیئے۔

(ب) بائیکرومیٹ میں آہستہ آہستہ سخت کرنے کے بجائے بافت کے نہایت چھوٹے چھوٹے ٹکڑے بائیکرومیٹ اور آزمک ایسڈ کے آمیزے میں (۳ فیصدی طاقت کے بائیکرومیٹ آف پوٹاسیم یا سیال لر کے ۳ حصے، آزمک ایسڈ کے ۱ حصہ میں) رکھدئے جاتے ہیں۔ اسمیں بافت ایک سے آٹھ روز تک رہتی ہے، جسکا ایک ٹکڑا روزانہ ۵، ۰ فیصدی سلور نائیٹریٹ میں منتقل کر دیا جاتا ہے بعد کا طریقہ عمل بعینہٖ وہی ہے جو الف کے ماتحت بیان کیا جا چکا ہے۔

بعض اعضاء کی حالت میں اس طریقۂ عمل کو مکرر کرنا اسطرح مفید پایا گیا ہے کہ سلور نائیٹریٹ کے بعد آزمک اور بائیکرومیٹ کے آمیزے میں ٹکڑوں کو ایک یا دو دن تک دوبارہ رکھکر پھر اُن کو دوبارہ سلور نائیٹریٹ میں واپس رکھدیا جائے (کجال کا دوگونہ طریقہ)۔

یہ طریقہ اُس سے جس میں صرف بائیکرومیٹ آف پوٹاسیم کا استعمال کیا جاتا ہے، نہ صرف سریع تر بلکہ اپنے نتائج میں بھی زیادہ یقینی ہے۔

(الف) اور (ب) کے ماتحت مندرجہ طریقوں کو جمع کر دینا اکثر سودمند پایا گیا ہے۔ اسکے استعمال میں بافت کے نہایت چھوٹے چھوٹے متعدد ٹکڑے اُسی طرح ۳ فیصدی پوٹاسیم بائیکرومیٹ میں ڈالدئے جاتے ہیں جسطرح کہ سست طریقہ میں۔ انمیں ہر روز ایک آسیمم۔ بائیکرومیٹ کے محلول میں منتقل کر دیا جاتا ہے اور اسمیں

لئی دن تک رہنے دینے کے بعد سلور کا عمل حسب سابق شروع کیا جاتا ہے۔

**۲۷۔ کاکس کا کرومیٹ آف مرکری کا طریقہ** (Cox's chromate of mercury method) یہ بھی وہی مقصد انجام دیتا ہے جو گالجی کے طریقے لیکن دقیق تفصیلات کے لئے اُتنا اچھا نہیں ہے۔ کروسوسبلیمیٹ کے ۵ فی صدی محلول کے ۲۰ سی۔سی، ۳۰ تا ۴۰ سی۔سی آب کشیدہ میں ملاؤ۔ اور اسمیں کرومیٹ آف پوٹاسیم کے ۵ فیصدی محلول کے ۱۶ سی۔سی آہستہ آہستہ شامل کردو۔ اور پھر اس آمیزے میں پوٹاسیم بائیکرومیٹ کے ۵ فیصدی محلول کے ۲۰ سی۔سی شامل کردو۔ گالجی کے طریقہ کی نسبت بافت کے زیادہ بڑے ٹکڑے لئے جائیں۔ اور وہ دو مہینہ یا زائد کے لئے رکھدئے جاتے ہیں۔ تراشیں انجمادی طریقہ سے کاٹکر پانی اور الکحل کے یکے بعد دیگرے درجات میں سے اور پھر روغن قرنفل میں سے گذار کر ڈامر میں رکھدی جاتی ہیں۔ انکا ترکب طریقہ معمولہ سے ایک شریحہ کے ذریعہ کردیا جاتا ہے۔ اور چونکہ خلیات سفید رہ جاتے ہیں وہ معکوس روشنی میں خوب واضح طور پر دکھلائی دیتے ہیں، اور خاصی دبیز اور غیر شفاف تراشوں کا امتحان کیا جاسکتا ہے اگر سفید اشراب (Impregnation) کو سیاہ میں تبدیل کرنا منظور ہو تو یہ تراشوں کو ہلکے ایمونیا میں سے گذار کر کیا جاسکتا ہے۔ لیکن اسکے بعد اُنکا ترکب گالجی کے طریقہ سے تیار کردہ تجہیزات کی طرح بغیر مہر بند کئے ہوئے کرنا چاہئے۔

**۲۸۔ عصبی خلیوں کے کروماتی لونی ذرات کی تلوین کے لئے نسل کا طریقہ۔** یہ متھیلن بلیو سے بیش تلوین (overstaining) اور ازاں بعد الکحل کے ذریعہ تفرق (differentiation) کرنیکا طریقہ ہے (ملاحظہ ہو دفعہ ۱۴)۔ نسل نے ۹۰ فیصدی الکحل کی بطور سخت کرنیوالے عامل (hardening agent) کے سفارش کی تھی، مگر فارمال اور کروسوسبلیمیٹ دونوں اور اُنکے بعد الکحل کا استعمال بھی اتنی ہی عمدگی کیساتھ کیا جاسکتا ہے۔ ٹلوئیڈین بلیو (toluidine-blue) (Mann) متھیلین بلیو کی بجائے استعمال کیا جاسکتا ہے۔ تراشوں کی تلوین ۱ فیصدی متھیلین بلیو یا ٹلوئیڈین بلیو سے اور تفرق الکحل خالص میں کیا جاتا ہے۔ انکی ضد تلوین زائیلال ایوسین (xylol-eosin) میں سے گذار کر کیجاسکتی ہے۔ محلولات کو تقریباً ۷۰ درجہ سنٹی گریڈ تک حرارت پہنچانے کا

566

اثر یہ ہوتا ہے کہ اس سے تلوین سریع اور واضح ہو جاتی ہے۔

عصبی بافت کے ثبت و سخت کردہ پتلے ٹکڑوں کو سالماً (inbulk) تھایونین کے ۱ فیصدی محلول میں کئی دن تک رنگنے پر نسل کی تلوین حاصل ہو سکتی ہے۔ پھر بافت کو نابیدہ کر کے پیرافین میں مغروس کر دیا جاتا ہے۔

## ۲۹۔ عصبی ریشکوں کے ظاہر کرنے کے لئے کجال کے طریقے

(cajal's methods for exhibiting neurofibrils) (الف) بافت کا ایک چھوٹا ٹکڑا (دماغ۔ نخاع۔ عقدہ وغیرہ سے حاصل کیا ہوا) جو چار ملی میٹر سے زائد دبیز نہ ہو اور جو بہتر ہے کہ کسی کم عمر یا جنینی حیوان سے لیا گیا ہو، ۵۰ سی۔سی روح تراب مصفیٰ میں رکھ دیا جاتا ہے۔ اس میں چار یا پانچ گھنٹے پڑے رہنے کے بعد اور ازاں بعد چوبیس گھنٹے الکحل خالص میں گذر جانے پر اسکو آب کشیدہ سے دھو کر سلور نائیٹریٹ کے ۵ فیصدی محلول کی ایک بڑی مقدار کے اندر رکھدو جسکو ۳۵ درجہ سنٹی گریڈ کی حرارت پر قائم رکھا جاتا ہے۔ جب اسمیں پانچ یا چھ روز تک رہ چکے تو ٹکڑے کو نکال کر چند ثانیوں تک آب کشیدہ سے دھو کر بعدہٗ ۲۴ گھنٹے کے لئے ذیل کے پختہ کرنیوالے محلول میں منتقل کر دیا جاتا ہے۔

| | |
|---|---|
| ہائیڈروکنون (hydrokinone) | ۱ء۵ گرام |
| آب کشیدہ | ۱۰۰ سی۔سی |
| فارمال | ۵ سی۔سی |
| روح تراب مصفیٰ | ۱۰ سی۔سی |

مندرجہ بالا روح تراب مصفیٰ کا اضافہ ناگذیر نہیں مگر بافت کے اندر نفوذ کے لئے ممد ہوتا ہے۔ ٹکڑے کو پھر چند منٹ تک پانی سے دھو کر الکحل میں منتقل کر کے سیلائیڈین یا پیرافین میں تفریش کی جاتی ہے، اور تراشیں تیار کر کے ڈامر میں ترکب کر دیا جاتا ہے۔

(ب) تازہ بافت کے کئی چھوٹے ٹکڑے براہ راست سلور نائیٹریٹ کے ۲ فیصدی محلول میں جسکا درجہ حرارت ۳۵ سنٹی گریڈ ہو، تاریکی میں رکھدو۔ تیسرے روز اور پھر بعد میں روزانہ آٹھویں دن تک ایک ایک ٹکڑا نکال لیا جاتا ہے۔ ٹکڑے کو ایک

یا دو منٹ تک آب کشیدہ سے دھوکر پھر مندرجہ بالا نمایاں کرنیوالے محلول (developing solution) میں ۲۴ گھنٹے کے لئے ڈبو دیا جاتا ہے۔ اسکے بعد حسب سابق عملدرآمد کرو۔ بافت کو سلور کے محلول میں نرم روئی (cotton wool) پر رکھنا چاہئے۔ بافت کے مرکزی حصے عام طور پر بہترین ہوتے ہیں اور سطحی حصے اکثر نہایت تاریک ہوا کرتے ہیں۔

۳۰۔ بیل شوزکی کا طریقہ عصبی ریشکیوں کے لئے (Bielchowsky's method for neurofibrils) بافت کے چھوٹے ٹکڑے فارمال کے ۱۲ فیصدی محلول میں ۲۴ گھنٹے تک رکھو۔ کئی گھنٹے تک آب کشیدہ سے (جو پوٹاسیم پرمینگنیٹ سے مکرر کشید کرکے حاصل کیا گیا ہو) دھولو۔ انجمادی طریقہ سے تراشیں کاٹ لو۔ حسب ذیل طریقہ پر عملدرآمد کرو۔ تراشوں کو ۲ فیصدی سلور نائیٹریٹ میں ۲۴ گھنٹے تک رکھدو۔ مکرر کشید کردہ (redistilled) پانی میں چند منٹ تک دھولو۔ بعد کو ذیل کے محلول میں اونکو منتقل کردو۔ یعنی ۲ فیصدی نائیٹریٹ آف سلور کے ۲۰ سی۔سی جسمیں ۴۰ فیصدی کاسٹک پوٹاش کے ۳ قطرے شامل کردئے جاتے ہیں اور ایمونیا کی اتنی کافی مقدار جس سے پیدا شدہ بھورا رسوب غائب ہوجائے۔ تراشیں کچھ دیر کے لئے اس محلول میں چھوڑ دیجائیں۔ بعد ازاں اُنکو مکرر کشید کردہ پانی میں سے گذار کر ل کے پانی سے تیار کردہ فارمال کے ۲۰ فیصدی محلول میں منتقل کردیا جاتا ہے فارمال میں ۲۴ گھنٹے گذر جانے کے بعد تراشوں کو پانی سے دھوکر، نابیدہ کرکے اُنکا ترکب ڈامر میں کیا جاسکتا ہے۔ لیکن پسندیدہ تر یہ ہے کہ پہلے اُنکو گولڈ کلورائڈ سے ٹون (tone) کرلیا جائے۔ اسکا طریقہ یہ ہے کہ دھوئی ہوئی تراشوں کو گولڈ کلورائڈ کے نہایت مرقق (۰۲ر۰ فیصدی) محلول میں رکھیں، جو ایسٹک ایسڈ (acitic acid) سے ترشایا ہوا (acidified) ہو۔ پھر اُنھیں ایسڈ سوڈیم ہائی پوسلفائٹ کے ۵ فیصدی محلول سے ثبت کرکے پانی سے دھولیا جائے اور الکحل اور زائیلال میں ہوتے ہوئے ڈامر میں سے گذارنا چاہئے۔

# حالت زندگی میں تلوین کے طریقے

567

## (INTRA-VITAM STAINING METHODS)

۳۱۔ متھیلین بلیو کا طریقہ۔ یہ طریقہ عصبی اختتامات اور بعض حالات میں عصبی مرکزی نظام میں عصبی ریشوں سے عصبی خلیات کا تعلق ظاہر کرنے میں نہایت بیش قیمت ہے۔ اسکے استعمال کے لئے بافت کا زندہ ہونا لازمی ہے لہذا اسکا بہترین استعمال (اہ لک) متھیلین بلیو کے ایک محلول (ایک حصہ، گرم رنگ کے ۱۰۰ حصوں میں) کا اشراب ایک بیہوش کئے ہوئے پستانی حیوان کی ورید میں کیا جاتا ہے، حتیٰ کہ تمام خون نیلگوں ہو جاتا ہے۔ یا حیوان کو ہلاک کرنیکے بعد فوراً جس حصے کی تفتیش کرنا ہو اُسی کے عروق میں اشراب کرنا چاہئے۔ تازہ قطع کی ہوئی بافت کے زندہ ٹکڑوں کو بسیتہ کم مرتکز محلول (۱۰ فیصدی) میں ڈبو کر یا مرکزی عصبی نظام کی حالت میں تازہ کٹی ہوئی سطح پر متھیلین بلیو کا سفوف چھڑک کر اسکو نفوذ کرنیکے لئے تھوڑی دیر چھوڑنے کے بعد اسپر کریٹ آف ایمونیا اور بیتھے (Bethe) کے محلول کے ساتھ عمل کرنے سے (ملاحظہ ہو نیچے) بعض اوقات عمدہ نتائج حاصل کئے جا سکتے ہیں۔ ہر دو حالتوں میں بافت کو ہوا میں آزادانہ کھلا رکھنا چاہئے۔ تب ہی عصبی خلیات اور محور، ستوانوں میں، اُنکی باریک سی باریک شاخوں تک میں، نیلا رنگ ظاہر ہوتا ہے۔ بہرحال یہ قائم نہیں رہتا اور کچھ عرصے کے بعد اُن سے اُڑ جاتا ہے اور دوسری بافتیں رنگین ہو جاتی ہیں۔ رنگ کو ثبت کرنیکے لئے بافت اُسوقت لیجاتی ہے جبکہ عصبی ریشے واضح ترین طور پر دکھلائی دیں، اور وہ ایک یا دو گھنٹے کے لئے پکریٹ آف ایمونیا کے سیر شدہ محلول میں رکھدیجاتی ہے، جسکے بعد تجہیز کا ترکب ایسے گلیسرین میں کیا جاتا ہے جسمیں پکریٹ آف ایمونیا شامل ہو لیکن اگر بالسم یا ڈامر میں ترکب کے لئے تراشیں بنانا مقصود ہے تو بافت کے ٹکڑوں کو پکریٹ آف ایمونیا کے عمل سے قبل کچھ گھنٹوں کے لئے بیتھے کے سیال میں رکھدینا چاہئے جو حسب ذیل ہے:۔

| | |
|---|---|
| مالبڈیٹ آف ایمونیا (molyhdate of ammonia) | ۱ گرام |
| کرومک ایسڈ کا دو فیصدی محلول | ۱۰ سی سی |

| | |
|---|---|
| آب کشیدہ | ۱۰ سی سی |
| ہائڈروکلورک ایسڈ | ۱ قطرہ |

اس سے رنگ اکمل میں لائیکل ہوجاتا ہے۔

۳۲۔ مثیلین بلیو کے طریقہ میں ڈاگیل کی ترمیم (Dogiel's modification of the methylene blue method) تازہ بافت کے ایک کیسہ میں رکھدی جاتی ہے جسمیں ایک حصہ فی ہزار حصہ مثیلین بلو موجود ہوتی ہے، اور پھر اُسے دو گھنٹے تک ۳۶ درجہ سنٹی گریڈ پر گرم رکھا جاتا ہے اس کو پھر ۶ فی صدی ایلبومن آف ایمونیا میں ۲۴ گھنٹے کے لئے رکھا جاتا ہے۔ چار گھنٹے کے عرصہ میں آبکشیدہ میں دھویا جاتا ہے۔ پھر اکمل کے ذریعہ نابیدہ کرکے زائیلال میں سے ڈامر میں گذار دیا جاتا ہے۔

۳۳۔ نیوٹرل ریڈ (neutral red)۔ یہ فی الحقیقت ایک محلول رنگت کا اساسی رنگ ہے، جسے قلویات بہ سرعت زرد اور ترشے سرخ رنگ میں تبدیل کردیتے ہیں یہ اضافیہ غیر سمی مادہ ہے اور اس کا اشراب بحالت زندگی طبعی سیال نمک میں ایک مرتکز محلول کی صورت (intra vitam injection) میں لیا جاسکتا ہے۔ عصبی رشتکوں کے لئے یہ کوئی خاص الف نہیں رکھتا مگر بعض خلوی ذرات کو بہ شدت رنگ دیتا ہے۔ اس کو بنسلے (Bensley) نے بذریعہ اپنی انتخابی تلوین کے جزیرہائے لنگرہانس ظاہر کرنے کے لئے استعمال کیا تھا۔

۳۴۔ جانس گرین (Janus green) یہ ایک اساسی انیلینی صبغہ ہے، جو پانی میں فوراً حل ہوجاتا ہے۔ یہ نہایت ہلکے محلول (۱ حصہ ۳ لاکھ حصے طبعی محلول نمک میں) میں عروق دموی کے اندر اشراب کے لئے کام میں لایا جاسکتا ہے۔ اہرلک نے اسے زندہ حالت میں اعصاب کو رنگنے کے لیے اور مائیکلیس (Michaelis) نے غدی خلیوں کے ذرات کے لئے استعمال کیا ہے۔ بنسلے نے اسے جزائر لنگرہانس کو ظاہر کرنے کے لئے بھی استعمال کیا ہے

۳۵۔ بسمارک براؤن یا ویسیو وین (Bismarck brown or vesuvin) کی بھی دوران حیات میں اشراب کے لئے سفارش کی گئی ہے۔ یہ ۰ر۳ فیصدی طاقت کے محلول میں کام میں لایا جاتا ہے۔ بالآخر بافتوں کو ۲ر۰ فیصدی کرومک ایسڈ یا ۱ فیصدی آزمک ایسڈ سے ثبت کرلیا جاتا ہے۔

تمت بالخیر

Vitellus 108 — صفار البیض ۔ زردین ۔

Vitreous humour, 534 — رطوبت زجاجی

Volkmann, canals of, 115 — وآلکمن کی قناتیں

**Wallerian** degeneration, 175, 180 — انحطاطِ والیر

Wander cells, 87 — سیلانی خلیے

Warming apparatus, 58 — گرم کرنے یا رکھنے کے آلات

Weigert Pal method for staining sections of the nervous system, 564 — ویگرٹ پال کا طریقہ، عصبی نظام کی تراشوں کی تلوین کا۔

Wharton jelly of, 98 — وھارٹن کی جیلی

Woollen fibres, 29 — اونی ریشے

Wrisberg, nerve of, 461 — عصبِ رسرگ

**Yeast**, 28 — لہس

Yolk, 108 — زردئی بیضہ

**Zenker** fluid of, 552 — سیّال زنکر

Zinn, Zonule of, 534 — زن کا منطقۂ صغیرہ

Zymogen, 331 — اُمّ الخمیر

| | |
|---|---|
| دانۂ سمعی | Tuberculum acusticum, 455 |
| " شمی | —olfactorium 503 |
| طبل ۔ غشائے طبلی | Tympanum 538 |
| حالب | Ureter, 385 |
| مجریٰ البول ۔ مبال | Urethra, 388, 389 |
| مثانۂ بولی | Urinary bladder, 385 |
| حامل بول (بول بردار) نلیات | Urimferous tubules, 375, 380, 382 |
| رحم | Uterus, 404, 413 |
| سنکرہ | Utricle 540 |
| مہبل | Vagina, 422 |
| عرق ناقل | Vas deferens 395 |
| عروق العروق | Vasa vasorum, 221 |
| عروق سازخلیات | Vasoformative cells, 43 223 |
| وریدوں کی ساخت | Veins, structure of 207 213 |
| " کے مصراعات | —valves of, 214 217 |
| " کے اختلافات | —variations in 214 217 |
| بطنِ چہارم | Ventricle, fourth, 448, 457, 470 |
| " جانبی | —lateral 483 |
| " سویم | — third 44 480 483 |
| زائدۂ دودیہ | Vermiform appendix, 359 |
| حویصلاتِ منویہ | Vesiculæ seminales, 395 |
| خملات، عنکبوتیہ | Villi, arachnoidal, 508 |
| " سلوی | —chorionic, 419 |
| " معوی | —of intestine 353 |
| " غشائے زلالی کے | —of synovial membrane, 104 |

| | |
|---|---|
| Tract or tract's or bundle (*contd*)— | قطعہ یا اقطاع یا بنڈل (بہ سلسلہ) |
| — olfactory 502, 503 | ″ شمّی |
| — olivo cerebellar, 150 | ″ زیتونی دمیغی |
| — olivo spinal *See* tract of Helweg | ″ زیتونی نخاعی (ملاحظہ ہو قطعہ ہیلویگ) |
| — optic, 169, 177, 478, 480, 481 | ″ بصری |
| — ponto spinal, 134, 467 | ″ جسری نخاعی |
| — prepyramidal *See* tract of Monakow | ″ پیش ہرمی (ملاحظہ ہو قطعہ مونا کاؤ) |
| — pyramid, 132, 141, 145, 159, 464, 476 | ″ ہرمی |
| — rubro spinal *See* tract of Monakow | ″ نخاعی احمر (ملاحظہ ہو قطعہ مونا کاؤ) |
| —spino cerebellar, 436, 450, 470, 490 | ″ نخاعی دمیغی |
| spino tectal, 436 | ″ نخاعی سقفی |
| spino thalamic, 436, 480 | ″ نخاعی عرشی |
| —sulco marginal 138 | ″ تجویفی حاشیئی |
| — tecto spinal, 434, 449, 467, 473, 478 | ″ سقفی نخاعی |
| — thalamo bulbar, 468 | ″ عرشی بصلی |
| —thalamo olivary, 450, 467 | ″ عرشی زیتونی |
| —transverse peduncular, 479 | ″ عرضی سویقی |
| —ventral or anterior longitudinal *See* tecto spinal tract | ″ بطنی یا مقدم طولی (ملاحظہ ہو سقفی نخاعی قطعہ) |
| — vestibulo motor *See* dorsal or posterior longitudinal tract | ″ دہلیزی حرکی (ملاحظہ ہو ظہری یا مؤخر طولی قطعہ) |
| — vestibulo spinal, 465, 467 | ″ دہلیزی نخاعی |
| Trapezium, 455, 460 | منحرفہ ۔ مربعہ منحرفہ |
| Trophospongium, 5, 162 | غذائی جال |
| Tubercle of Rolando, 447 | درنۂ رولانڈو |

قطعہ یا اقطاع یا بنڈل (پیلسلہ)

Tract or tracts or bundle, (*contd*)—

" سنخاع کا — of cord 430

" قشری بصلی — cortico bulbar, 161, 468

" قشری جسری — cortico pontine, 459, 476

" قشری نخاعی (ملاحظہ ہو ہرمی حصہ) — cortico spinal *See* pyramid tract

" نازل — descending 130, 132, 134, 435, 164, 165, 178

" نازل دُمیی — descendin, cerebellar 434

" راست ہرمی اور تقاطعی ہرمی (ملاحظہ ہو ہرمی حصہ) — direct and c ossed pyramid *See* pyramid tract

" ظہری یا مؤخر طولی — dorsal or posterior longitudinal, 131, 449, 157 461, 465, 472

" کی لُب پوشی — myelination of 430

" مِعصب کا — of fillet 118, 119 156 171, 480

" فلیک سِگ کا — of Flechsig 136 150

" گال کا — of Goll 130 448

" گاورس کا — of Gower 136 150 170

" گڈن کا — of Gudden 171 183

" ہیلوگ کا — of Helweg 136

" لیساور کا — of Lissauer, 136

" لاوینتھال کا — of Loewenthal 131 157

" مارچی کا — of Marie 138

" میینرٹ کا — of Meynert 173 176 178 183

" مونا کاؤ کا — of Monakow, 131 166 172

" منزر کا — of Munzer, 173

" پک کا — of Pick, 146

" رسین رسیل کا — of Risien Russell 190

" وک ڈی ازایر کا — of Vicq d'Azyr, 183

| | |
|---|---|
| Thermotaxis, 8 | حرارتی کشش |
| Thigmocytes 40 | التراقی خلیات |
| Thrombocytes 38, 57 | علقی خلیات |
| Thymus gland, 232, 246 | غدۂ نیموسیہ |
| Thyroid body, 250, 254 | جسم درقی |
| Tissues, enumeration of, 1 | بافتوں کا شمار |
| —formation from blastodermic layers 23 | " کی تکوین، نہوض آدمہ کی تہوں سے |
| Tongue 320 | زبان - لساں |
| Tonsils, 232, 243 | لوزتین |
| pharyngeal 244 | " بلعومی |
| Tooth See teeth | دانت (ملاحظہ ہوں انسان) |
| Trachea, 295 | قصبۃ الریہ |
| Tract or tracts methods of studying, 430 | قطعہ یا اقطاع کے مطالعہ کے طریقے |
| Tract or tracts or bundle | قطعہ یا اقطاع یا بنڈل |
| —anterior (ventral) longitudinal *See* tecto spinal tract | " مقدم (بطنی) طولی (ملاحظہ ہو مستقیمی سحاعی قطعہ) |
| —anterolateral (ventrolateral) ascending *See* tract of Gowers | " مقدم حاشی (بطنی حانبی) صاعد (ملاحظہ ہو خط گاورس) |
| ———descending *See* tract of Loewenthal | " " نازل (ملاحظہ ہو خط لاوینتھال) |
| —ascending, 430, 431, 432, 436, 467 | " صاعد |
| —bulbo-thalamic *See* tract of fillet | " بصلی عرسی (ملاحظہ ہو خط معصب) |
| —of Burdach, 430, 448 | " برڈاک |
| —central of acoustic, 471 | " مرکزی سمعی کا |
| ———of cranial nerves, 469, 480, 482 | " " جمجمی اعصاب کے |
| ———of tegmentum, 450, 465 | " " سقائی کے |
| —cerebello bulbar, 454 | " دماغی بصلی |
| —comma, 432 | " کاما نما |

| | |
|---|---|
| غددِ عرقیہ | Sweat glands, 272, 283 |
| مشارکی عقود | Sympathetic ganglia, 173, 187 |
| " اعصاب | —nerves, 153 |
| معانقت | Synapse, 166, 168 |
| مجموعۂ خلیات | Syncytium, 2 143 146 223 375 |
| زلالی جھلیاں | Synovial membranes 100, 104 |
| لمسی جسیمات | Tactile corpuscles 190 191 |
| " اقراص | disks, 193 201 |
| قور۔ قینہ | Tænia 158 |
| عقود ذائقہ۔ ذوقی عقود | Taste buds 32 |
| دانت۔ اسنان | Teeth 306 |
| " کا نمو | —development of 315 |
| " کا گودا | pulp of 313 |
| " کی ساخت (نیز ملاحظہ ہو مینا، دندین، لارق) | structure of 309 See also enamel, dentine, cement |
| غطاء | Tegmentum, 469, 471 |
| ٹیلنکیفالان | Telencephalon, 444 |
| وتر | Tendon, 95 |
| " کا تعلق عضلہ سے | —connexion with muscle 138 |
| " میں عصبی اختتامات | —nerve endings in, 198 |
| وتری خلیات | Tendon cells, 94 |
| عصیہ | Testicle, 387, 393 |
| " کی میں اُنبیبی بافت | — intertubular tissue of 395 |
| رُباعیے | Tetrads, 16 |
| عرشۂ دماغ | Thalamencephalon, 444 459, 480 |
| عرشہ | Thalamus, 480, 506 |

| | |
|---|---|
| Spinal cord propio spinal fibres of, 432 436 | نخاع یا حبل شوکی کے مخصوص نخاعی ریشے |
| —— tracts in 430 | " " کے اقطاع |
| —— white columns of, 424, 430, 447 | " " کے سفید اُستوانے |
| Spinal ganglia 169 | نخاعی عقود |
| Spindle, achromatic 8, 18, 19 | تکلہ، غیر لونی |
| Spleen, 238 | طحال |
| Splenic cells, 60 240 | طحالی خلیات |
| Spongioblasts, 183 188 | اِسفنج ناہمضات |
| Spongioplasm 5 7 | اِسفنج مایہ |
| Staining of section 559 | تراشوں کی تلوین |
| Stanley Kent bundle of 290 | اِسٹینلی کینٹ کا بنڈل |
| Starch granules 28 | ذرات نشاستہ |
| Stilling nucleus of 438 436 | اِسٹلنگ کا نواتہ |
| Stomach 335 | معدہ |
| —— blood vessels of 343 | " کے عروق دمویہ |
| —— glands of, 336 | " کے غدد |
| —— lymphatics of, 343 | " کے عروق لمفائیہ |
| Stomata, 246 250 | فوہات |
| Str medullaris 4 | خطِ لُبّی |
| —— vascular 548 | " عروقی |
| Structure of blood corpuscle, 33, 50 | جسیماتِ دمویہ کا قالبی نظریہ |
| Substantia alba 426 464 | جرمِ جیلاتینی |
| —— nigra, 476 | " اسود |
| Subthalamus, 484 | تحت العرشہ |
| Suprarenal capsules, 250 | فوق الکلیہ کیسے |

| | |
|---|---|
| نیم دائری قنالیں | Semicircular canals 535 540 |
| منی گذار یا حاملِ منی اُنیبیبات | Seminiferous tubules 398 |
| مصلی جھلّیاں | Serous membranes 216, 225, 229 |
| خلیّاتِ سرٹالی | Sertoli cells of 399 |
| ریشہائے شارپی | Sharpey, fibres of 115 |
| حبلۂ زیتونی | Siliqua oliva 449 |
| نقرئی طریقے | Silver methods, 565, 566 |
| جوفیئے | Sinusoids, 209, 220, 223, 253, 364 |
| جِلد | Skin, 264 |
| تکوینِ حُویناتِ منویہ | Spermatogenesis 401 |
| حُوینات منویہ | Spermatozoa, 387, 400 |
| عاصرۃ المبرز، اندرونی | Sphincter ani, internal, 359 |
| عاصرۃ الحدقہ | pupillæ, 520 |
| نخاعی بصلہ (ملاحظہ ہو نخاع مستطیل) | Spinal bulb See medulla oblongata |
| نخاع یا حبلِ شوکی | Spinal cord, 423 |
| " " کے عروق دمویہ | —— blood vessels of, 427 |
| " " کے خلوی اُستوانے | ——cell columns of, 438 |
| " " کی مرکزی قنال | ——central canal of, 424 |
| " " کے خصوصیات، مختلف حصوں میں | ——characters in different parts, 427 |
| " " کے ملتقے | ——commissures of, 424 |
| " " سے عصبی جڑوں کا تعلق | ——connexion of nerve-roots with 424, 441 |
| " " کے قرن | ——cornua of 424 438 444 |
| " " کا رمادی مادہ | ——grey matter of, 424, 426, 438 |
| " " کی جھلّیاں | ——membranes of 423 |
| " " کے عصبی خلیّہ | ——nerve-cells of, 430, 438 |

| | |
|---|---|
| جسمِ حبلی | Restiform body, 449, 458, 490 |
| مشبّک بافت | Reticular tissue, 80, 89, 361, 448, 458 |
| شبکیہ | Retina, 510, 523 |
| " کا لطخۂ زرد | —macula lutea of 532 |
| " کا ہدبی حصّہ | —pars ciliaris of 534 |
| " کا حسّی سرحلمہ | — sensory epithelium of, 528 |
| الفی یا تمیّی دماغ | Rhinencephalon, 500 |
| محلولِ رنگر | Ringer's solution 30, 551 |
| رائسین رسیل کا قطعہ | Risien Russell tract of 490 |
| درنۂ رولانڈو | Rolando, tubercle of 447 |
| رولیٹ کا طریقہ، عضلہ کی تلوین کا | Rollett, method of staining muscle, 128 |
| دموی جسیمات کی گڈریاں | Roulcaux of blood corpuscles, 31, 33, 34, 50 |
| آلاتِ رفینی | Ruffini, organs of, 196 |
| ساچک | Saccule, 510 |
| ریقی جسیمات | Salivary corpuscles, 63, 244 |
| " غدد | —glands, 325 |
| طبعی محلولِ نمک | Salt solution, normal 551 |
| لحم غلاف | Sarcolemma 128, 129, 140, 145 |
| لحم پارے | Sarcomeres, 133 |
| لحم مایہ | Sarcoplasm, 129, 136 |
| لحم ریشک۔ لحم نئے | Sarcostyles, 128, 129 |
| لحمی عناصر | Sarcous elements, 131 |
| غلافِ شوان | Schwann, sheath of, 149 |
| آنکھ کا طبقہ صلبیہ | Sclerotic coat of eye, 511 |
| تراشوں کی تیاری | Sections, preparation of 554 |

| | |
|---|---|
| جسر | Pons 459 |
| 〃 سے نکلنے والے اعصاب | —nerves arising from 461 |
| بابی قنال | Portal canal 361 |
| صیانی محلولات۔ صیانت بخش محلولات | Preserving solutions, 551 |
| خاردار خلیے | Prickle cells 66 |
| پیش آمدہ ریشے | Projection fibres, 497 |
| پیش نواۃ | Pronuclei, 21 |
| نخاع کے مخصوص نخاعی ریشے | Proprio spinal fibres of cord 432 436 |
| غدۂ قدامیہ | Prostate, 387 389 |
| نخرِ مایہ | Protoplasm, 2 |
| — عصلہ کے نخرِ مایہ کے ساتھ مقابلہ | —comparison with muscle 136 |
| کاذب نوُیّے | Pseudonucleoli 10 |
| کاذب پاؤں | Pseudopodia, 59 60 |
| پرکنجے کے خلیات | Purkinje, cells of 487 |
| 〃 کے ریشے | 〃 fibres of 288 289 |
| نخاعِ مستطیل کے اہرام | Pyramids of medulla oblongata, 444, 445, 459 |
| رینیوئر کا گولڈ کلورائڈ طریقہ | Ranvier, gold chloride method of, 565 |
| 〃 کے تضیّقات | 〃 —constrictions of, 150 |
| 〃 کا پکرو کارمین کا طریقہ | 〃 —picro carmine stain of, 561 |
| وان رکلنگ ہاوسین کا سلور نائیٹریٹ سے تلویں کا طریقہ | v Recklinghausen, method of staining with silver nitrate, 563 |
| رَیل کا معصب | Reil, fillet of, 456, 467 |
| 〃 کا حربرہ | 〃 —island of, 494 |
| رِیسنر کی جھلّی | Reissner, membrane of, 542 |
| رَیمک کے ریشے | Remak, fibres of, 153 |

نزد درقی یا جار الدرقی غدد Parathyroid 256

حوض گردہ Pelvis of kidney 374

قضیب Penis, 387

پیپٹک خلیات Peptic cells 359

ثاقب ریشے Perforating fibres, 115

گرد قلبہ۔ تامور Pericardium, 288

گردِ عصبہ Perineurium 154

گردِ عظمہ Periosteum, 115, 117

گردِ عضلہ Perimysium 139

قدم التسویقہ Pes pedunculi, 175

پے یر کی چکتیاں Peyer patches of 244 353

خلیاتِ آکلہ Phagocytes 35 36 60 238 242, 364

بلعوم Pharynx 325

ضیائی کشش Phototaxis 8

اُمِّ حنونہ Pia mater, 423 508

پِک کا بنڈل Pick bundle of 116

لونی خلیے۔ خلیاتِ لون Pigment cells 87

لونی ذرات۔ ذراتِ لون۔ لون ریزے Pigment granules 161

غدۂ صنوبری۔ جسم صنوبری Pineal gland, 262

حیوان الاُذن Pinna 538

جسمِ نخامی۔ غدۂ نخامیہ Pituitary body, 256

مشیمہ Placenta, 404, 419

مصلی خلیات Plasma cells, 86

پلیورا Pleura, 305

اجسامِ قطبیہ Polar bodies. 20

| | |
|---|---|
| بیض خلیہ | Oocytes, 407 |
| تکوینِ بیضہ | Oogenesis, 409 |
| اجسامِ مُلذّذہ | Opsonins, 60 |
| بَصری تقاطع | Optic chiasma 479 |
| اعصاب | - nerves, 479 |
| 〃 عرسہ | thalamus 480 506 |
| 〃 قطعہ | tract 469, 477, 478 480, 481 |
| حاشیۂ مسنّن | Ora serrata, 554 |
| تعظّم درون غضروفی | Ossification endochondral, 119 |
| 〃 غشائی | in membrane, 119 127 |
| ناعصات العظم | Osteoblast 117 118 120 127 |
| اُستخواں خور خلیے | Osteoclasts 122 319 |
| اُستخواں ساز ریشے | Osteogenic fibres 127 |
| حصاۃ الاُذن | Otoliths 541 |
| مبیض | Ovary 404 |
| بیضہ | Ovum 23 404, 405 |
| 〃 کا انقسام | - division of 20 |
| پاشینی جسیمات | Pacinian corpuscles 189 190 194 222 273 373, 388 |
| منقراس ۔ لبلبہ | Pancreas, 364, 369 |
| حلیماتِ شعری | Papillæ of hairs 274 |
| 〃 زبان کے | — of tongue 320 |
| 〃 جلد کے | —of skin, 270 |
| 〃 گردہ کے | —of kidney, 374 |
| نزدِ نواۃ | Paranucleus, 6, 371 |
| نزدِ مایہ | Paraplasm, 6 |

| | |
|---|---|
| Nucleus (*contd*)— | نواۃ (یہ سلسلہ) |
| —preolivary, 460 | پیش زیتونی |
| —red, of tegmentum, 471 | احمر، عطاء کا |
| —semilunar, 460 | ہلالی |
| — of Stilling, 438, 486 | اسٹلنگ کا |
| —superior olivary, 456, 460 | بالائی زیتونی |
| — tecti (s fastigii), 486 | سقفی |
| —of thalamus, 480 | عرقی |
| —of trapezium, 459 | منحرف |
| —of trigeminal, 449, 463 | ثلاثی توأمی |
| —of vagus 448, 451 | تاسیہ کا |
| —of vestibular nerve, 449, 457 | عصب دہلیزی کا |
| Odontoblasts, 313 318 | اسنانی ناہصات۔ ناہصات دندس |
| Œsophagus 326 | مری |
| Olfactory bulb, 501, 503 | شمّی بصلہ |
| —cells 537 | خلیات |
| —glomeruli, 504 | قبنلک |
| —mucous membrane 536 | غشائے مخاطی |
| —nerve fibres, 504 | عصبی ریشے |
| — path, 505 | رہگذر |
| —tract 502 503 | قطعہ |
| Olive, 445, 448, 449 | زیتون |
| —superior, 456, 460 | بالائی |
| Omentum, 216 | نثرب |
| Onychogenic substance, 272 | جرمِ ناخن آفرین۔ ناخن سازجرم |

| | |
|---|---|
| Nucleus (*contd*)— | نواۃ (سلسلہ) |
| — ambiguus, 452 | 〃 منتشہ |
| - of Bechterew, 457 | 〃 بیکٹریو کا |
| caudatus, 506 | 〃 ذمیہ |
| —of cochlear nerve, 155 | 〃 عصب قوعی کا |
| - commissural 152 | 〃 ملتقی |
| cuneatus 132, 118 | 〃 خانہ نما |
| ——outer, 158 | 〃 〃 بیرونی |
| - of Deiters, 157, 161 | ڈیٹرس کا |
| --dentatus 119, 186 | 〃 مسنن |
| —descending of facial, vagus, & glossopharyngeal, 152 | 〃 عصب وجہی عصب مائیہ اور عصب لسانی حلقی کا نزولی |
| - descending vestibular 157 | 〃 وہلیزی نزولی |
| --of facial 161 | 〃 عصب وجہی کا |
| —of fasciculus teres 151 | 〃 حزمۂ عمودی کا |
| - of fillet 175 | 〃 معصب کا |
| -of fourth nerve 171 | 〃 عصب چہارم کا |
| — of glossopharyngeal 119, 152 | 〃 عصب لسانی حلقی کا |
| —gracilis 131 118 | 〃 رسیمہ |
| - of hypoglossal, 151 452 454 | 〃 تحت اللسانی کا |
| - lateral, 115 | 〃 جانبی |
| —lenticularis, 506 | عدسی |
| --oculomotor, 471 | —— محرک العین (عصب) |
| —of olive, 445, 449, 458 | زیتون کا |
| --of pons, 459 | 〃 جسر کا |
| —of posterior or dorsal longitudinal bundle, 472 | 〃 پچھلے یا ظہری طولی بنڈل کا |

| | |
|---|---|
| حسّی عصبی ریشے کے طریقہائے اختتام | Nerve fibres, sensory, modes of termination of 189, 190, 199 200 201 |
| عصبی ریشے کے غلاف | —sheaths of 148 156 188, 191 |
| " " کی جسامت | size of, 151 |
| " " کے اقسام | —varieties of, 148 |
| عصبی تنوں کی ساخت | Nerve trunks structure of, 154 |
| عصبی فرد | Nerve unit, 166 |
| عصب العصب | Nervi nervorum 156 |
| ناہضات العصب | Neuroblasts, 183 |
| عصبی ریشک | Neurofibrils 151, 158, 161, 177 |
| عصبی سریش | Neuroglia, 180 188 125 188 497 |
| عصبی قرنی جال | Neurokeratin, 151 |
| عصبی غلاف | Neurolemma, 149, 188 |
| عصبیہ | Neuron, 158 |
| عصبیہ | Neurone, 166 |
| " نظریہ | theory, 169 |
| عصبی معانقت | Neurosynapse, 168 |
| نِسّل کے ذرّات عصبی خلیوں میں | Nissl granules of in nerve cells 158 |
| " کا انحطاط | -degeneration 177 |
| " کا عصبی خلیوں کی تلوین کا طریقہ | - method of staining nerve cells, 563 |
| نواتین | Nucleus 10 |
| نویہ یا مرکزک | Nucleolus 10, 13 |
| نواۃ یا مرکزۂ خلیہ کا | Nucleus of cell, 2 8 10, 13 |
| نواۃ یا مرکزۂ عصب مبعد (دورکن) کا | Nucleus or nuclei (nerve) of abducens 163 |
| " " عصب معین کا | - of accessory, 118 151 |
| " " عصب معین سمعی کا | —accessory auditory, 155 |

| | |
|---|---|
| عصب یا اعصاب (بسلسلہ) | Nerve or Nerves (*contd*)— |
| " ثلاثی توأمی | —trigemenal, 147 163 |
| " تائیہ | — vagus, 451 |
| " دہلیزی | —vestibular, 157 |
| " رِسبرگ کا | — of Wrisberg, 161 |
| عصبی خلیات | Nerve cells 157 158 |
| " " قطبینی یا ذو قطبین | —bipolar 164 |
| " " کا انحطاط | degeneration of 177 |
| " " کا نمو | — development of 181 |
| " " کثیر قطبی | — multipolar 164 |
| " " کے زائدے | processes of, 163 |
| " " کا شبکہ یا جال | — reticulum of 164 |
| " " نخاعی عقود کے | of spinal ganglia, 173 |
| " " مشارکی عقود کے | — of sympathetic ganglia, 173 |
| " " کا پرورشی اسفنج | trophospongium of, 162 |
| " " کے اقسام | types of 166 |
| " " یک قطبی | — unipolar 164 159 |
| عصبی ریشے | Nerve fibres, 147 148 |
| " " کا محور اُستوانہ | axis cylinder of, 148 151 163 |
| " " کا انحطاط | — degeneration of 175 |
| " " کا نمو | — development of, 181 |
| " کے مخیبی فلقات | — myelin segments of, 150 |
| ~~حرکی کے اختتامات~~ حرکی عصبی ریشے کے اختتام | — motor, terminations of 189, 204 |
| لُبّ ماپوش عصبی ریشے | —non myelinated, 148 153 |
| عصبی ریشے کا تجدّد | —regeneration of, 177 |

| | |
|---|---|
| ساده یا غیر مخطط عضلہ کا نمو | Muscle, plain or nonstriated, development of, 116 |
| " " " کے اعصاب | ——nerves of, 205 |
| عضلی تکلے | Muscle spindles, 128, 139, 189, 201 |
| خرگوش کے سُرخ عضلات | Muscles, red, of rabbit, 133 |
| " " " کے عروق دمویہ | — blood vessels of, 139 |
| نخاع مستطیل | Myelencephalon, 143 |
| مجمن - لیس | Myelin, 149 |
| لُب یوشی | Mylination, 430 |
| لُبّی خلیے | Myelocytes, 45 |
| لُبّی تکیاں | Myeloplaxes 16 |
| قلب عضلہ - عضلۂ قلب | Myocardium, 288 |
| ناخن | Nails, 272 |
| " کا نمو | development of, 273 |
| عصب یا اعصاب | Nerve or nerves |
| " مبعد (دور کن) | abducens, 463 |
| " خود آئین | - autonomic, 153 |
| حبل طبلی | —chorda tympani, 463 |
| " قوقعی | cochlear, 455, 549 |
| " ہشتم (آٹھواں) | eighth, 454, 540 |
| " وجہی | facial, 461 |
| " لسانی بلعومی | - glossopharyngeal, 452 |
| " تحت اللسانی | - hypoglossal, 451 |
| " حرکی | —motor, 183 |
| " بصری | - optic, 479 |
| " نخاعی معین یا معاون | —spinal accessory 451 |

| | |
|---|---|
| دہن کی غشائے مخاطی | Mouth, mucous membrane of, 325 |
| پیش مخاطیں (مخاط ساز) | Mucigen, 75 329 |
| مخاطیں | Mucin, 75 |
| مخاط آسا خلیے | Mucoid cells, 339 |
| مخاطی خلیے | Mucous cells, 330 |
| مقر مخاط خلیے | Mucus secreting cells 75 329 |
| مئور کا طریقۂ ملوین | Muir's staining method 562 |
| ملر کے ریشے | Muller fibre of, 527, 531 |
| کی لولبی شرائین | helicine arteries of 388 |
| کا عضلہ | --muscle of 520 |
| کا سیال | fluid of, 552 |
| عضلی جسیمات | Muscle corpuscle 131 |
| قلبی عضلہ۔ عضلہ قلب | Muscle, cardiac, 138 140 |
| — عرضاً مخطط عضلہ | cross striated 129 |
| " " کے عروق رمویہ و لمفائیہ | --blood vessels and lymphatics of 138 139 |
| " " کے انقباض میں تغیرات | ---changes in contraction 134 136 |
| " کا تخم مار کے ساتھ مقابلہ | -- comparison with protoplasm, 136 |
| " کا نمو | ---development of 139 |
| " کا اختتام وتر میں | — ending of, in tendon, 138 |
| " کیڑوں کا | ---of insects, 133 134, 135 |
| " کے اعصاب | - nerves of, 139, 201 |
| " " کے نوات | ---nuclei of, 131 |
| " مقطب روشنی میں | — in polarised light, 135 |
| " کے منتہائی تصیفے | ---end plates of 139 |
| سادہ پائچہ مخطط عضلہ | Muscle plain or non-striated 138 145 |

| | |
|---|---|
| تفریشس کے طریقے | Methods of embedding, 553 |
| — خوردبینی اشیاء کی پیمائش کے | — of measuring microscopic objects, 27 |
| — تراشوں کے ترکیب کے | — of mounting sections 551, 557 |
| — تراشوں کی تیاری کے | — of preparing sections 553 |
| — صیانت اور سخت کرنے کے | — of preserving and hardening 551 |
| — تلوین کے | — of staining 59 |
| میسنرٹ کا نڈل (ملاحظہ ہو اطباع) | Meynert bundle of Secretes |
| " کا تقاطع | — decussation of 171 178 |
| مائکرون | Micron 34 |
| خوردپیما | Micrometer 27 |
| خوردبین | Microscope 26 |
| خوردبینی کام کے لئے ضروری اشیاء | Microscopic work requisites for 26 |
| خوردتراش (آلہ) | Microtomes 551 |
| درمیانی دماغ | Midbrain 143 170 |
| جسیمات دمویہ غیرملونہ کی مہاجرت | Migration of colourless blood corpuscles, 60 220 |
| منات کا خوردتراش | Minot, microtome of, 557 |
| خیط ریزے | Mitochondria 6, 371 403 |
| انقسام بالواسطہ۔ خیطیت | Mitosis, 11 |
| " " غیرمتجانس | heterotypical 16 20 |
| " " متجانس | homotypical 16, 20 |
| " " کثیر قطبی | multipolar 18 |
| " " ہیکلی | — omatic 16 |
| مرطوب خانہ | Moist chamber, 73 |
| پیچھو مدی | Mould, 29 |
| ترکیبی سیالات | Mounting fluids, 551, 557 |

| | |
|---|---|
| نر پیش مرکزہ | Male pronucleus 21 |
| مَیلری کا توشیہ | Mallory, stain of, 562 |
| مالفیجی کا مخاطی شبکہ | Malpighi rete mucosum of 266 |
| " کے اہرام | --pyramids of, 374 |
| گردے کے مالفیجی جسیمات | Malpighian corpuscles of kidney, 375 |
| ——— طحال کے " " | of spleen 239, 245 |
| پستانی غدد | Mammary glands 2[illegible] |
| مَین کا دوہرا توشیہ | Mann's double stain 562 |
| مارکالو کا محلول | Marcano's solution [illegible] |
| مارشی کا طریقہ تلویں انحطاط و عصبی سوتیلے | Marchi's method of stain degenerated nerve fibres 563 |
| مخ ۔ لُبّ ۔ کودا | Marrow 4[illegible] 111 118 |
| مارٹی نوٹی کے خلیات | Martinotti cells of 194 |
| مستولی خلیے | Mast cells, 86 |
| مے یَر کا توشیہ | Mayer's stain 560 |
| پیمائش اشیاء | Measuring objects 27 |
| نخاع مستطیل | Medulla oblongata 443 |
| " " سے پیدا ہونیوالے اعصاب | nerves arising from 450 |
| ذو نواتِ خلیّات اکبر | Megakaryocytes 46 |
| ضفیرۂ مبشر | Meissner plexus of 349 |
| غشائے سقفی | Membrana tectoria, 549 |
| " طبلی | tympani, 539 |
| درمیانی دماغ | Mesencephalon, 444 459 470 |
| میزِ نکائم | Mesenchyme, 25, 97 |
| میان حلمہ | Mesothelium, 68 |
| دُمیغ | Metencephalon, 443 |

| | |
|---|---|
| Liver (*contd*.)— | جگر۔ کبد (بہ سلسلہ) |
| —ducts of, 361, 368 | 〃 کی قناتیں |
| —intracellular canals of 365 | 〃 درون خلوی قنالیں |
| —lobules of, 361 | 〃 کے لختک یا فصیص |
| —lymphatics of, 368 | 〃 کے عروق لمفائیہ |
| Lowit, chloride of gold method of, 564 | لووِٹ کا کلورائڈ آف گولڈ کا طریقہ |
| Lung, 295, 295 | پھیپھڑا۔ ششہ |
| —blood-vessels of, 301 | 〃 کے عروق دمویہ |
| —development of, 304 | 〃 کا نمو |
| — lymph vessels of, 304 | 〃 کے عروق لمفائیہ |
| Luys corpus subthalamicum of, 484 | لائس کا جسم تحت المرشہ |
| Lymph-corpuscles *See* blood-corpuscles, colourless | لمفائی جسیمات (ملاحظہ ہوں جسیمات دمویہ بے رنگ) |
| Lymph glands or lymphatic glands 225, 232 | لمفائی غدد یا عقد لمفائیہ |
| ——haemal 232, 236 | 〃 〃 دموی |
| Lymph plexuses 227 | لمفائی ضفیرے |
| Lymph vessels or lymphatics, 216, 225 | لمفائی عروق یا لمفائیات |
| - connection with cells of connective tissue, 88, 228 | 〃 کا تعلق انصبابی خلیوں سے |
| development of 228 215 | 〃 〃 کا نمو |
| nerves of 227 | 〃 کے اعصاب |
| Lymphocytes 35 36 | لمفائی جسیمات |
| Lymphoid nodules 232 233 243 351, 359 | لمف آسا کریاں یا کرتیچے |
| —tissue 91 233 215 | 〃 بافت |
| - development of 215 | 〃 〃 کا نمو |
| Macula acustica, 510 | لطخۂ سمعیہ |
| —lutea of retina. 5. | 〃 لطخۂ زرد، شبکیہ کا |

| | |
|---|---|
| حفریرے ہڈی کے | Lacunæ of bone, 114 |
| مجریٰ البول کے | —of urethra, 389 |
| ورقچے ہڈی کے | Lamellæ of bone 114 115 |
| ورقۂ غربالی | Lamina cribrosa, 512 |
| قاتم | —fusca, 512 |
| " مستک | — reticularis, 546 |
| " فوق المشیمی | - suprachoroidea, 518 |
| لانڈولٹ کا ریشہ | Landolt, fibre of, 527 |
| لنگرہانس کے جزیرے | Langerhans, islets of, 369 |
| " مرکزی عینی حلیے | —centro acinar cells of, 371 |
| وبرہ | Lanugo, 280 |
| حنجرہ | Larynx, 296 |
| لیشمن کا [illegible] | Leishman's stain, 562 |
| عدسہ | Lens, 510, 534 |
| جسمات ابیض دیکھو جسمات دموی بے ملون | Leucocytes 33, 35, 47, 52, 58 *See also* blood corpuscles, colourless |
| مجعبات لائبرکون | Lieberkuhn, crypts of, 350 |
| رباط مسطی - [illegible] رباط | Ligamentum pectinatum, 514 |
| لسبن - [illegible] | Ligula, 458 |
| حافۂ قوقعہ - حاشیۂ قوقعہ | Limbus of cochlea, 543 |
| کتانی ریشے | Linen fibres, 29 |
| کتاس | Linin, 11 |
| لیپائڈ اشیا - لائڈی مادے | Lipoid substances, 2, 7, 33 |
| جلم [illegible] | Liver, 360, 361 |
| " [illegible] دموی | —blood-vessels of, 361 |
| " کے حلیات | —cells of, 365 |

| | |
|---|---|
| آئڈیوزوم | Idiozome, 403 |
| بین خلوی نالیاں | Intercellular channels, 66, 111, 267 |
| 〃 مادّہ یا حرم۔ مادّہ بین الخلیہ | --substance, 2, 81, 97, 98, 99, 112, 146 |
| اندرونی کیپسہ | Internal capsule, 506, 507 |
| بڑی آنت | Intestine, large, 344, 359 |
| 〃 چھوٹی آنت | --small 341 |
| حالت زندگی میں تلویں کے طر | *Intra vitam* staining methods, 567 |
| قزحیہ | Iris, 510, 520 |
| وھارٹن کی جیلی یا فالودہ | Jelly of Wharton, 98 |
| فالودہ نما اتصالی بافت | Jelly like connective tissue |
| توشیۂ جینر | Jenner's stain 562 |
| مرکزۂ حرکت | Karyokinesis, 11 |
| جال | Karyomitome, 10 |
| نوات مایہ | Karyoplasm 10 |
| قرونت ۔ قرنیت | Keratinisation, 64 |
| قرنی زجاج | Keratohyalin 267, 269 |
| گردہ ۔ کلیہ | Kidney, 374 |
| 〃 کے عروق دمویہ | --blood vessels of 380 |
| 〃 کا نمو | development of 382 |
| کلٹ شزکی کا ہیماٹاکسی لینی توشیہ | Kultschitzky's hæmatoxylin stain, 560 |
| خلیات کوپفر | Kupffer cells of 364 |
| تیہہ الاذن | Labyrinth of ear, 539 |
| تیہہ الکلیہ | —of kidney, 376 |
| دمعی غدد ۔ غددِ دمعیہ | Lacrimal glands, 511 |
| لبنیات (ولسنیہ) | Lacteals, 349, 354 |

| | |
|---|---|
| Haversian systems 115 | ہیورسنی نظامات |
| Hayem's solution, 33 | ہے ایم کا محلول |
| Heart, 288 | قلب |
| — muscle of 140 288 | 〃 کا عضلہ |
| —nerves of, 292 | 〃 کے اعصاب |
| valves of, 292 | 〃 کے مصراع |
| vessels of, 292 | 〃 کے عروق |
| Heidenhain's stain, 560 | ہیڈن ہین کا توشہ |
| Henle, fenestrated membrane of, 210 | ہینلے کی نافذہ دار جھلی |
| looped tubules of, 376, 379 | 〃 کے چیری اُبیتی بات |
| —sheath of, 131 | 〃 کا غلاف |
| Hensen line of 131 | ہنسن کا خط |
| Hepatic artery, 361 | کبدی شریان |
| —cells, 365 | 〃 خلیات |
| lobules 361 | 〃 لختک ۔ کبدی قصیص |
| — veins, 214, 361 | 〃 وریدیں |
| Herbst, corpuscles of, 189, 195 | ہربسٹ کے جسیمات |
| Hippocampus major, 502 | ہپوکمپس اکبر |
| His, bundle of, 290 | ہس کا بنڈل ۔ حزمۂ ہس |
| Histogenesis, 25 | تکوین انسجہ |
| Histology, meaning of term, 1 | نسیجیات کی اصطلاح کے معنے |
| Hyaloid membrane, 534 | غشاء زجاجی |
| Hyaloplasm, 5, 10 | شفاف مایہ |
| Hypophysis cerebri, 256, 258, 259 | دماغی زیر بالہ (غدۂ نخامیہ) |
| Hypothalamus, 484 | تحت العرشہ |

| | |
|---|---|
| مری | Gullet *See* œsophagus |
| خلیات ذائقہ | Gustatory cells, 324 |
| — اعضائے ذائقہ | —organs, 320 |
| — مسام " | -pore, 324 |
| تلفف منفن | Gyrus dentatus, 502 |
| " ہیوکمپی | —hippocampi, 502 |
| عنان ۔ ڈوال | Habenula, 476, 483 |
| دموی خلیہ پیما | Hæmacytometer, 32 |
| دموی غدہ | Hæmal glands, 232, 236 |
| ہیماٹین | Hæmatin, 52 |
| ناہصات الدم | Hæmatoblasts, 41 |
| ہیماٹائڈین | Hæmatoidin, 52 |
| ہیمین | Hæmin, 52 |
| ہیموگلوبن | Hæmoglobin, 19, 52 |
| دم یا سبدگی | Hæmolysis, 50 |
| شعری خلیئے ' اندرونی گوش کے | Hair cells of internal ear, 540, 546, 547 |
| شعری حراب کی ساخت | Hair follicle, structure of, 274 |
| بال (شعر) | Hairs, 29, 270, 274 |
| " کا نمو | —development of 279 |
| " کے عضلات | —muscles of, 284 |
| سخت کرنے کے سیالات | Hardening solutions, 551 |
| ہیسل کے ہم مرکز جسیمات | Hassal, concentric corpuscles of, 248 |
| ہیورسنی قنال | Haversian canals, 114, 117 |
| " جھالریں | —fringes, 104 |
| " ورقچے | —lamellæ, 115 |

| | |
|---|---|
| غدّہ یا غدد (بہ سلسلہ) | Gland (*contd*)— |
| 〃 عرقیہ | sweat, 272 283 |
| 〃 تیموسیہ | —thymus 232 246 |
| 〃 انبیبی (نلی دار) | —tubular, 70 |
| سریشی خلیے | Glia cells, 181, 188 |
| کیپسۂ گلیسن | Glisson capsule of, 361 |
| قنبلک (گومک) گردے کے | Glomeruli of kidney, 375 |
| 〃 شمّی | —olfactory, 504 |
| قطعۂ گالؔ | Goll tract of, 430 448 |
| گلائکوجن جسیمات دموبہ غیر ملونہ میں | Glycogen, in colourless blood corpuscles, 57 |
| 〃 کبدی خلیّات میں | —in liver cells 367 |
| جام نما خلیے | Goblet cells, 75 |
| عصبی انسلاکات کی نوین کے طلائی طریقے | Gold methods of staining nerve endings 564 |
| گالجی کے خلیّات | Golgi, cells of 188 |
| 〃 عصبی نظام کی تفتیش کے طریقے | —methods of investigating the nervous system, 564 |
| 〃 کے آلات | —organs of, 198 |
| 〃 کا شبکہ | —reticulum of, 164 |
| 〃 کی قسم کے عصبی خلیّات | —types of nerve cells, 164 |
| گالجی کے مزونی جسیمات | Golgi-Mazzoni corpuscles 198 |
| گرافی حرابات | Graafian follicles, 405 |
| گرانڈری کے جسیمات | Grandry corpuscles of 189 193 195 |
| ذرّاتِ تخم مایہ | Granules of protoplasm, 5 |
| 〃 جسیمات دموبہ غیر ملونہ کے | —of colourless blood-corpuscles, 31, 35 |
| زمینی جرم | Ground substance, 2, 82, 97, 98, 99, 112, 114, 146 |
| فان گڈن کا طریقہ | v Gudden, method of, 180 |

| | |
|---|---|
| غدہ یا غدد (بہ سلسلہ) | Gland (*contd*)— |
| 〃 کی جماعت بندی | —classification of, 70 |
| 〃 عُصعُصی | —coccygeal, 254 |
| 〃 کاؤپر کا | —of Cowper, 389 |
| 〃 غیر قناتی یا بے قنات | —ductless, 71 |
| 〃 ایبنر کا | —of Ebner 322 |
| 〃 معدی | —gastric, 336 |
| 〃 دموی | —hæmal, 232, 236 |
| 〃 مفرزہ باطنیہ | —internally secreting, 71 |
| 〃 دمعیہ | —lacrimal, 511 |
| 〃 لائبرکون کا (مخفیات لائبرکون) | —of Lieberkuhn 350 |
| 〃 لیٹرکا | —of Littre 389 |
| 〃 لمفائیہ | —lymph, 225, 232 |
| 〃 پستانی | —mammary, 285 |
| 〃 مائبومیہ | —Meibomian, 283, 511 |
| 〃 پاکیونیہ | —Pacchionian, 508 |
| 〃 صنوبریہ | —pineal, 250, 262 |
| 〃 نخامیہ | —pituitary, 256, 258, 259 |
| 〃 عنقودی | —racemose, 70 |
| 〃 تاچکی | —saccular, 70 |
| 〃 ریقیہ | —salivary, 327 |
| 〃 دہنیہ | —sebaceous, 270, 282 |
| 〃 مفرزہ | —secreting, 63, 68 |
| 〃 مصلیہ | —serous, 322, 330 |
| 〃 منفردہ | —solitary, 244, 353, 359 |

| | |
|---|---|
| Ganglion (*contd*)— | عقدہ (بہ سلسلہ) |
| —of glossopharyngeal, 453 | " لسانی بلعومی کا |
| —of habenula, 476, 483 | " عنان کا |
| —of Scarpa, 454 | " اسکارپا کا |
| —of vagus, 452 | " تائیہ کا |
| —Gasserian, 463 | " گیسر کا |
| —geniculate, 462 | " رُکبیہ |
| —interpeduncular, 476 | " بین سویقی |
| Gas chamber, 72 | مرطوب خانہ |
| Genital corpuscles 193 | تناسلی جسیمات |
| Gennari, line of, 495 | خطِ گیناری |
| Germinal spot, 408 | بنتی نقطہ |
| —vesicle, 408 | " حویصلہ |
| Giant cells of cerebrum, 492 | دماغ کے عفریتی خلیات |
| —of marrow, 16 | —— لُبِ عظام یا مراسحہ کے عفریتی خلیات |
| —of spleen, 242 | —— طحال کے " |
| Gianuzzi, crescents of, 330 | ہلال گیانوزی |
| Van Gieson's stain 561 | فان گیسن کا رنگ |
| Gland or glands | غدہ یا غدد |
| -agminated, 241, 353 | " جھنڈ دار |
| --anal 359 | " مہری |
| — of Bowman 537 | " بوئمن کا |
| —of Brunner 340, 353 | " برونر کا |
| —carotid, 254 | " نباتی |
| — ceruminous, 285, 538 | " صملاحی |

| | |
|---|---|
| ریشے (ملاحظہ ہو انتصالی بافت عضلہ عصب وغیرہ) | Fibres *See* connective tissue, muscle, nerve, etc |
| لیفین | Fibrin, 30, 38 |
| لچکدار (یا زرد) کڑی لچکدار لیفی غضروف | Fibro cartilage, elastic, 100, 107 |
| ــــ سفید ریش کڑی | --white, 100, 109 |
| ریشہ دار بافت ۔ لیفی بافت | Fibrous tissue, 81, 92, 94 |
| معصب (ملاحظہ ہو قطعۂ معصب) | Fillet *See* tract of fillet |
| جھالر | Fimbria, 502 |
| طریقۂ فلیک سنگ | Flechsig, method of, 430 |
| ــــ کا قطعۂ ″ | — tract of 436 450 |
| فلیمنگ کا سیال | Flemming, fluid of, 552 |
| ″ کے جرثومی مرکز | - germ centres of, 235, 241, 243 |
| ″ ″ تلوین پذیر اجسام | — stainable, bodies of, 235, 241 |
| ″ کا طریقۂ نواتوں کی تلوین کیلئے | - method of staining nuclei, 563 |
| تقاطع فوریل (حاشیہ) | Forel, decussation of, 474, (foot note) |
| ساخت شبکی ۔ تشکیل شبکی | Formatio reticularis, 427, 448, 449, 469, 471 |
| انجمادی طریقۂ تراشوں کی تیاری کیلئے | Freezing method for preparation of sections, 554 |
| فانہ نما رسنک | Funiculus cuneatus 424, 448 |
| ــــ رشتیق ″ | — gracilis, 424 448 |
| مرارہ | Gall bladder, 368 |
| عقود | Ganglia, 158, 169 |
| ″ کے خلیات | --cells of, 169 |
| ″ کا نمو | ---development of, 184 |
| ″ نخاعی | --spinal, 169, 187 |
| ″ مشارکی | —sympathetic, 173, 187 |
| عقدۂ قوقعہ یا حلزونہ | Ganglion of cochlea, 454 |

| | |
|---|---|
| سرحلمہ (بہ سلسلہ) | Epithelium (*contd*)— |
| 〃 تنفسی | —respiratory, 299 |
| 〃 مفرز | —secreting, 65 |
| 〃 طبقاتی | —startified 65 |
| 〃 برزخی | —transitional, 65, 67, 386 |
| 〃 کے اقسام | varieties of, 65 |
| برشعری طبقہ | Epitrichial layer 268 |
| برناخنہ | Eponychium 274 |
| انتصابی بافت | Erectile tissue 388 |
| ناہصات حمرا (واحد۔ ناہصۂ احمر) | Erythroblasts, 41, 42 46 49, 248 |
| حلیات حمرا۔ جسمات ملوّنہ | Erythrocytes 33, 43, *See also* bloodcorpuscles, coloured |
| یوسٹیکی اُنبوبہ | Eustachian tube 539 |
| برون مایہ | Exoplasm, 6 99 |
| چشم | Eye, 509 511 |
| اجفان (پپوٹے) | Eye lids 509 510 |
| چشمہ۔ خردبین کا | Eye piece of microscope, 26 |
| فلوبی اُنبوبات | Fallopian tubes, 401, 413 |
| رداء مسّن | Fascia dentata, 502 |
| یس خمیدہ حُزیمہ | Fasciculus retroflexus, 473, 483 |
| مفرد حُزیمہ | Fasciculus solitarius, 452 |
| چربی۔ شحم (نیز ملاحظہ ہو شحمی بافت) | Fat, 88 *See also* adipose tissue |
| 〃 کا انجذاب | —absorption of, 355 |
| 〃 غضروفی خلیوں میں | —in cartilage cells, 106 |
| مادہ پیش مرکزہ | Female pronucleus, 21 |
| نافذہ دار جھلّی | Fenestrated membrane, 210 |

| | |
|---|---|
| مینا | Enamel, 309 |
| 〃 کی تکوین | — formation of, 316 |
| 〃 آلہ | —organ, 318 |
| اختتامی بصلات | End bulbs, 156 189, 190 198 |
| درون قلبہ | Endocardium, 289 |
| درون عضلہ | Endomysium, 130 |
| درون عصبہ ۔ دروں مایہ | Endoneurium, 156 Endoplasm, 6 |
| درون حلمہ | Endothelium, 25, 68, 209, 217, 289 |
| 〃 لمفائی | — lymphatic, 226 |
| 〃 مصلی | —serous, 230 |
| منتہائی صحے | End-plates, 139, 204 |
| بَرغلیفہ | Ependyma, 426, 447 |
| برقلبہ | Epicardium, 288 |
| برآدمہ ۔ بشرہ | Epidermis, 266 |
| برنج | Epididymis, 387, 393 |
| برعصبہ | Epineurium, 154 |
| دماغی بربالہ ۔ غدّۂ صنوبریہ | Epiphysis cerebri, 262 |
| سرحلمہ | Epithelium, 63 |
| 〃 ہدبی | —ciliated, 65, 72, 76 |
| 〃 استوانی | —columnar, 65, 72, |
| 〃 بنّی | —germinal, 404 |
| 〃 غُدّی | —glandular, 65, 68 |
| 〃 میں عصبی اختتامات | —nerve-endings in, 199 |
| 〃 فرشی | —pavement, 65, 68 |
| 〃 محافظی | —protective, 65 |

| | |
|---|---|
| نواۂ ڈیٹرس | Deiters, nucleus of 457, 461 |
| ڈیلا فیلڈ کا ہیماٹاکسی لین | Delafield's hæmatoxylin, 560 |
| شجرئے یا شجرینے | Dendrons or dendrites, 158, 164, 183 |
| ڈینٹین ۔ دندین | Dentine 309 313 |
| ڈیسی میٹ کی جھلی | Descemet, membrane of 514, 515 |
| عضلۂ موسّع الحدقہ | Dilatator pupillæ, 522 |
| انقسامِ خلیات | Division of cells 13 |
| 〃 نواۃ کا | —of nucleus, 13, 16 |
| 〃 تخفیفی | —reduction, 16, 20 |
| 〃 بیضہ کا | —of ovum, 20 |
| خطِ ڈوبی | Dobie, line of 131 |
| طریقۂ ڈاگیل | Dogiel, method of 567 |
| فرازِ ڈائیر | Doyere, eminence of 205 |
| اُمِّ جافیہ | Dura mater 423 508 |
| گرد و غبار | Dust 29 |
| گوش ۔ بیرونی و درمیانی | Ear, external and middle 538 |
| 〃 اندرونی | —internal, 539 |
| غدۂ ایبنر | Ebner, glands of, 322 |
| اِہرلِک کا ہیماٹاکسی لینی توشیہ | Ehrlich, hæmatoxylin stain of, 560 |
| اِہرلِک کا میتھیلین نیلو کا طریقہ | —methylene blue method of, 567 |
| لچکدار بافت | Elastic tissue, 81, 82, 92, 97, 107 |
| ایلیڈین | Eleidin, 267, 269, 274 |
| ابتدائی ذرّات | Elementary particles, 38 |
| تضریس کے طریقے | Embedding, methods of, 553 |
| جنینی (مضغئی) خلیات | Embryonic cells, 1, 23 |

| | |
|---|---|
| اجسام ابیض (بہ سلسلہ) | Corpora (*contd*)— |
| ؍؍ رباعیہ توأمیہ | -quadrigemina, 476 |
| جسمِ کہنکی | Corpus cavernosum 387 |
| ؍؍ زرد | luteum, 410 |
| ؍؍ اسفنجی | - spongiosum, 387 |
| ؍؍ مضلّع | - striatum, 506 |
| ؍؍ زیرِعرشی | -subthalamicum, 184 |
| آلۂ کارٹی | Corti, organ of, 536, 544 |
| کارٹی کی عصائیں | rods of 544 |
| روئی کے ریشے | Cotton fibres, 29 |
| عدد کاؤپر | Cowper, glands of, 389 |
| کاکس کا کرومیٹ آف مرکیوری کا طریقہ | Cox, chromate of mercury, method of, 565 |
| عُرفِ سمعی | Crista acustica 510 |
| ساقِ دماغ | Crus cerebri 176 |
| جلبہ | Crusta, 175, 507 |
| ؍؍ حجری | —petrosa, 309, 315 |
| قبۂ احتتامیہ | Cupula terminalis, 541 |
| جلدِ حقیقی | Cutis vera 266 269 |
| خلیّہ خیط | Cytomitome, 8 |
| خلویہ | Cyton, 158 |
| خلیّہ مایہ | Cytoplasm, 2, 8 |
| غیر کلسی بنانے والے سیّالات | **Decalcifying fluids**, 553 |
| ریزینہ۔ غشائے ساقط | Decidua, 419 |
| تقاطع اہرام | Decussation of pyramids, 443 |
| خلیّات ڈیٹرس | Deiters, cells of, 547 |

| | |
|---|---|
| سیلوم | Cœlom, 231 |
| کان ہیم کے رقبے | Cohnheim, areas of 131 |
| 〃 کا طریقہ تلوین عصبی اختتامات کیلئے | ——method of staining nerve endings, 564 |
| کولیجن | Collagen, 83 |
| ہم جانبات ۔ مجانبات | Collaterals 166 |
| اکمت | Colliculi 176 |
| اکمۃ عصب بصری | Colliculus nervi optici 523 |
| کولائڈی مادہ | Colloid substance 255 260 |
| لبائی جسیمات | Colostrum corpuscles, 287 |
| ستونک | Columella, 541 |
| ملتقی ریشے | Commissural fibres 478 495 |
| دماغ کے اگلے ملتقے | Commissures of cerebrum anterior 505 |
| 〃 〃 پچھلے 〃 | ——posterior, 178 |
| 〃 حبل شوکی کے 〃 | —of spinal cord, 424 |
| ملتحمہ | Conjunctiva, 510 |
| اتصالی بافت کے خلیات | Connective tissue cells of 80 84 |
| 〃 〃 کا نمو | ——development of, 97 |
| 〃 〃 کے ریشے | ——fibres of 82, 83, 93, 94 |
| 〃 فالودہ نما | ——jelly-like, 96 |
| 〃 بافتیں | —tissues, 1, 80 |
| اُدمہ | Corium 269 |
| قرنیہ | Cornea, 511, 512 |
| 〃 میں عصبی اختتامات | —nerve endings in 200 515 |
| اجسام ابیض (اجسام حلمیہ) | Corpora albicantia s mammillaria, 483, 506 |
| 〃 رکبیہ | —geniculata, 481 |

| | |
|---|---|
| دماغ (بسلسلہ) | Cerebrum (*contd*)— |
| " کا قشرہ | —cortex of, 491 |
| " کے تمرد کے مختلف حصوں کی ساخت | ——structure of different parts, 497 |
| " کا سویقہ (ساق دماغ) | —peduncle of, 476 |
| کیمیائی کشش | Chemotaxis 8 |
| عضروفینی کرّے | Chondrin-balls, 101 |
| مشیمی طبقۂ چشم | Choroid coat of eye, 510, 518 |
| " ضفیرے | —plexuses, 508 |
| لونی مادہ | Chromatic substance, 10 |
| لون پاشیدگی | Chromatolysis, 177 |
| کرومافینی یا لون پسند خلیات | Chromaffin or chromaphil cells, 253, 254 |
| لون پارے ۔ لون ریزے | Chromomeres, 11 |
| لونی اجسام (خیوطِ لونیہ) | Chromosomes, 11, 13, 16, 17, 18 |
| اہداب | Cilia, 72, 78 |
| " کا فعل | —action of, 72, 78 |
| " کے عمل کے متعلق نظریات | ——theories regarding, 79 |
| عضلۂ ہدبیہ | Ciliary muscle, 520 |
| دوران ۔ دورانِ خون | Circulation, 216, 220 |
| اُستوانۂ کلارک | Clarke, column of, 438 |
| ریزہ خلیے | Clasmatocytes, 86 |
| حاجزہ | Claustrum, 494 |
| بظر | Clitoris, 422 |
| عصعصی غدّہ | Coccygeal gland, 254 |
| قوقعہ ۔ حلزونہ | Cochlea, 535, 541 |
| " کی قنال | —canal of, 540, 542 |

| | |
|---|---|
| خلیہ کا انقسام | Cell, division of, 11, 13 |
| 〃 〃 بسیط یا بے خیطیت | ——amitotic, 11 |
| 〃 〃 خفیفی | ——reduction, 16 |
| 〃 جنینی (مضعفی) | —embryonic, 1 23 |
| 〃 کی غشاء یا جھلی | —membrane of, 2, 9, 7 |
| 〃 کا نواتہ یا مرکزہ | —nucleus of, 2 10, 12 |
| 〃 کی ساخت | —structure of, 2 |
| سیلائیڈین میں تغریش | Celloidin, embedding in, 554 |
| خلوی صفحہ | Cell plate, 19 |
| خلوی فضائیں | Cell spaces, 2, 80, 82 |
| دانت کا سیمنٹ (لازق) | Cement of tooth 309, 215 |
| 〃 مادّہ موصلہ یا لازق | —substance 2 63 |
| نخاع کی مرکزی قنال | Central canal of cord 424, 426, 448 |
| شکبہ کا مرکزی نقرہ | —fovea of retina 532 |
| ڈایافرام (غلب) کا وترِ مرکزی | —tendon of diaphragm, 216 |
| مرکزک | Centriole, 8 |
| مرکزی جسم | Centrosome, 8, 13 |
| دمیغ | Cerebellum, 485 |
| 〃 کا رمادی مادّہ | —grey matter of, 486 |
| 〃 کے سوبقیں (ساقیے) | —peduncles of, 490 |
| 〃 کا حصہ زیرین | ——inferior, 490 |
| 〃 〃 وسطی | ——middle, 459, 490 |
| 〃 〃 بالائی | ——superior, 470, 472, 480, 490 |
| دماغ | Cerebrum, 485 |
| 〃 کے قاعدی عقود | —basal ganglia of, 506 |

| | |
|---|---|
| کجال کے طریقے عصبی ریشکوں کے لئے | Cajal's methods for neurofibrils 566 |
| کالیجہ کے جزائر | Calleja, islands of 464 503 |
| قناتچے، صفرائی | Canaliculi, bile, 368 |
| 〃 ہڈی کے | —of bone 114 |
| 〃 عصبی خلیّوں کے | — of nerve-cells, 162 |
| عروق شعریہ۔ شعریات | Capillaries, 218, 220 |
| 〃 میں دوران خون | —circulation in 220 |
| 〃 لمفائی | —lymphatic, 227 |
| سیّال کارنائی | Carnoy's fluid 551 |
| سُباتی (کیراٹِڈ) غدہ | Carotid gland, 254 |
| غضروف۔ کُرکی | Cartilage, 81 100 |
| 〃 مفصلی | —articular, 104 |
| 〃 مکلّس | —calcified 104 |
| 〃 ضلعی | —costal, 106, 107 |
| 〃 کا نمو | —development of, 110 |
| 〃 جنینی | —embryonic, 111 |
| 〃 لیفی | —fibro, 100 106, 109 |
| 〃 زجاجی یا شفاف | —hyaline 101 106 |
| 〃 کا تعظّم | —ossification of, 119 |
| 〃 سنخیتی | —parenchymatous, 110 |
| 〃 برزخی | —transitional, 104 |
| 〃 کے اقسام | —varieties of, 100 |
| غضروفی ہڈی | Cartilage bone, 119 |
| غضروفی خلیّات | Cartilage-cells, 101 |
| 〃 کے کیپسے | —capsules of, 101 |

| | |
|---|---|
| خون کی اَبری (فِلم) | Blood-film, 31 |
| دموی جزائر، پانڈر کے | Blood islands of Pander, 42 |
| صُحیفاتِ دمویہ | Blood-platelets, 30, 33, 38, 57, 221 |
| عروق دمویہ کا نمو | Blood-vessels, development of, 41 222 |
| 〃 کی ساخت | —structure of 207, 216 |
| ہڈی | Bone 81, 112 |
| 〃 کا نمو | —development of 118 127 |
| 〃 کے حفریزے اور قنالچے | —lacunæ and canaliculi of, 114 117 |
| 〃 کے ورقچے | —lamellæ of 114 117 |
| 〃 کا گودا (مُخِ عظام مغز استخواں لُت) | —marrow of 45, 113 |
| غدد بومن | Bowman glands of 537 |
| ~~〃 کی جھلیاں~~ غشائے بومن | —membrane of, 512 |
| دماغ (ملاحظہ ہو دماغ، دُمیع، نخاع مستطیل، درمیانی دماغ، جسرِ دماغ) | Brain 443 *See* cerebrum cerebellum medulla oblongata, mesencephalon, pons |
| 〃 کے حصے | —divisions of 443 |
| 〃 کی جھلّیاں | ___membranes of 508 |
| دماغی ریگ | Brain sand 263 |
| عبوری ریشے۔ پل بنانے والے ریشے | Bridging fibrils 66, 116 267 |
| شعبات | Bronchi 299 |
| شعبی اُنبوبات | Bronchial tubes 299 |
| شعیبات۔ تنفسی | Bronchioles, respiratory, 300 |
| براؤنی حرکات | Brownian movements, 29 |
| بُروک کی جھلّی | Bruch, membrane of, 518 |
| برونر کے غدد | Brunner, glands of, 341, 353 |
| بنڈل (ملاحظہ ہو قطعہ) | Bundle *See* tract |
| برڈاک کا قطعہ | Burdach, tract of, 430, 448 |

| | |
|---|---|
| قاعدی جھلیاں | Basilar membrane, 541, 544 |
| ٹوکری خلیے | Basket cells, 487 |
| بیکٹیریو کا نواتہ (ملاحظہ ہو نواتہ) | Bechterew, nucleus of *See* nucleus |
| بیلینی کی قناتیں | Bellini, ducts of, 378, 380 |
| بیتھی کا سیال | Bethe's fluid, 567 |
| بیل شوز کی کا طریقہ عصبی ریشکوں کے لئے | Bielchowsky's method for neurofibrils, 566 |
| صفرائی مجاری | Bile channels, 367 |
| صفرائی قناتیں | Bile-ducts, 368 |
| مثانہ | Bladder, 374 |
| نہوض اَدمہ | Blastoderm, 23 |
| خون ۔ دم | Blood 30 |
| دموی خلیات (جسیمات) | Blood cells, 38 |
| جسیمات دمویہ پر تعاملات کا عمل | Blood corpuscles, action of reagents upon, 49, 52 |
| 〃 〃 حل تحلیلیا کے | —of amphibia, 53 |
| 〃 〃 ملوّنہ (سرخ) | —coloured, 33, 48, 53 |
| 〃 〃 غیر ملوّنہ (سفید) | —colourless, 33 35, 52, 55 |
| 〃 〃 کے امیبائی مظاہر | ——amœboid phenomena of, 58 |
| 〃 〃 〃 کے ذرّات | ——granules of 35 |
| 〃 〃 کی مہاجرت | ——migration of, 59, 62, 220 |
| 〃 〃 کے اقسام | ——varieties of, 35, 36 |
| 〃 〃 کا نمو | —development of 41, 43 47 |
| 〃 〃 کا شمار | —enumeration of 32 |
| انسانی خون | —human 30 |
| 〃 کی ساخت | —structure of, 33, 49 |
| دموی قلمیں | Blood-crystals, 49, 52 |

| | |
|---|---|
| عنکبوتیہ | Arachnoid, 423, 508 |
| محیط مایہ | Archoplasm, 8, 403 |
| قوسی ریشے | Arcuate fibres 448 449 478 |
| خانہ دار یا فضائی بافت | Areolar tissue 81, 82 |
| 〃 〃 کے خلیے | ——cells of 81 |
| 〃 〃 کے ریشے | ——fibres of 82 |
| ناصبۃ الشعر یا موخیہ عضلہ | Arrector pili, 282 |
| شرائین کے عروق و اعصاب | Arteries, vessels and nerves of, 221 |
| 〃 کی ساخت | —structure of, 209 |
| 〃 کی ساخت میں اختلاف | —variation in structure of 212 |
| 〃 چھوٹے شرائین اور اوردہ کی ساخت | —and veins smaller structure of 217 |
| مفصلی جسیمات | Articular corpuscles, 193 |
| ائتلافی ریشے | Association fibres 496 |
| دقیقہ کشش | Attraction particle, 8, 18 19 |
| 〃 کرہ 〃 | ——sphere, 8 |
| سمعی بال | Auditory hairs 540, 547 |
| 〃 منفذ | -meatus 538 |
| آوربیک کا ضفیرہ | Auerbach, plexus of, 344, 348 |
| اُذنی بطینی بنڈل | Auriculo ventricular bundle, 290 |
| خود آئین اعصاب | Autonomic nerves, 153 |
| محور اُستوانہ | Axis-cylinder, 149, 163, 183 |
| محوریہ | Axon, 158, 182 |
| جراثیم | Bacteria, 29 |
| بیارعا کے خطوط | Baillarger, lines of, 495 |
| قاعدئ اغشیہ | Basement membranes, 96 |

# اشاریہ نسیجیات

حصہ اول و دوم

معہ

## مصطلحات و مترادفات

**انتباہ** ۔مندرجہ ذیل فہرست میں حتی الامکان جدید ترین مصطلحات و مترادفات درج کئے گئے ہیں۔ یہ بعض مقامات پر ان قدیم الفاظ سے مختلف ہیں جو اصل ترجمہ میں موجود ہیں اور جنکی کتابت اس فہرست کی تکمیل سے پہلے ختم ہو چکی تھی۔ چونکہ قدیم الفاظ کی ترویج مناسب نہیں، لہذا قارئین کرام اس فہرست کے مطابق اصل ترجمہ میں قدیم الفاظ کے بجائے جدید الفاظ حسب موقع درج فرمالیں۔

انگریزی الفاظ کے سامنے لکھے ہوئے اعداد اصل انگریزی کتاب کے صفحات کے اعداد ہیں جو اردو ترجمہ کے حاشیہ پر درج ہیں

| | |
|---|---|
| غیر لونی تکلہ | Achromatic spindle, 8 18, 19 |
| غدّہ آسا بافت | Adenoid tissue 91 |
| شحمی بافت | Adipose tissue 81 88 |
| فوق الکلوی کیسے ۔ سرگردے | Adrenals *See* suprarenal capsules |
| التزاق جسیمات دمویہ | Agglutination of blood corpuscles 51 |
| 〃 صحفات دمویہ | 〃 of blood platelets 38 57 |
| ہوا کے بلبلے | Air bubbles 28 |
| مینا خلیے | Ameloblasts 316 |
| انقسام سادہ یا بے خیطیت | Amitosis 11 |
| امیبا | Amœba 3 |
| امیبا آسا حرکات | Amœboid movements 3, 6 7 8 35, 36 37, 46, 55 |
| انیلینی صبغات | Aniline dyes, 561 |
| دستۂ عدسی ۔ عروۂ عدسی | Ansa lenticularis 481 484 507 |
| اورطی ۔ آورطہ | Aorta, 212 |
| زائدۂ دودیہ | Appendix, vermiform 359 |
| مضیف ۔ قنات آبی | Aqueduct, 471 |